

Anatomske i fiziološke osnove ezofagogastričnog spoja (mehanizam zatvaranja kardije)

Matejčić, Marijan; Kozulić, Ivan

Source / Izvornik: **Medicina, 1975, 12, 20 - 23**

Journal article, Published version

Rad u časopisu, Objavljena verzija rada (izdavačev PDF)

Permanent link / Trajna poveznica: <https://um.nsk.hr/um:nbn:hr:184:641363>

Rights / Prava: [In copyright](#)/[Zaštićeno autorskim pravom.](#)

Download date / Datum preuzimanja: **2025-03-06**



Repository / Repozitorij:

[Repository of the University of Rijeka, Faculty of Medicine - FMRI Repository](#)



Anatomske i fiziološke osnove ezofagogastričnog spoja (mehanizam zatvaranja kardije)

M. MATEJCIC, I. KOZULIC

Iz Zavoda za rendgenologiju Medicinskog fakulteta (Klinička bolnica »Braća dr Sobol«) Rijeka

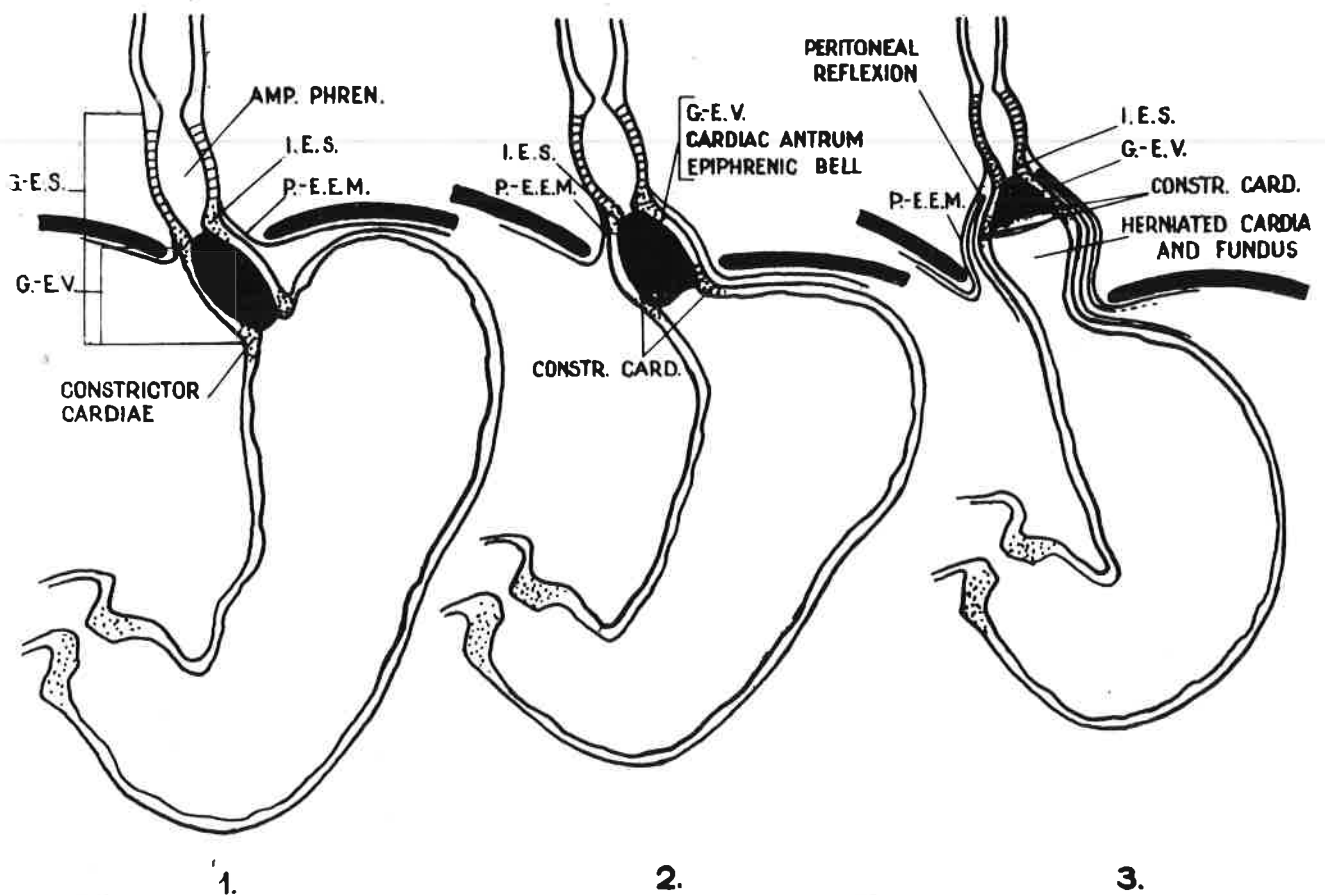
Od svih područja dijafragme, ako se razmatraju neovisno o disanju, ono oko ezofagealnog hijatusa je funkcionalno najznačajnije, a kirurški, bez sumnje, najmanje razumljivo. U predjelu tog otvora priroda je stvorila oštromni i složeni mehanizam neposrednog prolaza hrane i tekućine iz jednjaka u želudac. Patološki procesi ili kirurški zahvati koji povrijede besprijekornost tog mehanizma, izlažu pacijente velikoj nevolji, a to je dvosmjerni tok ezofagogastričnog spoja s naknadnim ezofagitisom i njegovim posljedicama.¹

Da bi iz grudne prešao u trbušnu šupljinu, jednjak prolazi u lijevom ošitu kroz foramen oesophagicus. Njega u najvećem postotku tvori medijski mišićni snop desnog kraka dijafragme,² čija vlakna polaze s anterolateralnih ploha trupa 3. lumbalnog kralješka i njegovih intervertebralnih diskusa. On ima dva snopa: superficialni tanji, koji čini desni rub ezofagealnog hijatusa i drugi deblji, posterosuperiorni, koji čini lijevi rub otvora. U cijelosti oba okružuju, obrubljuju kardiju

želuca poput omče ili lasa. Medijski snop lijevog dijafragmalnog kraka se proteže pored hijatusa, a tek mjestimično šalje pojedina mišićna vlakna površnom snopu desnog kraka i tako sudjeluje pri stvaranju desnog hijatalnog ruba. Desni nervus phrenicus inervira desni snop desnog kraka i križajuće niti lijevog, a lijevi frenični živac inervira snop desnog kraka, koji čini lijevi hijatalni rub i niti lijevog kraka.

Dijafragmalni dio jednjaka nastavlja se u 3—5 cm dugi intraabdominalni odsječak, koji se koso ulijeva u želudac pod ostrim kutom čineći s forniksom želuca Hissov kut. Taj terminalni dio je u hijatalnom otvoru pričvršćen za dijafragmu freno-ezofagealnim ligamentom — Laimerovom membranom (1883)³ a Talijani pridodaju i Bertellijev ligament. To je elastična struktura koja jednjaku dozvoljava pomičnost, u odnosu na ošit, pri disanju i gutanju. Djeluje kao antagonist longitudinalnoj muskulaturi jednjaka⁴ i sprečava povlačenje želuca u prsište za vrijeme gutanja. Ima

Slika 1



uzlazni list, koji je duži i završava u adventiciji jednjaka, te silazni, koji obuhvaća kardiju i spaja se s peritoneumom. Između njega i peritoneuma leži prsten masnog tkiva koji djeluje kao okluzivni čep i pravi barijeru intraabdominalnom tlaku. Nestajanje tog subdijafragmalnog prstena je faktor kojim se objašnjava nastanak hiatus hernije kod rapidno omršavljenih, kako je to bilo tokom rata u logorima i zatvorima.

O lokalizaciji fiziološke (kardije) mišljenja su veoma različita. Neki misle da fiziološki mehanizam treba tražiti na samoj anatomske kardiji, dok većina smatra subdijafragmalno smješteni segment jednjaka jedinstvenim organom zatvaranja. Stoga naziv »gastro-efofagealni spoj« podrazumijeva zonu, koja zahvaća donja 3 cm jednjaka, a ne mjesto prijelaza jednjaka u želudac. Pod pojmom anatomske kardije podrazumijevamo granicu na kojoj se izmjenjuje pločasti epitel ezofagealne sluznice s cilindričnim želucem. Ta je granica nepravilno nazubljena i nazvana »Z« linijom.

Nešto prošireni dio jednjaka između oba lista Laimer-Bertellijeve membrane je podijeljen hiatusom ošita na gornji — ampula phrenica — i donji — antrum cardiacum. Naime, već je Arnold⁵ 1883. god. opisao donje proširenje jednjaka kao »Vormagen«, a nešto manje od dvadeset godina kasnije Luschka³ to naziva »antrum cardiacum«, dok za »Vormagen« smatra da je smješten oralnije. Drugi autori kasnije nisu rekli ništa novo, već su se ograničili samo na upotrebu novih naziva za spomenuta proširenja kao »epicardia«, »epifrenična ampula«, »epifrenično zvono« itd. Međutim, većina autora je danas prihvatila Lerche-ovu podjelu 1950. god.⁶ na:

1. Ampula phrenica, malo lokalno proširenje nad dijafragmom;

2. Sphincter oesophagi inferior, neposredno ispod ampule i 2—3,5 cm iznad ulaza jednjaka u želudac;

3. Vestibulum oesophagi, oko 2 cm dugi dio ispod frenične ampule i inferiornog sfinktera, te

4. Constrictor cardiae na prijelazu jednjaka u želučani forniks.

Frenična ampula, inferiorni ezofagealni sfinkter, gastro-efofagealni vestibulum, konstriktor kardije i frenozofagealna Laimerova membrana predstavljaju cjelinu koja funkcionira sinhrono i harmonično, a Lerche je naziva »Ekspulzivni gastroefofagealni segment«.

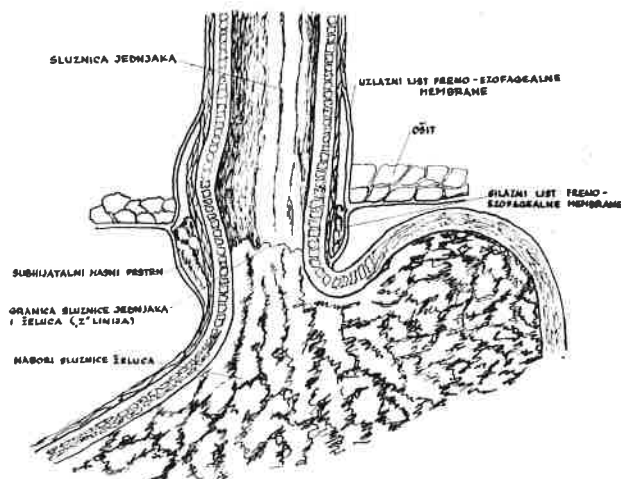
Spoznaja da pri kardiji mora postojati funkcionalni mehanizam zatvaranja, koji se niti morfološki a niti histološki nije mogao dokazati, dala je mogućnost za mnoga tumačenja koja su taj mehanizam nastojala objasniti, no, do danas za nj nije dato takvo tumačenje, koje bi zadovoljilo sve autore. Međutim, opće prihvatljivi putokazi nas upućuju da tu postoje tri faktora:

1. Sfinkterično djelovanje kontrakcijom dijafragme;

2. Valvularno zatvaranje u području gastroefofagealnog spoja — ventilna teorija, i

3. Ezofagealni ili vestibularni sfinkter.

Akciju konstrikcije hijatalnog mišića na jednjak i u vrijeme inspirija prvi su opisali *Sauerbruch* i *v. Hacker* još 1906. god.,⁷ a *Jackson*⁸ je to nazvao »pinchcock action« dijafragme. Zatva-



Slika 2

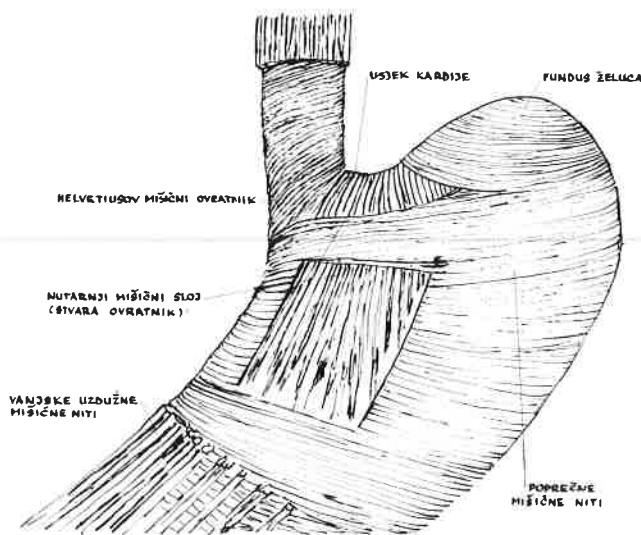
ranje lumena jednjaka je tu rezultat lateralne kompresije. Naime, desni dijafragmalni krak pravi omču oko terminalnog jednjaka. Kada se krak kontrahira, a to biva u inspiriju, donji kraj jednjaka bude njime stegnut i u blagom luku povučen dorzalno, desno i dolje. Pri tome se desni dijafragmalni krak upire u Hissov urez pa djeluje poput pravog sfinktera kardije.² Naime, ako u pacijenta u ležećem položaju radijskopski promatramo akt gutanja, vidjet ćemo da zalogaj barija prolazi aboralno i da do privremenog stopa kontrasta dolazi upravo nad dijafragmom. Jednjak se pred kardijom otvori i barij klizne u želudac. Ako pacijent duboko udahne u času kad kontrast upravo prolazi stupac kontrasta se prekine poput šireg trakastog zastoja, koji drži gornji segment zatvoren dok inspirij traje. Čim se dijafragma relaksira, barij započne prolazom u punoj širini kroz ponovo otvoreni tjesnac.⁹

Zatvaranje orificija kardije želučanim sluzničkim naborima, koji imaju izgled rozete, nagovijestio je već *Magendie* 1883. god.¹⁰ Dovedi tekućinu iz želuca u jednjak postmortalno nije lako, te je *Dubaroff*¹¹ pomišljao 1886. god. da u području kardije postoji valvularni mehanizam zatvaranja. Jednjak se ulijeva koso u želudac i gdje se lijevi zid vestibuluma jednjaka sastaje sa žlućem pravi zalistak, koji, kad se tlak u fornixsu dignu, zatvara lumen kardije, a nabori sluznice zatvore otvor i ne dozvoljavaju refluks. Čim nastane di-

slokacija kardije, kao što je to slučaj kod hijatus hernije, može pri povećanom pritisku prijeći u jednjak i nastane refluks. *Valdoni*¹² ističe da se tekućina, koja se lešu uvede u želudac kroz pilorus, ne može progurati u jednjak ukoliko je kut ušća jednjaka sa želucom oštar. Ali, ako se operativno taj kut modificira, voda će moći slobodno otjecati u jednjak, kad kut gastroezofagealnog spoja poprimi vrijednost približno od 90°.

*Dornhorst*¹³ misli da sloj muskularis mukoze skuplja sluzničke nabore poput zaliska i pretpostavlja da ta formacija kao ventil daje vrlo mali ili nikakav otpor prolazu naprijed, ali ima sposobnost da se suprotstavlja retrogradnom vraćanju. Slobodna submukoza jednjaka dozvoljava pomičnost sluznice unutar mišićne cijevi, te se u vrijeme gutanja mukoza kreće oralno da susretne zalogaj, da ga prihvati, prenese aboralno i, kad ga izbací u želudac tvori protruziju sličnu rozeti — usporedba s vidljivim pokretom anusa kod defekacije¹⁴

Nadalje, kada se kontrahiraju submukozne arciformne mišićne niti — *fibrae obliquae* ili *Helvetiusova ogrlica* — koje teku u želučanom zidu



Slika 3

vertikalno sa stražnje stijenke okomito kranijalno pa zajašu incisuru cardiacu, upravljene u prednjoj stijenci kaudalno, praveći tako mišićnu omču, odnosno obrnuto slovo »U«, kut postane oštiji, a kardija se zatvara. Ako je kardija primaknuta tjemenu forniksa, kontraktivnost arciformnih niti nije više sposobna spriječiti refluks, a time je i valvularna funkcija uklonjena. Zato mnogi naglašavaju važnost kirurškog liječenja klizećih hijatus hernija upravo uspotsavljanjem Hissovog kuta prišivanjem lijevog zida jednjaka za medijalnu stijenku želučanog forniksa.¹⁵

Posljednjih dvadesetak godina veoma su se intenzivno istraživali funkcionalni odnosi u pod-

ručju kardije manometrijskim mjerenjima. *Ingelfinger*¹⁶ pretpostavlja da u mehanizmu zatvaranja kardije uzima učešće vestibulum. Motorika vestibuluma se, međutim, razlikuje od motorike ostalih segmenata jednjaka i dok tlak u gornjim partijama raste gutanjem, on u terminalnoj osmini opada. Intraezofagealnim mjerenjem tlaka vestibulum pokazuje viši pritisak nego ostali oralni segmenti,¹⁷ a viši je i od tlaka u forniksu želuca. Kad miruje vestibulum je kontrahiran, a *Wolf*¹⁸ ga na osnovi kinematografskih proučavanja opisuje kao »naročiti segment«. On je funkcionalna cjelina i kao »zona visokog pritiska« morao bi obavljati sfinkteričnu funkciju. Iako »zona visokog pritiska« terminalnog jednjaka igra primarnu ulogu u mehanizmu zatvaranja kardije, nije vjerojatno da je on i jedini angažirani faktor.

ZAKLJUČAK

Mehanizam zatvaranja kardije želuca do danas nije posve razjašnjen. Mišljenja smo, na temelju iznesenog da u tome sigurno sudjeluju:

- oštri Hissov kut;
- Gubaroffljev zalistak kao posljedica oštrog Hissovog kuta;
- *fibrae obliquae* ili *Helvetiusova mišićna omča arciformnih niti*, koja poput kravate obuhvaća kardiju praveći oštirim Hissov kut;
- desni krak dijafragme, koji stupa u akciju samo u maksimalnom inspiriju, kad je razlika tlaka abdomena i toraksa enormno visoka i
- kontrahirani vestibulum krajnjeg dijela jednjaka u mirovanju.

SUMMARY

ANATOMICAL AND PHYSIOLOGICAL BASIS OF ESOPHAGOGASTRIC JUNCTION (THE MECHANISM OF THE CLOSURE OF CARDIA)

M. Matejčić, I. Kozulić

From Institute of Radiology, Clin. Hosp. »Braća dr Sobol«, Medical Faculty, Univ. Rijeka

Current views on the problem of closing mechanism of the cardia are exposed. On the gastroesophageal junction, the anatomic cardia, which can also be seen on x-ray, on hystologic examination, no contracting muscles and no elastic elements of the cardiac sphincter could be observed.

Several theories are described of the closing mechanism of the cardia, but none are without objections, and none of them can explain all functional variations of the closing mechanism.

In the authors' opinion, the following points definitely do contribute to the closing of cardia:

1. A sharp angle of Hiss;
2. The valve of Gubaroff, which is a result of the sharp angle of Hiss;
3. *Fibrae obliquae* or muscular loop of Helvetius, made arciform fibres; these enclose the cardia and maintain the of sharp angle of Hiss;
4. The right crus of the diaphragm acting only during maximal inspiration when the differences between the thoracic and abdominal pressures are high, and
5. Contracted vestibulum of the terminal oesophagus at rest.

LITERATURA

1. *Carey, J. H., Hollinshead, W. H.*: An Anatomic Study of esophageal Hiatus; Surg., Gynec. and Obst., 100:196, 1955.
2. *Allison, P. R.*: Reflux esophagitis, sliding hiatal hernia and anatomy of repair; Surg., Gynec. and Obst., 22:419, 1951.
3. *Thomsen, G.*: Hiatus hernia in children: a radiologic clinical study comprising 58 cases; Acta Radiologica (Stockh.), Suppl. 129, 1955.
4. *Anders, H. E., Bahrmann, E.*: Über die sogenannten Hiatus-hernien des Zwerchfells in höheren Alter und ihre Genese; Ztschr. klin. Med., 122:736, 1932.
5. *Templeton, F.*: A Description of the Roentgenologic Anatomy, Physiology and Pathology of the Oesophagus, Stomach and Duodenum; X-ray Examination of the Stomach (University of Chicago Press), 1944., pp. 106, i 112.
6. *Lerche, W.*: The Esophagus and Pharynx in Action. A study of structure in relation to function; Ch. Thomas, Springfield, 1950.
7. *Sauerbruch, F., v. Hacker, R.*: Zur Frage des Cardiaerschlusses der Speiseröhre; Dtsch. med. Wschr., 32:1263, 1906.
8. *Jackson, C.*: The diaphragmatic pinch-cock in so called »Cardiospasm«, Laryngoscope, St. Louis, 32:139, 1922.
9. *Johnstone, A. S.*: The Radiology of Hiatus Hernia; Proc. Roy. Soc. Med., 45:286, 1952.
10. *Vantrappen, G., Texter, C., Barborka, C. J., Vandembroucke, J.*: The Closing Mechanisam at the Gastroesophageal Junction; Am. J. Med., 28:564, 1960.
11. *Peters, P. M.*: Closure mechanism at the cardia with special reference to the diaphragmatico-esophageal elastic ligament; Thorax, 10:27, 1955.
12. *Valdoni, P.*: »Ernie del diaframma ed eventrazione diaframmatica«; Relazione 55^o Congr. Soc. Ital. chir., Roma 1953. Ed. E. M. E. S.
13. *Dornhorst, A. C., Harrison, G. K., Pierce, J. W.*: Observations on the Normaln Oesophagus and Cardia; Lancet, 1:695, 1954.
14. *Nauta, J.*: Een Studie van het Afsluitings mechanisme tussen slokdarm en Maag; Thesis, Leiden, Netherlands, 1955.
15. *Rudler, J. C., Viguié, R.*: Rapport sur le traitement du reflux gastro-oesophagien; Arch. Mal. App. Dig., 44:82, 1953.
16. *Ingelfinger, F. J., Kramer, P., Sanchez, G. G.*: Gastroesophageal Vestibule. Its Normal Function and Its Role in Cardiospasm and Gastroesophageal Reflux; Amer. J. med. Sci., 228:417, 1954.
17. *Fyke, F. E. Jr., Code, C. F., Schlegel, J. F.*: The gastroesophageal Sphincter in Healthy Human Beings; Gastroenterologia, 86:135, 1956.
18. *Wolf, B. S., Marshak, R. H., Som, M. L., Greenberg, E. I., Brahms, S. A.*: The gastroesophageal Vestibule on Roentgen Examination; Differention from the phrenic Ampula and Minimal Hiatal Herniation; J. Mount. Sinai Hosp., 25:167, 1958.

Medicina, 12:20, 1975.