

# Klinička slika, dijagnostika i liječenje malignog melanoma

---

**Svirčić, Petra**

**Master's thesis / Diplomski rad**

**2016**

*Degree Grantor / Ustanova koja je dodijelila akademski / stručni stupanj:* **University of Rijeka, Faculty of Medicine / Sveučilište u Rijeci, Medicinski fakultet**

*Permanent link / Trajna poveznica:* <https://um.nsk.hr/um:nbn:hr:184:429116>

*Rights / Prava:* [In copyright](#) / [Zaštićeno autorskim pravom.](#)

*Download date / Datum preuzimanja:* **2024-08-17**



*Repository / Repozitorij:*

[Repository of the University of Rijeka, Faculty of Medicine - FMRI Repository](#)



SVEUČILIŠTE U RIJECI  
MEDICINSKI FAKULTET  
INTEGRIRANI PREDDIPLOMSKI I DIPLOMSKI  
SVEUČILIŠNI STUDIJ MEDICINE

Petra Svirčić

**KLINIČKA SLIKA, DIJAGNOSTIKA I LIJEČENJE MALIGNOG MELANOMA**

**Diplomski rad**

Rijeka, 2016.

SVEUČILIŠTE U RIJECI  
MEDICINSKI FAKULTET  
INTEGRIRANI PREDDIPLOMSKI I DIPLOMSKI  
SVEUČILIŠNI STUDIJ MEDICINE

Petra Svirčić

**KLINIČKA SLIKA, DIJAGNOSTIKA I LIJEČENJE MALIGNOG MELANOMA**

**Diplomski rad**

Rijeka, 2016.

Mentor rada: Doc.dr.sc. Sandra Peternel, dr.med.

Diplomski rad ocjenjen je dana \_\_\_\_\_ u/na

\_\_\_\_\_, pred povjerenstvom u sastavu:

1. \_\_\_\_\_

2. \_\_\_\_\_

3. \_\_\_\_\_

Rad sadrži 51 stranica, 6 slika, 6 tablica, 17 literaturnih navoda.

## SADRŽAJ

1. UVOD.....	1
2. SVRHA RADA.....	3
3. POVRŠINSKO ŠIREĆI MELANOM.....	4
3.1. Definicija.....	4
3.2. Klinička slika.....	4
3.3. Histološka slika.....	5
3.4. Diferencijalna dijagnoza.....	6
4. NODULARNI MELANOM.....	7
4.1. Definicija.....	7
4.2. Klinička slika.....	7
4.3. Histološka slika.....	8
4.4. Diferencijalna dijagnoza.....	9
5. LENTIGO MALIGNA MELANOM.....	9
5.1. Definicija.....	9
5.2. Klinička i histološka slika.....	10
5.3. Diferencijalna dijagnoza.....	11
6. AKRALNI LENTIGINOZNI MELANOM.....	12
6.1. Definicija.....	12
6.2. Klinička slika.....	12
6.3. Histološka slika.....	12
6.4. Diferencijalna dijagnoza.....	13
6.5. Subungvalni melanom.....	13

7. RJEDI KLINIČKI OBLICI MELANOMA.....	16
7.1. Mukozni melanom.....	16
7.2. Dezmoplastični melanom.....	16
7.3. Nevoidni melanom.....	17
7.4. Spitzoidni melanom.....	17
8. DIJAGNOSTIKA MELANOMA.....	18
8.1. Klinička dijagnostika.....	18
8.1.1. Anamneza.....	18
8.1.2. Fizikalni pregled i dermatoskopija.....	19
8.2. Patohistološka dijagnostika primarnog tumora.....	21
8.2.1. Klasifikacija po Breslowu.....	22
8.2.2. Klasifikacija po Clarku.....	22
8.2.3. Imunohistokemija.....	23
8.3. Dijagnostika regionalnih metastaza.....	23
8.4. Dijagnostika udaljenih metastaza.....	25
9. STAGING I PROGNOZA MELANOMA.....	26
9.1. TNM klasifikacija melanoma.....	27
9.2. AJCC klasifikacija.....	29
9.3. Prognostički faktori za primarni melanom.....	30
9.3.1. Histološki prognostički faktori.....	30
9.3.2. Klinički prognostički faktori.....	31
9.4. Prognostički faktori za regionalne metastaze.....	32
9.5. Prognostički faktori za udaljene metastaze.....	33
9.6. Stope preživljenja.....	34
10. LIJEČENJE MELANOMA.....	35

10.1. Liječenje primarnog melanoma.....	35
10.2. Liječenje regionalnih metastaza.....	37
10.2.1. Kirurška terapija.....	37
10.2.2. Adjuvantna terapija.....	37
10.2.3. Liječenje satelitskih i <i>in-transit</i> metastaza.....	39
10.3. Liječenje udaljenih metastaza.....	40
10.3.1. Kirurško liječenje metastaza i radioterapija.....	40
10.3.2. Kemoterapija udaljenih metastaza.....	41
10.3.3. Imunoterapija udaljenih metastaza.....	41
10.3.4. Ciljana terapija udaljenih metastaza.....	43
10.4. Praćenje bolesnika ( <i>follow-up</i> ).....	43
11. RASPRAVA.....	45
12. ZAKLJUČAK.....	46
13. SAŽETAK.....	47
14. SUMMARY.....	48
15. LITERATURA.....	49
16. ŽIVOTOPIS.....	51

## POPIS SKRAĆENICA I AKRONIMA

ACN- *od engl.* Australian Cancer Network

AJCC- *od engl.* American Joint Comitee on Cancer

CT- *od engl.* computed tomography

CTLA-4- *od engl.* cytotoxic T-lymphocyte-associated antigen 4

DNA- *od engl.* deoxyribonucleic acid

ESMO- *od engl.* European Society for Medical Oncology

FDA- *od engl.* Food and Drug Administration

HMB-45- *od engl.* human melanoma black 45

IgG- imunoglobulin G

IL-2- interleukin-2

ILI- *od engl.* isolated limb infusion

ILP- *od engl.* isolated limb perfusion

IFN- $\alpha$  2b- interferon- $\alpha$  2b

LDH- laktat dehidrogenaza

MM- maligni melanom

MR- magnetska rezonancija

NCCN- *od engl.* National Comprehensive Cancer Network

PD-1- *od engl.* programmed death 1

PET- pozitronska emisijska tomografija

SAD- Sjedinjene Američke Države

SSM- *od engl.* superficial spreading melanoma

UV- ultraljubičasto zračenje



## 1. UVOD

Maligni melanom zloćudni je tumor melanocitnog podrijetla te je najmaligniji tumor kože i sluznica koji čini 3-5% svih kožnih malignoma te oko 90% ukupnog mortaliteta od kožnih tumora. Osim toga, melanom također može nastati i u oku (uvea, cilijarno tijelo, konjunktiva), moždanim ovojnicama i na različitim sluznicama (1). Glavna mu je karakteristika izrazita agresivnost koja se očituje limfogenim i hematogenim metastazama. Epidemiološki, u Europi žene obolijevaju od malignog melanoma dvaput češće nego muškarci, ali imaju bolju prognozu nego muškarci (2,3). Incidencija melanoma je općenito u porastu među populacijom bijele rase, a najviša je u područjima gdje su ljudi svijetle kože izloženi velikim količinama štetnog ultraljubičastog zračenja. Stopa incidencije u Europi iznosi 10 do 20 na 100 000 ljudi, u SAD-u je nešto viša te iznosi 20-30 na 100 000 ljudi, a najviša je u Australiji gdje obolijeva čak 50-60 ljudi na svakih 100 000 (1). U Republici Hrvatskoj je 2013. godine zabilježeno ukupno 527 novooboljelih od melanoma, od toga 249 žena i 278 muškaraca. Stopa incidencije za žene iznosi 11.2 na 100 000, a za muškarce je nešto viša (13.5 na 100 000). Postotak novih slučajeva s lokaliziranom bolesti iznosio je 48.5%, s regionalnim metastazama 15.2%, a s udaljenim metastazama 7.3%. Broj oboljelih raste kod oba spola i u svim dobnim skupinama (4).

Maligni melanom najčešće nastaje u pedesetim godinama života (iznimka je lentigo maligna melanom koji se najčešće pojavljuje u sedmom desetljeću života). Bolest vrlo rijetko nastaje u mlađoj odrasloj dobi i u pubertetu (oko 0.3 do 0.4% slučajeva), te je u takvim slučajevima najčešće riječ o bolesnicima sa sindromom displastičnog nevusa ili je riječ o malignoj transformaciji velikih kongenitalnih nevusa. Melanom može nastati na koži bilo kojeg dijela tijela, ali ipak postoji različita učestalost u lokalizaciji po spolovima. U žena češće nastaje na donjim udovima, a u muškaraca na trupu. Te dvije lokalizacije su općenito

najčešća sjela melanoma jer su najviše izloženi akutnim povremenim velikim količinama UV zračenja (2,3,5).

U etiologiji nastanka melanoma bitni su genetski i konstitucijski čimbenici te ultraljubičasto zračenje kao najvažniji egzogeni čimbenik rizika. Pigmentni nevusi imaju bitnu ulogu u nastanku melanoma, budući da je rizik od nastanka više od tri puta veći u osoba koje imaju više od 20 pigmentiranih nevusa. Smatra se da barem oko 40 do 50% svih melanoma nastaje iz pigmentnih nevusa, s tim da je taj postotak različit za različite podtipove melanoma. Osobe koje su već oboljele od malignog melanoma imaju veći rizik od nastanka drugog primarnog melanoma od ljudi iz opće populacije (taj rizik iznosi 3 do 5% i 900 je puta veći od onog u općoj populaciji). Osim toga, i preboljeli nemelanomski maligni tumor kože predstavlja povećan rizik za nastanak melanoma. Najveći rizik od nastanka malignog melanoma imaju osobe sa sindromom displastičnog nevusa, koji imaju čak 500 puta veću učestalost melanoma u odnosu na opću populaciju (2). Nasljeđivanje melanoma je u većini slučajeva poligeno te se 5-10 % slučajeva melanoma javlja u obiteljima koje imaju sklonost njegovom nastanku (1).

Ne postoji tipična klinička slika MM-a. Obično se prezentira kao kožna lezija tamnosmeđe do plavocrne boje, a ponekad cijeli tumor ili samo jedan dio može biti bez pigmenta (amelanotičan). Postoji nekoliko podtipova melanoma, koji se međusobno razlikuju po kliničkim i histopatološkim osobinama. Najčešći su površinsko šireći, nodularni, lentigo maligna melanom i akralni lentiginozni melanom. Neki od rjeđih oblika malignog melanoma su mukozni, amelanotični, dezmoplastični i nevoidni melanom.

## **2. SVRHA RADA**

Svrha ovog preglednog diplomskog rada je izložiti dosadašnje činjenice o kliničkoj slici, dijagnostici i terapiji malignog melanoma, budući da je riječ o jednoj od najagresivnijih i najnepredvidljivijih malignih bolesti kod ljudi.

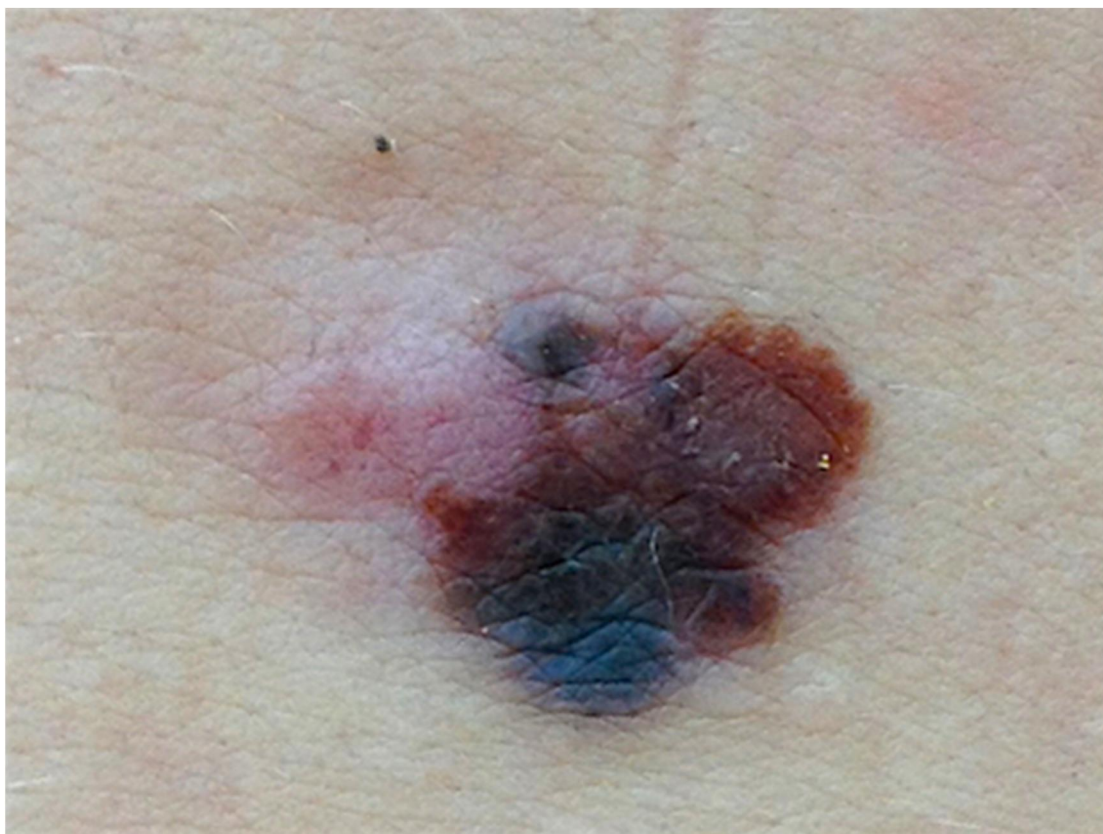
### **3. POVRŠINSKO ŠIREĆI MELANOM**

#### **3.1. Definicija**

Površinsko šireći melanom je daleko najčešći podtip malignog melanoma (70% svih melanoma). Njegove najčešće lokalizacije su donji udovi kod žena te gornji dio leđa kod muškaraca, ali može nastati na bilo kojem dijelu tijela. Najčešće se pojavljuje u ljudi srednje životne dobi (četvrto i peto desetljeće života) i nešto je učestaliji u ženskog spola. SSM (*od engl. superficial spreading melanoma*) u najvećem broju slučajeva nastaje *de novo* tj. iz klinički nepromijenjene kože te u oko 20 do 50% slučajeva nastaje iz displastičnih nevusa (3,5,6).

#### **3.2. Klinička slika**

Tijekom svog razvoja, površinsko šireći melanom se najprije manifestira kao makula koja s vremenom postaje sve nepravilnijeg oblika i boje pri čemu mogu biti prisutne razne nijanse smeđe, crne, crvene, sive i bijele boje (Slika 1). Prisutnost crvene boje uglavnom ukazuje na određeni stupanj upalne reakcije ili/i na uspostavu vaskularne neogeneze. Područja sive i bijele boje upućuju na pojavu regresije tumora. U početku je lezija najčešće malena, samo 4-5 mm u promjeru, ali u anamnezi može biti prisutan podatak o rastu lezije ili promjeni u kraćem vremenskom intervalu. U tom stadiju tumor je još u ranoj radijalnoj fazi rasta (ograničen na epidermis), ali kako se rast nastavlja lezija postaje palpabilna, što upućuje na progresiju u vertikalnu fazu rasta i invaziju dermisa. U slučajevima kad melanom nastaje iz već postojećih nevusa, uočljiva je razlika između iregularnog izgleda rastuće melanomske komponente i pravilno pigmentiranih i oštrije ograničenih rezidualnih komponenti nevusa (5,6).



**Slika 1. Površinsko šireći melanom**

*Izvor: Peternel S, Klinika za dermatovenerologiju, Klinički bolnički centar Rijeka*

### **3.3. Histološka slika**

Svaki uzorak dobiven biopsijom treba ići na detaljnu patohistološku obradu koja treba potvrditi dijagnozu melanoma te ustanoviti debljinu tumora (klasifikacija po Breslowu i Clarku), histogenetski tip, fazu rasta (radijalna/vertikalna), prisutnost ulceracije, regresije, tumorske infiltracije limfocitima, mitotički indeks te vaskularnu invaziju tumorskim stanicama. Klasifikacija po Clarku treba biti uključena u patohistološki nalaz, iako stupanj po Clarku nema veći prognostički značaj za deblje tumore, ali je od značaja za tumore debljine manje od 1 mm, budući da lezije debljine stupnja IV po Clarku imaju lošiju prognozu od tumora iste debljine koji su Clark stupanj III (6). Osnovna patohistološka značajka površinsko

širećeg melanoma je prisutnost epidermalne lateralne komponente s pagetoidnim rasapom malignih melanocita u višlje slojeve epidermisa (1).

### **3.4. Diferencijalna dijagnoza**

Klinička diferencijalna dijagnoza najčešće uključuje benigne i atipične nevuse, seboroične keratoze i bazocelularni karcinom (5). Benigni nevusi su najčešće manji od melanoma, imaju pravilni ovalni ili okrugli oblik i uglavnom su jednolične nijanse smeđe boje. S druge strane, seboroične keratoze su jednolične lezije koje imaju hrapavu, hiperkeratotičnu površinu i tendenciju ka mrvljenju. U praksi je najvažnija diferencijalna dijagnoza između ranog melanoma i atipičnog melanocitnog nevusa. U tome nam mogu pomoći anamnestički podaci o rastu ili/i promjeni lezije, što snažno upućuje na malignost, kao i promjer od 6 mm i više, ali kliničke značajke mogu biti vrlo slične i kod displastičnih nevusa pa je potrebna ekscizijska biopsija i patohistološka obrada (6).

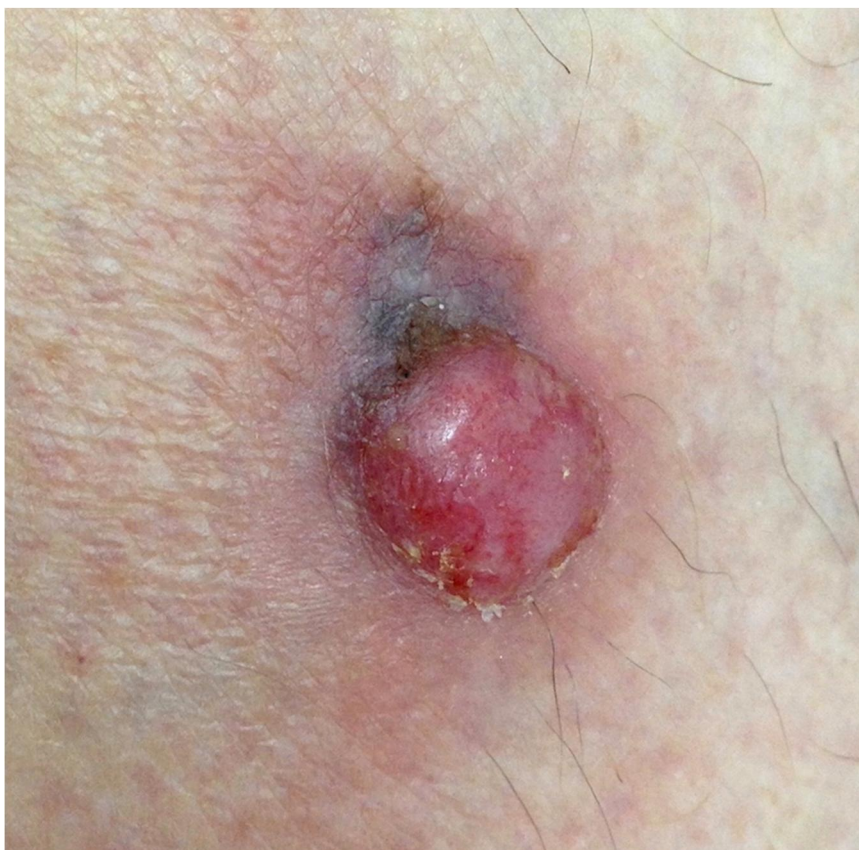## **4. NODULARNI MELANOM**

### **4.1. Definicija**

Nodularni melanom je drugi najčešći podtip malignog melanoma te čini 15 do 30% svih slučajeva. Najčešće lokalizacije su trup i donji udovi. Najčešće nastaje u petom i šestom desetljeću života s nešto većom učestalošću u osoba muškog spola (3,5). Glavna karakteristika mu je brzoprogresivni rast unutar nekoliko tjedana i mjeseci te nedostatak klinički uočljive radijalne faze rasta zbog čega ima lošiju prognozu od ostalih tipova melanoma (1,5). Tumori veće debljine su češći u starijih osoba, pa je kod njih i prognoza najlošija. Ovaj podtip melanoma češće nastaje de novo nego iz već postojećih nevusa (5,6).

### **4.2. Klinička slika**

Nodularni melanom se najčešće manifestira kao primarno nodularna egzofitična tvorba tamnosmeđe do plavo-crne boje (Slika 2) koja pokazuje znakove ulceracije ili krvari na manju traumu (1). Ovom podtipu melanoma često nedostaju ABCD upozoravajući znakovi, što može otežati ranu detekciju (6). U ranim stadijima se često prezentira kao simetrična lezija s nepravilnim rubovima i promjerom iznad 6 mm (5). Nodularni melanom se u oko 5% slučajeva prezentira kao amelanotični melanom, pa bi svaka brzorastuća lezija ružičaste boje ili boje kože koja perzistira i nakon jednog mjeseca, ulcerira ili/i krvari trebala biti podvrgnuta hitnoj medicinskoj evaluaciji (6).



**Slika 2. Nodularni melanom**

*Izvor: Peternel S, Klinika za dermatovenerologiju, Klinički bolnički centar Rijeka*

#### **4.3. Histološka slika**

Glavne patohistološke karakteristike nodularnog melanoma su žarišna raspodjela invazivnih melanomskih stanica u dermisu i direktni kontakt s epidermisom iznad njih, ali bez vidljivih morfoloških abnormalnosti u susjednih djelovima epidermisa s bilo koje strane invazivnog nodula (6). Nodularni melanom je podtip melanoma s agresivnom vertikalnom fazom rasta bez prepoznatljive *in situ* i radijalne faze rasta te je rana identifikacija u intraepidermalnom stadiju gotovo nemoguća (1). Termin nodularni melanom se ponekad pogrešno koristi za bilo koji primarni melanom koji se klinički prezentira kao nodul što je neispravno jer ostala tri tipa melanoma pokazuju eleviranu nodularnu komponentnu tek eventualno u kasnijem tijeku rasta (6).



#### 4.4. Diferencijalna dijagnoza

Amelanotični nodularni melanom može nalikovati na bazaliom, piogeni granulom i hemangiom, dok pigmentirane lezije mogu biti krivo dijagnosticirane kao blue nevus, pigmentirani bazaliom, benigni nevus i pigmentirani Spitz nevus (5).

### 5. LENTIGO MALIGNA MELANOM

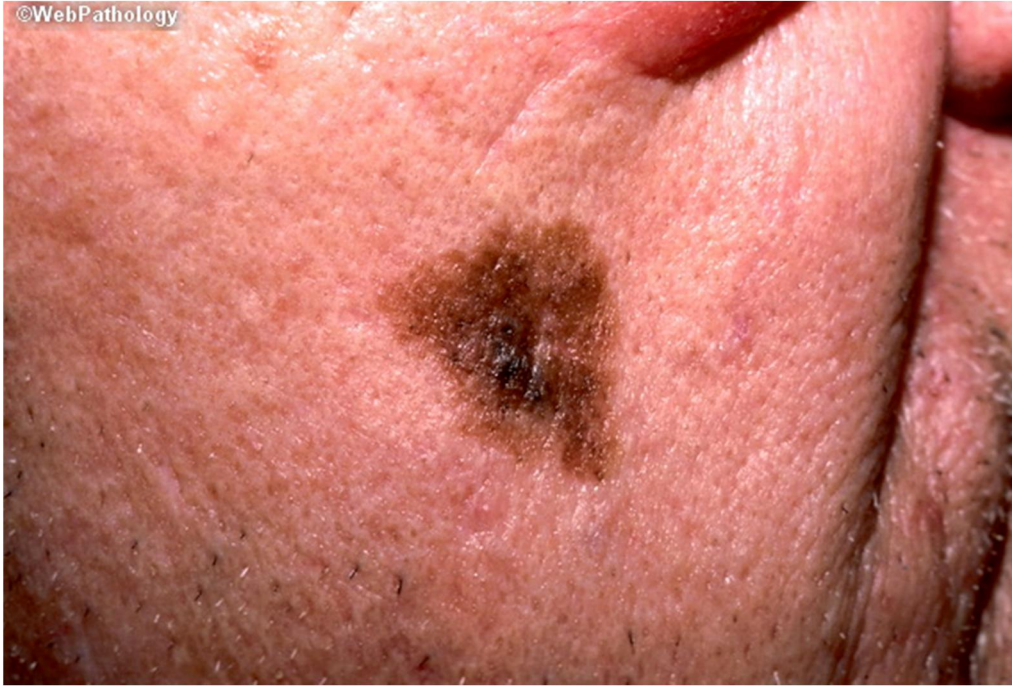#### 5.1. Definicija

Lentigo maligna melanom jedan je od četiri glavna podtipa malignog melanoma koji predstavlja 10 do 15% svih slučajeva melanoma. Lentigo maligna je podvrsta melanoma *in situ* s prolongiranom radijalnom fazom rasta. Glavna razlika je u tome što je lentigo maligna ograničen na epidermis, dok lentigo maligna melanom invadira dermis (5,6). Najčešće sijelo obje lezije su koža lica i vrata, a najčešće nastaje na nosu i obrazima te nešto rjeđe na vratu, vlasištu i uškama. Ovaj tip melanoma je za razliku od ostalih podtipova povezan s kumulativnim, a ne intermitentnim izlaganjem UV zračenju (5). Naziv melanom se upotrebljava za lezije kod kojih atipični melanociti invadiraju vaskularnu i limfatičnu mrežu u dermisu, čime je uspostavljen metastatski potencijal. Vrijeme potrebno da dođe do invazije je jako varijabilno, može trajati i nekoliko desetljeća. Postotak lentigo maligna lezija koje progrediraju u lentigo maligna melanom je i dalje nepoznat, ali procjenjeni rizik za nastanak melanoma tijekom života u bolesnika s dijagnosticiranim lentigo maligna u dobi od 45 godina iznosi 5%. Rizik za progresiju u melanom je proporcionalan s veličinom lentigo maligna lezije (6). Lentigo maligna melanom se najčešće pojavljuje u osoba starije životne dobi, za razliku od površinsko širećeg i nodularnog melanoma koji su najčešći u srednjoj životnoj dobi. Općenito, bolesnici s dijagnozom lentigo maligna su stariji od 40 godina, a prosječna

dob kod postavljanja dijagnoze je 65 godina. Vrh incidencije lentigo maligna melanoma je u sedmom i osmom desetljeću života (3,5,6).

## **5.2. Klinička i histološka slika**

Klinički, lentigo maligna lezija je uglavnom velika (više od 1-3 cm promjera), prisutna je minimalno 10 do 15 godina i prezentira se kao pigmentirana makula čija boja varira od tamnosmeđe do crne, iako mogu biti prisutna i područja hipopigmentacije. Lezija je nepravilnih rubova i smještena najčešće na licu (Slika 3) (6). Lentigo maligna melanom je najčešće veći od lentigo maligna lezije i često makularnog izgleda u ranoj fazi razvoja, ali se dermalna invazija klinički prezentira pojavom eleviranih nodularnih područja unutar makule. Obje lezije najčešće imaju slabo definirane rubove čemu dodatno mogu doprinjeti pozadinska solarna oštećenja kože (pigmentirane aktiničke keratoze i solarna lentiga). Bitno je spomenuti da su obje lezije sklone ekstenzivnom subkliničkom lateralnom rastu što može dovesti do nepotpune ekscizije i češćih relapsa nakon ekscizije sa standardnim rubovima (5). Najvažnija dijagnostička metoda za razlikovanje ova dva entiteta je biopsija pigmentiranih lezija na licu. U seriji od 85 ekscidiranih lezija s kliničkom dijagnozom lentigo maligna više od 50% ih je pokazivalo znakove invazivnog lentigo maligna melanoma. Histološki, lentigo maligna melanom karakterizira lentiginozna proliferacija atipičnih melanocita na dermo-epidermalnoj granici i ekstenzija u adneksalne strukture uz prisustvo invazivne komponente tumora u dermisu. Često je prisutna prominentna solarna elastoza (5,6).



**Slika 3. Lentigo maligna melanom**

*Izvor: [www.webpathology.com](http://www.webpathology.com)*

### **5.3. Diferencijalna dijagnoza**

Diferencijalno dijagnostički u obzir dolaze displastični nevusi, pigmentirane aktiničke keratoze, seboroične keratoze i solarni lentigo. U usporedbi sa svim ovim entitetima, lentigo maligna i lentigo maligna melanom su nepravilnije pigmentacije i rubova, glatke površine i većih dimenzija (5,6).

## **6. AKRALNI LENTIGINOZNI MELANOM**

### **6.1. Definicija**

Akralni lentiginozni melanom (palmoplantarni maligni melanom) je jedan od najrjeđih tipova melanoma u osoba bijele rase (2 do 8% svih slučajeva melanoma). Nasuprot tome, to je najčešći tip melanoma u pripadnika ostalih rasa kod kojih čini od 30 do 70% svih slučajeva melanoma (60 do 72% u crne rase, 29 do 46% u žute rase), a budući da se dijagnosticira najčešće prekasno, povezan je s lošijom prognozom. Najčešća lokalizacija ovog tipa melanoma su tabani, a slijede dlanovi i koža ispod noktiju (subungvalni melanom) (3,6). Akralni lentiginozni melanom se najčešće dijagnosticira u ljudi starije životne dobi, a prosječna dob pojave je 65 godina. Smatra se da ovaj podtip melanoma nije povezan s izlaganjem UV zračenju (5).

### **6.2. Klinička slika**

U ranoj intraepidermalnoj fazi najčešće se manifestira kao nepravilna, neoštro ograničena pigmentirana makula, a u uznapredovaloj fazi (vertikalna faza rasta) pojavljuje se elevirano, nodularno područje (1). Boja tih lezija varira od raznih tonova smeđe do crne, a samo područje invazivnog tumora je najčešće crne boje i mekane konzistencije. Do prelaska iz radijalne u vertikalnu fazu rasta može proći varijabilno dug vremenski interval (6). Akralni lentiginozni melanom se često u početku krivo dijagnosticira kao plantarna bradavica ili hematoma, što rezultira postavljanjem prave dijagnoze tek u uznapredovalom stadiju i lošom prognozom (5).

### **6.3. Histološka slika**

Osnovne patohistološke karakteristike akralnog lentiginoznog melanoma su prisutnost širokog područja lentiginozne promjene u epidermisu oko žarišta primarnog invazivnog

melanoma. U ranoj fazi bolesti, lentiginozna komponenta može biti obilna, ali je invazivno žarište maleno i teško ga je pronaći što zahtjeva biopsiju više sekcija. Bazalni keratinociti su zamijenjeni citološki malignim melanocitima, a često su prisutni znakovi upalne limfocitne reakcije u priležećem dermisu. Važna patohistološka značajka je prisutnost žarišta relativno normalnog epidermisa unutar područja obilnih lentiginoznih promjena. Ova karakteristika čini temeljiti patohistološki pregled ekscidiranog uzorka izuzetno važnim za potvrdu potpune ekscizije lezije (6).

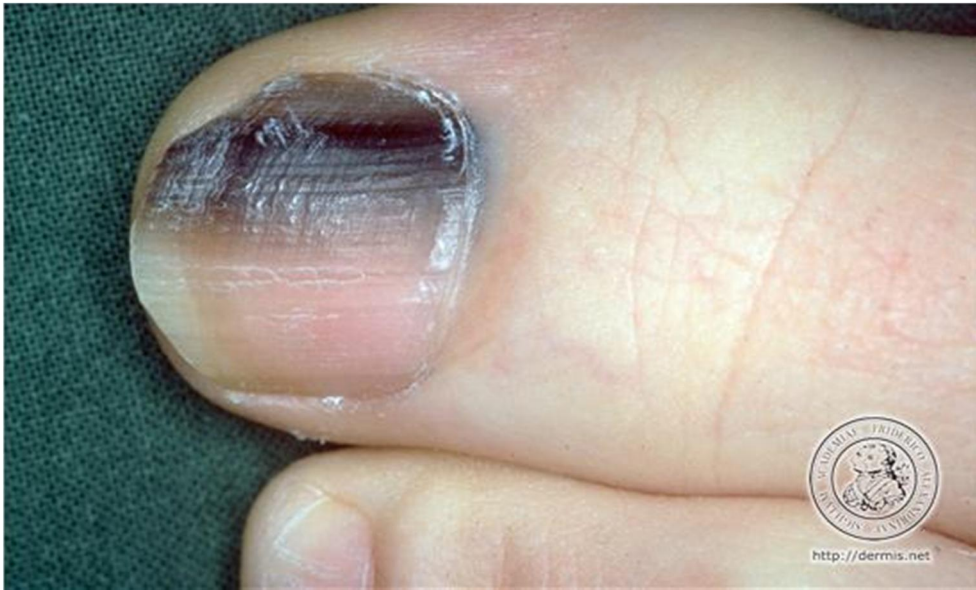#### **6.4. Diferencijalna dijagnoza**

Sličnost ovog tipa melanoma s plantarnom bradavicom (*verucca vulgaris*) može odgoditi pravovremenu dijagnozu. Općenito, bilo koja progresivno rastuća nodularna lezija ili ulceracija koja ne zacijeljuje treba pobuditi sumnju na melanom te je potrebno razmotriti biopsiju. Rizik od izostanka pravovremene dijagnoze je najveći kod osoba koje inače imaju ulkuse na stopalima koji sporo zacijeljuju, kao što je to slučaj kod oboljelih od dijabetesa (6). Diferencijalno dijagnostički ovaj melanom može nalikovati na palmoplantarne hematome, benigne palmoplantarne melanocitne nevuse, dijabetičke ulkuse, piogene granulome, obične bradavice (5).

#### **6.5. Subungvalni melanom**

Subungvalni melanom je varijanta akralnog lentiginoznog melanoma, pojavljuje se u ljudi svih tipova kože te je nepoznate etiologije. Nastaje iz matriksa nokta i to najčešće na noktima ručnih i nožnih palčeva, a rjeđe na drugim prstima. Upravo zbog toga se pretpostavljalo da trauma nokta ima ulogu u njegovoj etiologiji, ali ta lokalizacija je najčešća vjerojatno zbog najveće površine matriksa noktiju na palčevima pa time i najvećeg broja melanocita iz kojih može nastati melanom. Budući da nastaje iz matriksa nokta, subungvalni melanom obično

dovodi do abnormalnosti oblika i varijabilne pigmentacije samog nokta (6). Tipično se prezentira kao smeđa ili crna diskoloracija ili izraslina na ploči nokta (Slika 4). Često se vidi kao linearna tamna pigmentacija ploče nokta sa ili bez distrofije nokta. Subungvalni melanom je bitno diferencirati od benignog junkcionalnog melanocitnog nevusa nokta koji se klinički slično manifestira. Također, melanom može dovesti i do elevacije ploče nokta. Hutchinsonov znak (pigmentacija periugvalne kože) se smatra znakom uznapredovalog subunungvalnog melanoma (5). Postoje i amelanotični subungvalni melanomi, tako da kod njih izostaje klasična pigmentirana linearna lezija nokta. Takvi tumori se manifestiraju kao progresivne abnormalnosti nokta npr. fisure ili destrukcija ploče nokta koja počinje proksimalno. Važno je i razlikovati melanom od subungvalnog krvarenja, koje je uglavnom uzrokovano traumom nokta i s vremenom dolazi do njegove rezolucije. Gljivične infekcije noktiju (onihomikoze) također mogu nalikovati melanomu, te u slučaju da takva promjena nokta ne reagira na antifungalnu terapiju, potrebna je daljnja evaluacija, uključujući i potencijalnu biopsiju. U prepoznavanju melanoma značajno pomaže dermatoskopija čiji nalaz linearno raspoređenog smeđeg ili crnog pigmenta koji se sastoji od više nepravilnih tračaka nejednolike širine koji međusobno nisu paralelno raspoređeni, definitivno upućuje na melanom. Dijagnoza rane lezije obično zahtjeva biopsiju matriksa nokta. Kad se potvrdi dijagnoza melanoma, a pogotovo ako je u uznapredovalom stadiju, potrebna je multidisciplinarna obrada budući da je riječ o rijetkom i kirurški zahtjevnom tipu melanoma. Osnovna terapija je kirurška. Kako su najčešće zahvaćeni ručni ili nožni palčevi, prilikom zahvata bitno je voditi računa o očuvanju funkcionalnosti prsta. Lezije u ranim stadijima se liječe ekscizijom i potom upotrebom grafta. Nažalost, kako se melanom često proširi u okolnu kožu, teško je postići potpuno izliječenje bez barem parcijalne amputacije zahvaćenog prsta. Za uznapredovalu bolest, parcijalna amputacija prsta je standardna terapija, a ovisno o proširenosti melanoma izvodi se do distalnog ili proksimalnog interfalangealnog zgloba (6).



**Slika 4. Subungvalni melanom**

*Izvor: <http://dermis.net>*

## 7. RJEDI KLINIČKI OBLICI MELANOMA

### 7.1. Mukozni melanom

Mukozni melanom je rijedak, a najčešće se pojavljuje na glavi i vratu (konjunktiva oka, intranazalno, sinusi, usna šupljina) te perigenitalnom području (vulva, anorektalno). Sa iznimkom melanoma konjunktive, svi ostali mukozni melanomi se uglavnom dijagnosticiraju prekasno, u uznapredovaloj fazi. Mukozni melanom se najčešće manifestira kao tamno pigmentirana makula u radijalnoj fazi rasta, ali ovisno o lokaciji može se manifestirati i kao krvarenje ili izraslina (5). Prosječna dob pojave je u sedmom desetljeću života, dakle kasnije nego većina kožnih melanoma. Na biopsiji, većina ih je već u vertikalnoj fazi rasta i značajne debljine te nažalost imaju jako lošu prognozu. Terapijski, potrebna je široka lokalna ekscizija sluznice. Često je prije samog zahvata nužno učiniti višestruke biopsije da se utvrdi lokalna proširenost tumora, a nerijetko je neophodna i radikalna ekscizija. U slučajevima kad su rubovi ekscizije suboptimalni, ponekad se za uklanjanje lokalne *in situ* bolesti koristi topički imikvimod (6).

### 7.2. Dezmoplastični melanom

Dezmoplastični melanom je rijetka varijanta melanoma koja čini oko 1% svih slučajeva, a karakteristika mu je izrazita lokalna invazivnost (7). Najčešće nastaju u starijih osoba, uglavnom u šestom i sedmom desetljeću života. Češće se pojavljuje u muškaraca (2:1). Uobičajene lokacije su izložena koža glave i tjemena te vrata. Lezije su obično tvrde, sklerotične i indurirane, a polovina ih je amelanotična. Mnogi slučajevi dezmoplastičnog melanoma su prilikom postavljanja dijagnoze jako uznapredovali (duboka lokalna invazija), a imaju i svojstvo perineuralne infiltracije što povećava šanse za pojavu lokalnih recidiva. Postoje i lezije sa prominentnom perineuralnom invazijom, ali bez dokaza o postojanju intraepidermalne komponente. Takve lezije se nazivaju neurotrofnim melanomom. Iako je



dezmoplastični melanom jako lokalno invazivan, ipak rjeđe metastazira od ostalih subtipova melanoma s istom dubinom invazije.

### **7.3. Nevoidni melanom**

Naziv nevoidni melanom obuhvaća heterogenu skupinu rijetkih lezija histološki nalik na benigne nevuse (simetrija, sazrijevanje stanica koje invadiraju dermis), pa prema tome lako može doći do pogrešne dijagnoze. Ključni faktori za patohistološku dijagnozu su prisutnost izrazite hiperkromazije jezgara tumorskih stanica, brojne mitoze i ekspanzivni rast dermalnih stanica. Klinički, može se prezentirati kao pigmentirana papula ili nodul, promjera uglavnom iznad 1 cm, a najčešće nastaje u mlađih odraslih ljudi.

### **7.4. Spitzoidni melanom**

Spitzoidni melanom je podtip melanoma koji klinički i histološki nalikuje na Spitz nevus, ali su ove lezije većeg promjera, asimetrične i nepravilno pigmentirane. Razlikovanje ovih dvaju entiteta je ponekad izrazito zahtjevno, pogotovo u mlađih bolesnika. U identifikaciji malignih lezija pomažu histološke značajke kao što su dijametar iznad 1 cm, dubina invazije iznad 2 mm i prisutnost mnogobrojnih mitoz, od kojih su mnoge atipične (5).

## **8. DIJAGNOSTIKA MELANOMA**

Rano postavljanje dijagnoze je ključno za poboljšanje prognoze melanoma. Ne postoji niti jedno kliničko obilježje koje sa sigurnošću potvrđuje ili isključuje dijagnozu melanoma, a klinička slika ovisi i o podtipu melanoma. Kliničku dijagnozu melanoma je moguće postaviti u oko 80 do 90% slučajeva (1,5).

### **8.1. Klinička dijagnostika**

Postavljanje kliničke dijagnoze melanoma počiva na prepoznavanju suspektnih pigmentnih lezija koje pokazuju svojstvo progresivne promjene. Temelj kliničke dijagnostike čini detaljna dermatološka anamneza, nakon koje slijedi fizikalni pregled kože i dermatoskopija radi razjašnjavanja diferencijalne dijagnostike pronađenih pigmentiranih lezija. Senzitivnost postavljanja kliničke dijagnoze je oko 70% (1).

#### **8.1.1. Anamneza**

Prije detaljne inspekcije kože cijelog tijela i dermatoskopije postojećih lezija potrebno je uzeti temeljitu osobnu i obiteljsku dermatološku anamnezu koja treba uključivati osobnu i obiteljsku anamnezu kožnih karcinoma i melanoma, displastičnih nevusa i sindroma višestrukih displastičnih nevusa (6). Potrebno je i stratificirati rizik od obolijevanja kod svakog ispitanika procjenom čimbenika rizika kao što su fototip kože, anamneza kroničnog i intermitentnog izlaganja UV zračenju i eventualne imunosupresije. Međutim, iako su čimbenici rizika dobro poznati, najprikladnija populacijska skupina za rutinski *screening* dosad još nije precizno definirana (7). Bolesnici se najčešće javljaju liječniku kad primjete promjenu boje ili rast postojeće lezije ili pak nastanak nove lezije. Osim toga, pojava perzistentnog svrbeža u području lezije je također jedan od ranih simptoma. Pojava ulceracije, krvarenja i općenite osjetljivosti lezije upućuju na uznapredovali stadij (6).

### 8.1.2. Fizikalni pregled i dermatoskopija

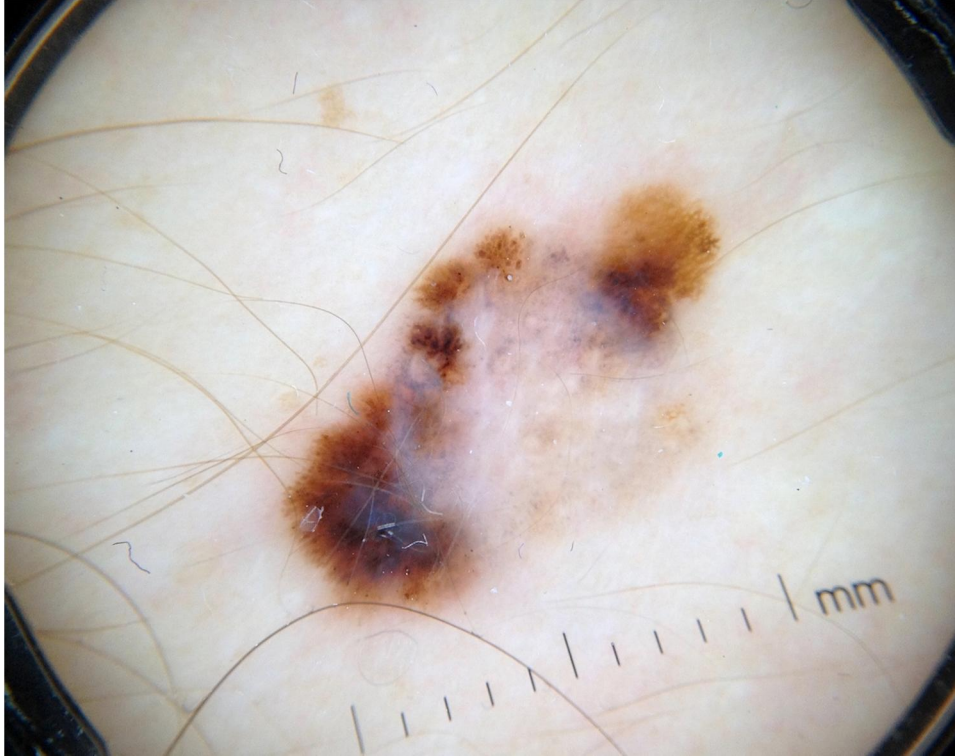
Fizikalni pregled treba uključivati inspekciju kože i dermatoskopiju pigmentiranih, ali i nepigmentiranih lezija. Prilikom inspekcije potrebno je temeljito pregledati kožu cijelog tijela (uključujući kožu vlasišta, dlanova, tabana i kožu između prstiju, kožu genitalnog i analnog područja) i određene sluznice za koje je poznato da mogu biti sijelo melanoma (konjunktiva, oralna sluznica). Prilikom inspekcije vrši se opća procjena kože ispitanika, uključujući broj tipičnih i atipičnih nevusa te se uočava distribucija nevusa po tijelu. Svaka lezija različita od ostalih treba pobuditi sumnju na malignost. Kod osoba s velikim brojem nevusa korisno je i fotodokumentirati klinički i dermatoskopski izgled lezija kao i kožu cijelog tijela. To kasnije omogućuje bolju ranu detekciju eventualnog melanoma jer se lakše mogu uočiti promjene postojećih lezija ili pak pojava novih lezija. Ukoliko se prilikom inspekcije kože pronade lezija suspektna na melanom sukladno ABCDE sustavu (Tablica 1) potrebno je izvršiti palpaciju regionalnih limfnih čvorova radi otkrivanja limfadenopatije (5). Lezije koje imaju navedene karakteristike smatraju se potencijalnim melanomima, ali je potrebna potvrda dijagnoze patohistološkom analizom biopsičkog uzorka lezije. Osjetljivost ABCDE sustava je vrlo visoka (90 do 100%), ali je specifičnost mnogo manja. Koristeći se kriterijima ovog sustava može se previdjeti nodularni melanom, budući da on često ima pravilne rubove, jednoliku pigmentiranost i promjer ispod 6 mm (pogotovo u ranim stadijima) (3,5).

**Tablica 1.** ABCDE sustav za procjenu pigmentiranih lezija

<b>A</b>	Asimetrija lezije
<b>B</b>	<i>Border</i> tj. nepravilni rubovi lezije
<b>C</b>	<i>Colour</i> tj. nejednolika boja lezije
<b>D</b>	Dijametar lezije iznad 0.6 cm
<b>E</b>	Evolucija tj. promjena lezije ili elevacija

Dermatoskopija je neinvazivna submakroskopska dijagnostička metoda koja omogućuje *in vivo* evaluaciju boje i mikrostrukture epidermisa, dermoepidermalne granice i papilarnog dermisa, što nije vidljivo pri inspekciji golim okom (5). Ova metoda povećava osjetljivost (do 35%) i specifičnost dijagnostike melanoma u usporedbi s fizikalnim pregledom, ali naravno nije 100% precizna. Glavna funkcija dermatoskopije je diferencijacija pigmentnih promjena na melanocitne i nemelanocitne. Metoda podrazumijeva pregled lezija ručnim dermatoskopom ili sustavom opremljenim digitalnom kamerom. Povećanja tih instrumenata variraju od 6 do 100 puta, a najprimjenjivaniji ručni dermatoskop ima povećanje 10 puta. Prilikom dermatoskopije koristi se imerzijska tekućina koja omogućuje smanjenje površinske refleksije te bolju preglednost pigmentiranih struktura i površinske krvožilne mreže kože (8). Pigmentna mreža, vidljiva na dermatoskopiji kao serija pigmentiranih linija, je osnovni dokaz da je pigmentirana lezija melanocitna. Ona korelira s pigmentom u bazalnom sloju epidermisa i gnijezdima melanocita uzduž dermo-epidermalne granice. Tipični uzorak pigmentne mreže sastoji se od pravilnih, tankih linija koje postupno postaju sve tanje na periferiji. Za razliku od toga, atipična pigmentna mreža pokazuje nepravilne, varijabilne i proširene linije koje na periferiji naglo završavaju. Dermatoskopski vidljivi smeđi globuli koreliraju s pigmentiranim gnijezdima melanocita u papilarnom dermisu. Crne točke predstavljaju fokalne kolekcije melanocita i nakupine melanina u rožnatom sloju, dok je plavo-sivi veo područje regresije melanoma (Slika 5) (5). Dijagnostički izazov su rani, regredirajući i amelanotični melanomi. Kod amelanotičnih melanoma najčešće se vidi nespecifična globularna osnovna struktura, a ponekad i ostatci pigmentne mreže i smeđi globuli. Dermoskopski kriteriji za amelanotični melanom su polimorfne krvne žile, prisutnost „*milky-red*” područja i rijetki crveni globuli (8). Iz svega proizlazi da su ručna i digitalna dermatoskopija korisne, ali kompleksne dijagnostičke metode te su zato rezervirane samo za iskusne stručnjake (5). Osim toga, u

dermoskopiji je važna neselektivnost tj. ne treba pregledavati samo velike i pigmentirane promjene, već i one malene i nepigmentirane (8).



**Slika 5. Primjer dermatoskopskog prikaza melanoma**

*Izvor: Peternel S, Klinika za dermatovenerologiju, Klinički bolnički centar Rijeka*

## **8.2. Patohistološka dijagnostika primarnog tumora**

Ekscizijska biopsija i patohistološka obrada su temeljne dijagnostičke metode. Kod svih bolesnika sa suspektnim malignim melanomom treba učiniti ekscizijsku biopsiju lezije s rubovima koji zahvaćaju 1-2 mm okolne zdrave kože. To omogućuje patologu potvrdu dijagnoze kao i mjerenje debljine melanoma (klasifikacija po Breslowu) koja je ključni prognostički faktor. Postavljanje patohistološke dijagnoze melanoma se temelji na skupu od nekoliko nalaza, uključujući histološke i citološke osobine. Zasebne karakteristike nemaju dijagnostički značaj. Za postavljanje dijagnoze nužna je prisutnost stanične atipije kao što je povećanje stanica i jezgara, pleomorfizam i hiperkromazija jezgara, nukleolarna varijabilnost

i prisutnost mitozu, pogotovo onih duboko u dermisu (6). Svaki patohistološki nalaz mora sadržavati dijagnozu i podtip melanoma (u slučaju da je nemoguće sa sigurnošću isključiti malignost to je potrebno jasno navesti u nalazu), debljinu melanoma po Breslowu, podatak o prisutnosti ili odsutnosti ulceracije, broj mitozu po mm<sup>2</sup>, podatak o prisutnosti ili odsutnosti mikrosatelita te stanje lateralnih i dubokih ekscizijskih rubova. Osim ovih obaveznih histoloških obilježja, nalaz može sadržavati i dodatne informacije kao što su faza rasta (horizontalna ili vertikalna), dubina invazije po Clarku (pogotovo za melanome tanje od 1 mm), prisutnost ili odsutnost regresije, limfocitnih tumorskih infiltrata, limfatičkih embolusa te vaskularne i perineuralne zahvaćenosti (1).

### **8.2.1. Klasifikacija po Breslowu**

Ova klasifikacija se temelji na mjerenju debljine tumora mikrometrom na mikroskopu. Prema Breslowu, debljina tumora se mjeri od vrha granularnog sloja epidermisa do najdublje točke tumorske invazije, a izražava se u milimetrima (5). Tumori debljine do 0.75 mm najvjerojatnije neće metastazirati, tumori debljine od 0.76 do 1.5 mm ponekad metastaziraju što nije moguće predvidjeti, dok će melanomi debljine iznad 1.5 mm vrlo vjerojatno metastazirati (6).

### **8.2.2. Klasifikacija po Clarku**

Ova klasifikacija se danas koristi samo za staging T1 melanoma.

- Stupanj I (tumorske stanice zahvaćaju samo epidermis, *in situ* melanom)
- Stupanj II (tumorske stanice invadiraju papilarni dermis, ali ne dosežu granicu papilarnog i retikularnog dermisa)
- Stupanj III (tumorske stanice dosežu granicu papilarnog i retikularnog dermisa, ali ne invadiraju retikularni dermis)

- Stupanj IV (tumorske stanice invadiraju retikularni dermis)
- Stupanj V (tumorske stanice invadiraju subkutis) (3,5)

### **8.2.3. Imunohistokemija**

Imunohistokemijska bojenja (S-100 protein, HMB-45, Melan-A, SOX10) mogu biti korisna u dijagnostici melanoma, pogotovo u slučajevima nejasne patohistološke dijagnoze, kao dopunska metoda (1). S100 protein eksprimiraju gotovo sve podvrste melanoma, ali i melanocitni nevusi, Langerhansove stanice te kožni neuralni tumori. HMB-45 je monoklonalno protutijelo s visokom specifičnošću za melanomske stanice, iako je obojenje često negativno kod dezmoplastičnog melanoma (koji eksprimira vimentin ili S100). Melan-A je eksprimiran kod benignih i malignih melanocitnih lezija, ali ne kod većine dezmoplastičnih melanoma. On je senzitivniji od HMB-45 i specifičniji od S100 za melanom (5). Osim navedenih markera, koriste se i razni markeri proliferacije (1). SOX10 je transkripcijski faktor neuralnog grebena koji ima ključnu ulogu u maturaciji i održavanju Schwannovih stanica i melanocita, a dosad se pokazao kao senzitivniji i specifičniji marker u dijagnostici melanoma od S100 proteina.

### **8.3. Dijagnostika regionalnih metastaza**

Nakon postavljanja dijagnoze primarnog melanoma bolesnike treba dalje evaluirati da bi se utvrdila eventualna regionalna proširenost bolesti. Osnovu dijagnostike čini temeljita palpacija limfnih čvorova, posebice regionalne skupine. Međutim, kako je moguća pojava aberantnih limfnih drenažnih puteva (tj. anatomske neočekivanih drenažnih puteva), potrebno je tražiti kliničke znakove nodalne bolesti i na neočekivanim lokacijama. Ako se u regionalnom limfnom slivu primarnog melanoma pronađe palpabilni limfni čvor, daljnja obrada može uključivati metodu aspiracije tankom iglom s ciljem postavljanja histološke

dijagnoze metastaza. U slučajevima da ta metoda pokaže dvojbene rezultate ili ako ju je nemoguće izvesti potrebno je izvršiti ekscizijsku biopsiju palpabilnog limfnog čvora. Za detekciju nodalnih metastaza se ponekad mogu koristiti slikovne metode poput ultrazvuka, CT-a i PET-a. Ipak, senzitivnost i specifičnost ovih metoda je inferiorna u usporedbi sa histološkom dijagnostikom tkiva dobivenog biopsijom sentinel limfnog čvora (5). Sentinel limfni čvor je prvi limfni čvor (ili ponekad nekoliko čvorova) u koji se drenira limfa iz područja primarne tumorske lezije na direktnom putu prema regionalnom limfnom bazenu. Važnost sentinela je u tome što njegov status predstavlja tumorski status cijelog regionalnog limfnog bazena u slučaju klinički nepalpabilnih regionalnih limfnih čvorova. Dakle, negativan nalaz sentinela isključuje prisutnost limfatičnih metastaza u svim ostalim limfnim čvorovima tog limfnog bazena. Limfoscintigrafija je metoda koja omogućuje identifikaciju sentinela u očekivanom limfnom bazenu, kao i detekciju aberantnog sentinela. Prilikom izvođenja metode prikladni radiofarmaci (najčešće tehnećij 99m radiokoloidi) se injiciraju intradermalno u područje oko melanoma ili ožiljka nastalog nakon lokalne ekscizije. Detekcija nastalog zračenja vrši se pomoću gama kamere, čime se dobiva limfoscintigram. Limfoscintigrafija se izvodi preoperativno, maksimalno 24 sata prije samog zahvata tj. biopsije (9). Zahvat bi, radi postizanja najveće preciznosti, trebalo izvoditi istovremeno sa širokom lokalnom ekscizijom primarnog melanoma. Nakon detekcije i uklanjanja, sentinel limfni čvor se mora patohistološki obraditi serijskim sekcijama i standardnim bojenjem hematoksilinom i eozinom, ponekad u kombinaciji s imunohistokemijskim bojenjima kao što su S100, HMB-45 i/ili Melan-A (5). Biopsija ima relativno visoku senzitivnost i specifičnost te u slučaju negativnog nalaza postoji jako mala vjerojatnost regionalno proširene bolesti. Najvažniji prediktor pozitivnog nalaza biopsije sentinela je debljina primarnog tumora po Breslowu. Vjerojatnost da su regionalni limfni čvorovi zahvaćeni raste s povećanjem debljine tumora. Za melanome debljine manje od 0.75 mm vjerojatnost pozitivnog sentinela je oko



2.7%, za tumore debljine od 0.75 do 1 mm iznosi 6.2% , a za tumore debljine od 1 do 2 mm 15 do 20% Nadalje, melanomi debljine 2 do 4 mm u 25 do 35% slučajeva imaju metastaze u sentinelu, a oni debljine iznad 4 mm čak u 40 do 50% (5,7). Budući da melanomi debljine ispod 1 mm rijetko metastaziraju u limfne čvorove, tim bolesnicima se biopsija sentinela ne preporučuje i ne provodi rutinski (1). Ipak, njezinu moguću primjenu treba razmotriti u slučaju lezija debljine od 0.75 do 0.99 mm po Breslowu uz prisutnost određenih nepovoljnih karakteristika kao što su ulceriranost primarnog tumora, ekstenzivna vertikalna regresija do barem 1 mm, mlađa životna dob bolesnika, visoka mitotička stopa i prisutnost angiolimfatične invazije (5).

#### **8.4. Dijagnostika udaljenih metastaza**

U asimptomatskih bolesnika s dijagnozom melanoma rutinske slikovne i laboratorijske pretrage rijetko otkriju okultne sistemske metastaze. Metode koje se danas koriste u tu svrhu, poput CT-a, MR-a, PET-a, radiograma toraksa i hematoloških testova poput serumske razine LDH, nemaju ni dovoljno visoku senzitivnost ni specifičnost da bi se provodile rutinski (5). LDH je enzim koji se otpušta tijekom oštećenja tkiva te je marker ozljeda i drugih patoloških procesa u brojnim tkivima. Razine ovog enzima su povišene u serumu oboljelih s uznapredovalim stadijima melanoma, najčešće u slučajevima s metastazama u jetri. Zbog toga je povišena razina LDH uključena u AJCC (*od engl.* American Joint Comitee on Cancer) staging sustav kao kriterij za distalno proširenu bolest (stadij IV) (10).

## 9. STAGING I PROGNOZA MALIGNOG MELANOMA

Precizno stupnjevanje (*staging*) melanoma je ključno za određivanje optimalne terapije kao i za procjenu prognoze bolesti. Debljina tumora po Breslowu je najznačajniji prognostički faktor i ta histološka klasifikacija je obavezna u patohistološkoj obradi svakog primarnog melanoma. Debljina tumora upućuje na vjerojatnost prelaska u vertikalnu fazu rasta i uznapređovalost bolesti. Klinički, melanom se dijeli na pet stupnjeva od kojih je stupanj 0 melanom *in situ*, stupnjevi I i II predstavljaju lokaliziranu bolest, stupanj III je regionalno proširena bolest, a stupanj IV diseminirani melanom. Prilikom postavljanja dijagnoze otprilike 85% bolesnika ima lokaliziranu bolest, oko 10% regionalnu metastatsku bolest, a oko 5% ima diseminiranu metastatsku bolest.

## 9.1. TNM klasifikacija melanoma

TNM klasifikacija (tumor, limfni čvorovi, metastaze) se koristi za stupnjevanje (*staging*) bolesti (Tablice 2, 3, 4).

**Tablica 2.** TNM klasifikacija melanoma

<b>PRIMARNI TUMOR (T)</b>	<b>REGIONALNI LIMFNI ČVOROVI (N)</b>	<b>UDALJENE METASTAZE (M)</b>
<b>T<sub>x</sub></b> (primarni tumor se ne može procijeniti)	<b>N<sub>x</sub></b> (regionalni limfni čvorovi se ne mogu procijeniti)	<b>M<sub>x</sub></b> (udaljene metastaze se ne mogu procijeniti)
<b>T<sub>0</sub></b> (nema dokaza primarnog tumora)	<b>N<sub>0</sub></b> (nema metastaza u regionalnim limfnim čvorovima)	<b>M<sub>0</sub></b> (nema udaljenih metastaza)
<b>T<sub>is</sub></b> (melanom <i>in situ</i> , Clark stupanj I)		
<b>T<sub>1</sub></b> (primarni tumor debljine ≤ 1 mm, Clark stupanj II ili III)	<b>N<sub>1</sub></b> (metastaze u jednom limfnom čvoru)	<b>M<sub>1</sub></b> (utvrđene udaljene metastaze)
		<b>M<sub>1a</sub></b> (metastaze u koži/subkutisu/udaljene limfne čvorove)
		<b>M<sub>1b</sub></b> (metastaze u plućima)
		<b>M<sub>1c</sub></b> (metastaze u ostalim organima ili bilo koje udaljene metastaze s povišenim LDH)
<b>T<sub>2</sub></b> (primarni tumor debljine 1-2 mm)	<b>N<sub>2</sub></b> (metastaze u 2-3 regionalna limfna čvora ili rasap u kožu irigacijskog područja)	
<b>T<sub>3</sub></b> (primarni tumor debljine 2-4 mm)	<b>N<sub>3</sub></b> (metastaze ≥ 4 limfnih čvorova ili rasap u kožu irigacijskog područja i same limfne čvorove)	
<b>T<sub>4</sub></b> (primarni tumor debljine > 4 mm ili/i invadira subkutis ili/i daje satelite u krugu od 2 cm)		

**Tablica 3.** Subklasifikacija T stadija melanoma

T stadij	Debljina po Breslowu (mm)	Ulceracija/mitoze
T1	≤1	a: bez ulceracije i mitoze <1/mm <sup>2</sup>
		b: s ulceracijom ili mitoze ≥1/mm <sup>2</sup>
T2	1.01-2.00	a: bez ulceracije
		b: s ulceracijom
T3	2.01-4.00	a: bez ulceracije
		b: s ulceracijom
T4	≥4	a: bez ulceracije
		b: s ulceracijom

**Tablica 4.** Subklasifikacija N stadija melanoma

N stadij	Broj zahvaćenih limfnih čvorova	Ulceracija/mitoze
N1	1	a: mikrometastaze
		b: makrometastaze
N2	2-3	a: mikrometastaze
		b: makrometastaze
		c: <i>in-transit</i> ili satelitske metastaze bez metastatskih čvorova
N3	4 ili više metastatskih čvorova ili matirani čvorovi ili <i>in-transit</i> /satelitske metastaze uz metastaze u čvorovima	

## 9.2. AJCC klasifikacija

AJCC (*od engl. American Joint Comitee on Cancer*) klinička klasifikacija melanoma je međunarodno prihvaćen klasifikacijski sustav, koji je posljednji put revidiran 2009. godine, čime je doneseno trenutno važeće sedmo izdanje. Prema njemu, bolesnici su kategorizirani u one s lokaliziranom bolesti (stadiji I i II), regionalnom bolesti (stadij III) i diseminiranom bolesti (stadij IV). Za bolesnike s lokaliziranom bolesti glavni prognostički faktori su debljina tumora, mitotička stopa i ulceriranost (11). Prema novoj klasifikaciji, Clarkova histološka klasifikacija se više ne koristi za određivanje T stadija, osim za T1 lezije (7). Nadalje, kao indikator tumorke proliferacije uvedena je mitotička stopa koja služi za subkategorizaciju T1 lezija. Mitotička stopa je zamijenila Clarkov nivo invazije kao primarni kriterij za definiranje T1b stadija (11). Nadalje, bolesnici stadija I-III koji imaju ulceraciju primarnog tumora dobivaju status sljedećeg višeg stadija, budući da prisutnost ulceracije znači lokalno uznapređovalu i invazivnu leziju. Glavne komponente za određivanje N stadija su broj zahvaćenih limfnih čvorova, mikro- ili makrometastatski limfni čvorovi i ulceriranost primarnog melanoma. Prisutnost satelitskih i *in-transit* metastaza je samostalna komponenta u određivanju N stupnja, a klinički je riječ o stadiju III melanoma. M stadij je određen pomoću dvije glavne varijable, a to su lokacija udaljenih metastaza i povišene serumske razine LDH (7).

**Tablica 5.** Usporedba TNM i AJCC klasifikacije melanoma

<b>Stadij 0</b>	Tis	N0	M0
<b>Stadij IA</b>	T1a	N0	M0
<b>Stadij IB</b>	T1b, T2a	N0	M0
<b>Stadij IIA</b>	T2b, T3a	N0	M0
<b>Stadij IIB</b>	T3b, T4a	N0	M0
<b>Stadij IIC</b>	T4b	N0	M0
<b>Stadij III</b>	Bilo koji T stadij	$\geq$ N1	M0
<b>Stadij IV</b>	Bilo koji T stadij	Bilo koji N stadij	M1

### 9.3. Prognošički faktori za primarni melanom

#### 9.3.1. Histološki prognošički faktori

Najvažniji histološki prognošički faktori melanoma su debljina tumora po Breslowu, prisutnost ulceracije i mitotička stopa. Pojedinačni najvažniji prognošički faktor za lokalizirani melanom je debljina tumora. Stopa preživljenja se smanjuje s povećanjem debljine tumora po Breslowu (5). Za bolesnike sa T1 melanomima desetogodišnja stopa preživljenja iznosi 92%, za T2 je 80%, za T3 pada na 63%, a za tumore debljine iznad 4 mm (T4) je samo 50% (11,12). Osim debljine tumora, prisutnost ulceracije također predstavlja neovisni prognošički faktor za lokalizirani melanom. Ulceracija tumora je epidermalni defekt koji se proteže cijelom debljinom epidermisa, a nastaje kao posljedica tumorske nekroze (1,5). Stope preživljenja za bolesnike s ulceriranim tumorima su manje nego za one sa tumorima iste T kategorije bez ulceracije, ali su slične onima bolesnika s neulceriranim tumorima sljedeće više T kategorije (12). Osim toga, prisutnost ulceracije je povezana s debljinom tumora te se rijetko pojavljuje u tanjih tumorima (6% u melanoma debljine ispod 1 mm), a često u debljih melanoma (63% u melanoma debljine iznad 4 mm). Ulceriranost ne mora nastati

samo zbog tumorske nekroze budući da može biti rezultat traume, a u tom slučaju nije prognostički značajna (5). Mitotička stopa je također važan prognostički faktor budući da izražava stupanj proliferacije melanoma, a definira se kao broj mitozâ po kvadratnom milimetru. Što je mitotička stopa viša, melanom je agresivnije naravi i posljedično tome preživljenje je lošije u svakoj T kategoriji (12). Bolesnici s mitotičkom stopom od 0 mitozâ po milimetru kvadratnom imaju značajno bolje preživljenje od onih sa više od 1 mitoze po milimetru kvadratnom. Za tumore tanje od 1 mm po Breslowu jedini nezavisni histološki prognostički faktor je Clarkov nivo invazije budući da se tumor stadija Ia koji je po Clarku nivo IV ili V smatra tumorom sljedećeg višeg stadija (5). Međutim, mitotička stopa se pokazala boljim prediktorom za tanke tumore, te je zbog toga i uključena u zadnju reviziju AJCC staging sustava iz 2009. godine (1,11). Osim toga, mitotička stopa se smatra drugim po važnosti prediktorom preživljenja (12). Ostali histološki prognostički faktori su prisutnost angiolimfatične invazije, mikrosatelita, regresije, tumor-infiltrirajućih limfocita te tumorske angiogeneze (5).

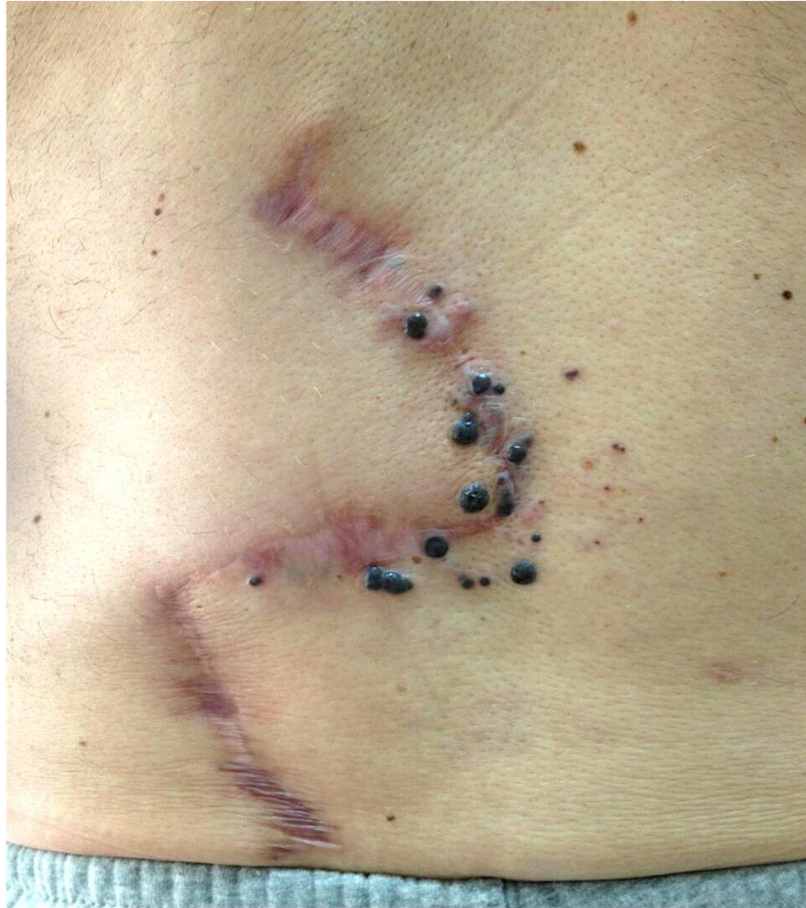### **9.3.2. Klinički prognostički faktori**

Najvažniji klinički prognostički faktori melanoma su dob, spol i anatomska lokalizacija tumora. Općenito, muškarci iznad 60 godina imaju najvišu stopu mortaliteta od melanoma. Stariji bolesnici oba spola češće imaju deblje primarne tumore kao i ulcerirane tumore, ali i bez toga dob je neovisni prognostički faktor. Što se tiče spola, veliki broj studija je potvrdio da žene imaju bolju stopu preživljenja u odnosu na muškarce s istom anatomskom lokacijom i debljinom tumora. Prema AJCC studiji, melanomi locirani na trupu, glavi i vratu imaju lošiju prognozu od onih na ekstremitetima (1,5).

#### 9.4. Prognostički faktori za regionalne metastaze

Status regionalnih limfnih čvorova je najvažniji prognostički faktor preživljenja kod melanoma, pa prisutnost metastaza u njima sa sobom nosi i lošiju prognozu. U bolesnika sa stadijem III, broj zahvaćenih limfnih čvorova bez obzira na njihovu veličinu je najznačajniji rizični faktor. Drugi najvažniji prognostički faktor je opterećenost limfnih čvorova tumorom tj. da li je bolest mikrometastatska (dokazuje se biopsijom sentinela jer limfni čvorovi nisu klinički palpabilni i ne mogu se prikazati slikovnim metodama) ili makrometastatska (palpabilni čvorovi) (5). U regionalne metastaze spadaju i satelitske i *in-transit* metastaze (Slika 6). Satelitske metastaze se nalaze do 2 cm udaljenosti od primarnog tumora, a *in-transit* su locirane na koži više od 2 cm udaljenosti od primarnog tumora do sentinel limfnog čvora (1). Satelitske i *in-transit* metastaze predstavljaju intralimfatične metastaze (stadiji N2c i N3) i imaju najgoru prognozu za bolesnike sa stadijem III (5). Nastaju u 4.1 do 14.3% oboljelih od melanoma. Faktori rizika za njihovu pojavu su debljina primarnog tumora po Breslowu, ulceriranost primarnog tumora i metastaze u sentinel limfnom čvoru. Osim toga, satelitske i *in-transit* metastaze su neovisni prediktori eventualne proširene metastatske bolesti (7).





**Slika 6. Regionalne metastaze melanoma u području postoperativnog ožiljka**

*Izvor: Peternel S, Klinika za dermatovenerologiju, Klinički bolnički centar Rijeka*

### **9.5. Prognostički faktori za udaljene metastaze**

Sama prisutnost udaljenih metastaza znači jako lošu prognozu, te se duljina preživljenja za takve bolesnike mjeri u mjesecima umjesto u godinama, s prosječnom duljinom preživljenja bez terapije od samo 6 do 9 mjeseci (1). U AJCC studiji melanoma, pokazalo se da je sjelo udaljenih metastaza najvažniji prognostički faktor za bolesnike sa stadijem IV, te su bolesnici s visceralnim metastazama imali relativno slabiju prognozu od onih s udaljenim metastazama u nevisceralnim organima (koža, subkutis, udaljeni limfni čvorovi). Ostali važni prognostički faktori uključuju broj metastatskih sjela i kiruršku resektabilnost metastaza. Osim toga, povišena serumska razina LDH je također povezana s lošijom prognozom (1,5).

## 9.6. Stope preživljenja

- Stadij I: Petogodišnja i desetogodišnja stopa preživljenja variraju od 97% do 93%
- Stadij IIA: Petogodišnja stopa preživljenja varira od 79% (T3a stadij bez ulceracije) do 82% (T2b stadij s ulceracijom)
- Stadij IIB: Petogodišnja stopa preživljenja varira od 68% (T3b stadij s ulceracijom) do 71% (T4a stadij bez ulceracije)
- Stadij IIC: Petogodišnja stopa preživljenja je 53%, a desetogodišnja 39% (11).
- Stadij III: Petogodišnja stopa preživljenja varira od 70% za bolesnike sa N1 stadijem do 39% za one sa N3 stadijem. Bolesnici s N2c stadijem imaju petogodišnju stopu preživljenja od 69%, a desetogodišnja je 52%. Petogodišnje stope preživljenja za stadije IIIA, IIIB i IIIC su 78%, 59% odnosno 40% (11,12).
- Stadij IV: Bolesnici s udaljenim metastazama u koži, subkutanom tkivu i udaljenim limfnim čvorovima te s normalnim serumskim razinama LDH (stadij M1a) imaju bolju prognozu od bolesnika s metastazama u drugim organima (11). Jednogodišnja stopa preživljenja za bolesnike u stadiju M1a iznosi 62%, za stadij M1b je 53%, a za stadij M1c samo 33% (11,12).

## 10. LIJEČENJE MELANOMA

### 10.1. Liječenje primarnog melanoma

Standardna terapija primarnog kožnog melanoma je široka lokalna ekscizija, koja bi se trebala uraditi unutar 4-6 tjedana od postavljanja inicijalne dijagnoze (1). Svrha široke ekscizije je prevencija lokalnih recidiva koji su mogući u slučaju perzistencije malignih stanica zbog nepotpune ekscizije. Zato je potrebna patohistološka potvrda da su rubovi lezije čisti od tumorskih stanica (5). Širina rubova pri eksciziji je određena maksimalnom debljinom tumora po Breslowu prilikom inicijalne biopsije (7). Preporučeni kirurški rubovi oko rezidualne lezije ili ožiljka od biopsije za melanom *in situ* iznose 0.5 do 1 cm, a za tumore debljine ispod 1 mm po Breslowu su 1 cm. Za melanome debljine 1 do 2 mm preporučeni rubovi su 1 do 2 cm, ako je to kirurški moguće izvesti zbog anatomske lokacije primarnog sijela. Melanomi deblji od 2 mm zahtjevaju rubove od 2 cm (5). Prilikom ekscizije treba poštovati načelo onkološke radikalnosti tj. treba postići čiste, zdrave rubove u sve tri dimenzije. Glavni cilj kirurškog liječenja je odstranjenje tumora u cijelosti (patohistološki negativni rubovi) s adekvatnom rekonstrukcijom novonastalog defekta, kako u estetskom tako i u funkcionalnom smislu (13). Ekscizija melanoma je posebno zahtjevna na određenim anatomskim lokacijama kao što su lice, prsti, tabani, uške, genitalno i analno područje. U slučaju subungvalnog melanoma metoda prvog izbora je parcijalna ili kompletna amputacija prsta. Histološka potvrda negativnih kirurških rubova je od osobite važnosti za lentigo maligna (melanom *in situ*) i lentigo maligna melanom, budući da taj podtip melanoma ima sklonost subkliničkom perifernom širenju. Standardne kirurške preporuke za širinu rubova od 0.5 cm za lentigo maligna tj. 1 cm za lentigo maligna melanom tanji od 1 mm su često nedovoljne, a rubovi budu čisti u samo oko 50% lezija (5). Nadalje, činjenica da obje lezije najčešće nastaju na licu u brojnim slučajevima otežava kiruršku eksciziju jer je potrebno očuvati estetiku i funkcionalnost struktura lica. Nekoliko retrospektivnih analiza i kliničkih

studija podupire topičku upotrebu imikvimoda kao alternativu kirurškom zahvatu u određenim slučajevima lentigo maligna lezija. Ukupna stopa odgovora na tu terapiju se kreće između 75 i 88%. Međutim, veliki nedostatak terapije imikvimodom je nemogućnost histološke evaluacije tumorskog sijela što može dovesti do toga da se pravovremeno ne dijagnosticira klinički nesuspektni lentigo maligna melanom. Posebnu poteškoću u kirurškom liječenju predstavljaju akralni lentiginozni i mukozni melanom budući da su često neoštro ograničeni i multifokalni s velikom razlikom između klinički vidljivih i histopatoloških rubova. Posljedica toga su češći lokalni recidivi, pa je potrebno napraviti široku eksciziju s povećanim sigurnosnim rubovima od minimalno 1 cm. Ako to nije tehnički izvedivo, radi se ekscizija s uskim rubovima, ali je tada potrebna mikrografska kontrola rubova (1).

**Tablica 6.** Preporučeni kirurški rubovi za široku eksciziju primarnog melanoma

<b>T stadij primarnog melanoma</b>	<b>Kirurški rubovi po radikalnoj eksciziji</b>
<b>Tis</b>	0.5 cm
<b>T1</b>	1 cm
<b>T2</b>	1-2 cm
<b>T3</b>	2 cm
<b>T4</b>	2 cm

## **10.2. Liječenje regionalnih metastaza**

### **10.2.1. Kirurška terapija**

Standardna terapija za makroskopske metastaze melanoma u regionalne limfne čvorove je kompletna disekcija zahvaćene skupine. NCCN (*od engl.* National Comprehensive Cancer Network) smjernice definiraju adekvatnu limfadenektomiju kao odstranjenje barem 10 limfnih čvorova u ingvinalnom području, 15 u aksilarnom i 15 u području vrata. Kompletna disekcija ima značajan morbiditet, a najčešće su infekcije operativne rane, odgođeno cijeljenje, serom, limfedem i oštećenje živaca (5). Elektivna disekcija limfnih čvorova je uklanjanje regionalnih limfnih čvorova irigacijskog područja primarnog melanoma i to u slučajevima klinički nepalpabilnih limfnih čvorova. Međutim, danas ta metoda nema veću ulogu u terapiji budući da brojne prospektivne randomizirane kontrolne studije nisu pokazale terapeutsku korist u odnosu na kliničku opservaciju. Zato se danas u svrhu otkrivanja i liječenja mikrometastaza u regionalnim limfnim čvorovima koristi biopsija sentinel limfnog čvora. To je korisna metoda budući da su multicentrične studije pokazale da ukupno vrijeme preživljenja bez relapsa snažno korelira sa statusom sentinel limfnog čvora. Osim toga, biopsija sentinela sa sobom nosi mnogo manji morbiditet u odnosu na elektivnu disekciju. Ako je nalaz biopsije sentinela negativan, nije potrebno provoditi daljnje terapijske postupke, a u slučaju prisutnosti mikrometastaza, i danas se najčešće izvodi radikalna disekcija budući da će 5 do 12% takvih bolesnika imati metastaze i u drugim limfnim čvorovima te skupine (1,5).

### **10.2.2. Adjuvantna terapija**

Adjuvantna terapija je dodatni tretman za bolesnike u kojih je izvršena kirurška resekcija kliničke bolesti, ali unatoč tome zbog moguće okultne bolesti imaju visok rizik od relapsa koji prelazi 30% (primarni tumor T3b i T4 stadija ili/i metastaze u regionalnim limfnim

čvorovima) (12). Budući da trenutno korištena adjuvantna terapija može značajno smanjiti kvalitetu života, treba pažljivo procijeniti njezinu korist s obzirom na indikacije (najčešće se koristi kod bolesnika s tumorima debljim od 1.5 mm i u stadijima II i III). Zasad je jedina takva adjuvantna terapija odobrena od strane agencije FDA (*od engl.* Food and Drug Administration) interferon- $\alpha$  2b (1,12). IFN- $\alpha$  2b se daje u visokim dozama (20 milijuna jedinica na m<sup>2</sup> tjelesne površine dnevno) intravenski 5 dana u tjednu tijekom 4 tjedna (faza indukcije), nakon čega se daje u dozama od 10 milijuna jedinica subkutano 3 puta tjedno u trajanju od 48 tjedana (5). Smatra se da je mehanizam djelovanja interferona na melanom imunomodulatorni, a ne direktno citotoksični ili antiangiogeni. IFN- $\alpha$  pripada skupini I interferona, a njih proizvode dendritičke stanice kao odgovor na infektivne agense. Signalni put odvija se preko IFN- $\alpha$  receptora koji povezuje adaptivni i prirođeni imunološki odgovor i tako dovodi do snažnog apoptotičkog, antiproliferativnog, antiangiogenog i imunoregulatornog učinka (12). Navedene visoke doze interferona nažalost izazivaju česte i izražene nuspojave. Najčešća nuspojava je *flu-like* sindrom koji nastaje u skoro svih tretiranih bolesnika, a po simptomima nalikuje gripi. Rjeđe nuspojave su depresija, hepatotoksičnost i mijelosupresija. Pojava ozbiljnih nuspojava koje narušavaju kvalitetu života bolesnika najčešće zahtjeva modifikaciju doze interferona. Potrebno je procijeniti potencijalnu korist i rizike za svakog bolesnika (5). Kao alternativa visokim dozama interferona istraživana je upotreba pegiliranog interferona- $\alpha$  2b koji se inače koristi za liječenje hepatitisa B i C, a kao adjuvantna terapija melanoma daje se u manjim dozama čime se smanjuju nuspojave (12). Osim toga, pegilirani IFN- $\alpha$  ima bolja farmakodinamska i farmakokinetička svojstva (npr. duži poluživot) u odnosu na obični interferon (7). Moguće je postići i održavati terapijske doze s primjenom subkutanih injekcija jednom tjedno (12). Velika studija provedena na bolesnicima sa stadijem III koji su tretirani pegiliranim interferonom pokazala je statistički značajno produljenje preživljenja bez relapsa kod svih bolesnika i značajnu korist za

preživljenje bez udaljenih metastaza kod bolesnika s mikrometastazama u regionalnim limfnim čvorovima. Ipak, nije dokazana značajna korist za ukupno preživljenje (1,12). Zasad se upotreba pegiliranog IFN- $\alpha$  2b smatra alternativom visokim dozama interferona u terapiji mikroskopske nodalne bolesti (stadij IIIA).

Osim interferona, za upotrebu u svrhu adjuvantne imunoterapije, provedene su i brojne prospektivne randomizirane studije koje su koristile razne nespecifične imunostimulatorne agense poput vakcina. Neki od ispitivanih agenasa su *Corynebacterium parvum*, levamisol, peptidni antigeni (glikoprotein 100, tirozinaza, Melan-A) i citokini (interferon- $\gamma$ , interleukin-2). Ništa od navedenog nije pokazalo konzistentni terapijski učinak (12). Osim imunoterapije, istraživana je i upotreba radioterapije kao adjuvantnog liječenja. Upotreba zračenja bi mogla biti korisna kao adjuvantna terapija nakon kompletne disekcije limfnih čvorova (kao alternativa visokim dozama interferona). Ipak, niti jedna studija dosad nije pokazala korist adjuvantne radioterapije za preživljenje. Unatoč svemu, ona i dalje ima ulogu u paliјativnom liječenju jer ublažava simptome bolesti (1,12).

### **10.2.3. Liječenje satelitskih i *in-transit* metastaza**

Općenito, satelitske i *in-transit* metastaze bi trebalo, kad god je to moguće, kirurški ukloniti s postizanjem čistih rubova (5). Solitarne, lokalizirane lezije se mogu tretirati ekscizijom, intralezijskim injekcijama BCG-a ili IFN- $\alpha$ , laserskom ablacijom i topičkom primjenom imikvimoda. Zasad ne postoje dokazi o superiornosti jedne metode nad ostalima, iako NCCN za solitarne *in-transit* lezije preporučuje resekciju s postizanjem čistih rubova i biopsiju sentinela (7). U slučajevima višestrukih lezija kao terapijsko rješenje može se izvesti izolirana perfuzija ekstremiteta (ILP, *od engl.* isolated limb perfusion) ako su *in-transit* metastaze ograničene na jedan ekstremitet. ILP je oblik regionalne kemoterapije koji omogućuje upotrebu visokih doza kemoterapeutika lokalno, što znatno smanjuje sistemske

nuspojave. Riječ je o složenoj i invazivnoj metodi liječenja melanoma koja uključuje perfuziju zahvaćenog i izoliranog ekstremiteta pod uvjetima hipertermije sa citotoksinima, najčešće melfalanom. Ova procedura može uzrokovati ozbiljne lokalne nuspojave kao što su značajno oštećenje tkiva i *compartment* sindrom. Kontraindikacije uključuju stariju životnu dob i teže komorbiditete (5). ILP omogućuje lokoregionalnu kontrolu bolesti, a ima ukupnu stopu terapijskog odgovora od 63% (7). Izolirana infuzija ekstremiteta (ILI, *od engl.* isolated limb infusion) je novija, jednostavnija i manje invazivna metoda za koju su rane studije pokazale učinkovitost usporedivu sa ILP-om. Kemoterapeutici koji se koriste u ovoj metodi su melfalan i aktinomicin D. Korištenje ILI treba uzeti u obzir u bolesnika koji se zbog kontraindikacija ili/i nuspojava ne mogu podvrgnuti izoliranoj perfuziji ekstremiteta (5). Stopa terapijskog odgovora za ILI iznosi 31% (7). Nažalost, obje metode su zasad dostupne u samo nekoliko specijaliziranih centara (5).

### **10.3. Liječenje udaljenih metastaza**

Ciljevi liječenja metastatske bolesti su produljenje života i palijacija simptoma. Nažalost, velika većina sistemskih terapija stadija IV melanoma nije značajno poboljšala preživljenje oboljelih koje i dalje iznosi svega 6 do 9 mjeseci, a petogodišnja stopa preživljenja iznosi 5 do 10% (5,7).

#### **10.3.1. Kirurško liječenje metastaza i radioterapija**

Ponekad se kod bolesnika s melanomom stadija IV može izvršiti kirurška ekscizija metastaza (metastazektomija) i to samo kod onih s ograničenom bolesti (solitarnim metastatskim kožnim ili visceralnim lezijama). Takvi bolesnici moraju imati stabilnu bolest u razdoblju opservacije (3 do 6 mjeseci po NCCN smjernicama) prije zahvata. Svrha razdoblja opservacije je selekcija bolesnika podobnih za kirurško odstranjenje metastaza (7). Kirurška



terapija stadija IV može se provesti i u palijativne svrhe, radi smanjenja simptoma uzrokovanih kompresijom i opstrukcijom zbog tumorske mase. Melanom nije veoma radiosenzitivan tumor, ali radioterapija ima primjenu kod moždanih metastaza. Također, palijativna radioterapija može biti indicirana u slučajevima kompresije leđne moždine i bolnih koštanih metastaza (5).

### **10.3.2. Kemoterapija udaljenih metastaza**

Za sada je jedini FDA odobreni kemoterapeutik u terapiji metastatskog melanoma alkilirajući agens dakarbazin, za koji se smatra da ima najveću učinkovitost kao monoterapija (1,5,14). Dakarbazin ima direktno citotoksično djelovanje putem DNA alkilacije što dovodi do prekida u sintezi DNA. Ukupna stopa terapijskog odgovora varira između 10 i 25% s kompletnim odgovorom u 3 do 5% bolesnika. Srednje trajanje terapijskog odgovora iznosi od 5.6 do 11 mjeseci. Dakarbazin se primjenjuje intravenski svaka 3 tjedna (14). Najčešće nuspojave su mučnina, povraćanje i konstipacija, a ponekad nastaje i mijelosupresija (5,14). Temozolamid je također alkilirajući agens s istim aktivnim metabolitom kao i dakarbazin, ali za razliku od njega ima sposobnost prolaska kroz krvno-moždanu barijeru i može se apsorbirati nakon peroralnog uzimanja. Zbog ovih svojstava, postoji veliko zanimanje za upotrebu temozolamida u terapiji moždanih metastaza.

### **10.3.3. Imunoterapija udaljenih metastaza**

IL-2 je T-limfocitni faktor rasta koji se koristi u terapiji metastatskog melanoma kod mlađih bolesnika koji imaju minimalne komorbiditete budući da terapija nosi brojne rizike od teških nuspojava, ali ponekad dovodi i do trajne remisije (14). Kao monoterapija ima ukupnu stopu odgovora od 16%, a trajni odgovor nastaje u 5 do 8% tretiranih (5,14). Prosječno trajanje terapijskog odgovora je 8.9 mjeseci, a oko 4% tretiranih bolesnika ima trajnu remisiju

nakon liječenja (60% svih tretiranih sa kompletnim odgovorom) (14). Visoke doze IL-2 imaju brojne ozbiljne nuspojave, uključujući hipotenziju (u čak 64% liječenih), aritmiju (najčešće supraventrikularna tahikardija), respiratorni distres, renalnu insuficijenciju, infekcije te sepsu (5). Osim toga, česta je i pojava autoimunih fenomena kao što su vitiligo i hipotiroidizam (14). IL-2 se primjenjuje intravenski u visokim dozama i njegova upotreba je ograničena samo na specijalizirane centre s iskusnim kliničarima (5,14).

Ipilimumab je monoklonalno protutijelo (IgG1) koje blokira CTLA-4 na limfocitima i tako promovira produkciju citokina i antitumorski imunološki odgovor (15). On je prvi agens za koji je dokazano da produljuje ukupno preživljenje bolesnika s metastatskim melanomom (16). Ukupni odgovor na monoterapiju ipilimumabom je 10.9%, kontrola bolesti se postiže u 28.5% respondera, a dugotrajni odgovor (barem 2 godine) u 6.5% svih tretiranih bolesnika. Dakle, kod oko 60% respondera na ipilimumab se postiže dugotrajni terapijski odgovor (14). Lijek se relativno dobro podnosi, ali može izazvati i opasne, imunološki posredovane nuspojave kao što su kolitis, hipofizitis, hepatitis, dermatitis i neuritis (16). Najčešća nuspojava je proljev (javlja se u oko 30% liječenih) (14). Zbog dobrih rezultata u kliničkim studijama, ipilimumab je 2011. godine odobren od strane FDA za liječenje metastatskog ili inoperabilnog melanoma (14,16). Osim inhibitora CTLA-4, moguća je i primjena inhibitora PD-1 proteina (nivolumab, lambrolizumab) koji su pokazali dobru aktivnost protiv melanoma i drugih solidnih tumora, a imaju nižu stopu nuspojava u odnosu na ipilimumab (16).

Imunoterapija metastatskog melanoma može dovesti do dugotrajne remisije, ali samo kod manjeg postotka oboljelih. Osim toga, još nisu razvijeni prediktori (biomarkeri) za to koji će bolesnici reagirati na tu terapiju koji bi se mogli primjenjivati rutinski.

#### **10.3.4. Ciljana terapija udaljenih metastaza**

BRAF inhibitori (vemurafenib, dabrafenib) su ciljani lijekovi za melanom koji blokiraju BRAF kinazu sa V600E mutacijom u tumorskim stanicama. Aktivirajuće BRAF mutacije nastaju u oko 50% melanoma, a najčešća je upravo V600E mutacija (80-90%). Prije odluke o terapiji BRAF inhibitorima obavezno je testiranje na BRAF mutaciju (17). Vemurafenib je odobren od strane FDA 2011. godine te od europske komisije 2012. godine. Dabrafenib je odobren od strane FDA 2013. godine. Vemurafenib se uzima peroralno dvaput dnevno i dovodi do brzog terapijskog odgovora u oko 50% bolesnika sa V600E mutacijom (1,14). Prosječno trajanje terapijskog odgovora je 6-7 mjeseci, ali vemurafenib dovodi do poboljšanja jednogodišnjeg ukupnog preživljenja u odnosu na dakarbazin (14). Nažalost, učinak je kratkotrajan i u većine tretiranih dolazi do progresije bolesti unutar godinu dana. Osim toga, česta je i pojava rezistencije (17). Najčešće nuspojave su fotosenzitivnost, osip, hiperkeratoza i umor, a moguća je i pojava planocelularnog karcinoma i novih primarnih melanoma (paradoksalni učinak) (14,16). Kao ciljana terapija metastatskog melanoma, u upotrebi su i MEK inhibitori (trametinib je odobren od strane FDA 2013. godine). U usporedbi s BRAF inhibitorima, terapija trametinibom puno rjeđe dovodi do nastanka sekundarnih tumora. Također, pokazalo se da trametinib smanjuje razvoj rezistencije na dabrafenib te su u tijeku daljnja klinička ispitivanja kombinirane primjene BRAF i MEK inhibitora (16).

#### **10.4. Praćenje bolesnika (*follow-up*)**

Detaljno praćenje oboljelih nakon provedene terapije je veoma važno jer omogućuje pravovremeno dijagnozu novih primarnih lezija, relapsa i metastaza. Većina relapsa (oko 90%) nastaje unutar prvih pet godina od postavljanja inicijalne dijagnoze i provedene terapije. Rizik od pojave novog primarnog melanoma iznosi 2-8% (1,7). Kasne metastaze su rijetke, ali također moguće, tako da je bolesnike potrebno pratiti i nakon prvih 5 godina (1). Postoje

različiti algoritmi praćenja, ovisno o stadiju u kojem je bolest dijagnosticirana te o preporukama različitih organizacija. NCCN smjernice za stadij 0 preporučuju pregled kože jednom godišnje, za stadije IA-IIA detaljnu anamnezu i pregled svakih 3 do 12 mjeseci tijekom prvih 5 godina, a kasnije jednom godišnje. Smjernice za stadije IIB-IV preporučuju detaljnu anamnezu i pregled svakih 3 do 6 mjeseci tijekom prve dvije godine, sljedeće tri godine svakih 3 do 12 mjeseci, a potom jednom godišnje. ACN (*od engl.* Australian Cancer Network) smjernice su najstrože i uz detaljnu anamnezu i preglede (za stadije IA-IIA svakih 6 mjeseci prvih 5 godina, a potom jednom godišnje, a za stadije IIB-IV svaka 3 do 4 mjeseca prvih 5 godina, potom jednom godišnje) preporučuju i korištenje ultrazvuka za detekciju relapsa u regionalnim limfnim čvorovima. ESMO (*od engl.* European Society for Medical Oncology) smjernice općenito nemaju stroge preporuke za praćenje oboljelih, ali sugeriraju kontrole svaka 3 mjeseca tijekom prve 3 godine, a kasnije svakih 6 do 12 mjeseci, prije svega radi psihološke potpore. Osim toga, preporučuju i provođenje doživotnih samopregleda kože i perifernih limfnih čvorova. Niti jedne smjernice ne preporučuju provođenje rutinskih slikovnih pretraga kao ni krvne testove (S100, LDH) (7).

## 11. RASPRAVA

Maligni melanom je najagresivniji i najopasniji tumor kože, a nastaje malignom transformacijom stanica melanocita. Melanom uzrokuje oko 90% svih smrti uzrokovanih kožnim tumorima. Općenito, najučestaliji je u ljudi bijele rase i osoba izrazito svijetle puti koji se kronično ili intermitentno izlažu velikim količinama UV zračenja. S obzirom na godine, najčešće se pojavljuje u osoba srednje životne dobi.

Najčešći klinički oblik je površinsko šireći melanom, a potom po učestalosti slijede nodularni, lentigo maligna i akralni lentiginozni melanom. Temelj dijagnostike i liječenja melanoma su ekscizijska biopsija s patohistološkom dijagnostikom i široka ekscizija lezije. Debljina melanoma po Breslowu najvažniji je prognostički faktor.

Incidencija melanoma je svugdje u svijetu u porastu, što dodatno naglašava važnost edukacije opće populacije o melanomu, rane dijagnostike i novih, učinkovitijih terapijskih metoda. Zadnjih godina konačno su odobreni i novi lijekovi za uznapredovali melanom, koji je dosada gotovo uvijek imao izrazito lošu prognozu.

## 12. ZAKLJUČAK

Broj oboljelih od malignog melanoma je u stalnom porastu u svim dobnim skupinama te je potreban nastavak istraživanja različitih novih selektivnih terapijskih mogućnosti kao što su ciljana terapija (BRAF i MEK inhibitori) i imunoterapija (anti-CTLA-4 i PD-1 protutijela). Ovi bi terapijski modaliteti trebali pomoći u poboljšanju prognoze oboljelih, pogotovo onih s uznapređovalom bolesti. Kao i kod drugih malignih bolesti, najvažnije su metode ranog otkrivanja te naravno, detaljna anamneza i fizikalni pregled. Nužno je i kreirati efikasne kampanje za osvještenje i edukaciju opće populacije, što bi trebalo rezultirati otkrivanjem bolesti u ranijim stadijima dok je još kurabilna i s boljom prognozom za veći broj bolesnika. Osim toga, za budućnost su ključna i daljnja istraživanja serumskih i genetičkih markera.

### 13. SAŽETAK

Maligni melanom je tumor koji nastaje kao rezultat maligne transformacije melanocita, stanica podrijetlom iz neuralnog grebena. Melanom je maligna bolest odraslih, a vrh incidencije je u pedesetim godinama života. Klinički, bolesnici se obično prezentiraju kožnom lezijom koja pokazuje promjenu veličine, boje, rubova i konfiguracije, na osnovu čega je osmišljen akronim ABCDE. Isti predstavlja temelj internacionalne kampanje za osvještenje populacije o važnosti samopregleda u ranoj dijagnostici melanoma. Osim toga, lezije mogu svrbiti, krvariti, ulcerirati i raditi satelitske metastaze. Najčešći podtipovi melanoma su površinsko šireći, nodularni, lentigo maligna melanom i akralni lentiginozni melanom.

Najbolja dijagnostička metoda za suspektne lezije je ekscizijska biopsija, pomoću koje patolog potvrđuje dijagnozu melanoma. Najvažniji prognostički faktor je debljina tumora prema Breslowu. Temeljem rezultata biopsije, odlučuje se o rubovima resekcije i o tome koji bolesnici su kandidati za biopsiju sentinel limfnog čvora i daljnju adjuvantnu terapiju.

Primarni melanom se liječi ekscizijom, a širina kirurških rubova ovisi o debljini po Breslowu. U slučaju debljih melanoma potrebno je napraviti i biopsiju sentinel limfnog čvora. Ako je sentinel pozitivan za metastaze radi se disekcija svih regionalnih limfnih čvorova. Kao adjuvantna terapija za regionalne metastaze koristi se interferon- $\alpha$  2b. Diseminirana bolest je najčešće inoperabilna, a jedini odobreni lijekovi su dugi niz godina bili dakarbazin i interleukin-2 koji imaju brojne nuspojave i postižu terapijski odgovor u malog broja oboljelih. Međutim, danas postoje novi selektivni lijekovi kao što su CTLA-4 protutijela (ipilimumab), BRAF inhibitori (vemurafenib, dabrafenib) i MEK inhibitori (trametinib) s obećavajućim rezultatima.

**Ključne riječi:** melanom, podtipovi melanoma, ekscizijska biopsija, sentinel biopsija, kemoterapija, imunoterapija, ciljana terapija

## 14. SUMMARY

Melanoma develops as a result of malignant transformation of melanocytes, cells that are derived from the neural crest. Melanoma predominantly affects adults, with a peak incidence in the fourth decade. Clinically, patients usually present with a skin lesion that has changed in size, color, contour, or configuration. Thus, the acronym ABCDE represents the hallmark of international public awareness campaigns on early melanoma detection. In addition, lesions may itch, ulcerate, bleed, or develop satellites. The most common melanoma subtypes are superficial spreading, nodular, lentigo maligna melanoma and acral lentiginous melanoma.

Excisional biopsy with histopathological analysis is the best diagnostic method for suspicious lesions. The most important prognostic indicator is thickness of the tumor according to Breslow. Biopsy results ultimately determine the margins of resection and which patients are candidates for sentinel lymph node biopsy and possibly adjuvant treatment.

The treatment for primary melanoma is wide surgical excision, with borders depending on the Breslow thickness of the tumor. Sentinel lymph node biopsy is necessary in case of thicker melanomas. If sentinel is positive for metastases, regional lymph node dissection is performed. Adjuvant therapy for regional disease is interferon- $\alpha$  2b. Advanced melanomas are in most cases inoperable, and for a long time the only approved systemic drugs were dacarbazine and interleukin-2. However, they cause numerous adverse effects and only small percentage of patients has good response. Recently, new selective treatments have been developed, such as CTLA-4 antibodies (ipilimumab), BRAF inhibitors (vemurafenib, dabrafenib) and MEK inhibitors (trametinib) which have shown promising results.

**Keywords:** melanoma, melanoma subtypes, excisional biopsy, sentinel biopsy, chemotherapy, immunotherapy, targeted therapy



## 15. LITERATURA

1. Garbe C, Peris K, Hauschild A i sur. Diagnosis and treatment of melanoma: European consensus-based interdisciplinary guideline-Update 2012. *Eur J Cancer* 2012;48:2375-90.
2. Šitum M. Zloćudni tumori kože i mekih tkiva. *Medicus* 2001;10(2):237-45.
3. Lipozenčić i sur. *Dermatovenerologija*. 3. izmjenjeno i dopunjeno izdanje. Zagreb: Medicinska naklada 2008; str.559-566
4. Incidencija raka u Hrvatskoj 2013. Zagreb: Hrvatski zavod za javno zdravstvo. *Registar za rak* 2015; bilten br.38.
5. Paek AC, Sober AJ, Tsao H, Mihm MC, Johnson TM. Cutaneous Melanoma. U: Wolff K i sur., ur. *Fitzpatrick's Dermatology in General Medicine*. McGraw Hill Medical 2008; str. 1134-57.
6. Burns T, Breathnach S, Cox N i sur. *Rook's Textbook of Dermatology*. Wiley-Blackwell 2010; str. 2736-60.
7. Fong ZV, Tanabe KK. Comparison of melanoma guidelines in the U.S.A., Canada, Europe, Australia and New Zealand: a critical appraisal and comprehensive review. *Br J Dermatol* 2014;170:20-30.
8. Paštar Z, Lipozenčić J. Dermoskopija u prevenciji melanoma. *Medicus* 2007;16(1):59-67.
9. Rogan SA, Kovačić K, Kusić Z. Sentinel lymph node concept and it's role in management of melanoma patients. *Acta Clin Croat* 2007;46:175-85.
10. Krušlin B, Vučić M. Prognostic biomarkers in melanoma. *Med Sci* 2014;40:61-8.
11. Balch CM, Gershenwald JE, Soong SJ i sur. Final version of 2009 AJCC melanoma staging and classification. *J Clin Oncol* 2009;27:6199-206.
12. Davar D, Tarhini AA, Kirkwood JM. Adjuvant therapy for melanoma. *Cancer J* 2012;18(2):192-202.

13. Rogić M, Juretić M, Cerović R, Lučev A, Belušić-Gobić M, Petrić D. Kirurško liječenje malignih tumora kože glave i vrata. *Medicina Fluminensis* 2012;48(2):193-201.
14. Fox MC, Lao CD, Schwartz JL, Frohm ML, Bichakjian CK, Johnson TM. Management options for metastatic melanoma in the era of novel therapies: A primer for the practicing dermatologist. *J Am Acad Dermatol* 2013;68(1): 1.e1-9.
15. Marić Brozić J, Đaković N. Personalized therapy for melanoma. *Med Sci* 2014;40:51-60.
16. Sullivan RJ, Flaherty KT. Major therapeutic developments and current challenges in advanced melanoma. *Br J Dermatol* 2014;170:36-44.
17. Šamija I. Molecular markers for personalized approach to patients with melanoma. *Med Sci* 2014;40:69-80.

## **16. ŽIVOTOPIS**

Petra Svirčić rođena je 25.02.1991. godine u Šibeniku. Osnovnu školu Jurja Šižgorića upisuje 1997. godine, a završava je 2004. godine. Iste godine upisuje Gimnaziju Antuna Vrančića u Šibeniku, koju završava 2009. godine. Iste godine upisuje prvu godinu Integriranog preddiplomskog i diplomskog studija Medicine na Medicinskom fakultetu Sveučilišta u Rijeci.