

Klinička evaluacija i preživljenje bolesnika s onkocitomom bubrega

Tešić, Petra

Master's thesis / Diplomski rad

2016

Degree Grantor / Ustanova koja je dodijelila akademski / stručni stupanj: **University of Rijeka, Faculty of Medicine / Sveučilište u Rijeci, Medicinski fakultet**

Permanent link / Trajna poveznica: <https://um.nsk.hr/um:nbn:hr:184:684673>

Rights / Prava: [In copyright](#) / [Zaštićeno autorskim pravom.](#)

Download date / Datum preuzimanja: **2024-07-17**



Repository / Repozitorij:

[Repository of the University of Rijeka, Faculty of Medicine - FMRI Repository](#)



SVEUČILIŠTE U RIJECI

MEDICINSKI FAKULTET

INTEGRIRANI PREDDIPLOMSKI I DIPLOMSKI

SVEUČILIŠNI STUDIJ MEDICINE

Petra Tešić

KLINIČKA EVALUACIJA I PREŽIVLJENJE BOLESNIKA

S ONKOCITOMOM BUBREGA

Diplomski rad

Rijeka, 2016.

SVEUČILIŠTE U RIJECI

MEDICINSKI FAKULTET

INTEGRIRANI PREDDIPLOMSKI I DIPLOMSKI

SVEUČILIŠNI STUDIJ MEDICINE

Petra Tešić

KLINIČKA EVALUACIJA I PREŽIVLJENJE BOLESNIKA

S ONKOCITOMOM BUBREGA

Diplomski rad

Rijeka, 2016.

Mentor rada: doc. dr. sc. Dean Markić, dr. med.

Diplomski rad ocjenjen je dana _____ u/na _____

_____, pred povjerenstvom u sastavu:

1. _____

2. _____

3. _____

Rad sadrži 42 stranice, 15 slika, 4 tablice i 31 literaturni navod.

Zahvala

Zahvaljujem mentoru doc. dr. sc. Deanu Markiću, dr. med. na savjetima i pomoći pri izradi diplomskog rada.

Zahvaljujem se svojoj majci na velikoj podršci i razumijevanju tijekom studija.

SADRŽAJ

1. UVOD	1
1.1. Klasifikacija tumora bubrega.....	1
1.2. Onkocitom bubrega.....	2
1.2.1. Epidemiologija	3
1.2.2. Patologija.....	4
1.2.3. Klinička slika.....	8
1.2.4. Dijagnoza	8
1.2.5. Diferencijalna dijagnoza	12
1.2.6. Terapija.....	13
1.2.7. Prognoza.....	15
2. SVRHA RADA	17
3. ISPITANICI I POSTUPCI.....	18
3.1. Ispitanici	18
3.2. Postupci.....	18
4. REZULTATI	20
4.1. Razdioba bolesnika obzirom na spol	21
4.2. Razdioba bolesnika obzirom na dob	21
4.3. Razdioba bolesnika obzirom na veličinu tumora	22
4.4. Razdioba bolesnika obzirom na simptome.....	22
4.5. Razdioba bolesnika obzirom na laboratorijske nalaze	23

4.6.	Razdioba bolesnika obzirom na nalaz ultrazvuka.....	23
4.7.	Razdioba bolesnika obzirom na nalaz intravenske urografije.....	23
4.8.	Razdioba bolesnika obzirom na CT nalaz.....	24
4.9.	Razdioba bolesnika obzirom na MR nalaz.....	24
4.10.	Razdioba bolesnika obzirom na prisutnost postoperativnih komplikacija.....	24
4.11.	Razdioba bolesnika obzirom na ECOG status.....	25
4.12.	Razdioba bolesnika obzirom na terapiju.....	26
4.13.	Preživljenje bolesnika.....	26
5.	RASPRAVA.....	28
6.	ZAKLJUČCI	31
7.	SAŽETAK.....	33
8.	SUMMARY	35
	LITERATURA	37
	ŽIVOTOPIS.....	42

POPIS SKRAĆENICA I AKRONIMA

BHD – Birt – Hogg – Dubé sindrom

CT – kompjutorizirana tomografija

ECOG Performance Status – stupanj opće tjelesne sposobnosti bolesnika (engl. Eastern Cooperative Oncology Group)

KM - Kaplan - Meier krivulja preživljenja

KBC Rijeka – Klinički bolnički centar Rijeka

LPN – laparoskopska parcijalna nefrektomija (eng. laparoscopic partial nephrectomy)

MRI – magnetna rezonanca

NSS – poštedna kirurgija bubrega (engl. nephron sparing surgery)

OB – onkocitom bubrega

PET – pozitronska emisijska tomografija

RCC – karcinom bubrežnih stanica (engl. renal cell cancer)

SEI – segmental enhancement inversion (posebna tehnika snimanja koja se koristi kod CT pregleda)

WHO – Svjetska zdravstvena organizacija (engl. World Health Organisation)

1. UVOD

1.1. Klasifikacija tumora bubrega

Svjetska zdravstvena organizacija (WHO) je 2004. godine objavila klasifikaciju prema kojoj se adultni renalni epitelijalni tumori, s obzirom na njihove histološke karakteristike i genetske abnormalnosti, mogu podijeliti na: obiteljski karcinom bubrega, karcinom bubrežnih stanica sa svojim subtipovima (svjetlostanični, multilokularni svjetlostanični, papilarni, kromofobni, karcinom sabirnih tubula - Bellini, medularni karcinom, karcinom s Xp11 translokacijom, karcinom udružen s neuroblastomom, mucinozno – tubularni, karcinom vretenastih stanica i neklasificirani karcinom bubrežnih stanica), papilarni adenom, onkocitom bubrega, metanefrički tumor, miješani mezenhimalni i epitelijalni tumor, nefroblastični tumor, neuroendokrini tumor, mezenehimalni tumor, hematopoetski i limfoidni tumor, tumor zametnih stanica i metastatski tumor. Tumore bubrega možemo, također, podijeliti na maligne, benigne i upalne (Tablica 1) (1, 2).

Tablica 1. Patološka klasifikacija tumora bubrega.

Maligni	Benigni	Upalni
Karcinom bubrega	Jednostavna cista	Abces
Limfom	Angiomiolipom	Pijelonefritis
Leiomijsarkom	Onkocitom	Ksantogranulomatozni pijelonefritis
Hemangiopericitom	Pseudotumor	Inficirana cista bubrega
Liposarkom	Reninom	Tuberkuloza bubrega
Rabdomiosarkom	Feokromocitom	Reumatski granulom
Schwanom	Leiomiom	
Osteosarkom	Hemangiom	
Fibrozni histiocitom	Cistični nefrom	
Neurofibrosarkom	Fibrom	
Metastatski tumor	Arteriovenska malformacija	
Invazija tumora okolnih organa u bubreg	Hemangiopericitom	
Karcinoid	Hibernom	
Wilmsov tumor	Aneurizma renalne arterije	
Mezoblastični nefrom		
Leukemija		

1.2. Onkocitom bubrega

Onkocitom bubrega (OB), prema patološkoj klasifikaciji tumora bubrega, spada u benigne tumore bubrega (1, 2). OB je 1942. godine prvi put opisao Zippel (3). Gotovo četiri desetljeća OB se nije promatrao kao posebna vrsta tumora, već se ubrajao u maligne tumore bubrega (4). Klein i Valensi su 1976. godine objavili retrospektivnu studiju u kojoj je učinjena reevaluacija bolesnika s neoplazmama bubrežnih stanica s posebnim osvrtom na tumore koji su klasificirani kao karcinomi bubrežnih stanica (engl. renal cell cancer - RCC) (5). Cilj istraživanja je bio odrediti radi li se o povećanoj incidenciji RCC-a ili se radi o neprepoznatim bubrežnim onkocitomima. Ponovnim pregledom utvrđeno je da od 194 tumora koji su prethodno klasificirani kao RCC, njih 9 su bubrežni onkocitomi te je zaključeno da je vjerojatno dio OB u prošlosti ostao neprepoznat. Nakon usporedbe morfologije, kliničke slike i biološkog ponašanja RCC-a i OB-a, zaključeno je da je OB benigna neoplazma podrijetlom iz proksimalnog tubularnog epitela koju su autori nazvali proksimalni tubularni adenom s onkocitičnim obilježjima (eng. proximal tubular adenomas with so-called "oncocyctic" features) (5).

Rodriguez i sur., 1980. godine, po prvi put opisuju citomorfološka obilježja renalnog onkocitoma: izrazito celularan tumor građen od okruglastih gnijezdastih formacija stanica (okrugli stanični blokovi) s primjesom kohezivnih fragmenata i dishezivnih patoloških stanica, obilna uniformna, eozinofilna i granularna citoplazma, Fuhrman-ov nuklearni stupanj 2 (blago iregularna jezgra, jezgrica vidljiva na mikroskopskom povećanju od 40 puta, promjer jezgre 15 mikrona, eukromatin u 40% tumora), rijetko stanice s pleomorfnim i bizarnim jezgrama što se smatra pokazateljem degenerativnih promjena, a ne maligniteta uz odsustvo mitozna i nekroze (6, 7).

U prošlosti je nedostatak potrebnog znanja o spektru eozinofilnih neoplazmi bubrežnih stanica doveo do nekoliko zablude. Kad je riječ o bubrežnom onkocitomu one uključuju: stupnjevanje odnosno gradiranje onkocitoma, postojanje metastatskih onkocitoma te zaključak da se najčešće radi o tumorima nižeg gradusa s neistaknutim jezgrama (4).

Danas se sa sigurnošću može reći da je OB benigna neoplazma bubrega s benignim kliničkim tijekom i dugoročno izvrsnom prognozom. Međutim, ono što i dalje predstavlja problem je prijeoperacijska dijagnoza ovog tipa tumora, koji se vrlo lako može zamijeniti s agresivnim RCC-om (7).

1.2.1. Epidemiologija

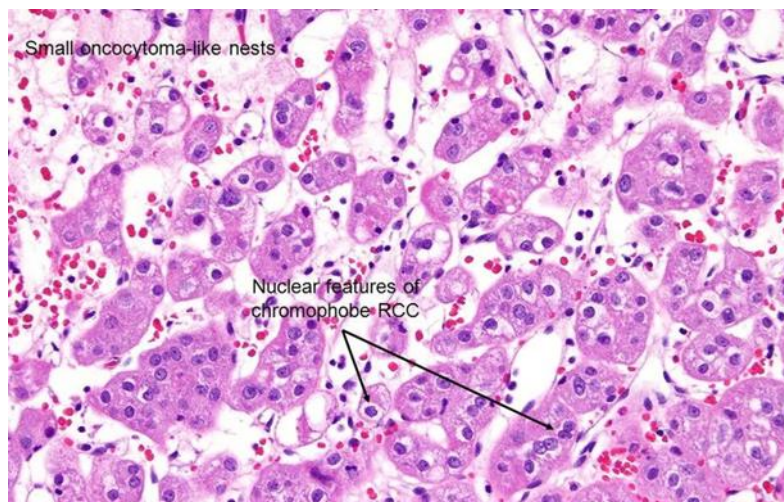
Od renalnih epitelijalnih neoplazmi u odraslih na OB otpada njih 2 – 5%. Ukupna incidencija OB iznosi 3 - 7% svih renalnih tumora i čini ga time drugim najčešćim benignim tumorom bubrega odmah nakon angiomiolipoma. Najčešće se javlja u starijoj životnoj dobi, češće u muškaraca (muškarci 2-3 : 1 žene) (8).

Iako su zabilježeni slučajevi bilateralnih, multifokalnih i nasljednih oblika, OB se najčešće javlja sporadično kao solitarni tumor (9). Multifokalni, bilateralni i metakroni bubrežni onkocitomi se javljaju u otprilike 4 do 6% bolesnika i tada se govori o onkocitozi koja je patološki entitet karakteriziran prisustvom velikog broja malih nodula u jednom ili oba bubrega, najčešće s jednim velikim dominantnim nodulom (10). OB se zajedno s karcinomom bubrežnih stanica (RCC) može vidjeti u 10% bolesnika (11).

U studiji Amin i sur. sudjelovalo je 80 pacijenata s OB kod kojih su potvrđena 93 tumora (četiri tumora su bila bilateralna, a dva multifokalna) (4). Prosječna životna dob prilikom postavljanja dijagnoze iznosila je 67,2 godina (u rasponu od 32 do 89 godina). Muškarci su bili češće pogođeni tumorom u odnosu na žene (4).

Perez – Ordonez i sur. su analizirali 954 bolesnika koji su operirani zbog tumora bubrega u Sloan – Kettering Centru za rak (Memorial Sloan-Kettering Cancer Center) (12). Od 954 operiranih u njih 70 (7%) je postavljena dijagnoza OB-a. U istraživanju su sudjelovala 39 muškaraca i 31 žena, prosječne životne dobi 65 godina (u rasponu od 25 do 86 godina) (12).

Pacijenti s rijetkim Birt – Hogg – Dubé sindromom mogu imati multiple, obostrane onkocitome (13). Birt – Hogg – Dubé (BHD) je rijetki nasljedni poremećaj koji se nasljeđuje autosomno dominantno i koji je karakteriziran pojavom multiplih benignih tumora kože poglavito lokaliziranih na koži lica, vrata i u grudnom dijelu. Također BHD se povezuje s povećanim rizikom javljanja tumora bubrega (Slika 1). Neoplazme se najčešće javljaju u drugom i trećem desetljeću života nakon čega postaju sve veće i brojnije (14).



Slika 1. Birt-Hogg-Dubé Syndrome. Mikroskopski prikaz kromofobnog podtipa renalnog karcinoma/renalnog onkocitoma s značajkama oba tipa tumora. (Izvor: <https://www.aunanet.org/education/modules/pathology/kidney-renal/renal-tumors.cfm>)

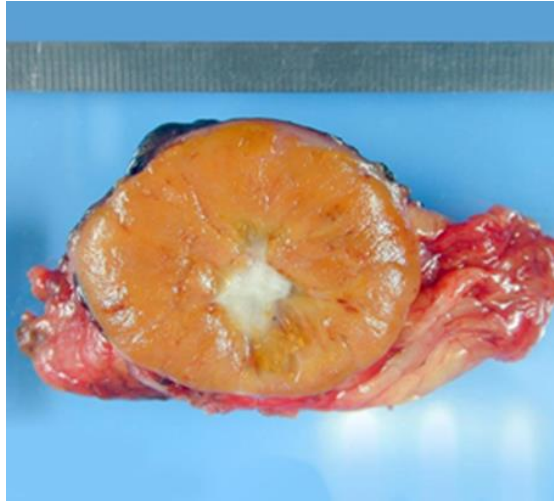
1.2.2. Patologija

Makroskopski, tumori su najčešće dobro ograničeni smeđe - crvene boje, uglavnom bez nekrotičnih područja i područja hemoragije, ali s centralnom fibrozom (Slika 2 i 3).

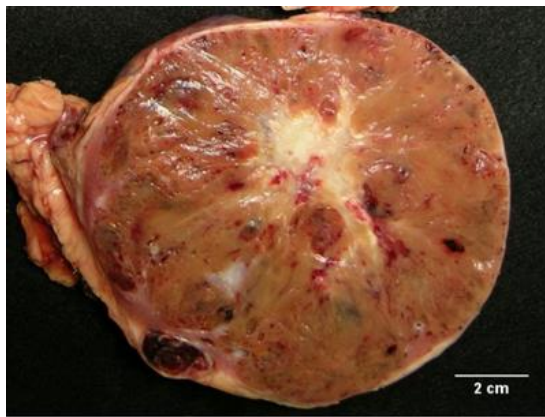Histološki, isključiva ili prevladavajuća komponenta od koje je građena većina bubrežnih onkocitoma su acidofilne stanice s tri karakteristična arhitektonska uzorka: a) klasični uzorak sastavljen od karakterističnih nakupina stanica u obliku gnijezda, od kojih je svaka nakupina okružena retikulinskim vlaknima; b) tubulocistični uzorak s brojnim tijesno raspoređenim cistično proširenim tubularnim strukturama; c) miješoviti uzorak koji se sastoji od kombinacije oba prethodno navedena uzorka. U većine bubrežnih onkocitoma može se vidjeti centralni ožiljak (centralna fibroza) te karakteristična miksoidna i/ili hijalina stroma koja međusobno odvaja gnijezdaste nakupine stanica (Slika 4). **Citološki**, stanice onkocitoma su onkociti. Onkociti su okrugle ili poligonalne stanice koje imaju granuliranu, eozinofilnu citoplazmu, zbog velike količine prisutnih mitohondrija (Slika 5 i 6). Jezgre stanica bubrežnih onkocitoma su okrugle s izraženim nuklearnim konturama te prominentnim nukleolima. Pleomorfizam je često odsutan, ali može biti izražen uz područja atipičnih stanica. Ostale atipične značajke koje se mogu uočiti su: zahvaćanje perinefričkog masnog tkiva, invazija bubrežnog parenhima koja nije udružena s dezmozoplazijom i krvarenje. OB, po definiciji, nema jasno izražena područja karcinomskih stanica, nema značajnih područja nekroze unutar tumora, niti sumnjivih papilarnih formacija ili mitozu (4, 12).

Jedna od citoloških razlika OB i RCC je ta što su kod stanica onkocitoma mitohondriji okrugli, uniformni s lamelarnim kristama, dok u kromofobnom subtipu RCC-a mitohondriji nisu uniformni, već variraju u veličini i obliku s tubulocističnim kristama. U eozinofilnom subtipu RCC-a mitohondriji su pleomorfni sa slabije razvijenim kristama (Slika 7) (13).

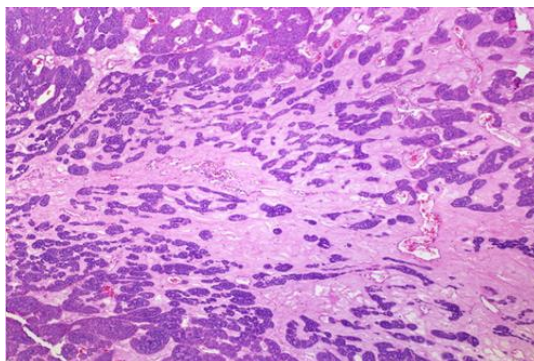
Da bi se tumor dijagnosticirao kao OB, veličina nije važna, već su važne citološke, mikroskopske, ultrastrukturalne i imunohistokemijske značajke (8).



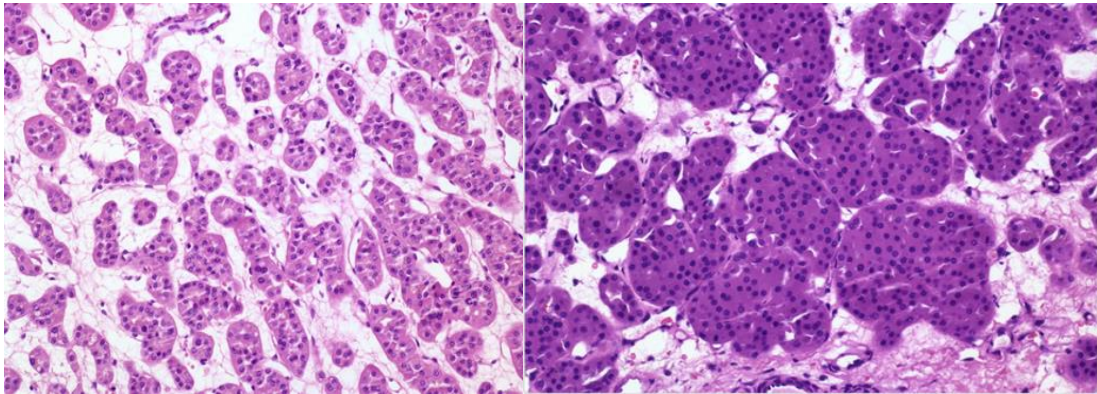
Slika 2. Makroskopski prikaz renalnog onkocitoma. (Izvor: <http://radiopaedia.org/articles/renal-oncocytoma>)



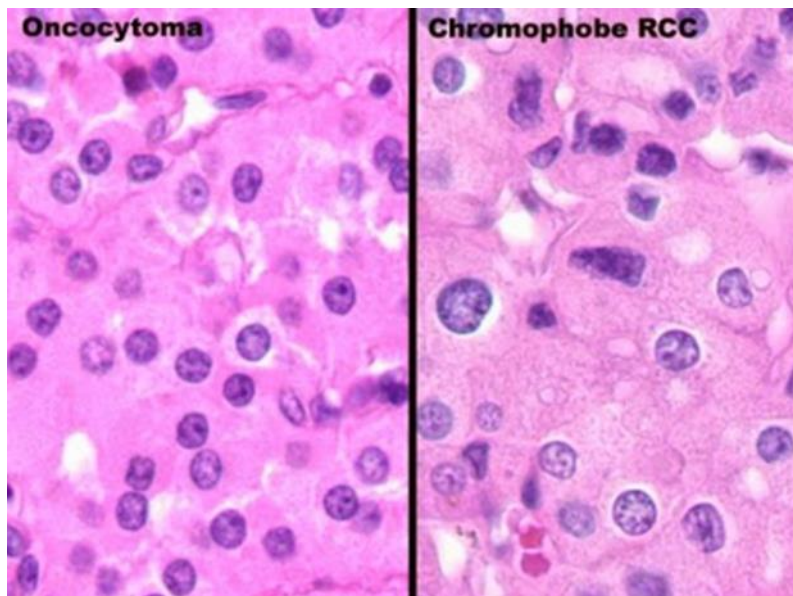
Slika 3. Makroskopski prikaz renalnog onkocitoma. (Izvor: <http://www.webpathology.com/image.asp?n=5&Case=64>)



Slika 4. Mikroskopski prikaz renalnog onkocitoma. Područje centralnog ožiljka: (Izvor: <http://www.webpathology.com/image.asp?n=8&Case=64>)



Slika 5 i 6. Mikroskopski prikaz renalnog onkocitoma. Gnijezdaste nakupine tumorskih stanica (onkociti) s obilnom eozinofilnom citoplazmom, koje su međusobno odvojene stromom. (Izvor: <http://www.webpathology.com/image.asp?n=9&Case=64>)



Slika 7. Mikroskopski prikaz renalnog onkocitoma (lijevo) i kromofobnog podtipa renalnog karcinoma (desno). (Izvor: <http://bradyurology.blogspot.hr/2014/11/oncocytoma-benign-kidney-tumor-often.html>)

1.2.3. Klinička slika

Većina bubrežnih onkocitoma se javlja sporadično u asimptomatskih pacijenata koji se dijagnosticiraju za života slučajno (kompjutorizirana tomografija - CT ili ultrazvuk) ili na obdukciji (9).

U slučajevima kad je OB izrazito velik, tada može uzrokovati simptome kao što su palpabilna abdominalna masa, hipertenzija, hematurija i bol (15).

U studiji Amin i sur. 82,7% tumora bilo je asimptomatsko te su slučajno dijagnosticirani (4).

U drugoj studiji od ukupno 70 bolesnika njih 56 (80%) je bilo bez popratnih simptoma, njih šest (4%) se žalilo na bol u lumbalnoj regiji, drugih šest (4%) je imalo palpabilnu abdominalnu masu, a dvoje (3%) je imalo hematuriju (12).

1.2.4. Dijagnoza

Dijagnoza se temelji na slikovnim pretragama, ali se definitivna dijagnoza donosi tek na patohistološkoj analizi (8).

Na ultrazvuku se OB najčešće prikazuje kao hiperehoga ili heterogena solidna renalna tvorba, dok se centralni ožiljak prikazuje kao zvjezdasto hipoehogeno područje, najčešće uz odsustvo hemoragije i nekroze (8).

Dijagnostika bubrežnih onkocitoma, kao i ostalih tumora bubrega se temelji na CT-u i magnetnoj rezonanci (MRI) (16).

Na CT-u bez kontrasta, ukoliko je tumor manji od 3 cm, vidjeti će se homogena atenuacija, a ako je tumor veći od 3 cm, vidjeti će se heterogena atenuacija. Također se mogu vidjeti i kalcifikacije. Na CT-u s kontrastom manji tumori se prikazuju homogeno, veći tumori se

prikazuju heterogeno (Slika 8), te se može vidjeti i tromboza renalne vene uz odsustvo tromboze unutar samog tumora (15). Može se vidjeti i centralni, hipodenzni, oštro obrubljeni zvjezdasti ožiljak s karakterističnom formacijom arterija tzv. „spoke – wheel“ (8). Segmentalna inverzija signala (segmental enhancement inversion - SEI) je pojava koja se može vidjeti na kontrastnom CT-u, a koristi se u diferencijaciji OB i RCC (17). Pojava se temelji na promatranju tvorbe u bubregu gdje se uočavaju dva dijela koja pokazuju različiti stupanj pojačanja kontrasta za vrijeme pretrage. Onaj dio koji je više vidljiv tijekom kortikomedularne faze CT pretrage postaje manje vidljiv za vrijeme rane ekskretorne faze CT pretrage, što se smatra karakterističnim za OB (18).

Osnovne karakteristike MRI nalaza koje ukazuju na dijagnozu OB su: homogena tvorba sniženog intenziteta signala u odnosu na korteks bubrega na T1 prikazu (Slika 9) odnosno povećanog intenziteta signala u odnosu na korteks bubrega na T2 prikazu (Slika 10), prisutnost kapsule, centralni ožiljak zvjezdastog uzorka te odsustvo hemoragije i nekroze (15, 19).

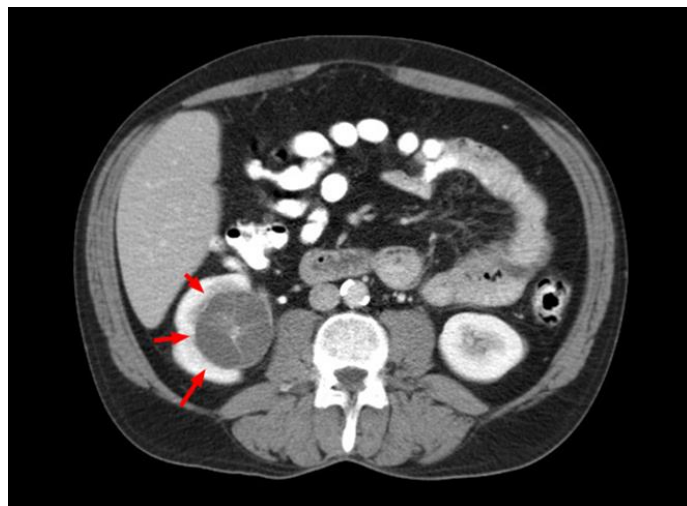
Značajke, poput zvjezdastog centralnog ožiljka vidljivog na CT i MRI pretragama i „spoke – wheel“ konfiguracije nutritivnih arterija vidljivih na angiografiji, sugeriraju dijagnozu bubrežnog onkocitoma. Međutim, prisutnost ili odsustvo ovih značajki, nije ni osjetljivo niti je specifično za OB (20). Prisutnost karakterističnog centralnog zvjezdastog ožiljka katkada može biti previđena zbog prisutnosti nekroze kod karcinoma bubrega pa se iz tog razloga ta značajka ne smatra specifičnom za OB.

Na angiografiji se može vidjeti karakteristična „spoke – wheel“ formacija perifernih cirkumferentnih krvnih žila kako penetriraju prema središtu lezije, što može biti karakteristika i RCC-a (15).

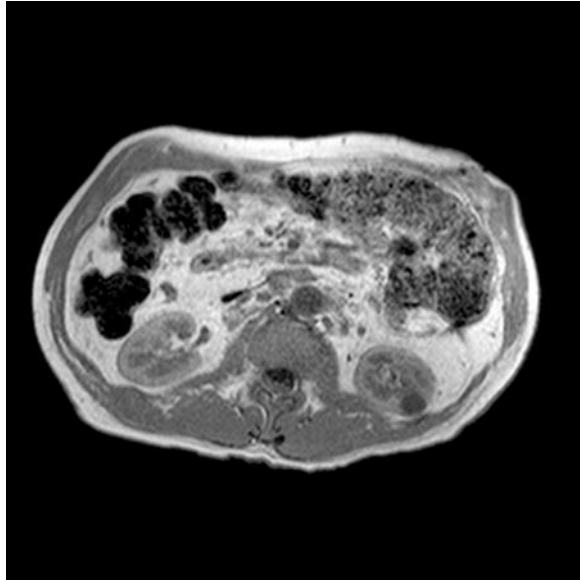
Blake i sur. su proučavali mogući utjecaj pozitronske emisijske tomografije (PET) u dijagnostici onkocitoma (21). OB pokazuje intenzivnu aktivnost zbog nakupljanja radioaktivnim izotopom označene glukoze, s tim da OB isto tako može dati i lažno pozitivne rezultate na istoj toj pretrazi. No, zaključak studije je kako PET sa sigurnošću ne može odijeliti OB i RCC (21).

Biopsija bubrega ima ograničenu ulogu u dijagnozi OB, ponajviše zato što je OB teško razlikovati od kromofobnog RCC, eozinofilne varijante svjetlostaničnog RCC i zato što uz OB pacijent može također imati i neki od oblika RCC-a. Međutim u slučajevima kad pacijent uz OB ima i RCC, takvi su podtipovi RCC-a uglavnom benignijeg ponašanja (13).

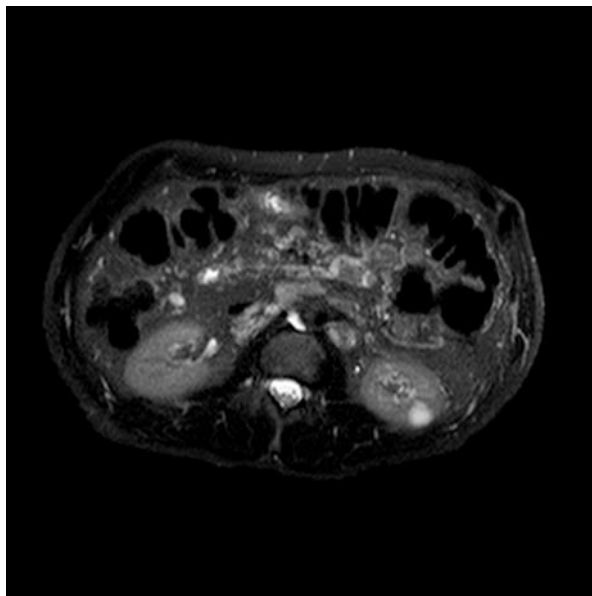
Zaključno, većina se pacijenata s OB podvrgava nefrektomiji, zbog izostanka mogućnosti sigurne preoperativne dijagnostičke diferencijacije onkocitoma i RCC-a (16).



Slika 8. CT prikaz. Renalni onkocitom na desnom bubregu. (Izvor: https://en.wikipedia.org/wiki/Renal_oncocyoma)



Slika 9. MRI prikaz. Aksijalni T1. Renalni onkocitom na lijevom bubregu. (Izvor: <http://radiopaedia.org/articles/renal-oncocytoma>)



Slika 10. MRI prikaz. Aksijalni T2. Renalni onkocitom na lijevom bubregu. (Izvor: <http://radiopaedia.org/articles/renal-oncocytoma>)

1.2.5. Diferencijalna dijagnoza

OB ima nekoliko zajedničkih obilježja (misleći poglavito na granularnost citoplazme) s drugim neoplazmama bubrega kao što su kromofobni, svjetlostanični i papilarni podtip karcinoma bubrežnih stanica, zbog čega je OB danas još uvijek značajan dijagnostički i terapijski izazov. Diferencijalno dijagnostički u obzir također dolaze i metanefričke neoplazme bubrega poput metanefričkog adenoma i adenofibroma te leiomiom bubrega (15).

Rosenkrantz i sur. su retrospektivno analizirali značajke MRI kod bolesnika s OB i kromofobnim podtipom RCC (22). U istraživanje je bilo uključeno 28 pacijenata s histološki dokazanom dijagnozom OB i 15 pacijenata s kromofobnim RCC. Istraživanjem je zaključeno, da razlike MRI nalaza kod pacijenata s OB, kao i kod pacijenata s kromofobnim RCC nisu statistički značajne i da MRI kao pretraga nije dovoljno pouzdana u razlikovanju tih dvaju patoloških entiteta (22).

Paño B i sur. su pokušali identificirati najtočnije i najkorisnije parametre koji su potrebni za razlikovanje RCC i OB koristeći četverofazni CT (23). U istraživanju je sudjelovalo 97 pacijenata sa solidnom renalnom lezijom koji su podvrgnuti kirurškom zahvatu s prijeoperativnom CT evaluacijom te s patološkim dijagnozama RCC (84 bolesnika) i OB (13 bolesnika). RCC su bili veći (6,20 cm RCC prema 3,21 cm OB; $p = 0,0004$) i češće su pokazivali heterogenost (66 RCC i 6 OB; $p = 0,02$). Lezije koje su bile veće od 4 cm pokazivale su značajno veći rizik za malignu alteraciju ($p = 0,0046$). Zaključno, kombinacija različitih CT parametara koji pomažu u razlikovanju RCC od OB (u prilog RCC) su lezije veće od 4 cm, povećana vidljivost lezije u u ekskretornoj fazi i heterogenost uzorka (23).

Jedina pouzdana značajka koja može sa sigurnošću pomoći pri razlikovanju OB i RCC je prisutnost metastaza ili agresivne infiltracije u okolne strukture. Važno je detaljno pregledati

oba bubrega, jer do 13% pacijenata može imati multiple onkocitome (onkocitoza) i do 32% pacijenata istovremeno može imati RCC (13).

1.2.6. Terapija

Kirurško liječenje je osnova liječenja svih tumora bubrega. Osnovni kirurški zahvat koji se u tu svrhu izvodi je nefrektomija. Nefrektomija je kirurški zahvat tijekom kojeg se uklanja cijeli ili dio bubrega, stoga razlikujemo **radikalnu, parcijalnu i jednostavnu tumorsku nefrektomiju**. Operacija se može učiniti otvorenim, „klasičnim“ putem (lumbotomijom ili transabdominalno), laparoskopski ili uz pomoć robota (1).

Radikalna nefrektomija podrazumijeva kirurško odstranjenje bubrega zajedno s Gerotinom fascijom, istostranu adrenalektomiju i regionalnu limfadenektomiju. Ureter se podvezuje i uklanja zajedno s bubregom što je distalnije moguće. U načelu radikalna se nefrektomija može učiniti ekstraperitonealnim, lumbalnim pristupom, no, kod većih tumora, posebice onih gornjeg pola, potrebno je koristiti transperitonejski (posebice kada je tumor infiltrirao vaskularne strukture npr. donju šuplju venu) ili torakofrenolaparotomijski pristup. Tumorski tromb može zahvatiti različito dug odsječak donje šuplje vene, stoga postoji podjela tumorskih tromba donje šuplje vene na perirenalni, infrahepatični, intrahepatični i suprahepatični. Bilateralni subkostalni pristup idealan je za radikalnu nefrektomiju i uklanjanje tromba iz perirealnog infra- i intrahepatičnog odsječka donje šuplje vene, a kod bolesnika sa suprahepatičnim trombom potrebna je suradnja kardijalnih kirurga i korištenje pumpe za vantjelesnu cirkulaciju. Danas se zna kako regionalna limfadenektomija nema utjecaja na preživljenje, ali se može učiniti radi određivanja točnog kliničkog stadija prema TNM – klasifikaciji, što ima daljnje implikacije na onkološku terapiju i preživljenje (1).

U današnje vrijeme se u većine bolesnika radi jednostavna tumorska nefrektomija uz odstranjenje masne kapsule ali bez odstranjenja nadbubrežne žlijezde (osim ako nije zahvaćena tumorom direktno ili metastatski) i limfnih čvorova (1).

Pošteđna kirurgija bubrega (eng. nephron sparing surgery – NSS) je skup kirurških zahvata, koji se izvode kod lokaliziranog tumora bubrega. NSS podrazumijeva kompletnu lokalnu resekciju tumora bubrega uz ostavljanje što većeg dijela funkcionalnog parenhima zahvaćenog bubrega, a obuhvaća: enukleaciju tumora, klinastu resekciju tumora, segmentalnu nefrektomiju i heminefektomiju (24, 25, 26). E nukleacija tumora je kirurški zahvat tijekom kojeg se vrši „izljuštenje“ (ekscizija) tumora prateći granicu između peritumorske pseudokapsule i renalnog parenhima, praktički uz uklanjanje minimalnog dijela normalnog, zdravog tkiva bubrega (27). Klinasta resekcija tumora je pogodna za površne tumore, neovisno o položaju. Segmentalna nefrektomija podrazumijeva uklanjanje gornjeg ili donjeg pola bubrega. Heminefektomija je kirurški postupak uklanjanja gornje ili donje polovice bubrega, stoga razlikujemo godrnju ili donju heminefektomiju (1). Heminefektomija se najčešće izvodi u pacijenata s velikim polarnim tumorima koji su izvan dometa segmentalne polarne nefrektomije (24).

Indikacije za parcijalnu nefrektomiju su brojne, za razliku od relativnih kontraindikacija kojih je manje (Tablica 2) (24). Indikacije se mogu podijeliti u apsolutne, relativne i elektivne. Apsolutne su indikacije: tumor na solitarnom bubregu, agenezija kontralateralnog bubrega, obostrani tumor bubrega, multifokalni tumori kod bolesnika s RCC (Von Hippel – Lindau bolest). Relativne su indikacije: tumor jednog bubrega uz značajnu patologiju kontralateralnog bubrega (stenoza renalne arterije, hidronefroza, učestali pijelonefritisi, nefrolitijaza, dijabetes, nefroskleroza, stenoza pijeloureteričnog vrata). Elektivne indikacije su: slučajni nalaz tumora koji je manji od 4 cm (ili 7 cm po nekim autorima) uz uredan kontralateralni bubreg (1).

Tablica 2. Relativne kontraindikacije parcijalne nefrektomije.

Tehničke kontraindikacije
Predviđena hladna ishemija dulja od 45 min
Manje od 20% globalne nefronske mase
Kontraindikacije povezane s tumorom
Difuzno zahvaćanje bubrežnog hilusa
Difuzna invazija centralnog dijela kanalnog sustava
Tromb u veni renalis ili donjoj šupljoj veni (cT3b/c)
Invazija susjednih organa (cT4)
Regionalna limfadenopatija (cTxN1)
Metastaze (cTxNxM1)

1.2.7. Prognoza

Iako je OB benigni tumor, postoje podaci o njegovom potencijalnom rekurentnom i metastatskom ponašanju, što upućuje na činjenicu da OB ima sposobnost malignog alteriranja, jer može sadržavati i kromofobne stanice (8). Također može doći do intravaskularnog širenja i zahvaćanja ogranaka renalne vene. Takvi renalni onkocitomi imaju ista morfološka, imunohistokemijska i citološka obilježja kao i one lezije bez intravaskularnog širenja. Odsutnost metastaza sugerira generalno benigno ponašanje OB-a, ali mogućnost intravaskularnog širenja također sugerira da je potrebno dugotrajno postoperativno praćenje (28). U studiji Amin i sur. prosječno praćenje pacijenata od 7,6 godina (u rasponu od 15 do 200 mjeseci) pokazalo je da nema dokaza o recidivima tumora, metastazama ili smrti kao posljedice OB (4).

Druga studija, uz prosječno praćenje pacijenata od 58 mjeseci, je pokazala kako su 62 (89%) pacijenta živa i bez dokazanih tumora, šest (9%) pacijenata je umrlo zbog drugih uzorka,

jedan (1%) živi pacijent sa stabilnom metastatskom bolešću jetre 58 mjeseci nakon dijagnoze te jedan (1%) pacijent koji je umro od metastatske bolesti jetre i kostiju (12).

OB ima benigni klinički tijek s dugoročno izvrsnom prognozom, međutim ono što danas predstavlja problem, je nemogućnost pouzdane preoperativne dijagnostičke diferencijacije ovog tipa tumora i malignog RCC-a (29).

2. SVRHA RADA

Svrha ovog retrospektivnog istraživanja je određivanje kliničke evaluacije bolesnika s onkocitomom bubrega koji su zaprimljeni i liječeni na Klinici za urologiju Kliničkog bolničkog centra Rijeka (KBC Rijeka) kao i određivanje njihovog preživljenja.

3. ISPITANICI I POSTUPCI

3.1. Ispitanici

U ovoj retrospektivnoj studiji klinički su evaluirani podaci bolesnika s OB koji su dijagnosticirani i liječeni u vremenskom razdoblju od 1991. do 2015. godine na Klinici za urologiju KBC Rijeka.

Klinička evaluacija bolesnika s OB uključivala je: dob pacijenata prilikom postavljanja dijagnoze, spol pacijenata, stupanj opće tjelesne sposobnosti bolesnika (ECOG Performance Status, od engl. The Eastern Cooperative Oncology Group), veličinu tumora, simptome, laboratorijske nalaze, nalaze slikovnih pretraga (ultrazvuka, intravenske urografije, CT, MR), tip operacije, analizu poslijeoperacijskih komplikacija te preživljenje.

ECOG status ili stupanj opće tjelesne sposobnosti bolesnika koriste liječnici i znanstvenici kako bi ustanovili progredira li bolest pacijenta, kako bolest utječe na svakodnevne životne aktivnosti pacijenta te kako bi odredili primjerenu terapiju i prognozu (Tablica 3) (30).

Na temelju prikupljenih podataka o bolesnicima s onkocitomom bubrega izrađena je Kaplan–Meier krivulja preživljenja bolesnika.

3.2. Postupci

Za izradu ove studije retrospektivno su prikupljeni podaci iz medicinske dokumentacije pacijenata s onkocitomom bubrega koji su zaprimljeni i liječeni na Klinici za urologiju KBC Rijeka u razdoblju od 1991. do 2015. godine. Podaci su dobiveni uporabom bolničkog informatičkog sustava IBIS, odnosno pretraživanjem Povijesti bolesti pacijenata. Također,

podaci u svezi detaljne patohistološke dijagnoze bolesnika s OB su dobiveni iz dokumentacije Zavoda za opću patologiju i patološku anatomiju KBC Rijeka.

Prilikom provođenja studije očuvana je privatnost bolesnika i štićen je njihov identitet. Studija je rađena uz poštivanje etičkih i bioetičkih načela.

Za statističku obradu podataka korištena je deskriptivna statistika te Kaplan-Meier metoda s ciljem dobivanja podataka o preživljenju bolesnika s onkocitomom bubrega. Korišten je statistički program MedCalc Version 16.4.3. Računalni i tablični prikaz je izrađen u računalnom programu Microsoft Excel 2010.

Tablica 3. Stupnjevi opće tjelesne sposobnosti bolesnika - ECOG Performance Status.

0 stupanj: potpuno aktivan bolesnik kao i prije bolesti, potpuno sposoban brinuti se za sebe, bez ikakvih ograničenja
I stupanj: ograničen u izvođenju teških tjelesnih aktivnosti, ali pokretan i sposoban brinuti se za sebe i baviti se lakšim poslom kao npr. lakšim kućanskim poslovima ili radom u uredu
II stupanj: pokretan, sposoban brinuti se za sebe, ali nesposoban za provođenje bilo kakvih radnih aktivnosti; može stajati preko 50% budnog vremena
III stupanj: ograničeno se može brinuti o sebi, ograničen na krevet ili kolica više od 50% budnog vremena
IV stupanj: potpuno nesposoban brinuti se za sebe, potpuno vezan uz krevet ili kolica
V stupanj: mrtav

4. REZULTATI

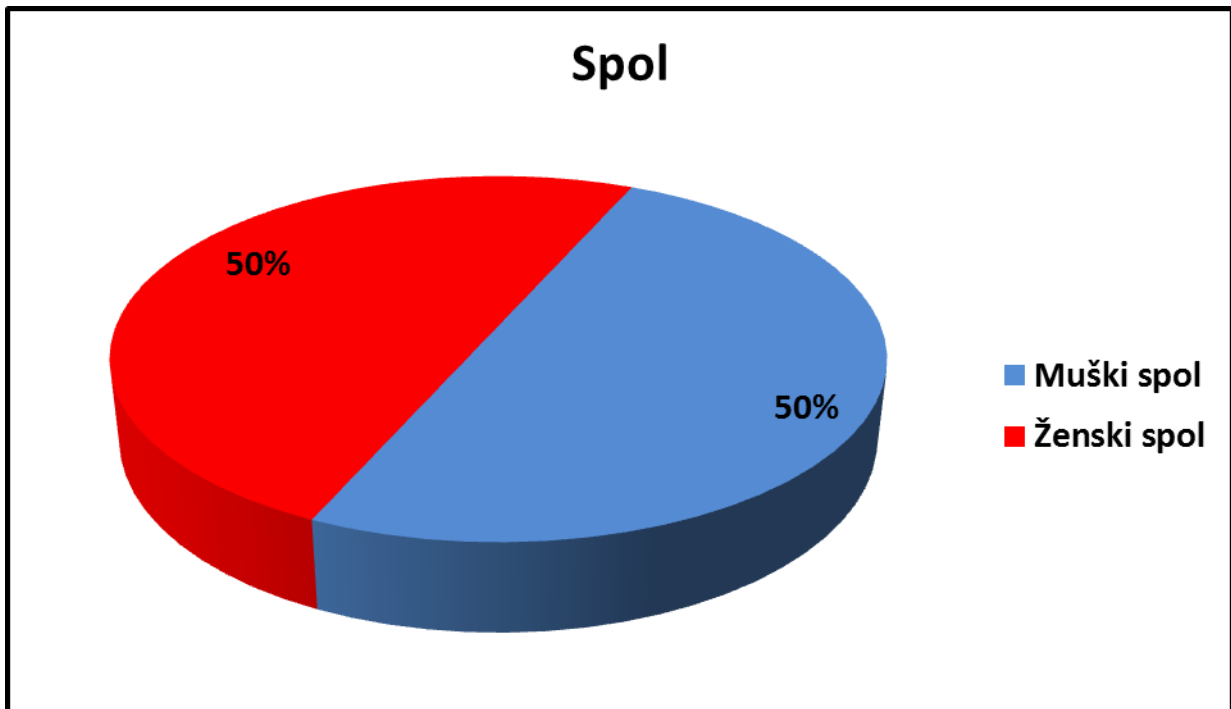
Ukupno je 34 bolesnika bilo operirano zbog onkocitoma. Njihove osnovne demografske i kliničke karakteristike se vide u Tablici 4.

Tablica 4. Osnovne demografske i kliničke karakteristike bolesnika s onkocitomom (N=34).

Čimbenici	Vrijednost
Spol N (%):	
-muški	17 (50)
-ženski	17 (50)
Dob (godine):	
-medijan	61
-raspon	37 – 78
Veličina tumora (cm):	
-medijan	5,5
-raspon	1,8 – 12
Simptomi N (%):	
-bez simptoma	32 (94)
-simptomi	2 (6)
Učinjene dijagnostičke pretrage N (%):	
-ultrazvuk	19/34; poz. 19 (100)
-intravenska urografija	10/34; poz. 8 (80), neg. 2 (20)
-CT	12/34; poz. 12 (100)
-MR	nije učinjena pretraga
Operacijsko liječenje N (%):	
-nefrektomija	33 (97)
-enukleacija tumora	1 (3)
Poslijeoperacijske komplikacije N (%):	4/34 (12)

4.1. Razdioba bolesnika obzirom na spol

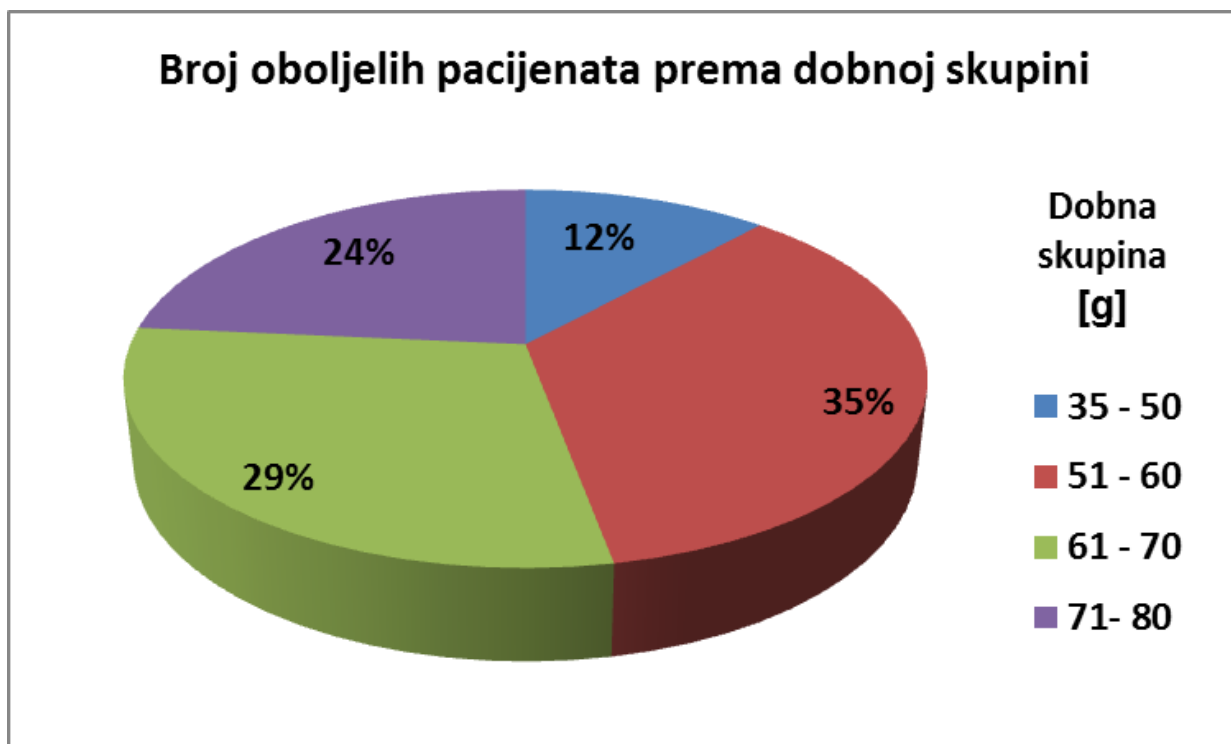
Od 34 bolesnika s OB, 17 bolesnika je muškog spola (50%) i 17 je bolesnika ženskog spola (50%) (Slika 11).



Slika 11. Distribucija obzirom na spol.

4.2. Razdioba bolesnika obzirom na dob

Medijan životne dobi iznosi 61 godinu u rasponu od 37 do 78 godina. Najmlađi pacijent ima 48 godina prilikom postavljanja dijagnoze, a najstariji 78 godina. Najmlađa pacijentica ima 37 godina prilikom postavljanja dijagnoze, a najstarija 78 godina. Medijan praćenja pacijenata iznosi 8 godina, u rasponu od 1 do 24 godine. Razdioba bolesnika s onkocitomom bubrega obzirom na dobne skupine prikazana je na Slici 12.



Slika 12. Razdioba bolesnika s onkocitomom bubrega obzirom na dobne skupine.

4.3. Razdioba bolesnika obzirom na veličinu tumora

Veličina tumora određena je od strane patologa, prilikom pregleda preparata. Medijan veličine tumora iznosi 5,5 cm u rasponu od 1,8 do 12 cm. Veličina najmanjeg tumora kod bolesnika muškog spola s OB iznosi 2,5 cm, a najvećeg tumora iznosi 8 cm. Veličina najmanjeg tumora kod bolesnika ženskog spola s OB iznosi 1,8 cm, a veličina najvećeg iznosi 12 cm.

4.4. Razdioba bolesnika obzirom na simptome

Od 34 bolesnika s OB, kod 32 (94%) bolesnika je dijagnosticiran slučajno bez popratnih simptoma. Kod 2 (6%) pacijenta s OB, jednog muškog i jednog ženskog spola, prisutni su

simptomi. Kod pacijenta se javila makrohematurija, a kod pacijentice slabost i bolovi u lijevoj lumbalnoj regiji.

4.5. Razdioba bolesnika obzirom na laboratorijske nalaze

Prilikom kliničke evaluacije pacijenata s OB, svi bolesnici su imali uredne laboratorijske nalaze.

4.6. Razdioba bolesnika obzirom na nalaz ultrazvuka

Prilikom kliničke evaluacije pacijenata s OB, svi pacijenti za koje su bili dostupni nalazi ultrazvuka (N=19), imali su pozitivan nalaz ultrazvuka, odnosno ultrazvučno potvrđenu tumorsku leziju.

4.7. Razdioba bolesnika obzirom na nalaz intravenske urografije

Klinička evaluacija pacijenata s OB pokazala je dostupnost nalaza intravenske urografije za 10 (29,4%) pacijenata. Utvrđeno je kako je od ukupno 10 pacijenata, 8 (80%) pacijenata imalo pozitivan nalaz intravenske urografije, odnosno potvrđenu leziju, dok su 2 (20%) pacijenta imala negativan odnosno uredan nalaz intravenske urografije.

4.8. Razdioba bolesnika obzirom na CT nalaz

Prilikom kliničke evaluacije pacijenata s OB, svi pacijenti kojima je učinjena CT dijagnostička pretraga (N=12) imali su pozitivan CT nalaz, odnosno CT-om potvrđenu tumorsku leziju.

4.9. Razdioba bolesnika obzirom na MR nalaz

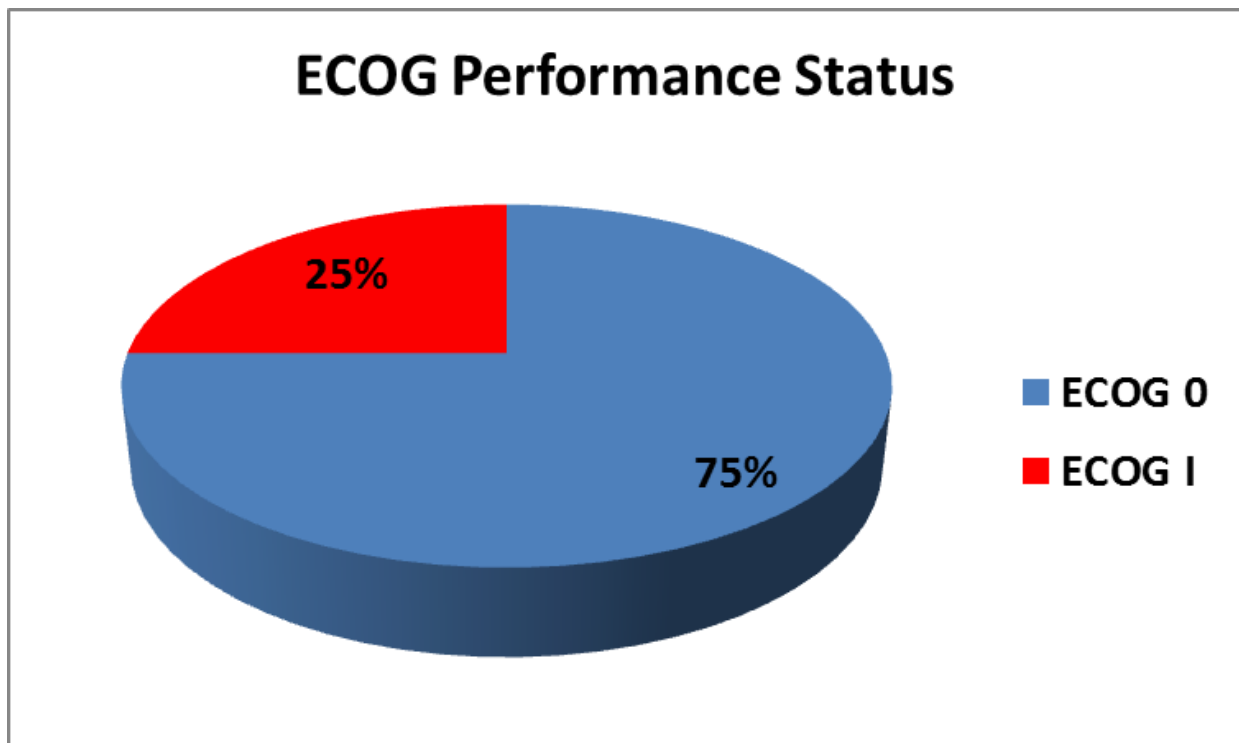
Od ukupno 34 bolesnika s OB niti u jednog bolesnika nije učinjena MRI pretraga.

4.10. Razdioba bolesnika obzirom na prisutnost postoperativnih komplikacija

Četiri (12%) pacijenta su imala neku od poslijeoperacijskih komplikacija. U jednog (25%) pacijenta zabilježen je porast tjelesne temperature i sekrecija iz rane koji su riješeni antibiotskom terapijom. Kod dvoje (50%) bolesnika zbog postoperativnog krvarenja bila je potrebna terapija transfuzijama krvi. U jednog (25%) bolesnika je 14. dan po enukleaciji tumora došlo do makrohematurije, hemoragičkog šoka te nastanka velikog retroperitonealnog hematoma i krvarenja nakon čega je učinjena nefrektomija. Kod preostalih pacijenata nisu se razvile poslijeoperacijske komplikacije.

4.11. Razdioba bolesnika obzirom na ECOG status

Od 16 (47%) pacijenata za koje su bili dostupni podaci o ECOG statusu, 12 (75%) pacijenata je bilo ECOG statusa 0 (potpuno aktivan bolesnik kao i prije bolesti, potpuno sposoban brinuti se za sebe, bez ikakvih ograničenja), dok su preostalih 4 (25%) pacijenta bila ECOG statusa 1 (ograničen u izvođenju teških tjelesnih aktivnosti, ali pokretan i sposoban brinuti se za sebe i baviti se lakšim poslom kao npr. lakšim kućanskim poslovima ili radom u uredu) (Slika 13).



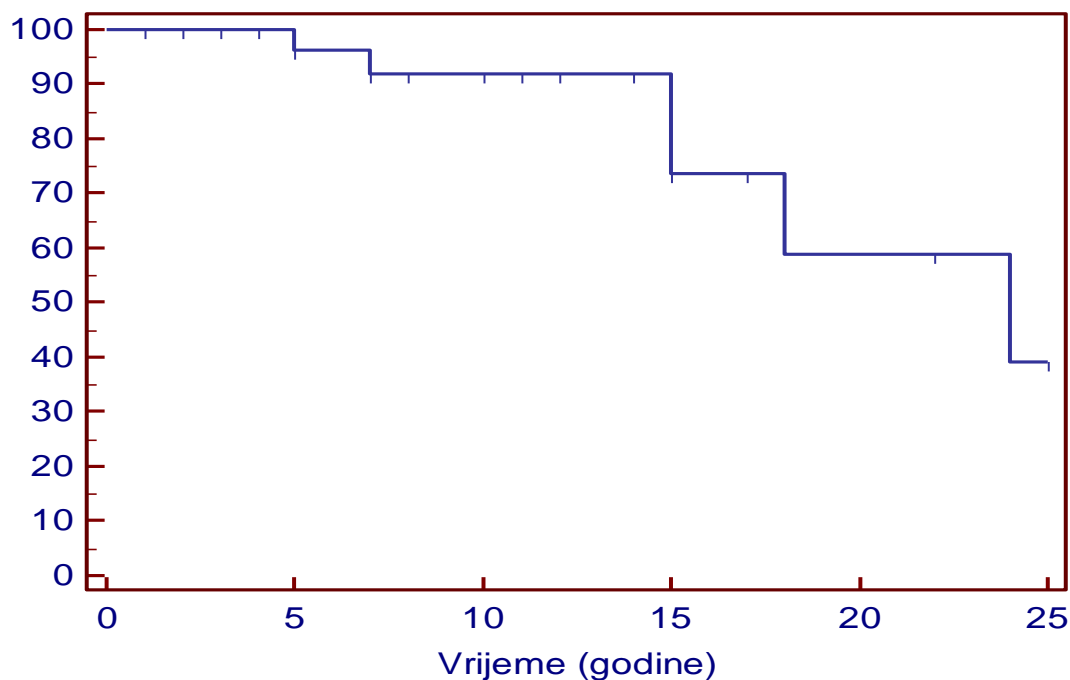
Slika 13. Razdioba bolesnika obzirom na ECOG Performance Status.

4.12. Razdioba bolesnika obzirom na terapiju

Od 34 bolesnika s OB, 33 (97%) pacijenta su podvrgnuta nefrektomiji i 1 (3%) pacijent lijevostranoj enukleaciji tumora. Jedna (3%) je pacijentica 1991. godine primila terapiju medroksiprogesterona.

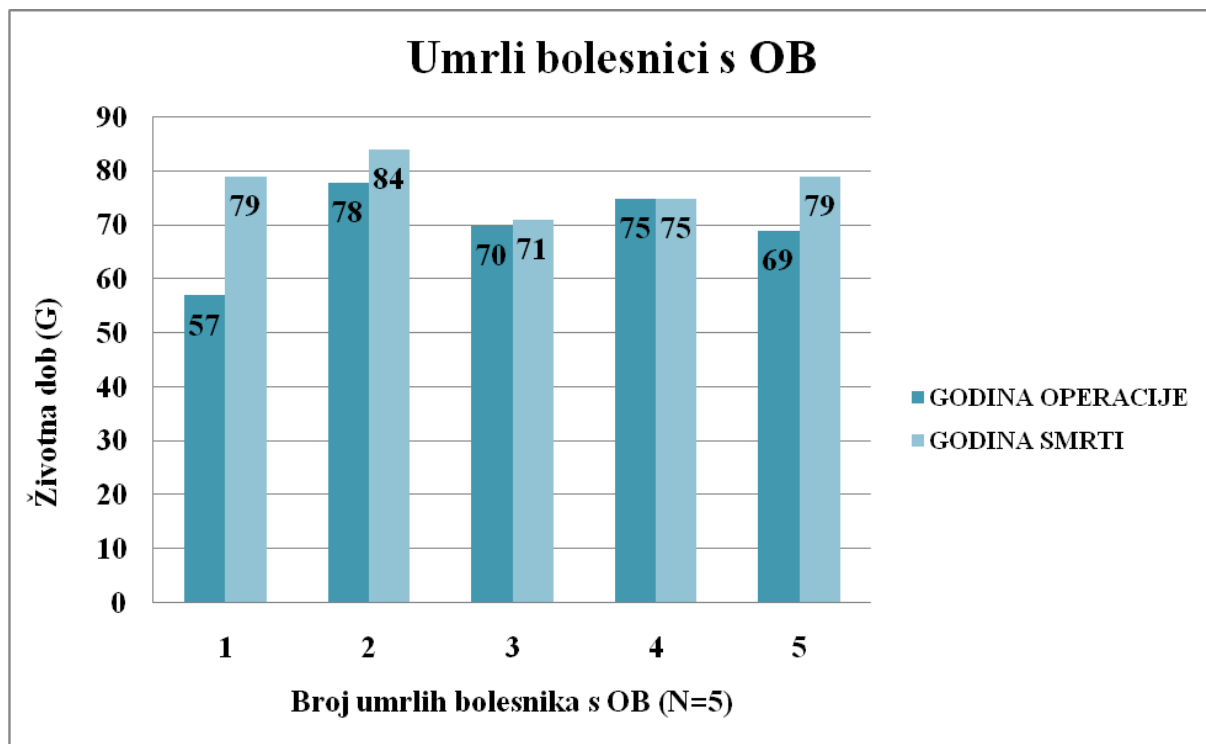
4.13. Preživljenje bolesnika

Od ukupno 34 bolesnika s OB, 6 (17,6%) bolesnika je umrlo. Kaplan - Meier krivulja preživljenja pokazuje da postotak preživljenja bolesnika s dijagnosticiranim OB u petogodišnjem periodu praćenja iznosi 95%, u desetogodišnjem periodu praćenja 90%, u petnaestogodišnjem periodu praćenja 70%, u dvadesetogodišnjem periodu praćenja 60% i u dvadesetopetogodišnjem periodu praćenja 35% (Slika 14).



Slika 14. Preživljenje bolesnika s onkocitomom (Kaplan – Meier).

Životna dob pacijenata, pri kojoj je učinjena operacija, kao i pri kojoj je bolesnik/bolesnica preminuo/la, prikazana je na Slici 15.



Slika 15. Prikaz umrlih bolesnika s onkocitomom bubrega (OB).

5. RASPRAVA

Razdiobom pacijenata s OB obzirom na spol, dobiveni su rezultati koji pokazuju da je bio podjednak broj muških i ženskih pacijenata (17). U retrospektivnoj studiji Perez – Ordóñez i sur. od 70 pacijenata s OB njih 39 je bilo muškog spola (14). I u ostalim studijama se pokazalo da je onkocitom češće pronađen u muškaraca (4,9). Usporedbom naših dobivenih rezultata s rezultatima navedenih studija dolazimo do zaključka kako jedino u naših bolesnika nije zabilježena muška predominacija.

Prosječna dob naših pacijenata je bila 61 godinu. Medijan životne dobi pacijenata u drugim studijama je bila od 65 - 70,5 godina (4, 9, 14). Usporedbom dobivenih rezultata s rezultatima navedenih studija dolazi se do zaključka kako se dobiveni rezultati podudaraju te kako su pacijenti ovom vrstom tumora najčešće pogođeni u srednjoj i starijoj životnoj dobi.

Prosječna veličina tumora u naših bolesnika je bila 5,5 cm (1,8-12 cm). Do sličnih rezultata su došli i drugi autori (4, 9, 14). Usporedbom dobivenih naših rezultata s rezultatima drugih studija dolazi se do zaključka kako se rezultati podudaraju te kako su renalni onkocitomi tumori čija je prosječna veličina oko 5 cm, a znaju dosegnuti i 15 cm.

Kod većine naših bolesnika s OB (94%), nisu bili prisutni simptomi te su tumori bolesnicima otkriveni slučajno. Međutim, kod dva (6%) su naša bolesnika s OB, simptomi ipak bili prisutni. Kod pacijenta se javila makrohematurija, a kod pacijentice slabost i bolovi u lijevoj lumbalnoj regiji. Autori drugih studija, također navode, kako su renalni onkocitomi tumori koji su u većine njihovih pacijenata dijagnosticirani slučajno (4, 14). Simptomi, koji su bili prisutni kod njihovih pacijenata, su: bol u abdomenu i hematurija (4, 14). Usporedbom dobivenih naših rezultata s rezultatima drugih studija dolazi se do zaključka kako se rezultati podudaraju te kako su renalni onkocitomi tumori asimptomatskih pacijenata, koji se

dijagnosticiraju slučajno. Makrohematurija te bolovi u abdomenu i lumbalnoj regiji, simptomi su koji su bili prisutni kod malog broja i naših pacijenata i pacijenata u drugim studijama.

Svi su naši pacijenti imali pozitivan nalaz ultrazvuka, odnosno ultrazvučno potvrđenu tumorsku leziju. Autori drugih studija opisuju najčešće ultrazvučne značajke koje se mogu vidjeti kod pacijenata s OB: manji onkocitomi bubrega se na ultrazvuku prikazuju kao dobro ograničene homogene renalne mase, koje su izohogene s ehogenošću bubrežnog parenhima te se često ultrazvučno ne može uočiti centralni ožiljak ni tzv. „spoke – wheel“ konfiguracija nutritivnih arterija, osim kod većih renalnih onkocitoma (17, 30). Iako se definitivna dijagnoza donosi tek na patohistološkoj analizi, ultrazvučna pretraga bubrega je najčešće prva metoda koja se koristi kod dijagnostike bubrežnih oboljenja.

Svi su naši pacijenti imali pozitivan CT nalaz, odnosno CT-om potvrđenu tumorsku leziju. U studiji Woo i sur., opisane su karakteristike OB-a, koje se mogu vidjeti na CT nalazu. Na CT nalazu manji OB se najčešće prikazuje kao solitarna, oštro ograničena i homogena renalna kortikalna lezija. Rijetko se na CT nalazu mogu vidjeti značajke poput hemoragije, kalcifikacija i nekroze (17). CT dijagnostička pretraga se koristi za otkrivanje i dobivanje podataka o lokalizaciji i karakteristikama renalnih masa, za određivanje proširenosti tumora te za planiranje odgovarajuće terapije te se kao takva često koristi u dijagnostici ovog tipa tumora.

Od ukupno 34 bolesnika s OB niti u jednog bolesnika nije učinjena MRI pretraga. Zbog šire dostupnosti drugih radioloških dijagnostičkih pretraga, koje su učinjene pacijentima (ultrazvuk, CT), kao i zbog bitno manje dostupnosti MR uređaja, pacijentima nije učinjena navedena pretraga.

Kod 4 (12%) su se naša bolesnika s OB razvile postoperativne komplikacije (porast tjelesne temperature, sekrecija iz rane, krvarenje, makrohematurija, hemoragični šok, retroperitonealni

hematom). Kod preostalih pacijenata nisu se razvile postoperativne komplikacije. U studiji, Link i sur., istražuju patološke rezultate i perioperativni morbiditet nakon laparoskopske parcijalne nefrektomije (eng. laparoscopic partial nephrectomy - LPN). Autori su pokazali kako su se i kod njihovih pacijenata postoperativne komplikacije (krvarenje i ileus) javile rijetko, u svega 10,6% bolesnika (31). Usporedbom dobivenih rezultata s rezultatima navedene studije dolazi se do zaključka kako se rezultati podudaraju te kako se postoperativne komplikacije, kad je riječ o OB, javljaju rijetko.

Kod 33 (97%) naša bolesnika s OB učinjena je nefrektomija, dok je 1 (3%) naš bolesnik podvrgnut lijevostranoj enukleaciji tumora. Do sličnih rezultata su došli i autori drugih studija (4, 9, 14). Usporedbom dobivenih rezultata s rezultatima navedenih studija, dolazi se do zaključka da se rezultati podudaraju odnosno, da je kirurško liječenje osnova liječenja svih tumora bubrega.

U svrhu studije je, osim određivanja kliničke evaluacije bolesnika s OB, vršeno i određivanje njihovog preživljenja. Kaplan - Meier krivulja preživljenja pokazuje da postotak preživljenja bolesnika s dijagnosticiranim OB u petogodišnjem periodu praćenja iznosi 95%, u desetogodišnjem periodu praćenja 90%, u petnaestogodišnjem periodu praćenja 70%, u dvadesetogodišnjem periodu praćenja 60% i u dvadesetpetogodišnjem periodu praćenja 35% (Slika 14).

6. ZAKLJUČCI

- Onkocitom bubrega (OB), prema patološkoj klasifikaciji tumora bubrega, spada u benigne tumore bubrega, benignog je kliničkog tijeka te dugoročno izvrsne prognoze.
- Od 34 bolesnika s OB, 17 (50%) bolesnika je bilo muškog spola, a 17 (50%) bolesnika je bilo ženskog spola.
- Medijan životne dobi je iznosio 61 godinu u rasponu od 37 do 78 godina, a medijan praćenja pacijenata je iznosio 8 godina, u rasponu od 1 do 24 godine.
- Medijan veličine tumora iznosio je 5,5 cm (raspon 1,8 do 12 cm).
- OB je tumor bubrega koji se najčešće dijagnosticirao slučajno bez popratnih simptoma, a svi su bolesnici imali uredne laboratorijske nalaze.
- Dijagnoza tumorske tvorbe se postavljala na osnovu intravenske urografije, ultrazvuka i/ili kompjuterizirane tomografije.
- Od 16 (47%) pacijenata za koje su bili dostupni podaci o ECOG statusu, 12 (75%) pacijenata je ECOG status 0, dok su preostalih 4 (25%) pacijenta ECOG status 1.
- Od 34 bolesnika s OB, 33 (97%) pacijenta su podvrgnuta nefrektomiji i 1 (3%) pacijent lijevostranoj enukleaciji tumora.
- Četiri (12%) pacijenta su imala neku od poslijeoperacijskih komplikacija.
- Od ukupno 34 bolesnika s OB, 6 (17,6%) bolesnika je umrlo.
- Postotak preživljenja bolesnika s dijagnosticiranim OB u petogodišnjem periodu praćenja iznosi 95%, u desetogodišnjem periodu praćenja 90%, u petnaestogodišnjem

periodu praćenja 70%, u dvadesetogodišnjem periodu praćenja 60% i u dvadesetopetogodišnjem periodu praćenja 35%.

- Dobiveni rezultati se uglavnom podudaraju s dobivenim rezultatima drugih provedenih istraživanja

7. SAŽETAK

UVOD: Onkocitom bubrega je benigni tumor bubrega, koji se najčešće pojavljuje u srednjoj i starijoj životnoj dobi, u asimptomatskih pacijenata. Dijagnoza se temelji na slikovnim pretragama, a terapija je kirurška. U radu ćemo prikazati kliničku evaluaciju bolesnika s onkocitomom kao i njihovo preživljenje.

MATERIJALI I METODE: Retrospektivno smo analizirali bolesnike koji su na Klinici za urologiju, KBC Rijeka između 1991. i 2015. godine operirani zbog onkocitoma bubrega. Podaci su dobiveni uporabom bolničkog informatičkog sustava IBIS, a podaci u svezi patohistološke dijagnoze, dobiveni su iz dokumentacije Zavoda za opću patologiju i patološku anatomiju KBC Rijeka. Za statističku obradu podataka korištene su metode deskriptivne statistike uz određivanje preživljenja bolesnika uz pomoć Kaplan - Meierove metode.

REZULTATI: Od 34 bolesnika s OB, podjednak je broj bolesnika muškog i ženskog spola (17). Medijan životne dobi iznosi 61 godinu (37 - 78). Medijan praćenja pacijenata iznosi 8 godina (1 - 24). Medijan veličine tumora iznosi 5,5 cm (1,8 – 12). Kod 32 (94%) bolesnika, OB je dijagnosticiran slučajno. Svi bolesnici su imali uredne laboratorijske nalaze i pozitivan nalaz ultrazvuka. Svi pacijenti kojima je učinjena CT pretraga imali su pozitivan CT nalaz. Četiri (12%) pacijenta su imala neku od poslijeoperacijskih komplikacija. Od 16 (47%) pacijenata, 75% je ECOG 0, a 25% ECOG 1. Nefrektomiji su podvrgnuta 33 pacijenta, a enukleaciji tumora 1 pacijent. Od ukupno 34 bolesnika, njih 6 (17,6%) je umrlo.

ZAKLJUČAK: Onkocitomi su relativno rijetki tumori bubrega. Najčešće su asimptomatski. S obzirom da se dijagnostičkim metodama ne mogu razlikovati od karcinoma liječe se kirurški. S obzirom na to da se radi o benignom tumoru preživljenje bolesnika s onkocitomom bubrega je visoko.

KLJUČNE RIJEČI: onkocitom bubrega, ultrazvuk, kompjutorizirana tomografija, nefrektomija, poštedna kirurgija bubrega, preživljenje

8. SUMMARY

INTRODUCTION: Renal oncocytoma is a benign tumor of the kidney, which usually occurs in middle and older age, in asymptomatic patients. Diagnosis is based on imaging tests, and the treatment is surgical. In this paper, we will demonstrate the clinical evaluation of patients with oncocytoma, as well as their survival.

MATERIALS AND METHODS: We have retrospectively analysed patients who underwent surgery because of renal oncocytoma at the Department of Urology at the Clinical Hospital Centre Rijeka, between 1991 and 2015. Data were obtained using the hospital IT system IBIS, and data from the histopathological diagnosis were obtained from the documentation of the Institute of General Pathology and Pathological Anatomy at the Clinical Hospital centre Rijeka. For statistical analyses, methods of descriptive statistics were used, and the percentage of patients' survival was determined with the help of the Kaplan - Meier method.

RESULTS: Out of 34 patients with renal oncocytoma, the number of male and female patients is approximately equal (17). The median age was 61 years (37-78). The median time of patients' monitoring was eight years (1-24). The median tumour size was 5.5 cm (1.8 - 12). In 32 (94%) patients, renal oncocytoma had been diagnosed accidentally. All patients had normal laboratory values and a positive ultrasound. All patients who underwent CT scans had positive CT findings. Four (12%) patients had one of the postoperative complications. Out of 16 (47%) patients, 75% had ECOG 0 and 25% ECOG 1. 33 patients were subjected to nephrectomy, and one patient underwent tumor enucleation. Out of total of 34 patients, six of them (17.6%) died.

CONCLUSION: Oncocytoma is a relatively rare tumour of the kidney. Most of the time it is asymptomatic. Since the diagnostic methods cannot distinguish oncocytoma from carcinoma,

it is treated surgically. Since it is a benign tumour, the survival rate of patients with renal oncocytoma is high.

KEY WORDS: renal oncocytoma, ultrasound, computed tomography, nephrectomy, kidney-sparing surgery, survival

LITERATURA

1. Fučkar Ž, Španjol J i sur. Urologija II. (specijalni dio). Medicinski fakultet Sveučilišta u Rijeci, 2013.
2. Lopez-Beltran A, Scarpelli M, Montironi R, Kirkali Z. 2004 WHO Classification of the Renal Tumors of the Adults. *European Urology*, Volume 49 Issue 5, May 2006, Pages 798-805. Published online: 01 May 2006 Dostupno: [http://www.europeanurology.com/article/S0302-2838\(05\)00831-6/fulltext/2004-who-classification-of-the-renal-tumors-of-the-adults#tbl1](http://www.europeanurology.com/article/S0302-2838(05)00831-6/fulltext/2004-who-classification-of-the-renal-tumors-of-the-adults#tbl1). Pristupljeno: 8. ožujka 2016.
3. Zippel L. Zur Kenntnis der Onkocytonen, Virchows. *Arch A Pathol Anat Histopathol*. 1942;308:360–82.
4. Amin MB, Crotty TB, Tickoo SK, Farrow GM. Renal oncocytoma: a reappraisal of morphologic features with clinicopathologic findings in 80 cases. *Am J Surg Pathol*. 1997 Jan;21(1):1-12.
5. Klein MJ, Valensi QJ. Proximal tubular adenomas of kidney with so-called oncocytic features. A clinicopathologic study of 13 cases of a rarely reported neoplasm. *Cancer*. 1976 Aug;38(2):906-14. Dostupno: [http://onlinelibrary.wiley.com/doi/10.1002/1097-0142\(197608\)38:2%3C906::AID-CNCR2820380238%3E3.0.CO;2-W/pdf](http://onlinelibrary.wiley.com/doi/10.1002/1097-0142(197608)38:2%3C906::AID-CNCR2820380238%3E3.0.CO;2-W/pdf) Pristupljeno: 10. travnja 2016.
6. Rodriguez CA, Buskop A, Johnson J, Fromowitz F, Koss LG. Renal oncocytoma: preoperative diagnosis by aspiration biopsy. *Acta Cytol*. 1980 Jul-Aug;24(4):355-9.
7. Cibas ES, Ducatman BS. *Cytology: Diagnostic Principles and Clinical Correlates*. Elsevier Health Sciences, 2009, str. 406-408.
8. Quaia E. *Radiological Imaging of the Kidney*. Springer, 2014, str. 516-524.

9. Gudbjartsson T, Hardarson S, Petursdottir V, Thoroddsen A, Magnusson J, Einarsson GV. Renal oncocytoma: a clinicopathological analysis of 45 consecutive cases. *BJU Int.* 2005 Dec;96(9):1275-9.
10. Biswas B, Puri-Wahal S, Gulati A. Renal oncocytoma: A diagnostic dilemma on cytology. *J Cytol.* 2014 Jan-Mar; 31(1): 59–60.
11. Dechet CB, Bostwick DG, Blute ML, Bryant SC, Zincke H. Renal oncocytoma: multifocality, bilateralism, metachronous tumor development and coexistent renal cell carcinoma. *J Urol.* 1999 Jul;162(1):40-2.
12. Brady Urology at Johns Hopkins Hospital. Oncocytoma: A Benign Kidney Tumor Often Confused for Cancer. Monday, November 10, 2014 Dostupno: <http://bradyurology.blogspot.hr/2014/11/oncocytoma-benign-kidney-tumor-often.html> Pristupljeno: 30. ožujka 2016.
13. Birt-Hogg-Dubé syndrome. Dostupno: <https://ghr.nlm.nih.gov/condition/birt-hogg-dube-syndrome> Pristupljeno: 30. ožujka 2016.
14. Perez-Ordóñez B, Hamed G, Campbell S, Erlandson RA, Russo P, Gaudin PB, Reuter VE. Renal oncocytoma: a clinicopathologic study of 70 cases. *Am J Surg Pathol.* 1997 Aug;21(8):871-83.
15. Dr Donna D'Souza i sur. Renal oncocytoma. Dostupno: <http://radiopaedia.org/articles/renal-oncocytoma> Pristupljeno: 30. ožujka 2016.
16. Andaloussi-Benatiya M, Rais G, Tahri M, Barki A, Sayegh HE, Iken A, Nouini Y, Lachkar A, Benslimane L, Errihani H, Faik M. Renal oncocytoma: experience of Clinical Urology A, Urology Department, CHU Ibn Sina, Rabat, Morocco and literature review. *The Pan African Medical Journal.* 2012;12:84. doi:10.11604/pamj.2012.12.84.1428.

17. Woo S, Yeon J Cho. Imaging Findings of Common Benign Renal Tumors in the Era of Small Renal Masses: Differential Diagnosis from Small Renal Cell Carcinoma: Current Status and Future Perspectives. *Korean J Radiol.* 2015 Jan-Feb;16(1):99-113. English.
18. Kim JI, Cho JY, Moon KC, Lee HJ, Kim SH. Segmental enhancement inversion at biphasic multidetector CT: characteristic finding of small renal oncocytoma. *Radiology.* 2009 Aug;252(2):441-8. doi: 10.1148/radiol.2522081180. Epub 2009 Jun 9.
19. Harmon WJ, King BF, Lieber MM. Renal oncocytoma: magnetic resonance imaging characteristics. *J Urol.* 1996 Mar;155(3):863-7.
20. Bukowski RM, Novick A. *Clinical Management of Renal Tumors.* Springer Science & Business Media, 2009
21. Blake MA, McKernan M, Setty B, Fischman AJ, Mueller PR. Renal oncocytoma displaying intense activity on 18F-FDG PET. *AJR Am J Roentgenol.* 2006 Jan;186(1):269-70.
22. Rosenkrantz AB, Hindman N, Fitzgerald EF, Niver BE, Melamed J, Babb JS. MRI Features of Renal Oncocytoma and Chromophobe Renal Cell Carcinoma. *AJR Am J Roentgenol.* 2010 Dec;195(6):W421-7. doi: 10.2214/AJR.10.4718.
23. Paño B, Macías N, Salvador R, Torres F, Buñesch L, Sebastià C, Nicolau C. Usefulness of MDCT to Differentiate Between Renal Cell Carcinoma and Oncocytoma: Development of a Predictive Model. *AJR Am J Roentgenol.* 2016 Feb 25:1-11.

24. Smith JA Jr., Bray WL, Howards SS, Preminger GM, Glenn JF. Hinman's Atlas of Urologic Surgery, third edition. Elsevier Saunders, 2012, str. 989 – 1008.
25. Ezzat HH, Helmy A, Ibrahim AH. Nephron-sparing surgery for renal tumors. Journal of the Egyptian National Cancer Institute, Volume 23, Issue 2, June 2011, Pages 61–66
26. Leiber Chr, Schultze-Seemann W, Dimitriadis G. State of the art lecture. Nephron sparing surgery. 6th Macedonian Urological Symposium, 2007

Dostupno: www.uang.org.gr/pdf/6synedrio/4/RCC_NSS-Thessaloniki.11.2007.ppt

Pristupljeno: 12. travnja 2016.
27. Minervini A, Tuccio A, Lapini A, Lanzi F, Vittori G, Siena G, Tosi N, Serni S, Carini M. Review of the current status of tumor enucleation for renal cell carcinoma. Arch Ital Urol Androl. 2009 Jun;81(2):65-71.
28. Hes O, Michal M, Šíma R, Vaněček T, Brunelli M, Martignoni G, Kuroda N, Alvarado-Cabrero I, Perez-Montiel D, Hora M, Üрге T, Dvořák M, Jarošová M, Yang X. Renal oncocytoma with and without intravascular extension into the branches of renal vein have the same morphological, immunohistochemical and genetic features. Virchows Arch. 2008 Mar;452(3):285-93. doi: 10.1007/s00428-007-0564-7.
29. Fan YH, Chang YH, Huang W, Chung HJ, Chen KK. Renal Oncocytoma: Clinical Experience of Taipei Veterans General Hospital. J Chin Med Assoc 2008;71(5):254–258.
30. Goiney RC, Goldenberg L, Cooperberg PL, Charboneau JW, Rosenfield AT, Russin LD, McCarthy S, Zeman RK, Gordon PB, Rowley BA. Renal oncocytoma:

sonographic analysis of 14 cases. *AJR Am J Roentgenol.* 1984 Nov;143(5):1001-1004.

31. Link RE, Bhayani SB, Allaf ME, Varkarakis I, Inagaki T, Rogers C, Su LM, Jarrett TW, Kavoussi LR. Exploring the learning curve, pathological outcomes and perioperative morbidity of laparoscopic partial nephrectomy performed for renal mass. *J Urol.* 2005;173(5):1690–1694.

ŽIVOTOPIS

Petra Tešić rođena je 02. listopada 1989. godine u Koprivnici. Osnovnu školu „Ivana Zajca Rijeka“ pohađala je od 1996. do 2004. godine. Nakon osnovne škole pohađala je Prvu riječku hrvatsku gimnaziju u Rijeci, jezični smjer i maturirala 2008. godine. Nakon srednje škole, 2009. godine, upisala se na Integrirani preddiplomski i diplomski studij Medicine pri Medicinskom fakultetu Sveučilišta u Rijeci. Sada je studentica šeste godine.