

Prirođena manjkavost pulmonalne valvule i disfunkcija atipičnog arterijskog duktusa - izvor širokog spektra kardiovaskularnih anomalija

Malčić, Ivan; Ježina, Mate; Anić, Darko; Bartoniček, Dorotea; Belina, Dražen; Hrabak- Paar, Maja

Source / Izvornik: **Liječnički vjesnik, 2019, 141, 162 - 174**

Journal article, Published version

Rad u časopisu, Objavljena verzija rada (izdavačev PDF)

<https://doi.org/10.26800/lv-141-5-6-22>

Permanent link / Trajna poveznica: <https://um.nsk.hr/um:nbn:hr:184:009413>

Rights / Prava: [Attribution-NonCommercial-NoDerivatives 4.0 International/Imenovanje-Nekomercijalno-Bez prerada 4.0 međunarodna](#)

Download date / Datum preuzimanja: **2025-01-21**



Repository / Repozitorij:

[Repository of the University of Rijeka, Faculty of Medicine - FMRI Repository](#)





Prirodna manjkavost pulmonalne valvule i disfunkcija atipičnog arterijskog duktusa – izvor širokog spektra kardiovaskularnih anomalija

Congenital absence of the pulmonary valve and dysfunction of fetal duct – source of wide spectrum of cardiovascular pathology

Ivan Malčić¹, Mate Ježina¹, Darko Anić², Dorotea Bartoniček¹, Dražen Belina², Maja Hrabak-Paar³

¹Zavod za pedijatrijsku kardiologiju, Klinika za pedijatriju Medicinskog fakulteta Sveučilišta u Zagrebu, KBC Zagreb

²Klinika za kardijalnu kirurgiju Medicinskog fakulteta Sveučilišta u Zagrebu, KBC Zagreb

³Klinički zavod za dijagnostičku i intervencijsku radiologiju, Medicinski fakultet Sveučilišta u Zagrebu, KBC Zagreb

Deskriptori

PLUĆNI ZALISTAK – anomalije, kirurgija;
ARTERIJSKI DUKTUS – anomalije, kirurgija;
PRIROĐENE SRČANE GREŠKE – dijagnostički slikovni prikaz, kirurgija; FETUSNO SRCE – anomalije, dijagnostički slikovni prikaz;
PRENATALNA ULTRASONOGRAFIJA;
EHOKARDIOGRAFIJA; PLUĆNA ARTERIJA – patologija, kirurgija; DEFEKTI SEPTUMA KLIJETKE – kirurgija;
KARDIOKIRURŠKI ZAHVATI – metode;
UGRADNJA UMJETNOG SRČANOG ZALISKA;
PREMJESTANJE VELIKIH ŽILA

Descriptors

PULMONARY VALVE – abnormalities, surgery;
DUCTUS ARTERIOSUS – abnormalities, surgery;
HEART DEFECTS, CONGENITAL – diagnostic imaging, surgery; FETAL HEART – abnormalities, diagnostic imaging; ULTRASONOGRAPHY, PRENATAL;
ECHOCARDIOGRAPHY; PULMONARY ARTERY – pathology, surgery; HEART SEPTAL DEFECTS, VENTRICULAR – surgery;
CARDIAC SURGICAL PROCEDURES – methods;
HEART VALVE PROSTHESIS IMPLANTATION;
TRANSPOSITION OF GREAT VESSELS

SAŽETAK. Cilj: Prirodna disfunkcija pulmonalne valvule i/ili disfunkcija atipičnog Botallova duktusa u fetalnom životu mogu biti izvorom širokog spektra kardiovaskularnih anomalija. Ciljevi ovog rada jesu opis kliničke slike, prikaz slikovnih dijagnostičkih metoda prenatalno (fetalna ehokardiografija) i postpartalno (ehokardiografija, angiokardiografija, MSCT) te metode liječenja i tijek bolesti ove rijetke anomalije. Sekundarni je cilj upoznati čitateljstvo s ovim stanjem koje se često previdi. *Metode i rezultati:* Prikazujemo četvero bolesnika s entitetom što se očituje afunkcionalnom pulmonalnom valvulom s različitim stupnjem stenozе i insuficijencije te patološkom dilatacijom glavnog stabla i desne grane plućne arterije, a koji su i uzrokom patološke impresije na velike dišne putove i konzekutivne respiratorne insuficijencije, možda i s letalnim ishodom. Barem u troje bolesnika postoji i patološki Botallov duktus, a u većine postoji spektar patoloških promjena u desnim srčanim šupljinama: hipertrofija desne klijetke, razvoj slike nekompaktne kardiomiopatije, trikuspidalna insuficijencija, ali i moguća disfunkcija lijeve klijetke. Dvojica se bolesnika uspješno liječe jer smo se držali propisanih smjernica iz novije literature: 1. prenatalna dijagnoza kao imperativ, 2. rana kardiokirurška operacija s implantacijom valvuliranog provodnika u izlazni trakt desne klijetke, 3. plikacija pulmonalne arterije ili „LeCompteov manevar“ radi oslobađanja bronha od kompresije. Dvije bolesnice umrle su zbog insuficijencije desne klijetke ili respiratorne insuficijencije uzrokovane kompresijom na dišne putove. Ni u jednog bolesnika nismo utvrdili delecijski sindrom (delecije 22q11.2 ili 18q) koji se spominje u etiopatogenetskom razmatranju ove anomalije kao dio spektra konotrunkalnih anomalija. *Zaključak:* Prirodna manjkavost pulmonalne valvule i/ili disfunkcija atipičnog Botallova duktusa u fetalnom životu mogući su razlog displazije pulmonalne valvule koja postaje afunkcionalna s posljedičnom stenozom i insuficijencijom te spektrom anomalija u desnim kardiovaskularnim strukturama. Preduvjeti za uspješno liječenje jesu rano prepoznavanje sindroma (prenatalna dijagnostika), rana kardiokirurška intervencija (ligatura duktusa i ugradnja valvuliranog provodnika između desne klijetke i plućne arterije) te plikacija aneurizmatički proširenih plućnih arterija i oslobađanje dišnih putova od njihova pritiska. Spektar promjena bolje se raspoznaje ako se razmatra teoretska pretpostavka o mogućem poremećaju migracije neuroektoderma u mezenhimalnu osnovu za srce kao i kod drugih konotrunkalnih anomalija.

SUMMARY. Goal: Congenital absent pulmonary valve with dysfunction and/or atypical ductus Botalli dysfunction (APV/DBD) may cause a wide spectrum of heart anomalies. The goal of this study is to describe the clinical appearance, present prenatal (fetal) and postnatal diagnostic methods, course, and outcome of this rare entity which is often overlooked. *Methods and results:* We present four patients, all with the entity manifested as an absent (dysfunctional) pulmonary valve with various stenosis and insufficiency degrees and as a pathological enlargement of MPA and RPA dilatation, with consecutive pathological impression on large airways and consequently respiratory insufficiency with lethal outcome as a possibility. In at least three patients there was also atypical pathology of DB, and wide spectrum of pathologic changes in the right cavities of the heart: RV hypertrophy, RA enlargement, non-compaction cardiomyopathy and tricuspid insufficiency. In two patients the defect was diagnosed in utero. In these two patients we followed the guidelines suggested in recent literature: 1. prenatal diagnosis as an imperative, 2. early cardiosurgical correction with implantation of valved RV-PA conduit, 3. plication of pulmonary artery or LeCompte manoeuvre in order to relieve the bronchial compression. Two patients died because of right ventricular failure or respiratory insufficiency due to airway compression. Deletion syndrome (22q11.2 or 18q deletions), mentioned in etiopathogenic consideration as a part of the conotruncal anomalies spectrum, was not determined in any of the patients. Surviving patients remain under constant supervision of

pediatric cardiologists. *Conclusion:* Congenital pulmonary valve dysfunction and/or atypical DB dysfunction in fetal period are a possible cause of dysplasia of pulmonary valve with consequent stenosis and insufficiency, as well as a spectrum of anomalies in right cardiac cavities and valves. Prerequisite for successful treatment is early (prenatal) diagnosis of the syndrome, early cardiosurgical intervention (ductus ligation and valved conduit RV-PA implantation), and plication of aneurismatic dilated pulmonary arteries with the aim to relieve the airways of their compression. The spectrum of changes is better recognised if one considers the theoretical assumption about a possible disorder of migration of neuroectoderm into the mesenchymal substructure of the heart, same as with other conotruncal anomalies.

Prirodna manjkavost pulmonalne valvule naziva se još i „ageneza pulmonalne valvule“, a u osnovi je spektar grješkaka desnih srčanih struktura koje su posljedica nepotpune razvijenosti i stoga poremećene funkcije pulmonalne valvule. Prema literaturi, ovaj se entitet rutinski naziva sindrom APV-a (engl. *Absent pulmonary valve syndrome*).¹ Potpuni ili suptotalni nedostatak listića pulmonalne valvule prvi je definirao dr. Norman Chevers, objavivši tekstove o tome 1846. godine u *London medical gazette*, a *Archives générales de médecine* prenosi ih 1847. godine.² Stenoza i insuficijencija nepotpuno razvijene i nekompetentne pulmonalne valvule smatrane su ispočetka razlogom za razvoj patološke dilatacije trunkusa plućne arterije i njezinih obiju grana. Ovisno o drugim pridruženim srčanim abnormalnostima, prema većini dostupne literature, postoje dva glavna oblika. Prvi, češći oblik povezan je s defektom interventrikularnog septuma te se stoga naziva tetralogijskim oblikom, dok je drugi oblik povezan s intaktnim interventrikularnim septumom pa se još naziva izolirani oblik,³ a u skladu s tim razvijali su se kardiokirurški pristupi. Glavna komplikacija, a ujedno i najvažniji prognostički čimbenik jesu traheobronhalna kompresija i oštećenje plućnog parenhima zbog pritiska aneurizmatički promijenjenih plućnih arterija. Sam odabir liječenja ovisi o mnogim različitim čimbenicima te su se preporuke tijekom povijesti znatno mijenjale.^{4,5} Definitivne smjernice za uspješno liječenje ovoga rijetkog sindroma pojavile su se s razvojem fetalne ehokardiografije i ispravnim prepoznavanjem bolesti još intrauterino.^{6,7} S razvojem fetalne kardiologije sve se više pozornosti posvećuje Botallovu duktusu i njegovoj interakciji s prostaglandinom. Novije su studije pokazale da je sindrom APV-a nerijetko pridružen anomalnom razvoju Botallova duktusa. Pretpostavlja se da se patološki razvoj tog duktusa odražava na sazrijevanje i normalnu funkciju desnih srčanih struktura, uključujući i pulmonalnu valvulu.⁸

Na osnovi naše prakse, uključujući i iskustva iz fetalne dobi, nalazimo da su bolesnici s osnovnom dijagnozom sindroma APV-a imali najčešće i teške anomalije Botallova duktusa i opsežnije anomalije desnih srčanih struktura nego što se inicijalno opisuje, pa smo odlučili prikazati svoja zapažanja.

Prikaz bolesnikâ

Prikazujemo četvero bolesnika sa spomenutim entitetom koji su hospitalizirani u našoj Klinici u posljednje 3 godine. Sve četvero imalo je fetalni kardiološki pregled, ali čini se da pretraživači nisu uvijek imali na umu mogući sindrom koji želimo prikazati. Kod jedne je bolesnice uočeno nakupljanje tekućine u nuhalnoj regiji (engl. *Fetal nuchal translucency* – FNT) već s 14 tjedana gestacije, ali je poslije (22. tjedna) postavljena samo uopćena sumnja na PSG (bol. 1.). Slično je i s drugom bolesnicom (bol. 3.) kod koje je u GD-u od 23 tjedna također postavljena sumnja na prirodenu srčanu grješku (PSG), s dodatkom da je posrijedi pulmonalna stenoza (PS) s konzekutivnom dominacijom desne klijetke (DV). Pritom se zanemaruje podatak da je prethodna trudnoća prekinuta u gestacijskoj dobi od 14 tjedana zbog cističnog higroma. Kod dvoje djece (bol. 2. i bol. 4.) već je prenatalno postavljena ispravna dijagnoza fetalnom ehokardiografijom. U obojice bolesnika dominirali su vrlo širok trunkus plućne arterije (TPA) i desna grana plućne arterije (DPA), a pulmonalna je valvula kod obojice bila manjkava i očitovala se kao greben bez funkcije otvaranja u sistoli i zatvaranja u diastoli, dakle, sa stenozom i insuficijencijom (bol. 2.) ili samo s teškom insuficijencijom (bol. 4.). Posljedično su imali HDV sa sumnjom na nekompatnu kardiomiopatiju desne klijetke, više kod pacijenta 4. nego kod pacijenta 2. (slike 1. A, B, C, D – bol. 2. i slike 2. A, B, C, D – bol. 4.). U obojice bolesnika sumnjalo se na anomaliju DB-a. Kod bolesnika 2. sumnjalo se na malen, restriktivan anomalni duktus putem kojeg se opskrbljuje samo LPA, a koji je odvojen od TPA, odnosno DPA (slike 3. A, B, C, D – bol. 2.). Kod bol. 4. našao se atipičan, širok, tortuotični Botallov duktus putem kojeg se ulazi u TPA, a zatim manjkavom PV-om u DV. Prikazuje se masivna insuficijencija iza trunkusa plućne arterije prema desnoj klijetki, a zatim desne klijetke s teškom nekompatnom kardiomiopatijom (slike 4. A, B, C, D – bol. 4.). U druga dva

Adresa za dopisivanje:

Prof. dr. sci. Ivan Malčić, <https://orcid.org/0000-0002-1060-0988>,
Zavod za pedijatrijsku kardiologiju, Klinika za pedijatriju, Medicinski fakultet Sveučilišta u Zagrebu, KBC Zagreb, Kišpatićeva 12, 10000 Zagreb; e-mail: ivan.malcic1@gmail.com

Primljeno 21. prosinca 2018., prihvaćeno 18. travnja 2019.

bolesnika ne posvećuje se pozornost duktusu pri fetalnome kardiološkom pregledu. Zanimljivo je da su sve trudnice imale problema u trudnoći: dvije gestacijski dijabetes melitus i arterijsku hipertenziju, jedna fetalni hidrops i cistični higrom (prekid trudnoće s 14 tjedana), a jedna je prethodno imala spontani pobačaj nerazjašnjene etiologije. Nema podataka o eventualnoj medikamentnoj terapiji tijekom trudnoće. Sva su četiri porođaja bila spontana (vaginalna), jedno je dijete rođeno kao prematurus u dobi od 31. gestacijskog tjedna i s rodnom masom od 1540 g, a ostala su djeca rođena od 36. do 40. tjedna, s normalnom rodnom masom. Troje je djece imalo postnatalno cijanozu s dispnejom i liječena su kisikom, a jedna je bolesnica reanimirana i odmah stavljena na mehaničku ventilaciju uz inotropnu potporu (bol. 1.) (tablica 1.). Na mehaničkoj je ventilaciji zadržana praktički do kraja života u dobi od 2 godine.

Na osnovi podataka iz tablice 2. uočava se velika razlika između prenatalne i postnatalne dijagnoze u dvije bolesnice (bol. 1. i 3.). Premda su obje pregledane (prema dostupnim podacima, prenatalno u dva navrata), u njih je postavljena samo uopćena dijagnoza mogućeg PSG-a, uglavnom zbog sumnje na ventrikularni septalni defekt (VSD) i pulmonalnu stenozu (PS). U oba je djeteta vidljivo da pri prenatalnoj dijagnozi nije posvećena pozornost na okolnost mogućega patološkog DB-a, dilataciji ili hipertrofiji desne klijetke i pretklijetke ili trikuspidalnoj insuficijenciji (TI). Bolesnica 1. imala je takozvani tetralogijski tip i vjerojatno nije imala DB, a bolesnica 3. imala je izolirani tip s teškim PS-om i širokim krvnim žilama pluća. U bolesnika 2. i 4. opisuju se svi patološki nalazi kod spomenutih segmenata desnog srca pa je na osnovi toga i postavljena ispravna prenatalna dijagnoza APVS-a (engl. *Absent pulmonary valve syndrome*). U obojice se sumnjalo na patološki Botallov duktus, što je pokazala i postnatalna dijagnoza, kao i na kardiomiopatiju desne klijetke, s tim da se kod bolesnika 4., koji ima izolirani oblik APVS-a, izrijeком navodi entitetski oblik kardiomiopatije kao nekompaktna kardiomiopatija desne klijetke (engl. *Right ventricular noncompaction cardiomyopathy* – RV NCCM), a kod bolesnika 2. opisuje se samo hipertrofija desne klijetke. Iznimno je važno napomenuti da je bolesnik s takozvanim tetralogijskim tipom imao malen, stenotičan, atipičan duktus putem kojeg se napajala samo lijeva grana plućne arterije, a koja je bila hipoplastična.

U postnatalnoj dijagnozi svi su bolesnici imali dilataciju desne pretklijetke, insuficijenciju trikuspidalne valvule različita stupnja, dilataciju i hipertrofiju desne klijetke te jasne promjene na manjkavoj pulmonalnoj valvuli koja je bila razlogom teške stenozu u troje bolesnika (1., 2. i 3.), s gradijentom od 60 do 90 mmHg (slika 1. D – bol. 1.), a svi su istodobno imali tešku in-

TABLICA 1. PRENATALNI NALAZ I NEPOSREDNI POSTNATALNI SIMPTOMI I LIJEČENJE / TABLE 1. ANTENATAL FINDINGS AND IMMEDIATE POSTNATAL SYMPTOMS AND TREATMENT

Bolesnici /Patient	Prenatalna dijagnoza (nalaz)/Prenatal diagnosis (finding)					Neposredni postpartalni simptomi i liječenje/Immediate postpartal symptoms and treatment				
	GD/GE	Prenatalna dijagnoza/ Prenatal diagnosis	Maternalne bolesti/ Maternal diseases	GD/GE TT/BW (g)	Porodaj/ Delivery	Očtovanje/ Clinical findings	Neposredno liječenje /Immediate treatment	Inotropna potpora /Inotrop. Th.		
1. K. M.	14 tj./w 22 tj./w	FNT/FNT Sumnja na PSG/Suspicion of CHD	Održavana trudnoća /Maintained pregnancy, GDM, HA	31 tj./w 1540	Spontani /Spontaneous	Cijanoza, resp. insuf. /Cyanosis, respiratory insufficiency	Reanimacija MV-om /Resuscitation MV	Da/Yes		
2. K. K.	31 tj./w	APV – PVS + PVI + TPA / DPA/RPA dil. + PDA?	GDM, HA	40 tj./w 3570	Spontani /Spontaneous	Cijanoza, dispneja /Cyanosis, dyspnea	O ₂	Ne/No		
3. A. N.	23 tj./w 32 tj./w	Sumnja na PSG/Suspicion of CHD (PS, HDV/HRV) PS, VSD, HDV/HRV	Prva tr. CH, prekid tr. u 14. tj. GD-a/First pregnancy CH 14 w – abortion	36 tj./w 3150	Spontani /Spontaneous	Dispneja, cijanoza, resp. insuf. /Dyspnea, cyanosis, respiratory insufficiency	O ₂	Ne/No		
4. S. M.	33 tj./w	APV – IPV, TI HDV/HRV, dil. DA, dil. TPA i DPA/RPA, abnorm. PDA, NKKMDV/RV NCCM	Jedan spontani pobačaj /One spontaneous abortion	37 tj./w 3100	Spontani /Spontaneous	Cijanoza, tahipneja /Cyanosis, Tachypnea	O ₂	Ne/No		

Legenda/Legend: GD/GE – gestacijska dob/gestational age, tj./w – tjedan/week, FNT – fetalna nhalna translucencija/fetal nuchal translucency, PSG/CHD – prirodna srčana grješka/congenital heart disease, APV – manjkava pulmonalna valvula/absent pulmonary valve, PS – pulmonalna stenozu, PI – pulmonalna insuficijencija, TPA – trunok plućne arterije, DPA/RPA – desna plućna arterija/right pulmonary artery, HDV/HRV – hipertrofija desne klijetke/hypertrophy of right ventricle, VSD – ventrikularni septalni defekt, PDA – perzistirajući arterijski duktus, GDM – gestacijski dijabetes melitus, HA – arterijska hipertenzija, CH – cistični higrom, NKKMDV/RV NCCM – nekompaktna kardiomiopatija desne klijetke/Right ventricular noncompaction cardiomyopathy, TT/BW – tjelesna težina/body weight, MV – mehanička ventilacija/mechanical ventilation

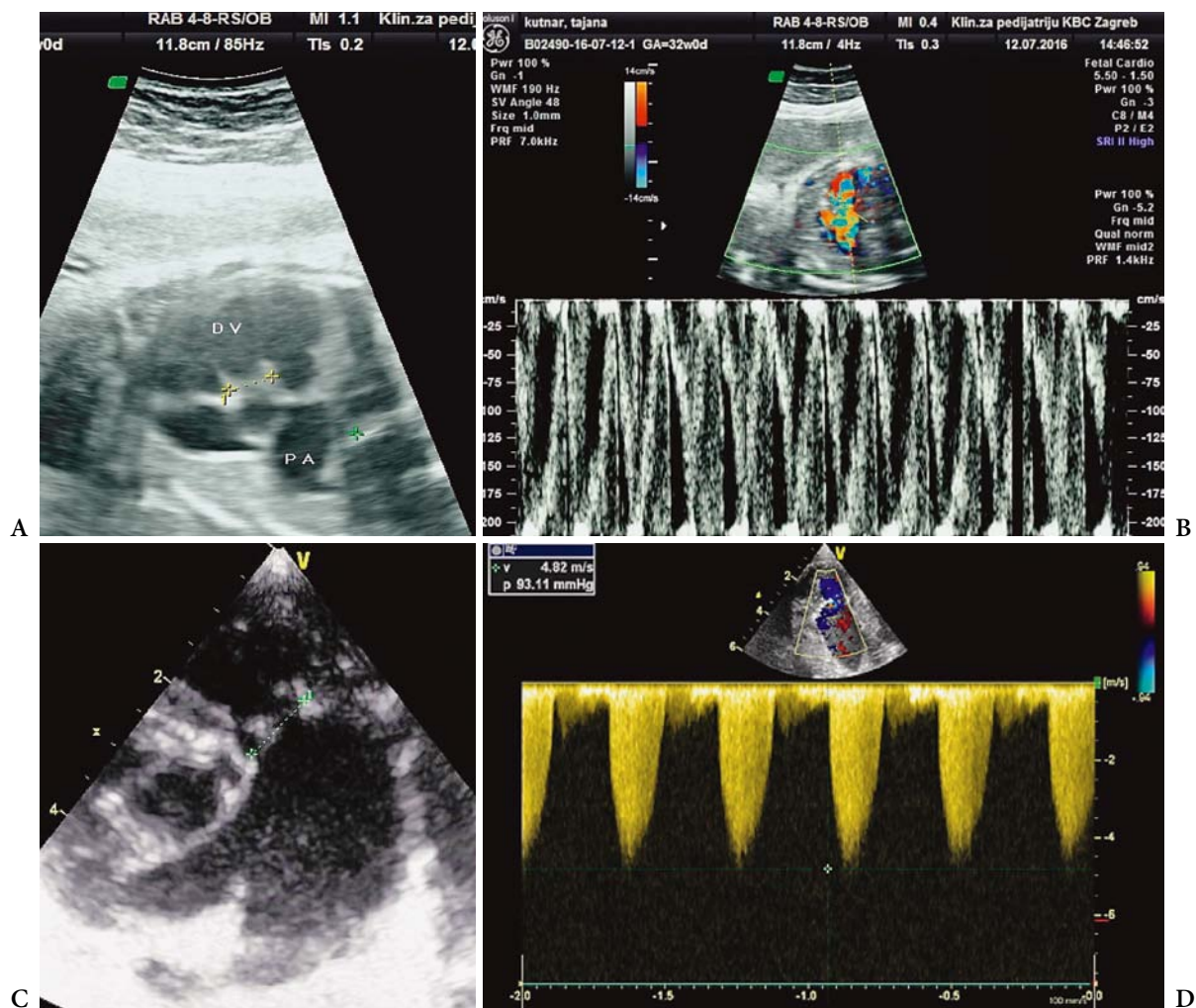
TABLICA 2. FETALNI I POSTNATALNI NALAZ SLIKOVNIM METODAMA (ECHO, MSCT, ANGIOKARDIOGRAFIJA) I ISHOD BOLESTI
 TABLE 2. FETAL AND POSTNATAL FINDINGS (IMAGING METHODS – ECHO, MSCT, ANGIO) AND OUTCOME OF DISEASE

Bol./Pts. Spol./Sex	ECHO prenatalno /ECHO prenatal DB DA dil. TI DV dil. DVH Drugo /DB RA dil TI RV dil RVH other	ECHO, MSCT, angiokardiografija i bronhoskopija postnatalno/ECHO, MSCT, angiography and bronchoscopy postnatal DA dil., TI DV dil. DVH DB Drugo /RA dil TI RV dil RVH DB Other	Op. i ishod /Operation and outcome
K. M. ž./f	????? VSD? Općenita sumnja na PSG (2. trimenon) /General suspicion of CHD	++++? TF? Stenoza PV-a (90 mmHg) + PVI st. II., VSD subAo, Ao 11 mm – PA 14 mm, DPA 15 mm, LPAH, st. I.b., FISH (-)/PVS (90 mmHg)+PVI Gr II, VSD subAo, Ao 11 mm, PA 14 mm, RPA 15 mm, LPAH, I.b. st.	1. god.: VSD op. + provodnik, 14. mj. – bp; 2. god. EL /1 y. VSDcl + conduit 14 m – bp; 2 ys – EL
K. K. m./m	++++ VSD Dg.: APVS = VSD, IPV, PS, TPA + DPA dil., DB (abnorm.), HDV /Diagnosis: APV = VSD, PVI, PS, TPA + RPA dil., PDA (abnormal), RVH	++++ LPAH TPA 24 mm, Ao 11 mm, DPA 23 mm, DB konstriktivan, LPAH, odvojeni DPA i LPA, PVS (64 mmHg + PV insuf. st. II. – III, FISH (-) /TPA 24 mm, Ao 11 mm, RPA 23 mm. DB constrictive LPAH, separate LPA-RPA, PVS (64 mmHg) + PVI II-III	7. tj.: VSD + Contegra 12 mm + DB lig., DPA – TPA red., spojeni DPA – LPA, LPA stent (Ross I.) /7w: VSDcl., Contegra 12 mm, RPA-LPA connect, LPA stent
A. N. ž./f.	--??+ PS + VSD Općenita sumnja na PSG /General suspicion of CHD	++++ ASDII Nema VSD-a, DB aneurizmatSKI, PS 60 mmHg + PI st. II., TPA 16 mm, LPA 20 mm, FISH (-) /No VSD, DB aneurysm, PVS (60 mmHg + PVI II, TPA 16 mm, LPA 20 mm	8. dan: transanularni patch; 14. dan: Contegra 12 mm; 20. dan: EL /8 d transanular patch, 14 d Contegra 12 mm, 20 d EL
S. M. m./m.	++++ DPA dil. Dg.: APVS = IPV, PS, TPA + DPA dil., NKKMDV, DB abnorm. /Diagnosis: APV = IPV, PS, TPA + RPA dilatation, NCCMRV, PDA abnormal	++++ RVKM DB atipičan (tortuotičan), aneurizma TPA – DPA, LPAH, NKKMDV, LVCS, FISH (-), st. I. b. /PDA atypical (tortuous), TPA-RPA aneurysm, LPAH, NCCMRV, LVCS, I. br. st.	7. dan: DB lig.; 3 mj.: Contegra 12 mm, LeCompte, oporavak /7d DBlig., 3 mo Contegra 12 mm + LeCompte Recovery

Legenda/Legend: DB – Botallov duktus, DA/RA – desni atrij/right atrium, DV/RV – desni ventrikul/right ventricle, DVH/RVH – desnoventrikularna hipertrofija/right ventricular hypertrophy, PSG/CHD – prirođena srčana grješka/congenital heart disease, APV – manjkava pulmonalna valvula/absent pulmonary valve, DPA/RPA – desna plućna arterija/right pulmonary artery, VSD – ventrikularni septalni defekt, APVS – sindrom manjkave pulmonalne valvule, PVI – pulmonalna valvularna insuficijencija/pulmonary valve insufficiency, PVS – pulmonalna valvularna stenoza/pulmonary valve stenosis, TPA – trunkus plućne arterije, DPA – desna plućna arterija, HDV – hipertrofija desne klijetke, DPA – desna plućna arterija, NKKMDV/NCCMRV – nekompaktna kardiomiopatija desne klijetke/non compaction cardiomyopathy of right ventricle, LPAH – hipoplazija lijeve plućne arterije/left pulmonary artery hypoplasia, st. I. b. – stenoza lijevog bronha, EL – egzitus letalis/exitus letalis, bp – bronhopeksija, m./m – muško/male, ž./f – žensko/female, PDA – persistent ductus Botalli, VSDcl. – closure of VSD, Dblig. ductus Botalli ligation

suficijenciju na istoj razini stupnja II. – III., dok kod bolesnika 4. dominira samo teška insuficijencija bez registrirane stenoze (slika 2. C – bol. 4.). Pouzdano nalazimo patološki DB u troje bolesnika (2., 3. i 4.), s tim da je jedan duktus bio konstriktivan i usmjeren u hipoplastičnu lijevu plućnu arteriju (PA) koja je bila odvojena od desne (slike 3. B, C, D – bol. 2.) u okviru takozvanog TF tipa. Jedan je DB bio aneurizmatSKI proširen (bol. 3.), a jedan je bio atipično tortuotičan i širok (slika 4. – bol. 4.). Valja sumnjati na anomaliju duktusa i kod prve bolesnice (bol. 1.), koja se rodila kao prematurno dijete, ali dijagnostički nije verificiran u razdoblju do kada se teoretski mogao odgođeno zatvoriti (3 mjeseca od rođenja), no moguća je i potpuna odsutnost duktusa jer je riječ o takozvanom TF tipu APVS-a. Svi su bolesnici uz aneurizmatSKO proširenje TPA imali i izrazitu dilataciju DPA, a samo je jedno

dijete imalo izrazito široke obje grane plućne arterije (bol. 3.). Zapažamo da ih je čak troje imalo hipoplaziju lijeve grane plućne arterije (bol. 1., 2. i 4.) (slike 3. i 4.), dok je bol. 2. imao ekstremnu hipoplaziju LPA koji se punio putem restriktivnog DB-a, a inicijalno je bio potpuno odvojen od DPA. U bolesnice 3., kod koje se prenatalno spominje VSD, ne nalazimo ga postnatalno, a dvoje bolesnika (bol. 1. i 2.) imaju desnostrane anomalije sa subaortalnim VSD-om. Srednji tlak u plućnoj arteriji (mPA) kod jedne je bolesnice (bol. 1.) bio 31 mmHg (mjereno u dobi od 11 mjeseci), a drugi su bolesnici imali mPA ispod 25 mmHg (bol. 2., 3. i 4.). Pojam Fallotova tipa APV-a (engl. *Fallot-type APV*) nigdje nismo stavljali jer držimo da on ustvari ne postoji, već se u literaturi navodi prema inerciji i ima samo povijesno značenje. Naime, TF (Fallotova tetralogija) ima drugačija svojstva, što je poslije detalj-



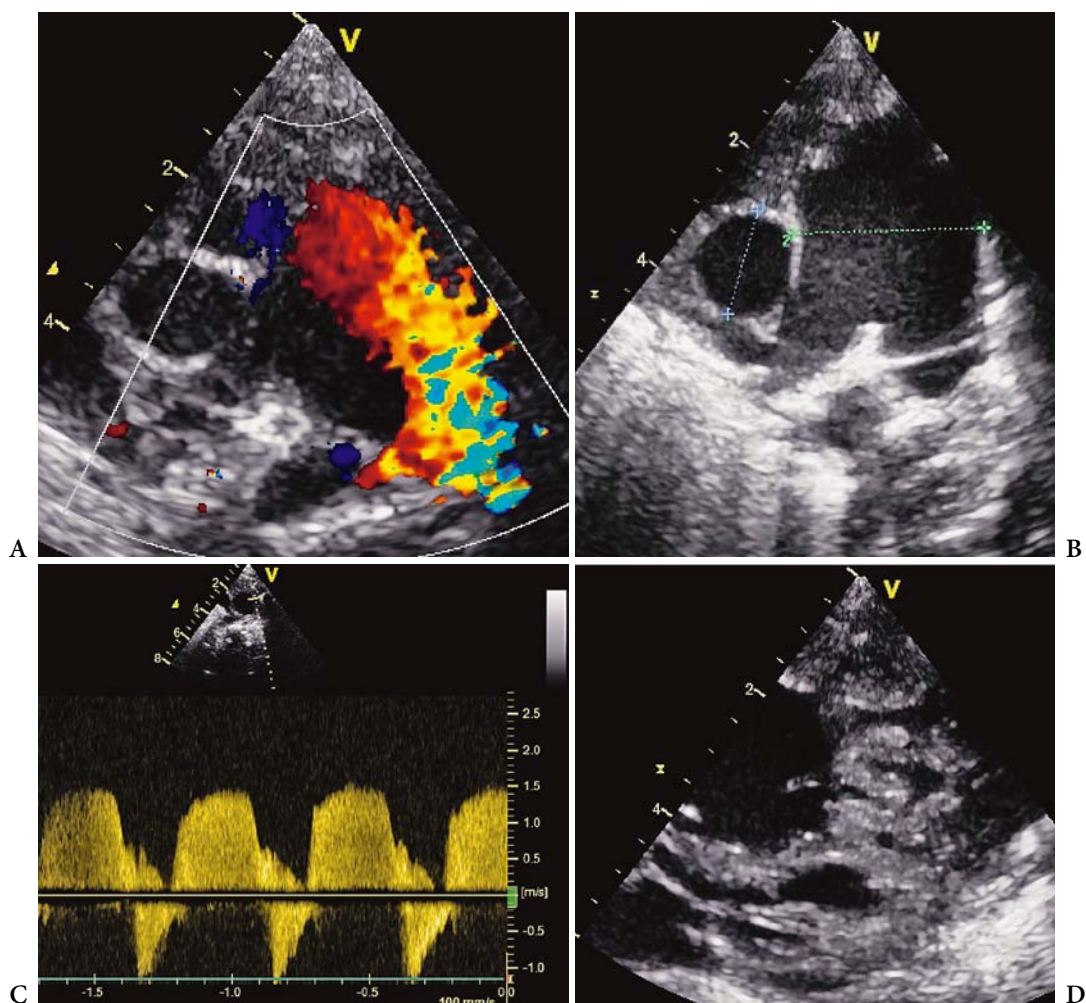
SLIKA 1. A) FETALNI EHOKARDIOGRAFSKI (2D) PRIKAZ SINDROMA APV-A S PATOLOŠKOM DILATACIJOM TRUNKUSA PLUĆNE ARTERIJE (PA). NALAZI SE I ŠIROKI SUBAORTALNI VSD; B) FETALNI DOPLERSKI PRIKAZ MANJKAVE PULMONALNE VALVULE SA STENOZOM I INSUFICIJENCIJOM; C) POSTNATALNI PRIKAZ GREBENA NA RAZINI OČEKIVANE PULMONALNE VALVULE UZ IZRAZITU DILATACIJU TRUNKUSA PLUĆNE ARTERIJE; D) DOPLERSKI PRIKAZ IZRAZITO VISOKOGA GRADIJENTA NA MJESTU MANJKAVE PULMONALNE VALVULE (VIŠE OD 90 mmHg)

FIGURE 1. A. FETAL ECHOCARDIOGRAPHIC (2D) IMAGE OF ABSENT PULMONARY VALVE WITH A PATHOLOGIC PULMONARY TRUNK DILATATION. SUBAORTIC VENTRICULAR SEPTAL DEFECT IS ALSO FOUND. B. FETAL DOPPLER IMAGE OF ABSENT PULMONARY VALVE WITH STENOSIS AND INSUFFICIENCY. C. POSTNATAL IMAGE OF THE RIDGE ON THE LEVEL OF EXPECTED PULMONARY VALVE WITH PRONOUNCED PULMONARY TRUNK DILATATION. D. DOPPLER IMAGE WITH AN EXCEPTIONALLY HIGH GRADIENT AT THE PLACE OF THE ABSENT PULMONARY VALVE (MORE THAN 90 mmHg)

no razjašnjeno u raspravi i potkrijepljeno referencijama 14. i 15.

Među slikovnim metodama koje pomažu pri razjašnjenju osobitih anatomskih promjena i odnosa, kao i evolucije ove anomalije ističe se kompjutorizirana tomografija. Ipak, sâm slikovni prikaz može biti nedostatan bez drugih kliničkih simptoma i slikovnih pretraga. Npr., restriktivan i atipičan DB može izgledati u izoliranom prikazu kao aortopulmonalna kolateralna (slika 5. A – bol. 2.), a posrijedi je atipičan, restriktivan DB putem kojeg se napaja hipoplastični LPA (koji nije u konekciji s ostalim dijelovima plućnog stabla). Neki prikazi zorno pokazuju izrazitu dilataciju trunkusa i plućnih arterija (desne i/ili lijeve grane), a i njihovu

moguću progresiju (slika 5. B – bol. 4.). Progresija je u skladu s razvojem kliničke slike, odnosno s opstrukcijom lijevog bronha zbog dilatacije TPA ili DPA. Pravodobni prikaz dopušta odluku o što hitnijoj kardio-kirurškoj intervenciji jer potpuna opstrukcija bronha dovodi do atelektaze lijevog pluća i moguće ireverzibilnosti stanja iz kojeg je oporavak vrlo otežan (slike 5. C i D). Prikaz MSCT-om može se nadopuniti bronhoskopijom. Dvoje naših bolesnika (bol. 1. i 4.) doživjelo je atelektazu cijeloga lijevog pluća. Ranom kardio-kirurškom intervencijom kod bolesnika 4. spriječeni su vjerojatni letalni ishodi bolesti ili dugotrajno i mukotrpno zbrinjavanje djeteta zbog terminalne respiratorne insuficijencije (bol. 1.).

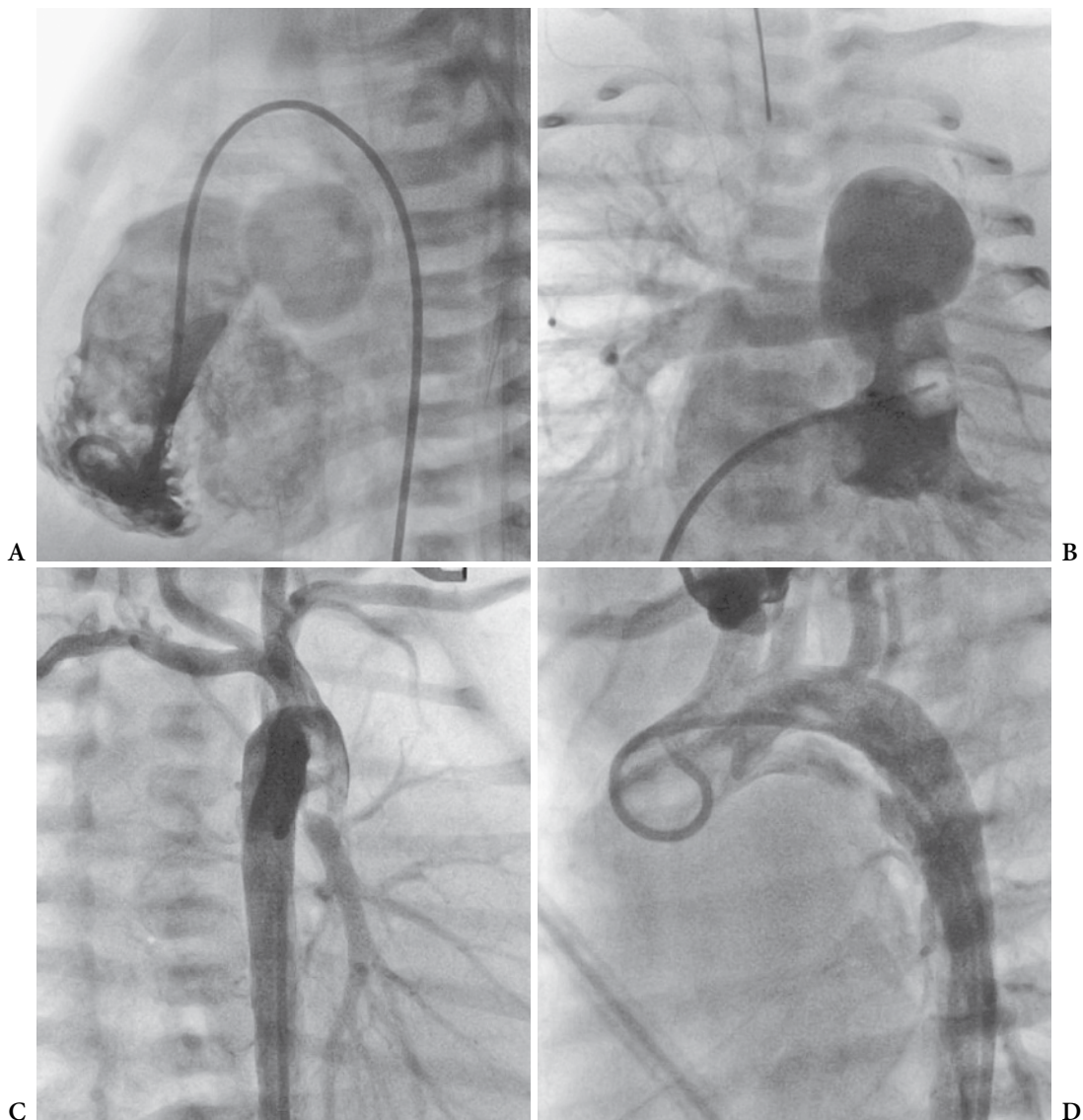


SLIKA 2. A) IZRAZITA DILATACIJA GLAVNOG STABLA PLUĆNE ARTERIJE UZ MANJKAVU PULMONALNU VALVULU I MASIVNU INSUFICIJENCIJU TE PRIKAZ OBOJENIM DOPLEROM VRLO ŠIROKOG BOTALLOVA DUKTUSA; B) DVODIMENZIONALNI POSTPARTALNI PRIKAZ IZRAZITE DILATACIJE TRUNKUSA PLUĆNE ARTERIJE I MANJKAVE PULMONALNE VALVULE; C) DOPLERSKI PRIKAZ MASIVNE INSUFICIJENCIJE MANJKAVE PULMONALNE VALVULE; D) DVODIMENZIONALNI PRIKAZ HIPERTROFIČNE DESNE KLIJETKE S NEKOMPAKTNOM KARDIOMIOPATIJOM

FIGURE 2. A. PRONOUNCED DILATATION OF THE MAIN PULMONARY ARTERY WITH MASSIVE INSUFICIENCY OF ABSENT PULMONARY VALVE AND A COLOR DOPPLER IMAGE OF EXTREMELY DILATED DUCTUS ARTERIOSUS BOTALLI. B. 2D ECHO POSTPARTUM IMAGE SHOWING EXTREMELY DILATED MAIN PULMONARY ARTERY AND ABSENT PULMONARY VALVE. C. DOPPLER IMAGE OF MASSIVE INSUFICIENCY IN ABSENT PULMONARY VALVE. D. 2D ECHO IMAGE OF HYPERTROPHIC RIGHT VENTRICLE WITH NON COMPACTION CARDIOMYOPATHY – NCCM

Dvije su bolesnice umrle (bol. 1. i 3.). Prva bolesnica praktički je cijeli život bila vezana uz respirator zbog lezije dišnih putova jer je vođena kao TF, a VSD joj je zatvoren s godinu dana, uz ugradnju provodnika DV-PA, ali bez LeCompteova manevra. I dalje je patila od atelektaze pluća, pa i usprkos naknadno učinjenoj bronhopeksiji umire u dobi od 2 godine. Bolesnica br. 3 najprije je liječena postavljanjem transanularnog *patcha* u dobi od 8 dana (vjerojatno zbog dominantne stenoze), nakon čega se stanje znatno pogoršalo, a u dobi od 2 tjedna dobila je valvulirani provodnik, ali je usprkos tomu za nekoliko dana umrla zbog desnostranoga srčanog zastoja i multiplog zatajenja organa u postoperativnoj sepsi. Bolesnik 2. operiran je u dobi

od 7 tjedana: zatvoren je VSD, postavljen Contegrin provodnik od 12 mm s valvulom, reducirane su aneurizmatске dilatacije TPA i DPA, ligiran je restriktivan DB prema LPA, spojen je LPA s TPA i DPA i ugrađen stent u hipoplastični LPA. Uslijedio je odličan oporavak (Ross I.). Rekateterizacija u dobi od 14 mjeseci pokazuje recidivirajuću aneurizmu desne grane plućne arterije (slike 6. A i B – bol. 2.) i stenotički proces s insuficijencijom na pripoju provodnika (slike 6. C i D – bol. 2.). Na slikama se i dalje vidi hipoplastični LPA i pretežit protok kontrasta kroz desno plućce. Bolesnik 4. imao je ligaturu tortuotičnog (širokog) DB-a u dobi od 7 dana, a nakon atelektaze lijevog pluća, zbog kompresije DPA na lijevi bronh, u dobi od 3 mj. učinjen mu je



SLIKA 3. ANGIOKARDIOGRAFSKI PRIKAZ MANJKAVE PULMONALNE VALVULE: A) TEŠKA STENOZA NA MJESTU VALVULE (FIBROZNI GREBEN) UZ ŠIROKI SUBAORTALNI VSD (TZV. TF TIP), ALI S ANEURIZMATSKOM DILATACIJOM TPA; B) ANEURIZME TPA I IZRAZITE DILATACIJE DESNE GRANE PLUĆNE ARTERIJE, A BEZ ANTEROGRADNOG PRIKAZA LPA (LPA ODVOJEN OD DRUGIH PLUĆNIH ARTERIJA); C) PRIKAZ HIPOPLASTIČNOG LPA KOJI SE IZOLIRANO PUNI PUTEM RESTRIKTIVNOG BOTALLOVA DUKTUSA; D) LATERALNI PRIKAZ ATIPIČNOGA RESTRIKTIVNOG DUKTUSA PREKO KOJEG SE PUNI HIPOPLASTIČNI LPA. RECIRKULACIJA SE PRETEŽITO ZBIVA PUTEM DESNE GRANE PLUĆNE ARTERIJE

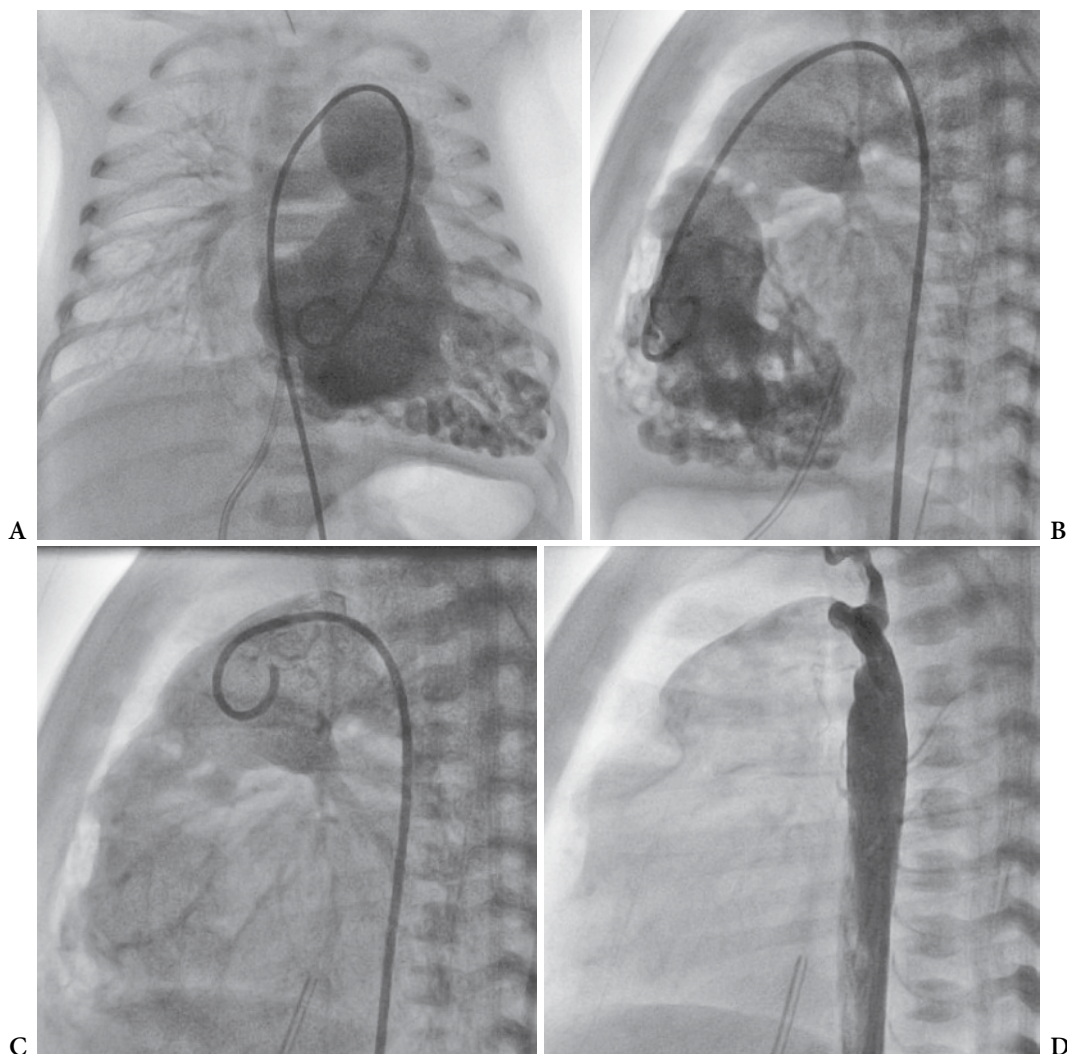
FIGURE 3. ANGIOCARDIOGRAPHIC IMAGE OF ABSENT PULMONARY VALVE; A. SEVERE STENOSIS WHERE THE VALVE IS PLACED (FIBROUS RIDGE) ALONG WITH DILATED SUBAORTIC VSD (TF TYPE), AN ANEURYSMATIC TPA DILATATION, B. IMAGE OF TPA ANEURYSM AND PRONOUNCED RIGHT PULMONARY ARTERY DILATATION, WITHOUT ANTERIOR LPA IMAGE (SPLITTING LPA FROM OTHER PULMONARY ARTERIES), C. IMAGE OF HIPOPLASTIC LPA FILLED IN ISOLATION VIA RESTRICTIVE DUCTUS ARTERIOSUS BOTALLI, D. LATERAL IMAGE OF AN ATYPICAL RESTRICTIVE DUCTUS VIA WHICH HIPOPLASTIC LPA IS FILLED. RECIRCULATION GOES ON PRIMARILY THROUGH THE RIGHT PULMONARY ARTERY

LeCompteov manevar i ugrađen Contegrin provodnik od 12 mm s valvulom. U tijeku je dobar oporavak s nadom u izlječenje (tablica 2.). U daljnjem tijeku bolesti glavne probleme očekujemo zbog nekompaktne kardiomiopatije desne klijetke. U svih je bolesnika učinjena fluorescentna *in situ* hibridizacija (FISH) radi isključenja delecijskog sindroma (q22.11). Naime,

smatra se da opisane promjene etiopatogenetski pripadaju konotrunkalnim anomalijama, ali kod naših bolesnika delecija nije nađena.

Rasprava

Anglosasko nazivlje nerijetko se neispravno „kroatizira“ pa je ovdje nuždan uvod u razjašnjenje samog

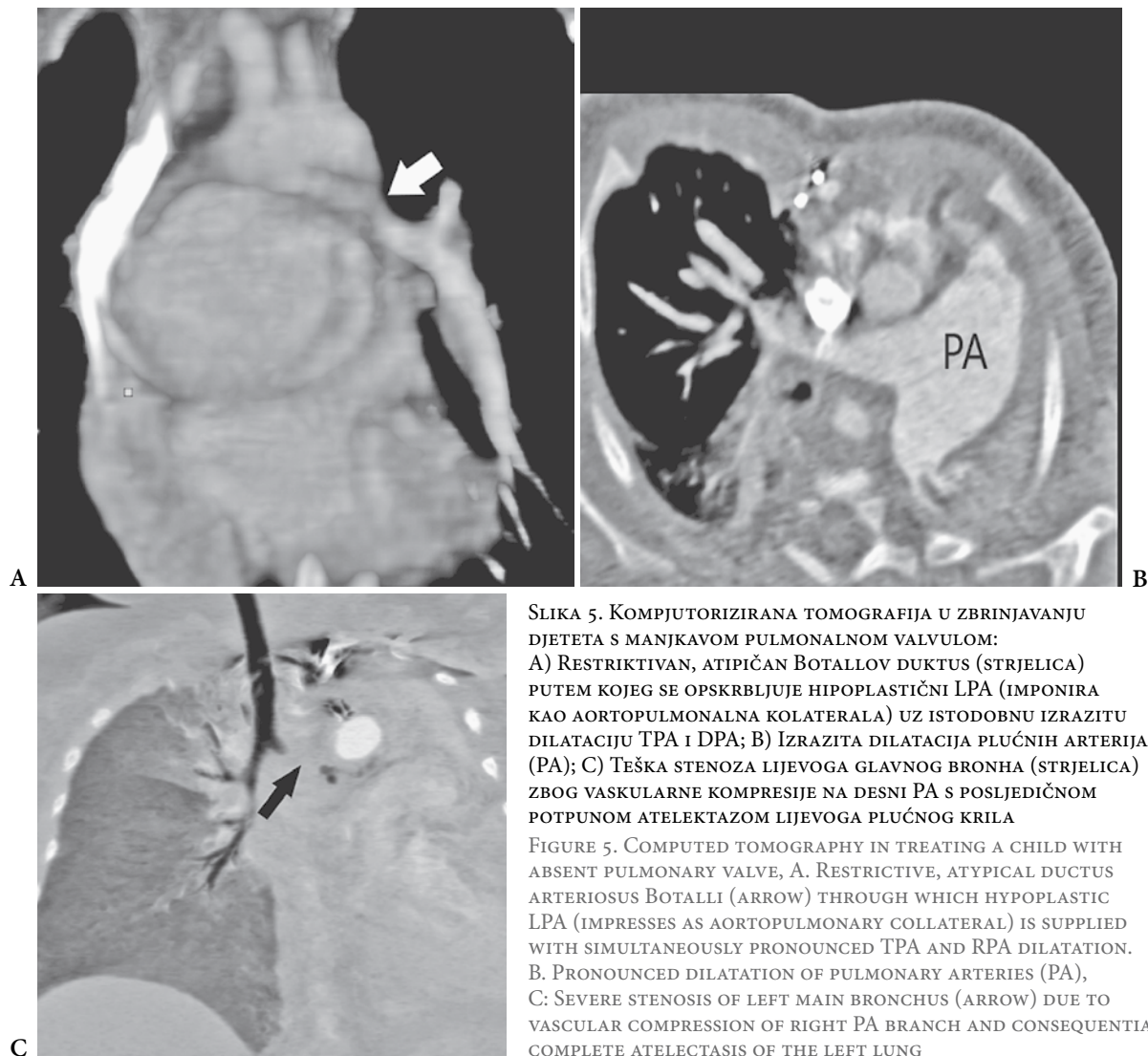


SLIKA 4. HIPERTROFIJA DESNE KLIJETKE S NEKOMPAKTNOM KARDIOMIOPATIJOM: A) INJEKCIJA U DESNU KLIJETKU PUTEM KATERERA KOJI JE POTISNUT PREKO ATIPIČNOG BOTALLOVA DUKTUSA, POSTERO-ANTERIORNA PROJEKCIJA, APIKALNI DIO DESNE KLIJETKE KARDIOMIOPATSKI JE PROMIJENJEN ZBOG NERAZVIJENE MUSKULATURE (NCCM); B) LATERALNA PROJEKCIJA – PIGTAIL JE POTISNUT PUTEM TORTUOTIČNOGA ŠIROKOG DB-A, DILATIRANIM TPA U DV PREKO MANJKAVE PULMONALNE VALVULE. OSIM POVEĆANE DESNE KLIJETKE S NCCM-OM, VIDI SE OBILNA RECIRKULACIJA KONTRASTA DESNO I OSKUDNA CIRKULACIJA KROZ LIJEVO PLUĆE; C) INJEKCIJA KONTRASTA U ŠIROKI TPA POKAZUJE MASIVNU INSUFICIJENCIJU MANJKAVE PULMONALNE VALVULE, PRETEŽIT PROTOK DESNIM PA-OM I OSKUDAN PROTOK KROZ LPA; D) ANGIOGRAFSKI PRIKAZ ŠIROKOG DB-A S IMBIBICIJOM TPA KONTRASTOM

FIGURE 4. RIGHT VENTRICULAR HYPERTROPHY WITH NCCM; A. INJECTING RV VIA CATHETER PUSHED THROUGH AN ATYPICAL PDA, PA PROJECTION, APICAL SEGMENT OF RV HAS BEEN ALTERED BY NCCM . B. LATERAL PROJECTION – PIGTAIL HAS BEEN PUSHED VIA A TORTUOUS DILATED PDA, THROUGH DILATED TPA INTO THE RV OVER AN APV. BESIDES ENLARGED RIGHT VENTRICLE WITH NCCM, MASSIVE RECIRCULATION OF THE CONTRAST CAN BE SEEN IN THE RIGHT AND POOR RECIRCULATION IN THE LEFT LUNG. C. CONTRAST INJECTION INTO A WIDE TPA SHOWS MASSIVE INSUFFICIENCY OF APV, PREDOMINANT FLOW THROUGH THE RIGHT PA, AND POOR FLOW THROUGH LPA. D. ANGIOGRAPHIC IMAGE OF WIDE DB WITH TPA CONTRAST IMBIBITION

pojma *absent*. Naime, APVS (engl. *Absent pulmonary valve syndrome*) već se na svoj način i uvriježio, ali nam se čini da se preslobodno prevodi kao „nedostatak“ ili „nepostojanje“ pulmonalne valvule. Mi smo u samom naslovu uveli pojam „prirođena manjkavost pulmonalne valvule“, a zatim odmah i „disfunkcija atipičnog Botallova duktusa“. Pojam „manjkavost“ dru-

gačiji je od pojmova „nedostatak“ ili „nepostojanje“ s kojima se u našem jeziku poistovjećuje engleski pojam *absence*. I u njemačkom je jeziku taj pojam mnogoznačnica, ali bolje opisuje stvarno stanje s više imenica: *das Fehlen* – nedostatnost, *der Mangel* – manjak funkcije, defekt s insuficijencijom (deficijencija, manjkavost), *das Versäumnis* – nefunkcionalnost, falanga –

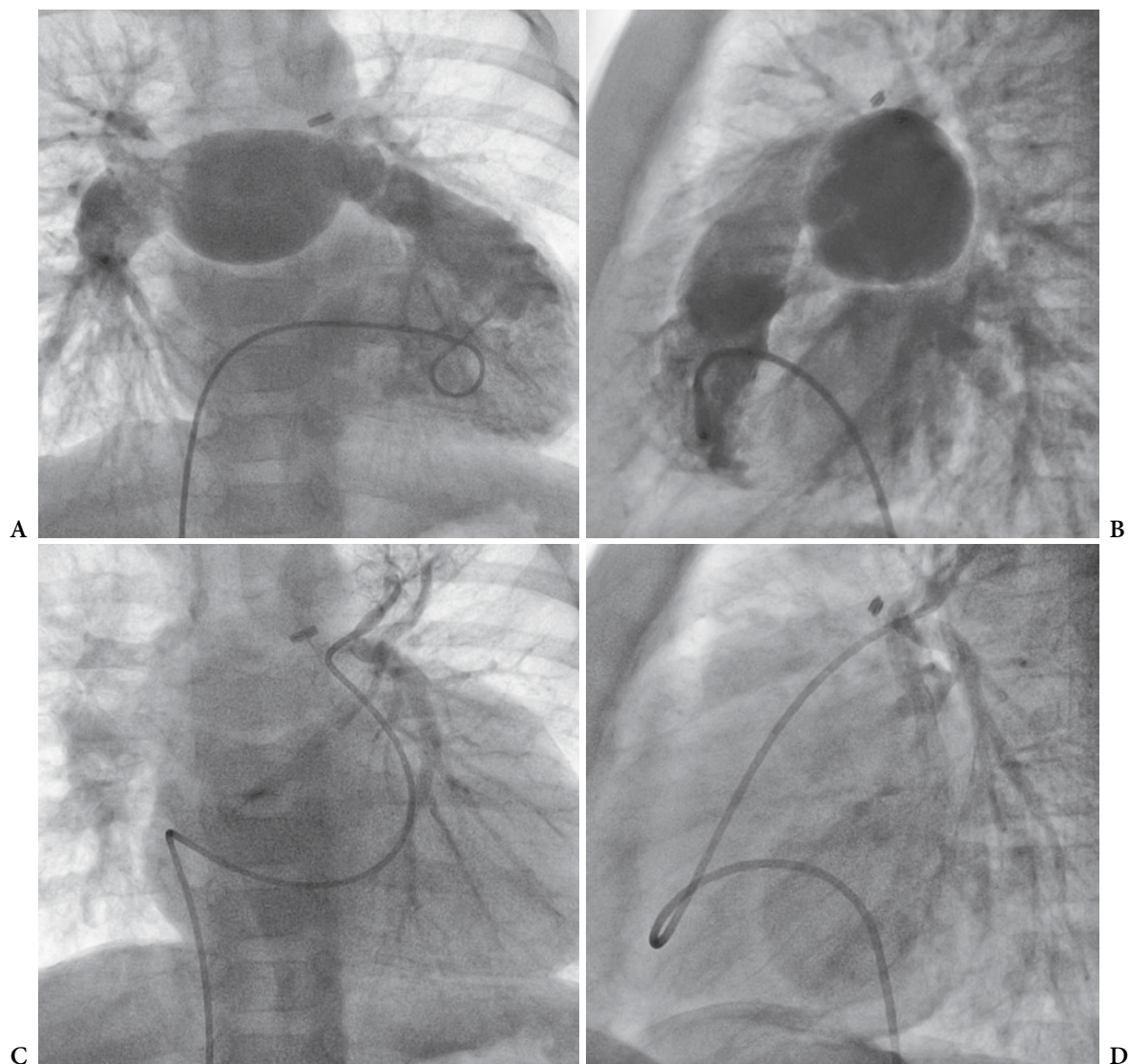


SLIKA 5. KOMPJUTORIZIRANA TOMOGRAFIJA U ZBRINJAVANJU DJETETA S MANJKAVOM PULMONALNOM VALVULOM: A) RESTRIKTIVAN, ATIPIČAN BOTALLOV DUKTUS (STRJELICA) PUTEM KOJEG SE OPSKRBLJUJE HIPOPLASTIČNI LPA (IMPONIRA KAO AORTOPULMONALNA KOLATERALA) UZ ISTODOBNU IZRAZITU DILATACIJU TPA I DPA; B) IZRAZITA DILATACIJA PLUĆNIH ARTERIJA (PA); C) TEŠKA STENOZA LIJEVOGA GLAVNOG BRONHA (STRJELICA) ZBOG VASKULARNE KOMPRESIJE NA DESNI PA S POSLJEDIČNOM POTPUNOM ATELEKTAZOM LIJEVOGA PLUĆNOG KRILA

FIGURE 5. COMPUTED TOMOGRAPHY IN TREATING A CHILD WITH ABSENT PULMONARY VALVE, A. RESTRICTIVE, ATYPICAL DUCTUS ARTERIOSUS BOTALLI (ARROW) THROUGH WHICH HYPOPLASTIC LPA (IMPRESSES AS AORTOPULMONARY COLLATERAL) IS SUPPLIED WITH SIMULTANEOUSLY PRONOUNCED TPA AND RPA DILATATION. B. PRONOUNCED DILATATION OF PULMONARY ARTERIES (PA), C. SEVERE STENOSIS OF LEFT MAIN BRONCHUS (ARROW) DUE TO VASCULAR COMPRESSION OF RIGHT PA BRANCH AND CONSEQUENTIAL COMPLETE ATELECTASIS OF THE LEFT LUNG

grješka (u skladu s engl. pojmom *failing Fontan* – nefunkcionalni Fontan). Stoga je pojam „manjkav“ isto-vjetan pojmovima „nefunkcionalan“ ili „nedostatan“ ili „koji loše funkcionira“ (*failing*). U žargonu bismo mogli reći: pulmonalna valvula s „felerom“. Odmah smo na osnovni naziv dodali pojam „disfunkcija atipičnog Botallova duktusa“, jer se u novijoj literaturi razmatraju pretpostavke da su atipični Botallov duktus ili njegova odsutnost razlogom postojanja manjkave pulmonalne valvule, ali i drugih promjena u kardio-vaskularnim strukturama desnoga srca.^{8,12} Drugi je razlog u činjenici da su naši bolesnici s manjkavom pulmonalnom valvulom također imali atipične oblike Botallova duktusa: bolesnica br. 1 s takozvanim TF tipom imala je, vjerojatno, prematurnu odsutnost duktusa, a bol. 2. imao je restriktivan malen duktus s hipoplazijom LPA i razdvojenost TPA i LPA. Iako tkivo pulmonalne valvule postoji na anatomski očekiva-nome mjestu, njezina je funkcija poremećena tako da

može uzrokovati stenozu i/ili insuficijenciju, a uvijek je prisutna dilatacija plućnih arterija do te mjere da su osnovni simptomi i mogući uzroci letalnog ishoda upravo kompresija dišnih putova aneurizmatски proširenim plućnim krvnim žilama.^{1,8,9} Chevers je davne 1846. opisao „absence“ pulmonalne valvule s pridruženim subaortalnim VSD-om uz agenezu Botallova duktusa i to je nazvao tetralogijskim tipom anomalije,^{1,2} dok drugi tip anomalije ima cjeloviti septum i naj-češće atipični Botallov duktus^{1,8,10} te se naziva izoliranim oblikom APVS-a. Osim ova dva najčešća oblika, u literaturi se opisuju bolesnici s drugim pridruženim kardijalnim abnormalnostima kao što su atrezija tri-kuspidalne valvule, dvostruki izlaz iz desne klijetke, transpozicija velikih krvnih žila, abnormalnosti grana-nja plućne arterije te njihove različite kombinaci-je.^{5,8,11,12} Zbog relativno malog broja bolesnika o učes-talosti pojedinih tipova raspravlja se^{1,7,11} ili se kaže da je nepoznata.¹³ Dvoje od naših bolesnika imalo je pri-



SLIKA 6. RECIDIV PATOLOŠKE DILATACIJE (ANEURIZME) DESNE GRANE PLUĆNE ARTERIJE GODINU DANA NAKON INICIJALNE OPERACIJE (BOL. 2.): A) POSTERO-ANTERIORNA PROJEKCIJA: ANEURIZMA DPA, PROVODNIK S VALVULOM, HIPOPLASTIČNI LPA KOJI SE SADA PUNI IZ TPA, MJESTO LIGATURE BOTALLOVA DUKTUSA; B) LATERALNA PROJEKCIJA: ANEURIZMA SVOJIM PROMJEROM DOSEŽE VELIČINU LIJEVE PRETKLIJETKE, VEĆINA PROTOKA ZBIVA SE DESNOM GRANOM PLUĆNE ARTERIJE; C) INJEKCIJA KONTRASTA U HIPOPLASTIČNI LPA KOJI IMA STENT, PRIKAZ PULMONALNE VENE S UTOKOM U LA (P-A PROJEKCIJA); D) HIPOPLASTIČNI LPA I PV U LA (LATERALNA PROJEKCIJA)

FIGURE 6. A RELAPSE OF PATHOLOGIC DILATATION (ANEURYSM) OF THE RPA A YEAR AFTER THE INITIAL SURGERY (PAT 2); A. POSTEROANTERIOR PROJECTION; RPA ANEURYSM, CONDUCTOR WITH A VALVE, HIPOPLASTIC LPA NOW FILLED FROM TPA, LOCATION OF DUCTUS ARTERIOSUS BOTALLI LIGATURE, B. LATERAL PROJECTION; DIAMETER OF THE ANEURYSM IS THE SIZE OF THE LEFT ATRIUM, MOST OF THE FLOW GOES THROUGH THE RIGHT BRANCH OF THE PULMONARY ARTERY, C. CONTRAST INJECTION INTO A HIPOPLASTIC LPA WITH STENT, INCLUDING THE IMAGE OF THE PULMONARY VEIN WITH LA INFLOW (PA PROJECTION), D. HIPOPLASTIC LPA AND PV IN LA (LATERAL PROJECTION)

druženi subaortalni VSD pa se mogu nazvati tetralogijskim tipom, a dvoje je imalo takozvani izolirani tip. No, mislimo da je naziv tetralogijski tip samo od povijesnog značenja zbog inercije u terminologiji, a da, prema definiciji, APVS s VSD-om nema najosnovnijih svojstava TF-a. Osim najosnovnije pretpostavke da je kod TF-a aorta šira od plućne arterije (što se kod ovog sindroma ne nalazi, već upravo obrnuto), Lev i Eckner¹⁴ te Anderson i Weinberg¹⁵ navode ova svojstva

TF-a: 1. pomak aorte prema naprijed (antepozicija), 2. široki VSD s poremećajem septoortalnog kontinuiteta različite ekspresije, 3. septoparijetalna pojačana trabekulacija i razvoj anularne opstrukcije na ustima (donji dio) infundibuluma te, posljedično, 4. hipertrofija desne klijetke. Prema Levu i Eckneru,¹⁴ infundibulum čini komoricu (engl. *ample room*) o intenzitetu čijeg poremećaja ovisi i stupanj ekspresije same grješke u kliničkoj slici. Iako postoji i valvularna stenoza kod

TF-a, stupanj njegove ekspresije upravo ovisi o stupnju infundibularnog pretvaranja (suženja prostora između mišićnog *outlet*-septuma i više distalno postavljene septoparijetalne trabekulacije). Prema tomu, infundibularna stenoza nužna je za postavljanje dijagnoze TF-a, a nje kod ovih bolesnika nema. Stoga je, prema našem mišljenju, tetralogijski tip APVS-a naziv samo od povijesnog značenja.

Unatoč mnogim pretpostavkama sama etiologija dilatacije plućnih arterija nije razjašnjena iako je tijekom povijesti predloženo više različitih mehanizama – od histoloških poremećaja građe plućnih arterija do poststenotičke dilatacije zbog turbulentnog toka krvi.^{5,7,11,16,17} U novije vrijeme sve više radova govori o poremećaju fetalne cirkulacije zbog povećanog ili smanjenog protoka kroz Botallov duktus kao osnovnom patogenetskom mehanizmu nastanka navedenih promjena.^{4,6,8,10,12,14,15,18} APVS se većinom javlja sporadično, no u određenog broja tetralogijskih oblika nađena je delecija 22q11.2, a u vrlo malom broju izoliranih oblika APVS-a nađena je delecija 18q,^{1,7,8,11} kod nekih već u prenatalnoj dobi.¹⁹ Kod naših bolesnika nismo našli deleciju na kratkom kraku kromosoma 22.

U vremenima prije radikalnih operacijskih mogućnosti i metoda glavna se pozornost posvećivala simptomima koji su posljedica opstrukcije dišnih putova patološki proširenim vaskularnim strukturama. Stoga su se javljale učestale infekcije, atelektaze, ovisnost o respiratoru i pridružene komplikacije u tom tretmanu pa su opisivani i rani loši ishodi bolesti.^{1,4,5,7,20,21} Kasniji operacijski pristupi nisu uvijek davali očekivane rezultate. I naša prva pacijentica jedva je doživjela drugu godinu života. Rođena je kao prematurus, a osnovna dijagnoza ispočetka je bila Fallotova tetralogija, VSD je zatvoren tek s godinu dana te je zatim stavljen provodnik između desne klijetke i plućne arterije. Usprkos tomu teške respiratorne tegobe nastavile su se do kraja života (2 god.).

Terapijski protokol uvelike se mijenjao zbog novih spoznaja i metoda dijagnosticiranja.¹¹ Kod takozvanoga tetralogijskog oblika APVS-a istodobno su se operativno liječile druge pridružene srčane abnormalnosti, iako je zatvaranje VSD-a *patch*-plastikom bila osnovna operacija. Waldhausen i suradnici predložili su još 1969. godine kavopulmonalnu anastomozu, radi rasterećenja desne klijetke, što bi trebalo smanjiti i kompresiju dilatiranih krvnih žila na dišne putove, a neki su autori u prijašnjoj povijesti liječenja ovog entiteta zagovarali različite aortopulmonalne palijativne komunikacije (*shuntove*).^{5,9} Pinsky i suradnici već 1978. uočavaju važnost intenzivne respiratorne terapije, osim u djece s povišenim tlakom u plućnoj arteriji kod koje zagovaraju ranu ugradnju pulmonalne valvule.⁴ Stellin sa suradnicima prikazuje 1983. godine novu tehniku arterioplastike koja uključuje resekciju pred-

nje stijenke, plikaciju stražnjeg trunkusa i skraćenje trunkusa plućne arterije.²⁰ Prema smjernicama Klinike Mayo iz 1985. godine, preporučuje se umetanje valvule ili provodnika s valvulom uz redukciju veličine plućnih arterija, a sličan je pristup poslije zagovaralo dosta autora. Godart je sa suradnicima 1996. godine počeo zagovarati plućnu arterioplastiku bez umetanja valvule ili provodnika s valvulom kao početak terapije, osim kod djece s povišenim tlakom u plućnoj arteriji gdje su se ipak odlučili za ugradnju provodnika.⁵ Kako je rasla spoznaja o sindromu, razvijali su se nove terapijske metode i stajališta, koji sugeriraju ranu operaciju s postavljanjem provodnika između desne klijetke i plućne arterije, a osobit je doprinos donijelo gledište o potrebi LeCompteove operacije.^{11,21,22} Godine 2000. Hraska opisuje Lecompteov manevar premještanja proširenih plućnih arterija ispred aorte radi redukcije kompresije bronha, a isti pristup poslije zagovaraju i drugi autori.^{11,23} Grotenhuis i suradnici 2003. godine zagovaraju ranu ligaturu duktusa kod pacijenata s izoliranim oblikom APVS-a prije pojave znakova kardiorespiratornog zatajenja.¹⁷ Pregledom dostupne literature ne nalazi se jedinstven terapijski protokol, već liječenje ovisi o obliku APVS-a, pridruženim kardijalnim abnormalnostima, dobi, zahvaćenosti bronha i kliničkom stanju pacijenta.^{5,16,17,20,22} Zahvaljujući svemu tomu, u cijelosti je ishod bolesti ove teške anomalije sve bolji.²³ I kod naših su bolesnika primijenjeni brojni kardiokirurški pristupi, ovisno o fenotipskoj ekspresiji same anomalije: rano podvezivanje Botallova duktusa, rana implantacija provodnika DV-PA, redukcija aneurizmatički proširenih vaskularnih struktura, zatvaranje VSD-a *patchom*, implantacija stenta u hipoplastičnu lijevu plućnu arteriju i drugo (vidi tablicu 2.). Kod posljednjeg je bolesnika učinjen i LeCompteov manevar koji je u cijelosti poboljšao stanje i otvorio nadu za izlječenje. U našim smo uvjetima postigli dobre rezultate tek kada smo poštovali sve tri preporuke iz literature: prepoznavanje anomalije u fetalnoj dobi, rani kardiokirurški pristup i ugradnju provodnika između desne klijetke i plućne arterije.

Posebnu pozornost zaslužuju najnovija izvješća iz literature koja se odnose na pretpostavku da osobitu ulogu u nastanku opisanih anomalija ima anomalija Botallova duktusa. Još 2002. godine Yeager raspravlja o prenatalnoj ulozi arterijskog duktusa u razvoju APVS-a.²⁴ Godine 2014. Qureshi i suradnici opisuju dvoje bolesnika s Fallotovom tetralogijom u kojih se razvio APVS, vjerojatno zbog toga što nisu imali Botallov duktus u fenotipskoj ekspresiji grješke s desnim aortalnim lukom i retroezofagealnom lijevom a. supklavijom, ali bez vaskularnog prstena.²⁵ On zaključuje da svaki APVS koji ima VSD nema duktusa (TF tip), a djeca s APVS-om izoliranog oblika (nema VSD-a) imaju DB. Ipak, ako TF tip APVS-a ima duktus, on opskrbljuje samo lijevu pulmonalnu arteriju koja je

diskontinuirana s TPA. Upravo tako možemo opisati i našeg bolesnika br. 2.: tetralogijski tip APVS-a (ima VSD), ali ima i DB koji, međutim, opskrbljuje samo lijevu granu plućne arterije koja je diskontinuirana od trunkusa plućne arterije i hipoplastična je. Pacijent je rano dobio Contegrin provodnik, zatvoren je VSD, LPA je spojen s TPA i ugrađen je stent u LPA uz podvezivanje atipičnoga, stenotičnog duktusa putem kojeg se opskrbljivao LPA. Uz ovaj opis nalazimo i druge slične.^{12,25} Najnovije izvješće o važnosti patološkog oblika Botallova duktusa za razvoj desnostranih lezija koje se opisuju u okviru pojma APVS-a dao je Gewillig 2017. godine na primjeru 27 fetusa s dijagnozom disfunkcionalnog Botallova duktusa.⁸ On smatra da različite anomalije duktusa mogu biti razlogom promjena u desnom srcu, u prvom redu na pulmonalnoj valvuli, a zatim na plućnim krvnim žilama. Pritom spominje opstrukciju duktusa, tranzitornu konstrikciju, *kinking* (koljenasto presavinuće) i aneurizmu, odnosno tortuotičan i širok Botallov duktus. Osim toga spominje se i desna klijetka kao potencijalno mjesto patnje, uključujući i razvoj nekompaktne kardiomiopatije. U našem je radu detaljno opisan izolirani oblik APVS-a (bolesnik 4.) koji je imao širok, tortuotičan (sifonski) duktus (rano podvezivanje), a uz druge opisane anomalije imao je i tešku nekompaktnu kardiomiopatiju desne klijetke (vidi slike 2. i 4.).

Zaključak

Upravo zahvaljujući razvoju fetalne kardiologije i spomenutim spoznajama iz literature, i u našim se uvjetima APVS može uspješno liječiti ako se držimo početnih smjernica: ranog prepoznavanja sindroma (prenatalna dijagnostika), rane kardiokirurške intervencije (ligatura duktusa i ugradnja valvularanog provodnika između desne klijetke i plućne arterije) te plikacije aneurizmatski proširenih plućnih arterija i oslobađanja dišnih putova od njihova pritiska (LeCompteov manevar).

Pokrate/Abbreviation:

APV(S) – sindrom manjkave pulmonalne valvule/*Absent pulmonary valve (syndrome)*

DV/RV – desna klijetka/*right ventricle*

PA/PA – plućna arterija/*pulmonary artery*

APV/DBD – manjkava pulmonalna valvula / disfunkcionalan Botallov duktus/*absent pulmonary valve/ductus Botalli dysfunction*

TPA/MPA – trunkus plućne arterije/*main pulmonary artery*

DPA/RPA – desna plućna arterija/*right pulmonary artery*

DA/RA – desni atrij/*right atrium*

DV/RV – desni ventrikul/*right ventricle*

DB/DB – Botallov duktus/*ductus Botalli*

FNT/FNT – fetalna nugalna translucencija/*fetal nuchal translucency*

PSG/CHD – prirodna srčana grješka/*congenital heart disease*

PS/PS – pulmonalna stenoza/*pulmonary stenosis*

VSD/VSD – ventrikularni septalni defekt/*ventricular septal defect*

TI/TI – trikuspidalna insuficijencija/*tricuspidinsufficiency*

TF/TF – Fallotova tetralogija/*tetralogy of Fallot*

APV-TF tip/APV-TF type – Fallotov tip APV-a/*Fallot-type APV*

mPA/mPA – srednji tlak u plućnoj arteriji/*main pulmonary artery pressure*

LPA/LPA – lijeva plućna arterija/*left pulmonary artery*

LITERATURA

1. Sauer U. Congenital absence of the pulmonary valve. Orphanet Encyclopedia 2003. Dostupno na: <https://www.orphanet/data/patho/GB/uk-CongAPV.pdf>.
2. Chevers N. Recherches sur les maladies de l'artère pulmonaire. Arch Gen Med 1847;15(4):488–508.
3. Hartwig NG, Vermeij-Keers C, De Vries HE, Gittenberger-De Groot AC. Aplasia of semilunar valve leaflets: two cases reports and developmental aspects. Pediatr Cardiol 1991;12(2):114–7.
4. Pinsky WW, Nihill MR, Mullins CE, Harrison G, McNamara DG. The absent pulmonary valve syndrome. Considerations of management. Circulation 1978;57(1):159–62.
5. Godart F, Houyel L, Lacour-Gayet F i sur. Absent pulmonary valve syndrome: surgical treatment and considerations. Ann Thorac Surg 1996;62(1):136–42.
6. Marek J, Skrovánek J, Povýsilová V. Congenital absence of aortic and pulmonary valve in a fetus with severe heart failure. Heart 1996;75(1):98–100.
7. Joshi AN, Rane HS, Kamble RC, Mestry PJ, Maniar H, Shah Y. Prenatal diagnosis of absent pulmonary valve syndrome: report of 2 cases, most common and most rare presentations. J Ultrasound Med 2010;29(5):823–9.
8. Gewillig M, Brown SC, Roggen M i sur. Dysfunction of the foetal arterial duct results in a wide spectrum of cardiovascular pathology. Acta Cardiol 2017;72(6):625–35.
9. Zucker N, Rozin I, Levitas A, Zalstein E. Clinical presentation, natural history, and outcome of patients with the absent pulmonary valve syndrome. Cardiol Young 2004;14(4):402–8.
10. Wertaschnigg D, Jaeggi M, Chitayat D i sur. Prenatal diagnosis and outcome of absent pulmonary valve syndrome: contemporary single-center experience and review of the literature. Ultrasound Obstet Gynecol 2013;41(2):162–7.
11. Nölke L, Azakie A, Anagnostopoulos PV, Alphonso N, Karl TR. The LeCompte maneuver for relief of airway compression in absent pulmonary valve syndrome. Ann Thorac Surg 2006;81(5):1802–7.
12. Saygi M, Kılınç F, İrdem A, Öztürk E, Güzeltaş A. Combination of tetralogy of Fallot with absent pulmonary valve and left pulmonary artery originating from patent ductus arteriosus: A rare association in an infant. Anatol J Cardiol 2015;15(5):E15–6.

13. Grotenhuis HB, Nijveld A, Backx A. Absent pulmonary valve syndrome with intact ventricular septum and patent ductus arteriosus: report of two cases and a short review of the literature. *Ann Thorac Surg* 2003;75(1):280–2.
14. Lev M, Eckner FA. The pathologic anatomy of tetralogy of Fallot and its variants. *Dis Chest* 1964;45:251–61.
15. Anderson RH, Weinberg PM. The clinical anatomy of tetralogy of Fallot. *Cardiol Young* 2005;15(Suppl 1):38–47.
16. Park MK, Trinkle JK. Absent pulmonary valve syndrome: a two-stage operation. *Ann Thorac Surg* 1986;41:669–71.
17. Lopes LM, Carrilho MC, Francisco RP i sur. Fetal ductus arteriosus constriction and closure: analysis of the causes and perinatal outcome related to 45 consecutive cases. *J Matern Fetal Neonatal Med* 2016;29(4):638–45.
18. Podzinkova J, Hickey MS, Slavik Z, Leanage R, Chan KC. Absent pulmonary valve syndrome with intact ventricular septum: role of ductus arteriosus revisited. *Int J Cardiol* 1997; 61(2):109–12.
19. Sleurs E, De Catte L, Benatar A. Prenatal diagnosis of absent pulmonary valve syndrome in association with 22q11 deletion. *J Ultrasound Med* 2004;23(3):417–22.
20. Stellin G, Jonas RA, Goh TH, Brawn WJ, Venables AW, Mee RB. Surgical treatment of absent pulmonary valve syndrome in infants: relief of bronchial obstruction. *Ann Thorac Surg* 1983;36(4):468–75.
21. Watterson K, Malm T, Karl TR, Mee RBB. Absent pulmonary valve syndrome: treatment in infants with airway obstruction. *Ann Thorac Surg* 1992;54:1116–9.
22. Hraska V. A new approach to correction of tetralogy Fallot with absent pulmonary valve. *Ann Thorac Surg* 2000;69(5):1601–2.
23. Nørgaard MA, Alphonso N, Newcomb AE, Brizard CP, Cochrane AD. Absent pulmonary valve syndrome. Surgical and clinical outcome with long-term follow-up. *Eur J Cardiothorac Surg* 2006;29(5):682–7.
24. Yeager SB, Van Der Velde ME, Waters BL, Sanders SP. Prenatal role of the ductus arteriosus in absent pulmonary valve syndrome. *Echocardiography* 2002;19(6):489–93.
25. Qureshi MY, Burkhart HM, Julsrud P, Cetta F. Importance of absent ductus arteriosus in tetralogy of Fallot with absent pulmonary valve syndrome. *Tex Heart Inst J* 2014;41(6): 664–7.