

Atipična lokalizacija i simptomatologija sindroma Klippel-Trenaunay-Weber: prikaz slučaja

Poslon, Danijela; Laslo, Dorian; Ploh, Maja; Petranović, Duška

Source / Izvornik: **Medicina Fluminensis, 2022, 58, 76 - 81**

Journal article, Published version

Rad u časopisu, Objavljena verzija rada (izdavačev PDF)

https://doi.org/10.21860/medflum2022_271164

Permanent link / Trajna poveznica: <https://urn.nsk.hr/urn:nbn:hr:184:988167>

Rights / Prava: [Attribution 4.0 International](#)/[Imenovanje 4.0 međunarodna](#)

Download date / Datum preuzimanja: **2024-11-29**



Repository / Repozitorij:

[Repository of the University of Rijeka, Faculty of Medicine - FMRI Repository](#)



Atipična lokalizacija i simptomatologija sindroma Klippel-Trenaunay-Weber: prikaz slučaja

Atypical localization and symptomatology of Klippel-Trenaunay-Weber syndrome: case report

Danijela Poslon^{1*}, Dorian Laslo², Maja Ploh¹, Duška Petranović^{1,3}

¹ Sveučilište u Rijeci, Medicinski fakultet, Rijeka, Hrvatska

² Sveučilište Josipa Jurja Strossmayera u Osijeku, Medicinski fakultet, Osijek, Hrvatska

³ Klinički bolnički centar Rijeka, Rijeka, Hrvatska

Sažetak. Cilj: Sindrom Klippel-Trenaunay-Weber rijedak je kongenitalni sporadični poremećaj koji rezultira abnormalnim razvojem krvnih žila, mekih tkiva i kostiju. Cilj je ovog rada prikazati izazovan tijek dijagnostike i terapije u pacijentice s ovom rijetkom bolešću, gdje je izostao kožni hemangiom, inače prisutan u 98 % pacijenata i gdje se bolest javila na gornjem ekstremitetu, što je zabilježeno u tek 12,5 % slučajeva. **Prikaz slučaja:** U ženskog je novorođenčeta pri prvom pregledu neonatologa uočena bezbolna oteklina desne ruke i kroz kožu vidljive zadebljane vene na desnoj podlaktici i šaci. Promjene su ostale trajno prisutne uz blago ograničenu fleksiju lakatnog zgloba i prstiju desne ruke. Nakon sedam godina javili su se bolovi u desnoj ruci pa je učinjena ehotomografija mišića podlaktice i šake. Nalazi su pokazali široke venske prostore uz znakove arteriovenskih fistula, nakon čega je upućena na CT s kontrastom i flebografiju. Potvrđena je tvorba vaskularnog podrijetla, dijelom trombozirana i niske brzine protoka. U idućih šest godina tegobe su postale jače izražene, stoga je bio indiciran kirurški tretman stanja. Pacijentica je podvrgnuta ekstirpaciji varikoziteta desne ruke. Tegobe su i dalje perzistirale, stoga su učinjene magnetska rezonancija i angiografija magnetskom rezonancijom desne ruke, čiji su nalazi bili suspekti na intramuskularni hemangiom. Sedam godina kasnije učinjena je posljednja embolizacija vaskularne tvorbe te se planira nastavak operativnog liječenja. **Zaključak:** Sindrom Klippel-Trenaunay može se prezentirati bez kožnog hemangioma, koji je inače najčešći klinički znak. Također, znakovi sindroma mogu atipično biti prisutni na gornjim ekstremitetima.

Ključne riječi: flebografija; hemangiom; novorođenče; sindrom Klippel-Trenaunay-Weber

Abstract. Aim: Klippel-Trenaunay-Weber syndrome is a rare congenital sporadic disorder which results in abnormal development of blood vessels, soft tissue and bones. The aim of this case report is to present a challenging course of diagnostics and treatment in patients with this rare disease, where skin hemangioma, otherwise present in 98%, was absent and disease occurred in the upper extremity, which was recorded in only 12,5% of cases. **Case report:** The first examination of a neonatologist in a female newborn showed painless swelling of the right arm and visible varicose veins on the right forearm and hand. The changes were permanent and with mild flexion restriction of elbow joint and right hand fingers. After seven years the pain appeared in the right arm and the echotomography of the forearm and hand muscles was done. The results showed broad veins and signs of arteriovenous fistulas, after which the computed tomography with contrast and flebography were ordered. The presence of a structure of vascular etiology was confirmed, partially thrombosed, with slow flow. In the next six years symptoms advanced and surgical treatment was recommended. The patient has undergone varicosities extirpation. The pain persisted, therefore magnetic resonance and magnetic resonance angiography of the right arm were indicated and suspected of intramuscular hemangioma. Embolisation of vascular malformation was performed seven years later and there are plans for further surgical treatment. **Conclusion:** Klippel-Trenaunay syndrome may occur without cutaneous hemangioma, which is otherwise the most common clinical sign. Also, syndrome signs could atypically be found in the upper extremities.

Key words: hemangioma; infant, newborn; Klippel-Trenaunay-Weber syndrome; phlebography

***Dopisni autor:**

Danijela Poslon

Sveučilište u Rijeci, Medicinski fakultet
Braće Branchetta 20, 51 000 Rijeka,
Hrvatska

E-mail: dposlon@gmail.com

<http://hrcak.srce.hr/medicina>

UVOD

Sindrom Klippel-Trenaunay-Weber (KTS) rijedak je kongenitalni sporadični poremećaj koji je karakteriziran abnormalnim razvojem krvnih žila, mekih tkiva i kostiju. Prezntira se kliničkom trijadom kožnog kapilarnog hemangioma („vinske mrlje“), malformacije vena i asimetrične hipertrofije mekog tkiva i kostiju. Težina bolesti može varirati od asimptomatskih stanja do životno ugrožavajućih komplikacija¹⁻⁴. Vinske mrlje prisutne su kod 98 % bolesnika, varkoziteti u 72 %, a hipertrofija udova u 67 % bolesnika. U 63 % bolesnika prisutna su sva tri obilježja, dok su u ostalih ispitanika izražena dva obilježja⁵. Promjene obično zahvaćaju jedan ekstremitet, najčešće donji, premda su zabilježeni slučajevi sa zahvaćenim većim brojem udova ili cijelog tijela^{2,3}. Incidencija sindroma u cijelom svijetu je jedan bolesnik na 100 000 stanovnika godišnje⁶. Nije uočena predominacija s obzirom na spol^{2,3}. Ukoliko se sindrom prikaže klasičnom trijadom simptoma na predviđenim lokalizacijama, lakše ga je dijagnosticirati. U suprotnom do dijagnoze mogu proći godine, a nerijetko ostaje i neprepoznat. Na ovaj se sindrom može posumnjati u novorođenčeta s kapilarnim hemangiomom kože. Ukoliko je zahvaćen donji ekstremitet, na ovaj se sindrom može s većom pouzdanošću posumnjati tek napredovanjem motornog razvoja, odnosno nakon djetetove vertikalizacije i uspostave hoda. Razlog tome je da se tek nakon zauzimanja aktivnog položaja i uspostavnim pokretima može uočiti razlika u razvijenoosti muskulature između ekstremiteta, odnosno hipertrofija bolešću zahvaćenog ekstremiteta⁷. Ukoliko su klinički znakovi vidljivi intrauterino, liječenje se može započeti farmakološki propranololom. Propranolol je 2008. godine odobren od Američke agencije za hranu i lijekove u svrhu liječenja novorođenačkih hemangioma. Mehanizam djelovanja propranolola do sada je nepotpuno razjašnjen, no smatra se kako je njegovo djelovanje kao β -adrenergičkog agonista dvojako. Prvi se učinci, svjetlija boja hemangioma i mekša struktura, uviđaju unutar 24 sata od parenteralne primjene, a počinju na vazokonstriktornom djelovanju lijeka. S druge strane, propranolol dugoročno usporava i sprječava rast i širenje vaskularne mreže hemangioma, za što se pretpostavlja

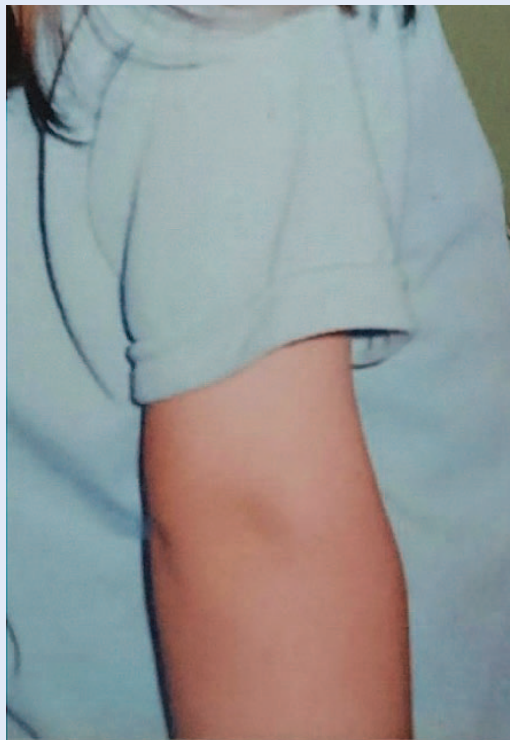da je posljedica inhibicije faktora rasta krvnih žila i indukcije apoptoze stanica^{8,9}. Suportivne mjere kod bolnih varkoziteta podrazumijevaju korištenje kompresivnih zavoja i povišen položaj zahvaćenog ekstremiteta¹⁰⁻¹². Kod refraktornih edema u obzir dolaze intermitentna pneumatska kompresija i diuretici. Antikolagulasi se daju u slučaju duboke venske tromboze i perioperativne profilakse u terapiji varkoziteta. Ženama s teškim venskim malformacijama ne preporučuje se uporaba peroralne kontracepcije. Novija iskustva, po-

Sindrom Klippel-Trenaunay-Weber rijedak je kongenitalni sporadični poremećaj koji rezultira abnormalnim razvojem krvnih žila, mekih tkiva i kostiju. Težina bolesti oscilira od asimptomatskih stanja do životno ugrožavajućih komplikacija, a predominacija s obzirom na spol nije zabilježena.

vezana s istraživanjima molekularnog mehanizma bolesti, razmatraju primjenu antiangiogenih lijekova, poput sirolimusa, u usmjerenom liječenju ovog sindroma¹³⁻¹⁵. Asimetrije duljine ekstremiteta ispravljaju se ranom intervencijom konzervativnim ortopedskim tehnikama i fizikalno-terapijskim tretmanom u skladu s razvojnom dobi, dok se pri razlikama u duljini udova većim od 2 cm mogu uzeti u obzir operativne kirurške tehnike u razvojnoj ili odrasloj dobi¹⁶. Indikacije za operativno liječenje varkoziteta jesu bol, ograničenost kretnji i oteklina usred venske insuficijencije, kao u ovom slučaju, zatim učestala krvarenja i ulceracije kao kronične komplikacije te akutni tromboembolijski incident^{4,17}. Cilj je ovog rada prikazati tijek dijagnostičke obrade i liječenja pacijentice s rijetkom kliničkom prezentacijom sindroma Klippel-Trenaunay-Weber. U prikazane pacijentice izostaje pojava tipičnog kožnog hemangioma te je zahvaćen gornji ekstremitet, dok slučaj u kojem su prisutne obje navedene okolnosti zasad nije opisan u dostupnoj literaturi.

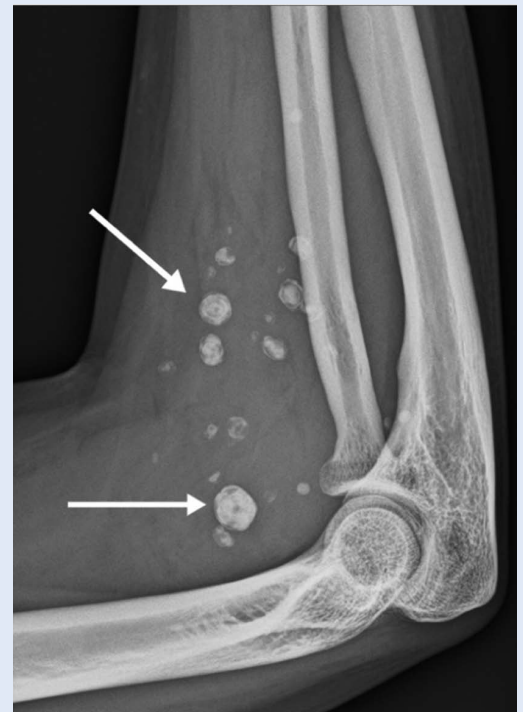PRIKAZ SLUČAJA

Pacijentica u dobi od sedam godina javlja se na Odjel pedijatrije Opće bolnice Pula radi bolova u desnoj ruci i ograničenja fleksije lakatnog zgloba



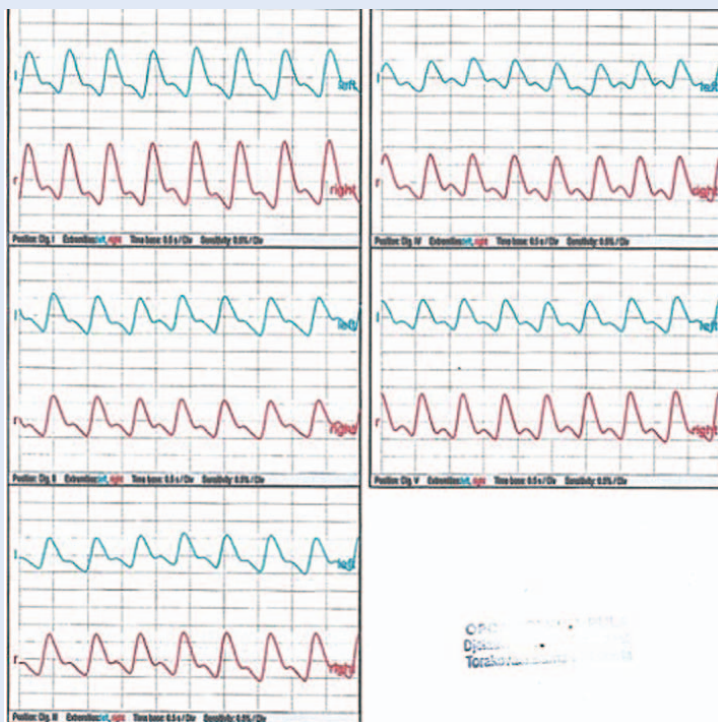
Slika 1. Otečena desna podlaktica

za 10° i prstiju desne ruke. Nema vidljivih promjena na koži (slika 1) te se upućuje na ehotomografiju mišića desne podlaktice. U području *m.*



Slika 2. Fleboliti u području lakatnog zgloba desne ruke

brachioradialis i *m. extensora carpi radialis longus* uočeni su široki venski prostori promjera 5 mm uz znakove arteriovenskih (AV) fistula. Po rezultatima nalaza pacijentica je upućena na računalnu tomografiju (engl. *computed tomography*; CT) i flebografiju, čime je u području mekotkivnih struktura u razini lakta potvrđena tvorba vaskularnog podrijetla, dijelom trombozirana i niske brzine protoka. Veličina malformacije iznosila je 44 x 16 x 20 mm. U idućih šest godina bol, otekli na ekstremiteta i ograničenje pokreta bili su sve jače izraženi, a flebografijom su uočene nepravilne sjene intenziteta minerala, odnosno fleboliti (slika 2). Radi progresije simptoma indicira se kirurško liječenje ekstirpacijom varikoziteta desne ruke u Klinici za kardiovaskularne bolesti Magdalena, a još dva takva zahvata u istoj ustanovi, urednoga poslijeoperacijskoga tijeka, uslijedila su u iduće dvije godine. Godinu dana nakon trećega zahvata u Općoj bolnici Pula učinjena je optička pulsna oscilografija prstiju desne i lijeve ruke, čime je isključeno postojanje AV fistule (slika 3), no zbog kontinuirane boli u desnoj ruci preporučeno je produljenje vremena pisanja ispita državne mature. Pet godina nakon zahvata, pri kliničkom pregledu, izmjerena je razlika u opsegu



Slika 3. Optička pulsna oscilografija prstiju desne ruke

ekstremiteta od 5 cm, koja se javila unatoč pošte-di zahvaćenog ekstremiteta i bez znakova edema. Slijedom navedenog, uz ranije poznat klinički tijek postavljena je sumnja na sindrom Klippel-Trenaunay-Weber te je propisana terapija biljnim flavonoidima tijekom šest mjeseci. Uslijedile su pretrage magnetske rezonancije (MR) i angiografije magnetskom rezonancijom desne ruke, čiji su nalazi potvrdili intramuskularni hemangiom, odnosno kapilarnu malformaciju niskoga protoka, koja je potvrdila raniju sumnju. Budući da je kapilarna malformacija značajno napredovala u veličini, sve do 210 x 57 x 32 mm, učinjena je embolizacija i ekstirpacija dijela vaskularne malformacije u KB-u Dubrava.

RASPRAVA

Ovim prikazom slučaja predočena je rijetka klinička prezentacija sindroma Klippel-Trenaunay-Weber koji se u pravilu očituje kliničkom trijadom hemangioma („vinske mrlje“), malformacije vena i asimetrične hipertrofije mekog tkiva i kostiju¹⁻³. Prema seriji slučajeva Jacoba i suradnika klinička se trijada javlja u 63 % pacijenata, dok njih 37 % ima samo dva obilježja⁵. Od navedenih je znakova najčešća „vinska mrlja“, u 98 % ispitanika. Multicentrična studija Banžića i suradnika pokazuje kako se samo u 12,5 % slučajeva klinička slika javlja na gornjem ekstremitetu, što govori o vrlo rijetkoj lokalizaciji i kliničkoj prezentaciji ovog slučaja¹⁸. Diskrepancija dužine i opsega udova posljedica je abnormalnog rasta mekog tkiva ili hipertrofije duge kosti. Može se zamijetiti već intrauterino, pri rođenju ili tijekom djetinjstva, te je nerijetko prvi znak sindroma¹. Obično se radi o hipertrofiranom ekstremitetu koji perzistira u odrasloj dobi^{6,19}. Venske malformacije najčešće se javljaju na donjim ekstremitetima kao bolne varikozne vene na površini kože. Duboke vene nogu također mogu biti zahvaćene i tada zbog mogućnosti duboke venske tromboze povećavaju rizik plućne embolije²⁰. Iako je klinički tijek uglavnom benignog oblika, u literaturi se, uz akutne komplikacije, opisuju slučajevi angiosarkoma i masivnih krvarenja koji su doveli do smrtnoga ishoda^{21,22}. Dijagnostička obrada u pacijenta s klinički postavljenom sumnjom na ovaj sindrom započinje upućivanjem specijalistu pedijatrijske ili vaskularne

kirurgije, što je u ovome slučaju također učinjeno kao prvi korak. Slikovna se obrada, kao i u ovom slučaju, započinje dopler-ultrazvukom vena zahvaćene regije, a za prikaz mekih tkiva i kostiju koriste se CT i MR. U prikazane pacijentice, s obzirom na to da je sumnja na ovaj rijedak sindrom postavljena tek u ranoj odrasloj dobi, izostaje svaki oblik farmakološkog liječenja u dječjoj dobi, već se liječenje uglavnom provodilo kirurški. Farmakološko liječenje vaskularnih malformacija propranololom u ranoj dječjoj dobi klinički je

Incidencija sindroma u svijetu godišnje iznosi 1 : 100 000. Etiologija nije u potpunosti razjašnjena. Vinske mrlje prisutne su kod 98 % bolesnika, varkoziteti u 72 %, a hipertrofija udova u 67 % bolesnika. Na području Republike Hrvatske liječenje se provodi sklerozacijom varikoziteta i embolizacijom.

opravdano i uspješno²³⁻²⁵. S druge strane, u adolescenata i mladih odraslih ljudi primjenjuje se na razini pojedinačnih slučajeva, bilo samostalno ili u kombinaciji s drugim lijekovima s kojima postoje sinergistički učinci, poput celetoksiba^{26,27}. Nuspojave liječenja propranololom u odraslih su rijetke i blage, poput mučnine, povraćanja, osjećaja hladnih ruku i nogu ili blage agitiranosti. U slučaju kada nuspojave značajno narušavaju kvalitetu života, moguća je primjena alternativne terapije kombinacijom atenolola i prednizolona²⁸. Također, opisani su slučajevi u kojima je farmakološko liječenje uslijedilo operativnom, što valja uzeti u obzir u nastavku liječenja prikazane pacijentice²⁹.

Nasljedni se slučajevi rijetko opisuju. U navedene pacijentice nije učinjena genetička obrada. Većina pacijenata ima normalan kariotip, dok je u nekih potvrđena sporadična translokacija između kromosoma 5/11 i 8/14 te prstenasti kromosom 18^{1,10}. Prema nekim izvorima, uzrok sporadične pojave ovog sindroma može biti mutacija PIK3CA gena, koji je zadužen za kemijsku signalizaciju aktivacije stanica, između ostalog rasta, proliferacije, migracije i preživljavanja³⁰. Međutim, navedeno ne može potkrijepiti širinu i varijabilnost kliničke slike, stoga se dijagnoza prvenstveno po-

stavlja klinički¹. Genska terapija opisanog kliničkog entiteta u Republici Hrvatskoj aktualno se ne provodi, a u svijetu rijetko^{31,32}. U slučaju razmatranja usmjerene genske terapije u opisane pacijentice, od značaja je prethodno učiniti testiranje uzorka tkiva na mutacije PIK3CA gena. U slučaju dokazane mutacije, sirolimus bi mogao predstavljati lijek izbora, no smatra se kako je za širu kliničku primjenu potrebna viša razina dokaza³³.

Budući da se radi o rijetkom sindromu, koji za posljedicu može imati niz kroničnih i akutnih komplikacija, od kojih neke mogu dovesti do iznenadnog smrtnog ishoda, od značaja je u kliničkoj praksi tražiti za njime među drugim kliničkim entitetima, radi njegovog pravovremenog prepoznavanja i liječenja. Na tragu toga ostaje otvoreno pitanje etiologije entiteta, što bi bilo značajno istražiti na staničnoj razini, s ciljem proširivanja dijagnostičkog algoritma i propitivanja mogućnosti za usmjerenom terapijom ovog rijetkog sindroma. Slučajevi slični ovome u novijoj literaturi nisu opisani, dok se iz 50-ih godina prošlog stoljeća navode dva pacijenta s AV fistulama na gornjem ekstremitetu bez vidljivih kapilarnih hemangioma. U jednog je pacijenta dijagnostički učinjen arteriogram, a obojici su u konačnici operativno uklonjene fistule bez komplikacija i progresije stanja i bez uvedenog farmakološkog liječenja³⁴. Uvođenje farmakološke ili genske terapije u ove pacijentice, kao i praćenje tijeka liječenja, predstavljalo bi jedinstven slučaj i iskustvo za kliničku praksu.

ZAKLJUČAK

Sindrom Klippel-Trenaunay-Weber kao urođena malformacija s progresivnim tijekom utječe na kvalitetu života pacijenata, stoga su pravovremeno prepoznavanje, dijagnostička obrada i liječenje od velike važnosti. Na području Republike Hrvatske liječenje se provodi sklerozacijom varikoziteta i embolizacijom, dok bi prateći iskustva drugih centara, trebalo razmotriti i mogućnost genski usmjerene terapije. S obzirom na prirodu bolesti, valjalo bi istaknuti kako pri nastavku obrade ove pacijentice u obzir treba uzeti mogućnost proširenja bolesti na krvne žile drugih lokalizacija, a od posebne bi važnosti bilo pri radu s pacijentima sa sličnim simptomima posumnjati i na ovaj rijedak sindrom.

Izjava o sukobu interesa: Autori izjavljuju kako ne postoji sukob interesa.

LITERATURA

1. Wang SK, Drucker NA, Gupta AK, Marshalleck FE, Dalsing MC. Diagnosis and management of the venous malformations of Klippel-Trénaunay syndrome. *J Vasc Surg Venous Lymphat Disord* 2017;5:587-595.
2. Pereira C, Espí Rito Santo R, Saldanha J. Klippel-Trenaunay syndrome: diagnosis in a neonate. *BMJ Case Rep* 2017;24.
3. Sung HM, Chung HY, Lee SJ, Lee JM, Huh S, Lee JW et al. Clinical Experience of the Klippel-Trenaunay Syndrome. *Arch Plast Surg* 2015;42:552-8.
4. Chu ST, Han YH, Koh JA, Kim SJ, Lee HC, Kim SE et al. A Case of Klippel-Trenaunay Syndrome with Acute Submassive Pulmonary Thromboembolism Treated with Thrombolytic Therapy. *J Cardiovasc Ultrasound* 2015;23:266-70.
5. Jacob AG, Driscoll DJ, Shaughnessy WJ, Stanson AW, Clay RP, Gloviczki P. Klippel-Trénaunay syndrome: spectrum and management. *Mayo Clin Proc* 1998;73:28-36.
6. Medani K, Kazemi N, Reis C, Quispe-Espíritu JC, Juma H. Klippel Trenaunay syndrome in the context of work-related injury: Case report and review of the literature. *J Family Med Prim Care* 2019;8:3064-67.
7. Gosh.nhs.uk [Internet]. London: Great Ormond Street Hospital for Children NHS Foundation Trust, Inc. c2015 [cited 2021 Feb 12]. Available from: <https://www.gosh.nhs.uk/conditions-and-treatments/conditions-we-treat/klippel-trenaunay-syndrome/>.
8. Ji Y, Chen S, Wang Q, Xiang B, Xu Z, Zhong L et al. Intolerable side effects during propranolol therapy for infantile hemangioma: frequency, risk factors and management. *Sci rep* [Internet]. 2018;8. [cited 2021 May 23]. Available from: <https://www.nature.com/articles/s41598-018-22787-8#citeas>.
9. Morgado M, Lobo Sara, Vieira E, Lobo L, Gonçalves M. Combined surgical and medical treatment of a retroperitoneal lymphatic-venous malformation presenting with significant haemorrhage. *J Pediatr Surg Case Rep* [Internet]. 2018;37. [cited 2021 May 23]. Available from: <https://www.sciencedirect.com/science/article/pii/S2213576618301520>.
10. Huang FL, Chen HY, Chang TK. Medical treatment of a female patient with complicated Klippel-Trenaunay syndrome. *PEDN* [Internet]. 2017;59. [cited 2021 Feb 12]. Available from: [https://www.pediatr-neonatal.com/article/S1875-9572\(17\)30111-0/fulltext](https://www.pediatr-neonatal.com/article/S1875-9572(17)30111-0/fulltext).
11. Lu J, Radean A, Jinwei W, Jian H, Shiyao P, Yaping X et al. Propranolol as a potentially novel treatment of arteriovenous malformations. *JAAD Case Rep* [Internet]. 2018;4. [cited 2021 Feb 12]. Available from: <https://www.sciencedirect.com/science/article/pii/S2352512617302801?via%3Dihub>.
12. Pföhler C, Janssen E, Buecker A, Vogt T, Müller CS. Successful Treatment of a Congenital Extra-truncal Vascular Malformation By Orally Administered Propranolol. *J Dermatolog Treat* 2015;26:59-62.
13. Hammer J, Seront E, Duez S, Dupont S, Van Damme A, Schmitz S et al. Sirolimus is efficacious in treatment for extensive and/or complex slow-flow vascular malformations: a monocentric prospective phase II study. *Orphanet J Rare Dis* 2018;13:191.

14. Sandbank S, Molho-Pessach V, Farkas A, Barzilai A, Greenberger S. Oral and Topical Sirolimus for Vascular Anomalies: A Multicentre Study and Review. *Acta Derm Venereol* [Internet]. 2019;99. [cited 2021 Feb 12]. Available from: <https://www.medicaljournals.se/acta/content/html/10.2340/00015555-3262>.
15. K-t.org. [Internet]. Boston: The Boston Children's Hospital Vascular Anomalies Center, Inc. c2016 [cited 2021 Feb 12]. Available from: <https://k-t.org/assets/images/content/BCH-Klippel-Trenaunay-Syndrome-Management-Guidelines-1-6-2016.pdf>.
16. Brady JR, Dean B, Skinner TM, Gross MT. Limb Length Inequality: Clinical Implications for Assessment and Intervention. *J Orthop Sports Phys Ther* 2003;33:221-34.
17. Aggarwal K, Jain VK, Gupta S, Aggarwal HK, Sen J, Goyal V. Klippel-Trenaunay syndrome with a life-threatening thromboembolic event. *J Dermatol* 2003;30:236-40.
18. Banzic I, Brankovic M, Maksimović Ž, Davidović L, Marković M, Rančić Z. Parkes Weber syndrome-Diagnostic and management paradigms: A systematic review. *Phlebology* 2017;32:371-83.
19. Sharma D, Lamba S, Pandita A, Shastri S. Klippel-trénaunay syndrome – a very rare and interesting syndrome. *Clin Med Insights Circ Respir Pulm Med* 2015;9:1-4.
20. MalaCards [Internet]. Rehovot (IL): Weizmann institute of science. c2020 [cited 2020 April 13]. Available from: https://www.malacards.org/card/klippel_trenaunay_weber_syndrome.
21. Karunamurthy A, Pantanowitz L, Lepe JG, Reyes-Múgica M. Lethal outcomes in Klippel-Trenaunay syndrome. *Pediatr Dev Pathol* 2013;16:337-42.
22. Samo S, Sherid M, Husein H, Sulaiman S, Yungbluth M, Vainder JA. Klippel-Trenaunay Syndrome Causing Life-Threatening GI Bleeding: A Case Report and Review of the Literature. *Case Rep Gastrointest Med* 2013;2013: 8136-53.
23. Wu JK, Hooper ED, Laifer-Narin SL, Simpson LL, Kandel J, Shawber CJ. Initial Experience With Propranolol Treatment of Lymphatic Anomalies: A Case Series. *Pediatrics* 2016;138.
24. Martin K, Blei F, Chamlin SL, Chiu YE, Frieden IJ, Frommelt PC et al. Propranolol treatment of infantile hemangiomas: anticipatory guidance for parents and caretakers. *Pediatr Dermatol* 2013;30:155-9.
25. Mimura H, Akita S, Fujino A, Jinnin M, Ozaki M, Osuga K et al. Japanese clinical practice guidelines for vascular anomalies 2017. *Jpn J Radiol* 2020;28:287-342.
26. Takanari A, Yasuhiro O, Shunsuke N, Koichiro K, Yuichi K, Takuro N et al. Rectosigmoid colon venous malformation successfully treated with propranolol and celecoxib. *J Pediatr Surg Case Rep* [Internet]. 2015;3. [cited 2021 May 23]. Available from: <https://www.sciencedirect.com/science/article/pii/S2213576615000846>.
27. Jianyun L, Radean A, Jinwei W, Jian H, Shiyao P, Yaping X et al. Propranolol as a potentially novel treatment of arteriovenous malformations. *Jaad case rep* [Internet]. 2018;4. [cited 2021 May 23]. Available from: [https://www.jaadcasereports.org/article/S2352-5126\(17\)30280-1/fulltext](https://www.jaadcasereports.org/article/S2352-5126(17)30280-1/fulltext).
28. Freixo C, Ferreira V, Martins J, Almeida R, Caldeira D, Rosa M. Efficacy and safety of sirolimus in the treatment of vascular anomalies: A systematic review. *J Vasc Surg* [Internet]. 2019;71. [cited 2021 May 23]. Available from: [https://www.jvascsurg.org/article/S0741-5214\(19\)32235-9/fulltext#secsectitle0010](https://www.jvascsurg.org/article/S0741-5214(19)32235-9/fulltext#secsectitle0010).
29. Medscape.com [Internet]. New York: WebMD LLC. c2020 [cited 2021 May 23]. Available from: <https://www.medscape.com/answers/1083849-100843/what-is-the-role-of-propranolol-in-the-treatment-of-infantile-hemangiomas>.
30. Medlineplus.gov [Internet]. Bethesda: U.S. National Library of Medicine. c2019 [cited 2020 April 13] Available from: <https://ghr.nlm.nih.gov/condition/klippel-trenaunay-syndrome#genes>.
31. di Blasio L, Puliafito A, Gagliardi PA, Comunanza V, Somale D, Chiaverina G et al. PI3K/mTOR inhibition promotes the regression of experimental vascular malformations driven by PIK3CA-activating mutations. *Cell Death Dis* 2018;19:9:45.
32. Hammer J, Seront E, Duez S, Dupont S, Van Damme A, Schmitz S et al. Sirolimus is efficacious in treatment for extensive and/or complex slow-flow vascular malformations: a monocentric prospective phase II study. *Orphanet J Rare Dis* 2018;13:191.
33. Shayan YR, Prendiville JS, Goldman RD. Use of propranolol in treating hemangiomas. *Can Fam Physician* 2011;57:302-3.
34. Lindenauer SM. Congenital arteriovenous fistula and the Klippel-Trenaunay syndrome. *Ann Surg* 1971;174:248-63.