

Uloga ekstrakranijskog ultrazvuka karotidnih i vertebralnih arterija u prevenciji moždanog udara

Pinkle, Monika

Master's thesis / Diplomski rad

2016

Degree Grantor / Ustanova koja je dodijelila akademski / stručni stupanj: **University of Rijeka, Faculty of Medicine / Sveučilište u Rijeci, Medicinski fakultet**

Permanent link / Trajna poveznica: <https://um.nsk.hr/um:nbn:hr:184:147914>

Rights / Prava: [In copyright](#)/[Zaštićeno autorskim pravom.](#)

Download date / Datum preuzimanja: **2024-07-28**



Repository / Repozitorij:

[Repository of the University of Rijeka, Faculty of Medicine - FMRI Repository](#)



SVEUČILIŠTE U RIJECI

MEDICINSKI FAKULTET

INTEGRIRANI PREDDIPLOMSKI I DIPLOMSKI

SVEUČILIŠNI STUDIJ MEDICINE

Monika Pinkle

ULOGA EKSTRAKRANIJSKOG ULTRAZVUKA KAROTIDNIH I VERTEBRALNIH
ARTERIJA U PREVENCIJI MOŽDANOG UDARA

Diplomski rad

Rijeka, 2016.

SVEUČILIŠTE U RIJECI

MEDICINSKI FAKULTET

INTEGRIRANI PREDDIPLOMSKI I DIPLOMSKI

SVEUČILIŠNI STUDIJ MEDICINE

Monika Pinkle

ULOGA EKSTRAKRANIJSKOG ULTRAZVUKA KAROTIDNIH I VERTEBRALNIH
ARTERIJA U PREVENCIJI MOŽDANOG UDARA

Diplomski rad

Rijeka, 2016.

Mentor rada: prof.dr.sc. Lidija Tuškan-Mohar

Diplomski rad ocjenjen je dana _____ u/na _____
_____, pred povjerenstvom u sastavu:

1. izv. prof. dr. sc. Mira Bučuk

2. doc. dr. sc. Olivio Perković

3. izv. prof. dr. sc. Miljenko Kovačević

Rad sadrži 33 stranice, 6 slika, 3 tablice, 18 literaturnih navoda.

ZAHVALA

Prije svega, ovaj diplomski rad posvećujem svojim roditeljima. Veliko vam hvala na svemu što ste mi pružili, na svim strepnjama i iščekivanjima koje ste zajedno sa mnom proživljavali, na razumijevanju i silnoj podršci.

Hvala mom bratu koji sa svojim pošalicama i ležernim stavom uvijek rasvijetli i najtmurnije raspoloženje.

Hvala ti M., što si bio uz mene, učio i naučio sa mnom i uvijek me tjerao samo naprijed.

Posebno hvala mojoj mentorici prof.dr.sc. Lidiji Tuškan-Mohar na stručnim savjetima, strpljenju i vodstvu kroz oblikovanje ovog diplomskog rada.

SADRŽAJ

POPIS SKRAĆENICA

1. UVOD	1
1.1. Ultrazvuk	1
1.2. Dopplerov efekt	2
1.3. Anatomski pregled karotidnog i vertebralnog ekstrakranijskog sustava	3
1.4. Fiziologija cirkulacije	4
2. SVRHA RADA	6
3. PREGLED LITERATURE NA ZADANU TEMU	7
3.1. Fizikalna načela Dopplerovog efekta u medicini	7
3.1.1. Spektar Dopplerovih pomaka	7
3.1.2. Uređaji u medicini koji se koriste Dopplerovim efektom	7
3.1.3. 2D prikaz protoka – kolor dopler	8
3.1.4. 3D i 4D prikaz protoka	9
3.1.5. Artefakti	10
3.2. Ultrazvučni pregled karotidnih arterija	10
3.2.1. Tehnika ultrazvučnog pregleda karotidnih arterija	10
3.2.2. Intima/medija karotidne arterije i ultrazvučna karakterizacija aterosklerotičnog plaka	12
3.2.3. Ateroskleroza i karotidni IMT	15
3.2.4. Karotidna stenoza	16
3.2.5. Neaterosklerotske stenozе i traumatske karotidne lezije	22
3.3. Ultrazvučni pregled vertebralnih arterija	23
3.3.1. Tehnika ultrazvučnog pregleda vertebralnih arterija	23
3.3.2. Stenoza vertebralne arterije	25
3.3.3. Okluzija vertebralne arterije	25
3.3.4. Sindrom krađe potključne arterije	26
4. RASPRAVA	28
5. ZAKLJUČAK	29
6. SAŽETAK	30
7. SUMMARY	31
8. LITERATURA	32
9. ŽIVOTOPIS	34

POPIS SKRAĆENICA

2D – dvodimenzionalno

3D – trodimenzionalno

4D – četverodimenzionalno

ACC – *arteria carotis communis*, zajednička karotidna arterija

ACE – *arteria carotis externa*, vanjska karotidna arterija

ACI – *arteria carotis interna*, unutarnja karotidna arterija

CVI – cerebrovaskularni inzult, moždani udar

CW – kontinuirani dopler

DSA – digitalna suptrakcijska angiografija

EDV – *engl. end-diastolic velocity*, enddiastolička brzina protoka

ESCT – *engl. European Carotid Surgery Trial*

IMT – *engl. intima-media thickness*, debljina intima-medija kompleksa

MU – moždani udar

NASCET – *engl. North American Symptomatic Carotid Endarterectomy Trial*

PRF – pulsna repetitivna frekvencija

PSV – *engl. peak systolic velocity*, maksimalna sistolička brzina protoka

PW – pulsirajući dopler

ROI – regija od interesa

SBSK – sistoličke brzine strujanja krvi

UZV – ultrazvuk

1. UVOD

1.1. Ultrazvuk

Ultrazvuk je temeljna slikovna metoda koja se koristi u dijagnostici raznih patoloških stanja na krvnim žilama u svim organskim sustavima. Naziva se još ultrasonografija ili ehosonografija. Neinvazivan je, ne šteti organizmu i ne zahtjeva injiciranje kontrastnog sredstva. Omogućuje morfološki prikaz lezija te pruža važne hemodinamske podatke na mjestima patoloških promjena. (1,2)

Ultrazvuk predstavlja zvuk frekvencija viših od praga čujnosti (iznad 20 kHz). Za medicinsku dijagnostiku koristi se ultrazvuk frekvencija 2-10 MHz. Mekim tkivima šire se samo longitudinalni ultrazvučni valovi. Ultrazvuk emitira ultrazvučne valove određene frekvencije, oni se reflektiraju od tkiva i detektiraju pomoću detektora. Reflektirani ultrazvučni valovi predstavljaju analogne informacije koje se pretvaraju u brojčane. Kasnije slijedi matematička obrada u računalu i ponovo pretvaranje u analogne informacije, odnosno sliku. Postupak pregleda ultrazvukom predstavlja stvaranje dvodimenzionalne slike presjeka nekog unutrašnjeg organa. Odjeci primljeni iz tijela prikazuju se na tri načina: slika A (A-mod), slika B (B-mod) i slika M (M-mod). A-mod prikazuje na ekranu odjeke u obliku šiljaka. To je jednodimenzionalni prikaz. Kod B-moda odjeci se prikazuju kao svijetle točke na ekranu, a sjaj točaka je proporcionalan amplitudi odjeka. Položaj točaka predstavlja dubinu i smjer unutar tijela iz kojeg odjek dolazi. Prikazuje se na ekranu u obliku dvodimenzionalne slike.

M-modom se prikazuju pokretne strukture u tijelu (srce).

Za mjerenje protoka krvi koristi se Dopplerov efekt. Snop ultrazvuka poznate frekvencije se usmjeri prema krvnoj žili, a sonda prima odjeke reflektirane od eritrocita te mjeri doplerov pomak. Danas se razlikuju pulsni uređaji (PW) i uređaji s kontinuiranim valom (CW).

Sustavi kodirani bojom (Kolor dopler) nude dvodimenzionalne polukvantitativne mape protoka u krvnim žilama. (2)

Neurosonološka ispitivanja postala su standardni dijagnostički test pri procjeni bolesnika s moždanim udarom (MU). Kolor doplerom karotidnih i vertebralnih arterija saznaju se promjene u morfologiji i hemodinamici arterija koje opskrbljuju mozak. Omogućena je detaljna analiza stijenke arterija na mjestima podložnim aterosklerozi, praćenje progresije bolesti, otkrivanje čimbenika rizika za ponovni moždani udar te sekundarna prevencija. (3)

1.2. Dopplerov efekt

Dopplerov efekt nosi naziv prema austrijskom fizičaru C. A. Doppleru koji je objasnio razloge zbog kojih se spektar svjetlosnih valova, koji dolaze s udaljenih zvijezda u pokretu, pomiče prema crvenom. Međutim, efekt se ne odnosi samo na svjetlosne, nego i na sve druge valove. Osnovna načela Dopplerovog efekta podrazumijevaju odbijanje valova od nekog reflektora. Ako reflektor miruje, frekvencija reflektiranog vala jednaka je frekvenciji emitiranog vala. U slučaju da se reflektor približava ili udaljava od primopredajnika, frekvencija reflektiranog vala bit će viša, odnosno niža od frekvencije emitiranog vala. Ta se promjena frekvencije naziva Dopplerov pomak i proporcionalna je brzini kretanja reflektora.

U medicinskoj praksi, Dopplerov efekt koristi se na način da se ultrazvuk odašilje prema krvi koja struji krvnim žilama te se promatra Dopplerov pomak za ultrazvuk raspršen na eritrocitima. Pojedinačni eritrociti reflektiraju ultrazvuk u različitim smjerovima, međutim, ipak se dobiva dovoljna energija valova raspršenih natrag prema izvoru ultrazvuka. Snop ultrazvuka odašilje se u tijelo pod određenim kutom, a prema strujanju krvi. Ako se snop ultrazvuka u tijelo odašilje pod pravim kutom, tada će Dopplerov pomak biti jednak nuli. Rezultat mjerenja protoka prikazuje se kao spektar Dopplerovih pomaka u stvarnom vremenu.

(3)

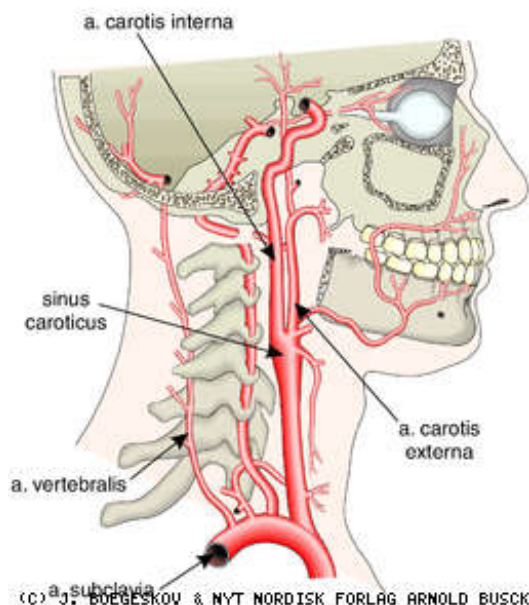
Klinički, ova se metoda koristi za prepoznavanje patološkog smjera cirkulacije u arterijama kao i u izravnim funkcijskim ispitivanjima vratnih segmenata karotidnih i vertebralnih arterija. (4)

1.3. Anatomski pregled karotidnog i vertebralnog ekstrakranijskog sustava

S konveksne strane aortalnog luka izlaze tri glavne arterije koje irigiraju mozak. Prva, truncus brachiocephalicus, dijeli se na desnu zajedničku karotidnu arteriju (a. carotis communis dex.) i desnu potključnu arteriju (a. subclavia dex.). Tim dvjema granama odgovaraju istoimene arterije na lijevoj strani: lijeva zajednička karotidna arterija (a. carotis communis sin.) i lijeva potključna arterija (a. subclavina sin.) koje izlaze izravno iz aortalnog luka.

Lijeva i desna a. carotis communis različite su duljine zbog različitih ishodišta u torakalnom dijelu. Njihov cervikalni dio obuhvaća prostor od sternoklavikularnog zgloba do gornjeg ruba grkljana gdje se u bifurkaciji dijele u dvije grane, unutrašnju i vanjsku karotidnu arteriju (a. carotis int. et ext.). Unutarnja arterija glave nastavlja tok zajedničke karotidne arterije do lubanjske baze, gdje kroz canalis caroticus ulazi u endokranij i opskrbljuje mozak. Vanjska arterija glave seže do vrata mandibule gdje daje brojne ogranke za irigaciju lica i glave. (3,5)

Kao prva grana potključne arterije odvaja se a. vertebralis, druga arterija mozga. Pruža se prema gore, straga i lateralno kroz poprečne otvore šestog do drugog cervikalnog kralješka. Između epistrofeusa i atlasa te atlasa i zatiljne kosti čini dva konveksna zavoja, prvi u sagitalnoj, a drugi u horizontalnoj ravnini. Tim zavojima dobiva rezervnu dužinu potrebnu pri kretnjama glave. Probija duru između okcipitalne kosti i stražnjeg ruba atlasa te ulazi u endokranij kroz foramen okcipitale magnum. Česta je nejednakost promjera vertebralnih arterija na način da jedna dominira nad drugom i češće je to lijeva. (3,5,6)



Slika 1. Anatomija krvnih žila vrata

(<http://supplerendemateriale.dk/copyanatomiiimg.php?img=/files/cache/d8289d7f93463c1b34b2aac78383e794.png>)

1.4. Fiziologija cirkulacije

Osnovni uvjet za protok krvi je gradijent tlaka s mjesta većeg na mjesto manjeg tlaka pri čemu se javlja otpor koji otežava taj tijek. Prema Poiseuilleovom zakonu, volumni je tijek krvi proporcionalan s gradijentom tlaka i promjerom krvne žile, a obrnuto proporcionalan s viskoznosti krvi i dužinom krvne žile, koji predstavljaju otpor u cirkulaciji. (3)

Kada krv ravnomjerno protječe krvnom žilom, ona teče u strujnicama te se takva vrsta protjecanja naziva laminarno ili strujničko protjecanje. To podrazumijeva da svaki sloj ostaje na jednakoj udaljenosti od endotela, a središnji sloj krvi ostaje u središtu krvne žile, gdje je brzina veća nego uz stijenku. Takav tip strujanja krvi podrazumijeva da se u središnjim dijelovima krvne žile kreću eritrociti, a lateralno, uz endotel, trombociti. Suprotno laminarnom, postoji i turbulentno protjecanje, gdje se krv kreće u svim smjerovima. Takvo se protjecanje javlja u određenim uvjetima, poput suženja krvnih žila, pri naglom skretanju krvne žile, prilikom prelaska krvi preko hrapave površine i na račvištima krvnih žila. (3,7)

Na mjestima suženja krv se mora ubrzati kako bi u jedinici vremena prošao jednaki volumen. Takvo se ubrzanje naziva prostornim ubrzanjem, a mogu ga uzrokovati stenoze ili druge arteriosklerotske promjene koje sužuju lumen, vazospazam te uključenje uskih komunikantnih kanala u cirkulaciju. (3,8)

Osnovni uzrok suženja krvnih žila, kao i cerebrovaskularnog infarkta su aterosklerotske promjene koje se nalaze na velikim intrakranijskim, ali i ekstrakranijskim arterijama (a. carotis interna i a. vertebralis). (4)

2. SVRHA RADA

Moždani je udar prvi uzrok invalidnosti u Republici Hrvatskoj te drugi uzrok smrtnosti. U svijetu, moždani udar doživi 15 milijuna ljudi godišnje od kojih skoro 6 milijuna umre od posljedica moždanog udara. To zapravo znači da svake 2 sekunde netko doživi moždani udar, odnosno da svakih 6 sekundi jedna osoba umre od njegovih posljedica. (9)

Do moždanog udara dovode različite bolesti, stanja, okolnosti ili pak životne navike koje se jednim imenom nazivaju čimbenici rizika. Na većinu se čimbenika može utjecati zdravim stilom života, pravilnom prehranom, redovnom fizičkom aktivnošću i redovitim odlascima na sistematske preglede. Upravo ti pregledi, s ciljanim osvrtom na stanje krvnih žila koje prehranjuju mozak, primjenom Dopplerovog efekta i ultrazvučnog pregleda, omogućuju procjenu moždane cirkulacije. Takav nalaz jasno pokazuje eventualna suženja krvnih žila, zadebljanja stijenke, tzv. plaka na kojem mogu nastati mali ugrušci koji se mogu odlomiti i krvnom strujom otploviti u male ogranke krvnih žila u mozgu te uzrokovati moždani udar. (10)

S obzirom na navedene zabrinjavajuće epidemiološke podatke, svrha ovog rada je ukazati na važnost, ulogu i princip rada neinvazivne, lako dostupne, bezbolne i jeftine metode čiji nalaz može uputiti na prisutstvo plaka i suženja krvnih žila te potencijalni razvoj moždanog udara.

3. PREGLED LITERATURE NA ZADANU TEMU

3.1. Fizikalna načela Dopplerovog efekta u medicini

3.1.1. Spektar Dopplerovih pomaka

Protok u žilama ovisi o dimenziji krvne žile kao i o kvaliteti stijenke. Kada je protok laminaran, profil protoka je paraboličan, odnosno brzina krvi u središtu žile je najveća i postupno opada prema stijenkama. Ako u žili postoji zapreka, poput bifurkacije ili plaka, doći će do odstupanja brzine protoka od parabolične zakonitosti, a može nastupiti i turbulencija. U svakom slučaju, u svakom presjeku kao i u svakom trenutku, krv teče različitim brzinama, odnosno cijelim spektrom brzina. Rezultat mjerenja prikazuje se spektrom Dopplerovih pomaka u stvarnom vremenu. (3,7)

Uz mjerenje apsolutne brzine, moguće je definirati i relativne indekse. U slučajevima kada se evaluira protok, a ne zna se točan kut između snopa ultrazvuka i protoka, koriste se indeksi otpora i pulsabilnosti. Indeks otpora daje podatke o otporu protoku distalno od mjesta mjerenja. Iako ta informacija ne ovisi o kutu mjerenja, najbolje je mjeriti pod kutom 30° - 60° , jer je mjerenje pod kutom od 90° nemoguće, a približavanjem pravom kutu naglo se povećava i mjerna pogreška. (3)

3.1.2. Uređaji u medicini koji se koriste Dopplerovim efektom

Ultrazvučna slika nastaje odašiljanjem impulsa iz ultrazvučne sonde i primanjem reflektiranog signala iz tkiva u prijammiku koji je smješten u istoj sondi. Sonde viših frekvencija imaju manju prodornost u tkiva, ali bolju rezoluciju slikovnog prikaza. Sonde nižih frekvencija su prodornije, ali je rezolucija manja. Sukladno tome, za pregled karotidnih arterija koje su smještene 2-3 cm ispod površine, koriste se sonde visokih frekvencija (7,5-10 MHz), dok se za pregled intrakranijske cirkulacije koriste sonde nižih frekvencija (2-2,5 MHz). Postoje različite vrste ultrazvučnih valova te pri upotrebi Dopplerova efekta u medicini razlikujemo dva sustava. CW sustav je sustav koji ultrazvučne valove odašilje i prima

kontinuirano istom sondom. Taj sustav nema dubinsku rezoluciju te će se mjerni rezultati protoka koji se nađu duž linije gledanja pomiješati. Međutim, tim se sustavom mogu izmjeriti vrlo male i vrlo velike brzine. CW sustav je dobar za praksu ukoliko je samo jedna žila uzduž linije gledanja ili ako je jedan jako dominantan protok. Drugi sustav je PW sustav, kod kojeg se pomak mjeri nakon određenog vremena potrebnog da ultrazvučni impuls stigne do određene dubine u tijelu i natrag. Koristi se kada je potrebno izmjeriti protok u pojedinoj žili, na određenoj dubini. Nedostaci su tog sustava što ne može izmjeriti velike brzine duboko u tijelu. (3,11)

Tablica 1: Usporedba pulsno i kontinuiranog sustava (3)

Tip	Prednosti	Nedostaci	Ostalo
Pulsni	ima dubinsku rezoluciju	slabo mjeri velike brzine duboko u tijelu	skuplji
Kontinuirani	mjeri sve brzine	nema dubinsku rezoluciju; miješa protoke uzv. snopa	jeftiniji

3.1.3. 2D prikaz protoka – kolor dopler

Optimiziranjem B-prikaza (tj. crno-bijela slika) postiže se optimalni doplerski prikaz. Mora biti optimalna frekvencija (najviša moguća da bi se pojedina struktura prikazala najboljom rezolucijom), a struktura koja se gleda mora biti u žarištu. Tek nakon toga prelazi se na pregled obojenim doplerom. (1)

Protok se dvodimenzionalno prikazuje uspoređivanjem sukcesivnih dvodimenzionalnih slika i prikazivanjem na ekranu samo promijenjenih odjeka, tj. struktura koje su se pomaknule. Rezultat je 2D prikaz krvi koja struji žilama. Smjerovi i brzine krvi označavaju se bojom, primjerice, raznim tonovima crvene prikazuju se protoci u smjeru sonde, a raznim tonovima plave protoci od sonde. Velika prednost kolor doplera je ta što brzo dovodi do mjesta na

kojem se može kvantitativno izmjeriti protok. Upravo zbog toga se taj sustav redovno kombinira s pulsni Dopplerskim spektrometrom, tako da se osjetljivi volumen namjesti na određenom mjestu ispitivane krvne žile koje nas zanima. (3) Na taj se način dobije i prikaz spektra i prikaz morfologije organa, gdje je protok u krvnim žilama kodiran u boji. Istodobni prikaz spektra dobivenog spektralnom analizom i protoka kodiranog bojom naziva se obojeni duplex Doppler. Suvremeni uređaji imaju i tripleks prikaz, gdje se istodobno prikazuje protok krvi u živoj slici i obavlja spektralna analiza. (1)

Power Doppler je posebni oblik dvodimenzionalnog prikaza protoka gdje se svi protoci prikazuju istom bojom, ali različitim nijansama. Nijanse boje označavaju količinu eritrocita, odnosno krvi koja je u pokretu. Ovim prikazom smjer protoka se ne prikazuje, a koristan je jer daje ilustraciju o perfuziji određenog područja. (3)

Tablica 2: Usporedba kolor i power Dopplera (3)

Tip	Prednosti	Nedostaci
Kolor Doppler	daje sliku smjerova protoka te varijaciju mjerenja (indikaciju turbulencije)	slabije osjetljiv od spektrometra
Power Doppler	osjetljiv za male protoke, ali daje nejasne podatke o smjeru	slabo prati brze promjene protoka

Ekstrakranijskim obojenim Dopplerom dobivaju se informacije o morfologiji karotidnih i vertebralnih arterija, debljini intima-medija kompleksa koji se smatra temeljnim prediktorom za razvoj ateroskleroze te izgledu, smještaju, duljini i sadržaju aterosklerotskog plaka. (12)

3.1.4. 3D i 4D prikaz protoka

Razvitkom novih tehnologija, kao i poboljšanjem dvodimenzionalne slike u ultrazvučnoj dijagnostici, razvijeni su i dijagnostički 3D i 4D ultrazvučnih sustavi. (13)

Ultrazvuk automatski zbraja seriju 2D presjeka te ih pohranjuje u memoriju računala. Na taj način sakupljeni 3D podaci prikazuju se na ekranu. S obzirom da aparati sadrže dvodimenzionalne monitore radi se o tobože 3D slikama kod kojih se raznim načinima dočarava treća dimenzija. Serija tomografskih ravnina obrađuje se translacijom sonde ili skeniranjem u tri ravnine rotacijom. Što je više ravnina uključeno, to je bolja 3D rekonstrukcija. Ako se 3D slika dobiva u „stvarnom vremenu“ radi se o 4D ultrazvuku. (1)

4D ultrazvuk je aparat najnaprednije generacije. Njegovi rezultati mogu se prikazivati putem videa ili cd-a, a sam zapis daje vjernu, živu sliku. U tijeku su brojna istraživanja kojim će se ukazati na njegove eventualne prednosti prema dvodimenzionalnom prikazu. (14)

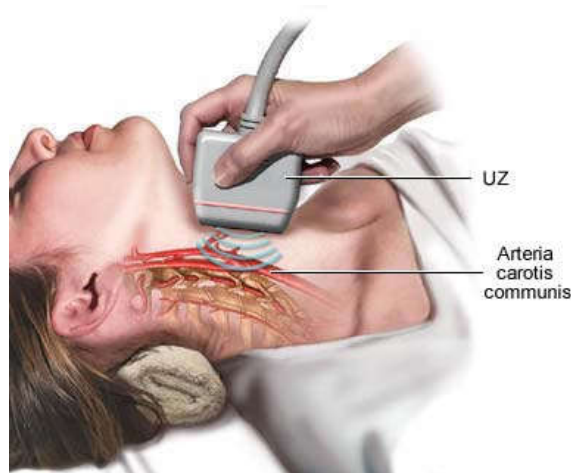
3.1.5. Artefakti

Artefakti su nekorektan prikaz rezultata mjerenja. (3) Najčešći artefakt je frekvencijsko prebacivanje (*aliasing*). Do njega dolazi prekoračenjem Nyquistove granice kad je doplerski pomak veći od polovice pulsirajuće opetovane frekvencije. To rezultira prikazivanjem prebrzog protoka u smjeru suprotnom od stvarnoga, tj. prebacivanjem vrha spektralne krivulje ispod bazalne linije. Klinički, *aliasing* se nalazi pri velikim brzinama protoka kod stenoza visokog stupnja. (1) Uz *aliasing* kao artefakti javljaju se i zrcalne slike, smetnje iz električne mreže te pogrešno podešavanje uređaja. (3)

3.2. Ultrazvučni pregled karotidnih arterija

3.2.1. Tehnika ultrazvučnog pregleda karotidnih arterija

Prilikom ultrazvučnog pregleda karotidnih arterija ispitanik treba biti u sjedećem ili ležećem položaju sa glavom lagano okrenutom prema suprotnoj strani.



Slika 2. Ultrazvučni pregled karotidne arterije

<http://www.zdravlje.eu/wp-content/uploads/2012/02/Ultrazvuk-arterie-karotis.jpg>

Primjenjuju se linearne sonde viših frekvencija. Pregledava se zajednička karotida u cijelom toku kao i njezini poprječni i uzdužni presjeci, zatim bifurkacija, a nakon nje unutarnja i vanjska karotidna arterija. Već prilikom B-prikaza potrebno je analizirati stijenku, intimu te eventualne plakove. Zatim se superponira kolor te se dobivaju informacije o hemodinamici, laminarnom ili turbulentnom protoku, brzinama strujanja krvi i cirkulacijskom otporu. Pojačanje (*gain*) se podešava individualno. Kut i nagib osjetljivog uzorka namješta se prema kutu i smjeru žile. Da bi se izbjegle pogreške procjene brzine, kut osjetljivog uzorka ne smije prelaziti 60° . U hemodinamičkom spektru se procjenjuje cirkulacijski otpor te se analiziraju sistoličke i dijastoličke brzine. Vrlo je važno zabilježiti doplerske spektre u zajedničkoj karotidnoj arteriji iz kojih se može zaključiti o postojanju stenoze proksimalno, jer najčešće nije moguće prikazati polazište truncusa brachiocephalicusa i lijeve zajedničke karotide zbog kostiju koje onemogućavaju prolaz UZV-snopa. Također, na temelju promjena spektara u zajedničkoj karotidi može se zaključivati o distalnim stenozama od mjesta insonacije. Pri okluziji unutarnje karotide u zajedničkoj karotidi često postoje spektri povišene rezistencije te se gubi anterogradni dijastolički protok ili se pojavljuje retrogradni dijastolički protok. Stoga je važno uspoređivati spektre u desnoj i lijevoj zajedničkoj karotidnoj arteriji. Bifurkacija

karotidne arterije prikazuje se kao proširenje u kojem se vidi retrogradni protok zbog vrtloga krvi koji nastaju pri utoku krvi iz uske zajedničke karotidne arterije u široko račvište. Najvažnije je prikazati unutarnju karotidnu arteriju u što duljem ekstrakranijskom segmentu i učiniti spektralnu analizu na svim suženim mjestima, proksimalno i distalno od njih. Unutarnju karotidnu arteriju karakterizira niskorezistentni doplerski spektralni uzorak s visokim dijastoličkim protokom, a vanjsku karotidnu arteriju karakterizira visokorezistentni spektar s manjim dijastoličkim protokom. Sastavni dio pregleda unutarnje karotidne arterije obuhvaća i procjenu protoka u oftalmičkim arterijama postavljanjem sonde na zatvorenu vjeđu. (1,3)

3.2.2. Intima/medija kompleks karotidne arterije i ultrazvučna karakterizacija aterosklerotičnog plaka

Ranim znakom nastanka aterosklerotskog plaka smatra se porast debljine intime/medije, što nije nužno tako. Intimalna fibrocelularna hipertrofija i hiperplazija intime su neaterosklerotske promjene koje lokalno modificiraju protok. Intimalna fibrocelularna hipertrofija nastaje u sloju glatkog mišićja i vlaknatog matriksa te nije jednaka u svim arterijskim dijelovima. Prvotne aterosklerotske lezije karakterizira fokalna ekscentrična nakupina lipida u intimi i u ekstracelularnom intersticijskom matriksu, kao i u makrofazima te glatkim mišićnim stanicama. U tom slučaju endotelne stanice ostaju nepromijenjene i ne dolazi do stenozе lumena. Iz navedenog se uočava da je zadebljanje intime/medije heterogena skupina. Opis debljine intime-medije (engl. *intima-medija thickness*, IMT) kao oblik „dvostruke linije“ predstavlja granicu između udaljene stijenke lumena i intime, a druga linija predstavlja granicu medije i adventicije. (1,12) Dokazano je da se IMT povećava sukladno s ranim formiranjem plaka te se ta mjerenja koriste kao biljeg povišenog kardiovaskularnog rizika za različita klinička stanja. Abnormalnim nalazom smatra se $IMT > 0,9$ mm. (15) Razna istraživanja pokazala su velike razlike u debljini IMT-a i u tjelesnoj masi sudionika. Rezultati

su potvrdili da muškarci imaju veći IMT od žena i da se on u zajedničkoj karotidnoj arteriji povećava za 0,01 mm godišnje. Otkriveno je da na IMT utječe porast krvnog tlaka, osobito sistoličkog kao i porast kolesterola, pušenje, dijabetes te razni hemostatski parametri. S druge strane, više je studija pokazalo da mnogi bolesnici s raznim neurološkim simptomima nemaju znatno suženje lumena unutarnje karotidne arterije već brojne male ili umjerene aterosklerotične plakove. S obzirom da u mnogih pacijenata nisu bili dokazani nikakvi drugi etiološki čimbenici za razvoj embola (fibrilacija atrija, koagulopatija...), pretpostavlja se da embolizacija nastaje upravo zbog lezija u unutarnjoj karotidnoj arteriji koje ne dovode do hemodinamičkih promjena u protoku. Iz tog razloga se B-mod ultrazvuk primjenjuje za procjenu karakteristike plakova na karotidnom račvištu s ciljem otkrivanja bolesnika s rizikom od embolizacije kod kojih bi kirurško uklanjanje lezija moglo spriječiti nastanak moždanog udara.

Ovisno o ehogenosti, plakovi mogu biti homogeni ili heterogeni. Homogene plakove karakterizira ujednačeni ehogeni prikaz na B-mod slici, sa ili bez akustične sjene, uniformne ehostrukture i pravilnih rubova, a histološki predstavljaju dominantno fibrozne lezije. Heterogeni plakovi imaju područja unutar plaka koja predstavljaju niske, srednje i visoke razine odjeka. Niske razine odjeka predstavljaju lipidnu komponentu, kolesterol, stanični debris ili krvarenje u plak. Nemoguće je razlikovanje tih supstancija. Srednje razine odjeka karakterizira fibrinski materijal, a visoke kalcifikacija. Kalcifikacije se prepoznaju po potpunoj refleksiji ultrazvučne zrake koja stvara akustičnu sjenu, te onemogućava analizu tkivnih slojeva ispod kalcifikacije. (1,3) U više se studija opaža veći broj ipsilateralnih hemisfernih simptoma kod bolesnika s heterogenim plakom. (16)

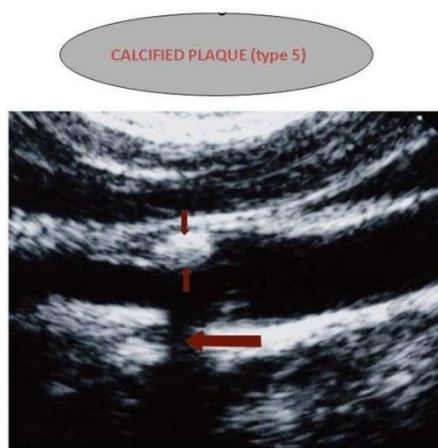
S obzirom da rizik od moždanog udara ovisi o sadržaju plaka, konsenzusom (De Bray i sur., *Five steps classification of atherosclerotic plaques*) je definirano pet tipova plakova. Tip 1. je hipoehogeni plak s niskim razinama odjeka i povezan je s visokim rizikom za nastanak MU.

Tip 2. je miješani, predominantno hipoehogeni plak s niskom ehogenosti na više od polovice svoje površine i ne pokazuje povezanost s nastankom MU. Tip 3. je miješani, predominantno hiperehogeni plak s niskom ehogenosti na više od polovice svoje površine i ne pokazuje povezanost s nastankom MU. Tip 4. je kalcificirani plak koji ne pokazuje povezanost s nastankom MU. Tip 5. je duži kalcificirani plak.

Tablica 3: Tipovi plakova prema De Brayu i sur.

Tip	Karakteristike	Povezanost s MU
1.	hipoehogeni plak s niskim razinama odjeka	visoka
2.	miješani, predominantno hipoehogeni plak s niskom ehogenosti na više od polovice svoje površine	nema povezanosti
3.	miješani, predominantno hiperehogeni plak s niskom ehogenosti na više od polovice svoje površine	nema povezanosti
4.	kalcificirani plak	nema povezanosti
5.	duži kalcificirani plak	nema povezanosti

Kalcificirani plakovi tvore duže akustične sjene, „eho free“, koje onemogućavaju interpretaciju tkivnih slojeva ispod plaka.



Slika 3. Ultrazvučni prikaz kalcificiranog plaka i „eho free“ sjene

(<http://www.intechopen.com/source/html/45975/media/image15.jpeg>)

Osim ehogenosti, potrebno je procijeniti i površinu plaka koja može biti pravilna, nepravilna i ulcerirana. Ulceracije plaka se na B-mod slici prikazuju kao niše ili krateri. Ponekad je vidljivo krvarenje u plak uz stvaranje tromba s repom koji vibrira s protokom krvi, što se prikazuje kao sitni šiljci unutar samog spektra. Na ultrazvučnom pregledu potrebno je opisati položaj i duljinu plakova što olakšava eventualni kirurški pristup. Kirurškoj intervenciji su dostupne duljine insonacije karotidne arterije na vratu. Plakovi koji se protežu intrakranijalno ili do visine C2 nisu pogodni za kiruršku intervenciju. Položaj, duljina i sastav plaka važni su pri procjeni razine stenoze u hemodinamičkoj analizi. Duži, hipoehogeni plakovi uglavnom ne mijenjaju hemodinamiku i time otežavaju procjenu razine stenoze. Za prikaz plakova osobito je koristan power dopler, kojim se omogućena demarkacija hipoehogenih plakova. (3)

Zaključno se može reći da se ultrazvukom visoke rezolucije može odrediti karakter plaka. Plakovi skloni rupturi na ultrazvučnom nalazu su nepravilnih rubova, heterogeni, debljine veće od 4 mm i uzrokuju stenozu veću od 1 cm. (1)

3.2.3. Ateroskleroza i karotidni IMT

Karotidni IMT je nadomjesni marker ateroskleroze koji pruža korisne informacije o ranim stadijima bolesti. Promjene zadebljanja stijenke prije stvaranja lezija, tj. rano arterijsko remodeliranje, procjenjuju se B-mod ultrazvukom koji se, kao neinvazivna metoda, može upotrebljavati i na zdravoj populaciji u opservacijskim studijama. Uz navedeno, svrhu ima i u pokusima regresije ateroskleroze u kojima se procjenjuje korist medikamentne terapije. Procjenu karotidnog IMT-a čini standardizirani pregled (prikaz slike) i protokol za očitavanje nalaza (naknadni pregled), koji su korišteni u raznim epidemiološkim studijama i kliničkim pokusima (O'Leary i sur., 1999., Chambless i sur., 1997., Salonen i sur., 1995., Kuller i sur., 1994., Smilde i sur., 2001., Rundek i sur., 2002., itd.). Prilikom pregleda ispitanici moraju zauzeti ležeći položaj s podignutom glavom za 45° i okrenutom za 45° u lijevo. Najprije se koristi poprečni prikaz kojim se jugularna vena prikazuje iznad karotide, a zatim se sonda

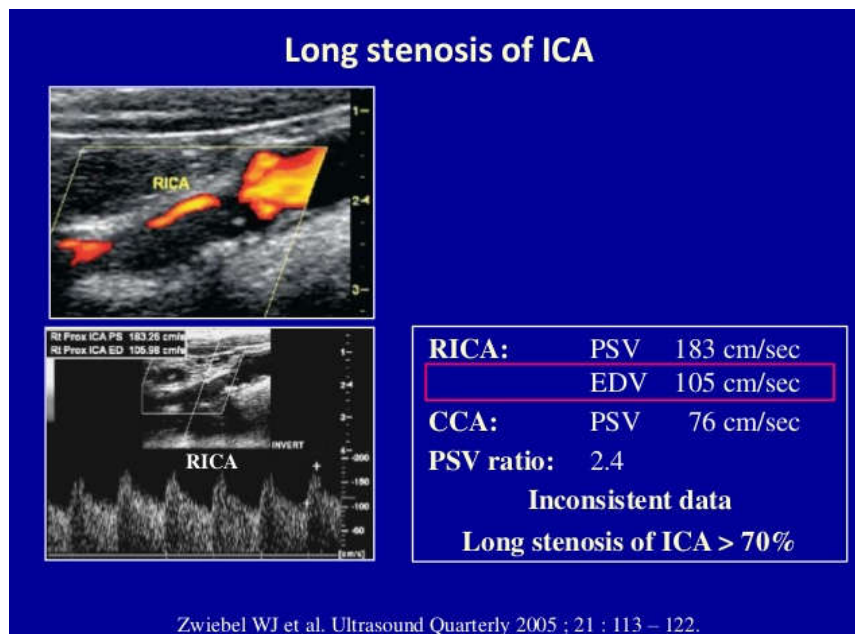
rotira za 90° kako bi se dobio longitudinalni prikaz. Kod ponovnog pregleda potrebno je koristiti sva podešenja na ultrazvučnom aparatu kao i prilikom prvog pregleda. Da bi se to postiglo, potrebno je koristiti snimku prvog pregleda ispitanika. Karotidni IMT određuje se protokolom koji se sastoji od longitudinalnog pregleda karotide na tri segmenta. Pritom se koristi lateralna granica svakog dijela karotide u odnosu prema razdjelniku protoka, prepoznatljivog anatomskeg obilježja u blizini bifurkacije. Prvi segment određen je bližom i daljom stijenkom segmenta ACC 10-20 mm proksimalnije od razdjelnika protoka. Drugi segment određen je bližom i daljom stijenkom segmenta karotidne bifurkacije duljine 10 mm, počevši od razdjelnika protoka prema proksimalno. Treći je segment određen bližom i daljom stijenkom segmenta proksimalnih 10 mm ACI. Fokus ultrazvučnog snopa određuje se na 40 mm dubine bliže ili dalje stijenske, što ovisi o najboljem postignutom prikazu tijekom pregleda.

Mjerenje karotidnog IMT-a izvodi se pomoću automatskih programa za detekciju arterijske stijenske. Niz snimljenih i pohranjenih slika slojeva tkiva se pregledava sloj po sloj te se traži najadekvatniji prikaz za mjerenje. Prikaz granice lumena i intime te granice medije i adventicije na svakom se sloju označava kaliperom uz pomoć miša i to tako da se prvo određuje rub na daljoj stijenci, a potom na bližoj. Ukupni karotidni IMT izražava se aritmetičkom sredinom 12 karotidnih segmenata, tj. zbrojem svih maksimalnih vrijednosti IMT-a u ACC, bifurkaciji i ACI s obje strane, na bližoj i daljoj stijenci. IMT se mjeri u svim segmentima karotide, čak i ako zahvaća područje plaka te se onda mjeri njegova maksimalna debljina. (3)

3.2.4. Karotidna stenoza

Klinički značajne stenozе locirane su na karotidnom račvištu ili na samom polazištu unutarnje karotidne arterije, dok stenozе vanjske karotidne arterije nemaju veće kliničko značenje. Prilikom ultrazvučnog pregleda karotidnih arterija najvažnije je odrediti stupanj stenozе. (1)

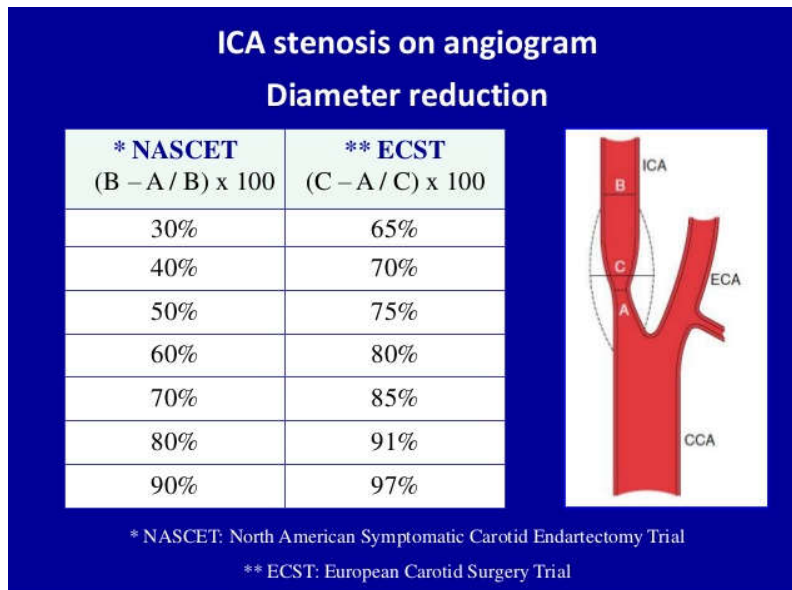
Glavni kriteriji za stupnjevanje stenoze su mjerenje vršne brzine protoka (PSV) unutarnje karotide te prikaz plaka. (17)



Slika 4. Prikaz plaka i stenoze veće od 70%

<http://image.slidesharecdn.com/dopplerultrasoundofcarotidartries-130628170109-phpapp02/95/doppler-ultrasound-of-carotid-arteries-69-638.jpg?cb=1408034171>

NASCET studijom zaustavljena je randomizacija bolesnika na operativni ili konzervativni tretman te je potvrđeno da svaka stenoza od 70% ili više zahtjeva operacijski pristup, tj. karotidnu endarterektomiju. ESCT studijom dobiveni su rezultati kod kojih stenoza od 69% ili više zahtjeva endarterektomiju, a stenoze manje od 30% zahtjevaju konzervativno liječenje. Rezultati za stenoze od 30% do 69% kod simptomatskih bolesnika upućuju na operativno liječenje. Nažalost, rezultati ovih studija nisu u potpunosti usporedivi. U ESCT studiji postotak stenoze se računa uz pomoć ostatnog promjera na mjestu suženja te očekivanog promjera na mjestu suženja (lokalno). U NASCET studiji postotak stenoze se računa iz ostatnog promjera i promjera unutarnje karotide (distalno). Stoga, stenoza od 50% iz NASCET studije odgovara stenozu od 75% iz ESCT studije. (3)



Slika 5. Usporedba stenoza prema NASCET i ECST studiji

<http://image.slidesharecdn.com/dopplerultrasoundofcarotidartries-130628170109-phpapp02/95/doppler-ultrasound-of-carotid-arteries-50-638.jpg?cb=1408034171>

Na standardiziranom angiografskom gradiranju stenoze bi se trebali temeljiti svi doplerski kriteriji za stupnjevanje stenoze. Međutim, za stenoze od 60% do 70%, nema međunarodno prihvaćenih ultrazvučnih kriterija te se preporuča da svaki ultrazvučni laboratorij individualno odredi kriterije u usporedbi s angiografskim nalazima. Svi ultrazvučni parametri trebali bi se uspoređivati s izmjerenom stenozom prema NASCET kriterijima, koji su podložni manjoj varijabilnosti od europskih. Doplerski ultrazvučni parametri koji se mjere su maksimalna sistolička brzina protoka (PSV) i enddiastolička brzina protoka (EDV) na mjestu stenoze unutarnje karotidne arterije te omjer maksimalnih sistoličkih brzina na mjestu stenoze unutarnje karotidne arterije i maksimalne sistoličke brzine u srednjem ili distalnom odsječku zajedničke karotidne arterije. Na osnovi Spencerove krivulje, dobivene u eksperimentalnim uvjetima, kod stenoza većih od 50% dolazi do dvostrukog porasta brzine strujanja krvi. Daljnjim napredovanjem stenoze raste i brzina strujanja, a kad je stenoza veća od 70%, dolazi do pada opskrbe mozga krvlju. Tada su brzine strujanja oko 300 cm/s. Pri suženjima lumena većim od 70%, brzine strujanja počinju padati, a opskrba mozga krvlju se i dalje smanjuje. U

nekim se istraživanjima najboljim parametrom u procjeni značajne stenozе unutarnje karotide pokazala maksimalna sistolička brzina strujanja krvi dok je kod drugih to bio odnos maksimalnih sistoličkih brzina unutarnje i zajedničke karotidne arterije. Ako se za procjenu karotidne stenozе koristi maksimalna sistolička brzina u unutarnjoj karotidi, važno je da laboratorij ne odredi kriterij previše nisko jer se time povećava osjetljivost detekcije značajne stenozе, ali šteti osjetljivosti same metode. Navedeno znači da pretraga neće biti dovoljno specifična jer će se detektirati svi bolesnici sa značajnom stenozom, ali i oni s manjom stenozom. (1,3)

Dodatni problem pri stupnjevanju stenozе predstavlja kvaliteta plaka. Dugi, hipoehogeni plakovi, čija je konzistencija uglavnom lipidna, su elastični i obično ne uzrokuju značajnu promjenu u brzini strujanja krvi. Kod njih je procjena stupnja stenozе otežana. Kalcificirani plakovi, locirani anterolateralno, također otežavaju procjenu stupnja stenozе tvoreći duge akustične sjene.

(S obzirom na postojeću problematiku, u KB „Sestre Milosrdnice“ na Klinici za neurologiju, postavljeni su kriteriji za stupnjevanje karotidne stenozе. Radi kliničkog zbrinjavanja bolesnika, stenozа je stupnjavana kao blaga, umjerena i značajna, te okluzija.) (3) Katkada je teško obojenim doplerom razlikovati subtotalnu stenozu unutarnje karotide od okluzije. Tada se koristi power dopler koji je osjetljiv na spori protok te ga može prikazati u tankom, neokludiranom dijelu lumena unutarnje karotidne arterije pri subtotalnoj stenozі. Te je dvije promjene važno razlikovati zbog endarterektomije koja se kod subtotalne stenozе može učiniti dok je kod okluzije kontraindicirana. (1)

Blagu stenozu određuju najmanje dva od sljedećih kriterija: redukcija promjera u longitudinalnom prikazu do 50% za vrijeme sistole, sistoličke brzine strujanja krvi (SBSK) u ACI od 120 do 170 cm/s, omjer SBSK ACI/SBSK ACC manji ili jednak 1,8.

Umjerenu stenozu određuju najmanje dva od sljedećih kriterija: redukcija promjera u longitudinalnom prikazu od 51%-75% za vrijeme sistole, SBSK u ACI od 171 do 299 cm/s, omjer SBSK ACI/SBSK ACC od 1,9 do 3,9.

Značajnu stenozu određuju najmanje dva od sljedećih kriterija: redukcija promjera u longitudinalnom prikazu više od 75% za vrijeme sistole, SBSK u ACI od 300 cm/s ili veća, omjer SBSK ACI/SBSK ACC jednak ili veći od 4, SBSK u ipsilateralnoj oftalmičnoj arteriji manji od 10 cm/s ili inverzni protok u njoj. U kategoriju značajne stenozе svrstava se i pseudookluzija koja se na angiografiji prikazuje kao okluzija, kategoriziraju je sljedeći kriteriji: stenoza lumena veća od 95% s uskim trakom protoka kodiranim kolorom, SBSK u ACI manja od 50 cm/s uz odsutnost dijastoličkog protoka.

Okluziju određuju sljedeći kriteriji: lumen ispunjen plakovima, prikazom protoka u boji on se ne detektira. U kategoriju okluzije svrstavaju se i bolesnici sa distalnom okluzijom kod koje se lumen puni bojom, ali su snižene SBSK uz odsutnost dijastoličkog protoka i manjim povratom krvi tijekom dijastole.

Kod značajnih karotidnih stenozа, kada zakaže opskrba mozga krvlju preko unutarnjeg karotidnog bazena, aktivira se vanjski karotidni slijev. Brzine protoka se u vanjskoj karotidi povećavaju te se stvaraju kolaterale. Kad je intrakranijska cirkulacija smanjena zbog okluzije ili značajne stenozе unutarnje karotide, oftalmična se arterija, koja izvire iz unutarnje karotide u području karotidnog sifona, krvlju opskrbljuje preko ogranaka vanjske karotide što dovodi do obrata smjera strujanja krvi. (3) Retrogradan se protok najčešće nalazi u stenozа većih od 80%. (1) Pregled oftalmičnih arterija provodi se kontinuiranim ultrazvukom te se procjenjuje smjer strujanja krvi. Drugi kolateralni put koji se razvija kod okluzivnih promjena u karotidnom slijevu je put preko stražnje moždane cirkulacije, a dolazi do porasta brzina protoka krvi u vertebralnim arterijama. (3) Važno je analizirati protok krvi u ipsilateralnoj vanjskoj karotidi i kontralateralnoj unutarnjoj i vanjskoj karotidi te u obje vertebralne arterije.

Pri značajnoj stenozu ili okluziji unutarnje karotide protok u ipsilateralnoj vanjskoj karotidi može imati spektre više rezistencije od fizioloških zbog opskrbe mozga preko ACE-ACI kolaterala. Kompenzatorno se može povećati protok i u kontralateralnoj ACI i ACE, kao i u vertebralnim arterijama. Treba biti oprezan da se takva situacija ne proglasi stenozom kontralateralne arterije. U kontralateralnoj unutarnjoj karotidi nakon operacije dolazi do smanjivanja PSV-a te je izuzetno važno kod bilateralne stenozu unutarnje karotide ponoviti dopler nakon operacije jedne strane kako bi se izbjegla pogreška pri određivanju stupnja stenozu druge strane koja je moguća zbog kompenzatorno ubrzanog protoka. Ako postoji znatna stenozu ili okluzija na jednoj strani, PSV i EDV u unutarnjoj karotidi druge strane biti će povišeni. Stoga, prilikom stupnjevanja stenozu druge strane, primarno se treba voditi omjerom PSV-a u ACI i ACC koji nije povišen zbog kompenzatornog ubrzanja protoka.

Obojenim se doplerom prati prohodnost arterija i nakon kirurških zahvata te postavljanja stenta. Na taj se način dijagnosticira i restenozu koja se javlja u 6% slučajeva nakon endarterektomije. Ako je pacijent nakon operacije bez simptoma, dovoljno ga je doplerom pregledavati jednom godišnje, a ako postoje simptomi, potrebno je odmah napraviti doplerski pregled kako bi se otkrila eventualna restenozu ili okluzija. Kod pacijenata sa bilateralnim stenozama, pretrage se rade svakih 3-6 mjeseci na kontralateralnoj strani od operirane jer tamo češće dolazi do progresije stenozu koja zahtjeva operaciju više nego ipsilateralna restenozu. (1)

Simptomi karotidne bolesti su prolazne vidne senzacije (amaurosis fugax) zbog retinalne ishemije, slabost kontralateralne strane tijela u vidu utrnuća noge, ruke ili lica, smetnje govora poput disartrije i disfazije te ispadi vidnog polja. Kod simptomatske karotidne bolesti neophodna je žurna evaluacija i probir bolesnika kako bi se smanjio rizik od nastanka moždanog udara. (12)

3.2.5. Neaterosklerotske stenoze i traumatske karotidne lezije

Najčešći neaterosklerotski uzrok karotidne stenoze je disekcija karotide. Rjeđe se još nalaze i fibromuskularna displazija te arteritis. (18)

Disekcija predstavlja krvarenje u stijenku krvne žile. Takvo krvarenje može nastati primarno iz arterije ili pak distenzijom iz druge arterije. Iako nisu česti uzrok moždanog udara u općoj populaciji, disekcije su česti uzrok moždanih udara u populaciji mlađih od 40 godina. Mogu nastati spontano, zbog hipertenzije, ali i u sklopu fibromuskularne displazije, Marfanova sindroma, cistične nekroze medije, deficita antitripsina III, itd. U kliničkoj se praksi spominju i dva slučaja disekcija nakon ekstremnih sportova (bungee-jumping) i neadekvatnih kiropraktičkih zahvata. Prilikom krvarenja u stijenku nastaje hematoma koji protrudira ispod intimne i dovodi do neravnog lumena ili se izbočuje u adventiciju te nastaje pseudoaneurizma.

Disekcija karotidne arterije primarno zahvaća predpetrozne dijelove unutarnje karotide. Ultrazvučno se uočava stenoza u tom području ili pseudookluzija s undulantnim protokom. Tipično se disekcija unutarnje karotide opisuje kao uska stenoza s glatkim rubovima, bez vidljivog aterosklerotskog plaka te je prisutna u mlađih bolesnika. Uz stenozu može se prikazati i kao okluzija. Stenoze uzrokovane fibromuskularnom displazijom teško se mogu dijagnosticirati ultrazvukom, osim ako se radi o tipičnom kruničastom izgledu arterije, što se posebno dijagnosticira power doplerom. Ako je stenoza smještena u distalnom ekstrakranijskom segmentu u visini C2 obično je asimptomatska. Simptomatska stenoza se nalazi proksimalnije, u području račvišta karotidne arterije. Simetrično zadebljanje arterijske stijenke koje odgovara Takayasovom arteritisu zahvaća dulji segment krvne žile nego aterosklerotski plakovi. Ultrazvučnim prikazom se ostvaruje dobra vizualizacija stenotičnih promjena. Međutim, problem predstavlja to što se na temelju ultrazvučnog nalaza ne može odrediti radi li se o aktivnoj fazi bolesti ili o ožiljnom zaraštavanju. Zadebljanje stijenke može se povući adekvatnom kortikosteroidnom terapijom, čime dolazi i do poboljšanja

hemodinamike te je obojeni dupleks-dopler osnovna metoda pri praćenju takvih bolesnika. (1,3)

3.3. Ultrazvučni pregled vertebralnih arterija

3.3.1. Tehnika ultrazvučnog pregleda vertebralnih arterija

Ultrazvučni je pregled vertebralnih arterija, iako izuzetno važan u prevenciji moždanog udara, često bio zanemaren upravo radi otežanog pristupa tim arterijama. Dodatni razlog tome je i manja učestalost moždanih udara u području vertebrobazilarnog slijeva na koju otpada samo $\frac{1}{4}$ svih moždanih udara. Uz to što se na njima samima mogu razviti okluzivne promjene i uzrokovati cerebrovaskularne bolesti, one služe i kao kolateralni put pri uznapredovaloj okluzivnoj karotidnoj bolesti. Za dobar ultrazvučni prikaz i analizu vertebralnih arterija, izuzetno je važno dobro poznavanje anatomije. Ako je ispitivač neiskusna, lako se može vertebralna arterija zamijeniti s kostocervikalnim ili tireocervikalnim arterijama. Da bi se izbjegla ta pogreška, potrebno je pratiti periodičke akustičke mukline (sjene) koje nastaju zbog koštanih struktura kralježaka i prekidaju tok vertebralne arterije. (1,3)

Tijek vertebralnih arterija podijeljen je u četiri segmenta. Prvi segment (V1) obuhvaća dio arterije od njenog polazišta iz potključne arterije (V0) i pruža se iza kralježnice do ulaza u intervertebralni prostor. Drugi segment (V2) obuhvaća vertebralnu arteriju od ulaska u intervertebralni prostor, najčešće u području C6 i pruža se do segmenta C2. Treći segment (V3) predstavlja dio arterije koji zavija oko atlasa. Četvrtim segmentom (V4) se naziva njezin intrakranijski dio koji počinje od foramena magnuma.

Kao i kod pregleda karotidnih arterija, ispitanik se smješta u sjedeći ili ležeći položaj s naslonjenom glavom, medioponiranom i lagano uzdignute brade. Sonda se postavlja lateralno od sternokleidomastoidnog mišića ili medijalno, što je često neugodno za ispitanika. S obzirom da je vertebralna arterija manja i dublje smještena od karotidnih arterija, određuje se

regija od interesa (ROI). Neki ultrazvučni uređaji već imaju aplikaciju koja omogućuje lakšu analizu hemodinamike i bolju oštrinu prikaza, dok je kod nekih aparaturu potrebno prilagoditi. Obojeni prozor mora biti najmanji mogući. Potrebno je smanjiti pulsnu repetitivnu frekvenciju jer su brzine strujanja krvi manje nego kod karotida. Sukladno tome, podešava se i hemodinamička skala pulsno-doplera. Vertebralna se arterija najlakše locira u V2 segmentu, a zatim se sonda spušta proksimalno te se prikazuje V1 segment prije ulaska u intervertebralni prostor u kojem se analizira hemodinamika. Dalje se prema proksimalno sondom prati tijekom do samog izlazišta vertebralne arterije koje se, prema literaturi, češće može prikazati na desnoj strani u 81-94% slučajeva, a na lijevoj u samo 60-69% slučajeva. Razlog tome je što je polazište lijeve vertebralne arterije dublje smješteno ili katkad polazi iz luka aorte što nije moguće prikazati. Rotacijom sonde prema lateralno moguće je prikazati polazište uz supklavijalnu arteriju te analizirati taj segment što povećava postotak vizualizacije polazišta lijeve vertebralne arterije na 81%.

Ponovno se prati tijekom vertebralne arterije iz V1 u V2 segment. Prilikom ulaska u V2 segment kroz intervertebralni kanal, C6 tvori prvu *echo-free* zonu. U području između C6 i C5 kralješka, mjeri se debljina vertebralne arterije te se provodi hemodinamička analiza uz pomoć pulsno-doplera. Izražavaju se brzine strujanja krvi. Daljnji tijekom vertebralne arterije prati se do V3 segmenta koji je moguće vizualizirati na način da se sonda rotira ispod mastoidnog nastavka i usmjeri između kontralateralnog uha i oka ispitanika. Upotrebom kolor-dupleksa omogućen je prikaz V3 segmenta te se ne nalaze bitne razlike između desne i lijeve strane.

Vertebralne arterije je prilikom analize važno usporediti s kontralateralnom stranom. Prosječna širina vertebralnih arterija iznosi 3,5 mm. Moguće su česte asimetrije koje se nalaze i u 65% populacije, a karakterizira ih razlika u širini lumena veća od 1 mm. Češće je šira, odnosno dominantna, lijeva vertebralna arterija. Izuzetno uska vertebralna arterija naziva se

hipoplastičnom. Ultrazvučnim kriterijima KB „Sestre milosrdnice“ određeno je da se radi o širini manjoj ili jednakoj 2 mm, uz atenuaciju hemodinamike i povećani cirkulacijski otpor. Hipoplastična vertebralna arterija nalazi se u 10% zdrave populacije. U procjeni hemodinamike važno je usporediti vertebralnu arteriju s kontralateralnom stranom te odrediti smjer cirkulacije. Upotreba kolor dupleksa olakšava određivanje smjera cirkulacije, pogotovo ako se usporedi sa smjerom cirkulacije u karotidnim arterijama. (3)

3.3.2. Stenoza vertebralne arterije

Stenoza vertebralne arterije najčešće je lokalizirana na njenom polazištu, u V1 segmentu. Pri određivanju stupnja stenoze koristi se B-prikaz, a kako to često nije moguće, koriste se i indirektni znakovi u poststenotičnom području. Te indirektno znakove predstavljaju sniženi sistolički i dijastolički protok, kao i smanjena pulsatilnost u V1 i V2 segmentima.

Hemodinamski značajne stenoze vertebralne arterije najlakše je dijagnosticirati pomoću promjene spektara u njenom distalnom segmentu, dostupnom UZV-pretrazi. Ukoliko se u sredini vrata u vertebralnoj arteriji prikaže nalaz *parvus-tardus* spektara, tada se sigurno radi o hemodinamski značajnoj stenozu proksimalno. Zbog već navedene asimetrije u promjeru vertebralnih arterija, postoje razlike i u PSV-u između jedne i druge. Te su razlike fiziološke i nisu patološki nalaz, a razlikuje se i volumni protok koji normalno iznosi 75-150 mL/min.

(1,3)

3.3.3. Okluzija vertebralne arterije

Novonastala okluzija vertebralne arterije na samom polazištu prikazuje se kao hipoehogena zona. Usprkos podešavanju PRF-a na niske vrijednosti, kao i upotrebom power doplera, ne može se detektirati protok. Daljnjim trajanjem okluzije, nalazi se hipoehogena sjena lumena ispunjenog ehogenim trombima koji se ne razlikuju od okolnog tkiva. Kako bi se opskrba

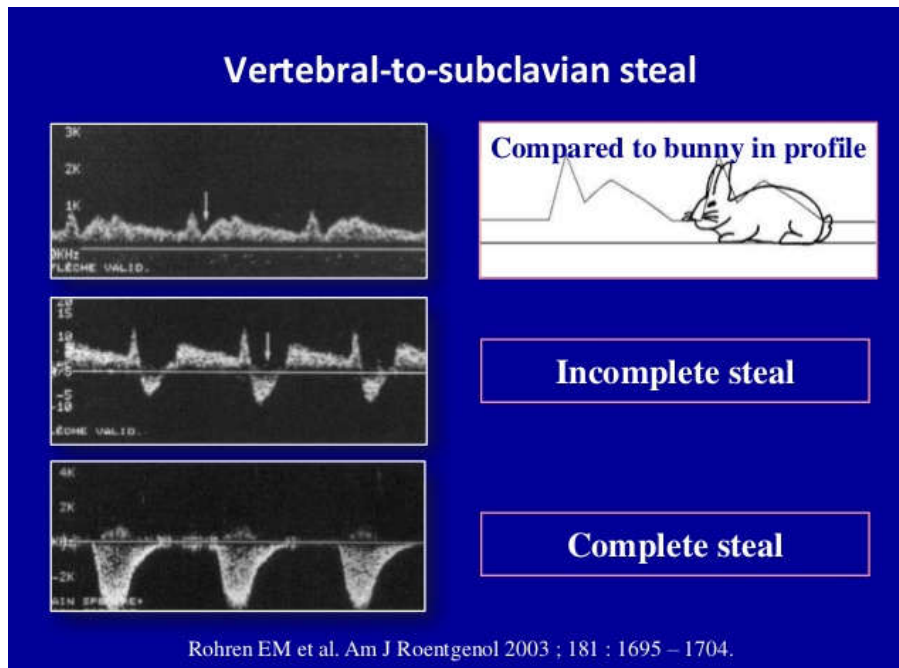
mozga krvlju ipak odvijala, razvijaju se cervikalne kolaterale koje mogu oponašati vertebralnu arteriju i moguće ih je zamijeniti.

Velika je važnost ultrazvučne dijagnostike kod razlikovanja vertebralne okluzije i aplazije. Za razliku od angiografskog snimanja, gdje nalazimo zastoj kontrasta u oba slučaja, kod kolor doplerske sonografije okluzija se prikazuje hipoehogenim lumenom bez protoka, a aplazija niti nema lumen. Isto tako, kolaterale će se razviti samo u slučaju okluzije vertebralne arterije, dok se u slučaju aplazije neće razviti.

Sumnja na intrakranijsku okluziju vertebralne arterije se također može postaviti ekstrakranijskom kolor dopler sonografijom. Ako se okluzija nalazi prije polaska ogranaka, u prikazu protoka kodiranog bojom, cijeli će lumen arterije biti ispunjen bojom, a hemodinamički spektar će biti promijenjen. Uz veliki cirkulacijski otpor, nema dijastoličkog protoka te je manji povrat krvi u dijastoli. Ako se okluzija nalazi nakon polaska ogranaka, tada je potreban mali PRF ili power dopler kako bi se prikazao također lumen ispunjen bojom, a hemodinamski je spektar atenuiran, uz manji protok tijekom dijastole. (3)

3.3.4. Sindrom krađe potključne arterije

Sindrom „krađe krvi“ najčešće je uzrokovan stenozom ili okluzijom potključne arterije. Ako se stenoza ili okluzija nalaze proksimalnije od polazišta vertebralne arterije, krađa krvi se obavlja putem vertebralnih arterija, spojenih preko bazilarne arterije, iz potključne arterije suprotne strane. Na taj se način krvna opskrba mozga smanjuje, a opskrbljuju se arterije ruke. S obzirom na stupanj stenozе, razlikuju se dva tipa; kompletan i parcijalan sindrom „krađe krvi“. Kompletan tip karakterizira značajna stenoza ili okluzija na samom polazištu potključne arterije. Doplerom se ovaj tip prepoznaje po retrogradnom protoku u ipsilateralnoj vertebralnoj arteriji tijekom čitavog srčanog ciklusa. Parcijalni tip karakteriziran je blažom stenozom, a doplerski je prikaz bifazičan, u sistoli retrogradan, a u dijastoli anterogradan. (1,3)



Slika 6. Prikaz kompletnog i parcijalnog tipa sindroma „krađe krvi“

(<http://image.slidesharecdn.com/dopplerultrasoundofcarotidarteries-130628170109-phpapp02/95/doppler-ultrasound-of-carotid-arteries-83-638.jpg?cb=1408034171>)

4. RASPRAVA

Unatoč velikom napretku u liječenju cerebrovaskularnih bolesti, nezaobilazno mjesto i najbolji pristup zbrinjavanju moždanog udara i dalje ima prevencija. Iznimno je važno prepoznati asimptomatske osobe s čimbenicima rizika za razvoj moždanog udara te pravodobnom intervencijom spriječiti teške posljedice. Dijagnostičke metode, poput ekstrakranijskog kolor doplera karotidnih i vertebralnih arterija, nude mogućnost procjene moždane cirkulacije te je njihovom primjenom moguće utvrditi eventualne aterosklerotske promjene i hemodinamski značajna suženja ekstrakranijskih krvnih žila. Stenoza karotidnih arterija veća od 70% povezana je s povećanim rizikom za razvoj moždanog udara. Nakon provedenih NASCET i ECST studija, DSA je postao zlatni standard u dijagnostici stenoza karotidnih arterija. Međutim, stupanj stenozе određen prema podacima iz angiograma je manje pouzdan nego onaj utvrđen ultrazvukom. Kako je područje stenozе često ekscentrično postavljeno, potreban je prikaz u više dimenzija. Unatoč multidimenzionalnom prikazu angiograma, katkad nije moguće dobiti jasan prikaz stenotičkog područja na angiografiji.

U slučaju pseudookluzije, angiografija nije dovoljno osjetljiva za prikaz minimalnog protoka u odnosu na neinvazivni ultrazvuk, posebice ako se upotrijebi power dopler. Bolju procjenu stenozе ultrazvučnim metodama pokazali su i intraoperativni nalazi.

Iako je pregled vertebralnih arterija znatno kraći od karotidnih, treba se provesti prilikom svakog pregleda ekstrakranijskih vratnih arterija. Međutim, u kliničkoj je praksi on mnogo manje zastupljen. Kao razlozi tome, navode se otežani pristup zbog njihove lokalizacije, maskiranje kalcifikatima kralježaka, tortuozitet polazišta vertebralnih arterija, ali i samo neiskustvo ispitivača. Izuzetno je važno poznavati aparaturu, fizikalne osnove doplerovog efekta, tehniku pregleda, čimbenike koji mijenjaju morfologiju doplerskog spektra te posjedovati odgovarajuću vještinu potrebnu za izvođenje ovih složenih pregleda.

5. ZAKLJUČCI

- S obzirom da je moždani udar drugi najčešći uzrok smrtnosti u Republici Hrvatskoj i da 1 od 6 osoba u svijetu u dobi 15-60 godina doživi moždani udar (9), izuzetno je važna njegova prevencija. Primarna prevencija obuhvaća adekvatnu prehranu, regulaciju krvnog tlaka i lipida, umjerenu fizičku aktivnost, ali i slikovne dijagnostičke pretrage poput ekstrakranijskog ultrazvuka karotidnih i vertebralnih arterija.
- Kolor dopler krvnih žila je ultrazvučna pretraga kojom se prikazuju krvne žile i njihove stijenke te eventualna prisutnost stenoze ili plaka.
- Ultrazvučnim pregledom karotidnih arterija prikazuju se aterosklerotski plakovi, vrši se doplerska analiza protoka te se mjeri debljina intima-medija kompleksa.
- Glavni kriteriji za određivanje stupnja stenoze karotidne arterije su mjerenje vršne brzine protoka (PSV) te prikaz plaka.
- Navedena se pretraga preporučuje svim pacijentima sa povećanim rizikom od moždanog udara te rizičnim bolesnicima prije velikih operacija. Za ovu dijagnostičku pretragu nije potrebna nikakva priprema, s obzirom da je neinvazivna, obavlja se bez uboda i bez zračenja.
- Ekstrakranijski je ultrazvuk najčešće zastupljen (i) u sekundarnoj prevenciji gdje je temeljna metoda vizualizacije promjena na krvnim žilama te suzbijanja rizika od ponovnog moždanog udara.
- Vaskularni je ultrazvuk neinvazivna pretraga, dostupniji je, jeftiniji i jednostavniji u odnosu na neuroradiološke pretrage te stoga treba biti temeljna vaskularna slikovna dijagnostička metoda.

6. SAŽETAK

Moždani udar je drugi najčešći uzrok smrti u Republici Hrvatskoj, a prvi uzrok invalidnosti. Iznimno je važno prepoznati asimptomatske osobe s čimbenicima rizika te na vrijeme djelovati kako bi se izbjegle teške posljedice. Jeftinom ultrazvučnom metodom omogućen je prikaz žilnog sustava koji opskrbljuje mozak kao i jedinstveni prikaz hemodinamike u živom vremenu. Prednosti neurosonoloških ispitivanja naspram drugih neinvazivnih metoda slikovnog prikaza su brojne. Osim manje cijene, pružaju i bolji uvid u morfologiju stijenke krvnih žila koju nadopunjuju hemodinamičkim informacijama. Kolor doplerom karotidnih i vertebralnih arterija dobivaju se podaci o hemodinamici i morfologiji žilja koje opskrbljuje mozak. Morfološkom analizom stijenki arterija, na mjestima podložnim aterosklerozi, omogućeno je i kvantitativno praćenje progresije bolesti. Uz otkrivanje anatomskih varijacija u krvožilnom sustavu, specifičnih za vertebralne arterije, mjeri se i debljina intima-medija kompleksa, otkrivaju se plakovi i njihov(a) karakter (izacija), procjenjuje se poremećaj protoka te mjesto i stupanj stenoze. Ultrazvučnim karakteristikama plaka utvrđuje se njegova stabilnost. Osim aterosklerotskih promjena, ultrazvukom se prikazuju i drugi uzroci moždanog udara, poput vaskulopatija ili disekcija, te se stoga neurosonološka ispitivanja smatraju standardnim dijagnostičkim testom za procjenu bolesnika s moždanim udarom. Kvaliteta neurosonoloških metoda, kao i samog prikaza, uvelike ovisi o educiranosti ispitivača i njegovom iskustvu. Bitno je dobro poznavati anatomske strukture, osnovna fizikalna načela protoka i doplerovog efekta, ali i mogućnosti aparature kojom se služi.

Ključne riječi: moždani udar, kolor dopler, hemodinamika, ateroskleroza.

7. SUMMARY

The stroke is the second cause of death in Croatia and the first cause of disability. It is extremely important to recognize asymptomatic person with risk factors and react properly to avoid heavy consequences. With cheap ultrasound method it is possible to show arteries and veins which supply brain and hemodynamics in real time. Advantages of neurosonologic trials from other uninvasive methods are numerous. Except cheapness, they provide a better view in walls of blood vessels morphology and improving them with hemodynamic informations. Color doppler of carotid and vertebral arteries shows informations of hemodynamic and morphology of blood vessels which supply brain. With morphologic analysis of artery walls, at places with higher atherosclerotic risk, it is enabled to follow progression of disease quantitatively. Along discovering anatomic variations in circulatory system, which are specific for vertebral arteries, intima-media thickness can be measured, plaques and their characterization can be discovered, flow disorder can be estimated along with a place and stage of stenosis. The stability of the plaque can be assessment by ultrasonic characteristics. Except atherosclerotic changes, other causes of stroke can be shown by ultrasound such as vasculopathy and dissection and that is why neurosonological tests are considered for standard diagnostic tests to evaluate patients with stroke. The quality of neurosonological methods and its presentation depends on education of an examiner and its experience. It is important to understand anatomic structures very well, basic physical principles of flow and Doppler effect and also possibilities of a device which is used.

Key words: (the) stroke, color doppler, hemodynamics, atherosclerosis.

8. LITERATURA

- 1.Brkljačić B. Vaskularni ultrazvuk. Medicinska naklada; Zagreb, 2012.
- 2.Healthbosnia. Dijagnostika. Dostupno na: <http://www.healthbosnia.com/dijagnostika/uz/index.htm> (pristupljeno 06.04.2016.)
- 3.Demarin V, Lovrenčić-Huzjan A i sur. Neurosonologija. Školska knjiga; Zagreb, 2009.
- 4.Poeck K. Neurologija. Školska knjiga; Zagreb, 2000.
- 5.Bobinac D, Dujmović M. Osnove anatomije. Glosa d.o.o.; Rijeka, 2007.
- 6.Križan Z. Kompendij anatomije čovjeka, II. dio: Pregled građe glave, vrata i leđa. Školska knjiga; Zagreb, 1999.
- 7.Guyton A, Hall E. Medicinska fiziologija. Medicinska naklada; Zagreb, 2006.
- 8.Aslid R, Lindegaard K F. Cerebral Hemodynamics: Transcranial Doppler Sonography. Springer Verlag; Wien-New York, 1986; 60-85.
- 9.Moždani udar: Ovo je prvi uzrok invalidnosti i drugi uzrok smrtnosti u Hrvatskoj. Dulist; 2014. Dostupno na <http://www.dulist.hr/mozdani-udar-ovo-je-prvi-uzrok-invalidnosti-i-drugi-uzrok-smrtnosti-u-hrvatskoj/204099/> (pristupljeno 06.04.2016.)
- 10.Demarin V. Simptomi, rizici i prevencija moždanog udara. Aviva poliklinika; 2013. Dostupno na: <http://poliklinika-aviva.hr/default.aspx?id=265> (pristupljeno 06.04.2016.)
- 11.Otto C M, Stoddard M, Quinones M A i sur. Recommendations for Quantification of Doppler Echocardiography: A Report From the Doppler Quantification, Task Force of the Nomenclature and Standards Committee of the American Society of Echocardiography. Journal of the American Society of Echocardiography; 2002. Dostupno na: <http://asecho.org/wordpress/wp-content/uploads/2013/05/Quantification-of-Doppler-Echo.pdf> (pristupljeno 06.04.2016.)

12. Kovačević M, Kovačić S, Strenja-Linić I i sur. Klinička slika, dijagnostika i smjernice u liječenju bolesnika sa stenozom karotidne arterije. *Medicina fluminensis*; 2013;49:17-30
Preuzeto s: <http://hrcak.srce.hr/> (pristupljeno 07.04.2016.)
13. Bucek R A, Dirisamer A, Reiter M i sur. Three-Dimensional Color Doppler Sonography in Carotid Artery Stenosis. *AJNR Am Neuroradiol*. 2003;24:1294-1299 Dostupno na: <http://www.ajnr.org/content/24/7/1294.full.pdf> (pristupljeno 07.04.2016.)
14. Forsberg F, Merton D A, Stein A D i sur. Carotid Stenosis Assessed With a 4-Dimensional Semiautomated Doppler System. *J Ultrasound Med*. 2008;27:1337-1344 Dostupno na: <http://www.jultrasoundmed.org/content/27/9/1337.full.pdf> (pristupljeno 07.04.2016.)
15. Möller I, Moragues C, Naredo E i sur. Interobserver reliability in musculoskeletal ultrasonography: results from a „Teach the Teachers“ rheumatologist course. *Ann Rheum Dis*. 2006;65:14-19
16. Ostergaard M, Szkudlarek M. Ultrasonography: a valid method for assessing rheumatoid arthritis. *Arthritis Rheum*. 2005;52:681-686
17. Hrabak Paar M, Lušić M, Sjekavica I i sur. Uloga slikovnih metoda u detekciji komplikacija arterijske hipertenzije. *Medix*. 2010;16:87-88 Preuzeto s: <http://www.medix.com.hr/> (pristupljeno 08.04.2016.)
18. Brkljačić B. Dopler krvnih žila. Medicinska naklada; Zagreb, 2000.

9. ŽIVOTOPIS

Monika Pinkle rođena je 27. svibnja 1990. godine u Beogradu. Završila je Osnovnu školu Antun Nemčić Gostovinski u Koprivnici 2004. godine te je iste godine upisala Gimnaziju Fran Galović u Koprivnici. Godine 2009. upisuje se na Medicinski fakultet Sveučilišta u Rijeci.

U osnovnoj školi počinje učiti engleski jezik te nastavlja učenje tog jezika u srednjoj školi, ali i izvan škole u Pučkom otvorenom učilištu grada Koprivnice gdje završava završni (VI) stupanj za odrasle. Od jezika tečno govori engleski, a služi se djelomično i njemačkim jezikom.