

# Purtscherova retinopatija: prikaz slučaja

---

Čaljkušić-Mance, Tea; Kostić, Lana; Kovačević, Damir; Alpeza-Dunato, Zvezdana; Mišljenović- Vučerić, Tamara; Pelčić, Goran; Brumini, Martina

Source / Izvornik: **Medicina Fluminensis : Medicina Fluminensis, 2019, 55, 174 - 178**

**Journal article, Published version**

**Rad u časopisu, Objavljena verzija rada (izdavačev PDF)**

Permanent link / Trajna poveznica: <https://um.nsk.hr/um:nbn:hr:184:514216>

Rights / Prava: [Attribution-NonCommercial 4.0 International/Imenovanje-Nekomercijalno 4.0 međunarodna](#)

Download date / Datum preuzimanja: **2024-11-25**



Repository / Repozitorij:

[Repository of the University of Rijeka, Faculty of Medicine - FMRI Repository](#)



# Purtscherova retinopatija: prikaz slučaja

## Purtscher's retinopathy: case report

Tea Čaljkušić-Mance<sup>1\*</sup>, Lana Kostić<sup>1</sup>, Damir Kovačević<sup>1</sup>, Zvezdana Alpeza-Dunato<sup>1</sup>,  
Tamara Mišljenović-Vučerić<sup>1</sup>, Goran Pelčić<sup>1</sup>, Martina Brumini<sup>2</sup>

<sup>1</sup> Klinika za oftalmologiju, Klinički bolnički centar Rijeka, Rijeka

<sup>2</sup> Dom zdravlja Primorsko-goranske županije, Čabar

**Sažetak: Cilj:** Cilj rada je prikazati slučaj Purtscherove retinopatije, rijetke hemoragijske i vazookluzivne vaskulopatije koju obilježava nagli značajni pad vida povezan s teškom traumom glave bez značajne ozljede oka. Može se javiti i u sklopu nekih netraumatskih stanja i tada se naziva retinopatija slična Purtscherovoj. U većini slučajeva javlja se bilateralno, dok je rjeđa unilateralna pojava. Budući da još uvijek ne postoje službene smjernice za liječenje Purtscherove retinopatije, ona svakako predstavlja izazov za kliničare. **Prikaz slučaja:** 28-godišnji muškarac požalio se na izrazito pogoršanje vida lijevog oka dva dana nakon traume glave zadobivene pri padu s motocikla. Detaljnim oftalmološkim pregledom ustanovljen je uredan nalaz očne pozadine desnog oka, dok su lijevo ustanovljene promjene papile vidnog živca, te krvarenja i blijeđe, jasno ograničene zone retine (Purtscherove mrlje) te pamučasti eksudati. Idući korak uključivao je kompjutoriziranu tomografiju orbita, optičku koherentnu tomografiju makula i vidnog živca, fluoresceinsku angiografiju i perimetriju te je postavljena konačna dijagnoza Purtscherove retinopatije, a u konzultaciji s neurokirurgom uvedena je pulsna terapija metilprednizolonom. Gotovo potpun oporavak vida i promjena na očnoj pozadini postignut je za 3 mjeseca. **Zaključci:** Purtscherova retinopatija razmjerno je rijetka bolest, a jednostrano pojavljivanje još je i rjeđe. Nema egzaktnih smjernica za liječenje ove bolesti, naime, neki autori navode poboljšanje nakon terapije metilprednizolonom, a neki su zabilježili i određeni stupanj oporavka bez liječenja. Svakako je potrebno sistematsko praćenje slučajeva koji se pojave te razmjena iskustava u svrhu preciznijeg određivanja adekvatne, eventualno i nove terapije.

**Ključne riječi:** krvarenje mrežnice; metilprednizolon; retinopatija; trauma

**Abstract: Aim:** To present a case of Purtscher's retinopathy, rare haemorrhagic and vasoocclusive vasculopathy characterized by sudden blindness associated with severe head trauma with non-ocular trauma. It can occur in the complete absence of trauma and the term Purtscher-like retinopathy is used. In most cases it occurs bilaterally, less common unilateral occurrence. Since there are still no official guidelines for Purtscher's retinopathy treatment, it represents a challenge. **Case report:** A 28-year-old male patient who had head trauma secondary to motorcycle accident was referred to our Clinic two days after the trauma for left unilateral visual loss. The patient underwent a detailed ophthalmological examination with no remarkable signs on the right eye and changes of optic nerve head and retinal hemorrhages, multiple white retinal patches (Purtscher's flecken) and cotton wool spots on the left eye. The next step including orbital computerized tomography, macular and optic nerve head optic coherent tomography, fluorescein angiography and perimetry was performed and the patient was finally diagnosed as Purtscher's retinopathy. After consultation with neurosurgeon the patient was treated with pulse methylprednisolone. Almost complete recovery of vision and retinal changes was achieved in 3 months. **Conclusions:** Purtscher retinopathy is a relatively rare disease; unilateral appearance is less common. There are no exact guidelines for the treatment, some authors cite improvement after therapy with methyl-prednisolone, and some have recorded a certain degree of recovery without treatment. It is necessary to monitor systematically the cases that arise and exchange experiences for the purpose of more precise determination of adequate, possibly new, therapies.

Key words: methylprednisolone; retinal hemorrhages; retinopathy; trauma

**\*Dopisni autor:**

doc. dr. sc. Tea Čaljkušić-Mance, dr. med.,  
spec. oftalmolog  
Klinika za oftalmologiju,  
Klinički bolnički centar Rijeka  
Krešimirova 42, 51 000 Rijeka  
e-mail: teamance@hotmail.com;  
teamance7@gmail.com

<http://hrcak.srce.hr/medicina>

## UVOD

Purtscherova retinopatija rijetka je posttraumatska hemoragijska i okluzivna vaskulopatija koju je otkrio Otmar Purtscher 1910., a opisao 1912. godine u pacijenta koji je pri padu s drveta zadobio ozljedu glave. Zabilježene su abnormalnosti očne pozadine koje su uključivale promjene papile vidnog živca, retinalna krvarenja i jasno ograničene zone blijede retine (Purtscherove mrlje) te superficialne ishemične zone, odnosno pamučasti ekssudati, udružene sa smanjenom vidnom oštrinom. Točni epidemiološki podaci nisu poznati, a neka istraživanja incidenciju procjenjuju na 0,24/1.000.000 osoba godišnje uz bilateralno pojavljivanje u 60 % slučajeva<sup>1</sup>. Poremećaj je povezan s ozljedama, najčešće traumom glave koja ne uključuje ozljedu same očne jabučice, zatim kompresivnim ozljedama prsnog koša, prijelomima dugih kostiju (engl. „*crush*“ *injury*), ortopedskim operacijama, podizanjem teškog tereta, sindromom tresenog djeteta i barotraumom, a može se javiti i u sklopu netraumatskih stanja kao što su akutni pankreatitis, kronično bubrežno zatajenje, preeklampsija, različiti poremećaji vezivnog tkiva, vaskulopatije, adenokarcinom gušterače, masna embolija, retrobulbarna anestezija, HELLP (engl. *hemolysis, elevated liver enzymes, low platelet count*) sindrom (hemoliza, povišeni jetreni enzimi i sniženi trombociti) i druga, znatno rjeđa stanja i tada se naziva retinopatija slična Purtscherovoj. Vidna oštrina obično pada na 0,1 po Snellenu ili manje, a smetnje se javljaju unutar 24 – 48 sati od traume<sup>2</sup>. Cilj ovog rada je prikazati slučaj Purtscherove retinopatije, rijetke hemoragijske i vazookluzivne vaskulopatije koju obilježava nagli značajni pada vida povezan s teškom traumom glave bez značajne ozljede oka.

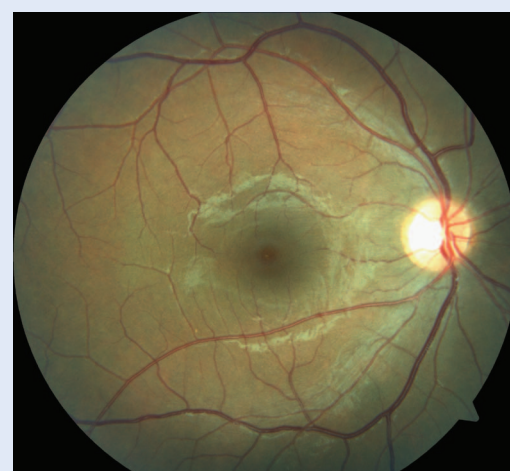
## PRIKAZ SLUČAJA

28-godišnji muškarac hospitaliziran je na Klinici za maksilofacijalnu kirurgiju nakon što je prilikom pada s motocikla zadobio frakturu lijeve parasimfize mandibule, prijelom baze desnog kondilarnog nastavka mandibule, prijelom baze desne orbite, prijelom nosnih kostiju te cervikalnih kralježaka, što je potvrđeno višeslojnom kompjuteriziranom tomografijom (engl. *Multislice Computed*

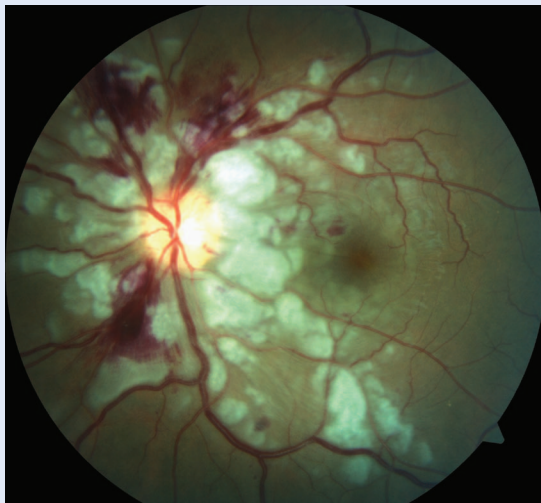
*Tomography*; MSCT). Isti je dan učinjen operativni zahvat repozicije te ostieosinteze mandibule, rekonstrukcija baze desne orbite te repozicija nosnih kostiju, a zbog fraktura cervikalnih kralježaka postavljen je Schantzov ovratnik. Dva dana nakon traume požalio se na bezbolan pad vidne oštine lijevog oka i ispade u vidnom polju istog oka te je konzilijarno pregledan od strane oftalmologa. Učinjenim je pregledom ustanovljena uredna bulbomotorika bez prisutnosti dvoslika. Očne jabučice izvana nisu odavale dojam teže ozljede.

Purtscherova retinopatija rijetka je posttraumatska hemoragijska i okluzivna očna vaskulopatija povezana s ozljedama, najčešće traumom glave, koja ne uključuje ozljedu same očne jabučice, a može se javiti i u sklopu nekih netraumatskih stanja. Tada se naziva retinopatija slična Purtscherovoj. Jednostrani oblik pojavljuje se u oko 30 % slučajeva.

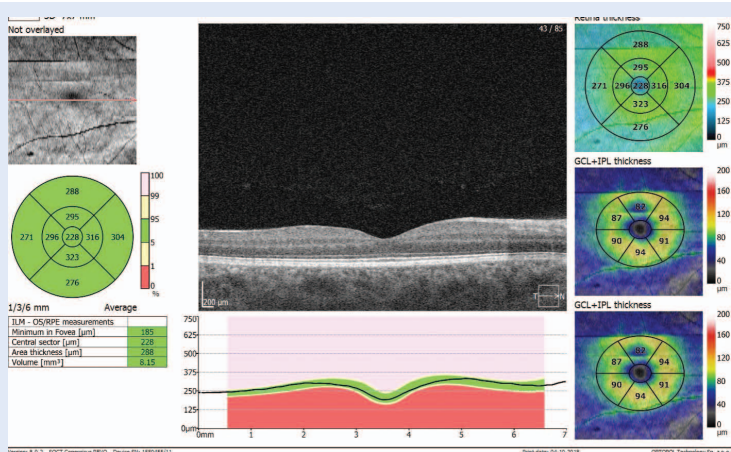
Zjenice su bile anizokorične; desna je zjenica minimalno reagirala na svjetlost, dok je lijeva bila šira i fiksirana. Vidna je oštrina na desnom oku bila 1,0 bez korekcije, a lijevo je brojio prste pred okom. Očni je tlak bio obostrano uredan, 12 mmHg. Na prednjem segmentu obostrano su bile prisutne manje temporalne hiposfagme, a osim opisanih zjenica ostali je nalaz prednjeg segmenta bio uredan. Pregledom očne pozadine u midrijazi opisan je uredan nalaz desno (slika 1). Lijevo je optički disk slabije ograničen i blaže edemato-



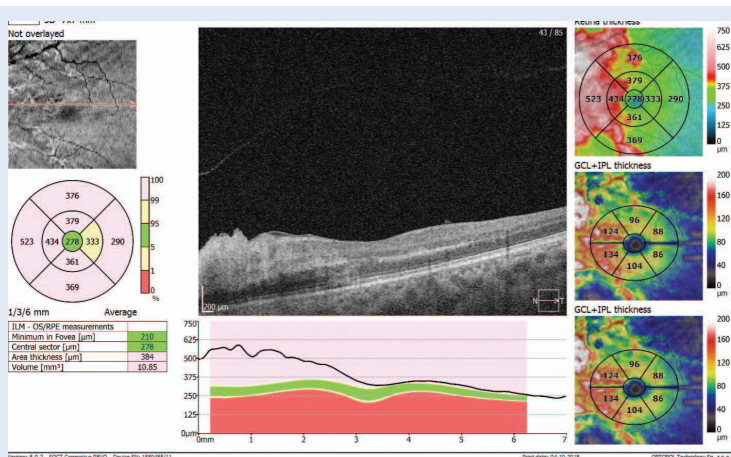
Slika 1. Fundus fotografija desnog oka – uredan nalaz



Slika 2. Fundus fotografija lijevog oka – Purtscherova retinopatija



Slika 3. Optička koherentna tomografija (engl. *optical coherence tomography*; OCT) desne makule



Slika 4. Optička koherentna tomografija (engl. *optical coherence tomography*; OCT) lijeve makule

zan, peripapilarno jako izraženi meki pamučasti eksudati (engl. "cotton wool") i Purtscherove mrlje te parcijalne okluzije vaskularija s retinalnim krvarenjima uz uredan nalaz centra makule (slika 2). Nalaz optičke koherentne tomografije (engl. *optical coherence tomography*; OCT) makule je na desno oko bio uredan (slika 3). Lijevo je bio prisutan perifoveolarni edem s urednim centralnim dijelom makule (slika 4). OCT vidnog živca pokazivao je uredan nalaz desno (slika 5). Lijevo je edem papile vidnog živca uz peripapilarni edem (slika 6). Učinjena fluoresceinska angiografija (engl. *fluorescein angiography*; FAG) pokazala je zone hipoperfuzije i kapilarne nonperfuzije te odgođeno punjenje krvnih žila mrežnice (retine) u kombinaciji s kasnim propuštanjem. Također je uočen edem optičkog diska s pojačano izraženim bojenjem diska i perivaskularno. Na kompjutoriziranoj tomografiji (engl. *computed tomography*; CT) orbita uočena je fraktura dna desne orbite s manjim prolapsom retrobulbarnog masnog tkiva u kranio-lateralni dio desnog maksilarnog sinusa te obostrano simetričan prikaz očnih bulbusa, intraorbitalnih mišića i optičkih živaca koji su urednog toka bez vidljivih znakova kompresije. Pacijent je upućen na vidno polje (perimetrija): desno je ustanovljena blaža mrežnična depresija i sitni ispadi vida u gornjim kvadrantima, a lijevo jača depresija mrežnične osjetljivosti s centralnim i paracentralnim skotomima te suženjem u gornjem i nazalnom dijelu. U konzultaciji s neurokirurgom u terapiju je uveden metilprednizolon intravenski, pulsna terapija tijekom 3 dana, a zatim oralno počevši s 125 mg/dnevno te postupnim smanjivanjem doze tijekom 30 dana uz gastroprotekciju. Gotovo potpun oporavak vida koji je iznosio 0,9 po Snellenu te regresija promjena na očnoj pozadini dosegnuta je za 3 mjeseca.

## RASPRAVA

Purtscherova retinopatija definira se kao korioretinopatija udružena s traumom koja ne zahvaća očnu jabučicu. Tipično se na očnoj pozadini nalaze meki pamučasti eksudati (93 % slučajeva), retinalna krvarenja (65 %) te tzv. Purtscherove mrlje, poligonalne, jasno ograničene zone blijede retine (63 %)<sup>3</sup>. Moguće je i različit stupanj edema optičkog diska uz nalaz pozitivnog relativnog aferent-

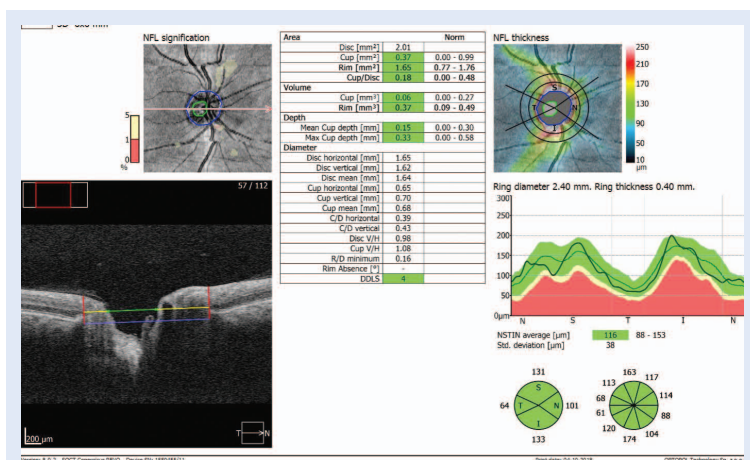
nog pupilarnog defekta (engl. *relative afferent pupillary defect*; RAPD). Poremećaj uzrokuje smanjenje vidne oštine na jedno ili, češće, oba oka unutar 48 sati od ozljede uz centralne i/ili paracentralne skotome, dok je periferni dio vidnog polja uglavnom očuvan<sup>4</sup>.

Više je teorija o patogenezi ovog poremećaja, ali niti jedna nije općeprihvaćena. Najčešće se govori o mikroembolizaciji retinalnih krvnih žila s posljedičnom ishemijom živčanih vlakana mrežnice, što se očituje pojavom mekih eksudata<sup>4,5</sup>. Također, spominju se i teorije o leukoembolizaciji posredovane C5 komplementom<sup>6</sup>.

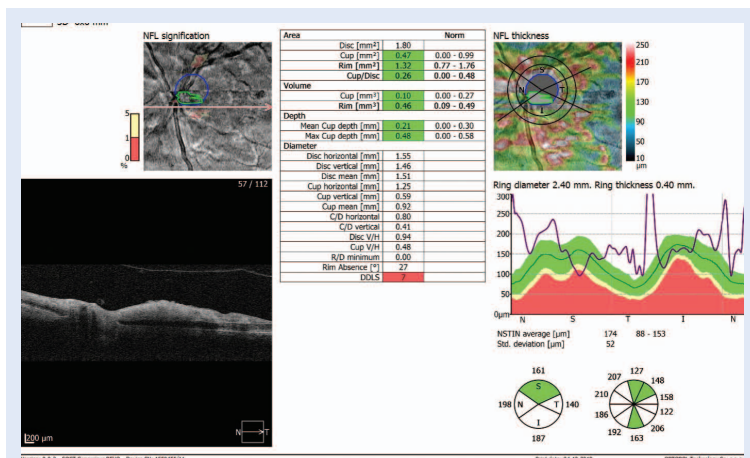
Nadalje, pretpostavlja se da ozljeda glave ili kompresivne ozljede prsnog koša uzrokuju intravaskularni hidrostatski „udarni val” koji oštećuje endotel mrežničnih krvnih žila.

Uz kliničku sliku i pregled očne pozadine dijagnostiku je potrebno nadopuniti OCT pretragom, a fluoresceinskom angiografijom mogu se dokazati okluzije arteriola, edem papile vidnog živca te propuštanje arteriola, kapilara i venula<sup>7</sup>.

Službene smjernice za liječenje Purtscherove retinopatije ne postoje. Uz liječenje primarnog uzroka bolesti najčešći su pristupi u terapiji Purtscherove retinopatije opservacija ili intravensko liječenje viskom dozama kortikosteroida, odnosno metilprednizolonom. Smatra se kako kortikosteroidi u visokim dozama stabiliziraju oštećene membrane živčanih vlakana i mikrovaskulaturu mrežnice, međutim, u raznim je istraživačkim radovima objavljeno kako nema statistički značajne razlike u poboljšanju vidne oštine u pacijenata koji su primali visoke doze kortikosteroida i onih koji su opservirani bez liječenja, bez obzira na etiologiju Purtscherove retinopatije<sup>1,3,5</sup>. Wang sa suradnicima prikazao je slučaj pacijenta koji je dobio megadozu steroida i pokazao dobar vizualni odgovor u prva dva tjedna liječenja<sup>8</sup>. Pacijent, koji je pretrpio kontuziju prsa, bio je tretiran s 39 ciklusa hiperbarične oksigenacije dva puta tjedno, što je dovelo do postupnog poboljšanja vidne funkcije i izgleda mrežnice<sup>9</sup>. Postoji izvještaj o primjeni kortikosteroida u pacijenta s vidnom oštinom od 20/800 koji je dobivao 1 g metilprednizolon intravenski (250 mg svakih 6 sati za 3 dana), nakon čega slijedi 3-mjesečno postupno smanjivanje doze oralnih kortikosteroida s poboljšanom oštrine vida do 20/50 u roku od 1 tjedan i 20/40 u 12 tjedana<sup>10</sup>.



Slika 5. Optička koherentna tomografija (engl. *optical coherence tomography*; OCT) papile vidnog živca desno



Slika 6. Optička koherentna tomografija (engl. *optical coherence tomography*; OCT) papile vidnog živca lijevo

Službene smjernice za liječenje Purtscherove retinopatije ne postoje. Uz liječenje primarnog uzroka bolesti najčešći su pristupi u terapiji Purtscherove retinopatije opservacija ili intravensko liječenje viskom dozama kortikosteroida, odnosno metilprednizolonom.

Kod većine pacijenata vidna se oština kroz nekoliko mjeseci postepeno poboljša i doseže raspon između 20/30 i 20/200<sup>11</sup>.

Kod dijela pacijenata treba razmotriti diferencijalno dijagnostički dvojbene slučajeve. U obzir dolaze komocija retine, hipertenzivna retinopatija, dijabetička retinopatija i HIV (engl. *human immunodeficiency virus*) retinopatija s pamučastim eksudatima<sup>12</sup>.

Naš pacijent dobivao je metilprednizolon intravenski pulsnu terapiju tijekom 3 dana, a zatim oralno počevši s 125 mg/dnevno te postupnim smanjivanjem doze tijekom 30 dana uz gastroprotekciju. Gotovo potpun oporavak vida koji je iznosio 0,9 po Snellenu te regresija promjena na očnoj pozadini dosegnuta je za 3 mjeseca. Godine 2017. objavljena je mala studija od četiri slučaja unilateralne Purtscherove retinopatije, svi nakon traume, koji nisu dobivali intravenske kortikosteroide nego su praćeni. Zabilježila je kroz neko vrijeme oporavak od najmanje 20 %, ali je kod svih zaostao vidni deficit u nekoj mjeri<sup>13</sup>. Postavlja se pitanje je li kod nas bolji rezultat zbog intravenskog metilprednizolona ili zato što kod našeg pacijenta centralni dio makule nije bio zahvaćen edemom, a kod ovih četvero pacijenata jest. Nadamo se da će nam daljnja ispitivanja rasvijetliti ovu enigmu.

#### ZAKLJUČAK

Purtscherova retinopatija razmjerno je rijetka bolest, a jednostrano pojavljivanje još je i rjeđe. Upravo stoga nije bilo moguće provesti odgovarajuće studije na većoj skupini pacijenata u svrhu preciznijeg određivanja patogeneze i detaljnijeg ispitivanja mogućih načina liječenja. Nema egzaktnih smjernica za liječenje ove bolesti, naime, neki autori navode poboljšanje nakon terapije metilprednizolonom, a neki su zabilježili i određeni stupanj oporavka bez liječenja. Kako se pretežno radi o mlađim osobama s dramatičnim obostranim ili jednostranim naglim gubitkom vida, ovo je oboljenje na koje treba obratiti pažnju i posumnjati na njega prilikom traume glave i prsnog koša te u ostalim ranije navedenim slučajevima. Svakako je potrebno sistematsko praćenje slučajeva koji se pojave te razmjena iskustava u svrhu preciznijeg određivanja adekvatne, eventualno i nove terapije.

**Izjava o sukobu interesa:** autori izjavljuju da ne postoji sukob interesa.

#### LITERATURA

1. Agrawal A, McKibbin M. Purtscher's retinopathy: epidemiology, clinical features and outcome. *Br J Ophthalmol* 2007;91:1456-9.
2. Medscape.com [Internet]. Purtscher Retinopathy and Purtscher-like Retinopathy Clinical Presentation. [cited 2018 Aug 10]. Available from: <https://emedicine.medscape.com/article/1225431-clinical>.
3. Miguel AI, Henriques F, Azevedo LF, Loureiro AJ, Maberley DA. Systemic review of Purtscher's and Purtscher-like retinopathies. *Eye (Lond)* 2013;27:1-13.
4. Agrawal A, McKibbin MA. Purtscher's and Purtscher-like retinopathies: a review. *Surv Ophthalmol* 2006;51:129-36.
5. Kincaid MC, Green WR, Knox DL, Mohler C. A clinicopathological case report of retinopathy of panceraetitis. *Br J Ophthalmol* 1982;66:219-26.
6. Ekwerekwu CM, Onwuaoigwe O. Traumatic Purtscher's Retinopathy: A case-report. *J Coll Med* 1998:62-4.
7. Blodi BA, Johnson MW, Gass JD, Fine SL, Joffe LM. Purtscher's-like retinopathy after childbirth. *Ophthalmology* 1990;97:1654-9.
8. Wang AG, Yen MY, Liu JH. Pathogenesis and neuroprotective treatment in Purtscher's retinopathy. *Jpn J Ophthalmol* 1998;42:318-22.
9. Lin YC, Yang CM, Lin CL. Hyperbaric oxygen treatment in Purtscher's retinopathy induced by chest injury. *J Chin Med Assoc* 2006;69:444-8.
10. Atabay C, Kansu T, Nurlu G. Late visual recovery after intravenous methylprednisolone treatment of Purtscher's retinopathy. *Ann Ophthalmol* 1993;25:330-3.
11. Ahir N, Syal E, Hans T, Kaur G. Bilateral Purtscher's Retinopathy: A case report. *Del J Ophthalmol* 2016;27:30-2.
12. EyeRounds.org [Internet]. Maassen J, Oetting T. Purtscher's Retinopathy: 22-year-old male with vision loss after trauma. [cited 2018 Aug 2]. Available from: <https://webeye.ophth.uiowa.edu/eyeforum/cases/39-PurtschersRetinopathyAngiopathiaRetinaTraumatica.htm>.
13. Gurung RL. Unilateral Purtscher's Retinopathy; Review of 4 Cases. *J Ophthalmic Stud* [Internet]. 2017;1.[cited 2018 Sep 3]. Available from: <https://sciforschenonline.org/journals/ophthalmic-studies/article-data/JOS-1-102/JOS-1-102.pdf>.