

# Etiologija i klinička prezentacija prijeloma gornjeg ekstremiteta u djece s osvrtom na podlakticu

---

**Keretić, Dorotea**

**Master's thesis / Diplomski rad**

**2016**

*Degree Grantor / Ustanova koja je dodijelila akademski / stručni stupanj:* **University of Rijeka, Faculty of Medicine / Sveučilište u Rijeci, Medicinski fakultet**

*Permanent link / Trajna poveznica:* <https://um.nsk.hr/um:nbn:hr:184:993077>

*Rights / Prava:* [In copyright](#)/[Zaštićeno autorskim pravom.](#)

*Download date / Datum preuzimanja:* **2025-03-06**



*Repository / Repozitorij:*

[Repository of the University of Rijeka, Faculty of Medicine - FMRI Repository](#)



SVEUČILIŠTE U RIJECI  
MEDICINSKI FAKULTET  
INTEGRIRANI PREDDIPLOMSKI I DIPLOMSKI  
SVEUČILIŠNI STUDIJ MEDICINE

Dorothea Keretić

ETIOLOGIJA I KLINIČKA PREZENTACIJA PRIJELOMA GORNJEG EKSTREMITETA  
U DJECE S OSVRTOM NA PODLAKTICU

Diplomski rad

Rijeka, 2016.

SVEUČILIŠTE U RIJECI  
MEDICINSKI FAKULTET  
INTEGRIRANI PREDDIPLOMSKI I DIPLOMSKI  
SVEUČILIŠNI STUDIJ MEDICINE

Dorothea Keretić

ETIOLOGIJA I KLINIČKA PREZENTACIJA PRIJELOMA GORNJEG EKSTREMITETA  
U DJECE S OSVRTOM NA PODLAKTICU

Diplomski rad

Rijeka, 2016.

Mentor rada: Nado Bukvić, doc. dr. sc., dr. med.

Diplomski rad ocijenjen je dana \_\_\_\_\_ u/na

\_\_\_\_\_,

pred povjerenstvom u sastavu:

1. \_\_\_\_\_

2. \_\_\_\_\_

3. \_\_\_\_\_

Rad sadrži 37 stranica, 7 slika, 6 tablica, 37 literaturnih navoda.

*Zahvaljujem se svojim roditeljima na bezuvjetnoj ljubavi i podršci.*

## Sadržaj:

1. Uvod .....	1
2. Svrha rada.....	2
3. Etiologija prijeloma gornjeg ekstremiteta u djece.....	3
4. Klinička prezentacija prijeloma gornjeg ekstremiteta u djece .....	8
5. Osvrt na prijelome podlaktice u djece .....	11
5.1. Anatomija podlaktice .....	11
5.2. Mehanika podlaktice .....	13
5.3. Klasifikacija prijeloma podlaktice u dječjoj dobi .....	14
5.3.1. Prijelomi proksimalne trećine podlaktice.....	14
5.3.2. Prijelomi srednje trećine podlaktice .....	17
5.3.3. Prijelomi distalne trećine podlaktice .....	18
5.4. Dijagnostika prijeloma podlaktice u dječjoj dobi .....	20
5.5. Liječenje prijeloma podlaktice u dječjoj dobi .....	22
5.5.1. Liječenje prijeloma proksimalne trećine podlaktice .....	23
5.5.2. Liječenje prijeloma srednje trećine podlaktice.....	24
5.5.3. Liječenja prijeloma distalne trećine podlaktice.....	27
6. Rasprava .....	28
7. Zaključak.....	30
8. Sažetak .....	31

9. Summary .....	32
10. Literatura .....	33
11. Životopis.....	37

**Popis kratica i akronima:**

AD = autosomno dominantno nasljeđivanje

AR = autosomno recesivno nasljeđivanje

ATV = „all-terrain vehicles“ ili kvadricikli

CT = kompjuterizirana tomografija

ESIN = „elastic stable intramedullary nailing“ ili osteosinteza elastičnim stabilnim intramedularnim čavlom

MR = magnetska rezonancija

OI = *osteogenesis imperfecta*

ORIF = „open reduction / internal fixation“ ili metoda otvorene repozicije i unutarnje fiksacije prijeloma kosti

RTG = rendgenska snimka

SH = Salter-Harris tip epifizeolize

TFCC = triangularni fibroartilaginozni kompleks



## 1. Uvod

Prijelomi kostiju imaju velik udio među dječjim ozljedama. Dječja kost, iako otpornija na mehaničke sile rotacije i savijanja (1), ipak se lomi puno češće nego odrasla. Zbog posebnosti građe, a posljedično i različitih biomehaničkih osobitosti, neki su prijelomi karakteristični za pedijatrijsku populaciju, poput plastičnih deformacija, torusnih prijeloma ili prijeloma tipa zelene grančice ("greenstick") (1). Prijelomi gornjih češći su nego prijelomi donjih ekstremiteta, a među njima prednjače podlaktični prijelomi (62%) (2). Distalna trećina podlaktice najčešće je mjesto loma kostiju općenito sa udjelom od 75 - 85% svih prijeloma podlaktice (2,3). Prijelomi srednje trećine su manje zastupljeni (15 – 20%) (2,4), a najrjeđe se lomi područje proksimalne trećine podlaktice (1 – 7%) (2,5). "Greenstick" prijelomi najzastupljeniji su sa udjelom od 50% (2). Etiologija ovih prijeloma je najčešće primarna, dakle radi se o spontanim prijelomima nastalima uobičajeno prilikom igre ili sportskih aktivnosti (3-5). Međutim, u manjem broju slučajeva, anamneza, klinička slika i radiološki nalazi mogu nam sugerirati drugu patologiju koja dovodi do sklonosti prijelomima. U tim slučajevima potrebno je u liječenje samog loma uključiti i liječenje primarne bolesti. Generalno, liječenje prijeloma u dječjoj dobi najčešće zahtijeva konzervativni pristup, a operativnom liječenju pristupa se u određenim indikacijama (1). U svim je oblicima loma potrebno postići uredno cijeljenje i na minimum svesti moguće funkcijske deficite koji bi zaostali kao posljedica samog loma ili neadekvatnog liječenja.

## **2. Svrha rada**

Svrha ovog diplomskog rada je skrenuti pozornost na učestalost prijeloma gornjih ekstremiteta u djece te istaknuti široku paletu etioloških mogućnosti u njihovom nastanku. Istaknuta je klinička slika prijeloma s mogućim konkomitantnim oštećenjima, a prijelomi podlaktice detaljnije su opisani. Isto tako, rad upućuje na važnost zbrinjavanja istih zbog mogućnosti zaostajanja funkcijskih deficita ekstremiteta koji u čovjeka kao uspravnog bića ima najširi spektar funkcija.

### 3. Etiologija prijeloma gornjeg ekstremiteta u djece

Prijelomi bilo koje kosti, pa tako i kostiju ruke, mogu se generalno klasificirati na spontane i patološke prijelome (6). Spontani prijelomi su daleko zastupljeniji, a u djece nastaju kao posljedica pada prilikom igre ili sportskih aktivnosti, bilo vani ili u kući (3,4,5). Nogomet, košarka ili rukomet tipični su primjeri aktivnosti prilikom kojih često dolazi do ozljeđivanja (3,4,5). Neki od prijeloma, poput prijeloma glavice i vrata radijusa, postali su učestaliji nakon porasta popularnosti skejtborda, vožnje "ATV" vozilima i drugih ekstremnijih aktivnosti (5). Padovi se također često događaju u dječjim i zabavnim parkovima (npr. skakanje na trampolinu) (3,5) ili prilikom vršnjačkog nasilja.



Slika 1. Najčešći uzrok prijeloma u djece su padovi prilikom igre ili sportskih aktivnosti

(Preuzeto s: [http://res.cloudinary.com/dk-find-out/image/upload/q\\_80,w\\_1440/MA\\_00658277\\_vwlk3l.jpg](http://res.cloudinary.com/dk-find-out/image/upload/q_80,w_1440/MA_00658277_vwlk3l.jpg))

Prekid kontinuiteta kosti može biti i dio *vulnus secatum* (6) (često kosti šake), *vulnus sclopetarium* (6) (izloženost djece vatrenom oružju u Republici Hrvatskoj višestruko je porasla nakon Domovinskog rata) ili *vulnus conquassatum* (6) (npr. kod urušavanja građevinskih objekata prilikom požara). Prometne nesreće i padovi s visine također dovode do loma kostiju, a često su uz njih pridružene i druge, nerijetko smrtonosne ozljede, što zahtijeva

promptno zbrinjavanje politraumatiziranog djeteta (7). Obeshrabrujuća je činjenica, da se od 1995. - 2014. godine stradavanje djece u prometu u funkciji pješaka, biciklista ili suvozača umnogostručilo (8). Na sreću, zbog razvitka urgentne intervencije smrtnost je djece politraumatizirane u prometu pala za 6,5 puta (8).

Porodajni prijelomi nisu česti, a tipično su vezani uz opstetričke komplikacije (9). Najbitniji rizični faktori za intrapartalne frakture su velika porodajna težina (iznad 4 000 grama), vaginalno asistirani porod (vakuum ekstrakcija ili upotreba forcepsa), manualne manipulacije u svrhu namještanja djeteta u porodajnom kanalu i *partus praecipitatus* (9). U najvećem broju slučajeva radi se o prijelomu klavikule ili humerusa (proksimalna epifizeoliza ili prijelom dijafize) (10). Porodajni prijelomi liječe se konzervativnom terapijom i to Dessaultovim zavojem u slučaju prijeloma klavikule ili proksimalnog humerusa, a Velpauovim zavojem u slučaju prijeloma dijafize humerusa (10).

Fizičko ili seksualno zlostavljanje djeteta etiološki je faktor koji se nikako ne smije zanemariti u suspektnim slučajevima. U Sjedinjenim Američkim Državama godišnje oko 1200 djece umire od posljedica zlostavljanja te je prepoznavanje takvih obrazaca prijeloma od velikog značaja u smislu prevencije daljnjeg morbiditeta i mortaliteta ove djece (11). Više od polovice zlostavljane djece je dojenačke dobi (69%), a velik udio starije djece dolazi iz sustava napuštene ili prethodno zlostavljane djece (11). U 55% slučajeva fizičkog zlostavljanja nailazi se na prijelom jedne ili više kosti, a najčešće pridružene ozljede jesu ozljede mekih tkiva (92%) (11). Kosti glave, femur i humerus predilekcijska su mjesta prijeloma u ovim slučajevima (11). U slučaju prijeloma dugih kostiju frakturna je pukotina najčešće lokalizirana u području prve trećine dijafize kosti (11). U 48% slučajeva radi se transverzalnoj prijelomnoj pukotini, a u ostalim slučajevima o spiralnim (26%), avulzijskim (16%) ili kosim (10%) prijelomima (11). Ovdje su česti i torusni metafizealni prijelomi humerusa koji su često posljedica trešnje djeteta (11) (npr. kod "shaken baby sindrom").

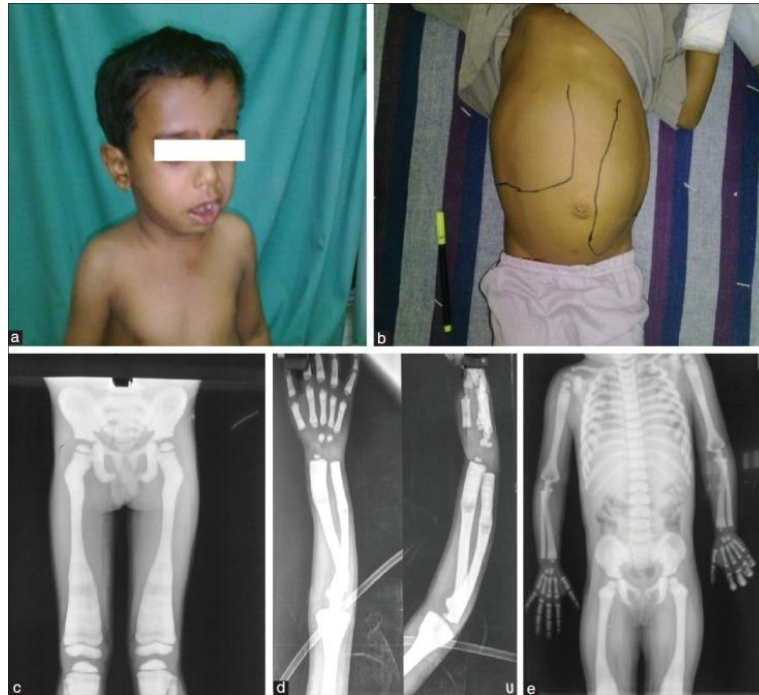Svaki prijelom koji nije kompatibilan s dobi djeteta ili mehanizmom ozljede (npr. pad s namještaja ili kauča povezan je s prijelomima u manje od 2% slučajeva) može nam sugerirati da se radi o zlostavljanju (11). U slučaju prijeloma gornjeg ekstremiteta suspektnih na ovu etiologiju od značaja nam može biti ukoliko se radi o djetetu mlađem od 36 mjeseci, višestrukim prijelomima u različitim stadijima cijeljenja ili obostranim prijelomima (11). Bitno je spomenuti da nema tipičnog prijeloma te da je u evaluaciji vrlo važno uzeti detaljnu anamnezu.

Patološki prijelomi mogu biti posljedica primarne bolesti lokomotornog sustava ili sistemnih bolesti (ili bolesti drugih organa) koje remete homeostazu kosti. U daljnjem tekstu opisane su najčešće od njih.

*Osteogenesis imperfecta* je genetska bolest koja se može naslijediti AD ili AR, a može biti i posljedica *de novo* mutacije (12,13). Radi se o bolesti kod koje zbog neadekvatnog sazrijevanja kolagena tipa 1 dolazi do poremećaja u enhondralnoj i intramembranskoj osifikaciji kostiju (12,13). Postoji 9 tipova bolesti, a najčešći je ipak tip I koji se klinički najlakše prezentira (13). Kod ovog tipa prijelomi se počinju pojavljivati kad dijete počne puzati ili hodati, a karakteristično prestaju u adolescenciji (13). Ovisno o tipu, u sklopu OI mogu se detektirati i drugi simptomi i znakovi, a to su: *dentinogenesis imperfecta*, nizak rast, skolioza, plave bjeloočnice, postupni gubitak sluha, deformiteti baze lubanje sa ili bez neuroloških deficita kranijalnih živaca, povećana elastičnost ligamenata i kože, lakoća zadobivanja meko-tkivnih ozljeda (npr. sufuzija) te postojanje malih, iregularnih košćica uz kranijalne suture (13).

Osteopetroza je također bolest koja se nasljeđuje mendelskim tipom nasljeđivanja. Etiologija ove bolesti nije do kraja rasvijetljena, ali pretpostavlja se da je problem u disfunkciji osteoklasta što dovodi do smanjene resorpcije kosti (12). Kost je zbog toga gusta,

ali narušene arhitekture što je čini podložnom prijelomima. Bolest u svom težem obliku dovodi do rapidnog sužavanja intramedularnog kanala što reducira količinu koštane srži stoga se u uznapredovalom stadiju bolesti često razviju znakovi ekstramedularne hematopoeze (hepatosplenomegalija) te znakovi leukopenije (rekurentne infekcije) i anemije (12, 14).



Slika 2. Osteopetroza: (a) fenotip djeteta, (b) hepatosplenomegalija, (c), (d), (e) radiogrami kostiju povećane gustoće s deformitetima (Preuzeto s:

[http://www.mjdrdypu.org/articles/2013/6/2/images/MedJDYPatilUniv\\_2013\\_6\\_2\\_184\\_11030\\_6\\_u1.jpg](http://www.mjdrdypu.org/articles/2013/6/2/images/MedJDYPatilUniv_2013_6_2_184_11030_6_u1.jpg))

Osteoporoza nastaje kao posljedica poremećene apozicije ili razgradnje kostiju različite geneze (12). Najčešće je sekundarnog tipa (vidi tablicu 1.), a u djece se može razviti i primarna juvenilna osteoporoza (12). Bolest je idiopatska, a tipično se pojavljuje u osnovnoškolske djece (12). S obzirom na veliku aktivnost metafiza u djece, osteoporoza zahvaća upravo te dijelove kosti (12). Bolest traje dvije do tri godine, a zatim se koštana masa povraća (12).

Tablica 1. Najčešći uzroci sekundarne osteoporoze u dječjoj dobi (12)

Uzroci sekundarne osteoporoze u djece	
Endokrine bolesti	hipotireoza, hipertireoza, hipogonadizam, poremećaji kvalitete i kvantitete glukokortikoida
Metaboličke bolesti	malapsorpcija, rahitis, jetrene bolesti, manjak vitamina C
Koštane bolesti	<i>osteogenesis imperfecta</i>
Hematopoetske bolesti	leukemije, limfomi
Bubrežne bolesti	nefrogeni rahitis
Neurološke bolesti	inaktivnost (cerebralna paraliza)
Jatrogeni uzroci	kortikosteroidi, heparin, antikonvulzivi

Tumori kosti, benigni ili maligni, te tumorima slične tvorbe također mogu biti uzrokom patološkog prijeloma, a često početak simptoma pacijenti povezuju uz veću ili manju traumu područja tumora (12). Osteosarkom je najčešći zloćudni tumor kostiju koji se tipično pojavljuje u području koljena ili ramenog zgloba, a predilekcijsko mjesto su mu metafize kostiju (15). Hondrom je dobroćudni tumor koji zahvaća metafizealna područja kosti, osobito malih cjevanica šake ili stopala. Može maligno alterirati (16). Hondroblastom je vrlo rijedak tumor, a zahvaća epifize te može dovesti do poremećaja u rastu, dok je primarni hondrosarkom karakterističan za srednju životnu dob, a u djece je njegova pojava rarietna (12). Gigantocelularni tumor kosti vrlo često dovodi do patološkog prijeloma. Radi se o dobroćudnom, ali izuzetno lokalno agresivnom tumoru (16). U dječjoj dobi zahvaća epifize i metafize dugih cjevastih kostiju (16). Ewingov sarkom je tumor porijekla iz koštane srži koji se pojavljuje u dječjoj ili ranoj adolescentnoj dobi (12). Radi se o izuzetno zloćudnom tumoru koji zahvaća dijafize dugih kostiju, s brzim širenjem kroz periost u priležeća tkiva (12). U

ovog su tumora često potrebne amputacije ili egzartikulacije (12). Vaskularni tumori i tumori vezivnog tkiva također mogu zahvatiti kosti i dovesti do patološkog prijeloma (12) te ih se u diferencijalnoj dijagnostici ne treba izostavljati. Metastatske tumore također treba uzeti u obzir. Najčešći tumori koji u dječjoj dobi metastaziraju u kosti jesu rabdomiosarkom, nefroblastom ili Wilmsov tumor, neuroblastom te non-Hodkin limfom i Hodgkinova bolest (12,14). Međutim, u današnje doba kada su tumori sve učestaliji i nažalost sve češće ih nalazimo u dječjoj i adolescentnoj populaciji moramo računati na mogućnost pojave metastaza drugih sijela, poput karcinoma štitnjače (14). Tumorima slične tvorbe česti su uzrok patoloških prijeloma. Juvenilna (solitarna) koštana cista čest je nalaz u dječaka (12,16). Obično se pojavljuje u području proksimalnog humerusa ili femura (16). Svojim rastom dovodi do stanjivanja kortikalisa kosti (12). Aneurizmatička koštana cista je puno rjeđa, ali svojim rastom imitira zloćudne tumore i zahvaća metafize (12).

Posljednji primjer najčešćih bolesti koje dovode do patološkog prijeloma u djece jest fibrozna displazija. Ovo je bolest kod koje mutacija gena dovodi do poremećaja pretvaranja mezenhima u koštano tkivo (12). Bolest dovodi do bujanja veziva na račun stanjenja kosti te je prevencija patoloških prijeloma vrlo bitan dio kurative.

#### **4. Klinička prezentacija prijeloma gornjeg ekstremiteta u djece**

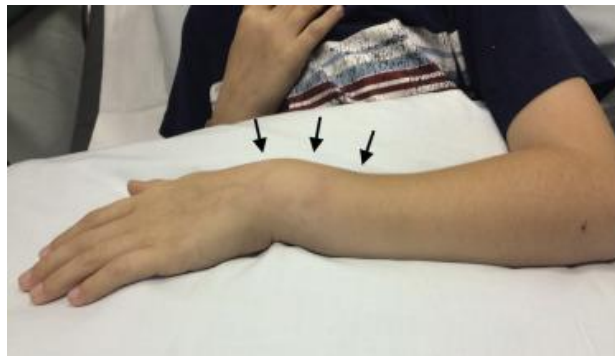Svaki prijelom kosti, bilo u dječjoj ili adultnoj populaciji, popraćen je više ili manje izraženim znakovima prijeloma (6). Ti se znakovi akademski dijele na sigurne i nesigurne (6). Sigurni znakovi loma jesu krepitacije tog područja, abnormalna pokretljivost i položaj te vanjski deformitet (6). U nesigurne znakove loma spadaju lokalne tkivne reakcije poput otoka i bolova, te znakovi krvarenja u meka tkiva (hematomi) ili, u slučaju intraartikularnog prijeloma, *hemartros* (6). Ovdje također spada i gubitak funkcije (*functio laesa*) (6). Različita



ekspresija ovih simptoma može biti vezana uz tip loma ili uz razliku u fizičkim ili psihičkim osobitostima organima.

Osim samog prekida kontinuiteta kosti, u sklopu ovih ozljeda možemo naići na konkomitantna neurovaskularna oštećenja. Oštećenja živaca prezentiraju se motornim i senzornim deficitima u području njihove inervacije (3-5). Ukoliko je oštećena arterija to će dovesti do deficita pulsa, hladnijeg i bljedeg područja distalno, u području njene irigacije (3-5). Oštećenja arterija popraćena su i jakim bolovima, osobito pri pokušaju pasivnog pomicanja npr. prstiju šake (3-5).

Kod prijeloma proksimalnog humerusa može doći do istegnuća brahijalnog pleksusa, a ukoliko je lom popraćen iščašenjem humeroglenoidalnog zgloba tada može doći i do njegove avulzije (1). Distalniji prijelomi humerusa mogu dovesti do oštećenja radijalnog živca (tok živca tik uz kost - *sulcus nervi radialis*) ili arterije brahijalis (1). Suprakondilarni prijelomi, osobito ako su vezani uz prijelome u području proksimalne podlaktice, mogu dovesti do sindroma plutajućeg lakta sa razvitkom kompartment sindroma koji može izuzetno brzo kompromitirati cirkulaciju distalno (1,3-5). Ovdje se može oštetiti i ulnarni živac te strukture kubitalne jame (1).



Slika 3. *Bayonet* ("dinner fork") deformacija kod prijeloma distalne trećine podlaktice

(Preuzeto s:

<http://www.annemergmed.com/cms/attachment/2044731214/2056456072/gr1.jpg>)

Klinički kod fraktura proksimalne trećine podlaktice nailazimo na otok, bol i deformitet najizraženiji u području frakturane pukotine s ograničenom pokretljivošću podlaktice i šake (5). U vrlo malog djeteta sa otokom u području lakta možemo sumnjati i na infekciju poput osteomijelitisa ili septičkog artritisa iako anamnestički dobivamo podatke o traumi (često minornoj) (5). U ovih prijeloma mogu biti oštećeni arterije i živci koji prolaze kubitalnom jamom: brahijalna arterija te medijani i radijalni živac koji prolaze anteriorno od zgloba (osobito kod fraktura s *valgus* deformitetom) te ulnarni živac koji putuje medijalno i dorzalno od zgloba (kod fraktura s posteriornim pomakom ulomaka) (1,5). Prijelomi glavice i vrata radijusa ograničavaju supinaciju te je *punctum maximum* boli na lateralnoj strani lakta (5). Ostali prijelomi ograničavaju sve kretnje lakta, a okultna fraktura (često u području vrata radijusa ili olekranona) popraćena je često samo otokom i bolovima (5).

Dijafizarni prijelomi podlaktice karakterizirani su također više ili manje (npr. kompresivni) izraženim znakovima loma (4). Mogu dovesti do oštećenja radijalne i ulnarne arterije te neuropraksije ili težih ozljeda svih živaca koji ovuda prolaze (1,4).

Kod prijeloma distalne podlaktice tipa "buckle" simptomi i znakovi loma su često minimalni ili ih nema (3). Ukoliko se radi o frakturnoj pukotini koja je nastala padom na ekstendiranu šaku i proteže se kompletno preko radijusa i ulne tada nastaje tipična *bayonet* deformacija (3). Ako je pad bio na flektiranu šaku nastaje suprotna deformacija (3). Kod ovih prijeloma može doći do oštećenja svih struktura kao i kod dijafizarnih prijeloma (3,4). Kod prijeloma šake ponekad je teže uočiti deformitet s obzirom na veću količinu potkožnog masnog tkiva, ali su kod njih krvarenja u ta tkiva izraženija (1).

Osim neurovaskularnih oštećenja, lomovi mogu biti udruženi uz opsežnija mekko-  
tkivna oštećenja, osobito u slučajevima otvorenih prijeloma (6).

## 5. Osvrt na prijelome podlaktice u djece

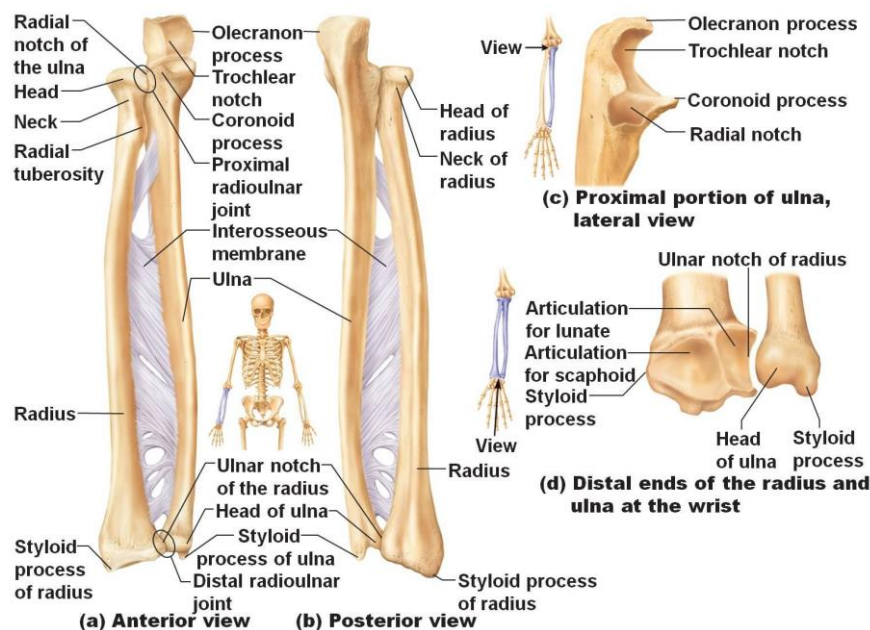
### 5.1. Anatomija podlaktice

Skelet podlaktice sastavljen je od lakatne (*ulna*) i palčane kosti (*radius*) (17,18). Obje kosti su duge cjevaste kosti koje anatomski možemo podijeliti na proksimalni i distalni okrajak te trup kosti (17). Histološki, kosti su na krajevima građene od epifizne hrskavice u različitim stadijima okoštavanja, a između dijafize i epifize nalazi se metafiza koja na svom epifiznom kraju nosi ploču rasta (19). Ploča rasta mjesto je gdje dječja kost raste u duljinu (19). Rast, sa zatvaranjem epifiznih hrskavica, u području gornjeg ekstremiteta završava između 17. i 20. godine života (17).

*Ulna* na svom proksimalnom okrajku nosi dva nastavka od kojih je prvi smješten dorzalno i usmjeren proksimalno te nosi naziv *olecranon* (17). Na svojoj unutarnjoj plohi on je prekriven zglobnom površinom (*incisura trochlearis*) koja se stapa s zglobnom plohom drugog, ventralnog nastavka (*processus coronoideus*) i služi za artikulaciju sa trohlejom humerusa (17). Lateralno od ovih nastavaka nalazi se zglobna ploha za artikulaciju sa palčanom kosti, *incisura radialis*, a ispod koronoidnog nastavka nalazi se hrapavost, *tuberositas ulnae* (17). *Corpus ulnae* na horizontalnom presjeku ima oblik trokuta (17). Na njemu razlikujemo tri plohe (*facies anterior, posterior et medialis*) koje su omeđene s tri brida (*margo anterior, posterior et lateralis*) (17). Lateralni brid najoštriji je te služi kao hvatište interosealne membrane (17). Distalni okrajak ulne zadebljan je kao *caput ulnae* koji ima dvije zglobne plohe od kojih je prva *circumferentia articularis* (obodna ploha za artikulaciju s radijusom), a druga je distalna ploha za artikulaciju s *os triquetrum* (17). Na medijalnoj strani glave nalazi se *processus styloideus* (17).

Obrnuto nego kod lakatne kosti, palčana kost u svom je proksimalnom dijelu zadebljala kao *caput radii* (17). Glavica je proksimalno uleknuta kao *fovea capitis radii* za

artikulaciju s *capitulum humeri*, a cirkumferentno ima drugu zglobnu plohu (*circumferentia articularis*) za artikulaciju s lakatnom kosti (17). Ispod glave nalazi se vrat radijusa, *collum radii*, a ispod njega i ventralno nalazi se hrapavost, *tuberositas radii* (17). Trup radijusa također je trokutasta oblika (17). Omeđen je s tri površine (*facies anterior, posterior et lateralis*) koje su ograničene s tri brida (*margo anterior, posterior et medialis*) i ovdje je medijani brid interosealni (17). Distalni okrajak radijusa ima oblik četverostrane piramide na čijoj bazi nalazimo *facies articularis carpalis* (zglobnu plohu za artikulaciju sa karpusom), dok se medijalno nalazi druga zglobna ploha, *incisura ulnaris*, za artikulaciju s distalnom ulnom (17). Lateralno se nalazi *processus styloideus* koji zajedno s ulnarnim obuhvaća proksimalni karpus poput okvira (17).



Slika 4. Anatomija podlaktičnih kostiju (Preuzeto s:

[http://cdn.photonesta.com/images/classconnection.s3.amazonaws.com/257/flashcards/769257/jpg/radius\\_and\\_ulna1318358247739.jpg](http://cdn.photonesta.com/images/classconnection.s3.amazonaws.com/257/flashcards/769257/jpg/radius_and_ulna1318358247739.jpg))

## 5.2. Mehanika podlaktice

Kosti podlaktice uzglobljene su proksimalno s humerusom (*articulatio cubiti*), distalno sa karpusom (*articulatio radiocarpea*), te međusobno u sva tri svoja dijela (*articulatio radioulnaris proximalis et distalis, membrana interossea*) (17,18).

*Articulatio cubiti* sastoji se od tri manja zgloba: humeroulnarnog, humeroradijalnog i proksimalnog radioulnarnog zgloba (18). Dominantan dio je humeroulnarni zglob u kojem artikulira trohleja humerusa sa incisurama trohlearis lakatne kosti (17,18). U humeroradijalnom dijelu artikuliraju *fovea capitis radii* i *capitulum humeri*, a u proksimalnom radioulnarnom *incisura radialis ulnae* i *circumferentia articularis radii* (17,18). Zglobnu ploštinu ulne, u posljednjem zglobu nadopunjuje *ligamentum anulare radii* (čini 4/5 ukupne zglobne ploštine) (17,18). Os lakatnog zgloba ide od lateralnog epikondila humerusa, kroz središte kapituluma i trohleje, do područja tik ispod medijalnog epikondila humerusa (18). Stoga, os podlaktice ne produžuje os nadlaktice već se između njih stvara kut od 160° do 170° otvoren lateralno (17,18). Taj kut predstavlja fiziološki *valgus* lakta, a zove se još i "noseći kut" ("carryig angle") (1,18). Po prethodno napisanom, vidimo da se radi o složenom zglobu (*articulatio composita*) (18). Međutim, humeroulnarni dio je dominantan i u ovom su zglobu bez obzira na složenost moguće samo jednostavne kretnje fleksije i ekstenzije u rasponu od 135° do 140° (18), a kretnje rotacije zbivaju se istovremeno s kretnjama u distalnom radioulnarnom zglobu (18). U najvećoj fleksiji nadlaktica i podlaktica čine kut od 35° do 40°, a u ekstenziji one su u nultom položaju (neutralnom) (18). Bitno je spomenuti da je fiziološka hiperekstenzija moguća u djece i žena zbog slabije razvijenog mišićnog tkiva (1,18).

*Articulatio radiocarpea* uzglobljuje *facies articularis carpea* radijusa te stiloidne nastavke ulne i radijusa sa proksimalnim redom kostiju karpusa kojeg čine *os scaphoideum*, *os lunatum* i *os triquetrum* (četvrta, *os pisiforme*, ne sudjeluje u ovoj artikulaciji) (17,18). Zbog nekongruentnosti zglobnih ploština između njih umetnut je *discus articularis* (17,18).

Kretnje ovog zgloba vezane su uz kretanje ostalih zglobova karpusa, ali najvećeg su opsega (18). U ovom zglobu moguće su kretanje radijalne abdukcije ( $30^\circ - 40^\circ$ ) i adukcije ( $25^\circ$  do  $30^\circ$ ), palmarne i dorzalne fleksije šake (svaka do  $60^\circ$ ) te cirkumdukcije (18).

*Radius* i *ulna* uzglobljeni su proksimalno (lakatni zglob) te distalno u distalnom radioulnarnom zglobu (17,18). Distalni radioulnarni zglob čine *circumferentio articularis* ulne i *incisura ulnaris* radijusa (17). U ovom zglobu, a istovremeno i u proksimalnom radioulnarnom zglobu, moguće su kretanje rotacije podlaktice (18). I pronacija i supinacija mogu se izvoditi do  $80^\circ - 90^\circ$ , a pritom radijus rotira oko ulne (18). Moguća je i rotacije ulne, ali uz fiksaciju šake uz podlogu (18).

Interosealna membrana razapeta je između radijusa i ulne u području dijafize (17) te pomaže prijenos sile između te dvije kosti i istovremeno ograničava (*chorda obliqua*) prekomjernu supinaciju (18).

### **5.3. Klasifikacija prijeloma podlaktice u dječjoj dobi**

S obzirom na to da su podlaktične kosti po tipu duge cjevanice prijelome podlaktice dijelimo na prijelome proksimalne, srednje i distalne trećine (1-6).

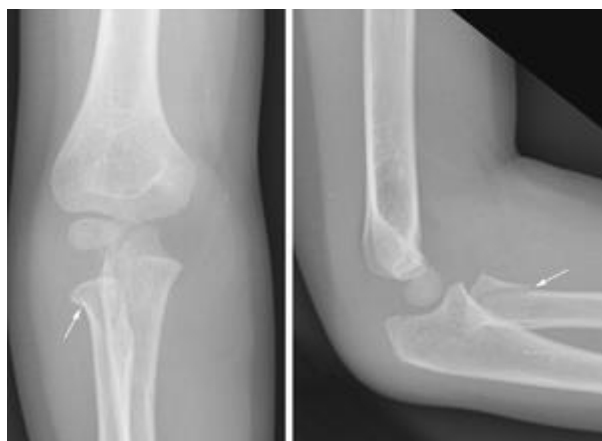
#### **5.3.1. Prijelomi proksimalne trećine podlaktice**

Prijelomi proksimalne trećine podlaktice najrjeđi su prijelomi podlaktice u djece (2,5). Može se raditi o prijelomu samo jedne kosti, a često su to obje (1). Tipični mehanizam nastanka ovih prijeloma jest pad na ispruženu ruku (5). U ovoj skupini možemo naići na prijelome glavice i vrata radijusa, prijelome olekranona ili koronoidnog nastavka ulne, najproksimalnijeg dijela dijafiza podlaktice te na Monteggine prijelome (1-5).

Prijelomi glavice i vrata radijusa čine 5 – 8 % svih prijeloma u području lakta (5), a najčešće se pojavljuju u dobnoj skupini između 9 i 12 godina (2,5). Prijelomi fize i metafize, odnosno vrata radijusa, puno su češći nego prijelomi epifize (glavice radijusa), a nastaju prilikom pada na ispruženu ruku kada glavica radijusa zbog prijenosa sile udari u kapitulum humerusa (1,5). Drugi, rjeđi mehanizam jest prijelom koji nastaje u sklopu stražnje dislokacije lakta ili njene spontane redukcije (5). Aproksimativno oko 50% djece s ovim prijelomom imati će pridružene ozljede poput rupture anularnog ligamenta, prijelom medijalnog epikondila humerusa ili olekranona (5). U tablici 2. prikazana je najčešća, Judetova klasifikacija (1) ovih prijeloma.

Tablica 2. Judetova klasifikacija

Tip loma	Karakteristike
I	minimalni odmak ili bez njega
II	odmak glavice do 30°
III	različit stupanj dislokacije (30° - 60°)
IV	potpuna dislokacija s rupturom anularnog ligamenta



Slika 5. Prijelom vrata radijusa u četverogodišnjeg djeteta (Preuzeto s:

<http://posterng.netkey.at/esr/viewing/index.php?module=viewimage&task=&maxheight=300>

[&maxwidth=300&mediafile\\_id=260379&201108180940.gif](http://posterng.netkey.at/esr/viewing/index.php?module=viewimage&task=&maxheight=300&maxwidth=300&mediafile_id=260379&201108180940.gif))

Prijelomi olekranona rijetki su prijelomi u dječjoj dobi te čine oko 5% svih prijeloma u području lakta (5). Suspektni su na OI (20). Puno se češće nailazi na suprakondilarne prijelome jer je olekranon u djece čvršće građe nego distalni humerus (5). Najčešće nastaju kada dijete direktno padne na olekranon, odnosno lakat, a rjeđe pri padu na ispruženu ruku u iznimnom *valgus* položaju podlaktice (1,5). Prema jednoj klasifikaciji podijeljeni su u intraartikularne i ekstraartikularne prijelome (5,20). Intraartikularni su zatim klasificirani prema stupnju dislokacije frakturnog ulomka, dok su ekstraartikularni najčešće "greenstick" tipa ili stresni (5,20). Oko 1/3 ovih prijeloma je udružena sa prijelomima vrata radijusa, koronoidnog nastavka ili medijalnog epikondila humerusa (5).

Prijelomi koronoidnog nastavka ulne izuzetno su rijetki u djece, a najčešće se uz njih nailazi na pridružene druge prijelome u području lakta, nerijetko s traumatskim iščašenjima (5). Nastaju padom na ispruženu ruku, a rjeđe djelovanjem direktne sile (5). Klasificirani su s obzirom na veličinu frakturnog ulomka i stupanj dislokacije. Tip I je prijelom vrška koronoidnog nastavka, tip II uključuje veći ulomak (ali manji od 50% ukupne visine), a tip III je prijelom kod kojeg je ulomak veći od 50% visine koronoidnog nastavka (1,5,21). Svaki od njih može biti A ili B subtipa, gdje je B subtip dislociran (5,21).

Monteggini prijelomi uključuju prijelom proksimalne trećine dijafize ulne sa dislokacijom glavice radijusa (1,5,6). Može se raditi o i prijelomu srednje trećine dijafize ulne (1). Nastaju padom na ispruženu ruku s podlakticom u pronaciji i često su udružene s razdorom anularnog ligamenta iako glavica radijusa može biti samo iščašena silinom udarca (5). Vrlo su rijetki u dječjoj dobi (1,5).



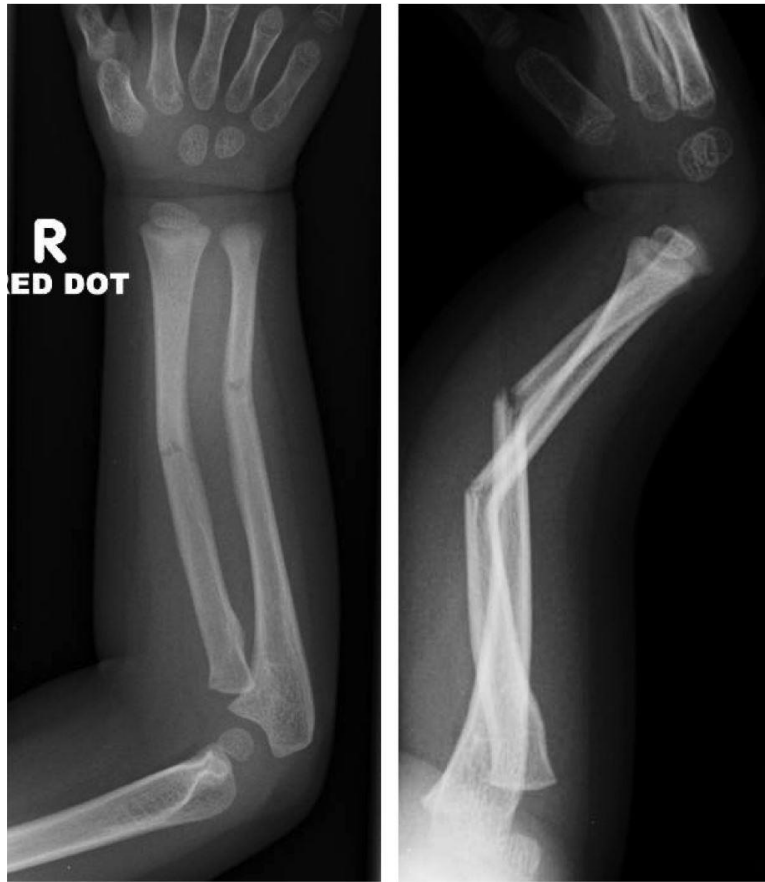### 5.3.2. Prijelomi srednje trećine podlaktice

Prijelomi srednje trećine podlaktice treći su po učestalosti među svim prijelomima gornjeg ekstremiteta dječje dobi iza prijeloma distalnog radijusa i suprakondilarnih prijeloma (4). Ovdje također može biti prisutna fraktura samo jedne, ali najčešće se radi o prijelomu obje kosti (1,4). Nastaju padom na ispruženu ruku, a direktan način tipičan je za prijelom dijafize ulne ("nightstick" fraktura) (4). Ova posljednja fraktura može biti sumnjiva na intencionu traumu (4,11).

Ovdje možemo naići na različite obrasce loma: plastične deformacije, "greenstick" prijelome, kompletne i, vrlo rijetko, kominutivne ili više-etažne (4).

Plastične deformacije karakteristične su za dječju dob, a vrlo često ih nalazimo u području dijafize ulne (4). Pri takvom tipu loma ruka izgleda lagano iskrivljeno, a radi se mikroskopskoj frakturi (4). "Greentick" frakture su najčešće u području dijafize (4,22). Tipično ih uzrokuju rotacijske sile (1). Kompletne i kominutivne frakture su vrlo rijetke, a za njihov je nastanak potrebna velika mehanička sila (4,7). Kompletne frakture mogu biti različitog smjera i oblika frakturne pukotine: pukotina može biti transverzalna, kosa ili spiralna, a može sadržavati i središnji trokutasti ulomak na mjestu suprotnom djelovanju sile (4,6).

Ove frakture često su udružene sa suprakondilarnim frakturama humerusa što može dovesti do sindroma plutajućeg lakta te sa frakturama proksimalnog humerusa, klavikule, distalne podlaktice ili šake (4).



Slika 6. "Greenstick" prijelom obje kosti srednje trećine podlaktice (Preuzeto s:  
<http://www.imageinterpretation.co.uk/images/wrist/greenstick.jpg>)

### 5.3.3. Prijelomi distalne trećine podlaktice

Prijelomi distalne trećine podlaktice čine 20 – 25% svih prijeloma u djece (3). Može se raditi o prijelomu samo jedne ili obje kosti (1,3). Pojavljuju se u djeteta starijeg od 5 godina, a tip loma ovisi o dobi djeteta (1-3). "Torus" i "greenstick" prijelomi distalnih metafiza pojavljuju se češće u djece mlađe od 10 godina, epifizeolize nakon 10 godine, a kompletni metafizealni prijelomi u adolescentno doba (3).

Najčešći mehanizam prijeloma jest pad na ispruženu ruku (3). Pritom se dijete osloni na distalnu podlakticu pri ekstenziranju šaci pa se maksimum aksijalne sile prenese na podlakticu (3). Prijelomi distalnog radijusa najčešće su frakture uopće (1,6). Može se raditi o svim gore navedenim tipovima loma, bilo metafize, epifize ili najdistalnijeg dijela dijafize (3).

Tipična metafizna fraktura distalnog radijusa jest "torus" ii "buckle" fraktura (3). Radi se prijelomnoj pukotini nastaloj između nježnije metafize i čvršće dijafize radi kompresivne sile pri padu na ispruženu ruku (3). Epifizeolize su u ovom području najčešće i klasificiraju se po Salter - Harrisu (1,6). U tablici 3. je prikazana S-H klasifikacija (3,6). Epifizeoliza nastaje na mjestu nekalcificiranog i već prije kalcificiranog dijela hrskavice što predstavlja *locus minoris resistentiae* (3). Kompletne frakture mogu biti sa ili bez dislokacije, različitih oblika pukotina (transverzalne, kose, spiralne) (1,6). Tipična fraktura distalnog radijusa s volarnom angulacijom zove se Smithova fraktura, a s dorzalnom Collesova (6,23).

Prijelomi distalne ulne puno su rjeđi, osobito epifizeolize (3). Također mogu pokazivati različite obrasce prijelomne pukotine kao i kod distalnog radijusa (3, 23). Ovdje međutim valja spomenuti prijelom ulnarnog stiloida koji se tipično pojavljuje uz prijelom distalnog radijusa (3). Radi se o avulzijskoj frakturi na mjestu pripoja triangularnog fibrokartilaginoznog kompleksa ili ulnokarpalnog ligamenta (1,3). Značaj jest u tome što se ponekad zbog moguće konkomitantne rupture ligamenata mora pribjeći operativnom zbrinjavanju (3,23).

Tablica 3. Klasifikacija epifizeoliza po Salter – Harrisu

Salter Harris tip	Karakteristike
Tip I (5 -7%)	frakturna pukotina prolazi kroz ploču rasta, dobre je prognoze
Tip II (75%)	frakturna pukotina prolazi pločom rasta i usmjerava se na metafizu, dobre je prognoze
Tip III (7 – 10%)	frakturna pukotina prolazi pločom rasta i usmjerava se na epifizu, lošije je prognoze
Tip IV (10%)	frakturna pukotina prolazi kroz metafizu, ploču rasta te epifizu, lošije je prognoze
Tip V (<1%)	kompresija na ploču rasta, pukotine nema, radi se o “gužvanju” ploče rasta, vrlo je loše prognoze

Galleazijeve frakture nisu česte u djece (3). Radi se o prijelomu distalne trećine radijusa udruženom s dislokacijom distalnog radioulnarnog zgloba (6) ili epifizeolizom ulne (3). Nastaje prilikom pada na ispruženu ruku (3).

Uz prijelome distalne podlaktice u oko 5% slučajeva mogu se očekivati suprakondilarne frakture, a rjeđe prijelomi proksimalnog humerusa, klavikule i šake (3).

#### **5.4. Dijagnostika prijeloma podlaktice u dječjoj dobi**

Dijagnoza prijeloma se temelji na anamnezi i fizikalnom pregledu, a definitivno potvrđuje slikovnim metodama. Prije fizikalnog pregleda često se mora pribjeći analgeziji u svrhu postizanja ko-operabilnosti s malim pacijentom (3-5). Inspekcijom već možemo vidjeti da je ruka u abnormalnom položaju te uočiti deformitet i okolni otok (6). Također možemo vidjeti postoji li rana u tom području što može upućivati na otvoreni prijelom (3-5). Ponekad su znakovi otvorenog prijeloma prikriveni, odnosno uočava se manji defekt mekih tkiva nego što je očekivano. Može se raditi samo o maloj rani od par milimetara (6). Za razlikovanje rane nastale otvorenim prijelomom od rane nastale primarnim impaktom sile služi nam jednostavni test - kada se cirkumskriptno pritisne područje rane u slučaju otvorenog prijeloma dobiti ćemo krv na ranu (3-5). U suprotnom nećemo, a ponekad ćemo imati i abrazije okolne kože (3-5). Proksimalni radijus i ulna palpatorno su dostupni (3-5) te se tako može napipati i sama frakturna pukotina. Bitno je uvijek ispitati cijeli gornji ekstremitet, a ponekad i susjedni radi mogućih pridruženih prijeloma (3-5). Pacijenta se zamoli da izvodi aktivne kretnje karakteristične za svaki pojedini zglob (3-5). Pasivni pokreti ne preporučaju se izvoditi, isto kao i ispitivanje krepitacija radi mogućeg dodatnog oštećenja okolnih tkiva ili pogoršanja samog loma (3-6). Neurovaskularni status mora biti provjeren prije liječenja i nakon imobilizacije ili bilo kakve druge manipulacije (1-6). Vaskularni status ispituje se obostranim

pipanjem pulzacija brahijalne i radijalne arterije, ispitivanjem temperature i boje kože te kapilarnog punjenja (3-5). Ukoliko nismo sigurni pomoći nam može "doppler" ultrazvuk ili pulsna oksimetrija (3-5). Ponekad su pulzacije slabe radi reaktivnog spazma brahijalne arterije što popušta na redukciju i imobilizaciju prijeloma (3-5). Međutim, ostali nalazi, osobito kapilarno punjenje su adekvatni (unutar 2s) (3-5). Ukoliko su ovi nalazi abnormalni, uz prisustvo bolova, došlo je do ishemije ekstremiteta što zahtijeva promptnu revaskularizaciju (3-5) (unutar 6, maksimalno 8 sati (6)). Neurološki motorni status uda ispituje se različitim testovima. Test pokazivanja "OK" znaka govori nam o statusu prednjeg (*n. medianus*) i stražnjeg interosealnog živca (*n. radialis*) (3-5). Držanje papira između 4. i 5. prsta govori nam o statusu ularnog živca, a znak "palac gore" o statusu radijalnog živca (3-5). Senzorni deficiti ispituju se testiranjem osjeta dodira, odnosno diskriminacije osjeta na udaljenosti od 5 mm (3-5). Ovo se izvodi u djece starije od 5 godina na dorzumu šake (*n. radialis*), kažiprstu (*n. medianus*) i malom prstu (*n. ulnaris*) (3-5). Ukoliko je sensorika poremećena (parestezije, disestezije) i uz to popraćena bolovima, ehkimozama, sve većim otokom te ponekad bulama tada moramo posumnjati na razvoj kompartment sindroma (1-6). On je osobito suspektan u slučaju udruženih suprakondilarnih prijeloma i prijeloma proksimalne podlaktice (5).

Dijete sa suspektnom frakturom podlaktice treba radiološki obraditi. Radiološka dijagnoza prijeloma proksimalne trećine može predstavljati izazov s obzirom na to da je lakat u djeteta većinskim dijelom sastavljen od hrskavice (5). Snimaju se AP RTG snimke lakta i podlaktice te LL snimke lakta u fleksiji, podlaktice i zapešća (5). Frakture glavice i vrata radijusa dobro su vidljive i na AP i LL snimkama, dok je olekranon najbolje uočljiv na LL snimci (5). Na LL snimci glavica radijusa često superimponira koronoidni nastavak ulne, stoga je ponekad potrebno snimiti i kose snimke, CT ili MR (5).

Kod sumnje na dijafizarni prijelom podlaktice potrebno je snimiti AP i LL snimke podlaktice sa zapešćem i distalnim humerusom (često pridružene suprakondilarne frakture)

(4). Dobra AP snimka mora imati minimalnu superimpoziciju *tuberositas radii* nad proksimalnom ulnom i podjednaku gustoću kosti proksimalno i distalno (4). Na LL snimci vidi se superimpozicija radijusa i ulne distalno (4).

Kod prijeloma distalne trećine podlaktice snima se po istim pravilima kao i kod srednje trećine. Sve frakture distalne podlaktice dobro su vidljive osim SH tip I (3). Ona ne mora biti viđena inicijalno ili se vidi kao kost „nježnije građe“ u tom području (3).

U slučaju nejasne slike mogu se snimiti posebne projekcije (npr. radiokapitularna projekcija kod prijeloma glavice i vrata radijusa (24)) ili se pribjegava MR-u ili CT-u.

### **5.5. Liječenje prijeloma podlaktice u dječjoj dobi**

Inicijalno zbrinjavanje prijeloma uključuje liječenje kompartment sindroma i saniranje neurovaskularnog snopa ukoliko je to potrebno, kupaciju boli, imobilizaciju ekstremiteta te metode za smanjivanje otoka (3-5) (elevaciju, hlađenje, prvotno postavljanje longete).

U slučaju kompromitirane cirkulacije može se pribjeći zatvorenoj repoziciji, a ukoliko se stanje ne popravi potrebna je kirurška intervencija (3-5). Kompartiment sindrom zahtijeva kidanje imobilizacije (ukoliko je ima) ili bilo čega drugog uključujući i odjeću s ekstremiteta (6). Ud se ne smije elevirati radi pogoršanja ishemije te je indicirana fasciotomija (3-6).

Bol se kupira opijatnim analgetikom (npr. morfinom i.v. 0,1 do 0,15 mg/kg, do maksimalno 10 mg) ili nesteroidnim protuupalnim lijekom (npr. ibuprofenom 10mg/kg per os), ovisno o težini boli (3-5). Ponekad se prije snimanja treba “imobilizirati” u intaktnom položaju (3-5) također u svrhu što manje boli i prevencije većih oštećenja.

U slučaju otvorenog prijeloma ponekad je u skladu s cijepnim statusom potrebno ordinirati antitetanusnu profilaksu i uključiti antibiotsku terapiju.

### 5.5.1. Liječenje prijeloma proksimalne trećine podlaktice

Moć remodelacije u području proksimalne podlaktice je minimalna (1,5) te je za uspješno liječenje ovih prijeloma stoga potrebno postići što idealniju poziciju frakturnih ulomaka.

U slučaju frakture glavice i vrata radijusa izbor metode liječenja ovisi o kutu angulacije glavice. Ukoliko je ona manja od  $30^\circ$  većina autora slaže se da je za tretman dovoljna imobilizacija longetom, tj. gipsom (1,5). Kada je kut angulacije između  $30^\circ - 60^\circ$  (Judet III) tada postoje mnoga kontroverzna mišljenja, ali većina autora se ipak slaže da je metoda zatvorene repozicije i imobilizacije najbolje rješenje (5). U slučaju zaostale angulacije veće od  $30^\circ$  nakon zatvorene repozicije, kretnji rotacije reduciranih  $<45^\circ$ , pomaka ulomaka većeg od 3 – 4 mm (24) te Judet IV frakture (25) indicirano je liječenje perkutanom fiksacijom frakturnih ulomaka Kirschnerovim žicama nakon zatvorene repozicije ili retrogradnim uvođenjem intramedularnog čavla (ESIN metoda) ili K-žice uz redukciju rotacijom tog čavla, odnosno žice (24). U slučaju Judet IV prijeloma ESIN metoda pokazala je veći opseg pokreta (pronacije, fleksije i ekstenzije) nakon cijeljenja loma (25). Ukoliko ove metode nisu dovele do uredne pozicije ulomaka (26, 27) i ako je riječ o kominutivnoj frakturi (27) pristupa se otvorenoj repoziciji sa ili bez unutarnje fiksacije. Ovi prijelomi uglavnom uredno cijele (1, 5). Zbog odnosa kapituluma humerusa i glavice radijusa vrlo je važno postići adekvatan odnos radijalne glavice i dijafize jer će u suprotnom kretnje rotacije biti ograničene (5). Ako postoji dislokacija epifize (glavice radijusa) tada postoje veće šanse za prerano sraštavanje epifize, prekomjerni rast glavice ili njene avaskularne nekroze (5, 24,). Isto tako, u slučaju potrebe za otvorenom redukcijom i fiksacijom komplikacije su češće i opseg pokreta nakon liječenja može biti nezadovoljavajući (27). Ostale komplikacije koje se ovdje mogu ponekad uočiti nakon cijeljenja su sinostoza i zaostali valgus deformitet (1,4,24).

Prijelomi olekranona tipa zelene grančice ili stresne frakture, bez ili sa minimalnim pomakom uz očuvan integritet periosta posteriorno liječe se imobilizacijom (5, 20). Ukoliko su frakture dislocirane, pukotine šire od 2 mm, udružene s frakturama proksimalnog radijusa ili se radi o kominutivnom prijelomu indicira se otvorena repozicija i fiksacija loma (1,5,20) (dinamička obuhvatna sveza K – žicama ili suturama (1,20), pločica u slučaju kominucije (20), a vijak u slučaju kose frakture (1)). Prijelomi olekranona redovito lijepo cijele, ali ponekad, osobito u slučaju kominutivnih prijeloma, mogu dovesti do razvoja ranog artritisa ili redukcije opsega pokreta lakta (primarno fleksije i ekstenzije) (5).

Avulzijski prijelomi koronoidnog nastavka ili oni sa frakturnim ulomkom manjim od 50% samog nastavka, a bez dislokacije lakta i sa stabilnim zglobom liječe se konzervativno (imobilizacijom) (1,5). Operativni zahvat indicira se kod većih fraktura ili nestabilnog lakta (5). ORIF se može postići serklažom, kanuliranim vijcima ili potpornom pločicom (28). Redovito uredno cijele, a ponekad zaostaje redukcija opsega pokreta zgloba ili hererotopičke osifikacije (5, 28).

Monteggini prijelomi uglavnom se liječe zatvorenom repozicijom i imobilizacijom (1,5). U toku repozicije ulne radijalna glavica se spontano vrati u svoj normalan položaj (1). Ukoliko repozicija nije moguća pristupa se stabilizaciji ulne ESIN metodom ili pločicom, a ponekad se moraju učiniti i suture anularnog ligamenta (5,29). Ovaj se prijelom često može zakomplicirati neuropraksijom *n. interosseus posterior* (29).

### **5.5.2. Liječenje prijeloma srednje trećine podlaktice**

Većina ovih prijeloma uspješno se liječi imobilizacijom i zatvorenom repozicijom (1,4). Ovdje se najčešće nalazi na prijelom obje kosti, često na istoj razini (1,4). Postoje brojne preporuke za stupanj različitih pomaka koji se mogu tolerirati u slučaju liječenja



samom imobilizacijom (32), a prikazane su u tablici 4. Ipak, većina se autora slaže da se veći stupnjevi pomaka mogu tolerirati u sve distalnijih lomova s obzirom na veću moć remodelacije (31).

Plastične deformacije ispod 20° ili one u djeteta mlađeg od 4 godine često se same isprave te je u tim slučajevima imobilizacija dovoljna (4, 22). Međutim, ukoliko su obje kosti plastično deformirane ili se radi o opsežnijim deformacijama preporučena je zatvorena repozicija zbog moguće redukcije interosealnog prostora i posljedično zaostalog smanjenog opsega rotacije podlaktice (22).

Tablica 4. Preporučeni stupnjevi pomaka različitih autora koji se mogu tolerirati za liječenje imobilizacijom (\*MS=srednja trećina dijafize; \*\*DS=distalna trećina; \*\*\*PS=proksimalna trećina) (32)

Dob (autori)	Angulacija	Malrotacija	Bayonet apozicija
<8 (Price, 2010.)	<15° MS*, DS**, <10° PS***	<30°	100%
>9 (Noonan, 1998.)	<15°	<45°	<1 cm
<10 (Tarmuzi, 2009.)	<20°		bez ograničenja

U slučaju prijeloma tipa zelene grančice zatvorena repozicija vrši se u svrhu ispravljanja angulacije, dislokacije i rotacije (4, 22). Neki autori preporučuju pretvorbu u kompletnu frakturu, a zatim repoziciju i imobilizaciju jer su tada reangulacije rjeđe (1, 4, 22). Međutim, kod kompletnih fraktura su češće rezidualne primarne angulacije nakon procesa cijeljenja (4). Kod vrlo malih angulacija repozicija se može izvršiti i nakon stavljanja longete ili gipsa (prije stvrdnuća) (4).

Kompletne frakture vrlo male angulacije i dislokacije također se mogu reponirati kod postavljanja imobilizacije (4). Kod većih pomaka vrši se prava zatvorena repozicija (4,22, 32).

U slučaju većih pomaka (tablica 4.) ili neuspjeha konzervativne terapije indicirano je liječenje ESIN metodom ili kompresijskom pločom (32-34). Nema preporuka koja je metoda bolja za stabilizaciju loma (32,34), ali ipak ESIN metoda je manje invanzivna (bolji kozmetički učinak) (32). Jedino se za kominutivne prijelome preporučuje osteosinteza pločom i vijcima (32,34).

Najčešće komplikacije ovih prijeloma su refrakture (najčešće mjesto refraktura u djece) koje se uglavnom pojavljuju 6 mjeseci *post* primarnog prijeloma (4,22). Češće su kod “greenstick” prijeloma ili nakon liječenja intramedularnim čavlima, odnosno pločom i vijcima (22).

**Figure 3. Anterior-posterior (A) and lateral (B) X-rays of a forearm fracture treated by elastic stable intramedullary nailing.**

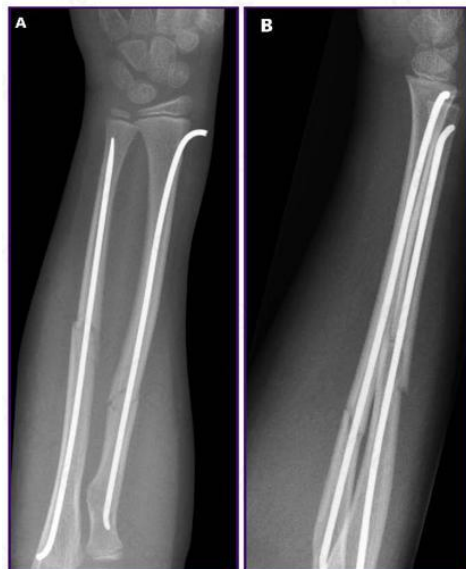

Image courtesy of Remedica Journals  
<http://www.remedicajournals.com/Advances-in-Orthopaedics/BrowseIssues/Volume-1-Issue-2/Article-Intramedullary-Nailing-of-Pediatric-Long-Bone-Fractures>

Slika 7. ESIN metoda osteosinteze prijeloma dijafiza podlaktice (Preuzeto s:  
<http://www.remedicajournals.com/UIControls/ImageOpen.axd?aaid=4949> )

### 5.5.3. Liječenja prijeloma distalne trećine podlaktice

Mogućnost remodelacije distalne trećine podlaktice je izražena (1,4,6), a samo liječenje ovisi o tipu prijeloma.

Nedislocirani SH I i II prijelomi zahtijevaju samo imobilizaciju (3). Ukoliko su dislocirani zatvorena repozicija mora biti izvršena unutar tjedan dana zbog brzog cijeljenja ploče rasta te je nakon 7 dana veća je mogućnost jatrogenog oštećenja epifize (23). U slučaju neuspjeha ove metode i neurovaskularne kompromitacije preporuča se perkutana fiskacija ulomaka (3,23). SH III i IV zahtijevaju otvorenu repoziciju uz internu fiksaciju. SH tip V teško se dijagnosticira, često kao prerano zatvaranje ploče rasta (23).

*Torus* frakture su stabilne i zahtijevaju imobilizaciju longetom ili gipsom (23). *Greenstick* prijelomi bez većih dislokacija najčešće se liječe samo imobilizacijom (3). U tablici 5. su predočeni preporučeni stupnjevi angulacije za liječenje bez repozicije koji se mogu tolerirati s obzirom na dob djeteta (23).

Tablica 5. Tolerirane vrijednosti angulacija kod “greenstick” prijeloma s obzirom na dob

Dob (godine)	< 5	5 – 10	> 10
Angulacija (LL RTG)	10° - 35°	10° - 25°	5° - 20°
Angulacija (AP RTG)	10°	10°	10°

Ukoliko postoji veći stupanj angulacije potrebna je repozicija tokom postavljanja imobilizacije, a ukoliko je ona još izraženija potrebna je prava zatvorena repozicija (23).

U slučaju kompletnih metafizealnih i distalnih dijafizealnih prijeloma vrijede ista odstupanja kao u tablici 3. Ovdje treba spomenuti da se volarna angulacija ne može remodelirati (1), a dorzalna se može tolerirati do 30° u djece mlađe od 9 godina, a 20° u starije djece (23). Malrotacija ulomaka također se ne može remodelirati te se svakako manualnom

repozicijom mora postići uredan odnos (23). *Bayonet* apozicija će zacijeliti uredno ako nema rotacije ulomka i neće uzrokovati redukciju rotacijskih kretnji (3,23). Dislocirane frakture (>20° angulacije) zahtijevaju zatvorenu repoziciju, a ukoliko to ne uspije indicirano je operativno liječenje perkutanom fiksacijom ulomaka (36), pločom ili ESIN metodom (23,35,37). ESIN metoda pokazala je najbolje rezultate u tim slučajevima (35,37).

Fraktura ulnarnog stiloida koja je locirana na bazi stiloda upućuje na disrupciju TFCC i može zahtijevati operativnu intervenciju (2,23).

Galleazzijeve frakture liječe se primarno zatvorenom repozicijom i imobilizacijom (3). U slučaju neuspjeha indiciran je ORIF volarnom pločom, aplikacija intramedularnog čavla ili perkutana fiskacija ulomaka radijusa (23).

Češće komplikacije (3,23) ovih prijeloma prikazane su u tablici 6.

Tablica 6. Komplikacija prijeloma distalne trećine podlaktice

Tip prijeloma	Najčešće komplikacije
Epifizeolize	prijevremeno zatvaranja, poremećaj u rastu (totalni ili parcijalni), ekstreman rast, oštećenje medianog živca
Torus / buckle	refrakture
Greenstick	refrakture, deformiteti
Kompletne	refrakture, redislokacije tokom liječenja, poremećaji rotacije, deformiteti
Galleazzijeve frakture	oštećenja superficijalne grane radijalnog živca i tetive dugog ekstenzora palca

## 6. Rasprava

Iz prethodnog teksta jasno je da su prijelomi gornjeg ekstremiteta u pedijatrijskoj populaciji vrlo česti, a da je podlaktica predilekcijsko mjesto prijeloma s obzirom na mehanizam ozljede i na zaigranost dječje dobi kao takve. Iako je većina ovih prijeloma

bezazlena, i nastala prilikom igre i zabave, ipak u nekim slučajevima treba biti oprezan. Posebno bih istakla ovdje mogućnost fizičkog zlostavljanja djeteta. Smatra se da je svako peto dijete danas izloženo nekoj vrsti nasilja, među kojima uz zanemarivanje prednjači fizičko zlostavljanje od strane roditelja ili skrbnika te vršnjačko nasilje. Ovdje treba biti svjestan ove mogućnosti te prilikom obrade prijeloma i drugih ozljeda suspektnih na zlostavljanje svakako obavijestiti socijalnu službu ili policiju. Na taj način možemo spriječiti daljnje fizičko oštećenje djeteta, ali ne i manje bitno psihičko oštećenje koje može ostaviti ogromne posljedice i dovesti do deficita u socijalnom i kognitivnom funkcioniranju tokom života.

Većina ovih prijeloma je na sreću jednostavna, odnosno ne dovodi do okolnih oštećenja živaca, žila ili do posljedičnih funkcijskih deficita. Ipak, postoji manji broj slučajeva kod kojih treba biti vrlo oprezan. Dječja kost karakterizirana je posebnom građom, a područje koje je osobito osjetljivo jest područje ploče rasta. Ovo je mjesto na kojem uz homeostatski hormonski balans i intaktnost arhitekture kost raste u dužinu i zahvaljujući tome dostižemo visinu i dužinu ekstremiteta koja nam je genetski kodirana. Međutim, u slučajevima jatrogenog oštećenja ploče rasta i epifiza, bilo kod redukcije prijeloma ili osteosintezom, možemo nenamjerno oštetiti dijete ukoliko nismo dovoljno oprezni. Zbrinjavanje epifizeoliza i drugih prijeloma uz nježnu manipulaciju i minimalni doticaj s tim područjem ključ su čuvanja ovog vulnerabilnog područja.

Nažalost, još i danas nema jedinstvenog konsenzusa što se tiče liječenja lomova u djece. Objavljeno je puno radova iz različitih dijelova svijeta prema kojima se ipak svi iskusni dječji kirurzi i ortopedi slažu da bi se, kad god je to moguće, dječji prijelomi trebali tretirati konzervativno. Međutim što je u slučajevima kada to nije moguće? Danas, s razvojem medicinske tehnologije i sve većim zanimanjem za biomehanička svojstva kosti postoji više načina kako se dječja kost može stabilizirati. Pomakli smo se od dugotrajnih koštanih ili kožnih ekstenzija zahvaljujući razvoju osteosintetskih materijala poput intramedularnih

čavala. Ipak, za djecu mlađu od godinu ili dvije dana starije metode još su uvijek vrlo dobre metode liječenja. Mnogi autori preporučuju različite osteosinteze, a minimalno invazivnim pristupom na kost (ako govorimo o intramedularnoj osteosintezi ili perkutanoj fiksaciji Kirscherovim žicama) reduciraju se moguće postoperativne komplikacije. Isto tako, osteosintetske metode su povezane s bržim oporavkom, manjim brojem dana hospitalizacije, što direktno utječe na troškove liječenja, ali i na brži povrat djeteta svakodnevnim aktivnostima, poput vrtića ili škole. Međutim, još uvijek ostaje problem kada, odnosno kolika mora biti angulacija ili dislokacija ulomaka, da bi sa sigurnošću mogli reći da je jedna metoda bolja od druge. Postoje brojne preporuke što je navedeno u prethodnim poglavljima, ali ipak jedinstvenog rješenja još nema te je liječenje ovih lomova prepušteno iskustvu dječjeg kirurga.

## **7. Zaključak**

Zaključno možemo reći da je kod svakog prijeloma u djeteta bitno odrediti točan uzrok ozljede te u slučajevima patološkog prijeloma uključiti liječenje primarne bolesti. Prijelomi podlaktice generalno se liječe konzervativnom terapijom, međutim u slučajevima kada to nije moguće bitno je izabrati metodu liječenja koja će biti manje invazivna i koja je povezana s manjim brojem komplikacija. Dislokacije ulomaka mogu se tolerirati do određene granice s obzirom na veliku moć remodelacije koja krasi dječju dob. U djece je vrlo važno čuvati područje ploče rasta i postići urednu anatomsku osovinu kosti. Pristup malom pacijentu uz objašnjenje i smanjenje boli na minimum ključ je postizanja dobre suradljivosti i naravno, posljedičnog boljeg rezultata liječenja.

## 8. Sažetak

Prijelomi gornjeg ekstremiteta u djece prednjače pred prijelomima donjih. Etiologija ovih prijeloma može biti primarna (spontani prijelomi) ili sekundarna (patološki prijelomi). Spontani prijelomi tipično nastaju prilikom dječje igre ili sportskih aktivnosti. Patološke prijelome mogu izazvati primarne bolesti lokomotornog sustava ili bolesti drugih organskih sustava koje remete homeostazu kosti na bilo koji način. Dijagnostika prijeloma bazirana je na anamnezi i fizikalnom pregledu s osvrtnom na sigurne i nesigurne znakove loma. Dijagnoza se definitivno potvrđuje slikovnim metodama. Prijelomi podlaktice čine 40 – 50% svih prijeloma dječje dobi, a podijeljeni su na prijelome proksimalne, srednje i distalne trećine. Najčešći su prijelomi distalne trećine palčane kosti. Prijelomi u djece mogu pokazivati različite obrasce loma, a pojedini tipovi su karakteristični za pedijatrijsku populaciju, poput epifizeoliza, torusnih prijeloma, prijeloma tipa zelene grančice ili plastičnih deformacija. Liječenje je uglavnom konzervativno što uključuje samu imobilizaciju, zatvorenu repoziciju i imobilizaciju te metode koštanih i kožnih ekstenzija. U određenim indikacijama pristupa se operativnom zbrinjavanju loma prilikom kojeg se mogu koristiti različite metode osteosinteze (pločice i vijci, intramedularni čavli, Kirscherove žice). Komplikacije prijeloma i operativnog zbrinjavanja su rijetke, ali mogu dovesti do poremećaja u rastu i deficitima u funkciji ekstremiteta, stoga je adekvatno zbrinjavanje prijeloma i nježna manipulacija od velikog značaja za daljnji život.

## 9. Summary

Fractures of the upper extremity in children are more often than fractures of the lower extremity. The etiology of these fractures can be primary (spontaneous fractures) or secondary (pathological fractures). Spontaneous fractures typically occur during game or sport's activities. Pathological fractures can be caused by primary disease of the locomotor system or diseases of other organ systems that disrupt the homeostasis of bone in any way. Diagnosis of fractures is based on medical history and physical examination with emphasis on safe and unsafe signs of fracture. The diagnosis is definitively confirmed by imaging methods. Fractures of the forearm constitute 40-50% of all fractures in children, and are divided into fractures of the proximal, middle and distal third of forearm. The most common are fractures of the distal third of the radius bone. Fractures in children may show different patterns of fracture, and some types are characteristic in the pediatric population, such as epiphysiolysis, torus fractures, greenstick fractures or plastic deformations. Treatment is generally conservative, which includes immobilization, closed reduction and immobilization or methods of bone and skin extension. In certain indications there is need for use of different methods of osteosynthesis (plates, screws, intramedullary nails, Kirschner's wires). Complications of fractures and surgical treatment are rare, but they can lead to disturbances in the growth and deficits in the function of the limbs, hence the adequate treatment method of fractures and gentle manipulation with bones is of great importance for their future lives.



## 10. Literatura

1. Vučkov Š., Kvesić A. (2005.). *Izabrana poglavlja iz dječje kirurgije*. Rijeka: Sveučilište u Rijeci, Sveučilište u Mostaru.
2. Čelović R., Močenić D., Bilić V. (2005.). *Iskustva u liječenju prijeloma dječjih podlaktica u Općoj bolnici Pula*. Glasnik pulske bolnice, [internet] 2(2), 41-45. Dostupno na: [hrcak.srce.hr/file/1149](http://hrcak.srce.hr/file/1149) [Pristup dana: 11.5.2016.].
3. Schweich P. *Distal forearm fractures in children: Diagnosis and Assesment*. [internet] UpToDate. Dostupno na: [Pristup dana: 22.2.2016.].
4. Schweich P. *Midshaft forearm fractures in children*. [internet] UpToDate. Dostupno na: [Pristup dana: 22.2.2016.].
5. Schweich P. *Proximal fracture of the forearm in children*. [internet] UpToDate. Dostupno na: [Pristup dana: 22.2.2016.].
6. Šoša T. i sur. (2007.). *Kirurgija*. Zagreb: Naklada Ljevak.
7. Jakob H., Lustenberger T., Schneidmuller D., Sander L. A., Walcher F., Marzi I. (2010.). *Pediatric polytrauma management*. *European Journal of Trauma and Emergency Surgery*, [internet] 36 (4)., 325-338. Dostupno na: [\\_](#)[Pristup dana: 23.2.2016.].
8. hzjz.hr (2014.). *Prometne nesreće u djece – Hrvatski zavod za javno zdravstvo*. [internet] Dostupno na: [\\_](#)[Pristup dana: 8.4.2016.].
9. Đelmiš J., Orešković S. i sur. (2014.). *Fetalna medicina i opstetricija*. Zagreb: Medicinska naklada.
10. Gogolja D., Vrdoljak J., Car A., Višnjic S. (1999.). *Porodajni prijelomi dugih kostiju*. *Peadiatria croatica*, [internet] 43 (4). Dostupno na: [Pristup dana: 12.4.2016.].

11. Scherl S. A., Endom E. E. *Ortopedic aspects of child abuse*. [internet] UpToDate. Dostupno na: \_ [Pristup dana: 8.4.2016.].
12. Tudor A., Šestan B. i sur. (2012.). *Dječja ortopedija*. Zagreb: Medicinska naklada.
13. Beary F. J., Chines A. A. *Osteogenesis imperfecta: Clinical Features and Diagnosis*. [internet] UpToDate. Dostupno na: \_ [Pristup dana: 8.4.2016.].
14. Mardešić D. (2003). *Pedijatrija*. Zagreb: Školska knjiga.
15. Wang L. L., Gebhardt C. M., Rainusso N. *Osteosarcoma: Epidemiology, pathogenesis, clinical presentation, diagnosis, and histology*. [internet] UpToDate. Dostupno na: [Pristup dana: 8.4.2016.].
16. Tis E. J. *Benign bone tumors in children and adolescents: An overview*. [internet] UpToDate. Dostupno na: [Pristup dana: 8.4.2016.].
17. Križan Z. (1999.). *Kompendij anatomije čovjeka, 3.dio: Pregled građe grudi, trbuha, zdjelice, ruke i noge*. Zagreb: Školska knjiga.
18. Pećina M., Keros P. (2007.). *Funkcijska anatomija lokomotornog sustava*. Zagreb: Naklada Ljevak.
19. Junqueira L. C., Carneiro J. (2005). *Osnove histologije*. Zagreb: Školska knjiga.
20. Watts E. *Olecranon fractures*. [internet] Orthobullets. Dostupno na: [Pristup dana: 10.5.2016.].
21. Allen D. *Coronoid Fractures*. [internet] Orthobullets. Dostupno na: [Pristup dana: 9.5.2016.].

22. Abbasi D. *Both bone forearm fractures*. [internet] Orthobullets. Dostupno na: [Pristup dana, 9.5.2016.].
23. Qudsi R., Souder C. *Distal radius fractures*. [internet] Orthobullets. Dostupno na: [Pristup dana: 8.5.2016.].
24. Wheatherford B. *Radial head and neck fractures*. [internet] Orthobullets. Dostupno na: [Pristup dana: 9.5.2016.].
25. Stiefel D., Meuli M., Altermatt S. (2001.). *Fractures of the neck of the radius in children – early experience with intramedullary pinning*. *J Bone Joint Surg*, [internet] 83-B (4), 536-41. Dostupno na: [Pristup dana: 11.5.2016.].
26. Tarallo L., Mugnai R., Fiacchi F., Capra F., Catani F. (2013.). *Management of displaced radial neck fractures in children: percutaneous pinning vs. elastic stable intramedullary nailing*. *J Orthopaed Traumatol*, [internet] 14 (4), 291–297. Dostupno na: [Pristup dana: 11.5.2016.].
27. Falciglia F., Giordano M., Aulisa G. A., Di Lazzaro A., Guzzanti V. (2014). *Radial Neck Fractures in Children: Results When Open Reduction Is Indicated*. *J Pediatr Orthop*, [internet] 34 (8), 756–762. Dostupno na: [Pristup dana: 11.5.2016.].
28. Wheelessonline.com (2016.). *Coronoid Process Fractures - Wheeless' Textbook of Orthopaedics*. [internet] Dostupno na: [Pristup dana: 10.5.2016.].
29. Allen D. *Monteggia Fractures*. [internet] Orthobullets. Dostupno na: [Pristup dana: 8.5.2016.].
30. Beutel B. G. (2012.). *Monteggia fractures in pediatric and adult populations*. *Orthopedics*, [internet] 35 (2), 138-146. Dostupno na: [Pristup dana: 11.5.2015.].

31. Wheelessonline.com. (2016.). *Pediatric Both Bone Forearm Fractures - Wheelless'* *Textbook of Orthopaedics*. [internet] Dostupno na: [Pristup dana: 30.4.2016.].
32. Vopat L.M., Kane M. P., Christino A. M., Truntzer J., McClure P., Katarincic J., Vopat G. B. (2014.). *Treatment of Diaphyseal Forearm Fractures in Children*. *Orthop Rev (Pavia)*, [internet] 6 (2), 94-99. Dostupno na: [Pristup dana: 10.5.2016.].
33. Ali A. M., Abdelaziz M., El-Lakanney R. M. (2010.). *Intramedullary nailing for diaphyseal forearm fractures in children after failed conservative treatment*. *Journal of Orthopaedic Surgery*, [internet] 18(3), 328-31. Dostupno na: [Pristup dana: 10.5.2016.].
34. Westacott J. D., Jordan J. R., Cooke J. S. (2012.). *Functional outcome following intramedullary nailing or plate and screw fixation of paediatric diaphyseal forearm fractures: a systematic review*. *J Child Orthop*, [internet] 6 (1), 75–80. Dostupno na: [Pristup dana: 10.5.2016.].
35. Yi-hua G., Zhi-gang W., Hai-qing C., Jie Y., Yun-lan X., Yu-chan L., Yu-chen Z., Bo-chang C. (2010.). *Pre-bent elastic stable intramedullary nail fixation for distal radial shaft fractures in children*. *Orthopaedic Surgery*, [internet] 2 (3), 229–233. Dostupno na: [Pristup dana: 10.5.2016.].
36. Van Egmond W. P., Schipper B. I., Van Luijt A. P. (2012.). *Displaced distal forearm fractures in children with an indication for reduction under general anesthesia should be percutaneously fixated*. *Eur J Orthop Surg Traumatol* [internet], 22 (3), 201–207. Dostupno na: [Pristup dana: 10.5.2016.].
37. Haoqi I., Zhigang W., Haiqing C. (2014.). *Prebending of a Titanium Elastic Intramedullary Nail in the Treatment of Distal Radius Fractures in Children*. *Int Surg*, [internet] 99, 269–275. Dostupno na: [Pristup dana: 10.5.2015.].

## 11. Životopis

Dorotea Keretić rođena je 11. srpnja 1991. godine u Varaždinu. Pohađala je VII. Osnovnu školu u Varaždinu, a nakon toga srednju Medicinsku školu Varaždin. Od 2010. do 2016. godine studirala je na Medicinskom fakultetu u Rijeci. Od druge do šeste godine studija bila je demonstratorica na Katedri za anatomiju. U rujnu 2015. sudjelovala je na tečaju "*Surgical Approaches in Traumatology and Orthopedics (with Cadaveric Lab)*". U budućnosti se nada uspješnoj karijeri iz odabranog područja medicine.