

Kožne manifestacije endokrinih poremećaja

Medanić, Virna

Master's thesis / Diplomski rad

2016

Degree Grantor / Ustanova koja je dodijelila akademski / stručni stupanj: **University of Rijeka, Faculty of Medicine / Sveučilište u Rijeci, Medicinski fakultet**

Permanent link / Trajna poveznica: <https://um.nsk.hr/um:nbn:hr:184:337712>

Rights / Prava: [In copyright](#)/[Zaštićeno autorskim pravom.](#)

Download date / Datum preuzimanja: **2024-07-23**



Repository / Repozitorij:

[Repository of the University of Rijeka, Faculty of Medicine - FMRI Repository](#)



SVEUČILIŠTE U RIJECI

MEDICINSKI FAKULTET

INTEGRIRANI PREDDIPLOMSKI I DIPLOMSKI

SVEUČILIŠNI STUDIJ MEDICINE

Virna Medanić

KOŽNE MANIFESTACIJE ENDOKRINIH POREMEĆAJA

Diplomski rad

Rijeka, 2016.

SVEUČILIŠTE U RIJECI

MEDICINSKI FAKULTET

INTEGRIRANI PREDDIPLOMSKI I DIPLOMSKI

SVEUČILIŠNI STUDIJ MEDICINE

Virna Medanić

KOŽNE MANIFESTACIJE ENDOKRINIH POREMEĆAJA

Diplomski rad

Rijeka, 2016.

Mentor rada: doc.dr.sc. Sandra Peternel, dr. med.

Diplomski rad ocijenjen je dana _____ u/na _____

_____, pred povjerenstvom u sastavu:

1. _____

2. _____

3. _____

Rad sadrži 34 stranice, 9 slika i 23 literaturna navoda.

SADRŽAJ RADA

1. UVOD	1
2. SVRHA RADA	3
3. ŠEĆERNA BOLEST	4
3.1. Kožne manifestacije šećerne bolesti.....	4
3.1.1. Acanthosis nigricans.....	5
3.1.2. Limitirajuća zglobna mobilnost i sklerodermiji sličan sindrom.....	6
3.1.3. Scleredema diabetorum	7
3.1.4. Eruptivni ksantomi	8
3.1.5. Dijabetičko stopalo.....	8
3.1.6. Necrobiosis lipoidica.....	9
3.1.7. Granuloma anulare	11
3.1.8. Dijabetička dermopatija	11
3.1.9. Bullosis diabetorum.....	12
4. BOLESTI ŠTITNJACE	13
4.1. Hipertireoza.....	13
4.1.1. Kožne manifestacije hipertireoze	13
4.2. Hipotireoza	15
4.2.1. Kožne manifestacije hipotireoze	15
4.3. Liječenje bolesti štitnjače	15
5. BOLESTI PARATIREOIDNIH ŽLIJEZDA	16
5.1. Kožne manifestacije hiperparatireoidizma	16
5.2. Kožne manifestacije hipoparatireoidizma	17
6. BOLESTI NADBUBREŽNIH ŽLIJEZDA	18
6.1. Cushingov sindrom.....	18
6.1.1. Kožne manifestacije Cushingovog sindroma	18

6.1.2. Liječenje Cushingovog sindroma.....	19
6.2. Addisonova bolest.....	19
6.2.1. Kožne manifestacije Addisonove bolesti.....	19
6.2.2. Liječenje Addisonove bolesti.....	19
7. POREMEĆAJI ESTROGENA.....	20
7.1. Kožne manifestacije i liječenje poremećaja estrogena.....	20
8. POREMEĆAJI ANDROGENA.....	21
8.1. Kožne manifestacije hiperandrogenizma.....	22
8.2. Liječenje hiperandrogenizma.....	22
9. BOLESTI HIPOFIZE.....	24
9.1. Akromegalija.....	24
9.1.1. Kožne manifestacije akromegalije.....	24
9.1.2. Liječenje akromegalije.....	24
9.2. Hipopituitarizam.....	25
9.2.1. Kožne manifestacije hipopituitarizma.....	25
9.2.2. Liječenje hipopituitarizma.....	25
10. RASPRAVA.....	26
11. ZAKLJUČCI.....	27
12. SAŽETAK.....	28
13. SUMMARY.....	30
14. LITERATURA.....	32
ŽIVOTOPIS.....	34

POPIS SKRAĆENICA I AKRONIMA

ACTH – adrenokortikotropni hormon (od engl. *adrenocorticotropic hormone*)

DM – diabetes mellitus

GA – granuloma anulare

IGF-1 – inzulinu sličan faktor rasta (od engl. *insulin-like growth factor 1*)

LJM – limitirajuća zglobna mobilnost (od engl. *limited joint mobility*)

NL – necrobiosis lipoidica

PCOS – sindrom policističnih jajnika (od engl. *polycystic ovary syndrome*)

PTH – paratireoidni hormon

PUVA – psoralen i ultraljubičaste A zrake (od engl. *psoralen and ultraviolet A*)

T3 – trijodtironin

T4 – tiroksin

TRH – tireotropin oslobađajući hormon (od engl. *thyrotropin releasing hormone*)

TSH – tireoidni stimulirajući hormon

1. UVOD

Endokrini sustav je neophodan za održavanje normalnog i uravnoteženog stanja organizma. Sastoji se od žlijezda s unutarnjim lučenjem koje proizvode hormone. Hormon, riječ grčkog podrijetla koja znači „pokrenuti“, najbolje opisuje različiti učinak tvari u cirkulaciji koje reguliraju brojne fiziološke procese svih organskih sustava tijela, pa tako i kože. Poremećaji endokrinog sustava su najčešće posljedica stanja manjka ili viška hormona. Isto tako, mogu biti i posljedica prisutnosti tkivne rezistencije na hormon (1).

Endokrini poremećaji s kožnim manifestacijama su šećerna bolest, hipertireoza, hipotireoza, bolesti paratireoidnih žlijezda, Cushingov sindrom, Addisonova bolest, poremećaji spolnih hormona, akromegalija i hipopituitarizam.

Šećerna bolest je stanje kronične hiperglikemije obilježeno poremećenim metabolizmom ugljikohidrata, bjelančevina i masti. Prevalencija šećerne bolesti u cijelom svijetu bilježi dramatičan porast. U Hrvatskoj se prevalencija šećerne bolesti kreće oko 9,2% za populaciju stariju od 18 godina (2).

Hipertireoza je stanje hiperfunkcije štitnjače u kojem ona stvara previše hormona u krvi. Najviše pogađa žene u dobi od 20. do 50. godine života i javlja se u 1-2% žena. Najčešći uzrok hipertireoze je autoimuna Gravesova bolest, nakon toga toksična multinodozna struma i toksični adenom. Hipotireoza je smanjena funkcija štitnjače ili izostanak učinka hormona štitnjače u stanicama. Zahvaća od 1-2 do 10% pučanstva, najčešće žene u dobi od 40 do 60 godina. Manjak joda glavni je uzrok hipotireoze u svijetu. U zemljama s dovoljno joda u hrani dominira autoimuna Hashimotova bolest (3).

Hiperparatireoidizam je stanje u kojem se prekomjerno stvara paratireoidni hormon što dovodi do hiperkalcemije. Incidencija primarnog hiperparatireoidizma, koji nastaje zbog

bolesti same žlijezde, u Europi i SAD-u iznosi od 25 do 28 slučajeva na 100 000 stanovnika na godinu. Sekundarni hiperparatireoidizam nastaje kao odgovor na povećane potrebe za hormonom. Hipoparatireoidizam nastaje zbog manjka paratireoidnog hormona. Također se dijeli na primarni i sekundarni (4).

Cushingov sindrom je klinički naziv za dugotrajni hiperkortizolizam. Uzrok može biti hipofizna hipersekrecija adrenokortikotropnog hormona, ektopična sekrecija hormona u tumora, adrenalna hipersekrecija glukokortikoida ili egzogena primjena kortikosteroida. Addisonova bolest je kronična primarna adrenalna insuficijencija. Najčešći uzrok je oštećenje žlijezde autoimune prirode (5).

Najčešći uzrok viška estrogena je farmakološko korištenje estrogena kao oralne kontracepcije ili hormonske nadomjesne terapije. Manjak estrogena uglavnom nastaje u menopauzi, međutim, može se pojaviti i kod bolesti hipofize ili gonada te korištenja nekih lijekova. Višak androgena u muškaraca manifestira se početkom spolne zrelosti ili tijekom androgene nadomjesne terapije. U žena je najčešći uzrok hiperandrogenizma sindrom policističnih jajnika (6).

Akromegalija je podmukla, kronična bolest nastala zbog trajne hipersekrecije hormona rasta, najčešće zbog adenoma hipofize. Javlja se u dobi od 30 do 50 godina, jednakom učestalošću u oba spola. Insuficijencija prednjeg režnja hipofize ili hipopituitarizam jest stanje smanjenoga ili potpuno izostalog lučenja jednoga, više ili svih hormona hipofize. Uzroci su brojni: tumori hipofize, iradijacijska terapija, apopleksija hipofize i drugi (7).

2. SVRHA RADA

Svrha ovog rada je uz pomoć literature na zadanu temu opisati najčešće endokrinološke poremećaje s naglaskom na kožne manifestacije. Navedena oboljenja uključuju šećernu bolest, bolesti štitnjače i paratireoidnih žlijezda, Cushingov sindrom, Addisonovu bolest, poremećaje spolnih hormona, akromegaliju i hipopituitarizam. Za svaki od poremećaja se u radu navode općenite značajke bolesti, detaljan opis kožnih manifestacija te kratak opis njihove etiologije, patogeneze kao i terapijskih mogućnosti.

3. ŠEĆERNA BOLEST

Šećerna bolest ili diabetes mellitus (DM) je stanje kronične hiperglikemije obilježeno poremećenim metabolizmom ugljikohidrata, bjelančevina i masti. DM karakteriziraju akutne metaboličke te kasne komplikacije na velikim i malim krvnim žilama, živcima te bazalnim membranama različitih tkiva. Nastaje zbog apsolutnog ili relativnog manjka inzulina, inzulinske rezistencije, povećanog stvaranja glukoze te prekomjernog djelovanja hormona koji su antagonisti inzulina. Osobama kojima je potvrđena dijagnoza DM, potrebno je utvrditi od kojeg tipa bolesti boluju zbog razlike u liječenju i prognozi bolesti. Tip 1 šećerne bolesti nastaje kao posljedica autoimunog razaranja β -stanica Langerhansovih otočića pankreasa i češće pogađa mlađe osobe. U tipu 2 kronična hiperglikemija nastaje zbog poremećaja u lučenju inzulina i rezistencije perifernih tkiva na inzulinski učinak te najčešće nastaje u starijoj dobi. Oba tipa bolesti, zbog poremećaja inzulina i povišene razine glukoze u krvi, dovode do metaboličkih, vaskularnih, neuropatskih i imunoloških abnormalnosti, a pogođeni organi uključuju kardiovaskularni, renalni i živčani sustav, oči te kožu (2).

3.1. Kožne manifestacije šećerne bolesti

Kožne manifestacije dijabetesa se mogu podijeliti na kožna oboljenja koja su direktna posljedica metaboličkih, vaskularnih, neuroloških i imunoloških abnormalnosti vezanih uz dijabetes te na kožne manifestacije koje su vezane uz šećernu bolest, ali su nepoznate patogeneze. U prvu skupinu spadaju *acanthosis nigricans*, limitirajuća zglobna mobilnost i sklerodermiji sličan sindrom, *scleredema diabetorum*, eruptivni ksantomi i dijabetičko stopalo. Kožne manifestacije vezane uz šećernu bolest, ali nepoznate patogeneze jesu *necrobiosis lipoidica*, *granuloma anulare*, dijabetička dermopatija i *bullosis diabetorum* (6).

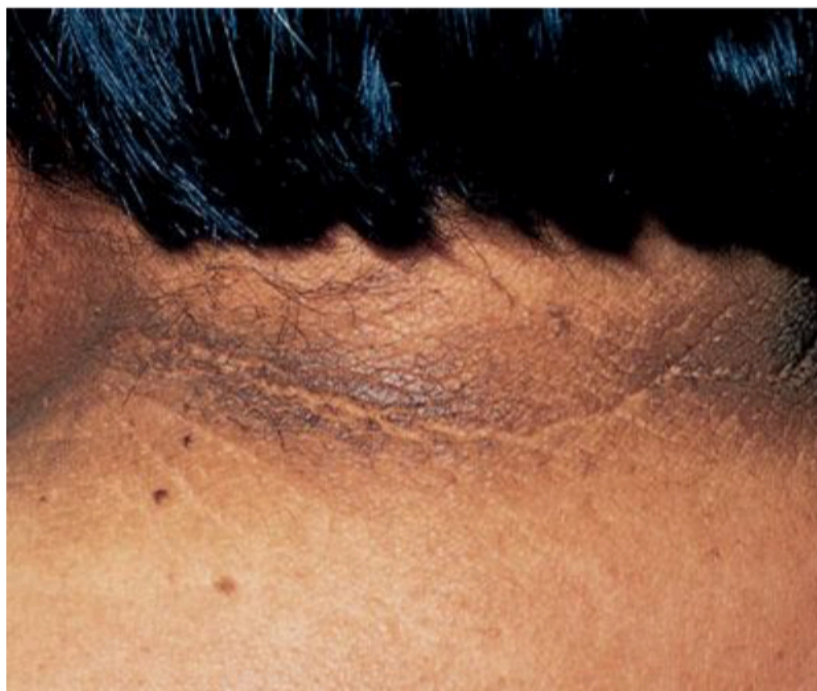3.1.1. *Acanthosis nigricans*

Acanthosis nigricans je lako prepoznatljiva kožna manifestacija šećerne bolesti. Česta je u općoj populaciji i u većini slučajeva povezana s pretilošću i inzulinskom rezistencijom. U nekim slučajevima povezuje se i s povišenom androgenom produkcijom (6,8).

Inzulin ima glavnu ulogu u prezentaciji *acanthosis nigricans*. U stanjima inzulinske rezistencije i hiperinzulinemije, *acanthosis nigricans* može nastati zbog pretjeranog vezanja inzulina na inzulinu sličnom faktoru rasta 1 ili IGF-1 (engl. *insulin-like growth factor 1*), receptore na keratinocitima i fibroblastima što uzrokuje njihovu abnormalnu proliferaciju (6).

Acanthosis nigricans se klinički prezentira smeđim do sivo-crnim papilomatoznim kožnim zadebljanjima u područjima nabora. Promjene su baršunasta izgleda zbog odignuća. S vremenom zadebljanja postaju jača, nabori kože izrazitiji pa podsjeća na koru hrasta. Promjene su lokalizirane u pazušnim jamama, na stražnjoj lateralnoj strani vrata, anogenitalno, oko pupka, ali i na fleksornim stranama nadlaktica, lakatnih i koljenskih pregiba te na dorzumima šaka (Slika 1). Na dlanovima i tabanima moguće su hiperkeratoze, ali bez pigmentacija, što je inače obilježje *acanthosis nigricans* koja se javlja u sklopu malignoma. U nekim slučajevima promjene zahvaćaju oralnu, ezofagealnu, faringealnu, laringealnu, konjunktivalnu i anogenitalnu sluznicu. Distribucija je uglavnom simetrična. U histološkom nalazu se vidi hiperkeratoza, papilomatoza te hiperpigmentacija stanica bazalnog sloja (8,9).

Liječenje *acanthosis nigricans* uglavnom nije učinkovito. Lokalno se mogu aplicirati kalcipotriol, salicilna kiselina, ureja, topički retinoidi, a može se liječiti i sistemskim retinoidima. Zabilježeno je poboljšanje nakon gubitka težine u nekoliko pretilih bolesnika (8).



Slika 1. Acanthosis nigricans na vratu.

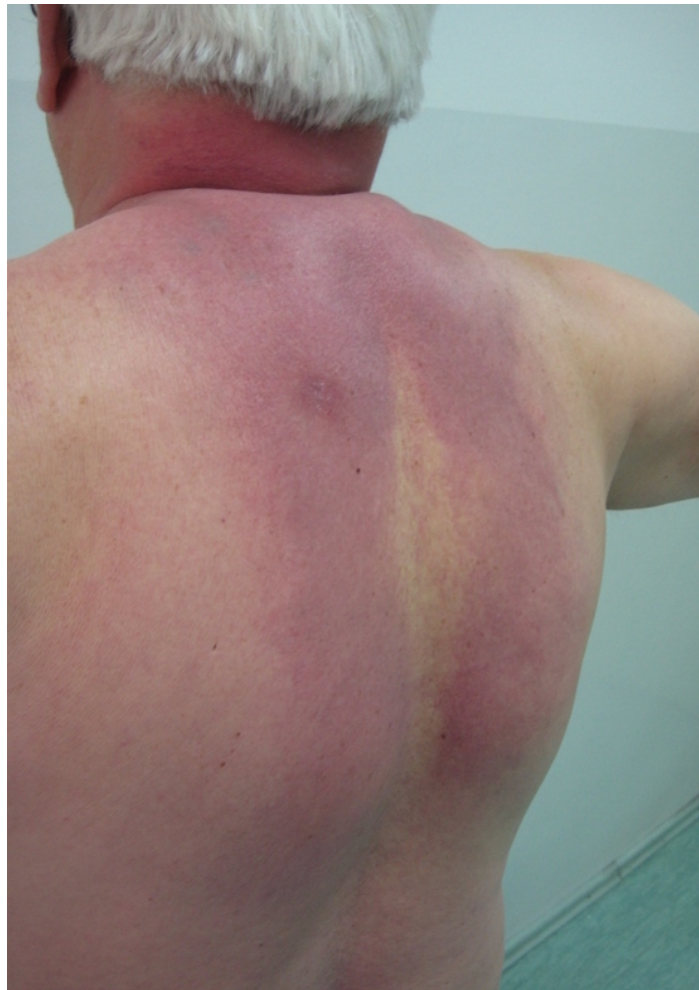Izvor: Kalus AA, Chien AJ, Olerud JE. Diabetes Mellitus and Other Endocrine Diseases. Fitzpatrick's dermatology. U: Wolff K i sur., ur. Fitzpatrick's Dermatology in General Medicine. McGraw Hill Medical, 2008.

3.1.2. Limitirajuća zglobna mobilnost i sklerodermiji sličan sindrom

Limitirajuća zglobna mobilnost ili LJM (engl. *limited joint mobility*) prezentira se tvrdoćom i zadebljanjem kože i periartikularnog vezivnog tkiva prstiju, što rezultira bezbolnim gubitkom zglobne mobilnosti. Poremećaj je karakteriziran "znakom molitve", tj. nemogućnošću sljubljanja palmarnih strana i interfalangealnih zglobnih mjesta pri spajanju dlanova. Koža je izgledom zadebljana, voštana i glatka s gubitkom adneksa, poput promjena u sklerodermiji. Bolest se povezuje s produljenim trajanjem dijabetesa. Sklerodermiji slične kožne promjene se najčešće javljaju u kombinaciji s LJM u oboljelih od dijabetesa. Nije povezana sa sistemskom sklerozom, ali zato korelira s trajanjem dijabetesa, težinom kontraktura te retinopatijom. Intenzivna terapija inzulinom je glavna u prevenciji, a moguće i liječenju LJM i sklerodermi sličnog sindroma. Potrebna je stroga kontrola glukoze u krvi kao i fizikalna terapija radi očuvanja zglobne pokretljivosti (6).

3.1.3. *Scleredema diabetorum*

Scleredema diabetorum je obilježen postupnom pojavom bezbolnog i simetričnog otvrdnuća i zadebljanja kože gornjeg dijela leđa i vrata uz smanjenu mogućnost stvaranja kožnih nabora (Slika 2). Promjene se mogu širiti na lice, ramena i prednji dio toraksa. Koža izgledom podsjeća na narančinu koru. Bolest se javlja kod dužeg trajanja dijabetesa u kombinaciji s pretilošću, odnosno kod tip 2 dijabetesa. Moguća patogeneza je neregulirana fibroblastična produkcija ekstracelularnog matriksa i nakupljanje glikozaminoglikana. Većina oboljelih s vremenom postaju ovisni o inzulinu, teško se liječe i razvijaju brojne komplikacije šećerne bolesti. Liječenje je uglavnom neučinkovito (10).



Slika 2. *Scleredema diabetorum*

Izvor: Peternel S, Klinika za dermatovenerologiju, KBC Rijeka

3.1.4. Eruptivni ksantomi

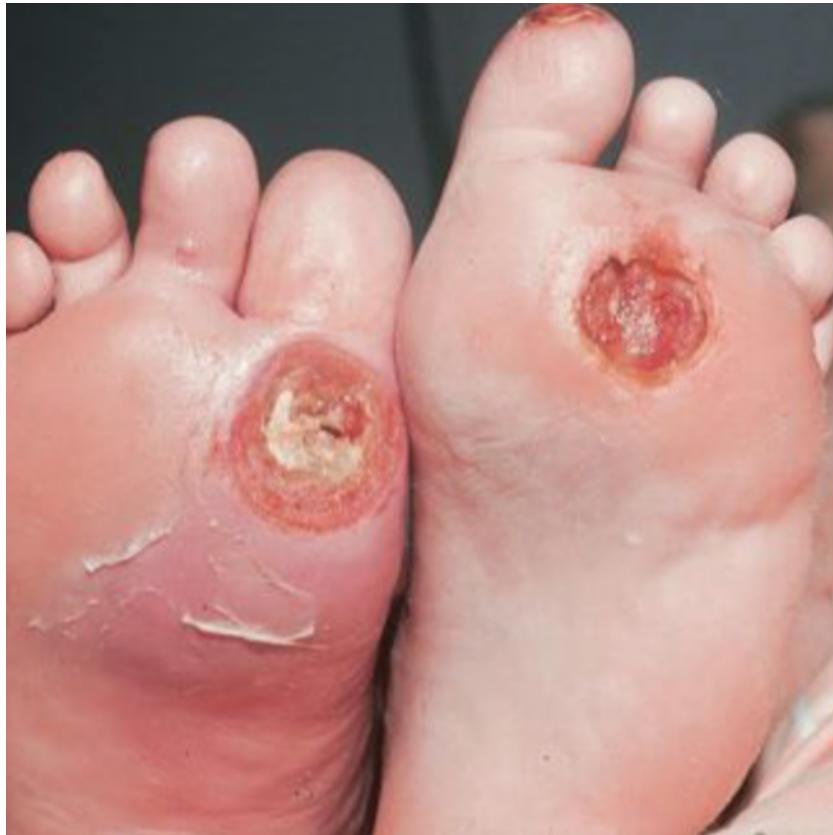Eruptivni ksantomi se klinički prezentiraju kao žuto-narančaste papule veličine 1 do 4 mm koje se naglo pojavljuju, najčešće na glutealnoj regiji i ekstenzornoj strani ekstremiteta. S vremenom mogu prelaziti u plakove. Iako su eruptivni ksantomi generalno asimptomatski, u njihovoj podlozi može biti teška hipertrigliceridemija i nedijagnosticirana šećerna bolest. Promjene nastaju zbog nakupljanja lipoproteina u makrofazima dermisa. Inzulin je važan regulator aktivnosti lipoproteinske lipaze i utječe na razinu plazmatske koncentracije lipoproteina. Kod nekontroliranog dijabetesa javlja se porast triglicerida i posljedično teška hipertrigliceridemija koja rezultira eruptivnim ksantomima. Terapija uključuje strogu dijetu i kontrolu dijabetesa, a nestanak ksantoma se očekuje nakon 6 do 8 tjedana (11).

3.1.5. Dijabetičko stopalo

Dijabetičko stopalo je kronična komplikacija šećerne bolesti i predstavlja značajan problem za oboljele od dijabetesa, a javlja se u čak 15 do 25% bolesnika. Faktori koji utječu na razvoj dijabetičkog stopala su mnogi, a uključuju perifernu neuropatiju, makroangiopatiju, mikroangiopatiju, pritisak i traumu, neudobnu obuću i čarape, kao i prethodne ulceracije stopala, amputacije donjeg ekstremiteta, trajanje dijabetesa duže od 10 godina te slabu kontrolu hiperglikemije (6).

Posljedice dijabetičkog stopala su deformacije, ulceracije, gangrene stopala te konačno amputacije ekstremiteta. Razlikujemo neuropatsko i neuroishemično stopalo. Neuropatsko stopalo se manifestira pulsacijom arterija, toplim, edematoznim stopalom i kongestijom vena. Ulkusi se javljaju na hiperkeratotski promijenjenoj koži, iznad točaka pojačana pritiska, najčešće metatarzalno (Slika 3). Neuroishemično stopalo karakterizira smanjen protok krvi, oslabljene pulsacije arterija, blijeda okolna koža i hladna stopala. Ulceracije su bolne i lokalizirane na peti, dorzumu prstiju i lateralnim dijelovima stopala. Smanjenje incidencije ulkusa se temelji na ranom prepoznavanju rizika, provođenju preventivnih mjera poput

edukacije i nošenja odgovarajuće obuće, na brzom liječenju, kao i na multidisciplinarnom pristupu bolesniku. Bolesnici u slučaju izražene periferne arterijske bolesti moraju biti upućeni na kirurški rekonstruktivni ili endovaskularni zahvat radi poboljšanja ishemije stopala koja je, uz infekciju i gangrenu, najvažniji čimbenik amputacije ekstremiteta (2).



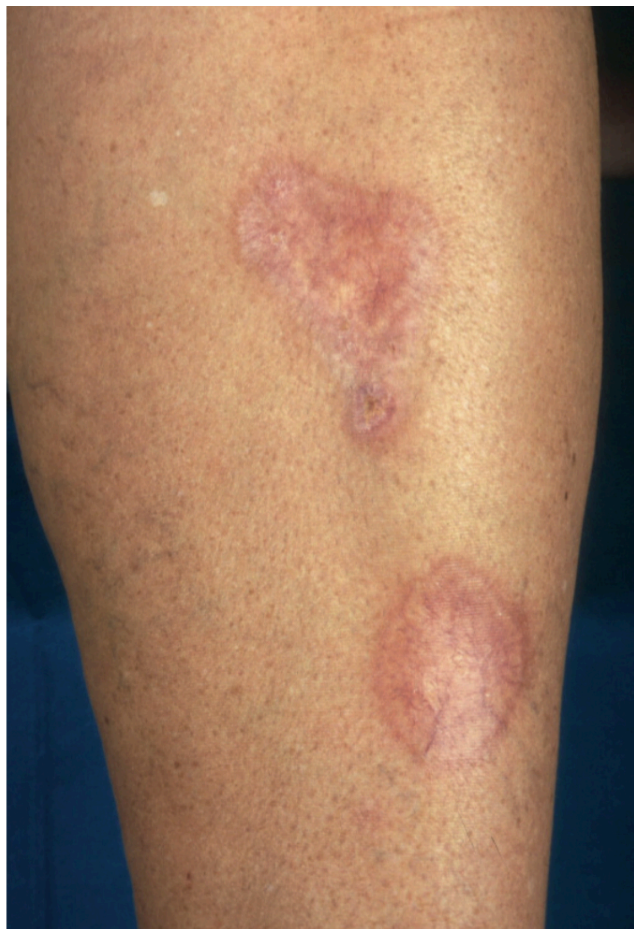Slika 3. Dva veća ulkusa na metatarzalnim područjima stopala.

Izvor: Kalus AA, Chien AJ, Olerud JE. Diabetes Mellitus and Other Endocrine Diseases. Fitzpatrick's dermatology. U: Wolff K i sur., ur. Fitzpatrick's Dermatology in General Medicine. McGraw Hill Medical, 2008.

3.1.6. *Necrobiosis lipoidica*

Necrobiosis lipoidica (NL) je kožna promjena koja se vezuje uz šećernu bolest iako njezina patogeneza ostaje nerazjašnjena. Javlja se najčešće oko 30. godine i to tri puta češće u žena nego u muškaraca oboljelih od šećerne bolesti. Klinički se NL prezentira kao jedan ili nekoliko oštro ograničenih žuto-smeđih plakova, simetrično na potkoljenicama (Slika 4).

Rubovi su uzdignuti i zagasito eritematozni. U početku promjene započinju u vidu crveno-smeđih papula i nodula, da bi se s vremenom izravnale, a kroz centralni atrofični žuto-narančasti dio prosijavaju teleangiektazije. Promjene se sporo razvijaju i povećavaju tijekom mjeseci ili godina. S vremenom se promjene uglavnom stabiliziraju, moguće su rijetke spontane remisije, ali i ulceracije kao najteže komplikacije. Terapija NL je nezadovoljavajuća. Moguće je liječenje kortikosteroidima pod okluzijom ili triamcinolonom intralezijski, ali naglasak bi trebao biti na prevenciji ulkusa (12,13).



Slika 4. Necrobiosis lipoidica. Crveno-smeđi plakovi s teleangiektazijama.

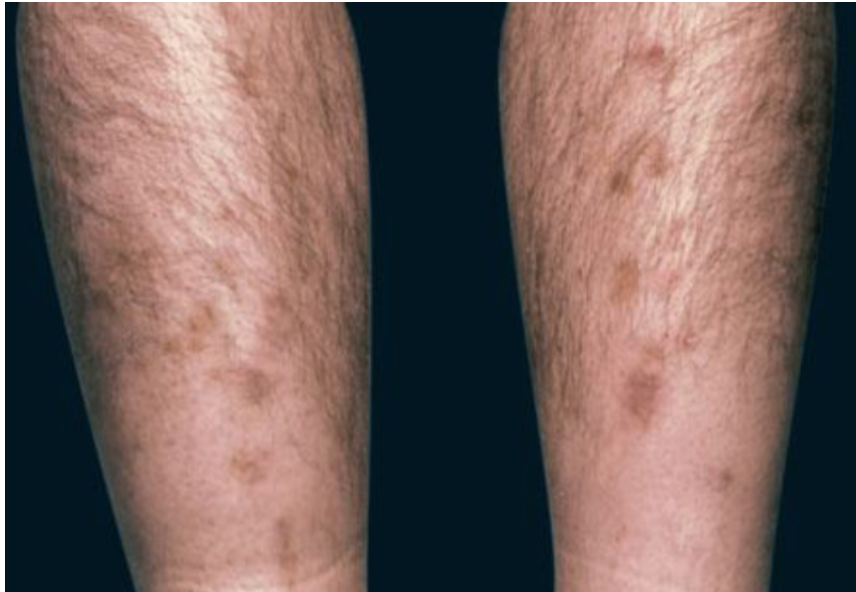Izvor: Krause WKH. Cutaneous Manifestations of Endocrine Diseases. Springer, 2009

3.1.7. *Granuloma anulare*

Granuloma anulare (GA) je kronična bolest nepoznate etiologije koju karakteriziraju papule anularnog rasporeda. Promjene su najčešće lokalizirane na dorzumima šaka i stopala, te na laktovima i koljenima. Većina bolesnika s *granuloma anulare* nema u pozadini sistemsku bolest, međutim postoji nekoliko studija koje opisuju povezanost generaliziranog eruptivnog oblika bolesti s dijabetesom. Lezije su u vidu papula ili plakova, glatke i sjajne površine, boje kože, crvenkaste ili ljubičaste, veličine 1 do 5 cm u promjeru. Karakteristična je poredanost u obliku kruga s centralnom regresijom. Tijek bolesti je kroničan s mogućim remisijama, ali su česti i recidivi. Liječenje se provodi lokalnom primjenom topičkih kortikosteroida pod okluzijom ili intralezijskom aplikacijom triamcinolona. Kod generaliziranog GA provodi se PUVA-terapija (engl. *psoralen and ultraviolet A*) (13).

3.1.8. *Dijabetička dermopatija*

Dijabetička dermopatija se češće javlja u bolesnika s dužim trajanjem dijabetesa i učestalija je u muškaraca. Moguće je da lezije nastaju kao posljedica traume. Bolest se manifestira malim (<1 cm) atrofičnim, ružičastim do smeđkastim makulama poput ožiljaka na pretibijalnim regijama (Slika 5). Lezije su asimptomatske i nestaju tijekom jedne do dvije godine ostavljajući za sobom atrofiju ili hipopigmentacije. Incidencija dijabetičke dermopatije korelira s trajanjem dijabetesa i prisutnošću dijabetičkih komplikacija poput retinopatije, nefropatije i neuropatije. Navedene promjene ne zahtijevaju liječenje (14).



Slika 5. Dijabetička dermopatija na pretibijalnim regijama.

Izvor: Kalus AA, Chien AJ, Olerud JE. Diabetes Mellitus and Other Endocrine Diseases. Fitzpatrick's dermatology. U: Wolff K i sur., ur. Fitzpatrick's Dermatology in General Medicine. McGraw Hill Medical, 2008.

3.1.9. Bullosis diabeticorum

Iznenadan spontani nastup bula na donjim ekstremitetima nepoznate patogeneze je rijetka kožna manifestacija dijabetesa. Promjene uglavnom zahvaćaju prste, stopalo i pretibijalnu regiju, bezbolne su i ne svrbe. Cijeljenje se javlja nakon 2 do 5 tjedna i rijetko ostaju ožiljci. Bullosis diabeticorum je benignog tijeka, međutim postoji mogućnost komplikacija poput sekundarne infekcije što zahtijeva antibiotsku terapiju. Značaj ove bolesti je u ispravnoj dijagnozi jer diferencijalno-dijagnostički dolazi u obzir nekoliko buloznih kožnih bolesti s visokim morbiditetom koje zahtijevaju potencijalno toksičnu sistemsku terapiju (6).

4. BOLESTI ŠTITNJAČE

Radom štitnjače (štitne ili tireoidne žlijezde) upravljaju hipotalamus i hipofiza, ali i sama štitnjača. Sinteza hormona štitnjače je regulirana hipofiznim lučenjem tireotropina ili tireoidnog stimulirajućeg hormona (TSH) kao odgovora na hipotalamičko lučenje tireotropin-oslobađajućeg hormona (TRH ili engl. *thyrotropin releasing hormone*). Glavni hormoni štitnjače su tiroksin (T4) i trijodtironin (T3). T3 i T4 reguliraju intenzitet metabolizma u cijelom tijelu i utječu na funkciju središnjeg živčanog sustava, rad srca, crijeva, održavanje tjelesne temperature itd. Za sintezu hormona štitnjače potreban je jod. Bolesti štitnjače se dijele na hipertireozu i hipotireozu. U oba poremećaja štitnjače, većina kožnih manifestacija nastaje zbog direktnog efekta hormona štitnjače na rožnati epitel epidermisa, kosu i nokte, te stromalne stanice dermisa. T3 i T4 su esencijalni za epidermalnu proliferaciju i regulaciju proliferacije keratinocita (3,6).

4.1. Hipertireoza

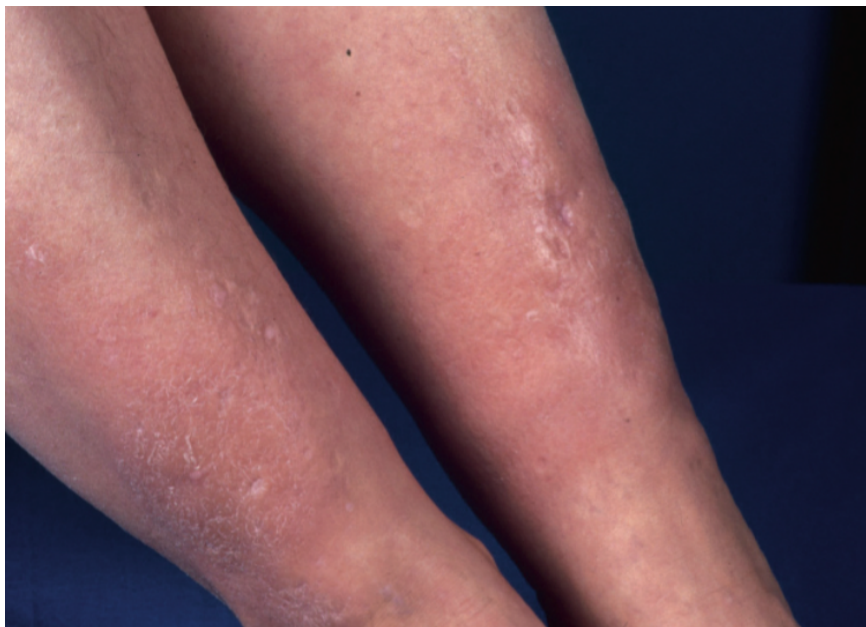Hipertireoza je stanje hiperfunkcije štitnjače u kojem ona stvara previše hormona u krvi, a stanje povišene razine hormona u krvi je tireotoksikoza. Najčešći uzrok hipertireoze je autoimuna Gravesova bolest, nakon toga toksična multinodozna struma i toksični adenom. U razvijenoj hipertireozu povišeni su ukupni i slobodni T3 i T4 uz suprimiran TSH (3).

4.1.1. Kožne manifestacije hipertireoze

Koža oboljelih od hipertireoze nalikuje bebinoj koži, baršunasta je, topla i nježne teksture. Može biti prisutan pruritus bez osipa. Kosa je mekana i tanka, a u nekim slučajevima se javlja alopecija. Bolesnici redovito imaju promjene noktiju u smislu mekih, sjajnih i krhkih noktiju ubrzanog rasta. Rijetko mogu razviti tzv. Plummerov nokat, koji znači konkavni oblik nokta s distalnom oniholizom. Vitiligo, ograničena depigmentacija kože je često prisutna kod oboljelih od Gravesove bolesti. Tireoidna dermopatija (pretibijalni miksedem) je klasični znak hipertireoze i kasna manifestacija bolesti štitnjače, kao i tireoidna

oftalmopatija koju redovito prati. Najčešće bilateralno zahvaća ekstenzornu stranu potkoljenica (Slika 6). Lezije su bezbolni noduli i plakovi voštane, indurirane teksture koji variraju u boji, šire se na stopala i djelomično su hiperkeratotični. Promjene nastaju zbog vezanja protutijela na TSH receptore na fibroblastima i njihove pojačanje produkcije hijaluronske kiseline u dermisu. Tireoidna akropatija označava zadebljanje prstiju, oteklinu mekih tkiva šake i stopala i periostalnu reakciju. Rijedak je klinički nalaz (15,16).

Učinak tireotoksikoze na razne organe također dovodi do kožnih promjena. Zbog pojačanog stvaranja kortizola javljaju se hiperpigmentacije kao u Addisonovoj bolesti. Zbog kardiovaskularnog djelovanja pojačava se dotok krvi u kožu što rezultira crvenilom lica i palmarnim eritemom. Hiperhidroza nastaje zbog ubrzanog metabolizma i disregulacije temperature (6). Također je primijećena veća učestalost kronične urtikarije u bolesnika s hipertireozom negoli u kontrolnoj skupini, međutim nije jasan uzrok (17).



Slika 6. Tireoidna dermopatija. Suha i edematozna koža.

Izvor: Krause WKH. Cutaneous Manifestations of Endocrine Diseases. Springer, 2009.

4.2. Hipotireoza

Hipotireoza je poremećaj u kojem se nedovoljno stvaraju hormoni štitnjače. Miksedem označava razvijenu kliničku sliku hipotireoze. Manjak joda glavni je uzrok hipotireoze u svijetu. U zemljama s dovoljno joda u hrani dominira autoimuna Hashimotova bolest, a slijede operacije štitnjače. Visoki TSH i snižene vrijednosti T3, T4 te njihove slobodne frakcije, govore u prilog hipotireoze (3).

4.2.1. Kožne manifestacije hipotireoze

Zbog snižene tjelesne temperature i jače periferne vazokonstrukcije, koža je u hipotireozu hladna i blijeda. Uz to je hrapava, suha i perutava. Epidermis je stanjen i hiperkeratotičan. Koža je žuto-narančaste boje zbog karotenemije. Generalizirana zahvaćenost kože može pomoći u razlikovanju od nekih drugih bolesti poput atopijskog dermatitisa koji je izraženiji na udovima. Miksedem je klasična manifestacija hipotireoze. Nastaje zbog nakupljanja mukopolisaharida i nestaje s liječenjem bolesti. Promjena je generalizirana po čitavom tijelu. Na licu se uočavaju proširen nos, zadebljale usnice i otečeni kapci. Koža je tjestasta, edematozna i voštana. Kosa je hrapava, suha, tanka i usporenog rasta. Moguća je alopecija kao i gubitak obrva na lateralnoj trećini. Nokti su usporenog rasta, krhki te poprečno i uzdužno isprugani. Hashimotova bolest se povezuje i s nekoliko drugih dermatoloških bolesti poput alopecije areate, bolesti vezivnog tkiva (sistemski eritematozni lupus) i dermatitisa herpetiformisa (6,15).

4.3. Liječenje bolesti štitnjače

Liječenje kožnih bolesti kod poremećaja štitnjače je uzročno i uključuje normalizaciju hormona štitnjače. U slučaju hipotireoze liječenje je medikamentozno i uključuje levotiroksin. Hipertireoza se najčešće liječi kirurškim putem ili radioaktivnim jodom. Može se liječiti medikamentozno metimazolom i propiltiouracilom. Tireoidna dermopatija i akropatija mogu

predstavljati kronični problem čak i onda kad je terapija hipertireoze bila učinkovita. Ostale kožne promjene se potpuno ili parcijalno povlače i ne zahtijevaju dodatno liječenje (3,6).

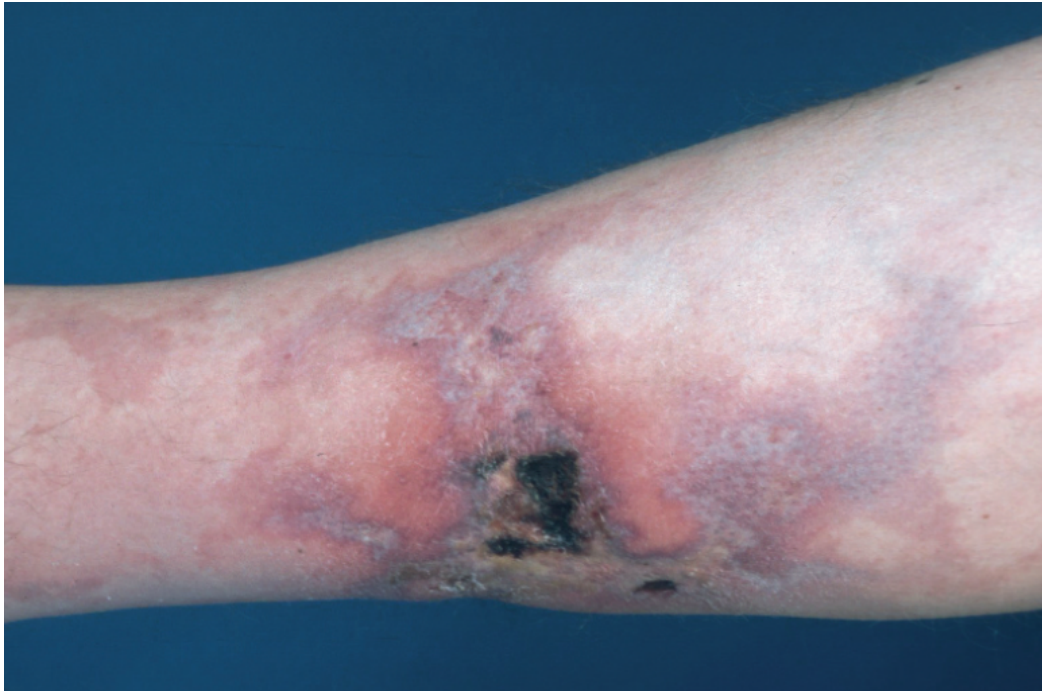
5. BOLESTI PARATIREOIDNIH ŽLIJEZDA

Paratireoidne žlijezde luče paratireoidni hormon (PTH) koji regulira ravnotežu kalcija i fosfata u tijelu, a djeluje tako da povećava reapsorpciju kalcija iz kosti, u bubregu i probavnom sustavu. Hiperparatireoidizam je stanje u kojem jedna ili više paratireodinih žlijezda prekomjerno stvaraju PTH što dovodi do hiperkalcemije. Primarni hiperparatireoidizam nastaje zbog bolesti same žlijezde, najčešće zbog adenoma, rjeđe zbog hiperplazije ili karcinoma. Sekundarni hiperparatireoidizam nastaje kao odgovor na povećane potrebe za PTH zbog hipokalcemije i hiperfosfatemije. Javlja se u bolesnika s deficijencijom vitamina D te u kroničnom bubrežnom zatajenju. Hipoparatireoidizam nastaje zbog manjka paratireoidnog hormona. Primarni hipoparatireoidizam nastaje zbog kirurškog odstranjenja paratireoidnih žlijezdi, kao posljedice kirurškog zahvata na vratu. Sekundarni hipoparatireoidizam znači sekundarno smanjenu sekreciju PTH zbog primarnog procesa koji uzrokuje hiperkalcemiju. Promjene kože u svim poremećajima posljedica su poremećene razine cirkulirajućeg kalcija, a liječenje uzročno. Glavna terapija hiperparatireoidizma je paratireoidektomija dok je fokus liječenja kod hipoparatireoidizima na korekciji serumskog kalcija i fosfata (4).

5.1. Kožne manifestacije hiperparatireoidizma

Iako su rijetke, kožne manifestacije hiperparatireoidizma mogu djelovati impresivno. Kalcinoza kože označava subkutane kalcifikacije simetrične distribucije nad većim zglobovima ili se javlja u obliku linearno poredanih papula i plakova koji su tvrdi na palpaciju uz moguć svrbež. Može biti prisutna i kronična urtikarija. Kalcifilaksija je rijetka, ali životno

ugrožavajuća bolest kože, a prezentira se ljubičastim mrljama koje s vremenom postaju indurirane i bolne, javljaju se ulceracije i tkivo postaje gangrenozno (Slika 7). Bolest ima visoku smrtnost (18).



Slika 7. Kalcifilaksija - lividne nekrotične lezije.

Izvor: Krause WKH. Cutaneous Manifestations of Endocrine Diseases. Springer, 2009.

5.2. Kožne manifestacije hipoparatiroidizma

Koža u hipoparatiroidizmu može biti ljuskasta, hiperkeratotična i edematozna. Javljaju se parestezije zbog hipokalcemije. Moguća je alopecija kao i stanjenje kose. Nokti su krhki i isprugani. Uočena je i povezanost s pojavom psorijatičnih plakova (6).

6. BOLESTI NADBUBREŽNIH ŽLIJEZDA

Kora nadbubrežne ili adrenalne žlijezde proizvodi glukokortikoide čiji je glavni predstavnik kortizol, mineralokortikoide i spolne hormone. Lučenje kortizola je pod kontrolom adrenokortikotropnog hormona iz hipofize. Kortizol je hormon koji utječe na metabolizam proteina, masti i ugljikohidrata, djeluje kao antagonist inzulina, a ima i mineralokortikoidno djelovanje što dovodi do retencije natrija i hipertenzije. Kožne promjene najčešće nastaju u sklopu Cushingovog sindroma i Addisonove bolesti (5,15).

6.1. Cushingov sindrom

Cushingov sindrom je klinički naziv za dugotrajni hiperkortizolizam. Uzrok može biti hipofizna hipersekrecija adrenokortikotropnog hormona (ACTH ili engl. *adrenocorticotropic hormone*) i tada se naziva Cushingova bolest, zatim ektopična sekrecija ACTH u tumora, adrenalna hipersekrecija glukokortikoida ili egzogena primjena kortikosteroida (19).

6.1.1. Kožne manifestacije Cushingovog sindroma

Zbog viška glukokortikoida dolazi do karakterističnog rasporeda masnog tkiva i pretilosti centralnog tipa, nakuplja se masno tkivo u području lica (mjesečevo lice), vrata (masna vratna grba) i supraklavikularnih jama. Uočava se kožna atrofija zbog inhibicije epidermalne proliferacije i sinteze kolagena. Koža je tanka poput cigaretnog papira, fragilna te može doći i do ljuštenja kože. Usporeno je cijeljenje rana i povećana je sklonost modricama nakon minimalne traume. Patognomonične za bolest su ljubičaste strije veće od 1 centimetra u promjeru koje se uglavnom vide na abdomenu. Također nastaje hiperpigmentacija zbog stimulacije melanocita od strane povišenog ACTH kod njegovog ektopičnog lučenja. Izražena je na područjima izloženima suncu (lice, vrat, dorzum šake) ili pritisku (ramena, laktovi, zglobovi prstiju). Zbog hiperinzulinemije se može pojaviti *acanthosis nigricans*. Ostale promjene uključuju hipertriozu čela i obraza, hirzutizam, akne, masnu kožu i temporalnu alopeciju što se pripisuje androgenom učinku kortizola (15,18).

6.1.2. Liječenje Cushingovog sindroma

Terapija je usmjerena na uzrok Cushingovog sindroma, bilo kirurškim putem u slučaju primarnog tumora, zračenjem i kemoterapijom u slučaju metastaza ili u konačnici lijekovima koji blokiraju sintezu kortikosteroida (19).

6.2. Addisonova bolest

Addisonova bolest je kronična primarna adrenalna insuficijencija. Najčešći uzrok je oštećenje žlijezde autoimune prirode. Rjeđi uzroci su infekcije, hemoragije i neoplazme. Kao posljedica hipofunkcije kore nadbubrežne žlijezde javlja se porast ACTH (5).

6.2.1. Kožne manifestacije Addisonove bolesti

Karakteristika Addisonove bolesti je hiperpigmentacija kože koja je često prvi znak oboljenja. Nastaje zbog viška melanina u koži kao posljedice visoke plazmatske koncentracije ACTH koji stimulira aktivnost melanocita u koži. Hiperpigmentacija je generalizirana, ali se najviše uočava na dijelovima tijela koji su izloženi suncu ili pritisku poput lica, vrata, dorzuma šaka, laktova, koljena, struka i ramena. Osim toga je uočljiva na aksilama, bradavicama te na genitalijama. Promjene se mogu pojaviti i na sluznicama, a javlja se i trajna pigmentacija ožiljaka. Kosa može potamniti, a na noktima se mogu primijetiti tamne linije. U žena je zbog manjka androgena često smanjena aksilarna i pubična dlakavost. Vitiligo je zabilježen u 10-20% bolesnika s autoimunom pozadinom bolesti (15).

6.2.2. Liječenje Addisonove bolesti

Terapija Addisonove bolesti uključuje nadomjesnu kroničnu terapiju glukokortikoidima (prednizon ili hidrokortizon) i mineralokortikoidima (fludrokortizon). U slučajevima stresa, bolesti ili prilikom kirurških zahvata moraju se davati visoke doze glukokortikoida (15).

7. POREMEĆAJI ESTROGENA

Najčešći uzrok viška estrogena je farmakološko korištenje estrogena kao oralne kontracepcije ili hormonsko nadomjesnog liječenja. Hiperestrogenizam mogu uzrokovati i tumori jajnika, testisa i hipotalamusa, a stvara se u suvišku i fiziološki u trudnoći. Manjak estrogena uglavnom nastaje u menopauzi, međutim može se javiti i kod bolesti hipofize ili gonada te korištenja nekih lijekova poput danazola ili klomifen citrata. Glavni prirodni estrogen je estradiol kojeg stvaraju jajnici. U trudnoći je to estriol kojeg stvara posteljica (6).

Estrogenskih receptora ima posvuda u koži: na keratinocitima, žlijezdama lojnicama, znojnicama, u folikulu dlake, fibroblastima dermisa i melanocitima. Estrogen dovodi do zadebljanja epidermisa i dermisa, zadržavanja vode, veće elastičnosti kože, bržeg cijeljenja, uzrokuje supresiju lojnica i inhibira rast dlaka (18).

7.1. Kožne manifestacije i liječenje poremećaja estrogena

Hiperestrogenizam može imati i pozitivan i negativan učinak na kožu. Hormonska nadomjesna terapija u postmenopauzi sprječava atrofiju kože i potiče stvaranje kolagena. Zbog inhibicije lojnica, oralni kontraceptivi mogu pomoći u liječenju akni. Trudnice i žene koje uzimaju sintetski estrogen sklonije su njegovim nuspojavama poput teleangiektazija, palmarnog eritema, spider angioma i promjena pigmentacije. U trudnoći može doći do tamnjenja nevusa, pojave lineae nigre, hiperpigmentacije bradavica i genitalija (6,20).

Može se pojaviti *chloasma gravidarum* u trudnica ili *chloasma hormonale* pri uzimanju oralnih kontraceptiva. *Chloasma* ili melasma označava mrlje smeđe-žute do tamnosmeđe boje, nepravilnih oblika, oštro ograničenih rubova koje su prisutne simetrično na čelu, obrazima i bradi. Liječi se topičkim retinoidima, kortikosteroidima i kremama na bazi hidrokinona u raznim kombinacijama (9).

Hipoestrogenizam u menopauzi uzrokuje kserozu kože, atrofiju i stvaranje bora. Manifestira se napadajma vrućine, atrofijom epitela genitalija te epizodama naglog nastanka crvenila. Liječi se hormonskom nadomjesnom terapijom ili estrogenskim kremama za lokalnu primjenu (18).

8. POREMEĆAJI ANDROGENA

Višak androgena u muškaraca manifestira se početkom spolne zrelosti ili tijekom androgene nadomjesne terapije. Tumori koji proizvode androgene su rijedak uzrok viška androgena i kod muškaraca i kod žena. U žena je najčešći uzrok hiperandrogenizma sindrom policističnih jajnika ili PCOS (engl. *polycystic ovary syndrome*). PCOS je najčešći endokrinološki poremećaj u mladih djevojaka i najčešći uzrok kronične anovulacije s prevalencijom od 5-10% u općoj populaciji. Sindrom je karakteriziran inzulinskom rezistencijom, policističnim jajnicima i kliničkim znakovima hiperandrogenizma poput akni, hirzutizma i androgene alopecije. Povezuje se s metaboličkim sindromom kojeg karakterizira poremećaj lipida, sklonost dijabetesu i srčanim bolestima. Rjeđe se višak androgena u žena javlja zbog kongenitalne adrenalne hiperplazije koja nastaje kao posljedica manjka enzima 21-hidroksilaze. Bolest se nasljeđuje autosomno recesivno i rezultira nakupljanjem 17-hidroksiprogesterona (15,21).

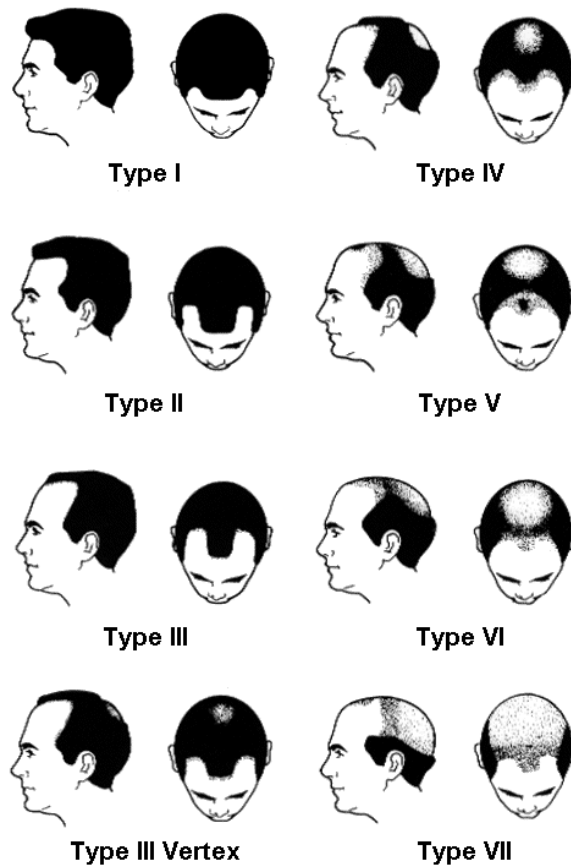
Androgeni se sintetiziraju u testisu u muškaraca i jajnicima u žena. Nadbubrežne žlijezde proizvode androgene u oba spola. Androgeni su testosteron, progesteron i dehidroepiandrosteron. Testosteron se u perifernim tkivima pretvara u aktivni metabolit putem enzima 5 α -reduktaze. Androgeni uzrokuju rast dlaka na licu, prsima i leđima, utječu na funkciju žlijezda lojnica, a imaju ulogu i u cijeljenju rana, epidermalnoj diferencijaciji i regulaciji fibroblasta dermisa (18).

8.1. Kožne manifestacije hiperandrogenizma

U dermatološkoj praksi su česte kožne manifestacije vezane uz androgene. Androgeni učinak na žlijezde lojnice uzrokuje naglu pojavu akni na seboroičnim područjima. Karakterizira ih poremećena keratinizacija sebacealnih folikula sa stvaranjem komedona, posljedičnih upalnih eflorescencija i ožiljaka. Nakon puberteta se akne najčešće povlače. Neuspjela konvencionalna terapija akni pobuđuje sumnju na PCOS, kongenitalnu adrenalnu hiperplaziju ili tumore. U žena se javlja hirsutizam, tj. pojava dlakavosti na licu, prsima, leđima i suprapubično, kao u muškaraca. Iako androgeni potiču rast dlaka, isto tako mogu biti uzrok androgene alopecije. Uglavnom je to nasljedni gubitak kose, ali može nastati i zbog viška androgena. Za muškarce vrijedi podjela po Hamiltonu u 8 tipova ćelavosti s gubitkom kose na verteksu, a ostatak kose je samo uz temporalni rub vlasišta (Slika 8). U žena se očituje prorjedenjem vlasišta na tjemenu, uz održanu prednju liniju rasta kose (Slika 9) (18).

8.2. Liječenje hiperandrogenizma

U žena se akne mogu liječiti antiandrogenima poput spironolaktona ili oralnim kontraceptivima. Androgena alopecija se u muškaraca liječi lokalnom primjenom minoksidila ili peroralnom primjenom finasterida koji je inhibitor 5 α -reduktaze, dok se u žena osim minoksidila koristi spironolakton. Hiperandrogenizam se može liječiti i glukokortikoidima u niskoj dozi ili antiandrogenom ciproteron acetatom u sastavu oralnih kontraceptiva (6).



Slika 8. Podjela androgene alopecije po Hamiltonu.

Izvor: <http://www.keratin.com>. Pristupljeno 10.6.2016.



Slika 9. Podjela androgene alopecije u žena.

Izvor: Ludwig E. Classification of the types of androgenetic alopecia (common baldness) occurring in the female sex. Br J Dermatol 1977;97:247-54.

9. BOLESTI HIPOFIZE

Hipofiza se sastoji od prednjeg režnja ili adenohipofize, srednjeg režnja i stražnjeg režnja ili neurohipofize. Adenohipofiza čini oko 75% cijele žlijezde i građena je od stanica koje izlučuju ACTH, hormon rasta, prolaktin, TSH i gonadotropine. Funkcionalni tumori hipofize su adenomi čije stanice povećano izlučuju jedan, iznimno dva ili više hipofiznih hormona. Njihovo je lučenje autonomno, a manifestiraju se specifičnim kliničkim sindromima kao što je akromegalija i Cushingova bolest. Cushingova bolest ima sve karakteristike Cushingovog sindroma koji je opisan u poglavlju o bolestima nadbubrežne žlijezde (7).

9.1. Akromegalija

Akromegalija je podmukla, kronična bolest nastala zbog trajne hipersekrecije hormona rasta, najčešće zbog adenoma hipofize. Javlja se u dobi od 30 do 50 godina, jednakom učestalošću u oba spola. Hormon rasta omogućuje linearni rast u djece, povećava sintezu proteina, mobilizira uskladištene trigliceride i antagonizira učinak inzulina (6,7).

9.1.1. Kožne manifestacije akromegalije

Klinički se akromegalija manifestira porastom koštanog i vezivnog tkiva, te metaboličkim promjenama poput dijabetesa, hipertenzije i hiperlipidemije. Javlja se postupno povećanje glave, šaka i stopala i prerastanje kapa, rukavica i cipela, zadebljanje kože, kapaka, usana i mekih dijelova nosa te se stvaraju suvišni nabori na čelu i nazolabijano. Pete i jagodice prstiju zadebljavaju, kao i nokti. Česti simptomi su pojačano znojenje i neugodan miris, hirsutizam te acanthosis nigricans (15,22).

9.1.2. Liječenje akromegalije

S obzirom da je najčešći uzrok akromegalije adenom hipofize, kirurška terapija predstavlja primarnu terapiju u gotovo svih bolesnika s akromegalijom. Međutim, ako nije uspjela potpuna enukleacija tumora, kirurški se zahvat može kombinirati terapijom gama-

nožem, konvencionalnom iradijacijom te medikamentnom terapijom analozima somatostatina ili agonistima dopamina (7).

9.2. Hipopituitarizam

Insuficijencija prednjeg režnja hipofize ili hipopituitarizam jest stanje smanjenoga ili potpuno izostalog lučenja jednoga, više ili svih hormona hipofize. Uzroci su brojni: tumori hipofize, iradijacijska terapija, apopleksija hipofize, postpartalna nekroza, hipotalamički tumori itd. Deficijencija ACTH uzrokuje simptome adrenalne insuficijencije, uz izostanak hiperpigmentacije. Smanjeno lučenje TSH se manifestira simptomima hipotireoze. Gubitak gonadotropina dovodi do amenoreje u žena te erektilne disfunkcije i hipogonadizma u muškaraca. Manjak hormona rasta karakterizira preosjetljivost na inzulin, epizode spontane hipoglikemije, gubitak snage i nepodnošenje napora. U dječjoj dobi uzrokuje uporen rast. Prolaktin je jedini hormon čija količina zbog gubitka inhibicije u hipopituitarizmu raste i uzrokuje galaktoreju (15,23).

9.2.1. Kožne manifestacije hipopituitarizma

Karakteristika oboljelih od hipopituitarizma je bljedoća kože uz žućkasto obojenje. Atrofija i stanjenje kože i potkožnog tkiva uzrokuju bore, a koža postaje suha. Zbog naboranosti kože oko očiju i usta, bolesnik izgleda starije. Aksilarna i pubična dlakavost se smanjuje i postupno nestaje. Smanjena je i sekrecija žlijezda lojnica i znojnica, a kosa je u takvih bolesnika tanka i suha (15).

9.2.2. Liječenje hipopituitarizma

Liječenje hipopituitarizma usmjereno je na sam uzrok bolesti. Najčešće se radi o hipofiznom makroadenomom koji se kirurški odstranjuje. Potrebna je i ciljana i precizna hormonska nadomjesna terapija usmjerena na deficit određenog hormona (levotiroksin, glukokortikoidi, spolni hormoni i sintetski hormon rasta) (23).

10. RASPRAVA

Endokrine žlijezde proizvode hormone koji su esencijalni u regulaciji fizioloških procesa svih organskih sustava. Koža je ciljni organ mnogih hormona pa poremećaji endokrinih žlijezda dovode do raznih funkcionalnih i morfoloških promjena kože što se očituje brojnom i kompleksnom simptomatologijom. Promjene kože najčešće nastaju izravnim djelovanjem hormona, međutim postoje i kožne lezije povezane s endokrinopatijama čija je etiologija još uvijek nejasna.

U dermatološkoj praksi, najčešće su kožne manifestacije vezane uz poremećaje spolnih hormona. Višak androgena u žena najčešće nastaje zbog sindroma policističnih jajnika, a manjak estrogena u postmenopauzi uzrokuje razne kožne promjene. S druge strane, ima i endokrinopatija koje rijetko dovode do kožnih lezija (hiperparatireoidizam), ali kada se razviju, mogu biti životno ugrožavajuće kao u slučaju kalcifilaksije.

Postoje kožne lezije koje su karakteristične za određene endokrinopatije: *acanthosis nigricans* nastaje zbog hiperinzulinemije i smatra se prognostičkim indikatorom za razvoj dijabetesa tipa 2, miksedem je klasična manifestacija hipotireoze, pretibijalna dermopatija je klasični znak hipertireoze, a patognomonične za Cushingov sindrom su ljubičaste strije na abdomenu. S druge strane, određene kožne bolesti poput alopecije, kronične urtikarije, atrofije kože i poremećaja pigmentacije su manifestacija nekoliko različitih endokrinoloških bolesti. Kožne manifestacije se mogu pojaviti na samom početku bolesti, međutim postoje i lezije koje se povezuju s dužim trajanjem bolesti i predstavljaju njihovu kroničnu komplikaciju.

Često su upravo kožne manifestacije prvi simptom bolesti te je od iznimne važnosti takvog bolesnika uputiti endokrinologu radi odgovarajuće i ciljane terapije, a ne samo simptomatske. Većina kožnih oboljenja se povlači nakon odgovarajuće terapije, međutim određene kožne lezije mogu predstavljati kronični problem.

11. ZAKLJUČCI

Endokrini sustav je neophodan za održavanje normalnog stanja organizma. Sastoji se od žlijezda koje proizvode hormone i reguliraju brojne fiziološke procese svih organskih sustava tijela, pa tako i kože. Poremećaji endokrinog sustava su najčešće posljedica stanja manjka ili viška hormona, kao i prisutnosti tkivne rezistencije na hormon, a manifestiraju se raznolikim kožnim manifestacijama.

Endokrinopatije opisane u radu uključuju šećernu bolest, hipertireozu, hipotireozu, bolesti paratireoidnih žlijezda, Cushingov sindrom, Addisonovu bolest, poremećaje spolnih hormona, akromegaliju i hipopituitarizam.

Neke kožne lezije su patognomonične za bolest, dok ima i onih koje su rijetka ili kasna manifestacija navedenih endokrinoloških bolesti. Kožne manifestacije su uglavnom direktna posljedica poremećene funkcije i morfologije kože zbog hormonske abnormalnosti.

Od iznimne je važnosti na vrijeme otkriti endokrinološku pozadinu kožnih bolesti radi odgovarajuće terapije, a važnu ulogu u tome imaju upravo dermatolozi. Nakon ustanovljene kožne lezije i podložne endokrinopatije, slijedi terapija usmjerena na uzrok kojom se većina kožnih oboljenja povlači.

12. SAŽETAK

Endokrini poremećaji, preko manjka ili viška hormona, dovode do raznih funkcionalnih i morfoloških promjena kože što se očituje brojnom i kompleksnom simptomatologijom. U kožne manifestacije dijabetesa spadaju *acanthosis nigricans*, limitirajuća zglobna mobilnost i sklerodermiji sličan sindrom, *scleredema diabeticorum*, eruptivni ksantomi, dijabetičko stopalo, *necrobiosis lipoidica*, *granuloma anulare*, dijabetička dermopatija i *bullosis diabeticorum*. Klasični znak hipertireoze je tireoidna dermopatija. Pored toga, koža je topla i baršunasta, kosa tanka, a nokti mekani, sjajni i krhki. Miksedem je klasična manifestacija hipotireoze. Moguća je pojava alopecije, dok je koža redovito suha i hiperkeratotična. U hiperparatireoidizmu se rijetko javljaju kacinoma kože i kalcifilaksija, a u hipoparatireoidizmu koža je ljuskasta, hiperkeratotična i edematozna. Patognomonične za Cushingov sindrom su ljubičaste strije na abdomenu. Osim toga, uočava se kožna atrofija i hiperpigmentacija. Hiperpigmentacija je glavna kožna manifestacija Addisonove bolesti. Hipoenestrogenizam uzrokuje kserozu i atrofiju kože, dok hiperestrogenizam ima suprotan učinak od toga. Moguća je pojava melazme kod viška estrogena. Višak androgena uzrokuje iznenadnu pojavu akni, hirsutizam i androgenu alopeciju. Akromegalija se manifestira zadebljanjem kože, kapaka, usana, nosa i stvaranjem suvišnih nabora na licu, pojačanim znojenjem, hirsutizmom i *acanthosis nigricans*. Karakteristika oboljelih od hipopituitarizma je bljedoća i atrofija kože, te nestanak aksilarne i pubične dlakavosti. Liječenje kožnih manifestacija endokrinih poremećaja je uglavnom ciljano i usmjereno na uzrok. U slučajevima manjka hormona, ono najčešće podrazumijeva medikamentnu nadoknadu hormona. Primarna terapija kod pretjeranog stvaranja hormona je kirurška.

Ključne riječi: endokrini poremećaji, dijabetes, *acanthosis nigricans*, sklerodermiji sličan sindrom, *scleredema diabeticorum*, eruptivni ksantomi, dijabetičko stopalo, *necrobiosis lipoidica*, *granuloma anulare*, dijabetička dermopatija, *bullosis diabeticorum*, hipertireoza,

tireoidna dermopatija, hipotireoza, miksedem, hiperparatireoidizam, hipoparatireoidizam, Cushingov sindrom, Addisonova bolešt, hiperestrogenizam, melazma, hipoestrogenizam, akromegalija, hipopituitarizam

13. SUMMARY

Endocrine disorders, through deficiencies or excess of hormones, lead to various changes in cutaneous function and morphology that result in numerous and complex symptomatology. Cutaneous manifestations of diabetes include acanthosis nigricans, limited joint mobility and scleroderma-like syndrome, scleredema diabeticorum, eruptive xanthomas, diabetic foot, necrobiosis lipoidica, granuloma annulare, diabetic dermopathy and bullosis diabeticorum. The classic sign of hyperthyroidism is thyroid dermopathy. Besides that, skin is warm and velvety, hair is thin and nails become soft, shiny and brittle. Myxedema is a classic manifestation of hypothyroidism. Alopecia may be present while there is regularly dry and hyperkeratotic skin. Calcinosis cutis and calciphylaxis rarely occur in hyperparathyroidism whereas hypoparathyroidism is associated with scaly, hyperkeratotic and edematous skin. Violaceous striae on abdomen are pathognomonic of Cushing syndrome. Other clinical findings include skin atrophy and hyperpigmentation. Hyperpigmentation is the main cutaneous manifestation of Addison disease. Hypoestrogenism causes xerotic and atrophic skin, while hyperestrogenism has the opposite effect. Melasma can be associated with estrogen excess. Androgen excess can cause sudden onset of acne, hirsutism and androgenetic alopecia. Acromegaly manifests with thickened skin, eyelids, lips and nose, with deep grooves on the face, excessive sweating, hirsutism and acanthosis nigricans. Patients with hypopituitarism are characterized by pale and atrophic skin and loss of pubic and axillary hair. Treatment of cutaneous manifestations of endocrine disorders is mostly specific and etiologic. In cases of hormone deficiency, that means replacement therapy of hormones. The primary treatment of hormone excess includes surgical procedures.

Key words: endocrine disorders, diabetes, acanthosis nigricans, scleroderma-like syndrome, scleredema diabeticorum, eruptive xanthomas, diabetic foot, necrobiosis lipoidica, granuloma annulare, diabetic dermopathy, bullosis diabeticorum, hyperthyroidism, thyroid dermopathy,

hypothyroidism, myxedema, hyperparathyroidism, hypoparathyroidism, Cushing syndrome, Addison disease, hyperestrogenism, melasma, hypoestrogenism, acromegaly, hypopituitarism

14. LITERATURA

1. Koršić M, Reiner Ž. Endokrini sustav, bolesti metabolizma i bolesti skeleta. U: Vrhovac B i sur., ur. *Interna medicina*. 4. izdanje. Naklada Ljevak, 2008; str. 1159-61.
2. Aganović I, Metelko Ž. Šećerna bolest. U: Vrhovac B i sur., ur. *Interna medicina*. 4. izdanje. Naklada Ljevak; Zagreb, 2008; str. 1244-63.
3. Žmire J, Solter M. Bolesti štitnjače. U: Vrhovac B i sur., ur. *Interna medicina*. 4. izdanje. Naklada Ljevak, 2008; str. 1196-208.
4. Božikov V, Giljević Z. Bolesti paratireoidnih žlijezda i drugi sindromi hipokalcijemije i hiperkalcijemije. U: Vrhovac B i sur., ur. *Interna medicina*. 4. izdanje. Naklada Ljevak, 2008; str. 1324-9.
5. Koršić M, Dumić M. Bolesti nadbubrežne žlijezde. U: Vrhovac B i sur., ur. *Interna medicina*. 4. izdanje. Naklada Ljevak, 2008; str. 1209-19.
6. Kalus AA, Chien AJ, Olerud JE. Diabetes Mellitus and Other Endocrine Diseases. Fitzpatrick's dermatology. U: Wolff K i sur., ur. *Fitzpatrick's Dermatology in General Medicine*. McGraw Hill Medical, 2008; str. 1461-84.
7. Vizner B. Bolesti hipotalamusa i adenohipofize. U: Vrhovac B i sur., ur. *Interna medicina*. 4. izdanje. Naklada Ljevak, 2008; str. 1178-92.
8. Schwartz RA. Acanthosis nigricans. *J Am Acad Dermatol* 1994;31:1-19.
9. Basta-Juzbašić A. Poremećaji pigmentacije i diskromije. U: Lipozenčić J i sur., ur. *Dermatovenerologija*. 3. izdanje. Medicinska naklada, 2008; str. 390-8.
10. Cole GW, Headley J, Skowsky R. Scleredema diabeticorum: A common and distinct cutaneous manifestation of diabetes mellitus. *Diabetes Care* 1983;6:189-92.
11. Parker F. Xanthomas and hyperlipidemias. *J Am Acad Dermatol* 1985;13:1-30.
12. Lowitt MH, Dover JS. Necrobiosis lipoidica. *J Am Acad Dermatol* 1991;25:735-48.

13. Budimčić D. Granulomatozne bolesti kože nepoznate etiologije. U: Lipozenčić J i sur., ur. *Dermatovenerologija*. 3. izdanje. Medicinska naklada, 2008; str. 116-9.
14. Binkley GW. Dermopathy in diabetes mellitus. *Arch Dermatol* 1965;92:106-7.
15. Jabbour SA. Cutaneous manifestations of endocrine disorders: a guide for dermatologists. *Am J Clin Dermatol* 2003; 4:315-31.
16. Ai J, Leonhardt JM, Heymann WR. Autoimmune thyroid diseases: Etiology, pathogenesis, and dermatologic manifestations. *J Am Acad Dermatol* 2003;48:641-59.
17. Dreskin SC, Andrews KY. The thyroid and urticaria. *Curr Opin Allergy Clin Immunol* 2005;5:408-12.
18. Krause WKH. *Cutaneous Manifestations of Endocrine Diseases*. Springer, 2009; str. 1-195.
19. Orth DN. Cushing's syndrome. *N Engl J Med* 1995;332:791-803.
20. Hall G, Phillips TJ. Estrogen and skin: the effects of estrogen, menopause, and hormone replacement therapy on the skin. *J Am Acad Dermatol* 2005;53:555-68.
21. Ciglar S, Jelčić J. Bolesti jajnika, neplodnost. U: Vrhovac B i sur., ur. *Interna medicina*. 4. izdanje. Naklada Ljevak, 2008; str. 1224-32.
22. Melmed S. Acromegaly. *N Engl J Med* 1990; 322:966-77.
23. Vance ML. Hypopituitarism. *N Engl J Med* 1994; 330(23):1651-62.

ŽIVOTOPIS

Virna Medanić je rođena 18. lipnja 1991. godine u Rijeci. Završila je Osnovnu školu Eugena Kumičića u Rijeci. Nakon toga upisuje Gimnaziju Andrije Mohorovičića Rijeka. 2010. godine završava gimnaziju s odličnim uspjehom i upisuje integrirani preddiplomski i diplomski studij medicine na Medicinskom fakultetu Sveučilišta u Rijeci.