

Nove metode liječenja zglobne hrskavice

Klarić, Emil

Master's thesis / Diplomski rad

2021

Degree Grantor / Ustanova koja je dodijelila akademski / stručni stupanj: **University of Rijeka, Faculty of Medicine / Sveučilište u Rijeci, Medicinski fakultet**

Permanent link / Trajna poveznica: <https://um.nsk.hr/um:nbn:hr:184:029427>

Rights / Prava: [In copyright](#)/[Zaštićeno autorskim pravom.](#)

Download date / Datum preuzimanja: **2024-08-18**



Repository / Repozitorij:

[Repository of the University of Rijeka, Faculty of Medicine - FMRI Repository](#)



SVEUČILIŠTE U RIJECI
MEDICINSKI FAKULTET
INTEGRIRANI PREDDIPLOMSKI I DIPLOMSKI
SVEUČILIŠNI STUDIJ MEDICINE

Emil Klarić

NOVE METODE LIJEČENJA ZGLOBNE HRSKAVICE

Diplomski rad

Rijeka, 2021.

SVEUČILIŠTE U RIJECI
MEDICINSKI FAKULTET
INTEGRIRANI PREDDIPLOMSKI I DIPLOMSKI
SVEUČILIŠNI STUDIJ MEDICINE

Emil Klarić

NOVE METODE LIJEČENJA ZGLOBNE HRSKAVICE

Diplomski rad

Rijeka, 2021.

Mentor rada: doc.dr.sc. Tomislav Prpić, dr.med.

Diplomski rad je ocjenjen dana _____ u/na _____,

pred povjerenstvom u sastavu:

1. prof. dr. sc. Anton Tudor
2. prof. dr. sc. Veljko Šantić
3. izv. prof. dr. sc. Dalen Legović

Rad sadrži 42 stranice, 7 slika, _____ tablice, 2 literaturna navoda.

ZAHVALA

Hvala svima koji su na bilo koji način pomogli.

Sadržaj rada

1. Uvod	1
2. Svrha rada	3
3. Pregled literature na zadanu temu	4
3.1. Struktura, sastav i funkcionalne karakteristike zglobne hrskavice	4
3.2. Klasifikacija lezija zglobne hrskavice	6
3.3. Vrste liječenja	9
3.3.1. Konzervativne metode	9
3.3.2. Kirurške metode	10
3.3.2.1. Palijativne kirurške metode	10
3.3.2.2. Reparacijske kirurške metode	11
3.3.2.3. Restauracijske kirurške metode	14
3.3.3. Nove metode	20
4. Rasprava	25
5. Zaključci	28
6. Sažetak	29
7. Summary	30
8. Literatura	31
9. Životopis	42

Popis skraćenica i akronima

OA – osteoarthritis

FSA – French Society of Arthroscopy

ICRS - International Cartilage Repair Society

IKDC - International Knee Documentation Committee

NSAIL - nesteroidni antiinflamatorni lijekovi

OATS - osteochondral autograft transfer system

OAT – osteochondral allograft transplantation

ACI – autologous chondrocyte implantation

MACI – matrix-assisted autologous chondrocyte implantation

PJAC - particulated juvenile articular cartilage allograft

MSC – mesenchymal stem cells

BMSC – bone marrow-derived stem cells

BMC – bone marrow concentrate

ADSC – adipose derived stem cells

SDSC – synovium derived stem cells

mRNA – messenger RNA

miRNA – micro RNA

1. Uvod

„Hrskavica je poseban oblik vezivnog tkiva s čvrstom međustaničnom tvari, koja hrskavici daje elastičnost i omogućuje joj da odolijeva mehaničkim opterećenjima bez trajnog poremećenja oblika.“ (1) Sastoji se od hondrocita te obilnog izvanstaničnog matriksa. U sastav međustanične tvari pripadaju kolagen, hijaluronska kiselina, proteoglikani i drugi glikoproteini te voda. (1) Hrskavica nema krvnih žila, limfnih žila niti živaca te se hrani difuzijom hranjivih tvari i kisika iz kapilara u okolnome tkivu ili iz sinovijalne tekućine. (1) Zglobna hrskavica je tip hijaline hrskavice koja se nalazi na površinama pokretnih zglobova te omogućuje ublažavanje udaraca i klizanja unutar zglobova svojom glatkom površinom i elastičnošću. (1, 2) U sastavu izvanstaničnog matriksa zglobne hrskavice najzastupljeniji je kolagen tipa II. (1,2) Lezije zglobne hrskavice učestala su pojava nađena u više od 60% pacijenata prilikom artroskopije koljena. (3-6) One mogu uzrokovati simptome poput nateknuća zglobova, boli povezane sa aktivnošću, šepanja, ukočenja zglobova te osjećaja nestabilnosti zgloba. (7) Ozljede zglobne hrskavice spontano zacijeljuju fibrokartilaginoznim ožiljkom u čijem izvanstaničnom matriksu prevladava kolagen tipa I i III. Ovaj tip fibrokartilaginozne hrskavice nema dostatne mehaničke značajke hijaline zglobne hrskavice te uzrokuje nepovoljne biomehaničke uvjete u zglobu koji dovode do degenerativnih promjena zglobne hrskavice i okolnog sinovijalnog i koštanog tkiva te uzrokuju stanje zvano osteoartritis (OA). (8-10, 12) Osteoartritis je karakteriziran progresivnim gubitkom zglobne hrskavice, pretjeranim stvaranjem koštanog tkiva i skleroziranjem kosti ispod zglobne površine te nastajanjem osteofita. (11) Cilj liječenja lezija zglobne hrskavice je restitucija njenih mehaničkih svojstava na mjestu lezije najmanjim invazivnim putem sa najmanje komorbiditeta. (12) Ovo predstavlja veliki izazov ortopedije čemu u prilog ide i veliki broj metoda liječenja kao i nepostojanje propisanog jedinstvenog protokola za ovakav tip ozljeda.

Kirurške metode liječenja mogu se podijeliti na reparacijske i regenerativne metode. (7, 12-14) Zadnjih godina razvijaju se i nove metode poput terapije matičnim stanicama, implantata, genske terapije.

2. Svrha rada

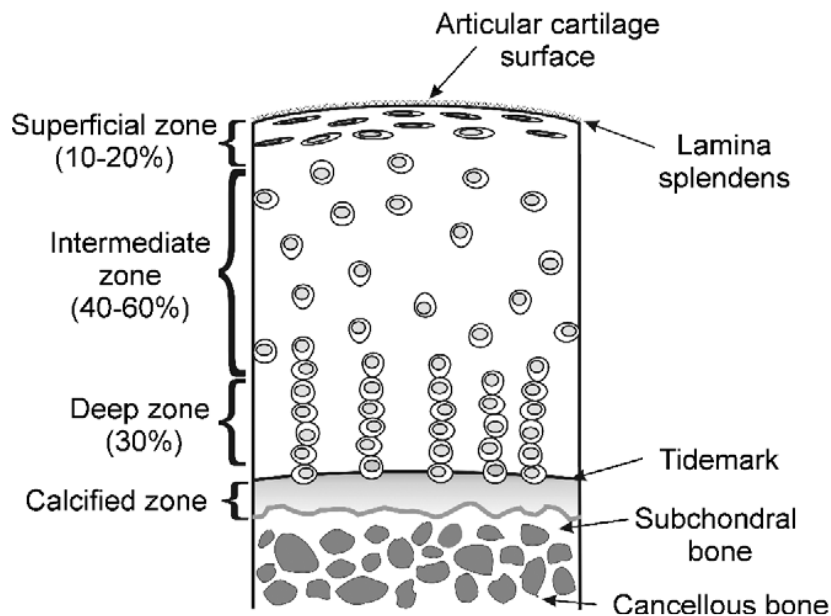
Svrha ovog rada je prikazati raznovrsne metode liječenja zglobne hrskavice, njihove prednosti i mane te ukazati na nove metode kao i potrebu da se takve metode više istraže.

3. Pregled literature na zadanu temu

3.1. Struktura, sastav i funkcionalne karakteristike zglobne hrskavice

Zglobna hrskavica je tip hijaline hrskavice koja se sastoji od hondrocita i izvanstaničnog matriksa. Zglobna hrskavica ne sadrži krvne i limfne žile ni živce. (1) U zglobnoj hrskavici iznimno je limitirana sposobnost regeneracije. Hondrociti u odrasloj dobi nemaju sposobnost replikacije u dovoljnoj mjeri za regeneraciju većih trauma. (7) Smješteni su u šupljinama izvanstaničnog matriksa zvanim lakunama. (1) U sastav međustanične tvari pripadaju kolagen, hijaluronska kiselina, proteoglikani i drugi glikoproteini te voda. (1) Najzastupljeniji kolagen u zglobnoj hrskavici je kolagen tipa II dok su manjoj mjeri zastupljeni i kolagen tipa IX i X. (7) Zbog nedostatka perihondrija, zglobna hrskavica prehranjuje se difuzijom iz sinovijalne tekućine i okolnih tkiva. (1) U tome pripomaže pravilna biomehanika zgloba koja razmazuje i redistribuira ravnomjerno sinovijalnu tekućinu po površini zglobne hrskavice. Specifična zonalna arhitektura zglobne hrskavice daje joj njena mehanička svojstva. Nastajanje svake zone regulirano je mehaničkim opterećenjima u razvoju. (15) Struktura se sastoji od 4 zone (Slika 1.): površinska ili tangencijalna zona, srednja ili tranzicijska zona, duboka ili radijalna zona i kalcificirana zona. (16) Površinska zona osigurava glatku površinu za klizanje zglobnih tijela sa minimalnim trenjem. Zauzima 10-20% cijele debljine zglobne hrskavice. Čine ga nekoliko slojeva hondrocita koji su spljošteni i vodoravno postavljeni na površinu zglobne hrskavice kao i sloj gusto naslaganih kolagenskih vlakana na samoj površini zglobne hrskavice zvanim lamina splendens. Hondrociti iz ove zone izlučuju proteogolikan lubricin koji služi lubrikaciji površine zglobne hrskavice. Integritet ove zone je bitan za očuvanje dubljih zona. (10,17) Srednja zona, najveći dio zglobne hrskavice, zauzima 40-60% njene debljine. U ovom sloju hondrociti su zaokruženog ili ovalnog oblika.

Kolagenska vlakna postavljena su dijagonalno ili nakošeno. Ova zona predstavlja prijelaz između sila smicanja i tlačnih sila koje djeluju na dublje slojeve. (17) Kod opterećivanja zglobne hrskavice dolazi do kompresivnih sila koje istiskuju vodu iz ove zone kroz površinski sloj u sinovijalnu tekućinu. Voda ulazi nazad u srednju zonu prilikom popuštanja opterećenja. (10) Ovo dodatno pridonosi elastičnosti zglobne hrskavice. Duboka zona čini 30% debljine zglobne hrskavice. U ovoj su zoni kolagenska vlakna okomito postavljena na površinu subhondralne kosti kao i na zglobnu površinu. Hondrociti su u ovom sloju zaokruženi i poredani u stupce paralelno sa kolagenskim vlaknima. (10) Kalcificiranu zonu od duboke zone razdvaja „tidemark“. To je snop horizontalno postavljenih vlakana kolagena tipa I nepravilne površine koji služi kao sidrište za vertikalno postavljena kolagenska vlakna tipa II koji ulaze u duboku zonu. U kalcificiranoj zoni maleni, okruglasti hondrociti su okruženi izvanstaničnim matriksom koji sadrži apatit. (10) Tidemark, kalcificirana zona i subhondralna zona zajedno predstavljaju barijeru između zglobne hrskavice i krvnog dotoka iz koštane srži. (16) Složena zonalna arhitektura zglobne hrskavice te strukturalne pojedinosti svakoga sloja pridonose njenim karakteristikama koje joj omogućavaju mehaničko opterećenje te minimalno trenje za adekvatnu funkcionalnost zgloba. One također omogućavaju izolaciju zglobne hrskavice od krvotoka te na taj način i imunskog sustava. (10,16,17)



Slika 1. Struktura zglobne hrskavice (16)

3.2. Klasifikacija lezija zglobne hrskavice

Unatoč postojanju više klasifikacija lezija zglobne hrskavice nisu sve klasifikacije dobro prihvaćene i korištene. Neke klasifikacije koriste se za pojedine zglobove poput koljena (modificirana Collionsova klasifikacija, French Society of Arthroscopy [FSA]) ili kuka (Beckova klasifikacija, Konanova klasifikacija). (18) Outerbridge klasifikacija (Slika 2.) te International Cartilage Repair Society (ICRS) jedne su od zastupljenijih klasifikacija u literaturi te ih stoga vrijedi i pobliže pojasniti. Outerbridge klasifikacija bazira se na direktnom prikazu zglobne šupljine, putem artroskopije ili otvorenog pristupa. Lezije su stupnjevane od 0 do IV. 0 je označena zdrava zglobna hrskavica. Hondralne lezije I stupnja karakterizira omekšanje i nateknuće zglobne hrskavice. Da bi se utvrdilo često je potrebno potvrditi opipavanjem kirurškim instrumentom. Stupnjem II označene su lezije sa defektom nepotpune debljine zglobne hrskavice čiji promjer pukotine ne prelazi 1,5 cm ili čija pukotina ne dopire do subhondralne kosti. Hondralne lezije stupnja III karakterizira pukotina čiji

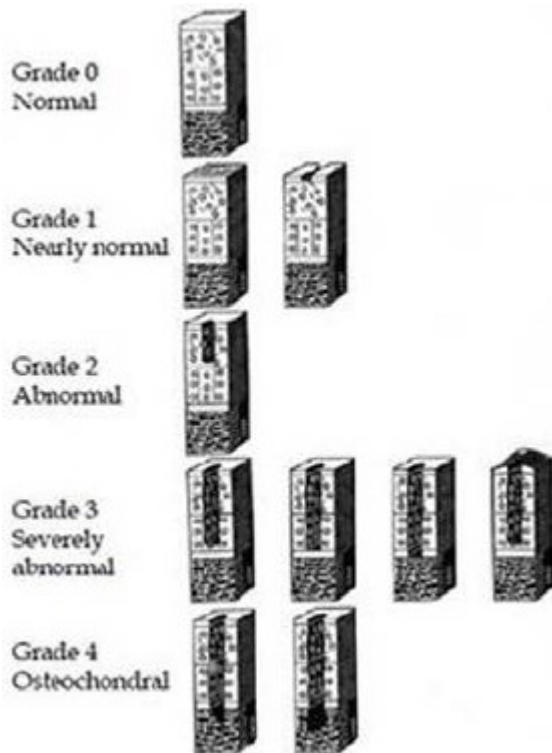
promjer prelazi 1,5 cm i čija pukotina dopire do subhondralne kosti. IV stupnja su lezija kod kojih je erozija zglobne hrskavice tolika da razotkriva subhondralnu kost. (18, 19, 66)

Grade	Property
0	Normal
1	Cartilage with softening and swelling
2	A partial-thickness defect with fissures on the surface that do not reach subchondral bone or exceed 1.5 cm in diameter
3	Fissuring to the level of subchondral bone in an area with a diameter more than 1.5 cm
4	Exposed subchondral bone

Slika 2. Outerbridge klasifikacija lezija zglobne hrskavice (66)

ICRS klasifikacija (Slika 3.) fokusirana je na dubinu (stupnjevanje od 0 do 4) i površinu lezije (od normalno do značajno abnormalno prema klasifikaciji International Knee Documentation Committee [IKDC]). Normalna, zdrava zglobna hrskavica bez vidljivih defekata spada u ICRS 0 (normalna) stupanj. U slučaju da je na površini zglobne hrskavice prisutno omekšanje ili fibrilacija klasificira se kao ICRS 1a a ako se uz to nalaze površinske razderotine ili pukotine klasificira se kao ICRS 1b (skoro normalna). Dublje lezije koje ne zahvaćaju više od 50% debljine zglobne hrskavice spadaju u ICRS 2 (abnormalna) stupanj. ICRS 3 (značajno abnormalna) stupanj lezije karakterizira sve one lezije koje prolaze kroz više od 50% debljine zglobne hrskavice ali ne probijaju u subhondralnu kost. Ova kategorija ima 4 subkategorije: ICRS 3a označava lezije koje prodiru do kalcificirane zone, ICRS 3b lezije prodiru do kalcificirane zone ali ne i do subhondralne kosti, ICRS 3c prodiru do subhondralne kosti dok su ICRS 3d lezije čije pukotine prodiru kroz više od 50% debljine

zglobne hrskavice i čiju pukotinu prekriva mjehurić. Najteži defekti koji tvore osteohondralne lezije čija pukotina prodire kroz subhondralnu kost ICRS 4 (značajno abnormalna) su stupnja. (20) Dubina lezije te njena površina čimbenici su prema kojima se ortoped odlučuje o kirurškoj tehnici. (25)



Slika 3. ICRS klasifikacija lezija zglobne hrskavice (67)

3.3. Vrste liječenja

Lezije zglobne hrskavice mogu se liječiti na različite načine. Metode mogu biti konzervativne ili kirurške. Kirurške metode mogu se podijeliti u palijativne, reparacijske i restauracijske zahvate. (12) Uz to postoje i novije metode kojima među ostalim pripadaju matične stanice, genska terapija, implantati. (2)

3.3.1. Konzervativne metode

Konzervativne metode uobičajeno su prvi pristup kod liječenja zglobne hrskavice. Koriste se kao simptomatske terapije koje ublažavaju simptome i odgađaju operaciju usporavanjem degenerativnih promjena. (16) Nefarmakološki tretmani uključuju primjenu toplih i hladnih obloga, upotreba ortotskih pomagala, fizikalna terapija, gubitak težine te edukacija pacijenta. (7,16) Farmakološki tretmani uključuju primjenu NSAIL (nesteroidni antiinflamatorni lijekovi) te analgetika. Ovi farmakološki tretmani imaju i svoje nuspojave, specifične za svaki lijek. NSAIL se mogu koristiti kod blagog oteknuća zgloba te neugode za smanjenje otoka te analgeziju. (7) Lokalni anestetici u kombinaciji sa kortikosteroidima primjenjuju se intraartikularno („blokada“). Iako kratkoročno ublažavaju upalu i smanjuju simptome dugoročno, u slučaju višekratne primjene, mogu biti hondrotoksični. (16) Intraartikularno se primjenjuju i viskosuplementi poput hijaluronata, glukozamina, hondroitin sulfata. (21) “Nasuprot lijekovima, tjelovježba i gubitak težine nemaju nuspojave i poboljšavaju opseg pokreta i snagu, smanjuju sveukupne tegobe kao i rizik od pada, hondroprotektivni su, smanjuju simptome osteoartritisa, ne opterećuju gastrointestinalni trakt, nisu nefro ili hepatotoksični i pomogli bi najvećem broju pacijenata.” (16)

3.3.2. Kirurške metode

3.3.2.1. Palijativne kirurške metode

Palijativne kirurške metode se provode radi smanjenja boli i poboljšanja mobilnosti. One ne obnavljaju strukturu i funkciju oštećene zglobne hrskavice. U njih spadaju lavaža zgloba, debridman te zaglađivanje površine zglobne hrskavice. (21)

Lavaža zgloba

Lavaža zgloba radi se nakon neuspješne konzervativne terapije a prije nekog drugog kirurškog tretmana. (22) Obično se uz nju radi i debridman. Izvodi se ispiranjem zglobne šupljine fiziološkom otopinom koja se potom isisava iz zgloba. Na taj način se ispiru degradacijski produkti oštećenih zglobnih tijela zajedno sa upalnim stanicama i razgradnim enzimima koji uzrokuju iritaciju i bol. (21) Unatoč tome što kratkotrajno poboljšava stanje pacijenta te umanjuje simptome lavaža dugoročno ne djeluje na ishod bolesti te postoji rizik irigacijska tekućina oštetiti zglobnu hrskavicu prilikom zahvata. (17,21,22)

Debridman

Debridman se izvodi kod uklanjanja ostataka zglobnih tijela koji uzrokuju simptome. Cilj ovog postupka ukloniti je mehaničke i biokemijske čimbenike koji uzrokuju simptome. Njime se uklanjaju nestabilni hondralni fragmenti, osteofiti, degenerativni menisci, pokidani

ligamenti kao i upalne stanice. (21) Unatoč smanjenju simptoma nakon operacije simptomi se s vremenom vraćaju te degenerativne promjene progrediraju. (23)

Zaglađivanje površine zglobne hrskavice

Zaglađivanjem površine zglobne hrskavice uklanja se oštećena zglobna hrskavica. (21) U ovom zahvatu koristi se motorizirani „shaver“ (brijač) koji zaglađuje nitastu površinu zglobne hrskavice, no mogu se koristiti i termalna energija ili „hydro jet“ (vodena mlaznica). (24) Unatoč boljim mehaničkim karakteristikama nakon zahvata, zaglađivanje površine zglobne hrskavice može dovesti do pojave pukotina i razderotina koje vode prema degenerativnim promjenama na samoj površini te može imati štetan učinak na hondrocite i izvanstanični matriks. (21)

3.3.2.2. Reparacijske kirurške metode

Reparacijske kirurške metode ujedno su i metode stimulacije koštane srži. Cilj im je potaknuti krvarenje iz subhondralne kosti i stvaranje fibrinskog ugruška. U tom fibrinskom ugrušku potaknuti će se diferencijacija mezenhimalnih matičnih stanica u tvorbu reparacijskog tkiva koji će stvoriti fibrokartilaginoznu hrskavicu. U njih spadaju subhondralna abrazija i bušenje, mikrofrakture te autologna hondrogeneza posredovana matriksom. (25, 26)

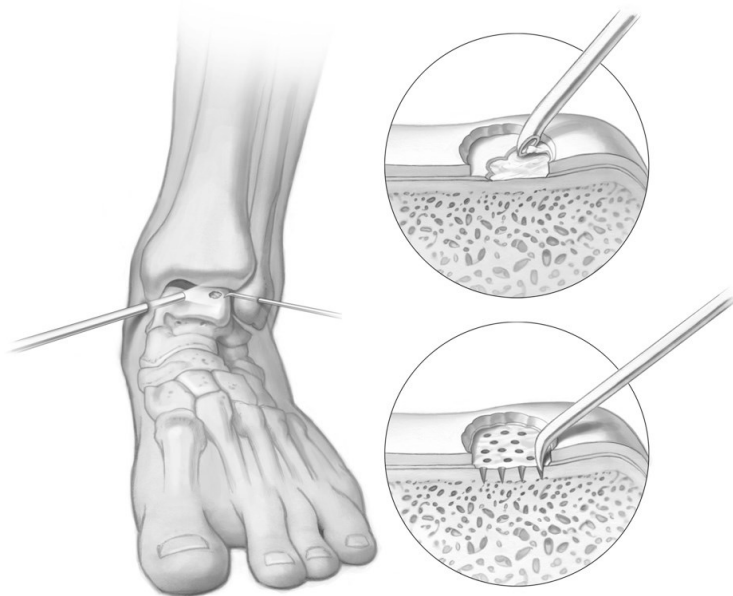Subhondralno bušenje i abrazija

Subhondralno bušenje je alternativna metoda mikrofrakturi kod koje se rupe, iz kojih će se krvarenjem postići dolazak nediferenciranih mezenhimalnih stanica, u subhondralnoj kosti proizvode bušilicom umjesto kirurškog šila. (2) Teoretski nedostatak ove metode jest toplina koja se proizvodi bušilicom koja može dovesti do termalne nekroze. Kod metode abrazije koristi se tip motorne bušilice („burr“) kojim se uklanja 1 do 3 mm subhondralne kosti. Nedostaci ove metode su pretjerana proizvodnja topline (kao i kod subhondralnog bušenja) te moguća trauma subhondralne kosti i njene strukture. (29)

Mikrofrakture

Mikrofrakture su najčešće izvođena tehnika koja stimulira koštanu srž. (25, 26) Cilj tehnika koje stimuliraju koštanu srž je proizvesti medularno krvarenje na mjestu lezije zglobne hrskavice kako bi se stvorio fibrinski ugrušak. U tom ugrušku nalaze se nediferencirane matične stanice zajedno sa čimbenicima rasta koje promoviraju rast reparacijskog tkiva koje rezultira većinski fibrokartilaginoznom hrskavicom u kojoj dominira kolagen tipa I. (17,21,25,26) Tehnika mikrofraktura najviše se koristi kod lezija pune debljine hrskavice do 2,5 cm² u koljenom zglobu, 1,5 cm² za talus te 4cm² u zglobu kuka. Najbolji rezultati ostvareni su kod mlađih pacijenata. (2, 21, 25, 28) Tehnici se najčešće pristupa artroskopskim putem. Izvodi se na način da se prvo izvede debridman defekta zglobne hrskavice dok se ne postignu vertikalni, stabilni rubovi. Zatim se kiretom odstrani kalcificirani sloj zglobne hrskavice dok se ne oslobodi pristup površini subhondralne kosti. (25) Na površini subhondralne kosti perforiraju se rupe kirurškim šilom otprilike 3 do 4 mm razmaknute te

dubine 4 mm (Slika 4.). (2) Dubina rupe smatra se adekvatnom kada iz rupa subhondralne kosti izlaze „fat pearls“ (kapljice masti). (27) Prednosti ove tehnike su laka izvedivost, mali troškovi izvođenja, nizak morbiditet povezan sa ovom tehnikom. (7, 25, 26) Tehnika mikrofraktura pokazala je dobre rezultate u pacijenata mlađih od 40 godina do 2 godine postoperativno. (7, 12, 21) Nedostaci ove metode povezani su sa limitiranim mehaničkim svojstvima fibrokartilaginozne hrskavice. Njena mehanička svojstva inferiorna su zglobnoj hijalinoj hrskavici te s vremenom uz opterećenje dolazi do degenerativnih promjena na fibrokartilaginoznoj hrskavici. (7, 25) Drugi nedostatak su lošiji rezultati u populaciji iznad 40 godina što se povezuje sa slabijim potencijalom mezenhimalnih stanica da se diferenciraju i proizvedu fibrokartilaginoznu hrskavicu. (7) Još jedna mana ovog postupka je nepotpuna popunjenost defekta fibrokartilaginoznom hrskavicom. (17, 21, 25)



Slika 4. Prikaz kirurške metode mikrofraktura (36)

Autologna hondrogeneza posredovana matriksom

Prilikom ove metode reparacije zglobne hrskavice uz primjenu mikrofraktura koristi se i kolagenski implantat. (2) Na taj se način učvršćuje ugrušak na mjestu lezije te se pospješuje mehanička stabilnost. (2, 12) Dok istraživanja prikazuju napredak kliničkih simptoma (30-32) statistički bolji rezultati u odnosu na mikrofrakture primjećuju se samo kod potpunosti defekta reparacijskim tkivom (31, 32).

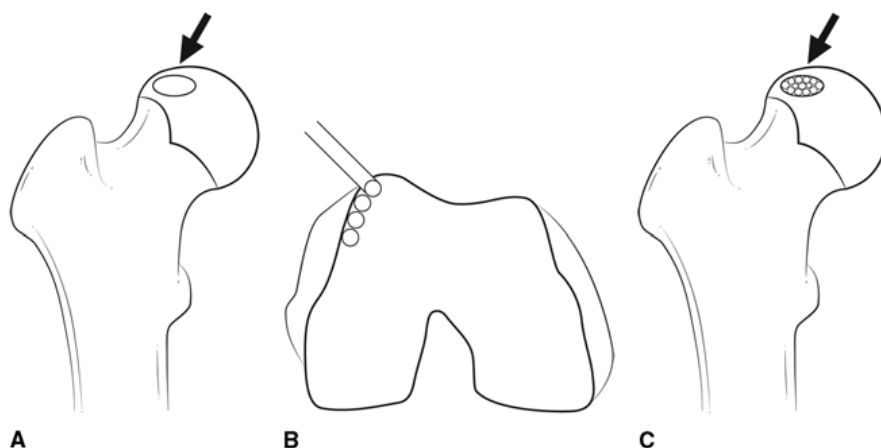
3.3.2.3. Restauracijske kirurške metode

Cilj restauracijskih kirurških metoda popuniti je leziju hijalinom hrskavicom. U restauracijske kirurške metode spadaju „mozaik-plastika“, alogena transplantacija hrskavice, autologna transplantacija hrskavice te usitnjena juvenilna alogena hrskavica. (12, 25)

Mozaik-plastika ili osteoartikularni prijenosni sustav (osteochondral autograft transfer system – OATS)

Mozaik-plastika metoda je liječenja zglobne hrskavice u kojoj se hondralni ili osteohondralni defekt prekriva hijalinom zglobnom hrskavicom koja se u obliku cilindričnih „čepova“ osteohondralnog tkiva uzima iz dijela zgloba koji ne nosi veliki teret, takozvanog „donorskog mjesta“ (Slika 5.). (2, 12, 25, 26, 29) Koristi se kod manjih do srednje velikih lezija (u koljenom zglobu ne većih od 3 cm² [25] ili 4 cm² [12, 13]). Izvodi se u jednom operacijskom zahvatu artroskopskim ili otvorenim pristupom. U prvom koraku se obrađuje lezija na način

da se učini debridman te da se postignu čisti, vertikalni rubovi. Nakon toga naprave se rupe 15 mm duboke s razmakom od 1 mm okomite na površinu zglobne hrskavice. Promjer rupe na leziji zglobne hrskavice trebao bi biti 0.1 mm kraći od promjera „čepa“ sa donorskog mjesta kako bi se postigao čvrst kontakt između čepa i subhondralne kosti na mjestu lezije zglobne hrskavice. U drugom koraku skupljaju se „čepovi“ različitog promjera dubine 10 do 15 mm. Kao i kod pravljenja rupa na području lezije zglobne hrskavice tako se i donorskom mjestu pristupa okomito na površinu zglobne hrskavice. Zatim se ti „čepovi“ umetaju na mjestu defekta nalik mozaiku. (2, 21, 25, 29) Prednosti ovog zahvata su restauracija defekta hijalinom zglobnom hrskavicom koja ima bolja mehanička svojstva od fibroartilaginozne hrskavice, veća mehanička stabilnost zbog srastanja koštanog tkiva te mogućnost obavljanja metode u jednom zahvatu. (25) Nedostaci ove metode su zahtjevnost izvedbe ove tehnike, limitiranost donorskog mjesta, morbiditet donorskog mjesta, mogućnost nepodudaranja veličine „čepa“ sa donorskog mjesta te veličine lezije, nejednake karakteristike hijaline zglobne hrskavice sa donorskog mjesta mehaničkim zahtjevima na mjestu lezije, nehomogena prekrivenost lezije zglobnom hrskavicom (koja se objašnjava upotpunjavanjem pukotina između „čepova“ fibroartilaginoznom hrskavicom). (2, 25) Mozaik-plastika je pokazala bolje kliničke rezultate od mikrofraktura u liječenju lezija zglobne hrskavice, posebice nakon više od 4 godine od operativnog zahvata. (33-35)

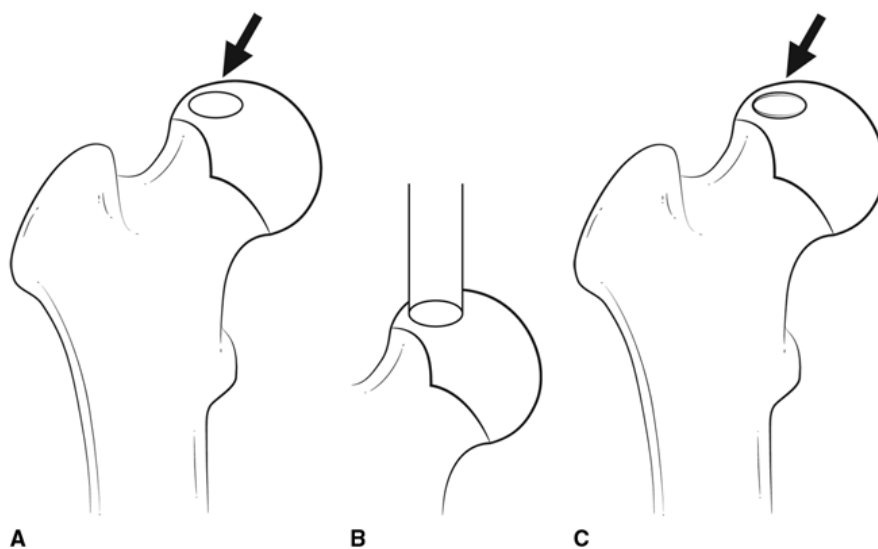


Slika 5. Prikaz kirurške metode „mozaik-plastika“ **A)** Prikaz lezije zglobne hrskavice (strelica) **B)** Uzimanje osteohondralnih čepova sa „donorskog mjesta“ **C)** Umetanje osteohondralnih čepova na mjestu lezije (strelica) (68)

Alogena transplantacija hrskavice ili OAT (ostechondral allograft transplantation)

Alogena transplantacija hrskavice postupak je restauracije zglobne hrskavice osteohondralnim presatkom koji se dobiva od kadavera donora (Slika 6.). (25) Ova metoda liječenja koristi se kod lezija većih površina kao uspješnija alternativa mikrofrakturama ili OATS-u. (21) Koristi se i kod prethodno neuspješnih reparacijskih metoda, kod osteonekroze, cističnih promjena kostiju i nepouzidane koštane strukture kao i kod tumorskih resekcija. (2, 25) Ovaj zahvat izvodi se otvorenim pristupom. (25) Na mjestu lezije zglobne hrskavice pacijenta napravi se cilindrična rupa te se izvadi lezija zglobne hrskavice te kosti ispod hrskavice. Nakon toga uzima se cilindrični presadak sa kadavera donora koji nakon prilagodbe mora odgovarati dubinom i površinom rupi na mjestu lezije te zakrivljenosti površine zglobne hrskavice toga mjesta. Dubina alopresatka varira između 8 i 15 mm dok promjer mora biti 0,5 mm duži od promjera rupe kako bi se osigurala mehanička stabilnost. (21) Postoji nekoliko tipova alopresatka koji se koriste. Svježi alopresatci najviše su u

uporabi zbog veće održivosti hondrocita u odnosu na svježe smrznute te kriogeno čuvane alopresatke. (36) Odmah nakon uzimanja alopresadaka sa kadavera donora, alopresatci prolaze rigorozne provjere prije njihove upotrebe. (36) Prednosti ove metode su izostanak rizika od morbiditeta na donorskom mjestu kao u slučaju OATS-a, veća mogućnost uzimanja osteondralnih presadaka te mogućnost uzimanja presadaka većih dimenzija u usporedbi sa OATS-om, te mogućnost bolje kompatibilnosti presatka i zakrivljenosti površine zglobne hrskavice na mjestu lezije. (25) Nedostaci ove metode su zahtjevna izvedba tehnike, visoki troškovi, dostupnost alopresadaka, mogućnost prijenosa bolesti preko alopresatka te odbacivanje presatka od strane domaćina. (25) Kako bi se izbjegla reakcija između domaćina i presatka koristi se temeljita „jet“ lavaža presatka kako bi se isprale stanice u koštanom tkivu presatka. (26) Istraživanja su pokazala dobre rezultate kod mlađih pacijenata (<50 god) za lezije veće od 2 cm² i 10 godina nakon operacijskog zahvata. (37, 38)



Slika 6. Prikaz kirurške metode alogene transplantacije hrskavice **A)** Prikaz lezije zglobne hrskavice (strelica) **B)** Uzimanje alopresatka sa kadavera donora **C)** Lezija se popunjava alopresatkom (strelica) (68)

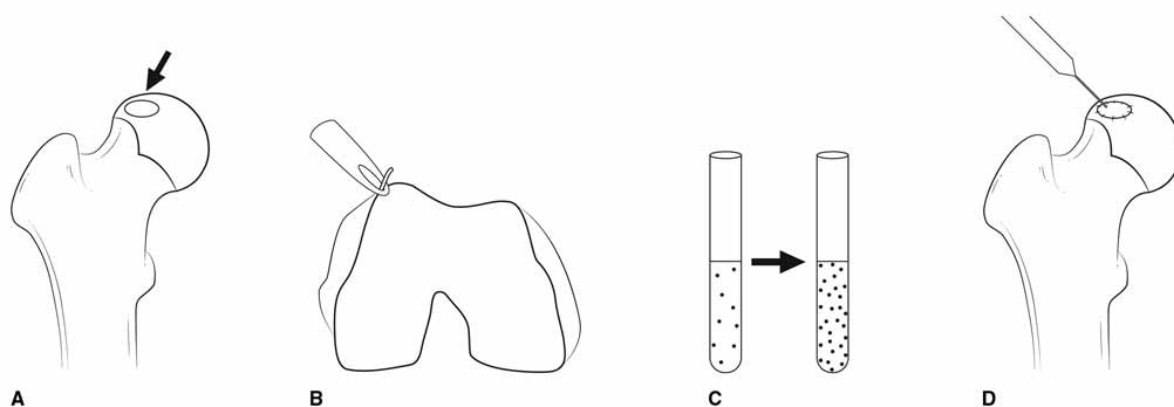
Usitnjena juvenilna alogena zglobna hrskavica ili PJAC (particulated juvenile articular cartilage allograft)

Ova metoda je verzija OAT metode u kojoj se koriste isključivo alopresatci uzeti od donora ispod 13 godina starosti iako je većina donora ispod 2 godine starosti izuzev fetalnih donora. Juvenilna zglobna hrskavica koristi se zbog većeg udjela proteoglikana, veće količine kolagena tipa I i IX te većeg broja održivih stanica. Metoda se može izvesti artroskopskim ili otvorenim pristupom. Alopresadak se primjenjuje jednako kao i kod OAT metode te se fiksira na mjesto lezije fibrinskim ljepilom. Prednosti i nedostaci ove metode jednaki su kao i u OAT metodi uz dodatne pogodnosti juvenilne zglobne hrskavice. Unatoč povoljnim kliničkim rezultatima u određenim studijama (48, 49) potrebno su veće studije sa većim brojem ispitanika kako bi se potvrdili povoljni klinički rezultati. (25)

Autologna transplantacija hrskavice (ACI – autologous chondrocyte implantation)

Autologna transplantacija hrskavice terapija je bazirana na stanicama u kojoj se autologni hondrociti usađuju na mjesto lezije zglobne hrskavice s ciljem upotpunjavanja lezije hijalinom hrskavicom (Slika 7.). (2, 25, 26) ACI metoda najčešće se koristi za lezije velikih površina te nakon prijašnjih neuspjelih pokušaja liječenja zglobne hrskavice. (25, 12) Ova metoda provodi se kroz 2 operacijska zahvata. U prvom zahvatu uzima se tkivo hrskavice sa dijela zglobne hrskavice koji ne nosi veliki teret (nalik mjestu prilikom OATS zahvata) (25) ili iz drugih izvora poput nosa (39). Hondrociti se zatim izoliraju iz hrskavice enzimatskom razgradnjom izvanstaničnog matriksa te se uzgajaju *in vitro* kako bi se uvećao njihov broj. Nakon 4-6 tjedana uzgoja hondrocita slijedi drugi operacijski zahvat u kojem se nakon mini artrotomije usađuju uzgojeni hondrociti koji se zatim prekrivaju periostalnom zakrpom koja se zašije i učvrsti fibrinskim ljepilom. (25, 26, 29) Prednosti ove metode su dobivanje

autologne hijaline hrskavice na mjestu lezije, mogućnost prekrivanja velikih defekata te mogućnost izvođenja metode nakon neuspjelog primarnog liječenja zglobne hrskavice. Komplikacije su se često javljale zbog hipertrofije periosta, “curenja” stanica iz mjesta lezije i produženog vremena zahvata zbog uzimanja periostalne zakrpe. (25, 26) Sukladno tome razvila se druga generacija ACI tehnike kod koje se umjesto periostalne zakrpe koristi svinjska membrana kolagena tipa I/III. Iako nema razlike u kliničkim rezultatima, manje komplikacija povezano je sa drugom generacijom ACI metode. (40, 41) Treća generacija ACI metode koristi se razgradivim implantatima (MACI – matrix-assisted autologous chondrocyte implantation) u koje se usade hondrociti te se implantati apsorbiraju na mjestu lezije nakon ugradnje. Postoje razne vrste implantata poput kolagen tipa I gela ili membrane bazirane na hijaluronskoj kiselini. Ova generacija pridonijela je boljem uzgoju hondrocita *in vitro* te jednostavnijoj operativnoj tehnici. (25, 26) Unatoč unaprjeđenju ove metode njeni nedostaci su i dalje potreba 2 operativna zahvata, visoki troškovi, zahtjevni uvjeti potrebni za izvedbu te dug oporavak. (2, 25) Rezultati ove metode u usporedbi sa ostalim metodama (mikrofrakture, mozaik-plastika) nisu jednoznačni. Neke studije idu u prilog boljim rezultatima ACI metode (42-45), neke ne pokazuju statistički značajnu razliku između metoda (46), dok neke favoriziraju jednostavnije metode (47).



Slika 7. Prikaz kirurške metode autologne transplantacije hrskavice **A)** Prikaz lezije zglobne hrskavice (strelica) **B)** Uzimanje tkiva hrskavice **C)** Uzgajanje hondrocita **D)** Usađivanje uzgojenih hondrocita na mjesto lezije zglobne hrskavice (68)

3.3.3. Nove metode

Upotreba matičnih stanica

Matične stanice imaju potencijal razmnažanja i diferencijacije u bilo koji tip stanice u tijelu. Zbog tog su svojstva predložene kao nova metoda liječenja zglobne hrskavice. (2, 50)

Mezenhimalne matične stanice (MSC – mesenchymal stem cells) imaju svojstvo diferencijacije u mezenhimalne stanične linije u koju spadaju i hondrociti. One imaju visoku razinu samoobnove, plastičnosti, imunosupresivne i protuupalne aktivnosti. Zbog zabrinutosti o dostupnosti i kvaliteti matičnih stanica razvilo se više pristupa uzimanju matičnih stanica. Tkiva poput koštane srži, adipoznog tkivo, sinovijalne ovojnice i periferne krvi služe kao izvori matičnih stanica. Dodatni izvori tkiva poput fetalnog tkiva (krv iz pupčane vrpce,

amnionska i placentalna tekućina), mišićnog tkiva ili periosta se istražuju. (50, 51) Mezenhimalne matične stanice iz koštane srži koriste se kao *in vitro* uzgojena stanična suspenzija (BMSC – bone marrow-derived stem cells) ili kao stanični koncentrat (BMC – bone marrow concentrate). Matične stanice iz adipoznog tkiva (ADSC – adipose derived stem cells) dobivaju se liposukcijom nakon koje se, putem digestije kolagenazom, izolira stromalna vaskularna frakcija koja uključuje pre-adipozne stanice, imunološke stanice te ADSC. Matične stanice dobivene iz sinovijalne ovojnice (SDSC – synovium derived stem cells) poželjan su izvor zbog svog hondrogenskog diferencijacijskog kapaciteta te nemogućnosti diferencijacije u osteogenske stanične linije. (52) Matične stanice dobivene iz periferne krvi (PBSC – peripheral blood stem cells) dobivaju se iz staničnih kultura uzgojenih iz uzorka venske krvi. (50) Jedno istraživanje uspoređivalo je PBSC sa BMC te su dobiveni bolji rezultati na kontroli 5 godina nakon zahvata u pacijenata liječenih PBSC. (50) Dva su tipa izvođenja ove metode: kirurško usađivanje i perkutana intraartikularna aplikacija. Kirurško usađivanje izvodi se otvorenim pristupom te omogućava veću preciznost te prednjači pred intraartikularnom aplikacijom kod fokalnih defekata zglobne hrskavice. MSC implementiraju se putem implantata koji se zatim zašije u leziju. Razne vrste implantata se mogu koristiti poput kolagenskih implantata, hijaluronske kiseline, agaroze i fibrinskog ljepilo bogatog trombocitima. Kolagenski implantati imaju povoljna mehanička svojstva, hijaluronska kiselina ima povoljna biokemijska svojstva jer je i sama dio izvanstaničnog matriksa hijaline zglobne hrskavice, fibrinsko ljepilo bogato trombocitima ima povoljna biološka svojstva koja promoviraju hondrogensku diferencijaciju. Intraartikularna aplikacija jednostavnija je tehnika izvođenja koja je povezana sa manje komplikacija koje prate operativni zahvat. Manje je precizna od kirurškog usađivanja te je indicirana kod generalnih defekata zglobne hrskavice. Stanični mediji mogu biti hijaluronska kiselina, plazma bogata trombocitima, fiziološki serum, fiziološka otopina obogaćena humanim albuminima. Ovi

mediji sadrže razne čimbenike rasta koji pomažu u hondrogenskoj diferencijaciji. Zahvati se mogu izvesti u 2 stadija. U prvom stadiju uzimaju se MSC iz odabranog izvora te se kultiviraju do drugog stadija u kojem se stanična kultura uz proteinski implantat aplicira na mjestu lezije. Druga opcija je da se zahvat izvede u jednom stadiju gdje se nakon vađenja uzorka MSC iz odabranog izvora uzorak obradi te koncentrira i aplicira na mjesto lezije zglobne hrskavice. Iako se na taj način izbjegavaju komplikacije vezane uz dugotrajni postupak te smanjuju troškovi, nedostatak ovakvog postupka je smanjen broj stanica dobiven laboratorijskim uzgojem. (50, 51) BMSC i BMC, kao i PBSC, aplicirane intraartikularno ili kirurški usađene pokazuju dobre kliničke rezultate, poboljšanja nalaza magnetne rezonance te izostanak komplikacija. (50, 51) ADSC aplicirane intrartikularno i kirurški pokazale su dobre rezultate (50). U jednom istraživanju prednost je dana kirurškom usađivanju pred intraartikularnom aplikacijom ADSC zbog boljih makroskopskih rezultata te boljih kliničkih rezultata na kontrolama. (53)

Genska terapija

Genska terapija još je jedna od novih metoda u liječenju lezija zglobne hrskavice. Zbog svog potencijala diferencijacije hondrocita te njihovog efekta na izvanstanični matriks, te stanične linije korištene u drugim metodama (ACI, MACI) ova metoda zanimljivi je novi pristup u liječenju. Cilj ove metode je aktivirati proliferaciju i preživljavanje stanica, obustaviti njihovu apoptozu i starenje, stimulirati anaboličke puteve, zaustaviti upalu i kataboličku razgradnju. (54) Više je načina prijenosa gena do ciljnog mjesta. Postoje ne-virusni vektori i virusni vektori poput adenovirusnih, retrovirusnih te rekombinantni adeno-vezanih virusnih (rAAV – recombinant adeno-associated viral) vektora. (54) Neke od ovih metoda mogu se unaprijediti poboljšanim transferom vektora putem implantata poput fibrinskog ljepila, polipeptidnih

hidrogelova, alginata, poloksamera i poloksamina koji pomažu u boljoj ciljanoj dostavi genskih vektora kao i zaobilazak imunološkog sustava pacijenta. Uz reakcije imunološkog sustava i moguće citotoksičnosti nedostatak ove terapije je i njena zahtjevna tehnološka izvedba te visoki troškovi. (54, 55) Jedna klinička studija nije pokazala nikakve značajne sigurnosne probleme vezane sa genskom terapijom nakon intraartikularno apliciranih genski modificiranih stanica. (56)

Implantati

Iako se ne koriste kao samostalna metoda, implantati se koriste kao sredstvo dostave ili fiksacije stanica u raznim tehnikama (autologna hondrogeneza posredovana matriksom, ACI, MACI, MSC metode). Služe kao struktura koja upotpunjava defekt te omogućuje migraciju hondrocita i njihovu proliferaciju. Iako kod autologna hondrogeneze posredovane matriksom nije razjašnjeno odakle migriraju, pretpostavlja se da hondrociti migriraju iz okolne zglobne hrskavice, da mezenhimalne matične stanice migriraju iz subhondralne kosti ili okolne sinovijalne tekućine. Novim metodama implantati se mogu dizajnirati na način da svojim karakteristikama nalikuju biološkim i funkcionalnim svojstvima koštanog i hrskavičnog tkiva te oponašaju njihovo spojište. Unaprjeđenjem tehnologije implantata cilj je unaprijediti i metode koje ih koriste poput autologne hondrogeneze posredovane matriksom ili MACI metode. (2, 57, 59) Klinički rezultati nisu jednoznačni. Unatoč dobrim kliničkim rezultatima na kontroli 2 godine nakon zahvata (58) druga studija je pokazala suboptimalne rezultate nakon 5 godina od zahvata. (60) Potrebno je još istraživanja kako bi se utvrdila sigurnost i efikasnost te beneficije korištenja implantata.

Ostale metode

Kao jedna od potencijalnih metoda liječenja zglobne hrskavice istražuju se izvanstanični vezikuli mezenhimalnih matičnih stanica. Izvanstanični vezikuli su nanočestice koje prenose bioaktivne molekule između stanica. U te molekule spadaju proteini, lipidi, mRNA (messenger RNA), miRNA (micro RNA). One predstavljaju način komunikacije stanica parakrinim putem. Mogu se izolirati iz biotekućina ili staničnih kultura putem ultracentrifugiranja, ultrafiltriranja, imunoafinitetom i drugima. Razne *in vitro* i animalne studije pokazale su povoljan učinak izvanstaničnih vezikula kako na lezije zglobnih hrskavica tako i u inženjeringu staničnih kultura no humana klinička istraživanja još izostaju. (61)

Rasterećenje zgloba (joint distraction) još je jedan pristup liječenju lezija zglobne hrskavice. (25, 62) Takvo privremeno mehaničko rasterećenje omogućava regeneraciju hondralnog tkiva prirodnim intrinzičnim putem. Izvodi se eksternim fiksatorom kako bi se blago razdvojila zglobna tijela i smanjio pritisak na površinu zglobne hrskavice. (25) Klinički rezultati studija su nekonzistentni te su potrebna daljnja istraživanja. (62-65)

4. Rasprava

Zglobna hrskavica je hijalini tip hrskavice koji se sastoji od hondrocita i izvanstaničnog matriksa u kojem prevladava kolagen tipa II. Zonalne je arhitekture podijeljene u 4 zone: površinski sloj, srednji sloj, duboki sloj te kalcificirani sloj. Svaki sloj posebne je strukture kako bi zglobna hrskavica zadovoljila zahtjevne mehaničke uvjete zgloba. Zbog nedostatka vaskularnog optoka zglobna hrskavica se prehranjuje difuzijom iz sinovijalne tekućine. Zglobna hrskavica ima vrlo nizak potencijal regeneracije. (1, 10, 15, 16, 17) Lezije zglobne hrskavice učestali su nalaz, pogotovo kod artroskopija koljena. (3-6) Iako postoje razne klasifikacije lezija zglobne hrskavice, Outerbridge klasifikacija te ICRS klasifikacija najviše su prihvaćene. Te klasifikacije baziraju se na dubini pukotine defekta. (18-20) Dubina lezije te njena površina čimbenici su koji utječu na odluku o kirurškoj tehnici. (25) Postoje razne vrste liječenja koje se koriste za lezije zglobne hrskavice. Konzervativne metode služe kao prvi pristup u liječenju i većinom je njihova svrha samo simptomatska terapija. (16) Kirurške metode mogu se podijeliti u palijativne, reparacijske i restauracijske metode. U palijativne metode spadaju debridman, zaglađivanje površine zglobne hrskavice te lavaža zgloba. Razvitkom novih metoda ovi su zahvati ukomponirani u druge naprednije zahvate. (12, 21) Reparacijski zahvati promoviraju zacjeljivanje putem krvi iz koštane srži koja rezultira fibrokartilaginoznom hrskavicom na mjestu lezije. (17, 21, 25, 26) U ove metode spadaju subhondralno bušenje i abrazija, mikrofrakture te autologna matriksom posredovana hondrogeneza. Najkorištenija reparacijska metoda jesu mikrofrakture. Zbog lake tehničke izvedivosti, niskih troškova te potencijalne smrti hondrocita uzrokovane toplinom kod abrazije i bušenja, prednjači pred ostalim reparacijskim metodama. Metoda mikrofraktura najčešće je indicirana kod defekata malih površina. (2, 17, 21, 25, 26) Najveći nedostatak

reparacijskih metoda su nepovoljna mehanička svojstva fibrokartilaginozne hrskavice u usporedbi sa hijalinom hrskavicom. (7, 25) Daljnjim razvojem nastale su restauracijske metode kojima je cilj leziju upotpuniti hijalinom hrskavicom. Unatoč napretku metoda i dalje ne omogućavaju sa sigurnošću potpunu regeneraciju adultne hijaline hrskavice te upotpunjavanje lezije istom. U njih spadaju mozaik-plastika, alogena transplantacija hrskavice, autologna transplantacija hrskavice te usitnjena juvenilna alogena hrskavica. (12, 25) Mozaik-plastika ograničena je potencijalom donorskog mjesta te je zbog toga indicirana kod lezija malih površina. Unatoč boljim dugoročnim kliničkim rezultatima u usporedbi sa mikrofrakturama zahtjevnost izvedbe nekada je presudni čimbenik kod mozaik-plastike. (2, 25, 33-35) Zbog spomenute ograničenosti donorskog mjesta OAT metoda indicirana je umjesto mozaik-plastike kod lezija većih površina. Unatoč nekoliko metoda očuvanja alopresadaka, održivost hondrocita najpovoljnija je kod svježih alopresadaka i rapidno opada nakon 2 tjedna od uzimanja što je otegotna karakteristika kod izvedbe ove metode. Moguća imunološka reakcija domaćina, zahtjevnost tehničke izvedbe te dostupnost donora alopresadaka ograničenja su ove metode. (21, 25, 36) PJAC novija je verzija ove metode koja sa sobom nosi prednosti regenerativnog potencijala juvenilne zglobne hrskavice. (25) ACI metoda nastala je daljnjim napretkom liječenja te pogotovo napretkom tkivnog inženjeringa. Zbog komplikacija vezanih uz periostalnu zakrpu razvila se druga generacija sa ksenopresatkom koji je učvršćivao staničnu kulturu hondrocita. Treća generacija ove metode, MACI metoda, najnaprednija je te se kod nje koriste biorazgradivi implantati. Unatoč napretku metode klinički rezultati studija ne daju jasno vidljivu prednost nad drugim metodama te je stoga potrebno još većih istraživanja. Njeni nedostaci su i dalje potreba 2 zahvata, visoki troškovi te dug oporavak. (2, 25, 26, 40-47) Uporaba mezenhimalnih matičnih stanica metoda je koja se koristi zbog njihovog potencijala diferencijacije u hondrocite. Više vrsta tkiva koristile su se kao izvor te zbog toga među ostalima postoje i BMSC, BMC,

SDSC, ADSC. Metoda aplikacije matičnih stanica može se izvesti u jednom ili 2 zahvata, te se mogu matične stanice aplicirati kirurški ili perkutano intraartikularno. Iako neka istraživanja daju prednost kirurškom usađivanju potrebno je još istraživanja kako bi se razlučile indikacije za pojedini postupak. Ovisno o kvantiteti i kvaliteti dobivenih matičnih stanica te zahtjevnosti uzimanja, svaka od ovih metoda ima svoje prednosti i mane. Potrebna su daljnja istraživanja svih vrsta matičnih stanica te njihova usporedba. (2, 50-53) Genska terapija zanimljiva je nova metoda koja može utjecati ne samo na leziju *in situ* već i na staničnu kulturu korištenu za liječenje lezije. Kod ove metode se koriste ne-virusni vektori koji imaju prednost ne izazivanja imunogenosti i citotoksičnosti, dok je bolja efikasnost kod korištenja virusnih vektora. Ovu metodu može se unaprijediti korištenjem implantata za bolji transfer vektora. (54-56) Razvojem implantata unaprijedile su se i druge metode liječenja te njihova uporaba kao acelularnog sredstva za upotpunjavanje lezija zglobne hrskavice koji služi za urastanje hondrocita. Daljnje studije su potrebne zbog utvrđivanja dugoročnih beneficija te razjašnjavanja fiziološke podloge hondrogeneze potpomognute implantatom. (2, 57, 59) Za ostale metode poput izvanstaničnih vezikula te rasterećivanja zgloba potrebna su dodatna istraživanja sa većim uzorkom pacijenata.

5. Zaključci

Liječenje lezija zglobne hrskavice izazovno je i zanimljivo područje. Višestruke opcije te nedostatak jasnih smjernica pokazatelj su kompleksnosti tog problema. Kontinuiranim razvijanjem metoda liječenja razvilo se više potencijalnih smjerova liječenja. Krajnji cilj liječenja, koji do danas ostaje nedostižan, jest regeneracija lezije hijaline hrskavice, posebno u odraslih.

Optimalna metoda liječenja će biti metoda koja će ukloniti simptome, s niskim troškovima i jednostavnom izvedbom koja rezultira regeneracijom hijaline hrskavice te se može izvesti u jednom zahvatu. Iako su se neke metode donekle približile tom cilju, poput aplikacije matičnih stanica ili autologne transplantacije hondrocita, i dalje imaju svoje brojne nedostatke. U budućnosti, s napretkom metoda, najbolja opcija za liječenje vjerojatno će biti kombinacija metoda poput genskog inženjeringa matičnih stanica te njihova aplikacija putem implantata. Do tada ortopedima preostaje odabir metode prema dosadašnjim iskustvima struke i mogućnostima centra u kojem se liječenje provodi.

6. Sažetak

Zglobna hrskavica je tip hijaline hrskavice sačinjen od hondrocita i izvanstaničnog matriksa u kojem prevladava kolagen tipa II. Zglobna hrskavica ima izrazito limitiranu sposobnost regeneracije. Zonalna struktura hijaline zglobne hrskavice doprinosi njenim mehaničkim svojstvima. Lezije zglobne hrskavice učestala su patologija. Najčešće se upotrebljavaju Outerbridge i ICRS (International Cartilage Repair Society) klasifikacije za stupnjevanje tih lezija. Vrste liječenja mogu se podijeliti na konzervativne, kirurške i nove metode. Konzervativne metode služe kao simptomatska terapija. Kirurške se dijele na palijativne, reparacijske i restauracijske metode. Palijativne metode su debridman, hondralno zaglađivanje te lavaža zgloba. Reparacijske metode su mikrofrakture, subhondralna abrazija i bušenje, autologna hondrogeneza posredovana matriksom. Cilj im je potaknuti krvarenje iz koštane srži te diferencijaciju matičnih stanica što rezultira stvaranjem fibrokartilaginozne hrskavice. Unatoč jednostavnijoj izvedbi i manjim troškovima metoda, mehanička svojstva fibrokartilaginozne hrskavice inferiornija su hijalinoj. Restauracijskim metodama cilj je upotpuniti leziju hijalinom hrskavicom koja pruža bolja mehanička svojstva u usporedbi sa fibrokartilaginoznom hrskavicom. U tome se koriste autopresadci, alopresadci ili implantati autologne hrskavice. Stalni napredak implantata unaprjeđuje i samu metodu u kojoj se koristi. Morbiditet donorskog mjesta, reakcija domaćina na alopresadak ili potreba 2 ili više zahvata za metodu mogući su nedostaci istih. Matične stanice, genska terapija te druge metode, poput izvanstaničnih vezikula, spadaju u nove metode liječenja. Daljnja istraživanja potrebna su kako bi se utvrdile njihova sigurnost te efikasnost. Do možebitne pojave jedinstvenog protokola za liječenje lezija zglobne hrskavice, ortopedima preostaje odluka na osnovi prijašnjeg iskustva te mogućostima centra za liječenje.

Ključne riječi: kirurške metode; lezije zglobne hrskavice; nove metode

7. Summary

Articular cartilage is a hyaline type cartilage composed of chondrocytes and an extracellular matrix, mainly consisted of type II collagen. Regenerative ability is limited in adult articular cartilage. The zonal structure of hyaline articular cartilage contributes to its mechanical properties. Articular cartilage lesions are a common pathology. Outerbridge and ICRS (International Cartilage Repair Society) classifications are most commonly used to grade these lesions. Types of treatment can be divided into conservative, surgical and new methods. Conservative methods serve as a symptomatic therapy. Surgical methods are palliative, reparative and restorative methods. Palliative methods are debridement, chondral shaving and joint lavage. Reparative methods are microfractures, subchondral abrasion and drilling, autologous matrix-assisted chondrogenesis. Their goal is to stimulate bleeding from the bone marrow and the differentiation of stem cells, which results in the formation of fibrocartilaginous cartilage. Despite the simpler technique and lower cost of methods, the mechanical properties of fibrocartilaginous cartilage are inferior to hyaline. Restorative methods aim to complete the lesion with hyaline cartilage that provides better mechanical properties compared to fibrocartilaginous cartilage. Autographs, allografts or autologous cartilage implants are used. The constant progress of implant technology improves the method in which it is used. Donor site morbidity, host vs allograft reaction, or the need for 2 procedures for the method are possible disadvantages of these methods. Stem cells, gene therapy and other methods, such as extracellular vesicles, are among the new methods of treatment. Further research is needed to determine their safety and efficacy. Until the emergence of a unique protocol for articular cartilage lesions, surgeons are left with a decision based on previous experience and the capabilities of the treatment center.

Keywords: articular cartilage lesions; new methods; surgical methods

8. Literatura

1. Junqueira LC i sur.: "Osnove histologije", prema X američkom izdanju, Školska knjiga, Zagreb, 2005.
2. Mukai Chimutengwende-Gordon, James Donaldson and George Bentley: "Current solutions for the treatment of chronic articular cartilage defects in the knee" EFORT Open Rev 2020;5:156-163. doi: 10.1302/2058-5241.5.190031
3. Walton W. Curl, M.D., Jonathan Krome, M.D., E. Stanley Gordon, B.S., Julia Rushing, M. Stat., Beth Paterson Smith, Ph.D., and Gary G. Poehling, M.D.: "Cartilage Injuries: A Review of 31,516 Knee Arthroscopies" Arthroscopy: The Journal of Arthroscopic and Related Surgery, Vol 13, No 4 (August), 1997: pp 456-460
4. Karin Hjelle, M.D., Eirik Solheim, M.D., Ph.D., Torbjørn Strand, M.D., Rune Muri, M.D., and Mats Brittberg, M.D., Ph.D.: "Articular Cartilage Defects in 1,000 Knee Arthroscopies" Arthroscopy: The Journal of Arthroscopic and Related Surgery, Vol 18, No 7 (September), 2002: pp 730–734 DOI: 10.1053/jars.2002.32839
5. Asbjørn Årøen, MD, Sverre Løken, MD, Stig Heir, MD, Elling Alvik, MD, Arne Ekeland, MD, PhD, Odd G. Granlund, MD, and Lars Engebretsen, MD, PhD: "Articular Cartilage Lesions in 993 Consecutive Knee Arthroscopies" The American Journal of Sports Medicine, Vol. 32, No. 1 DOI: 10.1177/0363546503259345
6. W. Widuchowski, J. Widuchowski, T. Trzaska: "Articular cartilage defects: Study of 25,124 knee arthroscopies" The Knee 14 (2007) 177–182
doi:10.1016/j.knee.2007.02.001
7. Thomas F. Moyad: "Cartilage Injuries in the Adult Knee: Evaluation and Management" Cartilage 2(3) 226–236 DOI: 10.1177/1947603510383973

8. Joseph H. Guettler, MD, Constantine K. Demetropoulos, PhD, King H. Yang, PhD, and Kenneth A. Jurist, MD: “Osteochondral Defects in the Human Knee Influence of Defect Size on Cartilage Rim Stress and Load Redistribution to Surrounding Cartilage” *The American Journal of Sports Medicine*, Vol. 32, No. 6 DOI: 10.1177/0363546504263234
9. Benjamin L. Wong, Robert L. Sah: “Effect of a Focal Articular Defect on Cartilage Deformation during Patello-Femoral Articulation” *J. Orthop. Res.* 28: 1554–1561, 2010 DOI 10.1002/jor.21187
10. Diego Correa, Steven A. Lietman “Articular cartilage repair: Current needs, methods and research directions” *Seminars in Cell & Developmental Biology* 62 (2017) 67–77 <https://doi.org/10.1016/j.semcdb.2016.07.013>.
11. JR Perera, PD Gikas, G Bentley: “The present state of treatments for articular cartilage defects in the knee” *Ann R Coll Surg Engl* 2012; 94: 381–387 doi 10.1308/003588412X13171221592573
12. Dustin L. Richter, MD, Robert C. Schenck Jr, MD, Daniel C. Wascher, MD, and Gehron Treme, MD : “Knee Articular Cartilage Repair and Restoration Techniques: A Review of the Literature” *Sports Health: A Multidisciplinary Approach* OnlineFirst, published on October 12, 2015 as doi:10.1177/1941738115611350
13. A. H. Gomoll, G. Filardo, L. de Girolamo, J. Esprequeira-Mendes, M. Marcacci, W. G. Rodkey, R. J. Steadman, S. Zaffagnini, E. Kon: “Surgical treatment for early osteoarthritis. Part I: cartilage repair procedures” *Knee Surg Sports Traumatol Arthrosc* (2012) 20:450–466 DOI 10.1007/s00167-011-1780-x
14. Maurilio Marcacci, Giuseppe Filardo, Elizaveta Kon: “Treatment of cartilage lesions: What works and why?” *Injury, Int. J. Care Injured* 44 (2013) S1, S11–S15

15. M Wong, D.R Carter: “Articular cartilage functional histomorphology and mechanobiology: a research perspective” *Bone*, Volume 33, Issue 1, 2003, Pages 1-13
[https://doi.org/10.1016/S8756-3282\(03\)00083-8](https://doi.org/10.1016/S8756-3282(03)00083-8).
16. Timothy M. Simon, PhD and Douglas W. Jackson, MD: “Articular Cartilage: Injury Pathways and Treatment Options” *Sports Med Arthrosc Rev*, Volume 14, Number 3, September 2006
17. J. Winslow Alford, MD, and Brian J. Cole, MD, MBA: “Cartilage Restoration, Part 1 - Basic Science, Historical Perspective, Patient Evaluation, and Treatment Options” *The American Journal of Sports Medicine*, Vol. 33, No. 2 DOI: 10.1177/0363546504273510
18. Casey Slattery BS, Christopher Y. Kweon MD: “Classifications in Brief: Outerbridge Classification of Chondral Lesions” *Clin Orthop Relat Res* (2018) 476:2101-2104
DOI 10.1007/s11999.00000000000000255
19. Outerbridge RE. “The etiology of chondromalacia patellae.” *J Bone Joint Surg Br*. 1961;43:752–757.
20. MATS BRITTBERG, MD, PHD, AND CARL S. WINALSKI, MD: “Evaluation of Cartilage Injuries and Repair” *THE JOURNAL OF BONE & JOINT SURGERY*, VOLUME 85-A, SUPPLEMENT 2, 2003
21. Tamer A.E. Ahmed, Ph.D., and Maxwell T. Hincke, Ph.D.: “Strategies for Articular Cartilage Lesion Repair and Functional Restoration” *TISSUE ENGINEERING: Part B* Volume 16, Number 3, 2010 DOI: 10.1089=ten.teb.2009.0590
22. Harald Hempfling : “Intra-articular hyaluronic acid after knee arthroscopy a two-year study” *Knee Surg Sports Traumatol Arthrosc* 15, 537, 2007.

23. Li, X., Shah, A., Franklin, P., Merolli, R., Bradley, J., and Busconi, B.: “Arthroscopic debridement of the osteoarthritic knee combined with hyaluronic acid (Orthovisc(R)) treatment: a case series and review of the literature.” *J Orthop Surg* 3, 43, 2008.
24. Spahn, G., Frober, R., and Linss, W.: “Treatment of chondral defects by hydro jet. Results of a preliminary scanning electron microscopic evaluation.” *Arch Orthop Trauma Surg* 126, 223, 2006.
25. David J. Ruta, MD, Arturo D. Villarreal, MD, David R. Richardson, MD:
“Orthopedic Surgical Options for Joint Cartilage Repair and Restoration” *Phys Med Rehabil Clin N Am* 27 (2016) 1019–1042
<http://dx.doi.org/10.1016/j.pmr.2016.06.007>
26. Ágnes Berta, MD., Zsófia Duska, MD., Ferenc Tóth, MD., László Hangody, MD.:
“Clinical experiences with cartilage repair techniques: outcomes, indications, contraindications and rehabilitation” *Eklek Hastalik Cerrahisi* 2015;26(2):84-96. doi: 10.5606/ehc.2015.19.
27. Svend Ulstein, Asbjørn Arøen, Jan Harald Røtterud, Sverre Løken, Lars Engebretsen, and Heir: “Microfracture technique versus osteochondral autologous transplantation mosaicplasty in patients with articular chondral lesions of the knee: a prospective randomized trial with long-term follow-up” *Knee Surg Sports Traumatol Arthrosc* DOI 10.1007/s00167-014-2843-6
28. Peter C. Kreuz, M.D., Christoph Erggelet, Ph.D., Matthias R. Steinwachs, Ph.D., Stefanie J. Krause, Andreas Lahm, Ph.D., Philipp Niemeyer, M.D., Nadir Ghanem, M.D., Markus Uhl, Ph.D., and Norbert Südkamp, Ph.D.: “Is Microfracture of Chondral Defects in the Knee Associated With Different Results in Patients Aged 40 Years or Younger?” *Arthroscopy: The Journal of Arthroscopic and Related Surgery*, Vol 22, No 11 (November), 2006: pp 1180-1186

29. Ahmet Özmeriç, Kadir Bahadır Alemdaroğlu, Nevres Hürriyet Aydoğan : “Treatment for cartilage injuries of the knee with a new treatment algorithm” World J Orthop 2014 November 18; 5(5): 677-684 ISSN 2218-5836 (online) DOI: 10.5312/wjo.v5.i5.677
30. J. Gille, P. Behrens, P. Volpi, L. de Girolamo, E. Reiss, W. Zoch, S. Anders: “Outcome of Autologous Matrix Induced Chondrogenesis (AMIC) in cartilage knee surgery: data of the AMIC Registry” Arch Orthop Trauma Surg (2013) 133:87–93 DOI 10.1007/s00402-012-1621-5
31. Matthew S. Shive, William D. Stanish, Robert McCormack, Francisco Forriol, Nicholas Mohtadi, Stéphane Pelet, Jacques Desnoyers, Stéphane Méthot, Kendra Vehik, and Alberto Restrepo: “BST-CarGel® Treatment Maintains Cartilage Repair Superiority over Microfracture at 5 Years in a Multicenter Randomized Controlled Trial” Cartilage OnlineFirst, published on December 22, 2014 as doi:10.1177/1947603514562064
32. William D. Stanish, MD, Robert McCormack, MD, Francisco Forriol, MD, Nicholas Mohtadi, MD, Stephane Pelet, MD, PhD, Jacques Desnoyers, MD, Alberto Restrepo, MD, and Matthew S. Shive, PhD: “Novel Scaffold-Based BST-CarGel Treatment Results in Superior Cartilage Repair Compared with Microfracture in a Randomized Controlled Trial” J Bone Joint Surg Am. 2013;95:1640-50 <http://dx.doi.org/10.2106/JBJS.L.01345>
33. Eirik Solheim, MD, PhD, Janne Hegna, MM, Torbjørn Strand, MD, Thomas Harlem, MD, and Eivind Inderhaug, MD, PhD: “Randomized Study of Long-term (15-17 Years) Outcome After Microfracture Versus Mosaicplasty in Knee Articular Cartilage Defects” The American Journal of Sports Medicine 1–6 DOI: 10.1177/0363546517745281

34. Rimtautas Gudas, MD, PhD, Agne Gudaite, MS, Arnoldas Pocius, MD, Asta Gudiene, MD, Emilis Čekanauskas, MD, PhD, Egle Monastyreckiene, MD, PhD, and Algidas Basevičius, MD, PhD: “Ten-Year Follow-up of a Prospective, Randomized Clinical Study of Mosaic Osteochondral Autologous Transplantation Versus Microfracture for the Treatment of Osteochondral Defects in the Knee Joint of Athletes” *The American Journal of Sports Medicine*, Vol. 40, No. 11 DOI: 10.1177/0363546512458763
35. T. Sean Lynch, M.D., Ronak M. Patel, M.D., Alex Benedick, B.S., Nirav H. Amin, M.D., Morgan H. Jones, M.D., and Anthony Miniaci, M.D.: “Systematic Review of Autogenous Osteochondral Transplant Outcomes” *Arthroscopy: The Journal of Arthroscopic and Related Surgery*, Vol 31, No 4 (April), 2015: pp 746-754
<http://dx.doi.org/10.1016/j.arthro.2014.11.018>
36. Christopher D. Murawski, BS, and John G. Kennedy, MD, MCh, MMSc, FRCS (Orth): “Operative Treatment of Osteochondral Lesions of the Talus” *J Bone Joint Surg Am*. 2013;95:1045-54 <http://dx.doi.org/10.2106/JBJS.L.00773>
37. Yadin D. Levy MD, Simon Gortz MD, Pamela A. Pulido BSN, Julie C. McCauley MPHc, William D. Bugbee MD: “Do Fresh Osteochondral Allografts Successfully Treat Femoral Condyle Lesions?” *Clin Orthop Relat Res* (2013) 471:231–237 DOI 10.1007/s11999-012-2556-4
38. Ryan T. Murphy, Andrew T. Pennock and William D. Bugbee: “Osteochondral Allograft Transplantation of the Knee in the Pediatric and Adolescent Population” *The American Journal of Sports Medicine*, Vol. 42, No. 3 DOI: 10.1177/0363546513516747
39. Marcus Mumme, Andrea Barbero, Sylvie Miot, Anke Wixmerten, Sandra Feliciano, Francine Wolf, Adelaide M Asnaghi, Daniel Baumhoer, Oliver Bieri, Martin

- Kretzschmar, Geert Pagenstert, Martin Haug, Dirk J Schaefer, Ivan Martin, Marcel Jakob : “Nasal chondrocyte-based engineered autologous cartilage tissue for repair of articular cartilage defects: an observational first-in-human trial” *Lancet* 2016; 388: 1985–94
40. C.R. Gooding, W. Bartlett, G. Bentley, J.A. Skinner, R. Carrington, A. Flanagan: “A prospective, randomised study comparing two techniques of autologous chondrocyte implantation for osteochondral defects in the knee: Periosteum covered versus type I/III collagen covered” *The Knee* 13 (2006) 203 – 210
doi:10.1016/j.knee.2006.02.011
41. Joshua D. Harris, MD, Robert A. Siston, PhD, Xueliang Pan, PhD, and David C. Flanigan, MD: “Autologous Chondrocyte Implantation A Systematic Review” *J Bone Joint Surg Am.* 2010;92:2220-33 doi:10.2106/JBJS.J.00049
42. Erhan Basad, Bernd Ishaque, Georg Bachmann, Henning Sturz, Jurgen Steinmeyer: “Matrix-induced autologous chondrocyte implantation versus microfracture in the treatment of cartilage defects of the knee: a 2-year randomised study” *Knee Surg Sports Traumatol Arthrosc* (2010) 18:519–527 DOI 10.1007/s00167-009-1028-1
43. G. Bentley, L. C. Biant, S. Vijayan, S. Macmull, J. A. Skinner, R. W. J. Carrington: “Minimum ten-year results of a prospective randomised study of autologous chondrocyte implantation versus mosaicplasty for symptomatic articular cartilage lesions of the knee” *J Bone Joint Surg Br* 2012;94-B:504–9. doi:10.1302/0301-620X.94B4.27495
44. Daniel B. F. Saris, Johan Vanlauwe, Jan Victor, Karl Fredrik Almqvist, Rene Verdonk, Johan Bellemans and Frank P. Luyten: “Treatment of Symptomatic Cartilage Defects of the Knee: Characterized Chondrocyte Implantation Results in Better Clinical Outcome at 36 Months in a Randomized Trial Compared to

Microfracture” The American Journal of Sports Medicine, Vol. 37, Supplement 1

DOI: 10.1177/0363546509350694

45. Elizaveta Kon, MD, Alberto Gobbi, MD, Giuseppe Filardo, MD, Marco Delcogliano, MD, Stefano Zaffagnini, MD, and Maurilio Marcacci, MD: “Arthroscopic Second-Generation Autologous Chondrocyte Implantation Compared With Microfracture for Chondral Lesions of the Knee Prospective Nonrandomized Study at 5 Years” The American Journal of Sports Medicine, Vol. 37, No. 1 DOI: 10.1177/0363546508323256
46. Raman Mundi, Asheesh Bedi, Linda Chow, Sarah Crouch, Nicole Simunovic, Elizabeth Sibilsky Enselman and Olufemi R. Ayeni: “Cartilage Restoration of the Knee: A Systematic Review and Meta-Analysis of Level 1 Studies” The American Journal of Sports Medicine, Vol. XX, No. X DOI: 10.1177/0363546515589167
47. Marc R. Safran, MD, Kenneth Seiber, MD: “The Evidence for Surgical Repair of Articular Cartilage in the Knee” J Am Acad Orthop Surg 2010;18: 259-266
48. Marc Tompkins, M.D., Joshua C. Hamann, M.D., David R. Diduch, M.D., Kevin F. Bonner, M.D., Joseph M. Hart, Ph.D., F. Winston Gwathmey, M.D., Matthew D. Milewski, M.D., and Cree M. Gaskin, M.D.: “Preliminary Results of a Novel Single-Stage Cartilage Restoration Technique: Particulated Juvenile Articular Cartilage Allograft for Chondral Defects of the Patella” Arthroscopy: The Journal of Arthroscopic and Related Surgery, Vol 29, No 10 (October), 2013: pp 1661-1670 DOI: 10.1016/j.arthro.2013.05.021
49. J. Chris Coetzee, MD, Eric Giza, MD, Lew C. Schon, MD, Gregory C. Berlet, MD, Steven Neufeld, MD, Rebecca M. Stone, MS, ATC, and Erin L. Wilson, MS, CCRP: “Treatment of Osteochondral Lesions of the Talus With Particulated Juvenile

Cartilage” *Foot & Ankle International* 2013 Sep;34(9):1205-11. doi:

10.1177/1071100713485739

50. Giuseppe Filardo, Francesco Perdisa, Alice Roffi, Maurilio Marcacci, and Elizaveta Kon: “Stem cells in articular cartilage regeneration” *Journal of Orthopaedic Surgery and Research* (2016) 11:42 DOI 10.1186/s13018-016-0378-x
51. Reissis D, Tang QO, Cooper NC, Carasco CF, Gamie Z, Mantalaris A, Tsiridis E.: “Current clinical evidence for the use of mesenchymal stem cells in articular cartilage repair.” *Expert Opin Biol Ther.* 2016;16(4):535-57. doi: 0.1517/14712598.2016.1145651.
52. Pei M, He F, Vunjak-Novakovic G.: “Synovium-derived stem cell-based chondrogenesis.” *Differentiation.* 2008 Dec;76(10):1044-56. doi: 10.1111/j.1432-0436.2008.00299.x.
53. Kim YS, Kwon OR, Choi YJ, Suh DS, Heo DB, Koh YG.: “Comparative Matched-Pair Analysis of the Injection Versus Implantation of Mesenchymal Stem Cells for Knee Osteoarthritis.” *Am J Sports Med.* 2015 Nov;43(11):2738-46. doi: 10.1177/0363546515599632.
54. Madry H, Cucchiari M. Advances and challenges in gene-based approaches for osteoarthritis. *J Gene Med.* 2013 Oct;15(10):343-55. doi: 10.1002/jgm.2741.
55. Magali Cucchiari: “New cell engineering approaches for cartilage regenerative medicine” *Bio-Medical Materials and Engineering* 28 (2017) S201–S207 S201 DOI 10.3233/BME-171642
56. Ha CW, Noh MJ, Choi KB, Lee KH.: “Initial phase I safety of retrovirally transduced human chondrocytes expressing transforming growth factor-beta-1 in degenerative arthritis patients.” *Cytotherapy.* 2012 Feb;14(2):247-56. doi: 10.3109/14653249.2011.629645.

57. Filardo G, Kon E, Roffi A, Di Martino A, Marcacci M.: “Scaffold-based repair for cartilage healing: a systematic review and technical note.” *Arthroscopy*. 2013 Jan;29(1):174-86. doi: 10.1016/j.arthro.2012.05.891.
58. Kon E, Delcogliano M, Filardo G, Busacca M, Di Martino A, Marcacci M.: “Novel nano-composite multilayered biomaterial for osteochondral regeneration: a pilot clinical trial.” *Am J Sports Med*. 2011 Jun;39(6):1180-90. doi: 10.1177/0363546510392711.
59. van Osch GJ.: “Osteoarthritis year in review 2014: highlighting innovations in basic research and clinical applications in regenerative medicine.” *Osteoarthritis Cartilage*. 2014 Dec;22(12):2013-6. doi: 10.1016/j.joca.2014.07.022.
60. Schüttler KF, Götschenberg A, Klasan A, Stein T, Pehl A, Roessler PP, Figiel J, Heyse TJ, Efe T.: “Cell-free cartilage repair in large defects of the knee: increased failure rate 5 years after implantation of a collagen type I scaffold.” *Arch Orthop Trauma Surg*. 2019 Jan;139(1):99-106. doi: 10.1007/s00402-018-3028-4.
61. De Luna A, Otahal A, Nehrer S.: “Mesenchymal Stromal Cell-Derived Extracellular Vesicles - Silver Linings for Cartilage Regeneration?” *Front Cell Dev Biol*. 2020 Dec 10;8:593386. doi: 10.3389/fcell.2020.593386.
62. Takahashi T, Baboolal TG, Lamb J, Hamilton TW, Pandit HG.: “Is Knee Joint Distraction a Viable Treatment Option for Knee OA?-A Literature Review and Meta-Analysis.” *J Knee Surg*. 2019 Aug;32(8):788-795. doi: 10.1055/s-0038-1669447.
63. Barg A, Amendola A, Beaman DN, Saltzman CL.: “Ankle joint distraction arthroplasty: why and how?” *Foot Ankle Clin*. 2013 Sep;18(3):459-70. doi: 10.1016/j.fcl.2013.06.005.

64. Nguyen MP, Pedersen DR, Gao Y, Saltzman CL, Amendola A.: “Intermediate-term follow-up after ankle distraction for treatment of end-stage osteoarthritis.” *J Bone Joint Surg Am.* 2015 Apr 1;97(7):590-6. doi: 10.2106/JBJS.N.00901.
65. Smith NC, Beaman D, Rozbruch SR, Glazebrook MA.: “Evidence-based indications for distraction ankle arthroplasty.” *Foot Ankle Int.* 2012 Aug;33(8):632-6. doi: 10.3113/FAI.2012.0632.
66. Ukai, T., Sato, M., Yamashita, T. et al.: “Diffusion tensor imaging can detect the early stages of cartilage damage: a comparison study.” *BMC Musculoskelet Disord* 16, 35 (2015). <https://doi.org/10.1186/s12891-015-0499-0>
67. Joshua D. Harris and David C. Flanigan (December 9th 2011). *Management of Knee Articular Cartilage Injuries, Modern Arthroscopy*, Jason L. Dragoo, IntechOpen, DOI: 10.5772/36021. Available from: <https://www.intechopen.com/chapters/25026>
68. El Bitar YF, Lindner D, Jackson TJ, Domb BG.: “Joint-preserving surgical options for management of chondral injuries of the hip.” *J Am Acad Orthop Surg.* 2014 Jan;22(1):46-56. doi: 10.5435/JAAOS-22-01-46.

9. Životopis

Emil Klarić rođen je u Zagrebu, 29.09.1995. godine. Nakon završene osnovne škole, 2010. godine upisuje X. gimnaziju u Zagrebu, dvojezični opći smjer. 2014. godine upisuje Medicinski fakultet u Rijeci. Kroz fakultetsko obrazovanje sudjeluje na programima za međunarodnu suradnju poput „Twinning“ programa u Amsterdamu 2019. godine a 6. godinu fakulteta odrađuje u sklopu Erasmus programa na Universidad Rey Juan Carlos u Madridu. Autor je i koautor raznih znanstvenih članaka i postera iz područja ortopedije, spinalne kirurgije i drugih. Samostalni je govornik engleskog i španjolskog jezika u govoru i pismu. Aktivno se bavi karateom, član je KK Princ te je bio višestruki prvak Hrvatske i član reprezentacije.