

Neurološke smetnje uslijed manjka vitamina B12

Kirin, Sandra

Master's thesis / Diplomski rad

2016

Degree Grantor / Ustanova koja je dodijelila akademski / stručni stupanj: **University of Rijeka, Faculty of Medicine / Sveučilište u Rijeci, Medicinski fakultet**

Permanent link / Trajna poveznica: <https://um.nsk.hr/um:nbn:hr:184:434234>

Rights / Prava: [In copyright](#)/[Zaštićeno autorskim pravom.](#)

Download date / Datum preuzimanja: **2024-08-04**



Repository / Repozitorij:

[Repository of the University of Rijeka, Faculty of Medicine - FMRI Repository](#)



SVEUČILIŠTE U RIJECI
MEDICINSKI FAKULTET
INTEGRIRANI PREDIPLOMSKI I DIPLOMSKI
SVEUČILIŠNI STUDIJ MEDICINE

Sandra Kirin

NEUROLOŠKE SMETNJE USLIJED MANJKA VITAMINA B₁₂

Diplomski rad

Rijeka, 2016.

SVEUČILIŠTE U RIJECI
MEDICINSKI FAKULTET
INTEGRIRANI PREDIPLOMSKI I DIPLOMSKI
SVEUČILIŠNI STUDIJ MEDICINE

Sandra Kirin

NEUROLOŠKE SMETNJE USLIJED MANJKA VITAMINA B₁₂

Diplomski rad

Rijeka, 2016.

Mentor rada: izv. prof. dr. sc. Mira Bučuk, dr. med.

Diplomski rad ocjenjen je dana _____ u/na _____

_____, pred povjerenstvom u sastavu:

1. _____

2. _____

3. _____

Rad sadrži ____ 39 ____ stranica, ____ 7 ____ slika, ____ 4 ____ tablica, ____ 60 ____
literaturnih navoda.

ZAHVALA

Zahvaljujem se profesorici Miri Bučuk na potpori, pomoći i usmjeravanju prilikom pisanja diplomskog rada.

Zahvaljujem se svojoj obitelji, posebice tati, bratu i teti Mariji te svojim prijateljima koji su vjerovali u mene i zbog kojih moj osmijeh nije silazio s lica.

Najveću zahvalnost dugujem svojoj divnoj majci. Hvala ti, mama, na strpljenju, financijskoj podršci, vjeri i snazi koju si pokazala za mene.

SADRŽAJ

1. UVOD	1
2. SVRHA RADA	2
3. PREGLED LITERATURE NA ZADANU TEMU	3
3.1. Općenito o vitaminima	3
3.2. Vitamini skupine B	5
3.2.1. Vitamin B ₁ (tiamin, aneurin).....	5
3.2.2. Vitamin B ₂ (riboflavin)	6
3.2.3. Vitamin B ₃ (niacin, nikotinska kiselina, nikotinamid).....	6
3.2.4. Vitamin B ₅ (pantotenska kiselina)	8
3.2.5. Vitamin B ₆ (piridoksin).....	8
3.2.6. Vitamin B ₈ (biotin).....	8
3.2.7. Vitamin B ₉ (folna kiselina, pteroilglutaminska kiselina).....	9
3.3. Vitamin B ₁₂ (cijanokobalamin).....	10
3.3.1. Apsorpcija vitamina B ₁₂	11
3.3.2. Etiologija manjka vitamina B ₁₂	12
3.3.3. Promjene u krvotvornom i probavnom sustavu	13
3.3.4. Promjene u neurološkom sustavu	15
3.3.5. Laboratorijska dijagnostika.....	19
3.3.6. Slikovna dijagnostika.....	21
3.3.7. Liječenje.....	23
3.3.8. Prikaz bolesnika	23
4. RASPRAVA.....	26
5. ZAKLJUČAK	28
6. SAŽETAK.....	29
7. SUMMARY	30
8. LITERATURA.....	31
9. ŽIVOTOPIS	39

POPIS SKRAĆENICA I AKRONIMA

CT – kompjutorizirana tomografija

EMNG – elektromioneurografija

MCH - mean corpuscular hemoglobin

MCHC - mean corpuscular hemoglobin concentration

MCI – mild cognitive impairment

MCV - mean corpuscular volume

MR – magnetska rezonanca

RDW - red blood cell distribution width

VEP – vidno evocirani potencijali

1. UVOD

Vitamini B skupine sudjeluju u velikom broju metaboličkih reakcija u čovjekovom organizmu. Sudjeluju u procesima imunološkog i živčanog sustava, potiču rast i podjelu stanica, čuvaju kožu, mišiće i probavni sustav. Čine zbirku od osam u vodi topljivih vitamina (B₁, B₂, B₃, B₆, folna kiselina, B₁₂, pantotenska kiselina, biotin). Organizam ih ne može sintetizirati, pa ih je potrebno unositi hranom. Iz kompleksa vitamina skupine B, posebno se izdvaja vitamin B₁₂ kao jedini vitamin koji sadrži metal u svojoj strukturi. Dok se drugi vitamini skupine B ne pohranjuju u organizmu na dugo vrijeme, vitamin B₁₂ je iznimka. On se pohranjuje u jetri na nekoliko godina. Dok ostale vitamine skupine B nalazimo i u biljnim i u životinjskim namirnicama, vitamin B₁₂ je specifičan upravo po tome što se nalazi gotovo isključivo u namirnicama životinjskog porijekla. Vitamin B₁₂ sudjeluje kao koenzim u sintezi RNA i DNA. Važan je za održavanje funkcije mijelinskih ovojnica živaca, stvaranje crvenih krvnih stanica i sudjeluje u procesu sinteze proteina. Deficit vitamina B₁₂ očituje se u promjenama na hematološkom, probavnom i neurološkom sustavu. Prije pojave megaloblastične anemije, hematološke manifestacije s tipičnom kliničkom slikom, javljaju se neurološki problemi u vidu parestezija ekstremiteta, otežanog hoda, nastaju poremećaji dubokog osjeta, oslabljeni miotatski refleksi zbog popratne neuropatije, pojava patoloških refleksa, poremećaji retencije urina i konstipacija. Deficit vitamina B₁₂ uzrokuje kombiniranu neuropatiju i mijelopatiju. Ostali simptomi su problemi s koncentracijom, razdražljivost, dezorijentacija, apatičnost, depresija, konfuzija, demencija i u nekim slučajevima psihotično ponašanje. Veganska i vegetarijanska prehrana predstavljaju opasnost za djecu u rastu i razvoju, osobito ako su njihove majke tijekom trudnoće i laktacije izbjegavale prehranu životinjskog porijekla. Osobe starije od 65 godina također su pod povećanom opasnosti od deficita vitamina B₁₂ zbog nedovoljnog unosa i loše apsorpcije te raznih komorbiditeta koji predisponiraju lošu iskoristivost vitamina B₁₂.

2. SVRHA RADA

Svrha ovog rada je bila, uz pomoć literature i dostupnih znanstvenih radova na zadanu temu, opisati kliničku sliku koja nastaje uslijed manjka vitamina B₁₂ s naglaskom na neurološkim manifestacijama. U radu se prikazuje etiologija odnosno mehanizam nastanka poremećaja, klinička slika, dijagnostika te liječenje. Kao dodatak navedenoj temi pri kraju rada nalazi se jedan prikaz bolesnika iz Klinike za neurologiju Kliničkog bolničkog centra Rijeka. Čitatelj se također ukratko upoznaje s ostalim vitaminima skupine B i posljedicama njihova manjka.

3. PREGLED LITERATURE NA ZADANU TEMU

3.1. Općenito o vitaminima

Vitamini su esencijalni nutrijenti, organske supstancije male molekularne mase koji su potrebni u vrlo malim količinama za normalan rast i razvoj, a budući da se u organizmu čovjeka ne mogu sintetizirati, potrebno ih je unositi hranom.

Dijele se na vitamine topljive u mastima i vitamine topljive u vodi. Označavaju se prema oznakama na epruvetama u kojima su se nalazili kada su prvi put otkriveni (A, B, D, E, K). Naknadno je otkriveno da je epruveta s oznakom B sadržavala više od jednog vitamina, te su označeni s vitamin B₁ do vitamin B₉.

Vitamini topljivi u mastima su vitamin A (retinol), vitamin D (kalciferol), vitamin E (tokoferol) i vitamin K (menakinon). Nalazimo ih u mastima, a probavljaju se u žuči.

Tablica 1. Podjela vitamina po topljivosti u mastima i vodi

VITAMINI TOPLJIVI U MASTIMA	VITAMINI TOPLJIVI U VODI
vitamin A (retinol)	vitamin C (askorbinska kiselina)
vitamin D (kalciferol)	vitamini skupine B
vitamin E (tokoferol)	
vitamin K (menakinon)	

Vitamini topljivi u vodi su vitamin B₁ (tiamin), vitamini B₂ (riboflavin), vitamin B₃ (niacin), vitamin B₅ (pantotenska kiselina), vitamin B₆ (piridoksal), vitamin B₈ (biotin), vitamin B₉ (folna kiselina), vitamin B₁₂ (kobalamin) i vitamin C (askorbinska kiselina).^[1]

Tablica 2. Popis vitamina skupine B

Standardni naziv	Ostali najčešće korišteni nazivi
Tiamin	Vitamin B ₁
Riboflavin	Vitamin B ₂
Niacin	Nikotinska kiselina, nikotinamid, niacinamid, vitamin B ₃
Vitamin B₆	Piridoksal, piridoksamin, piridoksin
Folat	Folacin, folna kiselina, pteroilglutaminska kiselina, vitamin B ₉
Vitamin B₁₂	Kobalamin
Pantotenska kiselina	Vitamin B ₅
Biotin	Vitamin B ₈

Biljke i mnogi „primitivni“ organizmi imaju određena svojstva zbog kojih mogu iz najjednostavnijih sastojaka, iz izvora dušika, ugljika, mineralnih spojeva izgraditi sve potrebne tvari. Višim organizmima nedostaju neka od tih svojstava tako da su putevi sinteze određenih neophodnih spojeva prekinuti ili više ne postoje. Ti se spojevi više ne sintetiziraju, pa ih je nužno unositi hranom.^[1]

Za većinu vitamina je poznat način njihova djelovanja. Oni su ugrađeni u koenzime ili prostetske grupe enzima i tako su uključeni u intermedijarni metabolizam.

Hipovitaminoze predstavljaju stanja i bolesti izazvane nedovoljnim unosom vitamina putem hrane (primarne hipovitaminoze) ili pak stečenim poremećajima digestije, apsorpcije i metabolizma vitamina uz zadovoljavajući egzogeni unos (sekundarne hipovitaminoze). Hipervitaminoze najčešće nastaju uslijed prevelikog unosa pojedinog vitamina, osobito vitamina topljivih u mastima i većinom su posljedica prevelikog doziranja pri terapiji vitaminima.^[2] Vitamini se u manjoj mjeri pohranjuju u svim tkivima, ali se pojedini pohranjuju pretežno u jetri. Primjer je vitamin A koji se pohranjuje u jetri i ta količina je

dostatna za 5 do 10 mjeseci. Vitamini koji su topljivi u vodi razmjerno se slabo pohranjuju što se klinički vrlo brzo primijeti, već nekoliko dana nakon prestanka njihova uzimanja hranom. To se odnosi na vitamine skupine B, izuzev vitamina B₁₂ čije zalihe u jetri su dovoljne i za nekoliko godina. Nedostatak vitamina C (askorbinska kiselina) tijekom 20 do 30 tjedana uzrokuje bolest poznatu pod nazivom skorbut.^[3]

3.2. Vitamini skupine B

3.2.1. Vitamin B₁ (tiamin, aneurin)

Tiamin je termolabilni dio kompleksa vitamina B. U metaboličkim putevima tiamin se spaja s pirofosfatom i kao tiamin-pirofosfat ulazi u sastav koenzima za dvije važne skupine enzima u metabolizmu ugljikohidrata, dekarboksilaze i transketolaze. Upravo manjak ovog koenzima izaziva povišenje piruvata i laktata u tkivima.^[2]

Bogati izvori vitamina B₁ su neoguljena zrna žitarica, sjemenke suncokreta, ljuska riže, kvasac, mlijeko, svinjsko meso, iznutrice, lubenica, grašak, orasi i pšenične klice.^[2]

Manjak tiamina utječe na funkcije živčanog, kardiovaskularnog i probavnog sustava. Najpoznatija bolest koja se spominje kod manjka vitamina B₁ je beri-beri koja utječe na živčani, kardiovaskularni i probavni sustav. Simptomi koji upućuju na poremećaj živčanog sustava (*suhi beri beri*) su :

- razvoj osjetne i motorne demijelinizacijske neuropatije donjih ekstremiteta
- Wernickeova encefalopatija
- Korsakovljev sindrom.

Wernickeova encefalopatija može nastati kod oboljelih od AIDS-a, opsežnih gastrointestinalnih operacija, malnutricije, malignih bolesti i alkoholizma. Predstavlja reverzibilno stanje ukoliko se na vrijeme uoči, a obilježava ju akutni/subakutni nastup simptoma: poremećaj bulbomotorike, ataksija, konfuzija i poremećaj pamćenja. Korsakovljev sindrom predstavlja ireverzibilno stanje koje se najčešće vidi kod alkoholičara i vodi ka

demenciji. Wernickeova encefalopatija može se izliječiti primjenom vitamina B₁₂ dok se kod Korsakovljeva sindroma jedino usporava progresija oštećenja.^[4] Kod poremećaja kardiovaskularnog sustava nastaje slabljenje srčanog mišića, poremećaji srčanog ritma, arterijska hipotenzija, zatajivanje srca i bubrega. Od strane probavnog sustava nastaje opstipacija, anoreksija, atonija želuca i hipoaciditet. Beriberi je bolest Dalekog istoka gdje se u prehrani primarno upotrebljava oljuštena riža.^[3]

3.2.2. Vitamin B₂ (riboflavin)

Riboflavin je termostabilni dio kompleksa vitamina B. Djeluje kao koenzim u oksidoredukcijskim enzimima respiracijskog lanca.^[2]

Nalazimo ga u mlijeku, siru, jajima, ribi, kvascu, zelenom povrću, neoljuštenim žitaricama, iznutricama.^[2]

Unatoč velikoj važnosti riboflavina u biokemijskim reakcijama u tijelu čovjeka, hipovitaminoza nema teških posljedica. U našem području najčešće je posljedica poremećaja resorpcije u sindromu malapsorpcije bilo kojeg uzroka. Hiporiboflavinoza očituje se eritemom i ragadama oko usana, djelomičnom atrofijom sluznice jezika, dermatitisom te konjunktivitisom.^[2]

Hiporiboflavinoza se liječi riboflavinom u dozi do 10 mg/dan tijekom nekoliko dana per os. Kada je uzrok hipovitaminoze malapsorpcija, treba ga primijeniti parenteralno.^[2]

3.2.3. Vitamin B₃ (niacin, nikotinska kiselina, nikotinamid)

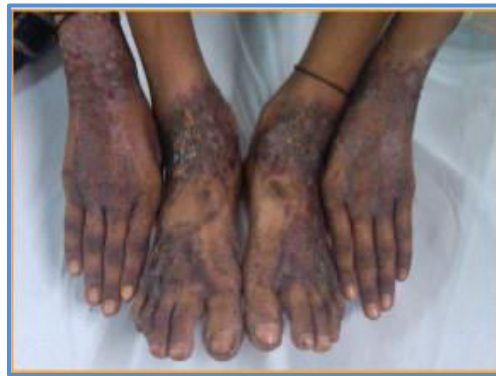Niacin je primjer vitamina koji pokazuje da ljudski organizam nije potpuno izgubio sposobnost izgradnje esencijalnih faktora rasta. On je samo uvjetno vitamin jer ga ljudski organizam može sintetizirati iz aminokiseline triptofana. Aktivni koenzimski oblik ovog vitamina jest nikotinamid. Nikotinamid je važan u procesu glikolize, u metabolizmu glicerola, piruvata i masnih kiselina.^[1]

Namirnice bogate niacinom su zeleno lisnato povrće, šparoge, gljive, meso, riba, jaja,

jetra, neoljuštene žitarice, krumpir i kvasac.^[2]

U razvijenim zemljama hipovitaminoza vitamina B₃ je rijetka i najčešće se vidi kod kroničnih alkoholičara. Manifestira se povraćanjem, zamorom, depresijom, slabijom cirkulacijom, a u težim slučajevima se razvija pelagra. Pelagra se javlja u onim dijelovima svijeta gdje je osnovna namirnica kukuruz koji je sam po sebi siromašan niacinom i triptofanom. Pelagra se očituje trijasom simptoma:

- tipične fotodermatoze dijelova tijela izloženih suncu
- proljevi i malapsorpcija
- neuropsihijatrijski simptomi (depresija, dezorijentacija, nesanica, delirij)^[5]



Slika 1. Fotosenzitivni osip na rukama i nogama

(izvor slike: Desai NK, Gable BP. *Dermatitis as one of the 3 Ds of pellagra*. Mayo Clin Proc. 2012 Dec;87(12):e113.)

Dijagnoza se postavlja mjerenjem metabolita nikotinske kiseline (N₁-metilnikotinamid) u mokraći.

Terapija je parenteralna primjena 20 mg/kg/dan niacina tijekom nekoliko dana uz prehranu obogaćenu triptofanom.^[2] Manjak niacina povezuje se s psihijatrijskim poremećajima, pa se niacin primjenjuje i u liječenju shizofrenije.^[6]

3.2.4. Vitamin B₅ (pantotenska kiselina)

Kao dio koenzima A, pantotenska kiselina sudjeluje u procesima razgradnje glukoze i masnih kiselina. Nalazimo ju u većini namirnica: u mesu, ribi, peradi, cjelovitim žitaricama, mahunarkama, voću i povrću tako da hipovitaminoza rijetko nastaje, ali kada nastane, simptomi su nesаница, umor i povraćanje.

3.2.5. Vitamin B₆ (piridoksin)

Vitamin B₆ dolazi u prirodi kao piridoksin, piridoksamin i piridoksal.^[2] Njegova zadaća je da djeluje kao koenzim za brojne kemijske reakcije u metabolizmu proteina, lipida, nukleinskih kiselina i glikogena. Najvažnija mu je uloga da kao koenzim sudjeluje u procesu transaminacije pri sintezi aminokiselina. Također sudjeluje u procesu sinteze serotonina i norepinefrina te u formiranju mijelinske ovojnice živčanih vlakana.^[3]

Vitamina B₆ u znatnim količinama ima u bananama, jajima, pšeničnom kvascu, soji, zelenom lisnatom povrću i govedini.^[2]

Primarna hipovitaminoza javlja se vrlo rijetko jer većina hranjivih tvari sadržava taj vitamin.

Sekundarna hipovitaminoza se može javiti u sklopu malapsorpcijskog sindroma razne etiologije kao i tijekom liječenja izoniazidom, hidralazinom i penicilaminom. Deficit vitamina B₆ može uzrokovati slabost, nesanicu, konvulzije u dojenačkoj dobi, poremećaj rasta i motorike, dermatitis, mikrocitnu anemiju.

Povećani unos vitamina B₆ dovodi do razvoja osjetne i motorne polineuropatije, pojave umora i glavobolje.^[2]

3.2.6. Vitamin B₈ (biotin)

Premda je malo poznato koju ulogu ima biotin, nedavno je otkrivena njegova zadaća u metabolizmu ugljikohidrata, masti i bjelančevina. Obzirom da se biotin nalazi u širokom spektru namirnica rijetko dolazi do njegova deficita u organizmu, uglavnom uslijed

malnutricije. Tada se javlja umor, gubitak apetita, mučnina i depresija.^[2]

3.2.7. Vitamin B₉ (folna kiselina, pteroilglutaminska kiselina)

Folna kiselina djeluje kao nosač formilne i hidroksimetilne skupine, a njen aktivni koenzimski oblik, tetrahidrofolat, sudjeluje u sintezi purinskih i pirimidinskih baza, metionina, u metabolizmu glicina i serina te u razgradnji histidina. Najvažnija funkcija u organizmu je upravo ona u kojoj folna kiselina sudjeluje u putu stvaranja DNA.^[1]

Folnu kiselinu nalazimo u jetri, zelenom povrću, žitaricama, orasima, lješnjacima, leći, špinatu, kelju, blitvi, suncokretovim sjemenkama itd.^[2] Mlijeko i mliječni proizvodi sadrže male količine vitamina B₉.

Primarna hipovitaminoza folne kiseline uslijed nedostatnog unosa hranom je rijetka. Poznata je kod dojenčadi koja se hrane isključivo kozjim mlijekom. Dugotrajno kuhanje hrane bogate folnom kiselinom isto može dovesti do gubitka folne kiseline i posljedično tome, njezina deficita u organizmu.^[2]

Sekundarna hipovitaminoza folne kiseline se puno češće javlja u sklopu općeg malapsorpcijskog sindroma, kada jedan dio probavnog sustava važan za resorpciju nedostaje (npr. nakon gastrektomije) ili ne funkcionira normalno (Chronova bolest, celijakija) i prilikom primjene nekih lijekova kao što su antikonvulzivi, antibiotici koji uništavaju crijevne bakterije koje proizvode folnu kiselinu i lijekovi koji se koriste u onkologiji kao što je primjerice metotreksat.^[7]

Dobrobit uzimanja folne kiseline najviše se spominje u prekonceptijskom razdoblju i u prvih nekoliko mjeseci trudnoće zato što je dokazana učinkovita prevencija nastanka raznih kongenitalnih malformacija ploda, poput spine bifide i anencefalije. Suplementacija folnom kiselinom smanjuje rizik nastanka kongenitalnih srčanih grešaka i abnormalnosti urinarnog trakta.^[8]

Megaloblastična anemija nastaje zbog nedostatka folne kiseline i/ili vitamina B₁₂. Bez

obzira na uzrok, morfološke promjene na stanicama su iste. Kod nedostatka folne kiseline u stanici je smanjena količina svih oblika folata pri čemu je poremećeno sazrijevanje i sam rast stanica koje se dijele. To su u prvom redu stanice koštane srži. Eritroblasti u koštanoj srži ne mogu sazrijeti do zrelih oblika, pa su veći od normalnih eritroblasta, variraju veličinom (anizocitoza) i oblikom (poikilocitoza), postoji asinkronija jezgre i citoplazme i općenito nisu podobni za normalan rad krvožilnog sustava. Klinička slika anemije uzrokovane nedostatkom folne kiseline je ista kao i kod anemije uzrokovane manjkom vitamina B₁₂. Bolesnik ima sve znakove i simptome anemije, simptome poremećaja probavnog sustava kao što su proljevi, glositis, stomatitis te gubitak tjelesne težine. Dijagnoza se postavlja anamnezom, kliničkim pregledom, hematološkim pretragama, citološkim razmazom periferne krvi i biokemijskim pretragama.^[7]

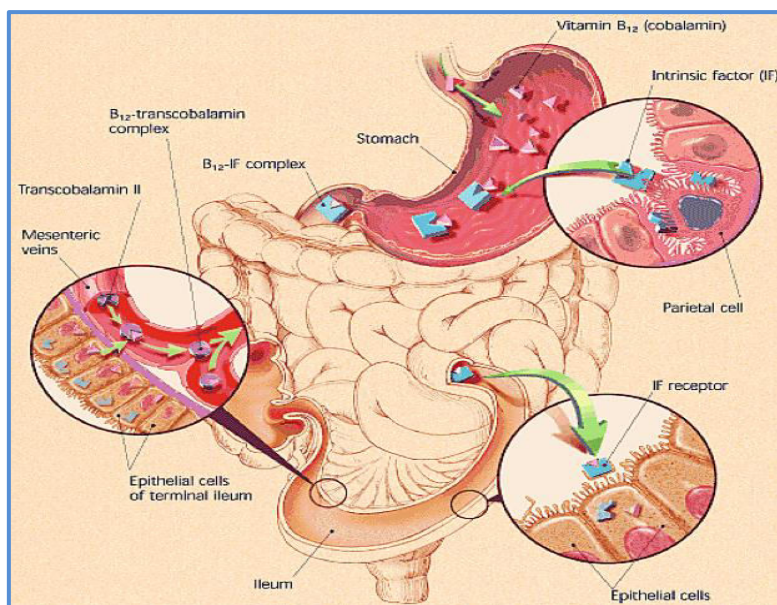
3.3. Vitamin B₁₂ (cijanokobalamin)

Vitamin B₁₂ je spoj koji sadržava kobalt i koji se u organizmu pretvara u dva važna koenzima: metilkobalamin i deoksiadenozilkobalamin. Metilkobalamin sudjeluje u pretvorbi homocisteina u metionin, a deoksiadenozilkobalamin u pretvorbi metilmalonske kiseline u jantarnu kiselinu.^[9] Vitamin B₁₂ ima nekoliko metaboličkih funkcija koje obavlja djelujući kao koenzim pri prijenosu vodika. Jedna od najvažnijih funkcija je ta da kao koenzim sudjeluje u redukciji ribonukleotida u deoksiribonukleotide što je važan korak pri replikaciji gena. Dvije vrlo važne uloge vitamina B₁₂ su pospješivanje rasta i poticanje stvaranja i sazrijevanja eritrocita.^[3]

Vitamin B₁₂ se u najvećem postotku nalazi u namirnicama životinjskog porijekla kao što su jaja, svinjetina i janjetina, piletina, mlijeko, riba, dok ga u namirnicama biljnog porijekla ne nalazimo.^[10]

3.3.1. Apsorpcija vitamina B₁₂

Većina vitamina B₁₂ je iz hrane životinjskog porijekla i čvrsto je vezana za proteine. Djelovanjem klorovodične kiseline i pepsina u želucu, vitamin B₁₂ se odvaja od nosača proteina nakon čega se veže za kobalofilin kojeg izlučuju žlijezde slinovnice. Prilikom dolaska u dvanaesnik, djelovanjem enzima gušterače, raspada se kompleks kobalofilin-vitamin B₁₂. Oslobođeni vitamin B₁₂ se tada veže za unutarnji ili intrinzični faktor kojeg oslobađaju parijetalne stanice sluznice želuca. Kompleks vitamin B₁₂-intrinzični faktor dolazi do distalnog dijela ileuma gdje se veže za specifične receptore na površini enterocita. Enterociti apsorbiraju navedeni kompleks, odvajaju vitamin B₁₂ od unutarnjeg faktora i vitamin B₁₂ ulazi u venoznu krv. U portalnoj krvi nalaze se transportne bjelančevine transkobalamin II i III za koje se veže vitamin B₁₂ i u tom obliku odlazi do jetre i ostalih organa.^[7] Budući da jetra pohranjuje velike količine vitamina B₁₂, te pohrane mogu zadovoljavati fiziološke potrebe tijekom dugog niza godina.



Slika 2. Put prijenosa vitamina B₁₂ od želuca do terminalnog ileuma
(izvor slike: <http://medlibes.com/entry/vitamin-b12-deficiency>)

U organizmu je pohranjeno 2000 do 5000 mcg vitamina B₁₂. Iz hrane koje sadržava vitamin B₁₂ apsorbira se 0,5 do 1 mcg. Vitamin B₁₂ sintetizira se bakterijskom aktivnošću u

gastrointestinalnom traktu životinja i tim se putem apsorbira u životinjsko tkivo. Kod osoba koje ne konzumiraju meso i druge namirnice životinjskog porijekla treba 10 do 15 godina da se pojave klinički znakovi manjka vitamina B₁₂.^[7]

3.3.2. Etiologija manjka vitamina B₁₂

Povijesno, deficit vitamina B₁₂ usko se veže uz terapiju perniciozne anemije koja je prvi puta opisana 1849. godine.^[11] Dugi niz godina perniciozna anemija je bila smrtonosna bolest sve dok George Whipple 1920., te šest godina kasnije, dva američka liječnika Minot i Murphy, nisu otkrili da prehrana životinjskom jetrom liječi simptome perniciozne anemije. Godine 1948. američki i britanski znanstvenici su istovremeno izolirali i otkrili vitamin B₁₂. Nekoliko godina kasnije, Dorothy Hodgkin je uspjela otkriti molekularnu strukturu cijanokobalamina i moderno doba liječenja pomoću vitamina B₁₂ je moglo početi.^[12]

Uzroke manjka vitamina B₁₂ i posljedično tome, kliničkih manifestacija, možemo pronaći u širokom spektru patoloških stanja. Od smanjenog unosa vitamina B₁₂ zbog želučane patologije koja uključuje pernicioznu anemiju,^[11] atrofični gastritis uzrokovan kroničnom upalom s *Helicobacter pylori*,^[13] gastrektomiju,^[14] Zollinger-Ellisonov sindrom^[15] preko bolesti crijeva gdje možemo navesti Crohnovu bolest, celijakiju, tropsku sprue, resekcije crijeva, kongenitalnu selektivnu malapsorpciju vitamina B₁₂ s proteinurijom ili Imerslund-Gräsbeck sindrom (autosomno recesivna bolest koja se manifestira u djetinjstvu sa simptomima anemije, zaostalog rasta i razvoja, povećanom sklonošću infekcijama, neurološkim simptomima i blagom proteinurijom bez drugih znakova renalne insuficijencije),^[16] patologije koja uključuje kronični pankreatitis pa sve do malapsorpcije koja je uzrokovana lijekovima (npr. inhibitorima protonske pumpe, blokatorima H₂-receptora,^[17] metforminom^[18]). Do manjka vitamina B₁₂ može također doći uslijed povećanih potreba organizma za njim, a primjer za takvo stanje je trudnoća, hipertireoza i tumori. Poremećaji iskorištavanja vitamina B₁₂ ovdje igraju isto važnu ulogu, iako su to rijetki uzroci.

U te poremećaje spada prirodni nedostatak transkobalamina II,^[19] sindrom mutiranog kobalamina s homocistinurijom te prirodni nedostatak unutarnjeg čimbenika.^[7]

Navedimo još ovdje i način prehrane koji ne uključuje hranu životinjskog porijekla kod vegana. Postoje studije koje se bave proučavanjem znakova i simptoma deficita vitamina B₁₂ u ljudi koji ne konzumiraju namirnice životinjskog porijekla. U jednoj studiji istraživači su analizirali kognitivni razvoj djece u dobi od 10 do 16 godina koji su bili na veganskom načinu prehrane i razvoj mladih ljudi od 10 do 18 godina koji su se hranili namirnicama životinjskog porijekla. U usporedbi s djecom koja su konzumirala prehranu koja uključuje namirnice životinjskog porijekla, djeca na veganskom načinu prehrane imala su slabiji rezultat na psihologijskim testovima gdje se mjerila fluidna inteligencija, kratkotrajno pamćenje i orijentiranost u prostoru.^[20] Veganska i vegetarijanska prehrana predstavljaju opasnost za dojenčad i djecu koja rastu jer su njihove pričuve u jetri malene, još manje ako su njihove majke tijekom trudnoće i laktacije provodile način prehrane bez životinjskih namirnica. Simptomi koji se javljaju u slučaju deficita vitamina B₁₂ među tom populacijom su zaostajanje u rastu, apatičnost, hipotonija, konvulzije, slabe motoričke i jezične vještine, niži kvocijent inteligencije.^[21, 22]

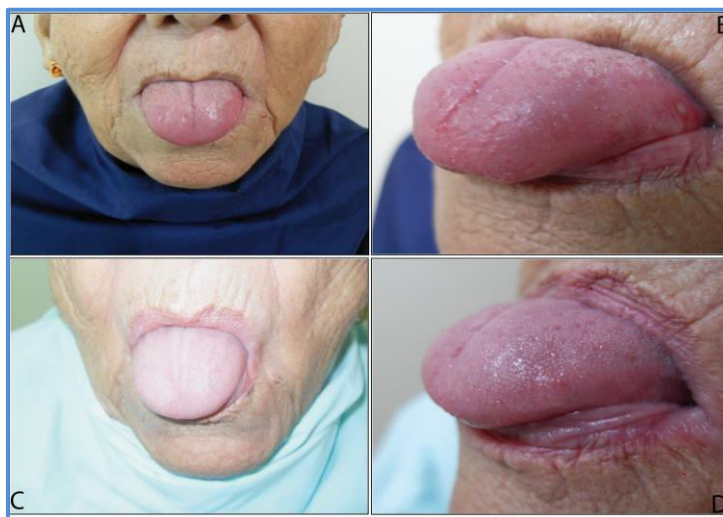
Među populacijom Sjedinjenih Američkih Država se od 1999. do 2002. godine mjerila razina vitamina B₁₂ u serumu i tražila se prevalencija manjka vitamina B₁₂ (vitamin B₁₂ u serumu < 148 pmol/L) po dobnim skupinama. Zabilježena je prevalencija ≤ 3% u dobi od 20-39 godina, ≈ 4% u dobi od 40-59 godina i ≈ 6% u dobi od 70 i više godina.^[23, 24] Istraživanja koja su provedena u Ujedinjenom Kraljevstvu isto tako govore u prilog tome da manjak vitamina B₁₂ u najvišem postotku nalazimo kod starijih od 75 godina.^[25]

3.3.3. Promjene u krvotvornom i probavnom sustavu

Manjak vitamina B₁₂ očituje se promjenama na krvotvornom, probavnom i živčanom sustavu. Do manjka vitamina B₁₂ češće dolazi zbog poremećene apsorpcije na razini

probavnog sustava, nego li zbog nedostatnog unosa vitamina hranom. Kod poremećaja resorpcije vitamina B₁₂ nastaje perniciozna anemija, vrsta megaloblastične anemije, koja nastaje uslijed nedostatka unutarnjeg čimbenika zbog postojanja autoprotutijela protiv parijetalnih stanica želuca ili unutarnjeg čimbenika. Aklorhidrija i nedostatak sekrecije pepsina, stanje koje vidimo nakon djelomične resekcije želuca ili gastrektomije, primjeri su kada se može razviti megaloblastična anemija zbog nemogućnosti oslobađanja vitamina B₁₂ od bjelančevine na koju je vezan vitamin porijeklom iz hrane. Neke vrste bakterija i parazita mogu kompetirati za vitamin B₁₂, pa kada postoji veliki broj bakterija ili parazita u tankome crijevu, nastaje megaloblastična anemija. Isto se događa ako je uklonjen distalni dio ileuma ili postoje smetnje u procesu apsorpcije zbog upale, tumora i slično.^[7]

Vitamin B₁₂ je zadužen za rast stanica pa, u nedostatku istog, brzoproliferirajuće stanice, kao što su one u probavnom sustavu, gube na svojoj funkciji. Bolesnici se tuže na pečenje jezika, nemaju apetita, gube na tjelesnoj težini i mogu imati proljeve. Oralne manifestacije se kreću od glositisa, angularnog heilitisa, pa sve do oralnih ulkusa.^[26]



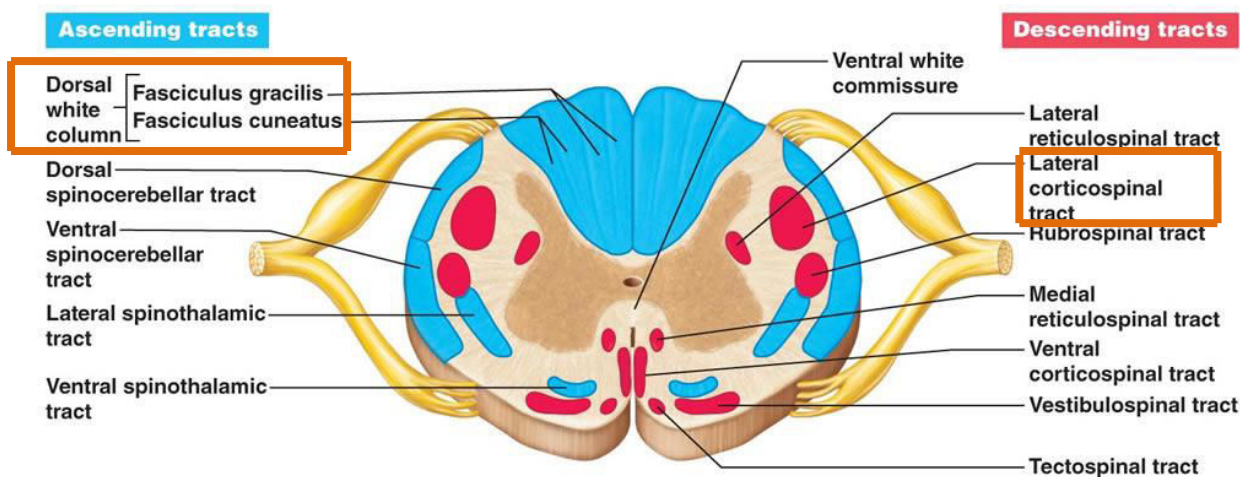
Slika 3. Glositis uzrokovan manjkom vitamina B₁₂ prije nadomjesne terapije vitamina B₁₂ (A,B) i nakon nadomjesne terapije (C,D)
(izvor slike: Ocampo Chaparro JM. *Vitamin B₁₂ deficit and development of geriatric syndromes.* Colomb Med (Cali). 2013 Jan-Mar;44(1):42–45.)

Postoje slučajevi kad bolesnik pokazuje neurološke simptome i razvije se megaloblastična anemija, a vrijednosti vitamina B₁₂ su iznad donje granice normale (obično 200–300 pg/mL). Znači da, i kada je razina kobalamina u serumu unutar normalnih vrijednosti, ne znači da se neće razviti megaloblastična anemija i oštećenja živčanog sustava. Da bi se dokazala megaloblastična anemija tada se gledaju vrijednosti serumskog homocisteina i metilmalonske kiseline koje su povišene kod manjka vitamina B₁₂. Homocisteinu, kao jednom od produkata metabolizma koji je uslijed manjka vitamina B₁₂ povišen, danas se pridaje velika važnost budući da je otkriveno kako je on toksičan za vaskularni endotel. Povišena koncentracija homocisteina u plazmi korelira s povišenom incidencijom koronarne bolesti, infarkta miokarda i cerebrovaskularnog inzulta.^[27, 28]

3.3.4. Promjene u neurološkom sustavu

Neurološki simptomi i poremećaji su raznovrsni. U živčanom sustavu vitamin B₁₂ djeluje kao koenzim za L-metilmalonil CoA mutazu koja je neophodna za sintezu mijelina. Nedostatak vitamina B₁₂ dovodi do poremećaja sinteze mijelina.^[29] Deficit vitamina B₁₂ uzrokuje kombiniranu neuropatiju i mijelopatiju.

Najčešća neurološka klinička manifestacija nedostatka vitamina B₁₂ je *subakutna kombinirana degeneracija*. Subakutna kombinirana degeneracija uzrokovana je degeneracijom/demijelinizacijom lateralnih i dorzalnih kolumni kralježnične moždine i neuropatijom.^[4] Promjene se najčešće vide u području cervikalnog i torakalnog dijela, no mogu zahvatiti bilo koji dio središnjeg živčanog sustava izuzev moždanog debla. Simptomi neuropatije i medulopatije mogu se pojaviti samostalno ili odmah u kombinaciji, a često prethode simptomima anemije i kognitivne disfunkcije.



Slika 4. Presjek leđne moždine s prikazom ascendentnih i descendentnih puteva. Zaokruženi su putevi čija degeneracija daje sliku subakutne kombinirane degeneracije. (izvor slike: <http://humananatomybody.info/spinal-cord-cross-section-tracts/>)

Kognitivna disfunkcija manifestira se kao blagi kognitivni poremećaj (engl. mild cognitive impairment - MCI) ili demencija. U jednoj studiji, 15-ero bolesnika s manjkom vitamina B₁₂ i MCI uspoređivani su s bolesnicima kojima je dijagnosticiran MCI i imaju razinu vitamina B₁₂ u referentnim granicama te se vidjelo da su kod osoba s manjkom B₁₂ smetnje brže nastupile (unutar 1,2+/-1,0 godina) u odnosu na bolesnike s normalnim vrijednostima vitamina B₁₂ (unutar 3,4+/-3,0 godina), dok su neuropsihologijski testovi kod obje skupine bili jednaki. Rezultati su pokazali kako se kognitivne promjene u obje skupine nisu razlikovale, jedino je manjak B₁₂ precipitirao bržu pojavu simptoma.^[30] U drugoj studiji zabilježeno je kako kod osoba s manjom vitamina B₁₂ i MCI nastaje poremećaj epizodičnog pamćenja i orijentacije koji se ne razlikuje kod osoba koje pate od MCI i imaju uredne razine vitamina B₁₂.^[31] Povoljan učinak nadomjesne terapije još uvijek je diskutabilan. Postoje studije koji govore u prilog tome da se nakon suplementacije vitaminom B₁₂, kognitivne sposobnosti poboljšavaju, napose sposobnost govora i funkcije frontalnog režnja, dok neke druge studije govore kako supstitucijska terapija vitaminom B₁₂ ne dovodi do poboljšanja kognitivnih funkcija.^[32, 33] Snižene vrijednosti vitamina B₁₂ i folata te povišene vrijednosti homocisteina pronađene su kod bolesnika s Alzheimerovom bolešću u jednoj studiji koja je

obuhvaćala 164 pacijenta, starijih od 55 godina s kliničkom dijagnozom Alzheimerove bolesti.^[34] Također su zabilježeni slučajevi povezanosti manjka vitamina B₁₂ s depresijom.^[35] Vitamin B₁₂ je potreban u sintezi S-adenozilmetionina, važnog metilnog donora u mnogim reakcijama na razini CNS-a. Nedostatna sinteza S-adenozilmetionina može smanjiti sintezu monoaminskih neurotransmitera, a smatra se da S-adenozilmetionin ima antidepresivnu funkciju.^[36] Manjak vitamina B₁₂ može se očitovati slikom psihoze. Opisani su slučajevi koji govore u prilog tome da se takva slika najčešće vidi kod starijih osoba i onih srednjih godina, ali isto tako, rijetko, no ipak moguće, psihotična stanja su opisana i kod adolescenata. Klinička slika može varirati od poremećaja ponašanja, emotivne distanciranosti, psihomotornog nemira, vizualnih i auditivnih halucinacija, nesanice, nepovjerenja i pretjerane sumnjičavosti prema drugim ljudima, uvjerenost u nešto što nema osnovu u stvarnosti, depresije i anksioznosti, pa sve do suicidalnih misli i pokušaja suicida. Često u ovim slučajevima nema slike megaloblastične anemije koja bi uputila u potragu za uzrokom anemije. Ako se takvo stanje liječi samo antipsihoticima, nema poboljšanja tako dugo dok se ne uvede terapija vitaminom B₁₂.^[37, 38, 39] Prema gore navedenim zapažanjima, ako imamo neki neobjašnjivi neurološki ili psihijatrijski poremećaj, u sklopu dijagnostike potrebno je učiniti testove kojima se dokazuju vrijednosti vitamina B₁₂ u serumu.

Prve abnormalnosti manjka vitamina B₁₂ najčešće su na razini osjeta i prezentiraju se u obliku distalnih i simetričnih parestezija u donjim ekstremitetima često povezanih s ataksijom. Gornji ekstremiteti su rjeđe zahvaćeni. Gotovo svi pacijenti imaju oštećenje proprioceptivnog osjeta (osjet vibracije i položaja) uslijed propadanja osjetnih puteva stražnjih kolumni kralježnične moždine (aksonalna oštećenja su često udružena sa kožnim senzacijama i pozitivnom Rombergovim znakom). Lhermitteov znak, kao jedan od pokazatelja zahvaćenosti kralježnične moždine nekom patologijom, a definira se kao osjet udara električne struje koji se brzo širi tijelom nakon fleksije glave, je također pozitivan. Oštećenje kortikospinalnog puta

lateralnih kolumni kralježnične moždine je uobičajeno u uznapredovalim slučajevima pri čemu nastaje motorički ispad, a ispod razine oštećenja javlja se slika spastičke parapareze.^[29] Zbog oštećenja kortikospinalnih i propioceptivnih puteva može nastati kombinacija spastičke parapareze i osjetne ataksije. Hod u takvim slučajevima je karakteriziran spastičkim povišenjem tonusa najčešće donjih udova, osobito u ekstenzornim mišićima, a uz to je prisutno zanošenje u hodu ili ataksija.^[4] Babinskijev znak je pouzdan znak oštećenja kortikospinalnog puta. Postupkom izazivanja Babinskijeva znaka javlja se ekstenzija palca i abdukcija ostalih prstiju. Miotatski refleksi mogu biti oslabljeni zbog popratne neuropatije. Periferna neuropatija se može naći u oko 25% bolesnika sa nedostatkom vitamina B₁₂.^[40] EMNG-nalaz pokazuje znakove oštećenja inervacije mišića simetrične raspodjele i simptome oštećenja donjih motoričkih neurona. EMNG-nalaz mora sadržavati analizu brzine provodljivosti, koja je u demijelinizacijskim neuropatijama smanjena, a u aksonalnim je uredna ili granična.^[4] U odraslih bolesnika se nekad može javiti optička neuropatija uslijed nedostatka vitamina B₁₂. Lezije na optičkom živcu su dokazane obdukcijom na bolesnicima koji su bolovali od perniciozne anemije. Zahvaćenost optičkog živca rezultira simetričnim, bezbolnim i progresivnim gubitkom vida. Centralni i centrocekalni skotomi su vodeći oftalmološki nalazi.^[40] Nakon terapije vitaminom B₁₂, očni simptomi se povlače.^[41] Mogu se javiti poremećaji sfinktera (konstipacija i retencija urina). Među jako rijetke manifestacije manjka vitamina B₁₂ spada reverzibilni ekstrapiramidni sindrom, koji se prezentira slikom parkinsonizma s bradikinezom, tremorom u mirovanju, hipofonijom i rigidnošću prilikom izvođenja pasivnih kretnji.^[42] Pored toga javlja se opća slabost, malaksalost, glavobolja, šum u ušima, pospanost tijekom dana, nesanica, gubitak apetita, nervoza, trnjenje i pečenje jezika, gorak okus i suha usta.

Tablica 3. Manifestacije manjka vitamina B₁₂

KRVOTVORNI SUSTAV	PROBAVNI SUSTAV	ŽIVČANI SUSTAV
bljedoća, malaksalost	gladak, crven jezik	distalne i simetrične parestezije
vrtočlavica	gubitak apetita	osjetna ataksija
šum u ušima	gubitak tjelesne težine	poremećaji sfinktera
subikterus	Proljev	kognitivne smetnje
palpitacije		optička neuropatija
splenomegalija		↓ osjet vibracije i položaja

3.3.5. Laboratorijska dijagnostika

Dijagnoza se teže postavlja ako nema simptoma makrocitne anemije. Neurološki simptomi su prisutni u 75 do 90% bolesnika i mogu, u otprilike 25% slučajeva biti jedini simptomi, bez simptoma i znakova makrocitne anemije.^[43] Potvrdni test kojim postavljamo dijagnozu jest mjerenje količine vitamina B₁₂ u serumu, a vrijednosti ispod 148 pmol/l (200 pg/mL) govore u prilog potvrđne dijagnoze manjka vitamina B₁₂. Prilikom mjerenja koncentracije vitamina B₁₂ u serumu možemo se poslužiti mikrobiološkim testom u kojem se rabe mikroorganizmi čiji je rast u izravnom odnosu s koncentracijom vitamina, zatim se možemo poslužiti s testom radiodilucije i kemiluminiscencije, testovima koji su jednostavniji i brži, ali opet manje precizni od mikrobiološkog testa.^[44] Pri niskim vrijednostima vitamina B₁₂ važno je utvrditi ekskreciju vitamina u urinu koja je u pernicioznoj anemiji izrazito niska. Budući da deficit folata može uzrokovati slične poremećaje neophodno je utvrditi i razinu folata u serumu. Lažno niske vrijednosti vitamina B₁₂ osim kod deficita folne kiseline, opisane su i kod bolesnika s multiplim mijelomom^[45] i kod žena koje uzimaju oralnu kontracepciju.^[46] Osim snižene razine vitamina B₁₂ u krvi, koncentracija homocisteina u krvi je povišena i koncentracija metilmalonske kiseline u urinu je isto tako povišena. Kod nedostatka folne kiseline smanjena je koncentracija folata u serumu (<3 ng/ml), koncentracija

vitamina B₁₂ je normalna kao i izlučivanje metilmalonske kiseline mokraćom, dok je koncentracija homocisteina i u ovom slučaju povišena. Također su u 80-90% bolesnika s deficitom vitamina B₁₂ povećane vrijednosti gastrina i smanjene vrijednosti pepsinogena u serumu.^[4] Laboratorijske pretrage nam otkrivaju sliku anemije uz povišene vrijednosti MCV (od 100-150 fl), retikulocitopenije, leukopenije i trombocitopenije. Citološki razmaz periferne krvi nam pokazuje povećane eritrocite (megalocite) koji značajno variraju veličinom (anizocitoza) i oblikom (poikilocitoza). Što je anemija težeg stupnja, to su morfološke promjene na eritrocitima izrazitije. Biokemijske pretrage otkrivaju povišene vrijednosti LDH, povećanu koncentraciju indirektnog bilirubina i željeza i feritina, dok je koncentracija haptoglobina snižena. Ako se radi citološka analiza koštane srži, analiza utvrđuje da je ta koštana srž hipercelularna s megaloblastima i velikim metamijelocitima.^[7]

Tablica 4. Laboratorijske pretrage

HEMATOLOŠKE PRETRAGE	CITOLOŠKI RAZMAZ KRVI	BIOKEMIJSKE PRETRAGE	CITOLOŠKI NALAZ KOŠTANE SRŽI
↑ MCV	megalociti	↑ LDH	hipercelularnost
↓ retikulociti	anizocitoza	↑ indirektni bilirubin	megaloblasti
↓ neutrofilii	poikilocitoza	↑ Fe, feritin	metamijelociti
↓ trombociti		↓ haptoglobin	

Diferencijalna dijagnoza mora isključiti potencijalne infektivne čimbenike (HIV-1, neurosifilis),^[47, 48] autoimune (Guillain-Barré sindrom)^[49] i demijelinizacijske bolesti (multipla skleroza).^[50] Klinički simptomi subakutne kombinirane degeneracije, osim u stanjima deficita vitamina B₁₂ i folata, nastaju kod deficita bakra, vitamina E te inaktivacije vitamina B₁₂ pri N₂O predoziranju (u ovom posljednjem primjeru, predoziranju N₂O su izloženi djelatnici dentalne medicine i mladi ljudi koji zloupotrebljavaju N₂O kao sredstvo

ovisnosti).^[51, 52]

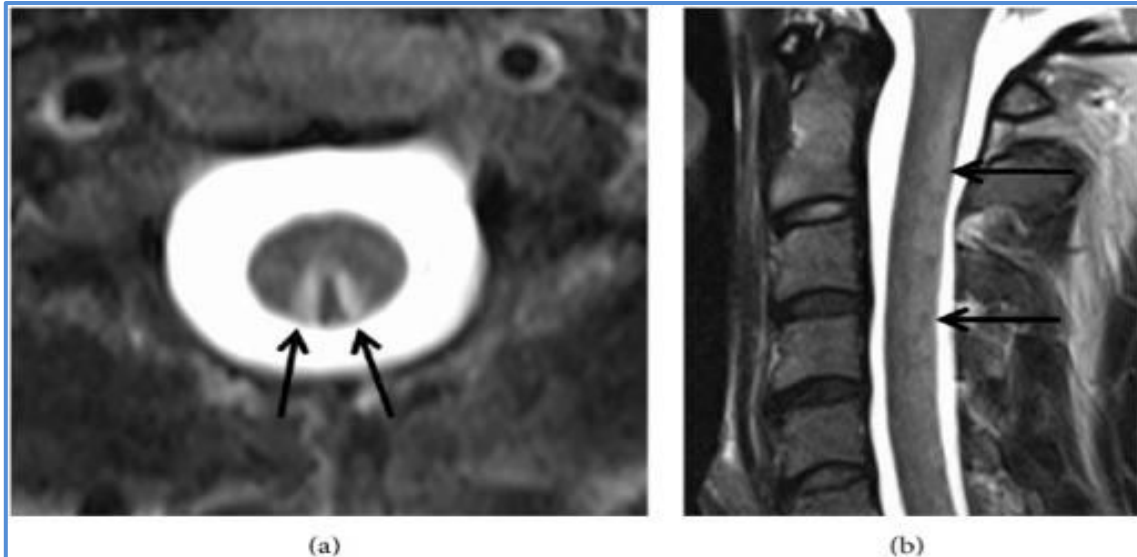
3.3.6. Slikovna dijagnostika

Kao što je prije navedeno, najčešća neurološka manifestacija je subakutna kombinirana degeneracija. Slikovni prikaz pomoću magnetne rezonance je alat kojim se dolazi do dijagnoze. Najdosljedniji nalaz u subakutnoj kombiniranoj degeneraciji jest povišen signal u T2 mjerenim snimkama koji zahvaća dorzalne i/ili lateralne kolumne u gornjem cervikalnom i torakalnom dijelu kralježnične moždine.^[53, 54] Taj nalaz se manifestira kao obrnuti znak "V", a promjena signala obično počinje u gornjem torakalnom segmentu i širi se ascendentno ili descendentno duž kralježnične moždine.^[55]

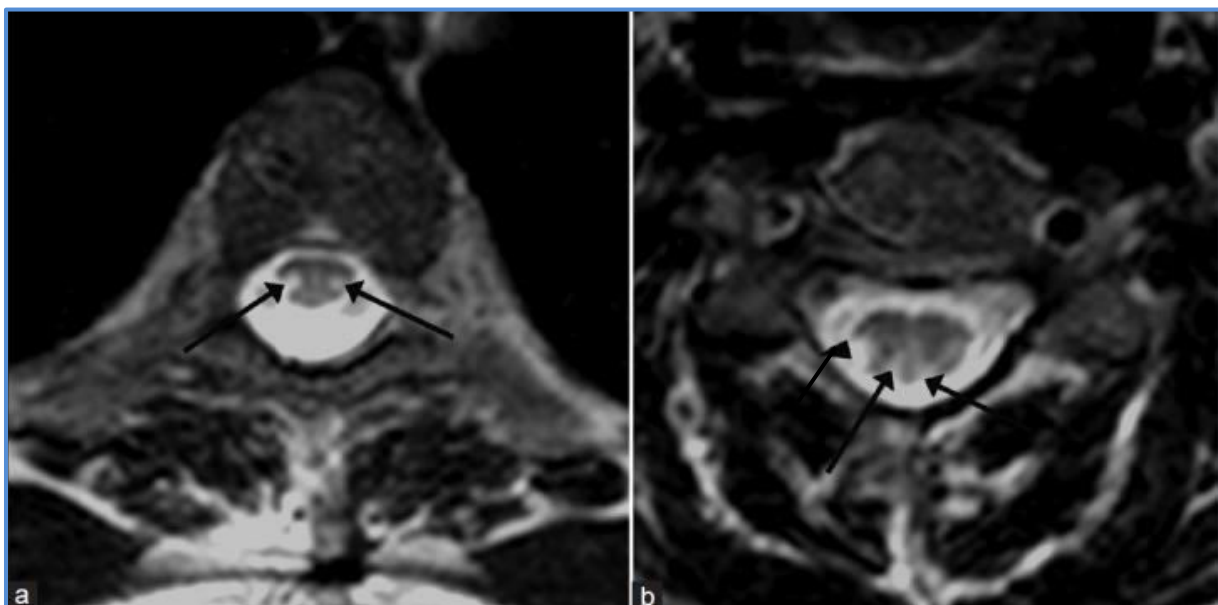
Zahvaćenost perifernih živaca je previše suptilna da se otkrije ultrazvukom, CT-om ili MR-om pa se u dijagnostici koristi ispitivanje provodljivosti perifernih osjetnih i motornih živaca te vidni evocirani potencijali (VEP) u dijagnostici zahvaćenosti optičkog živca.^[56]

Schillingov test je radioizotopna pretraga kojom se može utvrditi gdje je poremećaj u apsorpciji vitamina B₁₂. Bolesniku se prvo daje vitamin B₁₂ intramuskularno, a potom radioaktivno obilježeni vitamin na usta. Sakuplja se mokraća tokom 24 sata i određuje se postotak radioaktivno obilježenog vitamina B₁₂. Ako je uzrok deficita malapsorpcija, u mokraći će se naći malo radioaktivnog vitamina. U drugoj fazi se daje radioaktivno obilježeni vitamin B₁₂ vezan za unutarnji čimbenik. Apsorpcija će biti normalna ako je uzrok deficita perniciozna anemija.^[57]

Gastroskopijski se radi da se potvrdi ili isključi atrofična sluznica želuca. Postoje studije koje pokazuju važnu ulogu ove invazivne pretrage prilikom čijeg izvođenja se uzima tkivni uzorak i rade se patohistološke analize.^[58]



Slika 5. Prikaz MR-a kralježnične moždine. T2 mjerena snimka aksijalno (a) i sagitalno (b) pokazuje povišeni signal (označeno strelicama) dorzalnih kolumni kralježnične moždine. (izvor slike: Wolpert F, Baráth K, Brakowski J, Renzel R, Linnebank M, Gantenbein AR. *Funicular myelosis in a butcher: it was the cream cans*. Case Reports in Neurological Medicine. 2015:827168.)



Slika 6. Prikaz MR-a kralježnične moždine pacijenta sa sniženim vrijednostima vitamina B₁₂ (68pg/ml). T2 mjerene slike prikazuju povišen signal u lateralnim kolumnama (a) (označeno strelicama) te stražnjim kolumnama (b) i lateralnoj kolumni. (izvor slike: Sen A, Chandrasekhar K. *Spinal MR imaging in Vitamin B12 deficiency: Case series; differential diagnosis of symmetrical posterior spinal cord lesions*. Ann Indian Acad Neurol. 2013 Apr-Jun;16(2):255–258)

3.3.7. Liječenje

Sintetizirani vitamin B₁₂ naziva se cijanokobalamin, a u bolesnika se može primijeniti peroralno, transdermalno, intranazalno, intramuskularno, supkutano i intravenski. Neurološke manifestacije se liječe intramuskularnim injekcijama vitamina B₁₂. Daju se svakodnevne injekcije u dozi od 1.000 µg tjedan dana, potom jedanput tjedno tijekom nekoliko mjeseci i nastavljaju se jednom mjesečno ili se zamjenjuju peroralnim preparatima. Ako se dadu velike oralne doze vitamina, on se može apsorbirati čak i ako nema unutarnjeg čimbenika. Reverzibilnost neuroloških ispada ovisi o trajanju simptoma prije postavljanja dijagnoze.^[10] Poboljšanje neuroloških simptoma se očituje već u prvom tjednu liječenja i kompletna restitucija se očekuje od 6 tjedna do 3 mjeseca.^[59] Bolesnik s deficitom vitamina B₁₂ mora se doživotno liječiti preparatima vitamina B₁₂. To ne vrijedi samo za one u kojih je do manjka vitamina došlo zbog primjene lijekova. Što se tiče dodataka prehrani i preporučenog dnevnog unosa vitamina B₁₂, u osoba koje su zdrave, u Hrvatskoj Pravilnik o dodatcima prehrani propisuje da je preporučena dnevna doza u dodatcima za prehranu za odrasle 2,5 µg, a najveći dopušteni unos je 9 µg.^[60] Za trudnice i dojilje su te koncentracije malo veće.

3.3.8. Prikaz bolesnika

Muškarac, 62 godine, dolazi na ambulantni neurološki pregled zbog nestabilnosti u hodu, ima osjećaj da su mu potkoljenice i stopala utrnuti (opisuje kao „stopala su mi vezana“, „noge su mi odrvenjele“). Simptomi su nastupili 8 mjeseci ranije kada je izgubio apetit, od tada ima česte mučnine, osjeća opću slabost i umor, gubi ravnotežu te je u par navrata pao. Povremeno konzumira alkohol, slabo jede te je u mjesec dana smršavio 4 kg. Od lijekova uzima amlodipin i povremeno diuretik radi regulacije arterijske hipertenzije.

Pri pregledu registrira se ataksija, življi refleks m. quadricepsa (3+) i uredni refleks m. triceps surae (2+) obostrano, fiziološka plantarna fleksija stopala obostrano, smanjen duboki, propioceptivni osjet (vibracije, osjet položaja) u donjim ekstremitetima uz očuvan površinski

osjet (osjet boli, dodira i temperature). Tonus mišića donjih ekstremiteta je uredan. Nema poremećaja sfinktera.

Biokemijske pretrage (GUK, urea, kreatinin, elektroliti, AST, ALT, GGT, LDH) su bile u granicama referentnih vrijednosti. Vrijednosti tumorskih markera, elektroforeze proteina, ANA test, hormoni štitnjače, parathormon, Fe su bili uredni.

Analiza vitamina je pokazala izrazito snižene vrijednosti vitamina B₁₂ (< 61 pmol/L), dok je vrijednost folne kiseline bila uredna (14,1 ug/L).

Hemogram je ukazao na anemiju (E: 3.01 [$\times 10^{12}$ /L], Hgb: 116 [g/L], Hct: 0.359 [L/L], MCV: 119.2 [fL], MCH: 38.5 [pg], MCHC: 323 [g/L], RDW: 18.5 [%], MACRO+++, ANISO ++, Tr: 145, L: 7,4) te je konzultiran hematolog koji postavlja dijagnozu megaloblastične makrocitne anemije. Biopsija koštane srži nije učinjena.

Učinjena je elektromioneurografija (EMNG). Nalaz je pokazao uredne brzine motorne i osjetne provodljivosti perifernih živaca donjih ekstremiteta.

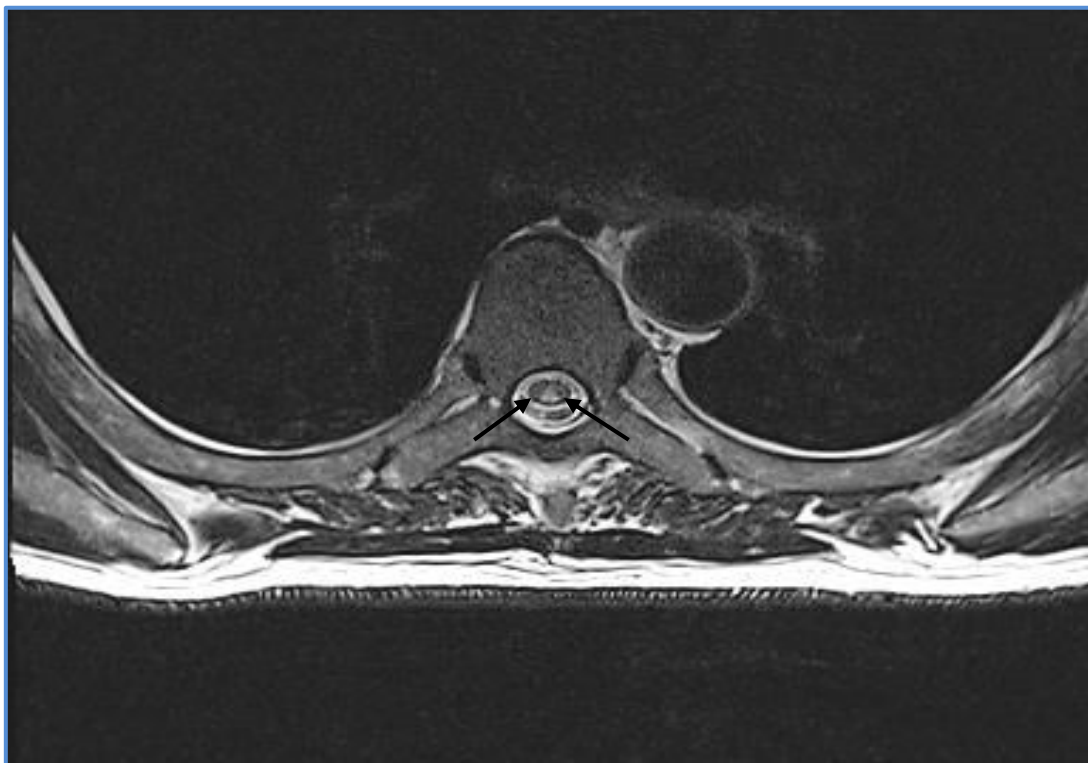
Učinjena je magnetna rezonanca vratne i torakalne kralježnice koja je pokazala viši signal u području dorzalnih kolumni od visine korpusa kralješka Th6 do Th10 (prikazano na slici 7). MR mozga je bio uredan.

Na endoskopiji probavne cijevi nisu nađene promjene sluznice jednjaka, želuca, dvanaesnika i crijeva.

Na osnovu kliničke slike i rezultata pretraga postavljena je dijagnoza **subakutne kombinirane degeneracije**. Započeta je terapija vitaminom B₁₂ 100 mcg i.m. dnevno kroz 2 tjedna, potom dva puta tjedno kroz 4 tjedna i nastavljeno je s 500 mcg jednom mjesečno. Razina vitamina B₁₂ kontrolirana je 1-2 puta godišnje i uz terapiju bila je u rasponu od 147 do 187 pmol/L. Prilikom neurološkog pregleda nakon godinu dana nema više poteškoće pri hodu, ali još uvijek osjeća mravinjanje u stopalima.

Nakon 15 mjeseci na kontrolnom MR torakalnog segmenta kralježnice, prethodno

opisivani viši signal medule u T2 mjerenoj slici u području dorzalnih kolumni od visine korpusa kralješka Th6 do visine korpusa kralješka Th10, više nije prisutan. Hematološki nalazi su bili u poboljšanju, razina vitamina B₁₂ iznosi 221 pmol/L te je preporučeno nastaviti s terapijom vitaminom B₁₂ 500 mcg parenteralno jedanput mjesečno. Na neurološkom pregledu nakon dvije godine pacijent je urednog hoda, ali još uvijek opisuje osjećaj trnjenja u stopalima.



Slika 7. MR torakalne kralježnice bolesnika. Prikazana medula u T2 mjerenoj slici u području dorzalne kolumne, od visine korpusa kralješka Th6 do visine korpusa kralješka Th10, pokazuje areal višeg signala (označeno strelicama).

4. RASPRAVA

Vitamin B₁₂, kao što mu ime govori pripada grupi vitamina B kompleksa, ali je ipak malo drugačiji od ostalih vitamina iz tog kompleksa, počevši od toga što je njegova molekularna struktura najkompleksnija, pa sve do toga da on jedini od svih vitamina sadrži u svojoj strukturi metal kobalt. Većina vitamina kompleksa B se ne skladišti u tijelu dugo, dok se vitamin B₁₂ u jetri skladišti u zalihama koje mogu biti dovoljne za nekoliko godina. Dok se ostali vitamini kompleksa B mogu naći u i biljnim i životinjskim namirnicama, vitamin B₁₂ se nalazi isključivo u namirnicama životinjskog porijekla. Iako je vitamin B₁₂ u organizmu potreban u malim količinama, i njegova apsorpcija nije toliko kompleksna, ako se na bilo kojoj razini poremeti njegova apsorpcija, metabolizam i skladištenje, poremećaji koji nastaju uslijed manjka vitamina B₁₂ se očituju na neurološkom, krvotvornom i probavnom sustavu. Vitamin B₁₂ igra važnu ulogu u sintezi aminokiseline metionina iz homocisteina. Ako dođe do manjka vitamina B₁₂, dolazi do pojačanog akumuliranja homocisteina, produkta kojeg mnogi znanstveni radovi proglašavaju za osnovnog krivca vaskularnog oštećenja i povezuju s povećanim rizikom od kardiovaskularnih bolesti. Sam manjak vitamina B₁₂ je dosta raširen problem u svijetu i uslijed takve raširenosti, prepoznate su grupe ljudi koje su u riziku za bilo kakvu manifestaciju bolesti uslijed nedostatne opskrbe s vitaminom. Među te rizične grupe ubrajamo starije osobe preko 60 godina. Kao uzrok, često se navodi atrofični gastritis, bilo autoimune naravi, bilo infektivne. Također osobe koje ne konzumiraju namirnice životinjskog porijekla spadaju u rizičnu grupu. Osim probavnih manifestacija, koje su podosta nespecifične, nit vodilja koja bi nas trebala uputiti ka dijagnostičkom postupku mjerenja vitamina B₁₂ u serumu, su hematološke i neurološke manifestacije koje nastaju uslijed manjka vitamina. Megaloblastična anemija, trombocitopenija i neutropenija, zatim koncentracija homocisteina, metilmalonske kiseline u urinu i klinička slika anemije su hematološki markeri. Deficit vitamina B₁₂ uzrokuje kombiniranu neuropatiju i mijelopatiju. Degeneracija lateralnih i

dorzalnih kolumni kralježnične moždine uzrokuje subakutnu kombiniranu degeneraciju, entitet dokaziv MR-om. Deficit vitamina B₁₂ veže se uz nastanak demencije, cerebelarne ataksije, optičke atrofije, psihoze i depresije. Prilikom neuropsihijatrijske obrade, u slučajevima gdje nije jasna etiologija poremećaja, a klinička slika prikazuje neko od navedenih stanja, uvijek treba misliti na vitamin B₁₂ i simptome koje njegov deficit daje. Čak i kad nemamo simptoma i znakova megaloblastične anemije, što, naravno, otežava dijagnozu, potrebno je isključiti deficit vitamina B₁₂, jer usprkos svemu navedenom, terapija je jednostavna, a to je suplementacija samog vitamina.

5. ZAKLJUČAK

Vitamin B₁₂ uključen je u metabolizam nukleinskih kiselina, prijenos metilnih skupina, popravak mijelina te za stvaranje normalnih stanica koštane srži. Deficit vitamina B₁₂ dovodi do poremećaja na razini hematološkog, probavnog i neurološkog sustava. Uzroci deficita mogu biti nedostatna prehrana, loša iskoristivost i poremećena apsorpcija. Rizične grupe su osobe starije od 60 godina i grupe ljudi koje ne konzumiraju hranu životinjskog porijekla. Klinička slika često ide sa simptomima anemije koja se razvijala kroz jedan duži vremenski period. Probavni simptomi su često nespecifični, od gubitka težine, bola u trbuhu neodređene lokalizacije do pečenja jezika. Neurološki simptomi se mogu razviti neovisno o prisutnosti hematoloških poremećaja. Neurološkim pregledom se otkrije smanjen osjet položaja i vibracije u ekstremitetima, često praćen hiporefleksijom. Može biti pozitivan Rombergov znak, Babinskijev znak i Lhermitteov znak. Deficit vitamina B₁₂ uzrokuje subakutnu kombiniranu degeneraciju koja u podlozi ima degeneraciju dorzalnih i lateralnih kolumni kralježnične moždine. Bolesnici su često razdražljivi i depresivni, dok se u nekim slučajevima klinička slika može očitovati slikom psihoze i demencije. Pri nejasnim neuropsihijatrijskim simptomima i znakovima preporuča se izmjeriti razinu vitamina B₁₂ u serumu. Dijagnoza se bazira na laboratorijskim pretragama krvi, biokemijskim pretragama i razinama vitamina B₁₂ i folne kiseline u serumu. Ako navedenim pretragama ne dobijemo rezultate, možemo posegnuti za mjerenjem razine metilmalonske kiseline u urinu i homocisteina, koji su povišeni. Slikovna dijagnostika pri neurološkim manifestacijama igra važnu ulogu. Liječenje navedenih poremećaja je vrlo jednostavno, a to je bilo intramuskularna primjena, bilo peroralna terapija vitaminom B₁₂. Dok se hematološki simptomi obično ispravljaju unutar nekoliko tjedana, neurološkim simptomima treba malo dulje. Ako su neurološki simptomi trajali mjesecima i godinama i nije bilo liječenja, oni mogu postati ireverzibilni. Kod starijih osoba s demencijom i deficitom vitamina B₁₂, nakon terapije ne dolazi do poboljšanja.

6. SAŽETAK

Deficit vitamina B₁₂ je prilično često stanje koje se prezentira s hematološkim, probavnim i neuropsihijatrijskim simptomima i znakovima. Uzroci manjka vitamina B₁₂ su loša iskoristivost, poremećena apsorpcija i nedostatna prehrana. Vitamin B₁₂, još poznat pod nazivom cijanokobalamin, je uključen u metabolizam aminokiselina, popravak mijelina i stvaranje stanica koštane srži, te iz tih uloga proizlaze razne manifestacije koje nastaju ako ga nema dovoljno. Megaloblastična anemija je najčešća hematološka prezentacija. Neurološke komplikacije mogu ići sa ili bez simptoma megaloblastične anemije. Najčešća neurološka klinička manifestacija nedostatka vitamina B₁₂ je subakutna kombinirana degeneracija koja je uzrokovana degeneracijom lateralnih i dorzalnih kolumni kralježnične moždine i neuropatijom. Neki bolesnici se prezentiraju s kognitivnim disfunkcionalnostima. Oni su razdražljivi i depresivni, često dementni, dok se manje često viđa slika psihoze. Dijagnoza se zasniva na laboratorijskim pretragama, razinama vitamina B₁₂ u serumu i slikovnoj dijagnostici. Terapija je jednostavna primjena vitamina B₁₂, ali dugotrajna i često doživotna.

Ključne riječi: cijanokobalamin, megaloblastična anemija, subakutna kombinirana degeneracija, neuropatija, kognicija

7. SUMMARY

Vitamin B₁₂ deficiency is a common cause of hematologic, gastrointestinal and neuropsychiatric signs and symptoms. Causes of vitamin B₁₂ deficiency include poor utilization, inadequate intake and impaired absorption. Vitamin B₁₂, known as cyanocobalamin, is involved in amino acid metabolism, myelin repair and bone marrow cell production. Therefore, impairment of these important roles results in main signs and symptoms of vitamin B₁₂ deficiency. Megaloblastic anemia is the most common hematologic manifestation. Neurological complications can be accompanied with or without symptoms of megaloblastic anemia. Furthermore, the most common neurological clinical manifestation is subacute combined degeneration caused by degeneration of lateral and dorsal columns of spinal cord and neuropathy. Moreover, some patients present with cognitive impairment. They are fretful and depressive, often demented, while psychosis is not seen very often. Diagnosis is based on laboratory assessment, measurement of serum vitamin B₁₂ levels and diagnostic imaging. Treatment includes simple administration of vitamin B₁₂, but it is long-lasting and often lifelong.

Keywords: cyanocobalamin, megaloblastic anemia, subacute combined degeneration, neuropathy, cognition

8. LITERATURA

¹ Karlson P. *BIOKEMIJA*. 8. izd. Zagreb: Školska knjiga;1993.

² Mardešić D, et al. *PEDIJARIJA*. 7. izd. Zagreb: Školska knjiga;2003.

³ Guyton AC, Hall JE. *MEDICINSKA FIZIOLOGIJA*. 11. izd. Zagreb: Medicinska naklada;2006.

⁴ Brinar V. *NEUROLOGIJA ZA MEDICINARE*. 1. izd. Zagreb: Medicinska naklada;2009.

⁵ López M, Olivares JM, Berrios GE. *Pellagra encephalopathy in the context of alcoholism: review and case report*. Alcohol Alcohol. 2014;49:38-41.

Dostupno na: <http://www.ncbi.nlm.nih.gov/pubmed/23926211>

⁶ O. Durmaz. *Niacin supplement in schizophrenia: Hit two birds with one stone*. Eur Rev Med Pharmacol Sci. 2015;19(13):2325.

Dostupno na: <http://www.ncbi.nlm.nih.gov/pubmed/26214763>

⁷ Vrhovac B, Jakšić B, Reiner Ž, Vucelić B. *INTERNA MEDICINA*. 4. izd. Zagreb: Naklada Ljevak;2008.

⁸ Mulinare J, Cordero JF, Erickson JD, Berry RJ. *Periconceptional Use of Multivitamins and the Occurrence of Neural Tube Defects*. JAMA. 1988 Dec 2;260(21):3141-5.

Dostupno na: <http://www.ncbi.nlm.nih.gov/pubmed/3184392>

⁹ Quadros EV. *Advances in the Understanding of Cobalamin Assimilation and Metabolism*. Br J Haematol. 2010 Jan;148(2):195-204.

Dostupno na: <http://www.ncbi.nlm.nih.gov/pubmed/19832808>

¹⁰ O'Leary F, Samman S. *Vitamin B12 in Health and Disease*. Nutrients. 2010 Mar;2(3):299–316.

Dostupno na: <http://www.ncbi.nlm.nih.gov/pmc/articles/PMC3257642/>

¹¹ Rojas Hernandez CM, Oo TH. *Advances in mechanisms, diagnosis, and treatment of pernicious anemia*. Discov Med. 2015 Mar;19(104):159-68.

Dostupno na: <http://www.ncbi.nlm.nih.gov/pubmed/25828519>

¹² Scott JM, Molloy AM. *The discovery of vitamin B(12)*. Ann Nutr Metab. 2012;61(3):239-45.

Dostupno na: <http://www.ncbi.nlm.nih.gov/pubmed/23183296>

¹³ Basavana Gowdappa M, Mahesh M, Murthy KVKS, Narahari MG. *Helicobacter pylori associated vitamin B₁₂ deficiency, pernicious anaemia and subacute combined degeneration of the spinal cord*. BMJ Case Rep. 2013;2013:bcr2013200380.

Dostupno na: <http://www.ncbi.nlm.nih.gov/pmc/articles/PMC3794208/>

¹⁴ Adachi S, Kawamoto T, Otsuka M, Todoroki T, Fukao K. *Enteral vitamin B12 supplements reverse postgastrectomy B12 deficiency*. Ann Surg. 2000 Aug;232(2):199-201.

Dostupno na: <http://www.ncbi.nlm.nih.gov/pubmed/10903597>

¹⁵ Epelboym I, Mazeh H. *Zollinger-Ellison syndrome: classical considerations and current controversies*. Oncologist. 2014 Jan;19(1):44-50.

Dostupno na: <http://www.ncbi.nlm.nih.gov/pubmed/24319020>

¹⁶ Orphanet: Gräsbeck-Imerslund disease [Internet]. 2006. [updated 2006 May].

Dostupno na: http://www.orpha.net/consor/cgi-bin/OC_Exp.php?Expert=35858

Pristupljeno: 16.01.2016.

¹⁷ Valuck RJ, Ruscini JM. *A case-control study on adverse effects: H2 blocker or proton pump inhibitor use and risk of vitamin B12 deficiency in older adults*. J Clin Epidemiol. 2004 Apr;57(4):422-8.

Dostupno na: <http://www.ncbi.nlm.nih.gov/pubmed/15135846>

¹⁸ Akinlade KS, Agbebaku SO, Rahamon SK, Balogun WO. *Vitamin B₁₂ levels in patients with type 2 diabetes mellitus on metformin*. Ann Ib Postgrad Med. 2015 Dec;13(2):79–83.

Dostupno na: <http://www.ncbi.nlm.nih.gov/pmc/articles/PMC4853879/>

¹⁹ Ünal S, Rupar T, Yetgin S, Yaralı N, Dursun A, Gürsel T, et al. *Transcobalamin II Deficiency in Four Cases with Novel Mutations*. Turk J Haematol. 2015 Dec;32(4):317–322.

Dostupno na: <http://www.ncbi.nlm.nih.gov/pmc/articles/PMC4805327/>

²⁰ Louwman MW, van Dusseldorp M, van de Vijver FJ, Thomas CM, Schneede J, Ueland PM, et al. *Signs of impaired cognitive function in adolescents with marginal cobalamin status*. Am J Clin Nutr. 2000 Sep;72(3):762-9.

Dostupno na: <http://www.ncbi.nlm.nih.gov/pubmed/10966896>

²¹ Black MM. *Effects of vitamin B₁₂ and folate deficiency on brain development in children*. Food Nutr Bull. 2008 Jun;29(2Suppl):S126–S131.

Dostupno na: <http://www.ncbi.nlm.nih.gov/pmc/articles/PMC3137939/>

²² Molloy AM, Kirke PN, Brody LC, Scott JM, Mills JL. *Effects of folate and vitamin B₁₂ deficiencies during pregnancy on fetal, infant, and child development*. Food Nutr Bull. 2008 Jun;29(2):S101-11;discussion S112-5.

Dostupno na: <http://www.ncbi.nlm.nih.gov/pubmed/18709885>

²³ Pfeiffer CM, Caudill SP, Gunter EW, Osterloh J, Sampson EJ. *Biochemical indicators of B vitamin status in the US population after folic acid fortification: results from the National Health and Nutrition Examination Survey 1999–2000*. Am J Clin Nutr. 2005;82:442–50.

Dostupno na: <http://www.ncbi.nlm.nih.gov/pubmed/16087991>

²⁴ Pfeiffer CM, Johnson CL, Jain RB, et al. *Trends in blood folate and vitamin B-12 concentrations in the United States, 1988–2004*. Am J Clin Nutr. 2007;86:718–27.

Dostupno na: <http://www.ncbi.nlm.nih.gov/pubmed/17823438>

²⁵ Clarke R, Grimley Evans J, Schneede J, et al. *Vitamin B12 and folate deficiency in later life*. Age Ageing. 2004 Jan;33(1):34–41.

Dostupno na: <http://www.ncbi.nlm.nih.gov/pubmed/14695861>

²⁶ Pontes HA, Neto NC, Ferreira KB, Fonseca FP, Vallinoto GM, Pontes FS, et al. *Oral*

manifestations of vitamin B12 deficiency: a case report. J Can Dent Assoc. 2009 Sep;75(7):533-7.

Dostupno na: <http://www.ncbi.nlm.nih.gov/pubmed/19744365>

²⁷ Graham IM, Le D, Refsum HM i sur. *Plasma homocysteine as a risk factor for vascular disease: The European Concerted Action Project.* JAMA. 1997 Jun;277(22):1775-81.

Dostupno na: <http://www.ncbi.nlm.nih.gov/pubmed/9178790>

²⁸ Verhoef P, Stampfer MJ, Buring JE, Gaziano JM, Allen RH, Stabler SP, et al. *Homocysteine metabolism and risk of myocardial infarction: relation with vitamins B6, B12, and folate.* Am J Epidemiol. 1996 May 1;143(9):845-59.

Dostupno na: <http://www.ncbi.nlm.nih.gov/pubmed/8610698>

²⁹ Briani C, Dalla Torre C, Cotton V, Manara R, Pompanin S, Binotto G, et al. *Cobalamin Deficiency: Clinical Picture and Radiological Finding.* Nutrients. 2013 Nov;5(11):4521–4539.

Dostupno na: <http://www.ncbi.nlm.nih.gov/pmc/articles/PMC3847746/>

³⁰ Silva D, Albers U, Santana I, Vicente M, Martins IP, Verdelho A, et al. *Do MCI patients with vitamin B12 deficiency have distinctive cognitive deficits?.* BMC Res Notes. 2013 Sep;6:357.

Dostupno na: <http://www.ncbi.nlm.nih.gov/pubmed/24010640>

³¹ Petersen RC, Knopman DS, Boeve BF, Geda YE, Ivnik RJ, Smith GE, et al. *Mild Cognitive Impairment: Ten Years Later.* Arch Neurol. 2009 Dec;66(12):1447–1455.

Dostupno na: <http://www.ncbi.nlm.nih.gov/pmc/articles/PMC3081688/>

³² Eastley R, Wilcock GK, Bucks RS. *Vitamin B12 deficiency in dementia and cognitive impairment: the effects of treatment on neuropsychological function.* Int J Geriatr Psychiatry. 2000;15:226–233.

Dostupno na: <http://www.ncbi.nlm.nih.gov/pubmed/10713580>

³³ Moore E, Mander A, Ames D, Carne R, Sanders K, Watters D. *Cognitive impairment and*

vitamin B12: a review. Int Psychogeriatr. 2012 Apr;24(4):541-56.

Dostupno na: <http://www.ncbi.nlm.nih.gov/pubmed/22221769>

³⁴ Clarke R, Smith AD, Jobst KA, et al. *Folate, vitamin B12 and serum total homocysteine levels in confirmed Alzheimer disease*. Arch Neurol. 1998;55:1449-55.

Dostupno na: <http://www.ncbi.nlm.nih.gov/pubmed/9823829>

³⁵ Kim JM, Stewart R, Kim SW, Yang SJ, Shin IS, Yoon JS. *Predictive value of folate, vitamin B12 and homocysteine levels in late-life depression*. The British Journal of Psychiatry. 2008 Mar;192(4):268-274.

Dostupno na: <http://www.ncbi.nlm.nih.gov/pubmed/18378986>

³⁶ Mischoulon D, Fava M. *Role of S-adenosyl-l-methionine in the treatment of depression: a review of the evidence*. Am J Clin Nutr. 2002 Nov;76(5):1158S-61S.

Dostupno na: <http://www.ncbi.nlm.nih.gov/pubmed/12420702>

³⁷ Rahmandar MH, Bawcom A, Romano ME, Hamid R. *Cobalamin C Deficiency in an Adolescent With Altered Mental Status and Anorexia*. Pediatrics. 2014 Dec;134(6):e1709-14.

Dostupno na: <http://www.ncbi.nlm.nih.gov/pubmed/25367534>

³⁸ Tufan AE, Bilici R, Usta G, Erdoğan A. *Mood disorder with mixed, psychotic features due to vitamin b12 deficiency in an adolescent: case report*. Child Adolesc Psychiatry Ment Health. 2012 Jun 22;6(1):25.

Dostupno na: <http://www.ncbi.nlm.nih.gov/pubmed/22726236>

³⁹ Masalha R, Chudakov B, Muhamad M, Rudoy I, Volkov I, Wirguin I. *Cobalamin-Responsive Psychosis as the Sole Manifestation of Vitamin B12 Deficiency*. Isr Med Assoc J. 2001 Sep;3(9):701-3.

Dostupno na: <http://www.ncbi.nlm.nih.gov/pubmed/11574992>

⁴⁰ Healton EB, Savage DG, Brust JC, Garrett TJ, Lindenbaum J. *Neurologic aspects of cobalamin deficiency*. Medicine (Baltimore). 1991 Jul;70(4):229-45.

Dostupno na: <http://www.ncbi.nlm.nih.gov/pubmed/1648656>

⁴¹ Chu C, Scanlon P. *Vitamin B12 deficiency optic neuropathy detected by asymptomatic screening*. BMJ Case Rep. 2011 Apr 26;2011.

Dostupno na: <http://www.ncbi.nlm.nih.gov/pubmed/22696671>

⁴² Kumar S. *Vitamin B12 deficiency presenting with an acute reversible extrapyramidal syndrome*. Neurol India. 2004;52:507-9.

Dostupno na: <http://www.ncbi.nlm.nih.gov/pubmed/15626849>

⁴³ Food and Nutrition Board, Institute of Medicine. *Vitamin B₁₂. Dietary Reference Intakes: Thiamin, Riboflavin, Niacin, Vitamin B₆, Vitamin B₁₂, Pantothenic Acid, Biotin, and Choline*. Washington D.C.: National Academy Press;1998:306-356.

Dostupno na: <http://www.ncbi.nlm.nih.gov/books/NBK114310/>

⁴⁴ Nemet D. *Anemija i druge manifestacije nedostatka željeza, vitamina B12 i folata*. Medicus. 2000 Sij;9(1):59-71.

Dostupno na: <http://hrcak.srce.hr/19185>

⁴⁵ Vlasveld LT. *Low cobalamin (vitamin B12) levels in multiple myeloma: a retrospective study*. Neth J Med. 2003 Aug;61(8):249-52.

Dostupno na: <http://www.ncbi.nlm.nih.gov/pubmed/14628959>

⁴⁶ Shojania AM. *Oral contraceptives: effect of folate and vitamin B12 metabolism*. Can Med Assoc J. 1982 Feb 1;126(3):244-247.

Dostupno na: <http://www.ncbi.nlm.nih.gov/pmc/articles/PMC1862844/>

⁴⁷ Balt CA. *An investigation of the relationship between vitamin B12 deficiency and HIV infection*. J Assoc Nurses AIDS Care. 2000 Jan-Feb;11(1):24-8,31-5.

Dostupno na: <http://www.ncbi.nlm.nih.gov/pubmed/10670004>

⁴⁸ Pandey S. *Magnetic resonance imaging of the spinal cord in a man with tabes dorsalis*. J Spinal Cord Med. 2011 Nov;34(6):609-611.

Dostupno na: <http://www.ncbi.nlm.nih.gov/pmc/articles/PMC3237288/>

⁴⁹ Dimachkie MM, Barohn RJ. *Guillain-Barré Syndrome and Variants*. Neurol Clin. 2013 May; 31(2):491–510.

Dostupno na: <http://www.ncbi.nlm.nih.gov/pmc/articles/PMC3939842/>

⁵⁰ Miller A, Korem M, Almog R, Galboiz Y. *Vitamin B12, demyelination, remyelination and repair in multiple sclerosis*. J Neurol Sci. 2005 Jun;233(1-2):93-7.

Dostupno na: <http://www.ncbi.nlm.nih.gov/pubmed/15896807/>

⁵¹ Cheng HM, Park JH, Hernstadt D. *Subacute combined degeneration of the spinal cord following recreational nitrous oxide use*. BMJ Case Rep. 2013 Mar;2013.

Dostupno na: <http://www.ncbi.nlm.nih.gov/pubmed/23476009>

⁵² Chin J, Forzani B, Chowdhury N, Lombardo S, Rizzo JR, Ragucci M. *Rehabilitation essential in the recovery of multifactorial subacute combined degeneration*. Ann Phys Rehabil Med. 2015 Jun;58(3):190–192.

Dostupno na: <http://www.ncbi.nlm.nih.gov/pubmed/25881767>

⁵³ Katsaros VK, Glocker FX, Hemmer B, Schumacher M. *MRI of spinal cord and brain lesions in subacute combined degeneration*. Neuroradiology. 1998 Nov;40(11):716-9.

Dostupno na: <http://www.ncbi.nlm.nih.gov/pubmed/9860120>

⁵⁴ Xiao CP, Ren CP, Cheng JL, Zhang Y, Li Y, Li BB, et al. *Conventional MRI for diagnosis of subacute combined degeneration (SCD) of the spinal cord due to vitamin B-12 deficiency*. Asia Pac J Clin Nutr. 2016;25(1):34-8.

Dostupno na: <http://www.ncbi.nlm.nih.gov/pubmed/26965759>

⁵⁵ Marshall R, Milburn JM. *Clinical Images - A Quarterly Column: Subacute Combined Degeneration of the Spinal Cord*. Ochsner J. 2013 Summer;13(2):183–185.

Dostupno na: <http://www.ncbi.nlm.nih.gov/pmc/articles/PMC3684324/>

⁵⁶ Misra UK, Kalita J, Das A. *Vitamin B12 deficiency neurological syndromes: a clinical, MRI*

and electrodiagnostic study. Electromyogr Clin Neurophysiol. 2003 Jan-Feb;43(1):57-64.

Dostupno na: <http://www.ncbi.nlm.nih.gov/pubmed/12613142>

⁵⁷ Zuckier LS, Chervu LR. *Schilling evaluation of pernicious anemia: current status.* J Nucl Med. 1984 Sep;25(9):1032-9.

Dostupno na: <http://www.ncbi.nlm.nih.gov/pubmed/6470805>

⁵⁸ Dholakia KR, Dharmarajan TS, Yadav D, Oiseth S, Norkus EP, Pitchumoni CS. *Vitamin B12 deficiency and gastric histopathology in older patients.* World J Gastroenterol. 2005 Dec 7;11(45):7078–7083.

Dostupno na: <http://www.ncbi.nlm.nih.gov/pmc/articles/PMC4725084/>

⁵⁹ Carmel R. *How I treat cobalamin (vitamin B12) deficiency.* Blood. 2008;112(6):2214-2221.

Dostupno na: <http://www.ncbi.nlm.nih.gov/pmc/articles/PMC2532799/>

⁶⁰ Pravilnik o dodacima prehrani. [Internet] 2001.

Dostupno na: http://narodne-novine.nn.hr/clanci/sluzbeni/2011_04_46_1066.html

Pristupljeno: 15.05.2016.

9. ŽIVOTOPIS

Sandra Kirin je rođena 05. kolovoza 1991. godine u Varaždinu. Djetinjstvo je provela u malom mjestu Seketinu, udaljenom 15 kilometra od Varaždina. Osnovnu školu „Vladimir Nazor“ pohađala je u Svetom Iliji. Srednjoškolsko obrazovanje nastavila je u Prvoj Gimnaziji Varaždin (2006-2010) gdje je opći gimnazijski smjer kroz sve četiri godine završavala s odličnim uspjehom. Godine 2010. na temelju rezultata državne mature upisala je Integrirani preddiplomski i diplomski sveučilišni studij medicine na Medicinskom fakultetu u Rijeci, kao redoviti student. Tijekom pete i šeste godine bila je demonstrator na Katedri za internu medicinu iz kolegija Klinička propedeutika. Govori engleski i španjolski jezik.