

# Liječenje pneumotoraksa

---

Vulić, Luka

Master's thesis / Diplomski rad

2016

Degree Grantor / Ustanova koja je dodijelila akademski / stručni stupanj: **University of Rijeka, Faculty of Medicine / Sveučilište u Rijeci, Medicinski fakultet**

Permanent link / Trajna poveznica: <https://um.nsk.hr/um:nbn:hr:184:550096>

Rights / Prava: [In copyright](#)/[Zaštićeno autorskim pravom.](#)

Download date / Datum preuzimanja: **2024-07-24**



Repository / Repozitorij:

[Repository of the University of Rijeka, Faculty of Medicine - FMRI Repository](#)



SVEUČILIŠTE U RIJECI

MEDICINSKI FAKULTET

INTEGRIRANI PREDDIPLOMSKI I DIPLOMSKI

SVEUČILIŠNI STUDIJ MEDICINE

Luka Vulić

**LIJEČENJE PNEUMOTORAKSA**

Diplomski rad

Rijeka, 2016.

SVEUČILIŠTE U RIJECI

MEDICINSKI FAKULTET

INTEGRIRANI PREDDIPLOMSKI I DIPLOMSKI

SVEUČILIŠNI STUDIJ MEDICINE

Luka Vulić

**LIJEČENJE PNEUMOTORAKSA**

Diplomski rad

Rijeka, 2016.

Mentor rada: Prof. dr. sc. Aldo Ivančić, dr.med.

Diplomski rad ocjenjen je dana \_\_\_\_\_ u/na \_\_\_\_\_

\_\_\_\_\_, pred povjerenstvom u sastavu:

1. \_\_\_\_\_

2. \_\_\_\_\_

3. \_\_\_\_\_

Rad sadrži 34 stranica, 2 slike, 0 tablica, 23 literaturna navoda.

*Zahvaljujem se svom mentoru, prof. dr. sc. Aldu Ivančiću na vodstvu, pristupačnosti i stručnim savjetima koji su mi bili dostupni tijekom izrade ovog diplomskog rada.*

*Nadalje, zahvaljujem obitelji i prijateljima na pruženoj potpori i razumijevanju tijekom cijelog studiranja.*

## SADRŽAJ:

1. UVOD .....	1
2. SVRHA RADA.....	4
3. VRSTE PNEUMOTORAKSA .....	5
3.1. PRIMARNI SPONTANI PNEUMOTORAKS .....	5
3.2. SEKUNDARNI SPONTANI PNEUMOTORAKS.....	7
3.3. TRAUMATSKI PNEUMOTORAKS .....	9
3.4. PNEUMOTORAKS U HIV-OM INFICIRANIM OSOBAMA .....	11
4. DIJAGNOSTIKA PNEUMOTORAKSA.....	13
4.1. RADIOGRAFIJA GRUDNIH ORGANA.....	13
4.2. KOMPJUTERIZIRANA TOMOGRAFIJA (CT) .....	14
4.3. ULTRAZVUK.....	17
5. KOMPLIKACIJE PNEUMOTORAKSA.....	18
5.1. TENZIJSKI PNEUMOTORAKS .....	18
5.2. HEMATOPNEUMOTORAKS .....	19
5.3. BRONHOPLEURALNA FISTULA .....	19
5.4. PNEUMOMEDIJASTINUM .....	19
5.5. RECIDIVIRAJUĆI PNEUMOTORAKS .....	19
5.6. OBOSTRANI PNEUMOTORAKS .....	20
5.7. KRONIČNI PNEUMOTORAKS.....	20
6. LIJEČENJE PNEUMOTORAKSA .....	21
6.1. OPSERVACIJA.....	21
6.2. METODE ASPIRACIJE .....	22
6.3. KIRURŠKE TEHNIKE U LIJEČENJU PNEUMOTORAKSA .....	23
6.4. METODE PREVENCIJE RECIDIVA PNEUMOTORAKSA .....	24
7. RASPRAVA .....	27
8. ZAKLJUČCI.....	28
9. SAŽETAK .....	29
10. SUMMARY .....	30
11. LITERATURA.....	31
12. ŽIVOTOPIS .....	34

## POPIS KORIŠTENIH SKRAĆENICA I AKRONIMA

PSP – primarni spontani pneumotoraks

SSP – sekundarni spontani pneumotoraks

KOPB – kronična opstruktivna plućna bolest

TP – tenzijski pneumotoraks

CF – cistična fibroza

CP – catamenial pneumotoraks

TES – thoracic endometriosis syndrome

PCP – *Pneumocystis jirovecii* pneumonija

VATS – videotorakoskopski kirurški zahvat

ARDS – akutni respiratorni distress sindrom

## 1. UVOD

Stijenku ljudskog toraksa čine tvrde koštane i mekotkivne komponente. One omeđuju važno anatomsko područje u kojem se nalaze jedne od najvitalnijih struktura u ljudskom tijelu, srce i pluća. Stjenka uz protektivnu, za pluća, znači i važnu funkcionalnu značajku. U finim interakcijama skeletne i mišićne komponente, uz pomoć dijafragme, obavljaju za život neophodnu funkciju, disanje.(1)

Stijenku, od koštanih struktura, čine prsna kost sprijeda, kralježnica straga i 12 pari rebra koje okružujući toraks spajaju ove dvije komponente. Od mekih tkiva stjenku čine, od dubine prema površini, neurovaskularni snopovi koji se protežu donjim rubom svakog rebra, mišići, potkožno tkivo i koža. U prsnu šupljinu odraslog čovjeka može stati i do šest litara krvi, u svaku polovicu do tri.(2)

Pluća su parni organi spužvaste i elastične konzistencije koji su obloženi tankom ovojnicom. Ta ovojnica naziva se pleura ili poplućnica i sastoji se od dva lista, visceralnog i parijetalnog. Visceralna pleura adherira za plućni parenhim u jednom sloju i oblaže cijela pluća. Jedino mjesto gdje visceralnu pleuru nalazimo u dvosloju naziva se plućni ligament. Ova struktura, sadržavajući u sebi glavne bronhe i velike krvne žile i živce, proteže se od hilusa pluća do ošita i u kontinuitetu prelazi u parijetalnu pleuru. Parijetalna pleura vanjski je list poplućnice koji iznutra oblaže torakalnu stjenku, ošit i medijastinum ograđujući pluća od ostalih struktura. Ova dva lista poplućnice međusobno su odvojena virtualnim pleuralnim prostorom koji je ispunjen malom količinom surfaktanta i omogućuje klizanje dvaju slojeva pleure prilikom disanja. Između lijevog i desnog pleuralnog prostora ne postoji anatomska poveznica, stoga su potpuno odvojeni. U bolesnim stanjima ili prilikom ozljeda u ovom prostoru može se nakupljati zrak (pneumotoraks), tekućina ili krv (hematoraks).(1)



Još davne 1803.godine Jean Marc Gaspard Itard opisao je pneumotoraks kao nakupinu slobodnog zraka unutar pleuralnog prostora. Zbog nakupljenog zraka u prsištu se stvara pozitivan tlak i dolazi do kolapsa pluća, odnosno prilikom inspirija plućno krilo se ne može u potpunosti proširiti i dolazi do smanjenja vitalnog kapaciteta.

Razlikujemo spontani, koji je češći, i nespontani ili traumatski pneumotoraks. Ako je do spontanog pneumotoraksa došlo u zdrave osobe govorimo o primarnom spontanom pneumotoraksu (PSP), a ukoliko je osoba prije bolovala od neke plućne bolesti naziva se sekundarni spontani pneumotoraks (SSP). Traumatski pneumotoraks može biti zatvoreni, otvoreni kod penetrantnih ozljeda i ijtrogene etiologije. Najčešći uzroci sekundarnog spontanog pneumotoraksa su rupture subpleuralnih emfizemnih bula, plućni apscesi, pneumonije i aktivni tuberkulozni procesi. Također, poznajemo jednu posebnu vrstu SSP-a koja se zove catamenial pneumotoraks, a povezana je s menstruacijom. Valja napomenuti da je SSP mnogo ozbiljnije stanje od PSP-a zbog popratnih plućnih bolesti. Traumatski pneumotoraks nastaje kod penetrantnih ozljeda toraksa, kod zatvorenih ozljeda uslijed tupih povreda pluća ili traheobronhalnog stabla i kod ijtrogenih ozljeda. Liječenjem pneumotoraksa nastojimo postići reekspanziju plućnog parenhima i normalizaciju plućne funkcije. Terapija se provodi u obliku opservacije, metodama aspiracije i kiruškog liječenja.(3)

PSP se najčešće javlja u visokih, mršavih muškaraca astenične građe u dobi od 20 do 40 godina, rijetko nakon. Pozitivna anamneza pušenja i određena zanimanja uvelike doprinose pojavnosti PSP-a. Dolazi do nagle, iznenadne pojave boli u prsima, zaduhe i suhog podražajnog kašlja prilikom odmora ili lagane svakodnevne aktivnosti. Tahikardija je čest nalaz u fizikalnom pregledu, a što je veći pneumotoraks javljaju se dodatni simptomi kao što su smanjena respiratorna pomičnost, hiperrezonancija na perkusiju, smanjeni fremitus i smanjeni ili oslabljeni tonovi disanja na zahvaćenoj strani. Literatura navodi incidenciju PSP-a od pet do deset slučajeva godišnje na sto tisuća stanovnika unutar jedne kalendarske godine. Sumnja se

da je ta brojka mnogo veća s obzirom na blage simptome u malih pneumotoraksa i nejavljanje liječniku. PSP češće nalazimo na desnoj strani, a obostrano vrlo rijetko, u manje od deset posto slučajeva.(4)

SSP je najčešće komplikacija već otprije poznate, klinički dokazane plućne bolesti ili je njena prva manifestacija. Najčešće se javlja u osoba starije životne dobi, nakon 60. godine života. To je stoga što je u toj dobi i najveća incidencija kroničnih plućnih bolesti. Uzroci SSP-a mogu biti razne upalne i plućne bolesti, tumori i sistemne bolesti. Dispneja i bol u prsima javljaju se u većine bolesnika, a simptomi, za razliku od PSP-a, ne prolaze spontano. Nisu rijetke ni teške hipotenzije, hiperkapnije i hipoksemije. Simptomi i fizikalni nalaz često su prikriveni osnovnom bolešću, posebice u bolesnika sa KOPB-om.(4)

Od komplikacija najviše se ističe tenzijski pneumotoraks (TP) kao izuzetno progredirajuće i po život opasno stanje. U TP-u tkivo koje okružuje mjesto ulaska zraka u pleuralni prostor djeluje kao jednosmjerni ventil i dolazi do nakupljanja zraka u pleuralnom prostoru, bez mogućnosti da iz njega izađe. To dovodi do potpunog kolapsa pluća, pomaka srca i dušnika na suprotnu stranu prsnog koša te kolapsa gornje i donje šuplje vene. Posljedično dolazi do smanjenja venskog priljeva u desno srce i u konačnici do stanja šoka s hipotenzijom. Smrt može nastupiti već za nekoliko minuta.(2)

## **2. SVRHA RADA**

Svrha ovog rada je pregledno opisati problematiku pneumotoraksa i njegovo liječenje. Pregledom literature u radu će biti prikazane i objašnjene vrste i uzroci, klinička slika, dijagnostički kriteriji i terapijske mogućnosti u liječenju pneumotoraksa.

Pneumotoraks se često javlja, katkada i u potpuno zdrave osobe, te smatram da je poznavanje ove problematike od izuzetne važnosti. Pravodobno prepoznavanje vrste pneumotoraksa i njegovo liječenje mjere su kojima se bitno može utjecati na preživljenje i kvalitetu pacijentova života.

### 3. VRSTE PNEUMOTORAKSA

#### 3.1.PRIMARNI SPONTANI PNEUMOTORAKS

Primarni spontani pneumotoraks (PSP) je vrsta pneumotoraksa koji se javlja u pacijenata kojima prethodno nije dijagnosticirana neka plućna bolest, a bez predisponirajućih događaja. U stvarnosti, u većine pacijenata PSP je posljedica neprepoznate plućne bolesti, predominantno nastao puknućem subpleuralnih bula.(5) To su nakupine zraka ograničene visceralnom pleurom koje nastaju nakon ruptura alveola. Alveole pucaju zbog gubitka elastičnih plućnih niti i zbog prepunjenosti zrakom uzrokovane upalama u malim dišnim putevima. PSP se najčešće javlja u mladih, visokih muškaraca koji imaju pozitivnu anamnezu pušenja duhanskih proizvoda.(4)

Incidencija PSP-a varira geografski i spolno, od 7.4 PSP-a kod muškaraca na 100 000 stanovnika u jednoj godini u SAD-u do 37 PSP-a u muškaraca na 100 000 stanovnika u godinu dana u Ujedinjenom Kraljevstvu. Kod žena su te brojke znatno manje sa incidencijom u rasponu od 1.2 PSP-a na 100 000 stanovnika u SAD-u do 15.4 PSP-a na 100 000 stanovnika u Ujedinjenom Kraljevstvu,u jednoj godini.(6) Razlozi ovakvih razlika pojavnosti PSP-a u muškaraca i žena kao i razlika pojavnosti s obzirom na geografski položaj nisu poznati.

Ponovna pojavnost PSP-a, nakon prethodno izliječenog, varira u rasponu od 25 do više od 50 posto sa najvećim brojem recidiva unutar prve godine od izliječenja.(6) Retrospektivna studija, rađena na 153 pacijenta, u trajanju od četiri godine, pokazala je pojavnost recidiva PSP-a od 54.2 posto.(7)

Faktori rizika za razvoj PSP-a su pušenje, pojavnost PSP-a unutar obitelji, prisutnost plućnih cista, Marfanov sindrom, homocistinurija i anoreksija.

Pušenje se smatra značajnim riziko faktorom, posebice zbog svoje agresivnosti na male dišne puteve i posljedično upalne procese unutar njih. Za primjer, u analizi četiri studije koje su

uključivale 505 pacijenata sa PSP-om, 461 pacijent su bili pušači (91 posto).(5) Nadalje, rizik za razvoj PSP-a direktno je povezan sa količinom popušanih cigareta. U usporedbi sa nepušačima, relativni rizik za razvoj PSP-a kod muškaraca je 7 puta veći u lakših pušača (1 do 12 cigareta na dan), 21 puta veći u srednje teških pušača (13 do 22 cigareta na dan) i 102 puta veći u teških pušača (više od 22 popušane cigarete na dan). Za žene relativni rizik je 4, 14 i 68 u lakih, srednje teških i teških pušačica.(8)

Mišljenje je da se sklonost nastanku PSP-a nasljeđuje autosomno dominantno, autosomno recesivno, X vezano i poligeno.(5) Također, opisana je sklonost razvoju PSP-a u osoba s HLA haplotipom A2B40 i alfa 1 antitripsin fenotipom M1M2.(4) Jedna studija, iz 2007. godine, ukazuje na češću pojavnost PSP-a kod bolesnika koji boluju od autosomno dominantne bolesti, Birt-Hogg-Dube sindroma. Od 198 pacijenata sa ovim sindromom, 48 ih je u povijesti bolesti imalo naveden PSP (24 posto). Ovu bolest karakteriziraju benigni tumori kože i karcinom bubrega, a povećana je i incidencija PSP-a.(9)

Primarni spontani pneumotoraks se obično javlja u mirovanju, a pacijenti su najčešće u svojim dvadesetim ili tridesetim godinama, rijetko stariji od 40. Češće se javlja pri padu tlaka zraka i određenih zanimanja (piloti, ronjoci,...). Pacijent se žali na nagli nastup dispneje i pleuritične boli u prsima, a katkada se javlja i suhi podražajni kašalj. Jačina simptoma varira i proporcionalna je količinom zraka u pleuralnom prostoru, sa zaduhom izraženijom u velikim pneumotoraksa. Moguća je i prisutnost subkutanog emfizema. Karakterističan fizikalni nalaz uključuje smanjenu pomičnost torakalne stijenke na strani pneumotoraksa, reduciranost udaha i hiperrezonantnu perkusiju. Hiperkapnija najčešće nije prisutna zbog drugog, funkcionalnog plućnog krila koje kompenzira rad bolesnog pluća. Progredirajuće poteškoće u disanju i hemodinamske nestabilnosti (tahikardija, hipotenzija) ukazuju nam na mogućnost nastanka tenzijskog pneumotoraksa koji iziskuje neodgodivu, hitnu dekompresiju.(5)

Dijagnoza se postavlja na temelju anamneze i patognomoničnih radioloških nalaza snimljenih u uspravnom stavu.

### 3.2.SEKUNDARNI SPONTANI PNEUMOTORAKS

Sekundarni spontani pneumotoraks definira se kao pneumotoraks koji je nastao kao posljedica već postojeće, prije dijagnosticirane bolesti pluća. SSP može biti komplikacija skoro svih plućnih bolesti, no najčešće se povezuje sa KOPB-om, cističnom fibrozom, primarnim karcinomom pluća ili plućnim metastazama, raznim pneumonijama i tuberkulozom. Manje česti uzroci SSP-a jesu ankilozirajući spondilitis, astma, intersticijske bolesti pluća, limfangiolejomiozitoza, Sjogrenov sindrom, reumatoidni artritis, sarkoidoza,...

Simptomi i težina kliničke slike SSP-a ovise o volumenu zraka unutar pleuralnog prostora, brzini nastanka pneumotoraksa, pritisku kojim on djeluje na okolne organe, pacijentovoj dobi i respiracijskoj rezervi. Prezentira se zaduhom i boli u prsima lokaliziranoj na strani pneumotoraksa. Simptomi u bolesnika sa SSP-om su jači, ozbiljniji i ne prestaju spontano, od onih u bolesnika sa PSP-om, najviše zbog smanjene plućne rezerve u bolesnika sa SSP-om uzrokovane osnovnom plućnom bolesti. Intenzitet dispneje varira od slabe, srednje pa sve do teške sa kardiopulmonalnom insuficijencijom uzrokovanom tenzijskim pneumotoraksom. Pacijentima koji uz pneumotoraks boluju od infekcijske bolesti pluća navedenim simptomima pridružuju se još i kašalj, temperatura, zimica i umor.

Fizikalni nalaz može biti prikriven osnovnom plućnom bolešću, posebice kod bolesnika sa KOPB-om. Nalazimo smanjenu pomičnost prsnog koša, kratak dah, odsutnost fremitusa i hiperrezonanciju na perkusiju. Pacijent nerijetko koristi i pomoćnu dišnu muskulaturu. Pomak traheje u stranu kasni je nalaz velikog, već uznapredovalog pneumotoraksa.(10)

Teška hipoksemija i hiperkapnija nisu rijedak nalaz. U jednoj studiji, bolesnicima sa SSP-om izmjerene su vrijednosti PaO<sub>2</sub> ispod 55 mmHg kod 17 % pacijenata i ispod 45mmHg u 4 %

pacijenata. PaCO<sub>2</sub> premašio je 50 mmHg kod 16 % pacijenata i 60 mmHg kod 4 % pacijenata.(11)

Kronična opstruktivna plućna bolest najčešći je uzrok SSP-a sa postotkom 50% - 70%. Najčešći uzrok su rupturi apikalnih bula. Težina KOPB-a korelira sa pojavnosti SSP-a. Više od 30 posto bolesnika sa SSP-om uzrokovanim KOPB-om imati će forsirani ekspiratorni volumen u jednoj sekundi (FEV<sub>1</sub>) manje od jedne litre.

SSP je relativno česta komplikacija cistične fibroze. Tri do četiri posto bolesnika sa CF-om imati će epizodu SSP-a tokom života. Oni bolesnici sa CF-om koji dožive 18 godina imati će epizodu SSP-a u 16% - 20%. Povećanu incidenciju SSP-a imaju bolesnici koji uz CF imaju infekcije dišnog sustava sa *Pseudomonas aeruginosom*, *Burkholderiom cepaceom* i *Aspergillusom*, kao i prijašnje epizode masivnih hemoptiza.(10)

Primarni karcinomi i metastaze u plućima također su povezane sa pojavnosti SSP-a. U studiji rađenoj na 168 pacijenata sa SSP-om, malignitet je bio uzrok za 16% SSP-a.(12)

SSP mogu zakomplicirati i tuberkuloza, nekrotizirajuće pneumonije uzrokovane sa *Pneumocystis jirovecii*, i rjeđe uzrokovane gljivicama. Povezan je i sa bakterijskim upalama pluća uzrokovanih *Staphylococcusom*, *Klebsiellom*, *Pseudomonasom*, *Streptococcusom pneumoniae* i anaerobnim organizmima. Među 168 pacijenata sa SSP-om, u studiji, bakterijska upala bila je u pozadini 11% pacijenata.(12)

Pneumotoraks može nastati i rupturom tuberkulozne kaverne u pleuralni prostor. Takva komplikacija tuberkuloze pojavljuje se u 1% - 3% slučajeva hospitaliziranih pacijenata.(10)

Također poznajemo i sekundarni pneumotoraks povezan sa menstruacijom (catamenial-pneumotoraks). To je vrsta pneumotoraksa koji najčešće nastaje 72 sata od početka menstruacije, iako su zabilježeni slučajevi koji su nastali i u predmenstrualno vrijeme i u fazi ovulacije. CP je dio TES-a (thoracic endometriosis syndrome) u koji spadaju još i catamenial

hemotoraks i katamenijalna hemoptiza. TES nastaje zbog rasta endometrijskog tkiva i žlijezda unutar pluća, na površini pleure ili dijafragme, a rijetko unutar traheobronhalnog stabla. Karakteriziraju ga plavkasto – smeđe ciste, tzv. čokoladne ciste. TES je za razliku od endometrioze smještene u zdjelici vrlo rijetka pojava. Etiološki mehanizmi ovog sindroma nisu u potpunosti istraženi i vjeruje se da je pojava ovog sindroma multifaktorijalne naravi. Najčešće se javlja u žena u dobi od 35 godina (15 – 54 godine), i češće zahvaća desnu stranu pluća. CP je najčešća manifestacija TES-a i vjeruje se kako je on uzrok mnogo većeg broja pneumotoraksa u mladih žena nego što se do sada mislilo. Klinički se prezentira kašljem, boli u prsima i kratkoćom daha.(1)

### 3.3.TRAUMATSKI PNEUMOTORAKS

Traumatski pneumotoraks može biti posljedica tupih i penetrantnih ozljeda prsnog koša, a može biti uzrokovan i liječničkom opservacijom, najčešće nakon kiruškog liječenja. On može biti otvoren kao posljedica probojne ozljede oštrim predmetom i zatvoren kao posljedica ozljeda pluća i traheobronhalnog stabla.(3)

Penetrantne ozljede prsnog koša općenito su rjeđe, ali smrtonosnije od tupih ozljeda prsnog koša. Njihova incidencija varira s obzirom na geografski položaj.(13) U SAD-u 9 % svih traumom uzrokovanih smrti nastaje zbog ozljeda toraksa, od čega je jedna trećina uzrokovana probojnim ozljedama.(14,15) U Europi, incidencija penetrantnih ozljeda 4 je posto svih ozljeda.(16)

Probojna ozljeda uzrokuje otvorenu ili usisnu ranu prsnog koša, koja je najčešće veća od 3 centimetra, i uzrokuje nakupljanje zraka između dvaju listova pleure. Otvor na stijenci prsnog koša uzrokuje izjednačavanje intratorakalnog tlaka s atmosferskim tlakom, te time djelomični ili potpuni kolaps plućnog krila. Normalno disanje podrazumijeva spuštanje ošita prilikom udisaja i stvaranje negativnog tlaka u intratorakalnom prostoru. Tim procesom zrak se uvlači u



dišni put i pluća. Ukoliko je promjer rane na prsnom košu dvije trećine promjera dušnika ili veći, zrak će ulaziti kroz otvor na stijenci u tzv. intratorakalni mrtvi prostor. To nadalje može prouzročiti hipoventilaciju i posljedično hipoksiju. Simptomi i veličina pneumotoraksa obično će biti proporcionalni s promjerom nastalog otvora u prsnom košu.(2) Jednostrani oslabljeni zvuk disanja oštro nam sugerira na nastanak pneumotoraksa, dok ga subkutani zrak bilo gdje u stijenci prsnoga koša, u bolesnika sa penetrantnom ozljedom, gotovo potvrđuje. Možemo naići i na hiperrezonanciju prilikom perkusije, no nju ipak češće nalazimo u tenzijskom pneumotoraksu.(13)

Zatvoreni traumatski pneumotoraks nastaje kao posljedica tupe ozljede pluća ili traheobronhalnog stabla gdje ne dolazi do otvorenog defekta stijenke prsnog koša.(2) Uobičajeni uzrok nastanka zatvorenog pneumotoraksa je ozljeda pluća prelomljenim rebrom ili multiplim lomovima rebara. Polomljeno rebro utisne se u pluća i pritom kidajući pleuru i plućni parenhim uzrokuje pneumotoraks. Višestruki prijelomi rebara mogu uzrokovati vidljive deformitete prsnog koša i paradoksalne respiratorne pokrete. U oko 25 % pacijenata sa multiplim lomovima rebara doći će do nastanka pneumotoraksa.(17) Također, i kod zatvorenog tipa traumatskog pneumotoraksa, dolazi do djelomičnog ili potpunog kolapsa plućnog krila zbog konstantnog pritoka zraka u pleuralni prostor kroz ozljedu na plućima. Auskultacijom nalazimo smanjene tonove disanja na zahvaćenoj strani, a palpacijom stijenke prsnog koša često se otkriju krepitacije što ukazuje na subkutani emfizem. Ovo stanje zdravim osobama, koje imaju normalnu respiratornu rezervu, ne bi trebalo akutno ugroziti disanje. Ozljeđenika se mora konstantno nadzirati da ne bi došlo do razvoja tenzijskog pneumotoraksa.(2)

### 3.4.PNEUMOTORAKS U HIV-OM INFICIRANIM OSOBAMA

Pneumotoraks je rijetka ali potencijalno kobna komplikacija HIV-a. Može nastati kao posljedica *Pneumocystis jirovecii* pneumonije, Kaposijeva sarkoma, intravenozne zloupotrebe droge, infekcije Toksoplazmozom, bakterijskih, virusnih i gljivičnih infekcija.(18)

U prospektivnoj studiji koja je trajala 3 godine i uključivala 599 HIV-om zaraženih osoba, u 1.2 % hospitaliziranih pacijenata nastao je pneumotoraks kao komplikacija HIV-a. Razvoj pneumotoraksa bio je povezan sa povećanom smrtnošću unutar bolnice (31 % u pacijenata sa pneumotoraksom naprema 6 % u pacijenata bez pneumotoraksa).(19)

Uzrok pneumotoraksa u pacijenata sa *Pneumocystis jirovecii* pneumonijom (PCP) nije u potpunosti razjašnjen. Glavne hipoteze koje objašnjavaju patogenezu nastanka pneumotoraksa kod ovih bolesnika fokusiraju se na nekrozu tkiva koju uzrokuje *Pneumocystis*. Ovoj teoriji također se pridružuje i uloga aerosola pentamidina koji se koristi kao profilaksa i lijek za infekciju *Pneumocystisom*. Pneumotoraks kod ovih bolesnika, za razliku od bolesnika sa bakterijski uzrokovanim upalama pluća, češće je bilateralan.

*Pneumocystis jirovecii* u PCP-u opsežno invadira alveolarne septe, pleuru i vaskulaturu pluća. Upala kojom se pokušava ograničiti i suzbiti gljivica, kao i mali infarkti koji nastaju kao posljedica djelovanja gljivice na mikrovaskulaturu, uzrokuju nekrozu tkiva pluća. Dodatno gljivica također, svojim toksinima, uništava tkivo pluća.

Pentamidin u aerosolu, koji se daje pacijentima sa PCP-om, indirektno je povezan sa formiranjem cista i kavitacija, kao i sa pneumotoraksom. Nije dokazano njegovo direktno toksično djelovanje. Neadekvatna preraspodjela pentamidina na periferiji pluća uzrokuje da lagana, kronična infekcija *Pneumocystisom* perzistira, što posljedično dovodi do periferne destrukcije plućnog tkiva i formiranja pneumatocela. Ovom mehanizmu kao faktori rizika pridružuju se bakterijska upala pluća i plućna tuberkuloza u povijesti bolesti. Također, pušenje

duhanskih proizvoda, koji oštećuju male dišne puteve, pridružuje se faktorima rizika za nastanak pneumotoraksa u pacijenata sa PCP-om.(18)

Klinička prezentacija simptoma kod pneumotoraksa povezanog sa AIDS-om slična je kao i u ostalih vrsta pneumotoraksa. Dispneja i nagli nastup boli locirane na prsnom košu najčešći su simptomi.

## 4. DIJAGNOSTIKA PNEUMOTORAKSA

Točna procijena veličine pneumotoraksa katkad je veliki problem i za najiskusne liječnike. U tome nam pomaže prosječna interpleuralna distanca koja izražava njegovu veličinu u postotcima, a uzima se iz frontalnih radiografskih snimki. Ona približno određuje veličinu pneumotoraksa uzimajući zbroj udaljenosti (mjerenu u milimetrima) između rebara i visceralne pleure u apikalnim, srednjim i bazalnim nivoima i zatim tu sumu dijeli sa tri. Mali pneumotoraks za pacijenta može biti asimptomatski i samolimitirajući, ali mora biti kontroliran radi moguće progresije. Veliki pneumotoraks može uzrokovati hipoventilaciju, hipoksemiju i hemodinamsku nestabilnost. Ukoliko ovakav pneumotoraks ne tretiramo neodložno i kao hitnoću on može progredirati do kardijalnog aresta i posljedično smrti pacijenta.

U dijagnostici pneumotoraksa pomažu nam rendgenski snimci grudnih organa, CT i ponekad ultrazvuk.(20)

### 4.1.RADIOGRAFIJA GRUDNIH ORGANA

Glavna odlika pneumotoraksa na RTG-u toraksa je bijela visceralna, pleuralna linija koja je odvojena od parijetalne pleure tamnom nakupinom zraka. Nadalje, nakon linije visceralne pleure, gledajući od medijane linije prema torakalnoj stijenci, ne vidimo nikakve vaskulature (kolekcija pleuralnog zraka je avaskularna) (Slika 1). Katkada velike bule u plućima mogu biti prikazane kao pneumotoraks, što valja imati na umu prilikom dijagnostike. Pneumotoraks radiografski može biti sniman u uspravnom, ležećem i bočnom stavu pacijenta. Najosjetljiviji od navedenih je bočni RTG snimak.

Na radiografskom snimku u uspravnom stavu najveća nakupina zraka akumulira se u apikolateralnoj poziciji pluća. Linija visceralne pleure prikazuje se ili ravnom ili konveksnom s obzirom na grudnu stijenu. Već nakupina od 50 mL pleuralnog zraka biti će vidljiva na RTG-u toraksa. Iako u pneumotoraksu kolabirano pluće značajno gubi na volumenu, ono će sačuvati

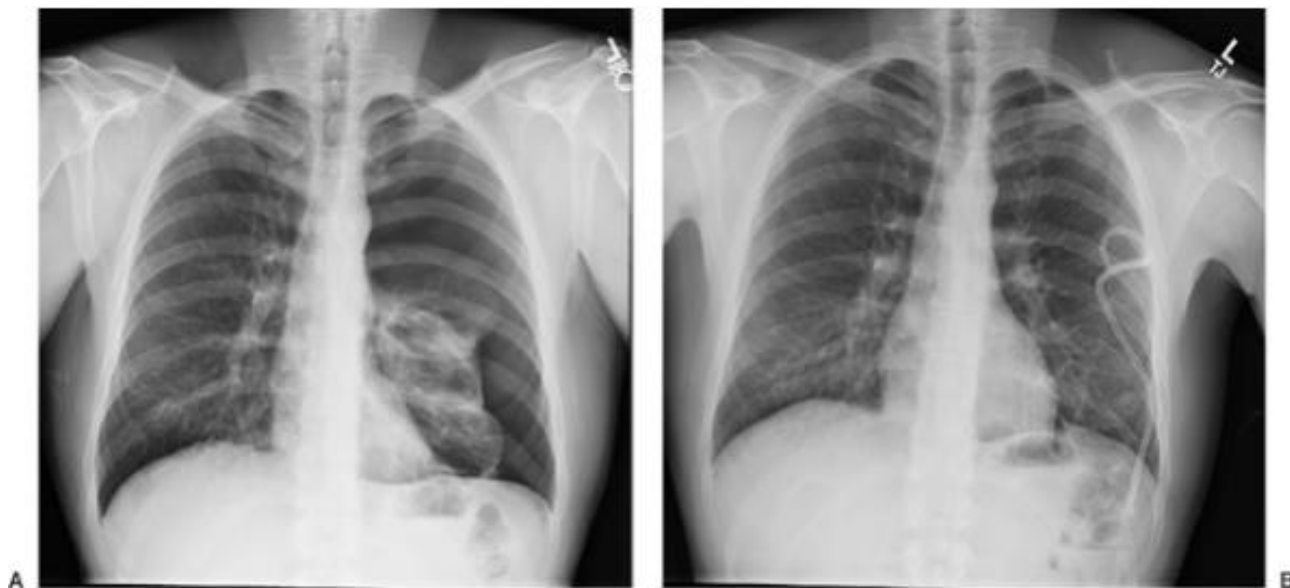
svoju nisku kontrastnost zahvaljujući vazokonstrukciji žila i posljedično smanjenom protoku kroz njih. Iako se prije preporučalo RTG snimanje u uspravnom stavu u ekspiriju, zbog svojeg limitirajućeg karaktera i podjednake osjetljivosti, danas smo mišljenja kako je bolje snimak učiniti u inspiriju.(20) Podjednaka osjetljivost u detekciji dokazana je i u studiji iz 1996. godine.(21)

Na snimku u ležećem stavu zrak se nakuplja ispod pluća i ocrtava kosto-frenični sulkus (znak dubokog sulkusa) i anterolateralnu granicu medijastinuma. U rijetkim slučajevima zrak se može nakupljati i u freniko-vertebralnom sulkusu. Linija visceralne pleure biti će vidljiva na bazi pluća i imati će konkavnu konturu. Približno 500 mL zraka potrebno je da se pneumotoraks može dijagnosticirati na RTG snimkama u ovom stavu. Čitavi hemitoraks na strani pneumotoraksa može biti povećan i nižeg kontrasta.

Pneumotoraks se najlakše može detektirati na snimkama u bočnom stavu. Čak i mali pneumotoraksi, od svega 5 mL zraka, mogu biti dijagnosticirani na temelju ovih snimaka. Većina pleuralnog zraka akumulira se na lateralnim lokacijama pluća. Visceralna pleuralna linija prikazuje se ravno ili konveksno s obzirom na grudnu stijenku.(20)

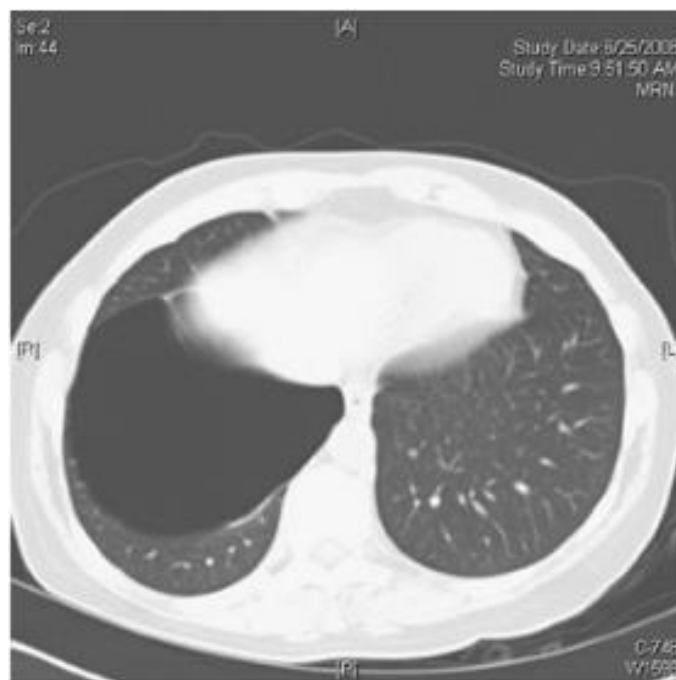#### 4.2.KOMPJUTERIZIRANA TOMOGRAFIJA (CT)

CT scanning je najpreciznija tehnika za detekciju pneumotoraksa. Čak i veoma male nakupine intrapleuralnog zraka, atipične kolekcije pleuralnog zraka i veoma mali lokalizirani pneumotoraksi mogu se prikazati na CT snimkama. Sva patologija pleure (uključujući pleuralne izljeve, pneumotorakse i pleuralne adhezije) detektabilna je, i njihova dijagnoza uvelike je olakšana CT uređajem (Slika 2).(20)



**Slika 1.** A: RTG snimak grudnih organa koji prikazuje lijevostrani pneumotoraks. B: RTG snimak grudnih organa koji prikazuje potpuno ekspanzirano lijevo plućno krilo nakon drenaže.

Preuzeto i modificirano prema: Shields TW, LoCicero J, Reed CE, Feins RH, editors. General Thoracic Surgery. 7th ed.: Lippincott Williams & Wilkins; 2009.



**Slika 2.** CT toraksa koji prikazuje veliku bulu u desnom, donjem režnju pluća

Preuzeto i modificirano prema: Shields TW, LoCicero J, Reed CE, Feins RH, editors. General Thoracic Surgery. 7th ed.: Lippincott Williams & Wilkins; 2009.

### 4.3.ULTRAZVUK

Ultrazvuk se katkada koristi u dijagnostici pneumotoraksa, iako je najmanje precizna tehnika od ovih navedenih. On se najčešće koristi u situacijama gdje dijagnoza i opservacija moraju biti hitno provedene, kao što su npr. razne vanbolničke nesreće. Ultrazvučni nalaz pneumotoraksa temelji se na nedostatku međusobnog klizanja visceralne i parijetalne pleure. U prisutnosti pneumotoraksa glatke, horizontalne ehogene linije demarkiraju pleuralnu liniju. Točnost dijagnoze pneumotoraksa ultrazvukom istaživana je u mnogim studijama i pokazala se manje preciznom od dijagnoza rentgenom i CT-om.(20) U jednoj studiji ultrasonografija, koja je bila provedena od strane specijalista radiologije, pokazala je 80 % točnosti s obzirom na CT-om dijagnosticirane pneumotorakse.(22)



## 5. KOMPLIKACIJE PNEUMOTORAKSA

Mehanizam nastanka pneumotoraksa i poduzete terapijske mjere diktirati će tijek pneumotoraksa. Osim postepene reekspanzije plućnog parenhima, koja je željeni rezultat liječničke opservacije, može doći i do raznih komplikacija.(4)

### 5.1.TENZIJSKI PNEUMOTORAKS

Tenzijski pneumotoraks (TP) najteža je i najopasnija komplikacija pneumotoraksa koja iziskuje hitnu liječničku intervenciju. On je rezultat jednosmjernog ventilnog mehanizma koji dopušta zraku da prilikom inspirija kontinuirano ulazi u pleuralni prostor, a ne dopušta njegov izlazak prilikom ekspirija. Kao rezultat toga, intrapleuralni tlak postaje viši od atmosferskog i pritišće kolabirano pluće i medijastinalne organe, a posljedično zdravo pluće i gornju i donju šuplju venu. TP je rijetka komplikacija PSP-a, a češća SSP-a, u pacijenata sa traumatskim pneumotoraksom i intubiranih pacijenata. Najčešće se razvija nakon prsnuća emfizematozne bule, kaverne, ciste ili plućnog apscesa, kao komplikacija traheotomije i mehaničke ventilacije, kod prijeloma rebara, perforacije jednjaka i penetrantnih ozljeda. Pacijenti sa TP-om pokazuju znakove respiratornog distresa, tahikardije, hipotenzije, cijanoze, anksioznosti, hiperekspaniranog hemitoraksa koji nije pomičan u skladu sa respiracijom i trahealne devijacije. Valja obratiti pažnju i na nabrekle vene vrata. Naposljetku se razvija kardiorespiracijska dekompenzacija. U TP-u je izraženiji vizualni klinički nalaz nego li auskultatorni, i iziskuje hitnu dekompresiju kako bi se intrapleuralni tlak izjednačio sa atmosferskim. Ukoliko se napravi RTG grudnih organa nalaz je sljedeći: kolaps plućnog tkiva, trahealna devijacija i pomak medijastinalnih struktura, povećan volumen toraksa, povećana separacija rebara, kompresija kontralateralnog pluća, te inverzija ošita.(1) Dekompresija se mora učiniti što prije, iglom dugom najmanje 7 centimetara, koja se uvodi u razini drugog interkostalnog prostora u medioklavikularnoj liniji. Nakon hitne dekompresije pacijentu

učinimo radiografski snimak da se utvrdi veličina pneumotoraksa i odlučuje se o daljnjoj opservaciji.(2)

## 5.2.HEMATOPNEUMOTORAKS

Hematopneumotoraks se javlja kao posljedica kod 5 – 10% slučajeva pneumotoraksa i češći je u muškaraca. Krvarenje je najčešće arterijsko i javlja se zbog razdora vaskularnih priraslica, a rijede zbog vaskulariziranih bula. Klinička slika ovisi o količini izgubljene krvi. Prosječan gubitak krvi je 1000 mL i u trećine pacijenata se javlja hipovolemični šok. Iako plućna reekspanzija može pomoći u tamponadi mjesta krvarenja preporuča se rana kirurška intervencija da se zaustavi krvarenje, evakuira zgrušana krv i zbrine mjesto curenja zraka.(1)

## 5.3.BRONHOPLEURALNA FISTULA

Bronhopleuralna fistula rijetko se javlja u PSP-a, u 3 – 4% pacijenata. Ona se češće javlja kao posljedica SSP-a i traumatskog pneumotoraksa. Ukoliko je prisutan kontinuirani protok zraka prilikom drenaže sigurno je prisutna bronhopleuralna fistula.(4)

## 5.4.PNEUMOMEDIJASTINUM

Pneumomedijastinum rijetka je komplikacija pneumotoraksa koja se javlja u manje od 1% slučajeva. Ona označava prisutnost zraka u medijastinumu. Česta pojava kod ove komplikacije je potkožni emfizem koji se palpira na prednjoj stijenci prsnog koša, na vratu i licu. Pneumomedijastinum nije po život opasna komplikacija i u liječenju se zauzima stav promatranja. Uvijek treba isključiti potencijalno opasne uzroke ovoga stanja, kao što su ozljede jednjaka i velikih dišnih putova.(4)

## 5.5.RECIDIVIRAJUĆI PNEUMOTORAKS

Ovo je najčešća komplikacija primarnog spontanog pneumotoraksa i prisutna je u oko 30 % slučajeva. Definira se kao pneumotoraks koji je nastao na ipsilateralnoj strani, 7 dana nakon što

je prethodni pneumotoraks iščeznuo. Najveći broj povratnih pneumotoraksa javlja se tijekom prvih 6 mjeseci do 2 godine. Nakon drugog PSP-a šansa da će doći do ponovnog pneumotoraksa povećava se na više od 60 %. Čimbenici rizika za povratne pneumotorakse su pozitivna anamneza pušenja, mlađa životna dob, astenična konstitucija i fibroza pluća.(1)

#### 5.6.OBOSTRANI PNEUMOTORAKS

Obostrani pneumotoraks relativno je rijetka pojava u spontanih pneumotoraksa. Javlja se u 10 – 15% slučajeva. Češća pojava ove vrste pneumotoraksa je u pacijenata sa PCP-om.(4)

#### 5.7.KRONIČNI PNEUMOTORAKS

Kronični pneumotoraks se javlja u pacijenata kod kojih je pneumotoraks dulje vremena prisutan. U podlozi stoje fibrinske naslage, stvorene na visceralnoj pleuri, koje sprječavaju reekspanziju plućnog parenhima. Kao metoda liječenja u obzir dolazi torakotomija i dekortikacija pluća.(4)

## 6. LIJEČENJE PNEUMOTORAKSA

Liječenje pneumotoraksa ima za cilj evakuirati zrak iz pleuralnog prostora i spriječiti njegov ponovni nastanak, a sve to uz što kraći boravak u bolnici. Ne možemo govoriti o generalno najboljem načinu liječenja, jer metoda izbora ovisi o velikom broju čimbenika. Terapijske mogućnosti variraju od opservacije, jednostavne aspiracije, torakocenteze i drenaže pleuralnog prostora, pa sve do torakotomije, videotorakoskopskog kirurškog zahvata (VATS) i pleurodeze. Metoda izbora ovisi o veličini pneumotoraksa, vrsti, mehanizmu nastanka, općem stanju bolesnika, njegovom zanimanju, komplikacijama i eventualnoj otvorenosti i komunikaciji sa atmosferskim zrakom.(4)

### 6.1.OPSERVACIJA

Opservacija je neinvazivna metoda liječenja pneumotoraksa sa metodologijom promatranja i monitoriranja. Indicirana je u bolesnika sa prvom epizodom pneumotoraksa, u bolesnika bez većih tegoba i ukoliko širina pneumotoraksa iznosi oko 2 – 3 centimetra (20 % volumena hemitoraksa). Brzina resorpcije zraka iz pleuralnog prostora iznosi 59 – 70 mL zraka u 24 sata (2.2% u 24 sata), sa bržom tendencijom apsorpcije u velikih pneumotoraksa. Pacijenta treba hospitalizirati i odrediti mu strogo mirovanje. Uz metode pasivne opservacije, indicirano je primijeniti i kisik, što dokazano može ubrzati proces reekspanzije. Jednom tjedno nužno je činiti RTG snimke pluća zbog eventualno mogućih nastanka komplikacija. Ukoliko se poboljšanje ne primijeti tijekom prvog tjedna, indicirano je aktivnije liječenje. Komplikacije se javljaju u vidu tenzijskog pneumotoraksa i nedijagnosticiranog hematotoraksa. Nedostatak ove tehnike liječenja je duljina trajanja. Recidivi se javljaju u 30 – 40% bolesnika. Metoda opservacije nije dostatna za liječenje simptomatskih PSP-a i SSP-a.(1)

## 6.2.METODE ASPIRACIJE

Metode aspiracije pneumotoraksa su torakocenteza i drenaža pleuralne šupljine. Ovim metodama liječe se pacijenti koji su klinički stabilni i imaju svoju prvu epizodu pneumotoraksa, ili imaju simptome kao što su bol u prsima i dispneja.

Torakocenteza se sastoji od aspiracije zraka iglom ili tankim kateterom koji se uvode u pleuralni prostor. Ovo je metoda koja se koristi i u hitnim situacijama prilikom razvoja tenzijskog pneumotoraksa. Njome postizemo uspjeh u oko 50 % pacijenata sa razvijenim pneumotoraksom. Nedostaci torakocenteze su visoka učestalost recidiva (u više od 40 % slučajeva) i mogućnost razvoja komplikacija (tenzijski pneumotoraks i hematomneumotoraks). Također, prilikom aspiracije kateterom, moguća je i njegova okluzija. Kod komplikacija indicirano je aktivnije i invazivnije liječenje.(1)

Drenaža pleuralne šupljine je zlatni standard i najčešća metoda u liječenju pneumotoraksa. Ona je indicirana u simptomatskog pacijenta i u bolesnika sa lošijim općim stanjem, bez obzira na veličinu pneumotoraksa. Također, ona se provodi i ukoliko prethodno navedene metode zakažu ili se zakompliciraju. Drenažu pleuralne šupljine koristiti ćemo kod pneumotoraksa sa progresivnijom dinamikom, te u slučaju bolesti plućnog parenhima. Prednosti ove tehnike su brza reekspanzija pluća i stvaranje fibrina, zbog mehaničkog podražaja, između dvaju listova pleure i njihovo međusobno sljepljivanje. To dovodi do smanjenja pojave recidiva i kraće hospitalizacije pacijenata sa eventualnim komplikacijama. Potpuna reekspanzija pluća postiže se u 80 – 90% pacijenata. U ovoj metodi koristi se dren koji se uvodi u peti međurebreni prostor, u srednjoj aksilarnoj liniji, pod lokalnom ili općom anestezijom. Dren se zatim priključuje na izvor kontinuirane sukcije (aktivne ili pasivne) ili na Heimlichovu valvulu. Primjer pasivne sukcije je podvodna Bulau drenaža. Zrak se aspirira sve dok ne prestane protjecati kroz dren. Ukoliko vidimo protjecanje i nakon 4 litre aspiriranog zraka, a pluća se nije ekspanziralo,

indicirano je učiniti torakoskopiju. Potvrdu o reekspandiranom pluću dobiti ćemo rendgenskim snimkom. Nakon sukcije dren se vadi ili pričvršćuje na Heimlichovu valvulu i pacijent se pušta doma. Recidivirajući pneumotoraks javlja se u oko 30% bolesnika liječenih ovom metodom.(4)

U jednoj studiji uspoređivane su aspiracija i torakostomija tubom. Rezultati su pokazali sličnu uspješnost, a kraće trajanje hospitalizacija u aspiracijskim metodama.(23)

Alternativna tehnika zbrinjavanja pneumotoraksa, koji konstantno propuštaju zrak, je autologna instilacija krvi bez antikoagulansa u pleuralnu šupljinu kroz kateter. Cilj je grušanje krvi i posljedično brtvljenje mjesta curenja. Ulijeva se približno 100 mL krvi. Kateter je zatim prebačen preko kuke koja stoji 60 centimetra iznad pacijentovih prsa i pušten u uređaj sa vodom koji se nalazi na podu. 24 sata od prestanka curenja kateter se miče. Uspješnost je približno 90 %. Glavna komplikacija ovog postupka je nastanak empijema koji se javlja u otprilike 10 % pacijenata.(5)

### 6.3.KIRURŠKE TEHNIKE U LIJEČENJU PNEUMOTORAKSA

Kirurške tehnike najinvazivnije su metode i zadnja linija obrane u kompliciranim i rekurentnim pneumotoraksima. Kada zakažu sve prije navedene tehnike, kirurško liječenje javlja se kao jedina preostala metoda. Njihov cilj je ukloniti mogući izvor protoka zraka u interpleuralni prostor i prevenirati recidive pneumotoraksa. One se baziraju na kirurškom brtvljenju i resekiranju mjesta ulaska zraka, kao npr. resekcijom buloznih promjena i obliteracijom pleuralne šupljine. Posterolateralna i transaksilarna torakotomija najčešće su korišteni pristupi u ovom tipu liječenja. U novije vrijeme javlja se tehnika videotorakoskopskog kirurškog zahvata (VATS). Liječenje kirurškim metodama indicirano je u pacijenata sa kompliciranim i perzistirajućim pneumotoraksima, u hipertenzivnih pneumotoraksa, hematopneumotoraksa, i pneumotoraksa u kojima nije postignuta reekspanzija pluća i koji nisu zaliječeni torakocentezom ili drenažom. Problem mogu predstavljati bronhopleuralne fistule i adhezije

koje sprječavaju reekspanziju. Ove tehnike koriste se i u pacijenata čija je priroda posla rizik za ponovni nastanak pneumotoraksa (npr. piloti i ronoci). Bule se uklanjaju klinastom resekcijom parenhima ili ligaturom bula, a u opsežnijim promjenama učini se segmentalna resekcija ili lobektomija. Uspjeh kirurških tehnika u prevenciji recidivnih pneumotoraksa je 95 – 100%.<sup>(4)</sup>

Iako je zlatni standard u kirurškom liječenju otvorena kirurška tehnika, u svijetu se sve više upotrebljavaju torakoskopske tehnike. Stopa uspješnosti torakotomije, kao kirurške metode, neznatno je uspješnija od VATS-a (99 % naprema 95 %). Literatura navodi stopu rekurentnih pneumotoraksa u otvorene kirurgije od 1.1 posto u odnosu na recidive kod videotorakoskopske tehnike od 5.4 %. Kao prednosti VATS-a navode se kraća hospitalizacija, manja postoperativna i kronična bol, brži oporavak i vraćanje životnim aktivnostima i općenito bolje osjećanje pacijenata. Pošto je VATS relativno mlada tehnika u kirurškom liječenju pneumotoraksa zasigurno će se još razvijati i postajati jednako uspješna kao i torakotomija.<sup>(1)</sup>

#### 6.4.METODE PREVENCIJE RECIDIVA PNEUMOTORAKSA

Kako bi prevenirali eventualne recidivne pneumotorakse, resekcijske tehnike se kombiniraju sa metodama trajne obliteracije pleuralne šupljine. Nazivaju se pleurodeze, a mogu biti mehaničke i kemijske.

Mehaničke pleurodeze su parijetalna pleurektomija i abrazija parijetalne pleure. Učestalost ponovnih javljanja pneumotoraksa nakon kirurškog liječenja je svega 0 – 8%.

Uklanjanje parijetalne pleure sa gornje dvije trećine hemitoraksa (apikalna pleurektomija) dokazano je dostatna da se stvore adhezije između visceralne pleure i fascije endotoraksa. Adhezije zatim sprječavaju ponovnu pojavu pneumotoraksa.

Abrazija parijetalne pleure se odnosi na metodu u kojoj se koristi elektrokauter. Njime se vrši koagulacija parijetalne pleure. Nakon zahvata, posljedično se javljaju adhezije, koje i u ovom

slučaju, sprječavaju recidive pneumotoraksa. Isti učinak postiže se i trljanjem pleure tupferom prilikom operacije.

Kemijska pleurodeza podrazumijeva primjenu sklerozirajućeg sredstva, putem drena, u pleuralnu šupljinu. Dolazi do aseptične upale tkiva. Tim procesom stvore se priraslice između parijetalne i visceralne pleure i pleuralna šupljina biva obliterated. Na taj način sprječava se povratak recidivnih pneumotoraksa. Ova tehnika koristi se i u liječenju malignih pleuralnih izljeva. Kemijska pleurodeza ima veliki uspjeh u sprječavanju povratnih pneumotoraksa (povratak u manje od 10 % slučajeva). Unatoč tome, ona se ne preporuča u osoba mlade životne dobi zbog toga što priraslice čine eventualnu potrebu za kasnijom torakotomijom veoma rizičnom (ozljeda plućnog tkiva, krvarenje). Zbog toga što uspješnost zahvata ovisi o upalnom odgovoru tkiva, prilikom zahvata se ne bi trebali koristiti nesteroidni protuupalni lijekovi za ublažavanje simptoma i boli.(4)

Za kemijsku pleurodezu navode se mnogi agensi, koji uključuju fibrinsko ljepilo, srebrov nitrat, tetraciklin, doksiciklin, bleomicin i talk. Najpopularnije su pleurodeze doksiciklinom i talkom, a najuspješnije bleomicinom.

Talk se aplicira u pleuralnu šupljinu prilikom VATS zahvata ili torakoskopije. On uzrokuje upalnu reakciju i, posljedično, stvaranje gustih adhezija, što se može dokazati na CT skenovima. U zahvatu se injicira 5 grama talka ili talk razrijeđen u normalnoj fiziološkoj otopini (5 grama talka na 100 mL fiziološke tekućine), sa uspješnošću od 87 %. Kako bi se smanjila neugoda i bol koristi se lidokain (100 – 200 miligrama) pomiješan sa sklerozirajućim sredstvom, i intravenska sedacija i analgezija. Komplikacije u vidu vrućice, akutnog pneumonitisa, i rijetko ARDS-a zabilježene su, a javljaju se posebno ako se koristi više od 10 grama talka.(1)

Pacijentima koji nisu kandidati za VATS preporuča se aplikacija doksiciklina, kao sklerozirajućeg sredstva, putem katetera. Njegova efektivnost podjednaka je onoj u pleurodezi



talkom. Nisu zabilježeni slučajevi u kojima se razvio ARDS. U zahvatu se koristi 500 miligrama doksiciklina razrijeđenog u 50 mL fiziološke otopine. Intrapleuralno aplicirani doksiciklin provocira pleuru što je veoma bolna senzacija za pacijenta. Zbog toga se preporuča davanje jakih analgetika (npr. opijati) i, po mogućnosti, anksiolitika. Lidokain sam po sebi, nije dovoljan za ublažavanje jakih bolnih senzacija prilikom ovog zahvata.(5)

## 7. RASPRAVA

Raznolikosti u veličini pneumotoraksa i njegova stalna moguća progresija glavne su odlike koje ovu bolest čine nepredvidivom. Potreban je stalan i maksimalan oprez kako se bolest ne bi razvila do stanja opasnih po život. Pažnja je potrebna već i kod malih, spontano nastalih pneumotoraksa, naizgled bezazlenih i klinički beznačajnih jer se i oni mogu pretvoriti u potencijalno opasna stanja. Znajući činjenicu da takvi pneumotoraksi mogu nastati kod mladih osoba, posebice astenične građe, treba obratiti pozornost već i na prve simptome dobivene anamnestički. Veliki problem čine pacijenti koji imaju osnovnu plućnu bolest a pneumotoraks je nastao kao njena komplikacija. To su pacijenti koji su iscrpljeni svojom osnovnom bolešću i imaju smanjenu plućnu rezervu, pa su liječenje i oporavak teži i zahtjevniji. U liječničkoj praksi ne baš često, ali posebno opasno stanje, je tenzijski pneumotoraks koji ugrožava život pacijenta i zahtjeva hitnu intervenciju.

Praćenje pacijenata sa pneumotoraksom zahtjeva vrlo čestu rendgensku dijagnostiku. Imajući u vidu činjenicu o štetnosti rendgenskih zraka liječnik se nalazi u nezavidnoj situaciji. Uvijek bi trebalo težiti savršenom balansu između dobre dijagnostike i smanjenog ozračenja pacijenta.

U liječenju pneumotoraksa postoji cijeli niz terapijskih mogućnosti. Ne postoji univerzalna metoda već se pacijentu pristupa individualno i određuje se najbolje rješenje. Neke metode su rizičnije a neke manje rizične. Novija tehnika, manje invazivna, kojom se postiže veliki uspjeh je VATS. Postoji veliki broj studija na temu VATSA i torakotomije koje pokazuju da je VATS neznatno neuspješnija tehnika i jako dobra zamjena otvorenoj kirurgiji toraksa. Mnoge zemlje prihvatile su VATS kao metodu izbora u kiruškom liječenju pneumotoraksa. Konačni cilj svakog liječenja je, uz evakuacija zraka iz pleuralnog prostora, sprječavanje njegovog recidiva.

## 8. ZAKLJUČCI

- Prodorom zraka u pleuralni prostor dolazi do izjednačavanja atmosferskog tlaka s intrapleuralnim i posljedično do kolapsa plućnog krila.
- Kod pneumotoraksa dolazi do smanjenja vitalnog kapaciteta pluća koji će zdrave osobe dobro podneti. U pacijenata sa lošijom plućnom funkcijom i razvijenom plućnom bolesti dolazi do alveolarne hipoventilacije i respiracijske acidoze.
- Pneumotoraks često pogađa populaciju mlađe životne dobi.
- Veći rizik za nastanak pneumotoraksa nose i neke profesije kao što su piloti i ronionci.
- Zbog različite manifestacije simptoma pacijentima sa pneumotoraksom treba oprezno i individualno pristupati i paziti da se ne previdi njegova malignost.
- Posebnu pozornost treba obratiti na tenzijski pneumotoraks kao najopasniju komplikaciju pneumotoraksa i uvijek treba isključiti njegovo postojanje. Intrapleuralni tlak se izrazito povisuje i pritišće okolne strukture i organe. Dolazi do kolapsa gornje i donje šuplje vene i smanjenog priljeva krvi u desno srce. Posljedično, dolazi do kardiorespiratorne insuficijencije i smrt nastupa u roku od nekoliko minuta. Indicirana je hitna dekompresija.
- Manje, asimptomatske pneumotorakse treba pratiti kako ne bi došlo do njihove progresije.
- Simptomatski i veći pneumotoraksi se najčešće liječe drenažom prsišta, a katkada iziskuju i kirurški pristup liječenju.
- U prevenciji recidiva pneumotoraksa koristimo se metodama trajne obliteracije pleuralne šupljine.

## 9. SAŽETAK

Pluća oblaže tanka ovojnica koja se naziva pleura, a građena je od dva sloja, parijetalnog i visceralnog. Između dva lista pleure nalazi se mala količina surfaktanta koja olakšava proces disanja. U patološkom stanju taj potencijalni prostor može biti ispunjen zrakom, razvija se pneumotoraks i pluće kolabira. Količina zraka u pleuralnom prostoru određuje veličinu pneumotoraksa i njegovu malignost. Od posve malih i asimptomatskih, do velikih koji pritišću kolabirano pluće, te dovode do razvoja dispneje i nagle boli u grudima. Prema mehanizmu nastanka pneumotoraks djelimo na spontani i traumatski. Kada spontano nastane u potpuno zdrave osobe nazivamo ga primarni spontani pneumotoraks. Ukoliko je osoba ranije bolovala od neke plućne bolesti govorimo o sekundarnom spontanom pneumotoraksu, koji je najčešće i komplikacija te iste bolesti. Traumatski pneumotoraks nastaje kod penetrantnih ozljeda pluća i zatvorenih povreda plućnog parenhima ili traheobronhalnog stabla. Posebnu pozornost treba obratiti na tenzijski pneumotoraks kao stanje koje može dovesti do kardiopulmonalne insuficijencije, te posljedično smrti pacijenta u svega nekoliko minuta. U ovoj situaciji nalaže se hitna dekompresija iglom ili kateterom. Pneumotoraks dijagnosticiramo temeljem anamneze i fizikalnog nalaza uz pomoć RTG snimaka i CT-a. Liječenje ima za cilj evakuaciju zraka iz pleuralnog prostora i sprječavanje njegovog povratka. Svaki pneumotoraks iziskuje zasebni pristup i odabir najbolje metode liječenja. Terapijske mogućnosti variraju od opservacije, drenaže pa sve do kirurških zahvata. U svrhu sprječavanja recidiva resekcijske tehnike kombiniraju se sa metodama trajne obliteracije, pleurodezama.

**Ključne riječi:** primarni spontani pneumotoraks, sekundarni spontani pneumotoraks, traumatski pneumotoraks, tenzijski pneumotoraks, drenaža toraksa, VATS, torakotomija, pleurodeza

## 10.SUMMARY

Lungs are covered with thin invaginated sac called pleura, which is built from two layers, parietal and visceral. Between those two layers we can find small amount of liquid which facilitates the process of breathing. In pathological condition this potential space can be fulfilled with air, which cause pneumothorax and lung collapse. Amount of air in pleural space determinates largeness of pneumothorax and it's malignancy. From very little and asymptomatic, till severely large which puts pressure on collapsed lung and cause dyspnea and sudden chest pain. According to mechanism of genesis we can divide pneumothorax on spontaneous and traumatic. When it occurs spontaneously in absolutely healthy person we call it primary spontaneous pneumothorax. If person before suffered from any lung disease we talk about secondary spontaneous pneumothorax, which is mostly a complication of that same disease. Traumatic pneumothorax occurs in penetrating injuries and closed trauma of lungs parenchyma or tracheobronchial tree. Special attention must be referred when it comes to tension pneumothorax, because this condition can lead to cardiopulmonary arrest and consequently to death of patient in only few minutes. In this situation it's required to promptly decompress the lung with needle or catheter. We can diagnose pneumothorax based on anamnesis and physical findings with the help of an RTG scanning and CT. Treatment for the tasks has to evacuate the air from pleural space and to prevent it's recidivism. Each pneumothorax requires individual access and best choice of method to cure it. Therapical possibilities vary from observation, aspiration to surgical operation. In purpose to prevent recidives we combine resection surgery with methods of permanent obliteration, pleurodesis.

**Key words:** primary spontaneous pneumothorax, secondary spontaneous pneumothorax, traumatic pneumothorax, tension pneumothorax, aspiration of pneumothorax, VATS, thoracotomy, pleurodesis

## 11.LITERATURA

1. Shields TW, LoCicero J, Reed CE, Feins RH, editors. General Thoracic Surgery. 7th ed.: Lippincott Williams & Wilkins; 2009.
2. Campbell J, Alabama Chapter. International Trauma Life Support for Emergency Care Providers. 7th ed. New Jersey: Pearson Education, Inc.; 2012.
3. Prpić I, et al. Kirurgija za medicinare. 3rd ed. Zagreb: Školska knjiga; 2005.
4. Šoša T, Sutlić Ž, Stanec Z, Tonković I et al. Kirurgija. Zagreb: Naklada Ljevak; 2007.
5. Light RW. Primary spontaneous pneumothorax in adults. UpToDate [Internet]. 2016 Apr [cited 2016 May 13]; Available from: <http://www.uptodate.com>
6. Light RW. Pleural Diseases. 6th ed. Philadelphia: Lippincott Williams & Wilkins; 2013.
7. Sadikot RT, Greene T, Meadows K, Arnold AG. Recurrence of primary spontaneous pneumothorax. *Thorax*. 1997;52:805.
8. Bense L, Eklund G, Wiman LG. Smoking and the increased risk of contracting spontaneous pneumothorax. *Chest*. 1987;92:1009.
9. Toro JR, Pautler SE, Stewart L, et al. Lung cysts, spontaneous pneumothorax, and genetic associations in 89 families with Birth-Hogg-Dube syndrome. *Am J Respir Crit Care Med*. 2007;175:1044.
10. Light RW. Secondary spontaneous pneumothorax in adults. UpToDate [Internet]. 2016 Apr [cited 2016 May 13]; Available from: <http://www.uptodate.com>
11. Light RW, O'Hara VS, Moritz TE, et al. Intrapleural tetracycline for the prevention of recurrent spontaneous pneumothorax. Results of a Department of Veterans Affairs cooperative study. *JAMA*. 1990;264:2224.
12. Chen CH, Liao WC, Liu YH, et al. Secondary spontaneous pneumothorax: which associated conditions benefit from pigtail catheter treatment. *Am J Emerg Med*. 2012;30:45.

13. Mayglothling J, Legome E. Initial evaluation and management of penetrating thoracic trauma in adults. UpToDate [Internet]. 2016 Apr [cited 2016 May 13]; Available from: <http://www.uptodate.com>
14. LoCicero J 3rd, Mattox KL. Epidemiology of chest trauma. *Surg Clin North Am.* 1989;69:15.
15. Miniño AM, Anderson RN, Fingerhut LA, et al. Deaths: injuries, 2002. *Natl Vital Stat Rep.* 2006;54:1.
16. Yates DW, Woodford M, Hollis S. Preliminary analysis of the care of injured patients in 33 British hospitals: first report of the United Kingdom major trauma outcome study. *BMJ.* 1992;305:737.
17. Bulger EM. Inpatient management of traumatic rib fractures. UpToDate [Internet]. 2016 Apr [cited 2016 May 13]; Available from: <http://www.uptodate.com>
18. Tietjen PA. Pneumothorax in HIV-infected patients. UpToDate [Internet]. 2016 Apr [cited 2016 May 13]; Available from: <http://www.uptodate.com>
19. Afessa B. Pleural effusion and pneumothorax in hospitalized patients with HIV infection: the Pulmonary Complications, ICU support, and Prognostic Factors of Hospitalized Patients with HIV (PIP) study. *Chest.* 2000;117:1031.
20. Stark P. Imaging of pneumothorax. UpToDate [Internet]. 2016 Apr [cited 2016 May 13]; Available from: <http://uptodate.com>
21. Seow A, Kazerooni EA, Pernicano PG, Neary M. Comparison of upright inspiratory and expiratory chest radiographs for detecting pneumothoraces. *AJR Am J Roentgenol.* 1996;166:313.
22. Jalli R, Sefidbakht S, Jafari SH. Value of ultrasound in diagnosis of pneumothorax: a prospective study. *Emerg Radiol.* 2013;20:131.

23. Devanand A, Koh MS, Ong TH, et al. Simple aspiration versus chest-tube insertion in the management of primary spontaneous pneumothorax: a systematic review. *Respir Med.* 2004;98:579.



## **12.ŽIVOTOPIS**

Luka Vulić rođen je 29.10.1991. god. u Rijeci. 1998. god. upisuje prvi razred Osnovne škole Vežica u Rijeci koju završava 2006. god. kao odličan učenik. Iste godine upisuje prirodoslovno – matematički smjer Prve sušačke hrvatske gimnazije u Rijeci koju završava 2010. god. s vrlo dobrim uspjehom. Akademske godine 2010./2011. upisuje Integrirani preddiplomski i diplomski studij Medicine na Medicinskom fakultetu Sveučilišta u Rijeci. Sve obaveze na studiju medicine obavlja u roku.