

# Ozljede triangularnog fibrokartilaginoznog kompleksa

---

Krpan, Ivna

Master's thesis / Diplomski rad

2021

Degree Grantor / Ustanova koja je dodijelila akademski / stručni stupanj: **University of Rijeka, Faculty of Medicine / Sveučilište u Rijeci, Medicinski fakultet**

Permanent link / Trajna poveznica: <https://um.nsk.hr/um:nbn:hr:184:775426>

Rights / Prava: [In copyright](#)/[Zaštićeno autorskim pravom.](#)

Download date / Datum preuzimanja: **2024-07-19**



Repository / Repozitorij:

[Repository of the University of Rijeka, Faculty of Medicine - FMRI Repository](#)



**SVEUČILIŠTE U RIJECI**

**MEDICINSKI FAKULTET**

**INTEGRIRANI PREDDIPLOMSKI I DIPLOMSKI**

**SVEUČILIŠNI STUDIJ MEDICINE**

**Ivna Krpan**

**OZLJEDE TRIANGULARNOG FIBROKARTILAGINOZNOG KOMPLEKSA**

**Diplomski rad**

**Rijeka, 2021.**

**SVEUČILIŠTE U RIJECI**

**MEDICINSKI FAKULTET**

**INTEGRIRANI PREDDIPLOMSKI I DIPLOMSKI**

**SVEUČILIŠNI STUDIJ MEDICINE**

**Ivna Krpan**

**OZLJEDE TRIANGULARNOG FIBROKARTILAGINOZNOG KOMPLEKSA**

**Diplomski rad**

**Rijeka, 2021.**

**Mentor rada:** Nasl. izv. prof. prim. dr. sc. Zdravko Jotanović, dr. med.

Diplomski rad ocjenjen je dana \_\_\_\_\_ u/na,  
\_\_\_\_\_ pred povjerenstvom u sastavu:

1. Prof. dr. sc. Anton Tudor, dr. med. (predsjednik Povjerenstva)
2. Izv. prof. prim. dr. sc. Dalen Legović, dr. med.
3. Nasl. doc. prim. dr. sc. Nikola Gržalja, dr. med.

Rad sadrži 42 stranica, 3 slike, 2 tablice i 38 literaturnih navoda.

## **Zahvala**

Zahvaljujem se svojem mentoru profesoru Jotanoviću na strpljenju, uloženom trudu i prenesenom znanju pri izradi ovog diplomskog rada.

Posebno, veliko hvala od srca mojim roditeljima, bratu i baki koji su ovih šest godina mogega studija bili uz mene i ohrabivali me kako u lijepim, tako i u teškim trenucima.

## Popis skraćenica i akronima

AP – prema eng. *anteroposterior* – anteroposteriorno

CT - prema eng. *Computerized Tomography* - kompjuterizirana tomografija

CTA – prema eng. *Computed Tomographic Arthrography* - artrografija kompjuteriziranom tomografijom

DRUZ – distalni radioulnarni zglob

ECU - m. extensor carpi ulnaris

LTL – luno-trikvetralni ligament

MDCT - prema eng. *Multidetector Computed Tomography* - multidetektorska kompjuterizirana tomografija

MH - meniskalni homolog

MRA - prema eng. *Computed Tomographic Arthrography* - artrografija kompjuteriziranom tomografijom

MRI - prema eng. *Magnetic Resonance Imaging* - magnetska rezonancija

RTG - radiografija

TFCC – prema eng. *Triangular fibrocartilage complex* - triangularni fibrokartilaginozni kompleks

UCL - prema eng. *Ulnar Collateral Ligament* - ulnarni kolateralni ligament

UCCL - prema eng. *Ulnar Carpal Collateral Ligament* - ulnokarpalni kolateralni ligament

ULL - prema eng. *Ulnolunate ligament* - ulnolunatni ligament

UTL - prema eng. *Ulnotriquetral ligament* - ulnotrikvetralni ligament

## Sadržaj

1. Uvod.....	8
2. Svrha rada.....	10
3. Anatomija triangularnog fibrokartilaginoznog kompleksa.....	11
3.1 Ulnarna varijanca .....	14
4. Ozljeđe / oštećenja TFCC –a .....	16
4.1 Etiologija.....	16
4.2 Epidemiologija.....	16
4.3 Klasifikacija .....	17
5. Dijagnostika .....	20
5.1 Klinička dijagnostika .....	20
5.2 Slikovna dijagnostika .....	21
6. Liječenje ozljeda/oštećenja TFCC-a .....	25
6.1 Tip 1: traumatske ozljede TFCC-a.....	27
6.2 Tip 2: degenerativna oštećenja TFCC-a.....	28
6.3 Komplikacije liječenja.....	31
7. Rasprava.....	32
8. Zaključak .....	34
9. Sažetak.....	35
10. Summary.....	36
11. Literatura .....	37
12. Životopis .....	42



## 1. Uvod

Najčešći razlog zbog kojeg se bolesnici javljaju liječniku jest bol. Kada je riječ o bolovima u području ručnog zgloba, onda je to vrlo često bol u ulnarnom dijelu ručnog zgloba. Postoje brojni uzroci boli u ulnarnom dijelu ručnog zgloba, a jedan od najčešćih je ozljeda triangularnog fibrokartilaginoznog kompleksa (TFCC). TFCC je složena anatomska struktura lokalizirana u ulnarnom dijelu ručnog zgloba koja predstavlja glavni pasivni stabilizator distalnog radioulnarnog zgloba (DRUZ). Pojam triangularni fibrokartilaginozni kompleks prvi put je upotrijebljen u literaturi 1981. godine, kada su ga Palmer i Werner iskoristili za opis ligamenata i hrskavičnih struktura koje odjeljuju distalni okrajak radijusa i ulnarni karpus od distalnog okrajka ulne (1). TFCC je sastavljen od više različitih anatomske struktura koje zajedno igraju presudnu ulogu u biomehanici radiokarpalnog, mediokarpalnog i distalnog radioulnarnog zgloba. Uključuje trokutastu vezivno-hrskavičnu ploču discus articularis, površni i duboki dio dorzalnog i volarnog radioulnarnog ligamenta, meniskalni homolog (ulnokarpalni meniskus), ulnarni kolateralni ligament, ulnokarpalne ligamente (ulnolunarni i ulnotrikvetralni ligament), ovojnicu tetive m. extensora carpi ulnaris-a i ligamentum subcruentum (2). Uz funkciju glavnog stabilizatora DRUZ, TFCC predstavlja nastavak zglobne plohe radijusa, pokriva glavu ulne, prenosi i djelomično apsorbira (približno 20%) opterećenje kroz ulnokarpalni zglob, predstavlja potporu ulnarnom dijelu karpusa te omogućava rotaciju podlaktice pružajući čvrstu, ali fleksibilnu poveznicu između radijusa i ulne (1). Ozljede TFCC-a uključuju oštećenja zglobnog diska (discus articularis) i ligamenata koji povezuje disk s polumjesečastom i trokutastom kosti zapešća (2). Često su posljedica pada na ispruženu ruku u pronaciji podlaktice s ispruženim ručnim zglobom te se obično

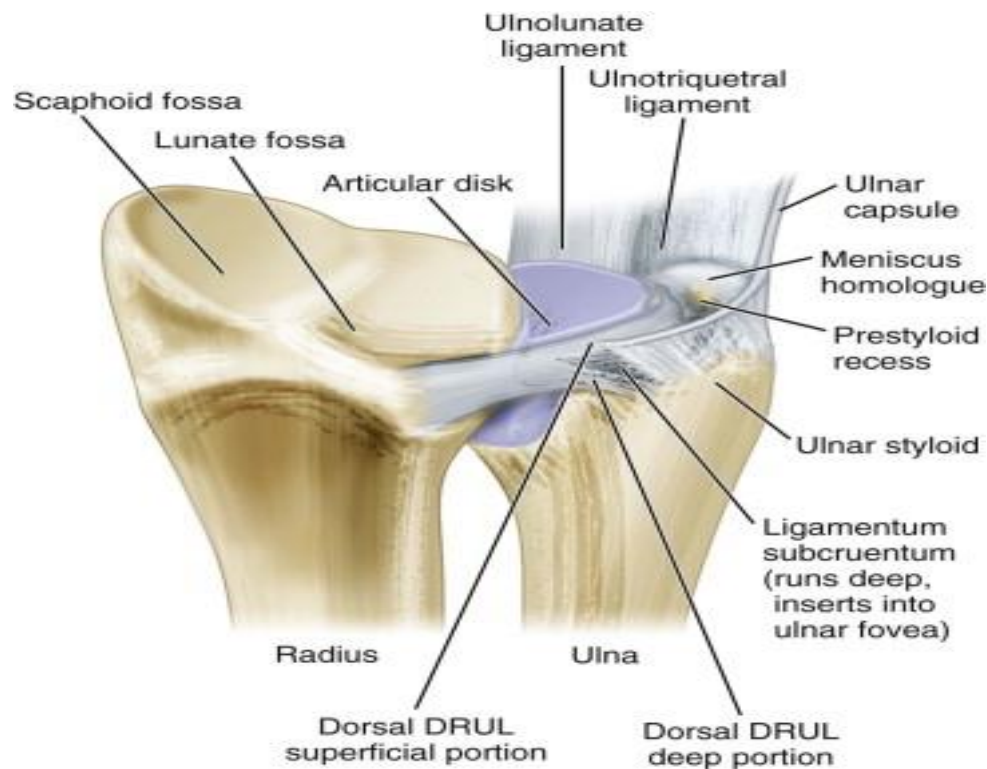
prezentiraju bolovima s ulnarne strane ručnog zgloba, nestabilnošću DRUZ, preskokom i zvučnim fenomenom škljocaja u području DRUZ. Prema Palmer-ovoj klasifikaciji iz 1989. godine oštećenja TFCC-a mogu se podijeliti u 2 tipa: tip 1 su traumatska, a tip 2 su degenerativna oštećenja TFCC-a. Oba tipa oštećenja TFCC-a su podijeljena u više podtipova (3). Najkritičniji ligamenti čija ozljeda dovodi do nestabilnosti DRUZ-a su dorzalni i volarni radioulnarni ligamenti (4). Slikovna obrada i procjena oštećenja TFCC-a predstavlja izazov za radiologe zbog složenosti njegove strukture, njegove male veličine i bliske međusobne povezanosti njegovih sastavnica. Nakon procjene njegova oštećenja slijedi liječenje koje može biti neoperacijsko i operacijsko. Početno liječenje oštećenja TFCC-a je neoperacijsko, a u slučaju neuspjeha neoperacijskog liječenja slijedi operacijsko liječenje. Ograničena krvožilna opskrba TFCC-a u kombinaciji s njegovom složenom anatomskom strukturom mekog tkiva te torzijskim i aksijalnim naprezanjima čini ga sklonim čestim ozljedama/oštećenjima uz ograničene mogućnosti liječenja.

## 2. Svrha rada

Šaka je jedan od najvažnijih dijelova ljudskog tijela. Svakodnevno pomoću nje izvršavamo brojne rutinske motoričke radnje. Osim što nam služi za obavljanje svakodnevnih slobodnih i radnih životnih aktivnosti, ona je i dio osjetnog sustava. Izuzetno je važna mogućnost njene velike pokretljivost i usklađenosti s ostalim dijelovima ruke. Zbog mnogobrojnih svakodnevnih funkcija koje šaka ima, njezina je anatomska građa vrlo kompleksna. Ta kompleksna građa šake vidljiva je u složenoj anatomskej građi triangularnog fibroartilaginoznog kompleksa smještenog na ularnoj strani ručnog zgloba. Ozljeda TFCC-a ima za posljedicu djelomičan ili potpun gubitak funkcije šake i ručnog zgloba s posljedičnim smanjenjem kvalitete života pojedinca. TFCC je sastavljen od više različitih anatomske struktura koje zajedno imaju presudnu ulogu u biomehanici distalnog radioulnarnog zgloba. Podložan je traumatskim ozljedama i degenerativnim oštećenjima te je jedan od glavnih izvora boli u ularnom dijelu ručnog zgloba. Svrha ovog rada je opisati anatomiju TFCC -a, klasifikaciju i obrasce njegova oštećenja, kliničku i slikovnu dijagnostiku oštećenja TFCC-a te mogućnosti liječenja navedenih oštećenja kako bi se pravovremeno prepoznale i pravilno liječile ozljede ove složene anatomske strukture.

### 3. Anatomija triangularnog fibrokartilaginoznog kompleksa

Triangularni fibrokartilaginozni kompleks složena je anatomska struktura u ulnarnom dijelu ručnog zgloba koja se sastoji od sljedećih sastavnica: discus articularis (vezivno- hrskavična ploča trokutastog oblika), površnog i dubokog dijela dorzalnog i volarnog radioulnarnog ligamenta, meniskalnog homologa (ulnokarpalnog meniskusa), ulnarnog kolateralnog ligamenta, ulnokarpalnih ligamenata (ulnolunarnog i ulnotriquetralnog ligamenta), ovojnice tetive m. extensora carpi ulnaris i ligamentum subcruentum (3) (Slika 1).



Slika 1. Anatomija triangularnog fibrokartilaginoznog kompleksa

Izvor: Ko JH, Wiedrich TA. Triangular fibrocartilage complex injuries in the elite athlete. Hand Clin. 2012;28(3):307-21, viii.

***Discus articularis*** je trokutasta vezivno-hrskavična ploča u ulnarnom dijelu ručnog zgloba. Najveća je komponenta TFCC-a. Bazom je vezan za incisuru ulnaris radii, a vrhom za processus styloideus ulnae (5). U svom radijalnom dijelu discus je kao traka gustog vezivnog tkiva, ali se razdvaja u proksimalnu i distalnu laminu prije pričvršćivanja za ulnu. Ove dvije lamine podijeljene su slojem vaskulariziranog rahlog vezivnog tkiva nazvanim *ligamentum subcruentum*. Proksimalna lamina se veže za foveu na glavici lakatne kosti, a distalna lamina za distalni aspekt stiloidnog nastavka lakatne kosti (2). Diskus razdvaja distalni radioulnarni zglob od radiokarpalnog zgloba (6). Središnji dio diskusa je tanak, a prema rubovima je deblji. Proksimalna strana pripada distalnom radioulnarnom zglobu, dok je distalna strana dio radiokarpalnog zgloba (5). Ulnarnu stranu diskusa i njegove potporne strukture opskrbljuju ulnarne i prednje interosealne arterije. Središnji i radijalni dio diska relativno su avaskularni i sastoje se od hondrocita u vezivno-hrskavičnom matriksu. To objašnjava zašto ozljede središnjeg i radijalnog dijela diska ne zarastaju dobro (7). Fenestracije u središnjem dijelu diska mogu biti prisutne od trećeg desetljeća života te se smatraju fiziološkim (8).

***Ligamentum radioulnaris dorsalis*** proteže se od stražnjeg ruba ulnarnog ureza distalnog dijela radijusa do stražnjeg dijela glave ulne. Nešto je deblji od volarnog radioulnarnog ligamenta.

***Ligamentum radioulnaris volaris/palmaris*** proteže se od prednjeg ruba ulnarnog ureza distalnog dijela radijusa do prednjeg dijela glave ulne.

Distalni i volarni radioulnarni ligamenti tvore jedan od primarnih pasivnih stabilizatora distalnog radioulnarnog zgloba (2).

***Meniskalni homolog (MH)*** predstavlja bogato vaskularizirano rahlo vezivno tkivo bez poznate uloge. Proteže se od vrha i bočnog dijela stiloidnog nastavka ulne do ulnarne strane

os triquetrum. Dorzalno i lateralno graniči s ulnokarpalnim kolateralnim ligamentom, odnosno s ovojnicom tetive m. extensora carpi ulnarisa s kojom je usko povezan i od koje se teško odvaja. Središnji dio MH je zadebljan i ispunjava većinu ulnarne strane ulnokarpalnog prostora distalno od stiloidnog nastavka ulne (2).

***Ulnokarpalni kolateralni ligament (prema eng. Ulnar Carpal Collateral Ligament - UCCL)***, koji se češće naziva jednostavno ulnarni kolateralni ligament (prema eng. *Ulnar Collateral Ligament - UCL*), tanki je vlaknasti ligament koji leži površno na meniskalnom homologu. U većini slučajeva neprimjetno se stapa s ovojnicom tetive m. extensora carpi ulnarisa i MH (2).

***Ulnotrikvetralni (prema eng. Ulnotriquetral ligament - UTL) i ulnolunatni ligamenti (prema eng. Ulnolunate ligament - ULL)*** su ulnokarpalni ligamenti koji se mogu naći duž volarnog dijela ulnokarpalnog zgloba. Oni se pružaju od volarnog dijela volarnog radioulnarnog ligamenta do njihovih pripadajućih veza na volarnim dijelovima os triquetrum i os lunatum, a često se pojavljuju kao jedna struktura (2). Ovi ligamenti spriječavaju dorzalnu migraciju distalne ulne. Tijekom vanjske rotacije podlaktice postaju zategnutiji jer se stiloidni nastavak ulne udaljava od volarne strane karpalnih kostiju (5)

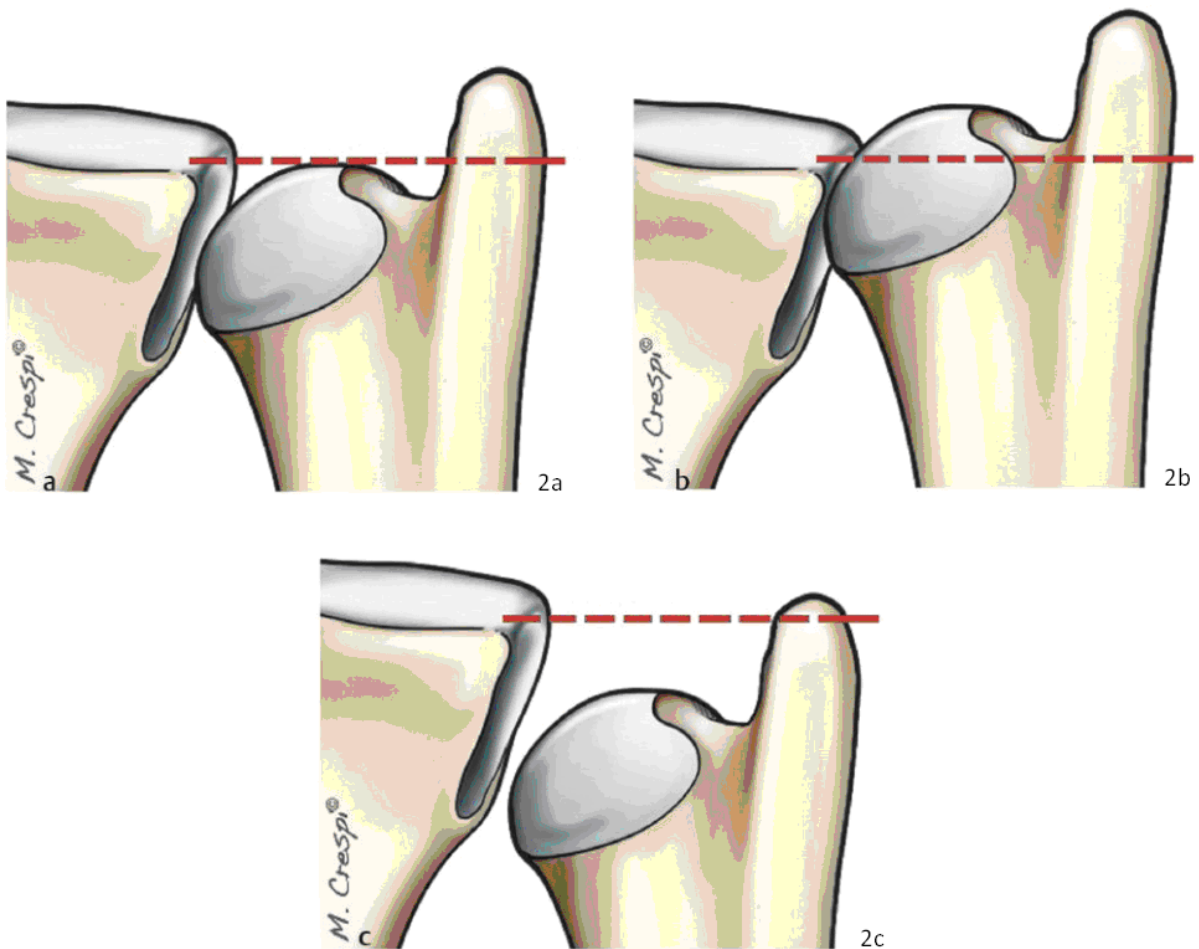
***Tetiva m. extensor carpi ulnarisa (tetiva ECU)*** – M. extensor carpi ulnaris je dug i tanak mišić čije je polazište lateralni epikondil nadlaktne kosti i antebrahijalna fascija, a hvatište ne bazi pete metakarpalne kosti. Tetiva ECU-a prolazi kroz 6. karpalni kanal i obavijena je sinovijalnom ovojnicom. Ovojnica tetive ECU se može nadražiti ponavljajućim savijanjem i produžavanjem zgloba dok je podlaktica u položaju vanjske rotacije. (3)

***Articulatio radioulnaris distalis*** spaja distalne okrajke palčane i lakatne kosti. To je kombinirani, trohoidni zglob. Konveksno zglobno tijelo čini caput ulnae, ima oblik valjka i njegova se os pruža u smjeru kosti. Radijalni dio plašta valjka (circumferentia articularis)

predstavlja zglobnu plohu. Konkavno zglobno tijelo predstavlja ulnarni urez (incisura ulnaris radii) na palčanoj kosti. Ulnarni urez pruža se dorzopalmarno, prekriven je slojem zglobne hrskavice i potpuno odgovara konveksitetu glavice lakatne kosti. Pokreti koji se odvijaju u zglobu su obrtanje podlaktice prema unutra ili pronacija i obrtanje podlaktice prema van ili supinacija. Oni se istovremeno izvode u proksimalnom i distalnom radioulnarnom zglobu oko zajedničke uzdužne osi koja proksimalno prolazi kroz caput radii, a distalno kroz caput ulnae. Te kretnje izvodi palčana kost okrećući se oko lakatne. Opseg kretnji iznosi od 150° do 160°, a kretnje palčane kosti prati šaka koja je na nju pričvršćena (5, 6).

### **3.1 Ulnarna varijanca**

Ulnarna varijanca odnosi se na relativnu udaljenost između zglobnih površina ulne i radijusa (Slika 2). Ova udaljenost utječe na udio tereta koji se prenosi kroz distalnu ulnu. U neutralnoj ulnarnoj varijanci (zglobne površine ulne i radijusa su na istoj razini), približno 20 posto opterećenja prenosi se kroz ulnu (Slika 2a). S negativnom ulnarnom varijancom (zglobna površina ulne je proksimalnije od zglobne površine radijusa), opterećenje preko ulne i TFCC se smanjuje (Slika 2c). Ovo smanjenje prijenosa sile također se događa tijekom supinacije, jer se radijus tijekom tog kretanja pomiče distalno na ulnu. Kod pozitivne ulnarne varijance (zglobna površina ulne je distalnije od zglobne površine radijusa) raste opterećenje na ulnu i TFCC (Slika 2b). Također, povećanje prijenosa sile događa se i prilikom pokreta pronacije ručnog zgloba (9).



**Slika 2. Ulnarna varijanca**

Izvor: Themes UFO. Chapter 12 distal ulnar resection [Internet]. Musculoskeletalkey.com.

2020 [citirano 23.06.2021.]. Dostupno na: <https://musculoskeletalkey.com/chapter-12->

[distal-ulnar-resection-2/](https://musculoskeletalkey.com/chapter-12-distal-ulnar-resection-2/)



## **4. Ozljede / oštećenja TFCC –a**

### **4.1 Etiologija**

Zbog uloge TFCC-a u prijenosu sile preko ručnog zgloba i njegove stabilizacije te anatomske složenosti često je podložan traumatskim ozljedama i degenerativnim oštećenjima (2). Ozljede triangularnog fibroartilaginoznog kompleksa često se događaju traumatski prilikom kompresije TFCC-a dok se zglob nalazi u položaju ulnarne devijacije. Čest uzrok forsirane ulnarne devijacije predstavlja pokret zamaha reketom ili palice. Ozljede TFCC-a također su povezane s pozitivnom ularnom varijancom – zglobna površina ulne je više distalno od zglobne površine radijusa (10).

### **4.2 Epidemiologija**

Prevalencija ozljeda / oštećenja TFCC-a raste s dobi. Tako je dokazano da u bolesnika u dobi od 30 godina ili mlađih prevalencija iznosi 27%, dok je prevalencija u bolesnika starijih od 70 godina 49% (11). Isto istraživanje pokazalo je sličnu prevalenciju u bolesnika mlađih od 30 godina, ali je prevalencija ozljeda TFCC-a slična u simptomatskih i asimptomatskih bolesnika, što sugerira da sve ozljede TFCC-a ne uzrokuju bol s ulnarne strane (11) Štoviše, simptomatske ozljede TFCC-a povezane s mlađom dobi, ženskim spolom i većom pozitivnom ularnom varijancom (11).

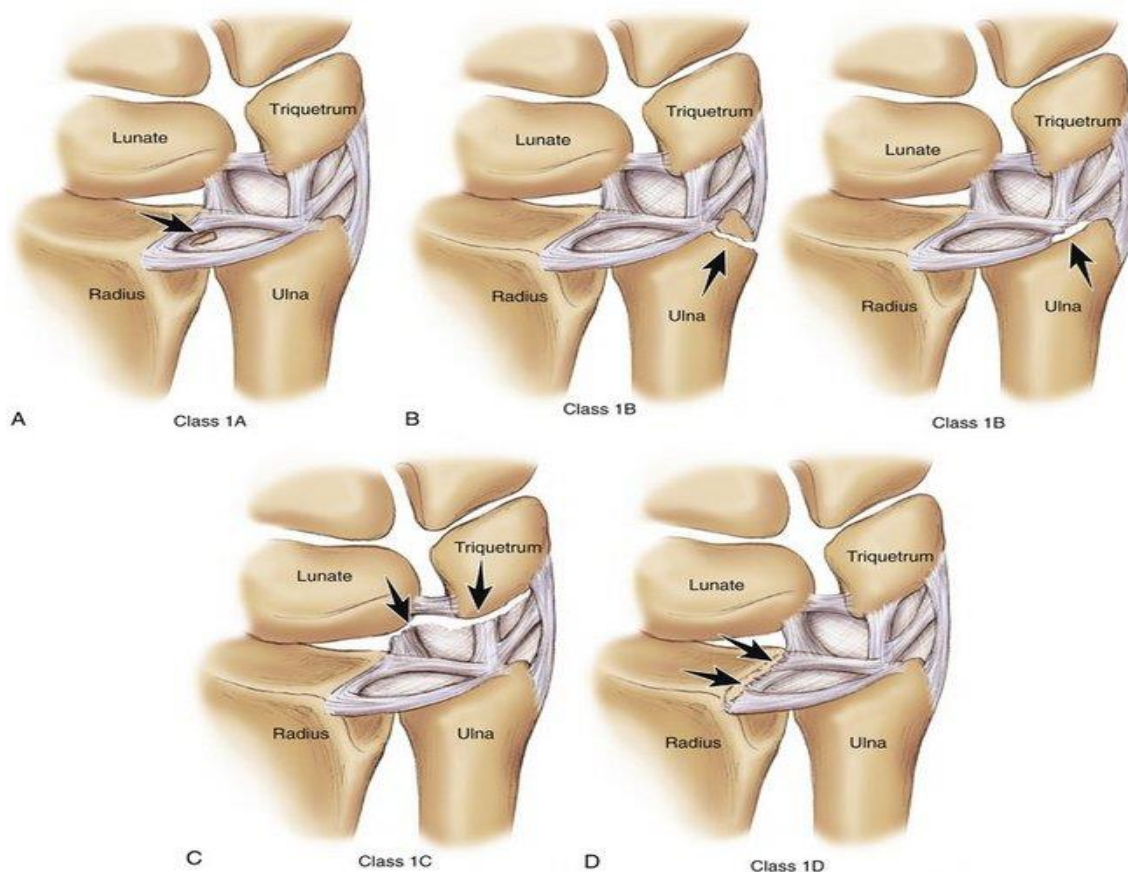
### 4.3 Klasifikacija

Palmer je 1989. godine razvio klasifikacijski sustav za ozljede/oštećenja TFCC-a koji je stekao široko prihvaćanje i još se uvijek koristi (3). Abnormalnosti TFCC-a kategorizirane su temeljem mehanizama nastanka u ozljede, tj. traumatski tip (tip I) ili oštećenja, tj. degenerativni tip (tip II). S obzirom na mjesto nastanka, detaljnije se razvrstavaju u podtipove. Ipak treba uzeti u obzir da ozljede/oštećenja TFCC-a mogu biti složene i uključivati abnormalnosti anatomije TFCC-a u obrascu koji nije posebno klasificiran (2).

Tip 1 (ozljede TFCC-a) (Tablica 1) javljaju se kod akutne rotatorne ozljede podlaktice kad osoba padne na proniranu ispruženu ruku. Ove ozljede javljaju se češće kod neutralne i pozitivne ulnarne varijance (Slika 3).

**Tablica 1. Traumatske ozljede TFCC-a**

<b>Tip 1 ozljede triangularnog fibrokartilaginoznog kompleksa (TFCC): traumatske ozljede</b>	
1A	Središnja perforacija
1B	Ulnarna avulzija s ili bez distalnog prijeloma ulne
1C	Distalna avulzija
1D	Radijalna avulzija s ili bez prijeloma sigmoidnog ureza



**Slika 3. Tip 1 ozljede triangularnog fibrokartilaginoznog kompleksa**

Izvor: Arthroscopic treatment of triangular fibrocartilage complex injuries [Internet].

Clinicalgate.com. 2015 [citirano 23.06.2021.]. Dostupno na:

<https://clinicalgate.com/arthroscopic-treatment-of-triangular-fibrocartilage-complex-injuries/>.

Tip 2 (oštećenja TFCC-a) (Tablica 2) javljaju se postupno tijekom vremena. Obično nastaju kao posljedica ponavljajućeg opterećenja ulnarnog dijela ručnog zgloba i varijante su ulnarnog impakcijskog sindroma (3). Tesari, vodoinstalateri i pojedinci koji redovito obavljaju slične manualne djelatnosti mogu razviti kroničnu bol u ulnarnom dijelu ručnog zgloba zbog degeneracije TFCC-a (12). Ponavljajuća pronacija i supinacija dovodi do

progresivnih degenerativnih promjena proksimalne i distalne komponente horizontalnog dijela TFCC-a (3).

**Tablica 2. Degenerativne ozljede TFCC-a**

<b>Tip 2 ozljede triangularnog fibrokartilaginog kompleksa (TFCC): degenerativne ozljede</b>	
2A	Trošenje TFCC-a
2B	Trošenje TFCC-a s hondromalacijom lunatuma i/ili ulne
2C	Perforacija TFCC-a s hondromalacijom lunatuma i/ili ulne
2D	Perforacija TFCC-a s hondromalacijom lunatuma i/ili ulne i perforacijom lunotrikvetralnog ligamenata (LTL)
2E	Perforacija TFCC-a s hondromalacijom lunatuma i/ili ulne , perforacijom lunotrikvetralnog ligamenta (LTL) i ulnokarpalnim artritismom

## 5. Dijagnostika

Dijagnoza ozljeda TFCC-a smatra se složenim i teškim kliničkim pitanjem. Anamneza i fizikalni pregled ne dovode uvijek do jasne dijagnoze.

### 5.1 Klinička dijagnostika

Klasični simptom ozljede TFCC-a je bolnost odnosno osjetljivost u udubljenju između os pisiforme i stiloidnog nastavka ulne na ulnarnoj granici ručnog zgloba – bol ulnarne strane ručnog zgloba. Bol se obično javlja prilikom rotacije podlaktice. Bolesnici mogu imati oslabljen stisak šake, ograničeni opseg pokreta tijekom izvođenja rotacija podlaktice ili nestabilnost DRUZ-a. Nestabilnost DRUZ-a prezentira se škljocanjem i bolovima tijekom rotacije podlaktice (13). Bolesnik u anamnezi može navesti osjećaj iscrpljenosti i otežanog obavljanja aktivnosti svakodnevnog života poput pokušaja otvaranja rolete ili nošenja predmeta u supiniranom položaju podlaktice. Prilikom fizikalnog pregleda, palpaciju TFCC-a najbolje je izvesti sa zglobom u položaju pronacije. Nalazi se između tetive mišića fleksor karpi ulnarisa, stiloidnog nastavka ulne i os pisiforme. Nekoliko provokacijskih testova može pomoći prilikom postavljanja dijagnoze ozljede/oštećenja TFCC-a. Pasivna pro-supinacija podlaktice izazvat će bolnost i ograničiti opseg pokreta. Balotman (ballottement) test DRUZ-a radi se u neutralnom, supinacijskom i pronacijskom položaju podlaktice ispitanika. U neutralnom položaju podlaktice normalna dorzo-volarna translacija glavice ulne u DRUZ je do 5 mm zbog svojstvene konfiguracije zgloba. U punoj pronaciji, bol izazvana dorzalnim potiskivanjem glave ulne u odnosu na radijus označava puknuće dubokog palmarnog radioulnarnog ligamenta. Naprotiv, u potpunoj supinaciji, bol izazvana volarnim potiskivanjem glave ulne označava puknuće dubokog dorzalnog radioulnarnog ligamenta.

Znak klavirske tipke (prema eng. Piano key sign) može biti pozitivan kod nestabilnosti DRUZ-a. Stres test ulnokarpalnog ligamenta provodi se s podlakticom u neutralnoj rotaciji, a ručnim zglobom u radijalnoj devijaciji, pri čemu glava ulne balotira u volarno-dorzalnom smjeru (14).

Sve navedene metode fizikalnog pregleda ne mogu odrediti točno mjesto lezije TFCC-a, stoga je prilikom sumnje na ozljedu/oštećenje TFCC-a potrebna daljnja slikovna obrada.

## **5.2 Slikovna dijagnostika**

Zbog složenosti i međusobne povezanosti sastavnih struktura TFCC-a kao i njegove izuzetno male veličine, radiološka slikovna obrada TFCC-a i nadalje predstavlja izazov za radiologe.

Radiološka slikovna obrada bolesnika s bolovima u ulnarnom dijelu ručnog zgloba uvijek započinje s rendgenskim snimcima zahvaćenog ručnog zgloba u dvije projekcije (antero-posteriorna i latero-lateralna). Na učinjem rendgenskim snimcima zahvaćenog ručnog zgloba bolesnika s bolovima ulnarnog dijela ručnog zgloba nije moguće uočiti izravnu ozljedu mekotkivne strukture kao što je TFCC. Međutim, na takvim RTG snimkama može biti vidljiv npr. prijelom stiloidnog nastavka ulne, dorzalna ili volarna translacija glavice ulne, osteoartritis DRUZ, ulnarni impakcijski sindrom, itd. što upućuje na ozljedu/oštećenje TFCC-a. Standardni rendgenski snimci ručnog zgloba koji pokazuju prijelom stiloidnog nastavka lakatne kosti idu u prilog ozljedi TFCC-a, ali ako postoji nestabilnost ligamenata bez prijeloma snimci će izgledati normalno. Anteroposteriorni (AP) snimci mogu se koristiti za određivanje stupnja ulnarne varijance, što se odnosi na relativnu udaljenost između zglobnih površina ulne i radijusa. Opterećenje na ulnu i TFCC povećava se s pozitivnom ulnarnom varijancom i tijekom pronacije ručnog zgloba, čime se povećava rizik od ozljede TFCC-a (12).

Arthrografija kompjuteriziranom tomografijom (prema eng. *Computed Tomographic Arthrography* - CTA) je slikovna metoda kod koje se nakon injiciranja jodirane kontrastne otopine u zglob izvodi CT snimanje. Korisna je kod procjene oštećenja hrskavice i ligamenata ručnog zgloba (15). Zbog male prostorne razlučivosti duž Z osi upotreba CTA kao metoda procjene boli ručnog zgloba na ularnoj starni je bila ograničena dugi niz godina (16). Razvojem multidetektorske kompjuterizirane tomografije (prema eng. *Multidetector Computed Tomography* - MDCT) to je ograničenje prevladano. MDCT je dijagnostička metoda oslikavanja tijela koja koristi rendgenske zrake u stvaranju slojevnih presjeka kroz tijelo. MDCT artrografija kombinira detaljan CT prikaz anatomije kostiju s jasnom slikom ligamentnih struktura zgloba. Ozljede/oštećenja TFCC-a mogu biti diferencirane prema njihovom mjestu. MDCT artrografija, u usporedbi s konvencionalnom artrografijom, preciznije pokazuje mjesto ozljeda/oštećenja struktura TFCC-a (16). Najveći nedostatak CTA je nedovoljna preciznost u identificiranju perifernih ozljeda/oštećenja TFCC-a (17).

Magnetska rezonancija (prema eng. *Magnetic Resonance Imaging* - MRI) ručnog zgloba je neinvazivna neionizirajuća metoda snimanja. Najkorisnija je za procjenu mekih tkiva ručnog zgloba i vaskulariziranosti karpalnih kostiju. T1 snimke nude najbolju razlučivost i koriste se za procjenu anatomije, dok su T2 snimke bolje za prikazivanje tekućine, cista i tumora (12). Prilikom procjene ozljeda/oštećenja mekog tkiva TFCC-a, MRI ima varijabilnu osjetljivost i specifičnost (18-20). Međutim, primjena MRI za procjenu postojeće patologije ručnog zgloba zaostaje za njegovom primjenom u većim zglobovima kao što su koljeno i kuk zbog tehničkih ograničenja (prostorne razlučivosti) kod snimanja izuzetno malih struktura ručnog zgloba. Stoga je potreban MRI visoke rezolucije za procjenu struktura ručnog zgloba (16). MRI i MR artrografija (prema eng. *Magnetic Resonance Arthrography* - MRA) zamijenili su CTA u radiološkoj praksi zbog odličnog prikaza mekih tkiva, mogućnosti multiplanarnog snimanja i

odsutnosti ionizirajućeg zračenja. Ipak CTA je alternativna metoda za bolesnike s elektrostimulatorom srca (prema eng. *pacemaker*), stranim metalnim tijelima i za bolesnike koji imaju alergiju na kontrastna sredstva na bazi gadolinija (21). MRA je slikovna metoda prilikom koje se daje razrijeđena otopina gadolinija u zglob, nakon čega slijedi MRI. Dobiva se MR artrogram koji omogućuje bolje definiranje intraartikularnih struktura (poput površina hrskavice) i povećava sposobnost otkrivanja susjednih ligamentarnih ili tetivnih poremećaja (21). U istraživanju Cherian i suradnika je primijećena visoka osjetljivost MRA u odnosu na MRI u otkrivanju središnjih ozljeda/oštećenja TFCC-a (18). MR snimci sa suzbijanjem masti najbolje pokazuju složenu strukturu TFCC-a. Ozljede TFCC -a sadrže tekućinu visokog signala na T1 snimkama sa supresijom masti. Ograničenja MR artrografije uključuju dodatne troškove i potrebu za ubrizgavanjem kontrastnog medija (12). Ako kontrast ubrizgan u radiokarpalni zglob komunicira s DRUZ-om, dokazano je postojanje ozljede. Ipak, u 30% slučajeva komunikacija nije prisutna. Iz tog razloga u kliničku primjenu uvedena je metoda injiciranja kontrasta u tri odjeljka prilikom artrografije ručnog zgloba. U slučaju da nakon ubrizgavanja kontrastnog medija u radiokarpalni zglob komunikacija s DRUZ-om nije vidljiva, kontrast se ubrizgava u DRUZ i mediokarpalni zglob. Iako je ova metoda trostrukog ubrizgavanja vrlo korisna za otkrivanje postojanja ozljeda TFCC-a, relativno je složena (22). Prospektivna studija Lee i suradnika pokazala je da uporaba aksijalne trakcije ručnog zgloba tijekom MR artrografije značajno poboljšava prikazivanje ozljede TFCC-a (23). Nadalje, studija Zhan i suradnika ukazala je na potrebu usavršavanja klasične Palmerove klasifikacije ozljeda/oštećenja TFCC-a jer se pomoću magnetske rezonance ručnog zgloba visoke rezolucije (3T) mogu otkriti detaljniji obrasci ozljeda TFCC-a (24).

Artroskopija ručnog zgloba je minimalno invazivna dijagnostička metoda koja se izvodi pomoću endoskopa. U većini slučajeva izvodi se radiokarpalna i mediokarpalna artroskopija,



dok se artroskopija DRUZ-a rijetko izvodi zbog svojih poteškoća. Predstavlja zlatni standard za dijagnostiku i liječenje ozljeda/oštećenja TFCC-a (25). Prije artroskopije ručnog zgloba potrebno je uzeti detaljnu anamnezu, izvršiti fizikalni pregled i slikovnu obradu bolesnika. Prednost artroskopije nad drugim dijagnostičkim metodama jest ta da omogućuje izravnu vizualizaciju struktura ručnog zgloba i na taj način osigurava operateru bolje razumijevanje podležće patologije (26). Za kvalitetnu izvedbu artroskopije neophodno je vrlo dobro poznavanje anatomskih struktura ručnog zgloba (27). U 75% slučajeva dobro uzeta anamneza i kvalitetno izvršen fizikalni pregled dovoljni su za postavljanje dijagnoze ozljede ručnog zgloba (28). Artroskopija ručnog zgloba indicirana je kada su iscrpljenje sve prethodne metode dijagnostike (anamneza, fizikalni pregled, slikovne metode). Indicirana je za dijagnosticiranje prisutnosti trošenja zglobne hrskavice, prisutnosti patoloških promjena TFCC-a, ozljede/oštećenja ligamenata ručnog zgloba, procjene korisnosti nekog zahvata na ručnom zglobu, dijagnosticiranje boli u području ručnog zgloba nepoznata uzroka koja traje duže od 3 mjeseca, čišćenje hrskavičnih oštećenja, odstranjenje slobodnih zglobnih tijela, stupnjevanje Kienböckove bolesti, itd. (27-29).

## 6. Liječenje ozljeda/oštećenja TFCC-a

Liječenje stabilne ozljede TFCC-a u početku je neoperacijsko. Tipično se ručni zglob imobilizira u dolakatnoj imobilizaciju kroz 4 - 6 tjedana (30). Intraartikularne injekcije kortikosteroida u TFCC ublažiti će bol, ali najčešće samo privremeno. Najbolje ih je kombinirati s fizikalnom terapijom (31). Oštećenja koje se javljaju u perifernih 20% TFCC-a imaju veće šanse za ozdravljenje tijekom neoperacijskog liječenja jer ovo područje ima odgovarajuću opskrbu krvlju (30). Ako neoperacijsko liječenje ne dovede do željenog rezultata, a bolnost, slabost ili nestabilnost DRUZ su i dalje prisutni kod bolesnika, tada u obzir dolazi operacijsko liječenje. Operacijsko liječenje indicirano je kod bolesnika s ozljedama TFCC-a udruženim s nestabilnim prijelomima, prijelomima s pomakom i ozljedama koje za posljedicu ima nestabilnost DRUZ-a (30, 32). Prilikom evaluacije traumatskih ozljeda TFCC-a (Palmer tip 1) najvažnije je procijeniti je li DRUZ stabilan. Ako postoji nestabilnost, tada je indicirano kirurško liječenje koje ima za cilj stabilizaciju DRUZ. Ako je prisutan prijelom stiloidnog nastavka ulne sa značajnim pomakom koji pridonosi nestabilnosti DRUZ-a, tada liječenje mora uključivati i stabilizaciju DRUZ. Ukoliko simptomatologija (bolovi u ulnarnom dijelu ručnog zgloba) traje 3 mjeseca ili dulje, treba razmotriti operacijsko liječenje. Operacijsko liječenje uključuje otvorene i artroskopske metode liječenja, a one su popravak (prema eng. *repair*), čišćenje (prema eng. *debridement*), skraćivanje lakatne kosti i resekcija distalnog dijela glave lakatne kosti (33). Odluka o tome koji je postupak najprikladniji za pojedinog bolesnika ovisi o mjestu i vrsti ozljede, simptomima, ulnarnoj varijanci i stabilnost DRUZ-a (33). Čak i s minimalno invazivnim artroskopskim pristupom potrebno je 6-12 tjedana za potpuni oporavak. Treba imati na umu da operacija neće uvijek

rezultirati ublažavanjem boli u bolesnika s ozljedom/oštećenjem TFCC-a (30). Preko 40% bolesnika s ozljedom TFCC-a se liječi operacijski. Otvorene metode liječenja TFCC-a možda nude bolji pregled struktura DRUZ-a i samog TFCC-a te su prikladnije za kompletne lezije TFCC-a, međutim takav pristup narušava integritet distalnih radioulnarnih ligamenata što može dovesti do nestabilnosti zgloba i duljeg zacjeljivanja. Današnja literatura daje prednost artroskopskoj metodi liječenja ozljeda/oštećenja TFCC-a (34). Artroskopija ručnog zgloba, kao minimalno invazivna kirurška procedura, omogućuje istovremenu vizualizaciju, dijagnostiku (je li ili nije prisutna ozljeda/oštećenje TFCC-a), klasifikaciju (koji je tip, tj. podtip ozljede/oštećenja TFCC-a) i liječenje ozljede/oštećenja TFCC-a. Ona predstavlja i dijagnostičku i terapijsku proceduru, pruža bolesnicima željeni estetski rezultat, brži oporavak i kraći boravak u bolnici te raniji povratak radnim i sportskim aktivnostima. Tek nakon što su poduzete sve mjere neoperacijskog liječenja (temeljno uzeta anamneza, fizikalni pregled te slikovne obrade) odlučujemo se za artroskopiju ručnog zgloba (27). Poslijeoperacijski (nakon artroskopije kojom se čini popravak ozljede/oštećenje TFCC-a) ručni zglob se imobilizira 2 tjedna u nadlaktatnoj udlazi u neutralnom položaju podlaktice uz ograničenu pronaciju i supinaciju te 3 tjedna u udlazi ispod lakta (35). Retrospektivno istraživanje s periodom praćenja od 3 godine nakon operacije ručnog zgloba pokazuje da su su dobri do izvrsni rezultati postignuti u 66% bolesnika kod kojih je primijenjen artroskopski pristup u liječenju ozljeda/oštećenja TFCC-a i u 94% bolesnika kod kojih je primijenjen otvoreni kirurški pristup u liječenju ozljeda/oštećenja TFCC-a. Unatoč njihovoj navedenoj sklonosti artroskopskoj tehnici autori svoje potencijalno lošije rezultate s artroskopskim liječenjem ozljeda/oštećenja TFCC-a pripisuju kašnjenju u liječenje koje je u prosjeku trajalo 19 mjeseci (raspon od 7 mjeseci do 4 godine) od trenutka ozljede do operacije (35).

## 6.1 Tip 1: traumatske ozljede TFCC-a

**Tip 1A** ozljede uključuju perforaciju središnjeg područja trokutaste vezivno - hrskavične ploče (*discus articularis*). Budući da je ovo područje diska avaskularno, te ozljede neće zacijeliti same ako se ne liječe i nisu podložne izravnom kirurškom zahvatu. Zbog toga je često potrebno izvesti čišćenje (*debridement*). Međutim, ove su ozljede stabilne, jer su volarni i dorzalni radioulnarni ligamenti netaknuti te sprečavaju subluksaciju glave lakatne kosti (36).

**Tip 1B** ozljede uključuju ulnarno hvatišta *discus articularis* i obuhvaćaju spektar ozljede koje se ovisno o stupnju rascjepa/kidanja (prema eng. *tear*) kreću od stabilnih do nestabilnih. Za razliku od ozljeda tipa 1A koje se javljaju u avaskularnom području TFCC-a, 1B ozljede TFCC-a nastaju u perifernom vaskulariziranom području i tako su podložne direktnom kirurškom popravku. Postoji nekoliko podtipova 1B ozljede TFCC-a: one koje uključuju samo distalnu laminu *discusa*, one koje uključuju samo proksimalnu laminu *discusa* i kombinirane (koje uključuju proksimalnu i distalnu laminu *discusa*). Ukoliko se radi o 1B ozljedi TFCC-a koja uključuje samo distalnu laminu *discusa*, takva ozljeda neće imati za posljedicu nestabilnost DRUZ te će takva ozljeda biti podložna direktnom popravku, tj. šivanju TFCC-a za zglobovu kapsulu. Ako se radi o 1B ozljedi TFCC-a koja uključuje proksimalnu laminu *discusa* ili o kombiniranoj 1B ozljedi TFCC-a (koje uključuju proksimalnu i distalnu laminu *discusa*), takve ozljede će imati za posljedicu nestabilnost DRUZ i liječe se (ukoliko je potencijal cijeljenja i kvaliteta tkiva dobra, a hrskavica u području DRUZ očuvana) fovealnom refiksacijom lamina *discusa* sidrom. U slučaju nereparabilne kombinirane 1B ozljede TFCC-a s lošom kvalitetom tkiva i lošim potencijalom cijeljenja, a očuvanom hrskavicom u području DRUZ, tada je indicirana rekonstrukcija tetivnim graftom. Konačno, ako se radi o kombiniranoj 1B ozljedi TFCC-a s lošom kvalitetom tkiva, lošim potencijalom cijeljenja i oštećenom hrskavicom u

području DRUZ, tada je indicirana artroplastika ili aloartroplastika DRUZ. Prijelom vrška stiloidnog nastavka ulne bez odvajanja proksimalne lamine discusa općenito se smatra stabilnom ozljedom (36).

**Tip 1C** ozljede uključuju odvajanja volarnih ulnokarpalnih ligamenata (ulnotrikvetralnog i ulnolunarnog) ligamenata od karpusa. Te lezije nisu uobičajene i obično nisu izolirane, već udružene s drugim ozljedama ručnog zgloba. Mogu se javiti s ulnokarpalnom subluksacijom, ali stabilnim DRUZ. UTL i ULL nisu uvijek podložni popravku pa se stoga mogu povremeno liječiti debridmanom (36).

**Tip 1D** ozljede uključuju ozljede radijalnog hvatišta discus articularisa bez ili s uključenjem polazišta volarnog i dorzalnog distalnog radioulnarnog ligamenta. Važno je prepoznati da je discus articularis na svom polazištu radijalno vezan za hijalinu hrskavicu te je prema tome slabiji od koštanog hvatišta na ulni. Tip 1D ozljeda TFCC-a s očuvanim radioulnarnim ligamentima mogu se sanirati artroskopski djelomičnom resekcijom. Ozljede koje uključuju polazište radioulnarnih ligamenata zahtijevaju kirurško spajanje ligamenata (36).

## **6.2 Tip 2: degenerativna oštećenja TFCC-a**

Degenerativne oštećenja TFCC-a su česta, a sva oštećenja tipa 2 mogu biti povezana s pozitivnom ulnarnom varijantom, tj. ulnarnom impakcijom ili sindromom abutmenta. Impakcija može biti primarna ili sekundarna u odnosu na druge deformacije poput onih koje vode do radijalnog skraćivanja, uključujući prethodni prijelom, operaciju ili Madelungovu deformaciju. Te se ozljede mogu liječiti neoperacijski ili operacijski (artroskopski debridman), a u težim slučajevima može se razmotriti i skraćivanje lakatne kosti (36).

### **Tip 2A i 2B**

Ova oštećenja TFCC-a karakterizira degenerativno trošenje trokutaste vezivno-hrskavične ploče (*discus articularis*), ali bez perforacije. Ako je prisutna hondromalacija susjedne zglobne hijaline hrskavice (na os lunatum ili glavici ulne) lezija tipa 2A prelazi u 2B. Samo se umjereni do teški slučajevi lezija tipa 2A i 2B otkrivaju na rutinskoj slikovnoj obradi - posteroanteriorna i lateralna RTG snimka, a ulnokarpalna hondromalacija teško se može otkriti na MR-u, osim ako nije visokog stupnja. MR artrografija povećava osjetljivost za otkrivanje hondromalacije na os lunatum ili glavici ulne (36).

### **Tip 2C**

Izuzetno čest podtip oštećenja TFCC-a prisutan u velikom broju osoba starijih od 40 godina. Uključuju značajke povezane s tipovima 2A i 2B, ali je degenerativna perforacija *discus articularis* pune debljine (36).

### **Tip 2D i 2E**

Definirane su puknućem lunotrikvetralnog ligamenta s bilo kojim ili svim značajkama opisanim u prethodnim tipovima. Ako je prisutan ulnokarpalni artritis, lezija 2D prelazi u 2E.

Najvažnija dijagnostička dilema pri razlikovanju različitih oštećenja TFCC-a tipa 2 je utvrđivanje je li LTL netaknut (tip 2A, 2B i 2C) ili puknut (2D i 2E). MR i CT artrografija su najkorisnije prilikom utvrđivanja intaktnosti LTL. Pokazalo se da MR i MDCT artrografija pružaju visoku razinu osjetljivosti (> 90%) i specifičnosti (> 90%) u procjeni djelomičnih i potpunih rascjepa LTL u usporedbi s relativno niskom osjetljivošću MR bez kontrasta (<50%). Kod lezija tipa 2A, 2B i 2C gdje je LTL netaknut liječenje je neoperacijsko. Međutim, ako je potrebno, bolesnici se mogu liječiti otvorenom ili artroskopskom resekcijom 2-3 mm

distalnog dijela glave lakatne kosti. Ovaj postupak poznat je kao "Wafer" procedura. U lezijama tipa 2D, liječenje uključuje skraćivanje lakatne kosti. Lezije tipa 2E liječe se artroplastikom ili aloartoplastikom glave lakatne kosti (36).

### **6.3 Komplikacije liječenja**

Artroskopski pristup liječenju ozljeda/oštećenja TFCC-a može se smatrati sigurnim postupkom. Međutim, opisane su male i velike komplikacije. Kao i kod svih kirurških intervencije, postoji rizik od infekcije ili komplikacije povezane s anestezijom. Moguće komplikacije su jatrogene lezije hrskavice, ozljede živaca, posebno dorzalne osjetne grana n. ulnarisa. Lezije živaca variraju od dizestezije do potpune lezije. Ozljede tetiva i ovojnice ECU-a također su poznate komplikacije. Najčešća komplikacija je sinovitis zbog reakcije na korištene šavove. Trajna bol također je moguća komplikacija u bolesnika nakon artroskopskog liječenja ozljeda/oštećenja TFCC-a. Poslijeoperacijska rehabilitacija prevenira i pomaže u ranom otkrivanju mogućih komplikacija (37).



## 7. Rasprava

Utvrđiti uzrok bolova ulnarne strane ručnog zgloba teško je zbog složenosti anatomskih i biomehaničkih odnosa. Većina dijagnoza mogu se utvrditi detaljnim uzimanjem povijesti bolesti, temeljitim fizikalnim pregledom i standardnom radiografijom. Kada se dijagnoza ne može postaviti standardnim metodama, treba razmotriti naprednije dijagnostičke metode kao što su CT artrografija, MR ili MR artrografija. Osim ozljede TFCC-a diferencijalno dijagnostički treba razmotriti i druge kliničke entitete koji izazivaju bol u ulnarnom dijelu ručnog zgloba. Tako npr. subluksacija tetive ECU-a, koja nastaje prilikom forsirane supinacije podlaktice te fleksije i ulnarne devijacije ručnog zgloba, također izaziva bolnost u ulnarnom dijelu ručnog zgloba. Sinovitis ECU-a prezentira se generaliziranom boli u zapešću s dorzalnim oticanjem iznad ulne. Mnogi bolesnici s tegobama u vidu bolova u ulnarnom dijelu ručnog zgloba su sportaši čija sportska aktivnost zahtijeva ponavljane pokreta ručnog zgloba. Artritis DRUZ-a može nastati uslijed poput ponavljajućih ozljeda, prethodne traume s deformacijom ili sustavne bolesti (npr. reumatoidni artritis). Bolesnik se može žaliti na smanjenu snagu stiska šake, bol, škljocanje ili smanjeni opseg pokreta. Prijelomi stiloidnog nastavka ulne javljaju se kao izolirane ozljede ili kao ozljede udružene s prijelomima distalnog radijusa i drugim prijelomima u području ručnog zgloba. Bolesnici imaju ograničen opseg pokreta, oslabljen stisak šake i bolove. Klinički su vidljive otekline u području ručnog zgloba i ekhimoza. U odsustvu akutne traume, kronična bol u zglobu koja je lokalizirana oko os lunatum ukazuje na Kienböckovu bolest. Nekoliko teorija bavi se etiologijom Kienböckove bolesti. Većina ortopeda vjeruje da je akutna trauma ili ponavljajuća manja trauma ta koja uzrokuje prekid opskrbe krvlju polumjesečaste kosti. Tipični pacijent s Kienböckovom bolešću je u dobi je od 20 do 35 godina i ima kroničnu bol u ručnom zglobu, često bez akutne

traume u anamnezi. Klinički je prisutna osjetljivost dorzalnog dijela os lunatum s povremenim oticanjem ručnog zgloba. Prilikom prijeloma os triqutrum osim povećane osjetljivosti i otekline prisutna je i oslabljena mogućnost ekstenzije i ulnarne devijacije ručnog zgloba. Fraktura os hamatum može biti rezultat djelovanja aksijalne sile koja se prenosi kroz metakarpalne kosti ili posljedica izravnog udarca u ularni dio ručnog zgloba. Često se javljaju kod sportaša prilikom zamaha bejzbol palicom, palicom za golf ili reketom s posljedičnim oslabljen hvatom, boli i otporom prilikom fleksije malog prsta (38).

## 8. Zaključak

Triangularni fibrokartilaginozni kompleks (TFCC) složena je anatomska struktura smještena na ularnoj strani ručnog zgloba i sastavljen od više različitih anatomske struktura koje zajedno igraju presudnu ulogu u biomehanici ručnog zgloba. Ozljede obično nastaju uslijed aksijalnog opterećenja ručnog zgloba u ularnoj devijaciji. To je često situacija tijekom pada na ispruženu ruku kao i tijekom zamaha reketa ili palice kad je ručni zglob opterećen u položaju ularne devijacije. Drugi uobičajeni uzrok ozljede TFCC-a je poremećaj normalne ularne varijance, najvjerojatnije sekundarne u odnosu na prethodnu traumu, što čini TFCC osjetljivijim na ozljede i degeneraciju. Bol ularne strane ručnog zgloba, škljocanje i nestabilnost DRUZ-a tipični su simptomi kod bolesnika s ozljedama TFCC. Detaljno razumijevanje složene anatomije TFCC-a važno je za procjenu boli ularne strane zapešća. Također je važno prepoznati da je pozitivna ularna varijanca usko povezana s lezijama TFCC-a. MR artrografija i artroskopija uvelike pomažu u preciznoj procjeni TFCC-a i trebali bi se koristiti prilikom kliničke sumnje na ozljedu/oštećenje TFCC-a. Uz to, treba imati na umu da se sve lezije ne uklapaju u Palmer-ovu klasifikaciju ozljeda/oštećenja TFCC-a i da se klasifikacija koristi kao vodič za određivanje zahvaćene anatomije i predstavlja pomoć pri usmjeravanju liječenja. Ozljede/oštećenja TFCC-a koja se rano dijagnosticiraju i odgovarajuće liječe, pokazuju dobre kliničke rezultate. Ako je oštećen centralni ili radijalni dio disk TFCC-a uz intaktne radioulnarne ligamente, potrebno je učiniti debridman diska. Međutim, ako su distalni radioulnarni ligamenti pokidani, potreban je njihov popravak ili rekonstrukcija kako bi se liječila nestabilnost DRUZ. Nakon kirurškog liječenja, većina bolesnika postiže izvrsne funkcionalne ishode. Međutim, dugoročno praćenje ishoda kirurškog liječenja ozljeda/oštećenja TFCC-a trebalo bi biti fokus budućih istraživanja.

## 9. Sažetak

TFCC je složena anatomska struktura lokalizirana u ulnarnom dijelu ručnog zgloba koja predstavlja glavni pasivni stabilizator distalnog radioulnarnog zgloba (DRUZ). Uključuje trokutastu vezivno-hrskavičnu ploču discus articularis, površni i duboki dio dorzalnog i volarnog radioulnarnog ligamenta, meniskalni homolog (ulnokarpalni meniskus), ulnarni kolateralni ligament, ulnokarpalne ligamente (ulnolunatni i ulnotrikvetralni ligament), ovojnici tetive m. extensora carpi ulnaris-a i ligamentum subcruentum. Zbog uloge TFCC-a u prijenosu sila kroz ručni zglob, njegove stabilizacije te anatomske složenosti, isti je često podložan traumatskim i degenerativnim oštećenjima. Ozljede triangularnog fibrokartilaginoznog kompleksa događaju se traumatski prilikom kompresije TFCC-a dok se zglob nalazi u položaju ulnarne devijacije. Prema Palmer-ovoj klasifikaciji iz 1989. godine oštećenja TFCC-a mogu se podijeliti u 2 tipa: tip 1 su traumatske ozljede, a tip 2 su degenerativna oštećenja TFCC-a. Klasični simptom ozljede TFCC-a je bolnost odnosno osjetljivost u udubljenju između os pisiforme i stiloidnog nastavka ulne na ulnarnoj granici ručnog zgloba – bol ulnarne strane ručnog zgloba. Zbog složenosti i međusobne povezanosti sastavnih struktura TFCC-a kao i njegove izuzetno male veličine, radiološka slikovna obrada TFCC-a i dalje predstavlja izazov za radiologe. Liječenje ozljeda/oštećenja TFCC-a može biti neoperacijsko i operacijsko. Operacijsko liječenje uključuje otvorene i artroskopske metode liječenja, a one su popravak (prema eng. *repair*), čišćenje (prema eng. *debridement*), skraćivanje lakatne kosti i resekcija distalnog dijela glave lakatne kosti. Današnja literatura daje prednost artroskopskoj metodi liječenja ozljeda/oštećenja TFCC-a.

**Ključne riječi:** triangularni fibrokartilaginozni kompleks, artroskopija, bol u ulnarnom dijelu ručnog zgloba.

## 10. Summary

TFCC is a complex anatomical structure localized in the ulnar part of the wrist representing the main passive stabiliser of the distal radioulnar joint (DRUJ). It includes triangular fibrocartilage disc, superficial and deep part of dorsal and volar radioulnar ligaments, meniscal homologue, ulnar collateral ligament, ulnocarpal ligaments (ulnotriquetral and ulnolunate ligament), extensor carpi ulnaris (ECU) tendon subsheath and ligamentum subcruentum. Due to the role of the TFCC in the transfer of force through the wrist and its stabilisation and anatomical complexity, it is often subject to traumatic and degenerative damage. Damage to the triangular fibrocartilaginous complex often occurs traumatically during TFCC compression while the joint is in the position of ulnar deviation. According to the 1989 Palmer Classification, TFCC damage can be divided into 2 types: Type 1 is traumatic and Type 2 is degenerative damage of the TFCC. The classic symptom of a TFCC injury is the pain or sensitivity between the pisiform bone and styloid process of the ulna at the ulnar border of the wrist, i.e. ulnar-sided wrist pain. Due to the complexity and interconnectedness of the fundamental structures of the TFCC as well as its extremely small size, the radiological imaging of the TFCC remains a challenge for the radiologists. Treatment of TFCC injury/impairment may be non-surgical and surgical. The surgical treatment includes open or arthroscopic treatment methods such as repair, debridement, ulnar shortening and ulnar head resection. Today's literature gives preference to the arthroscopic treatment of TFCC injury/damage.

**Key words:** triangular fibrocartilage complex, arthroscopy, ulnar side wrist pain

## 11. Literatura

1. Palmer AK, Werner FW. The triangular fibrocartilage complex of the wrist--anatomy and function. *J Hand Surg Am.* 1981;6(2):153-62.
2. Skalski MR, White EA, Patel DB, Schein AJ, RiveraMelo H, Matcuk GR Jr. The Traumatized TFCC: An Illustrated Review of the Anatomy and Injury Patterns of the Triangular Fibrocartilage Complex. *Curr Probl Diagn Radiol.* 2016;45(1):39-50.
3. Palmer AK. Triangular fibrocartilage complex lesions: a classification. *J Hand Surg Am.* 1989;14(4):594-606.
4. Thomas BP, Sreekanth R. Distal radioulnar joint injuries. *Indian J Orthop.* 2012;46(5):493-504.
5. Krmpotić – Nemanić J, Marušić A. Anatomija čovjeka. Zagreb: Medicinska naklada; 2007.
6. Križan Z. Kompendij anatomije čovjeka. 3. izd. 3. dio, Pregled građe grudi, trbuha, zdjelice, noge i ruke: za studente opće medicine i stomatologije. Zagreb: Školska knjiga; 1997.
7. Ng AWH, Griffith JF, Fung CSY, Lee RKL, Tong CSL, Wong CWY, et al. MR imaging of the traumatic triangular fibrocartilaginous complex tear. *Quant Imaging Med Surg.* 2017;7(4):443-460.
8. Martins T, Marappa-Ganeshan R. Anatomy, Shoulder and Upper Limb, Forearm Triangular Fibrocartilage Complex. 2020 Sep 12. In: StatPearls [Internet]. Treasure Island (FL): StatPearls Publishing; 2021 Jan--.
9. Boggess BR. Anatomy and basic biomechanics of the wrist. UpToDate [Internet]. In: UpToDate, Fields KB (Ed), UpToDate, Waltham, MA. [ažurirano 02.03.2021.; citirano

23.06.2021.]. Dostupno na: <https://www.uptodate.com/contents/anatomy-and-basic-biomechanics-of-the-wrist>

10. Casadei K, Kiel J. Triangular Fibrocartilage Complex. 2021 Apr 14. In: StatPearls [Internet]. Treasure Island (FL): StatPearls Publishing; 2021 Jan–.
11. Chan JJ, Teunis T, Ring D. Prevalence of triangular fibrocartilage complex abnormalities regardless of symptoms rise with age: systematic review and pooled analysis. Clin Orthop Relat Res. 2014;472(12):3987-94.
12. Boggess BR. Evaluation of the adult with subacute or chronic wrist pain. UpToDate [Internet]. In: UpToDate, Fields KB (Ed), UpToDate, Waltham, MA. [ažurirano 10.11.2020.; citirano 23.06.2021.]. Dostupno na: <https://www.uptodate.com/contents/evaluation-of-the-adult-with-subacute-or-chronic-wrist-pain>
13. Johnston K, Durand D, Hildebrand KA. Chronic volar distal radioulnar joint instability: joint capsular plication to restore function. Can J Surg. 2009;52(2):112-8.
14. Chu-Kay Mak M, Ho PC. Arthroscopic-Assisted Triangular Fibrocartilage Complex Reconstruction. Hand Clin. 2017;33(4):625-637.
15. Bhure U, Roos JE, Pérez Lago MDS, Steurer I, Grünig H, Hug U, Strobel K. SPECT/CT arthrography. Br J Radiol. 2018;91(1082):20170635.
16. Watanabe A, Souza F, Vezeridis PS, Blazar P, Yoshioka H. Ulnar-sided wrist pain. II. Clinical imaging and treatment. Skeletal Radiol. 2010;39(9):837-57.
17. Bille B, Harley B, Cohen H. A comparison of CT arthrography of the wrist to findings during wrist arthroscopy. J Hand Surg Am. 2007;32(6):834-41.

18. Cherian BS, Bhat AK, Rajagopal KV, Maddukuri SB, Paul D, Mathai NJ. Comparison of MRI & direct MR arthrography with arthroscopy in diagnosing ligament injuries of wrist. *J Orthop*. 2019;19:203-207.
19. Kim S, Lee GY, Lee JS. Evaluation of the triangular fibrocartilage: comparison of two-compartment wrist CT arthrography using the distal radioulnar and radiocarpal joints and unicompartiment wrist CT arthrography using the radiocarpal joint. *Br J Radiol*. 2019;92(1102):20190298.
20. Zlatkin MB, Rosner J. MR imaging of ligaments and triangular fibrocartilage complex of the wrist. *Radiol Clin North Am*. 2006;44(4):595-623, ix.
21. Cerezal L, de Dios Berná-Mestre J, Canga A, Llopis E, Rolon A, Martín-Oliva X, del Piñal F. MR and CT arthrography of the wrist. *Semin Musculoskelet Radiol*. 2012;16(1):27-41.
22. Minami A. Triangular fibrocartilage complex tears. *Hand Surg*. 2015;20(1):1-9.
23. Lee RK, Griffith JF, Ng AW, Nung RC, Yeung DK. Wrist Traction During MR Arthrography Improves Detection of Triangular Fibrocartilage Complex and Intrinsic Ligament Tears and Visibility of Articular Cartilage. *AJR Am J Roentgenol*. 2016;206(1):155-61.
24. Zhan H, Bai R, Qian Z, Yang Y, Zhang H, Yin Y. Traumatic injury of the triangular fibrocartilage complex (TFCC)-a refinement to the Palmer classification by using high-resolution 3-T MRI. *Skeletal Radiol*. 2020;49(10):1567-1579.
25. Nakamura T, Matsumura N, Iwamoto T, Sato K, Toyama Y. Arthroscopy of the distal radioulnar joint. *Handchir Mikrochir Plast Chir*. 2014;46(5):295-9.
26. Gupta R, Bozentka DJ, Osterman AL. Wrist arthroscopy: principles and clinical applications. *J Am Acad Orthop Surg*. 2001;9(3):200-9.



27. Jotanović Z, Mamula M, Vlahović T, Mihelić R, Hero M, Butorac Z, et al. Wrist arthroscopy. *Medicina Flum* 2013;49(3):292-300.
28. Michelotti BF, Chung KC. Diagnostic Wrist Arthroscopy. *Hand Clin.* 2017;33(4):571-583.
29. Bain GI, Munt J, Turner PC. New advances in wrist arthroscopy. *Arthroscopy.* 2008;24(3):355-67.
30. Barlow SJ. A Non-surgical Intervention for Triangular Fibrocartilage Complex Tears. *Physiother Res Int.* 2016;21(4):271-276.
31. Jawed A, Ansari MT, Gupta V. TFCC injuries: How we treat? *J Clin Orthop Trauma.* 2020;11(4):570-579.
32. Henry MH. Management of acute triangular fibrocartilage complex injury of the wrist. *J Am Acad Orthop Surg.* 2008;16(6):320-9.
33. Mannil L, Martin W, Dahmen J, Witte T, Juten PG, Deneken F, Räder M, Homann HH. Arthroscopic treatment for ulnar-sided TFCC-tears. *Eur J Trauma Emerg Surg.* 2016;42(1):29-35.
34. Pilný M, Kubes T, Cizmár I, Jindra M, Sprláková A. Traumatická poranění triangulárního fibrokartilaginózního komplexu (TFCC) [Trauma to the triangular fibrocartilaginous complex (TFCC)]. *Acta Chir Orthop Traumatol Cech.* 2007;74(4):258-61.
35. Nakamura T, Sato K, Okazaki M, Toyama Y, Ikegami H. Repair of foveal detachment of the triangular fibrocartilage complex: open and arthroscopic transosseous techniques. *Hand Clin.* 2011;27(3):281-90.
36. Jawed A, Ansari MT, Gupta V. TFCC injuries: How we treat? *J Clin Orthop Trauma.* 2020;11(4):570-579.

37. Haugstvedt JR, Søreide E. Arthroscopic Management of Triangular Fibrocartilage Complex Peripheral Injury. *Hand Clin.* 2017;33(4):607-618.
38. Lichtman DM. Ulnar-Sided Wrist Pain. Medscape [Internet]. In: Medscape, Gellman H (Ed), Medscape. [ažurirano 26.04.2021.; citirano 23.06.2021.]. Dostupno na: <https://emedicine.medscape.com/article/1245322-overview#a7>

## 12. Životopis

Ivna Krpan rođena je u Zagrebu 16.03.1997. godine. Osnovnu školu upisuje 2003. godine u Lipiku. Nakon završene osnovne škole 2011. godine upisuje Srednju školu Pakrac, gimnazijski smjer. Maturira 2015. godine. Akademske godine 2015./2016. upisuje integrirani preddiplomski i diplomski sveučilišni studij Medicine kao redovan student. Tijekom studija sudjeluje aktivno i pasivno na različitim studentskim kongresima te aktivno sudjeluje u organizaciji projekta Tjedna mozga i MedRi Znanstvenog piknika. Od 2016. godine sudjeluje u volonterskim aktivnostima organiziranim od strane udruge CroMSIC. Od stranih jezika tečno govori engleski, a posjeduje i znanje španjolskog, njemačkog i turskog jezika.