

# EKSPRESIJA P15 I P16 U SPITZOIDNIM MELANOCITNIM LEZIJAMA

---

**Ferizović, Edina**

**Master's thesis / Diplomski rad**

**2021**

*Degree Grantor / Ustanova koja je dodijelila akademski / stručni stupanj:* **University of Rijeka, Faculty of Medicine / Sveučilište u Rijeci, Medicinski fakultet**

*Permanent link / Trajna poveznica:* <https://um.nsk.hr/um:nbn:hr:184:721740>

*Rights / Prava:* [In copyright](#)/[Zaštićeno autorskim pravom.](#)

*Download date / Datum preuzimanja:* **2024-07-09**



*Repository / Repozitorij:*

[Repository of the University of Rijeka, Faculty of Medicine - FMRI Repository](#)



SVEUČILIŠTE U RIJECI  
MEDICINSKI FAKULTET  
INTEGRIRANI PREDDIPLOMSKI I DIPLOMSKI  
SVEUČILIŠNI STUDIJ MEDICINE

Edina Ferizović

**EKSPRESIJA P15 I P16 U SPITZOIDNIM MELANOCITNIM LEZIJAMA**

Diplomski rad

Rijeka, 2021.

SVEUČILIŠTE U RIJECI  
MEDICINSKI FAKULTET  
INTEGRIRANI PREDDIPLOMSKI I DIPLOMSKI  
SVEUČILIŠNI STUDIJ MEDICINE

Edina Ferizović

**EKSPRESIJA P15 I P16 U SPITZOIDNIM MELANOCITNIM LEZIJAMA**

Diplomski rad

Rijeka, 2021.

Mentor rada: izv.prof.dr.sc. Sandra Peternel, dr. med.

Diplomski rad ocjenjen je dana \_\_\_\_\_ na Katedri za dermatovenerologiju Medicinskog fakulteta Sveučilišta u Rijeci, pred Povjerenstvom u sastavu:

1. Prof.dr.sc. Marija Kaštelan, dr.med. (predsjednik Povjerenstva)
2. Prof.dr.sc. Larisa Prpić - Massari, dr.med.
3. Doc.dr.sc. Andrea Dekanić, dr.med.

Rad sadrži 31 stranicu, 5 slika, 1 tablicu i 46 literaturnih navoda.



## SADRŽAJ

1.	UVOD .....	1
2.	SVRHA RADA.....	3
3.	SPITZOIDNE MELANOCITNE LEZIJE .....	4
3.1	SPITZ NEVUS.....	4
3.2	REED NEVUS .....	8
3.3	ATIPIČNI SPITZ NEVUS .....	10
3.4	SPITZOIDNI MELANOM.....	12
4.	IMUNOHISTOKEMIJA U DIFERENCIJACIJI SPITZOIDNIH MELANOCITNIH LEZIJA .....	14
4.1	EKSPRESIJA p16 U SPITZOIDNIM LEZIJAMA .....	15
4.2	EKSPRESIJA p15 U SPITZOIDNIM LEZIJAMA .....	18
4.	RASPRAVA .....	20
5.	ZAKLJUČAK.....	22
7.	LITERATURA .....	23
8.	SAŽETAK.....	29
9.	SUMMARY.....	30
10.	ŽIVOTOPIS.....	31

## ZAHVALA

Od srca zahvaljujem mentorici izv. prof. dr. sc. Sandri Peternel na susretljivosti, uloženom trudu i pruženoj pomoći za vrijeme pisanja rada.

Posebna zahvala mojoj obitelji na strpljenju i moralnoj podršci, te povjerenju koje su mi ukazali tijekom studija. Ovu diplomu posvećujem vama.

## 1. UVOD

Spitzoidne melanocitne lezije su melanocitni tumori sa svojstvenim patohistološkim karakteristikama. U njih se ubrajaju benigni tumori (Spitz nevusi), maligni tumori (Spitz melanomi) i tumori s graničnim histomorfološkim značajkama i neizvjesnim kliničkim ishodom (atipični Spitz nevusi) (1-3). Zajedničko patohistološko obilježje svih melanocitnih tumora iz spektra spitzoidnih lezija jesu krupni vretenasti i/ili epiteloidni melanociti, a patogenetski se radi o tumorima koji često sadrže mutacije gena HRAS ili kromosomalne translokacije koje uključuju gene za BRAF, ALK, ROS, RET ili NTRK kinaze (4, 5). Ova se skupina tumora obično pojavljuje u djece i mladih odraslih osoba što predstavlja dodatni izazov u smislu precizne dijagnoze i liječenja. Naime, značajan dio ovih tumora ne može se sa sigurnošću obilježiti kao benigni nevus ili maligni melanom samo na temelju kliničke i dermatoskopske slike, pa niti na temelju mikroskopskih odnosno histomorfoloških obilježja.

Kada patohistološki kriteriji nisu dovoljno specifični, a s ciljem lakše procjene radi li se o benignom ili malignom tumoru, spitzoidne melanocitne lezije se imunohistokemijski boje protutijelima protiv različitih biljega, uključujući i tumor-supresorske proteine p15 i p16 (6,7). Protein p16 kodiran je genom CDKN2A (od engl. *cyclin-dependent kinase inhibitor 2A*), a protein p15 genom CDKN2B (od engl. *cyclin-dependent kinase inhibitor 2B*) smještenim na kromosomu 9p21, u području genoma koje je podložno mutacijama i delecijama. Oba proteina funkcioniraju kao tumor supresori inhibicijom kinaza ovisnih o ciklinu (CDK, od engl. *cyclin-dependent kinase*) 4 i 6 sprečavajući pritom prijelaz iz G1 u S fazu staničnog ciklusa te usporavajući tako diobu stanice. Mutacije ili delecije ovih gena prisutne su u različitim vrstama malignih tumora. Više od polovine svih melanoma nosi mutaciju ili deleciju CDKN2A gena, a mutacije ovog gena su prisutne oko 40% slučajeva nasljednog melanoma. Dosadašnje studije su pokazale da bi gubitak ekspresije p16 mogao biti koristan u razlikovanju nevusa od

melanoma, njegov je gubitak također češći kod agresivnih melanoma jer je povezan s povećanjem dubine invazije, međutim, ne pokazuju svi melanomi gubitak p16 (6, 7). Protein p15 pojavio se kao obećavajući dijagnostički biljeg za razlikovanje nevusa od melanoma, jer je imunohistokemijsko bojanje p15 pozitivno u većini nevusa, a odsutno kod mnogih melanoma. Zanimljivo je da se p16 zadržava u nekim slučajevima melanoma u kojima se p15 gubi, što povećava mogućnost da imunohistokemijsko obilježavanje p15 može biti specifičniji dijagnostički alat od p16 (6).

## **2. SVRHA RADA**

Svrha rada je uz pomoć literature na zadanu temu opisati spitzoidne melanocitne lezije s naglaskom na dijagnostiku, klasifikaciju i potencijalno dijagnostičko i prognostičko značenje imunohistokemijskog bojenja na tumor supresorske proteine p15 i p16.

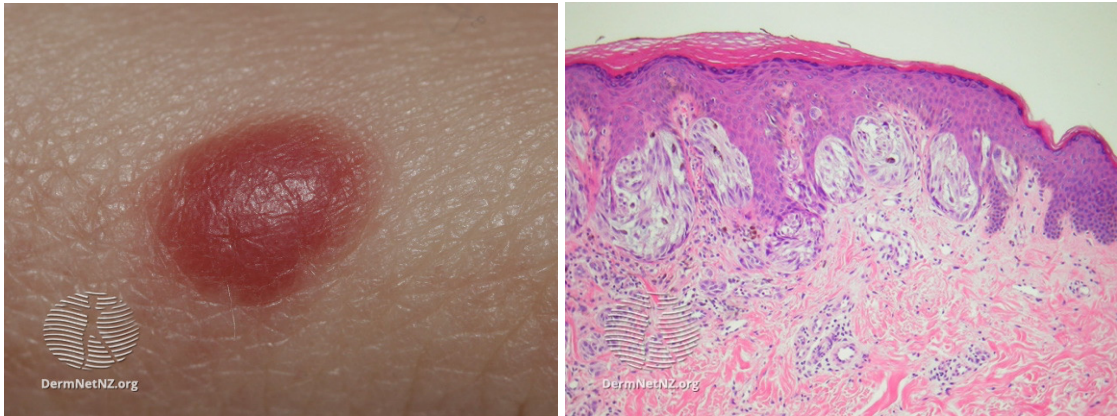
### 3. SPITZOIDNE MELANOCITNE LEZIJE

Spitzoidne melanocitne lezije obuhvaćaju spektar lezija od benignih Spitz nevusa do zloćudnih spitzoidnih melanoma. Spitzoidne melanocitne lezije imaju značajne morfološke i molekularne razlike od konvencionalnih melanocitnih lezija te predviđanje biološkog ponašanja i rizika od metastaza može biti izazovno. Najizazovniji je atipični Spitz nevus ili atipični Spitz tumor, granična melanocitna lezija neizvjesnog malignog potencijala koja ima preklapajuće histološke značajke i Spitz nevusa i spitzoidnog melanoma (8).

#### 3.1 SPITZ NEVUS

Spitz nevus je benigna, simetrična, dobro ograničena melanocitna lezija koja se histološki sastoji od vretenskih stanica ili velikih epitelioidnih stanica, ili kombinacije obje vrste stanica. Mogu biti junkcijski, složeni i intradermalni (8, 9). Klinički se lezija obično manifestira kao kupolasta papula crvenkastosmeđe boje čiji promjer može varirati od nekoliko milimetara do nekoliko centimetara, premda je u većine promjer oko 0,8 cm (Slika 1). Iako se mogu pojaviti posvuda na tijelu, najčešća mjesta pojavnosti su glava i vrat kod djece te ekstremiteti kod odraslih (2). Prevalencija Spitz nevusa u općoj populaciji nije u potpunosti istražena, međutim, među bioptiranim melanocitnim lezijama čak 1% su Spitz nevusi. Većina Spitz nevusa je stečena, ali do 7% može biti urođeno. Mogu se pojaviti u svim dobnim skupinama, ali su rjeđi iza 50-e godine života.

Dermatoskopska obilježja pigmentiranih nevusa Spitz uključuju zvjezdasti pigmentni obrazac (engl. *starburst pattern*) sa pseudopodijima simetrično postavljenim oko cijelog opsega lezije. Dodatno se u Spitz nevusima može prikazati vaskularni obrazac s jednoličnim, pravilnim točkastim rasporedom kapilara ili globularni obrazac retikularnim depigmentacijama (10).



**Slika 1. Klasični Spitz nevus, klinički i histološki izgled**

*Izvor: <https://dermnetnz.org>*

Patohistološki je osobit nalaz prisustvo velikih i brojnih Kamino tjelešaca (eozinofilnih globula) koja su svojstvena Spitz nevusu iako ih rijetko možemo vidjeti i kod drugih vrsta nevusa i/ili melanoma. Kamino tjelešca su sastavljena od laminina, kolagena tipa IV i fibronektina te stoga ne predstavljaju morfološki slična apoptotska ili citoidna tjelešca (4,11).

Citološki, Spitz nevus se sastoji od vretenastih ili velikih epiteloidnih stanica (Slika 1). Udio pojedine vrste stanica se razlikuje od lezije do lezije. Česta je i kombinacija obje vrste stanica. Pleomorfizam je redovito prisutan, ali, za razliku od melanoma, zahvaća sve stanice u sličnom stupnju. Pojedinačni intraepitelni dendritični melanociti se mogu često vidjeti i izvan junksijskih gnijezda, koja su uglavnom orijentirana okomito na epidermis. Citoplazma epiteloidnih stanica je obilna i neprozirna poput „brušenog stakla“. Jezgre su krupnije, okrugle do ovalne ili fuziformne te obično sadrže fino raspršen kromatin. Nukleolus je obično mali, ali izražen, a moguće je i prisustvo nekoliko nukleolusa. Također, u nekim lezijama jezgre mogu biti hiperkromatske i/ili sadržavati pseudoinkluzije. Većina Spitz nevusa pokazuje znakove sazrijevanja, što znači da su gnijezda melanocita i pojedinačne stanice prema dubini lezije postepeno sve manje i zaobljenije te imaju sve manje citoplazme i jezgre (4,9).

Histološki se razlikuje nekoliko vrsta Spitz nevusa koje uključuju angiomatoidni Spitz nevus, atipični Spitz nevus, kombinirani Spitz nevus, dezmodoplastični Spitz nevus, epiteloidni Spitz nevus, granulomatozni Spitz nevus, halo Spitz nevus, hijalinizirani Spitz nevus, miksoidni Spitz nevus, pagetoidni Spitz nevus, pigmentirani Spitz nevus, pleksiformni Spitz nevus, rekurentni Spitz nevus, regresivni Spitz nevus, vretenasti Spitz nevus, tubularni Spitz nevus i verukozni Spitz nevus (Tablica 1) (9). Nedavno je opisana podskupina spitzoidne proliferacije s prepoznatljivim morfološkim značajkama koje sadrže mutacije BAP1 gena, a koje se pojavljuju u obiteljskom ili sporadičnom obliku (12).

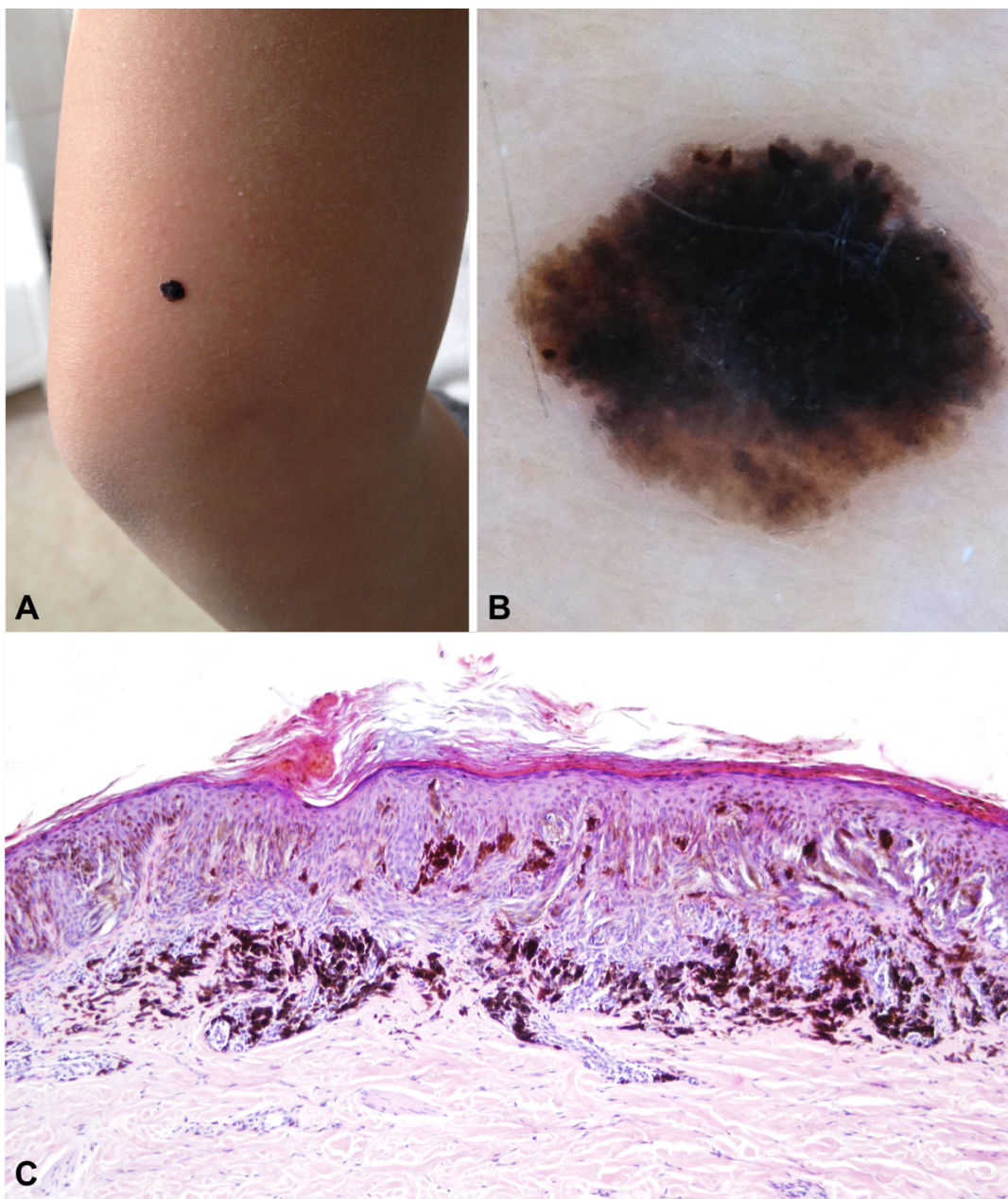


**Tablica 1.** Histološke varijante Spitz nevusa

<b>Morfološka varijanta</b>	<b>Mikroskopski nalaz</b>
Angiomatoidni Spitz nevus	Spitz nevus s umnoženim i dilatiranim krvnim žilama
Atipični Spitz nevus	Spitz nevus koji je asimetričan i pokazuje poremećaj arhitekture i citološku atipiju
Kombinirani Spitz nevus	Spitz nevus povezan s drugom vrstom nevusa (npr. urođeni ili uobičajeni nevus)
Dezmoplastični Spitz nevus	Spitz nevus s istaknutom stromalnom sklerozom
Epiteloidni Spitz nevus	Spitz nevus u kojem prevladava nalaz velikih epiteloidnih melanocita
Granulomatozni Spitz nevus	Spitz nevus s nodularnim nakupinama melanocira nalik granulomima
Halo Spitz nevus	Spitz nevus povezan s obilnim limfocitima i kliničkim halo fenomenom
Hijalinizirani Spitz nevus	Spitz nevus s hijaliniziranom stromom
Miksoidni Spitz nevus	Spitz nevus sa miksoidnom stromom
Pagetoidni Spitz nevus	Spitz nevus s nekoliko suprabazilarnih melanocita
Pigmentirani Spitz nevus	Oštro ograničena lezija s izraženo celularnim junkcijskim gnijezdima pigmentiranih vretenastih stanica, obično uz mnogo melanofaga u dermisu
Pleksiformni Spitz nevus	Spitz nevus s pleksiformnim rastom: fascikuli i izduljena gnijezda rastu poput neurovaskularnih snopova
Rekurentni Spitz nevus	Spitz nevus sa značajkama rekurentnog nevusa
Regresivni Spitz nevus	Spitz nevus povezan s fibrozom i gubitkom melanocita
Vretenasti Spitz nevus	Spitz nevus koji karakterizira pretežno fuziformna citologija
Tubularni Spitz nevus	Spitz nevus s rasporedom stanica nalik tubulima
Verukozni Spitz nevus	Spitz nevus s verukoznom epidermalnom hiperplazijom

### 3.2 REED NEVUS

Reed nevus je dobroćudni nevus vretenastih stanica i predstavlja varijantu pigmentiranog Spitz nevusa. To je posebno važno jer se može lako zamijeniti s melanomom, i to klinički, dermatoskopski i patohistološki (Slika 2) (1, 4). Često se prezentira kao brzo rastuća, tamnosmeđa ili crna makula ili kupolasta lezija. Najčešće se viđa u prva četiri desetljeća, i češće kod žena u odnosu na muškarce (2:1), a predilekcijska mjesta su donji udovi. Obično su promjera manjeg od 1,0 cm, karakteristično glatke površine i oštro odijeljeni od okolne kože. Na dermatoskopiji, rani Reed nevus pokazuje globularni uzorak, prelazeći u tipični zvjezdasti pigmentni obrazac (engl. *starburst pattern*) koji se sastoji od nestrukturiranog središta s obodnim radijalnim linijama ili pseudopodijima koji se u kasnijem stadiju razvijaju u retikularni uzorak (10). Ova lezija histološki može biti junkcijska i složena. Hiperkeratoza je često prisutna, a epidermis je akantotičan s hiperplazijom i produljenjem grebena. Junkcijska gnijezda imaju karakterističan kruškolik oblik i sastoje se pretežno od nakupina vretenastih stanica s ovalnim ili izduženim vezikularnim jezgrama, koje često sadrže male nukleole, no pleomorfizam obično nije prisutan. Ponekad se unutar lezije mogu naći epiteloidne stanice te se Reed nevus tada može preklapati sa Spitz nevusom. Mitoze nisu rijetkost, ali su obično prisutne u malom broju (1, 4, 13, 14). Nedavno otkriće je učestala prisutnost genskih fuzija kao inicijalnih genomskih događaja u nastanku ovih tumora (15). Vrlo se rijetko susreću hipopigmentirane ili amelanotične varijante koje se preklapaju sa Spitz nevusom.



**Slika 2. Reed nevus, klinički (A), dermatoskopski (B) i histološki (C) izgled**

*Izvor: Peternel S., Klinika za dermatovenerologiju, Klinički bolnički centar Rijeka*

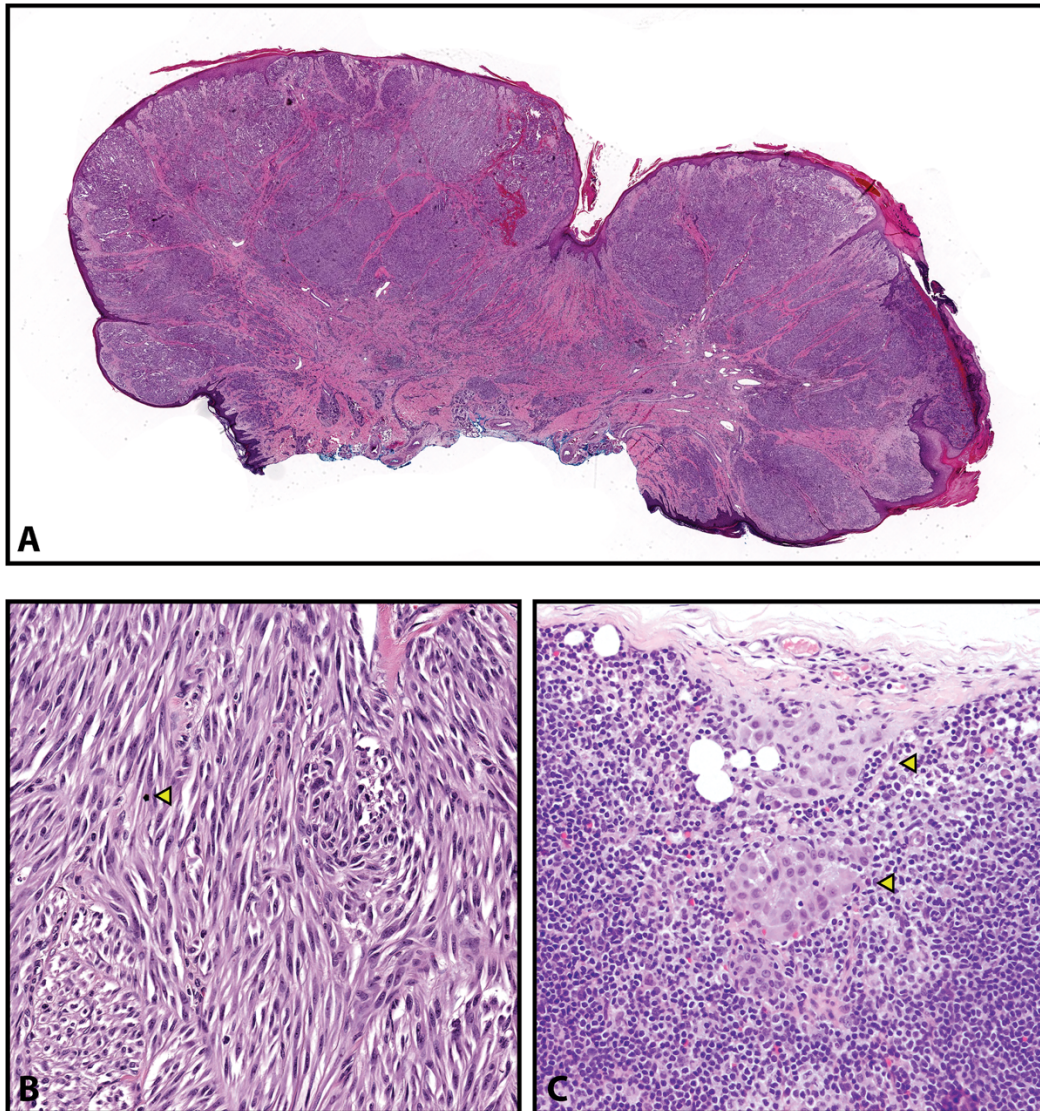
### 3.3 ATIPIČNI SPITZ NEVUS

Termin atipični Spitz nevus ili atipični Spitz tumor odnosi se na lezije koje pokazuju jednu ili više obilježja koja odstupaju od klasičnih Spitz nevusa. Stoga je taj izraz od praktične važnosti jer se odnosi na dijagnostičku dvojbu: patolog nije siguran da li je lezija benigni nevus s atipičnim mikroskopskim obilježjima ili melanom koji imitira atipični spitzoidni melanocitni nevus. Neki patolozi koriste izraz „atipični Spitz nevus“ kao dijagnostički entitet za biološki neodređenu skupinu melanocitnih lezija ili „melanoma niskog stupnja“ koji su često povezani s klinički indolentnim metastazama u regionalne limfne čvorove, ali rijetko prelaze u potpuno maligni ili diseminirani metastatski melanom (22). Također označava i potrebu za osobitom brigom od strane kliničara u praćenju pacijenta.

Atipični Spitz nevus se klinički prezentira kao kupolasta ružičasta do crvena lezija promjera često većeg od 1,0 cm. Češći su kod žena prosječne dobi od 23,7 godina, a predilekcijsko mjesto su donji ekstremiteti (23). Iako niti jedna histološka značajka ne označava nužno malignost, potencijalno zabrinjavajuće histološke značajke uključuju nedostatak simetrije, slabu ograničenost, prisutnost ulceracije, zahvaćenost dubokog dermisa ili potkožnog masnog tkiva, poremećaj sazrijevanja, povećanu mitotsku aktivnost ( $>2-3$  mitoze/mm<sup>2</sup>), pretjerano intraepidermalno ili pagetoidno širenje, nuklearni hiperkromatizam, odsutnost Kamino tjelešaca, velika ekspanzivna dermalna gnijezda, nekroza i atipične dermalne mitoze (Slika 3) (24, 25). Višestruka ispitivanja jasno su pokazala da atipični Spitz nevusi imaju visoku stopu pozitivnosti sentinelnih limfnih čvorova, s prosječnom stopom od 38-39% (26). Uz to je dokazano i da posjedovanje pozitivnog sentinel limfnog čvora ne predviđa lošiji ishod u bolesnika (27). S obzirom na dijagnostički i prognostički izazov koje predstavljaju atipični Spitz nevusi, imunohistokemijsko bojanje, komparativna genomska hibridizacija i fluorescentna in situ



hibridizacija (FISH) su postali potencijalno korisni pomoćni alati za dijagnozu i odgovarajuću klasifikaciju Spitz lezija.



**Slika 3. Atipični Spitz tumor, histološki izgled.**

A. Veliki, polipoidni tumor s ulceracijom, B. Snopići vretenastih i fuziformnih stanica s rijektim mitozama (žuta strelica), C. Depoziti spitzoidnih stanica (žuta strelica) u sentinel limfnom čvoru (hematoksilin-eozin, uvećanje x5 [A], x400 [B], i x200 [C]).

*Preuzeto i adaptirano iz izvora: Harms KL, Lowe L, Fullen DR, Harms PW. Atypical Spitz Tumors: A Diagnostic Challenge. Arch Pathol Lab Med 2015;139(10):1263-70.*

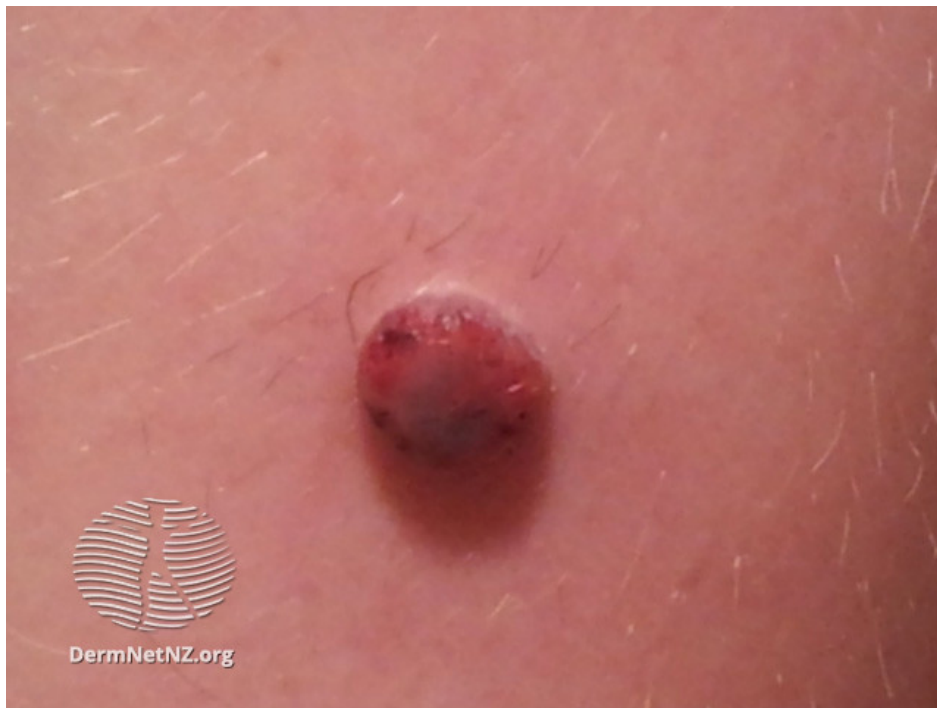### 3.4 SPITZOIDNI MELANOM

Spitzoidni melanom se prezentira u obliku papule koja se mijenja ili povećava, a može nalikovati na hemangiom (Slika 4). Može biti pigmentiran ili nepigmentiran. Može nastati *de novo* ili iz postojećeg Spitz nevusa. Često je okruglog oblika i jednolične boje što znači da ne slijedi uobičajene ABCDE kriterije melanoma (1, 2). Zbog poteškoća u razlikovanju atipičnih Spitz nevusa i Spitz melanoma, mnogi su autori koristili pojavu metastaza ili smrtni ishod kao definirajući kriterij.

Dijagnoza Spitz nevusa, a posebno njegovo razlikovanje od melanoma, jedno je od najizazovnijih područja u dermatologiji i dermatopatologiji. Spitz nevus je uglavnom lezija djece i mladih, dok se melanom češće pojavljuje u srednjoj i starijoj životnoj dobi. Stoga postoji tendencija kada se naiđe na spitzoidnu leziju kod djece da je se automatski pokuša svrstati u dobroćudnu leziju samo na temelju dobi (19, 20). Pretjerano oslanjanje na dob opasna je praksa, jer iako je rijedak, melanom koji se pojavljuje u djetinjstvu i pokazuje spitzoidne značajke je ipak prisutan u praksi.

Dogovor između stručnih dermatopatologa o procjeni malignosti u spitzoidnim melanocitnim lezijama je prilično loš (21). Histološke značajke koje mogu pogodovati dijagnozi spitzoidnog melanoma su slijedeće: veliki promjer (> 1,0 cm), zahvaćanje dubokih slojeva, prisustvo ulceracije, parakeratoza, atrofija epidermisa (za razliku od izrazite hiperplazije tipične za Spitz nevus), asimetrija, neoštra ograničenost, pagetoidni rast na rubu lezije (pagetoidno širenje melanocita u središtu lezije je prilično često u Spitz nevusu), odsutnost Kamino tjelešaca, prašnjava pigmentacija (engl. *dusty pigmentation*), dermalna gnijezda veća od junkcijskih, poremećaj sazrijevanja, nuklearni pleomorfizam i hiperkromatizam, uočljive duboke i atipične mitoze (1, 2, 4, 21-25).

Neki autori preporučuju biopsiju sentinel limfnog čvora kod suspektnih spitzoidnih lezija kako bi pomogli u uspostavljanju dijagnoze melanoma dodajući prognostičke informacije, iako ovaj pristup nije sveopće prihvaćen. Pacijenti mlađi od 11 godina sa spitzoidnim melanomom mogu imati bolju prognozu od starijih adolescenata i odraslih, ali ovo pravilo nije univerzalno (27-29).



**Slika 4. Spitzoidni melanom u djeteta, klinički izgled**

*Izvor: <https://dermnetnz.org>*

## 4. IMUNOHISTOKEMIJA U DIFERENCIJACIJI SPITZOIDNIH MELANOCITNIH LEZIJA

Kako patohistološke značajke melanocitnih lezija iz spektra Spitz tumora mogu biti preklapajuće, kao pomoćna metoda diferencijacije počela se primjenjivati imunohistokemija. Međutim, i ova je metoda pokazala svoje nedostatke poput problema specifičnosti i osjetljivosti, pa se često koriste dva ili čak tri "markera melanoma" u problematičnim slučajevima (30). Rijetko bi se uopće trebala koristiti kao jedini kriterij prema kojem se postiže dijagnoza melanoma budući da je ona samo pomoćni alat u potvrdi patohistološke dijagnoze. Iz godine u godinu sve je veći broj imunohistokemijskih markera koji se mogu koristiti kao potencijalno korisni u dijagnostici ili prognozi kliničkog tijeka. Međutim, tek nekolicina njih se primjenjuje kao alat diferencijacije spitzoidnih melanocitnih lezija.

Ki-67 (MIB-1) je posebno vrijedan alat u razlikovanju između benignih spitzoidnih melanocitnih nevusa i melanoma (31). Riječ je o nuklearnom proteinu eksprimiranom u proliferirajućim stanicama koji naglašava prisutnost ili odsutnost sazrijevanja. U Spitz nevusima je manje od 5% jezgri pozitivno (i one se obično nalaze u najpovršnijem sloju dermalne komponente) dok je u melanomu često označeno 25% ili više stanica. Povećana ekspresija Ki-67 također korelira s prekomjernom ekspresijom proteina p53 i gubitkom p16 (32).

HMB-45 (od engl. *human melanoma black 45*) je monoklonsko protutijelo na antigen koji je prisutan u melanocitnim lezijama. Ono reagira s citoplazmatskim premelanosomskim glikoproteinom gp100, ali ne i sa zrelim melanocitima. Spitz nevusi su često prema površini pozitivni na HMB-45 čija se ekspresija gubi sa dubinom lezije. Ovaj



nalaz može biti od koristi u razlikovanju od spitzoidnog melanoma kod kojeg je bojanje tipično prisutno u cijelom tumoru (26, 30, 33).

Spitzoidnim melanomima uglavnom nedostaju mutacije gena kao što su BRAF i NRAS koje su uobičajene u drugim, učestalijim podtipovima melanoma. Spitzoidne lezije su često potaknute translokacijama odnosno genskim fuzijama koje zahvaćaju ALK, RET, ROS, BRAF, NTRK i druge kinaze, čija se povećana ekspresija također može odrediti imunohistokemijski, međutim, takva bojenja nisu korisna u razlikovanju benignih od zloćudnih lezija, jer predstavljaju vrlo rani genomski događaj te su prisutne u cijelom spektru od Spitz nevusa do malignog Spitz melanoma (34-37).

#### **4.1 EKSPRESIJA p16 U SPITZOIDNIM LEZIJAMA**

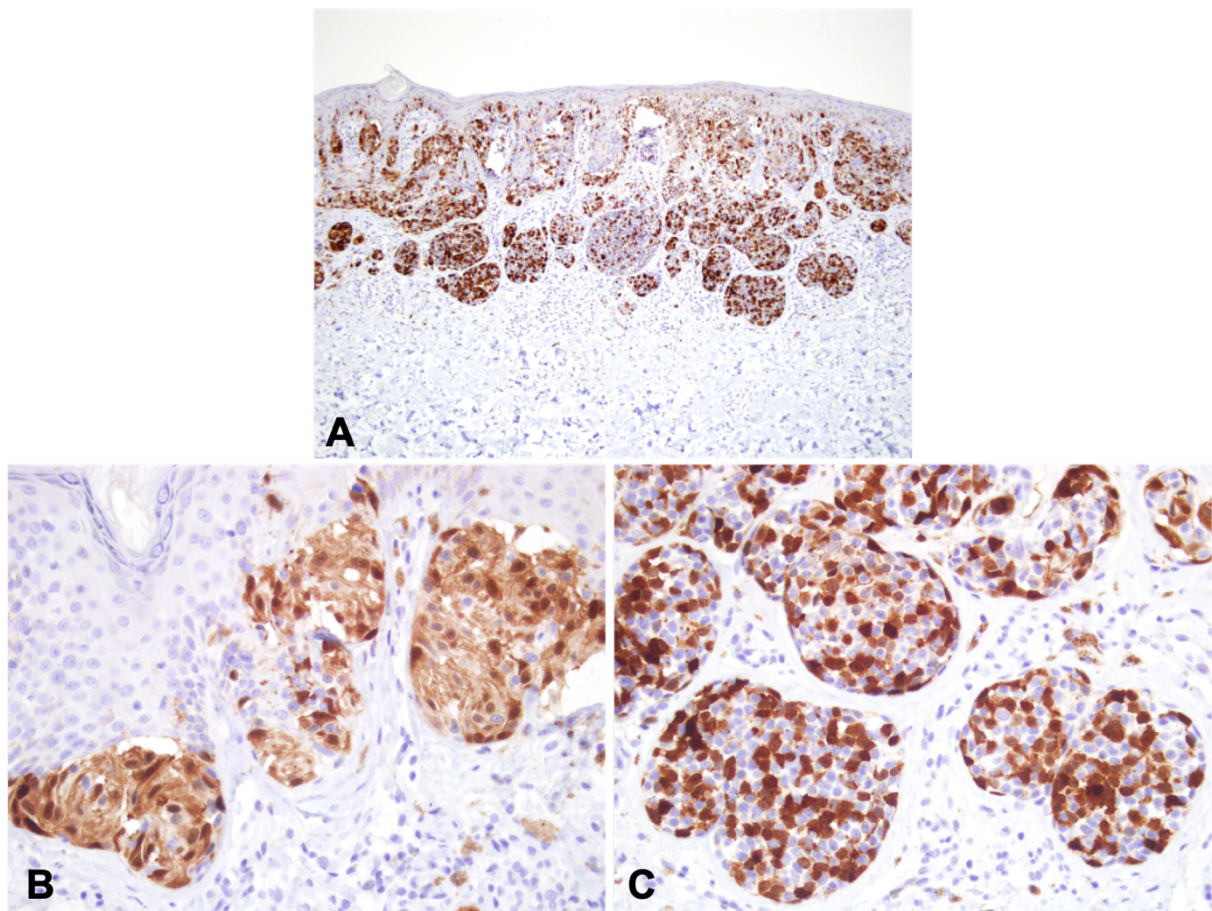
Protein p16 kodiran je genom CDKN2A (od engl. *cyclin-dependent kinase inhibitor 2A*), te funkcionira kao tumor supresor inhibicijom kinaza ovisnih o ciklinu CDK4 i CDK6 sprečavajući pritom prijelaz iz G1 u S fazu staničnog ciklusa te usporavajući tako diobu stanice. Protein p16 je slabije izražen kod normalnih proliferirajućih stanica, ali događaji poput oštećenja DNA, onkogeni stres i starenje pokreću njegovo izražavanje (38, 39). Više od polovine svih melanoma nosi mutaciju ili deleciju CDKN2A gena, a mutacije ovog gena su prisutne oko 40% slučajeva nasljednog melanoma.

Imunohistokemijska ekspresija p16 vidi se u jezgri i u citoplazmi u skladu sa subcelularnom lokalizacijom proteina p16 i njegovim primarnim signalnim ciljem CDK4. Zamijećena su tri načina ekspresije p16, homogena ekspresija, potpuni gubitak ekspresije i intratumorski heterogeni gubitak ekspresije. Homogena ekspresija predstavlja netaknuti kromosom 9 ili heterogeni gubitak kromosoma 9 (ili 9p) na kojem se nalazi CDKN2A. Potpuni gubitak ekspresije p16 predstavlja ili homozigotni gubitak kromosoma 9 (ili 9p), točkastu mutaciju p16 ili epigenetske događaje poput metilacije promotora gena p16 (38).

Intratumorski heterogeni gubitak može se vidjeti u tumorima sastavljenim od miješanih klonova s potpunim gubitkom ili homogenom ekspresijom. Heterogena ekspresija je moguća je i po mozaičnom obrascu nalik šahovskoj ploči (Slika 5). Nekoliko je studija na pokazalo slična zapažanja; i displastični nevusi i Spitz nevusi pokazuju heterozigotni gubitak 9p21, dok je homozigotni gubitak 9p21 češći kod spitzoidnih melanoma (40). Homozigotni gubitak imunohistokemijske ekspresije p16 u samo jednom dijelu lezije može se primijeniti za razlikovanje invazivnih melanoma od koegzistirajućih intradermalnih melanocitnih nevusa. U benignim melanocitnim nevusima koji ekspresiraju mutaciju BRAF V600E uočena je prekomjerna ekspresija p16 koja vjerojatno doprinosi starenju i stanju zaustavljenog rasta (39, 40).

Dosadašnje studije su zaključile da bi gubitak ekspresije p16 mogao biti koristan u razlikovanju Spitz nevusa od Spitz melanoma. Gubitak ekspresije p16 ima dva uzorka: (1) gubitak nuklearnog bojenja, ali zadržavanje citoplazmatskog bojenja i (2) gubitak bojenja p16 i u jezgri i citoplazmi; i dok je prvi obrazac češći, drugi obrazac je specifičniji, ali manje osjetljiv u otkrivanju melanoma. Takav potpuni gubitak imunohistokemijskog bojenja p16 predložen je kao specifičan, iako ne osjetljiv biljeg graničnih i malignih spitzoidnih lezija (40-43). Ritter i suradnici su uspoređujući 25 invazivnih melanoma i 18 klasičnih Spitz nevusa, ustanovili da je imunohistokemijska ekspresija p16 značajno veća u benignim lezijama, pri čemu su u obzir uzimali i intenzitet bojenja i broj stanica koji pokazuje pozitivnu ekspresiju p16 (26). S druge strane, Harms i suradnici su ustanovili da je gubitak p16 ekspresije prisutan u 26% atipičnih Spitz tumora (7/27) i 16% (3/19) spitzoidnih melanoma, ali niti u jednom (0/24) slučaju Spitz nevusa (41). U studiji sa akralno smještenim melanocitnim lezijama, 90.5% akralnih Spitz nevusa je pokazivalo snažno nuklearno i citoplazmatsko obojenje na p16 u više od 75% dermalnih melanocita, a niti jedan nevus nije pokazivao potpuni gubitak ekspresije, za razliku od potpunog gubitka ili

niske razine ekspresije u više od 90% slučajeva akralnog melanoma (44). U studiji na 30 spitzoidnih lezija (7 spitzoidnih melanoma, 9 astipičnih Spitz tumora i 14 Spitz nevusa), Garola i sur. su također uočili da je ekspresija p16 češće održana u Spitz nevusu te potpuno izgubljena u Spitz melanomu, međutim da to nije pravilo, te da je pouzdanije korištenje kombiniranog bodovnog sustava u evaluaciji imunohistokemijskog bojenja na p16, HMB-45 i Ki-67 (33).



**Slika 5. Imunohistokemijska ekspresija p16 proteina u složenom Spitz nevusu.**

A. pozitivna ekspresija u junkcijskoj i dermalnoj komponenti lezije, B. homogeni obrazac citoplazmatske i nuklearne ekspresije u junkcijskim gnijezdima, C. mozaični (engl. *checkerboard*) nuklearni i citoplazmatski obrazac ekspresije u dermalnim gnijezdima. Uvećanje x100 (A), x400 (B i C)

*Izvor: Peternel S., Klinika za dermatovenerologiju, Klinički bolnički centar Rijeka*

#### 4.2 EKSPRESIJA p15 U SPITZOIDNIM LEZIJAMA

Protein p15 kodiran je inhibitorom kinaza ovisnih o ciklinu (CDKN2B) smještenom na kromosomu 9p21 i također funkcionira kao tumor supresor inhibicijom CDK4 i CDK6 kinaza.

Kao što je slučaj s prethodno opisanim i više istraženim p16 proteinom, pokazano je da Spitz nevusi iskazuju veliku ekspresiju p15 proteina (6). Ustanovljeno je i da ekspresija p15 nije prisutna samo u melanocitima, već i u epidermalnim keratinocitima, keratinocitima vanjskog omotača dlačnog folikula i epitelu adneksa. Epidermalni melanociti u susjednom tkivu, koji nisu povezani s nevusom, pokazali su se p15-negativnima.

Nedavno istraživanje potvrdilo je da 93% melanoma s homozigotnom delecijom CDKN2A također imaju homozigotne delecije CDKN2B, vjerojatno posljedično neposrednoj blizini u smještaju gena na 9p21.3 lokusu. Iako je rijetka, dokumentirana je i izolirana delecija CDKN2B u slučaju melanoma dok je CDKN2A ostao netaknut (50), što ukazuje na značajnu ulogu p15 u melanomagenezi. U istraživanju Taylor L i suradnika, testirana je (i potvrđena) hipoteza da je p15 robustan biomarker povezan s prijelazom nevusa u melanom. Na uzorku od 53 melanocitna tumora, imunohistokemijska ekspresija p15 je bila statistički značajno veća u melanocitnim nevusima negoli u melanomima, i ta je razlika bila veća od one zabilježene za p16 protein (46). Sukladno tome, autori sugeriraju da je imunohistokemijska ekspresija p15 specifičniji biomarker za razlikovanje nevusa od melanoma nego što je to ekspresija p16 proteina.

Što se tiče spitzoidnih melanocitnih lezija, o tome postoji samo jedna studija (6). Ma i suradnici su usporedili imunohistokemijsku ekspresiju p15 molekule na uzorku od 19 Spitz nevusa, 41 atipičnog Spitz tumora i 17 spitzoidnih melanoma i ustanovili da je snažna ekspresija prisutna u 68.4% Spitz nevusa, 34.2% atipičnih Spitz nevusa i 17.7% melanoma. Nasuprot tome, ustanovili su i da je snažna ekspresija p16 proteina podjednako učestala u

ove tri kategorije spitzoidnih lezija tj. u 57.9% nevusa, 56.1% atipičnih Spitz tumora i u 58.8% spitzoidnih melanoma. Ti podaci zajedno ukazuju da je smanjenje ekspresije p15 pouzdaniji biomarker melanoma negoli je smanjenje ekspresije p16 proteina (6).

## 4. RASPRAVA

Spitzoidne melanocitne lezije su melanocitni tumori sa svojstvenim patohistološkim karakteristikama. Kako su dermatoskopske i patohistološke karakteristike spitzoidnih lezija katkad preklapajuće, diferencijacija lezija na benigne i maligne predstavlja izazov za kliničare i dermatopatologe. Cilj mnogih dosadašnjih istraživanja bio je pronaći kriterije koji omogućavaju svrstavanje spitzoidnih lezija u benigne ili maligne. Pritom su korištene tehnike poput fluorescentne in situ hibridizacije (FISH), komparativne genomske hibridizacije (CGH) i sekvenciranje nove generacije. Međutim, zbog visokih troškova i niske dostupnosti u svakodnevnoj su rutini ove metode ipak rezervirane samo za izazovne spitzoidne melanocitne lezije.

Spitz nevusi obično se pojavljuju u djetinjstvu, ali su pojedina istraživanja dokazala i njihovu pojavu kod odraslih. Za razliku od njih spitzoidni melanomi su u djetinjstvu rijedak događaj. Što se tiče učestalosti između spolova, istraživanja su bila oprečna, dok su jedni pokazali da je veća učestalost Spitz nevusa kod žena u odnosu na muškarce (2:1), druga istraživanja su pokazala jednaku raspodjelu između spolova (1:1). Predilekcijsko mjesto Spitz nevusa su donji ekstremiteti, a u spitzoidnih melanoma u 35% slučajeva je to bio trup. Ipak u 28% slučajeva je spitzoidni melanom bio i na donjim ekstremitetima. Stoga dob, spol i lokalizacija mogu dati neke naznake, ali *de facto* nisu pouzdani kriteriji za razlikovanje Spitz nevusa od spitzoidnog melanoma.

Imunohistokemijske metode mogu biti korisne u diferencijaciji spitzoidnih melanocitnih lezija. Osobito se pri tome primjenjuju markeri poput Ki-67, HMB-45 i p16. Nekoliko istraživanja se koncentriralo na p16, kodiran CDKN2A genom te se pokazalo kako mutacije CDKN2A lokusa imaju značajnu ulogu u nastanku melanoma. Pokazan je gubitak ekspresije p16 u 22–100% melanoma, dok su Spitz nevusi i drugi benigni nevusi

uglavnom zadržali ekspresiju p16. Potpuni gubitak ekspresije p16 predložen je stoga kao specifičan, ali ne i osjetljiv biljeg graničnih i zloćudnih spitzoidnih novotvorina.

Spitz nevusi in vivo pokazuju snažnu ekspresiju p15. Atipični Spitz nevusi su pokazali srednji stupanj ekspresije i p15 i p16, koji je, uzimajući u obzir rezultate višestrukih studija zajedno, bio više intenzivan od spitzoidnih melanoma i manje intenzivan od Spitz nevusa. Povećan mitotski indeks (broj mitozna po mm<sup>2</sup>), zabrinjavajuća značajka kod spitzoidnih melanocitnih lezija, i ona koja može nagovijestiti lošu prognozu, povezana je s gubitkom ekspresije p16 te se Ki-67 kao marker proliferacije i p16 često koriste zajedno u evaluaciji spitzoidnih lezija. Ipak, iako temeljem značajno manje literaturnih podataka, čini se da je imunohistokemijska ekspresija p15 potencijalno koristan alat za razlikovanje Spitz nevusa od spitzoidnih melanoma, te možda čak superiorniji marker u odnosu na p16.

## 5. ZAKLJUČAK

Kako su patohistološke značajke spitzoidnih melanocitnih lezija uglavnom preklapajuće, kao pomoćni alat diferencijacije primjenjuje se imunohistokemija koja je nažalost pokazala nedostatke poput problema specifičnosti i osjetljivosti, te potrebu da se primjenjuju često dva ili tri „markera melanoma“ u težim slučajevima. U takve markere pripadaju i proteini p15 i p16.

Proteini p15 i p16 kodirani su genima CDKN2A i CDKN2B koji su blisko smješteni na 9p21 kromosomskom lokusu. Ovi proteini predstavljaju tumor supresore koji inhibicijom CDK4 i CDK6 usporavaju staničnu diobu. Iako su rane studije sugerirale da se ekspresija p16 uglavnom zadržava u benignim Spitz nevusima i gubi u spitzoidnim melanomima, postoje i studije kojima se utvrdilo je da ekspresija p16 nije značajno različita između Spitz nevusa i spitzoidnih melanoma. Stoga je potpuni gubitak ekspresije p16 predložen kao specifičan, ali ne i osjetljiv biljeg graničnih i malignih spitzoidnih lezija.

Za razliku od p16, p15 se čini puno specifičnijim markerom jer je, za razliku od p16, gubitak njegove ekspresije bio prisutan samo kod melanoma, dok je gubitak ekspresije p16 primijećen i kod melanoma i kod atipičnih Spitz nevusa. Osim toga, razlike u ekspresiji p15 između nevusa i melanoma čine se većima negoli razlike u ekspresiji p16 proteina. Dodatne studije u budućnosti bit će korisne u daljnjoj potvrdi korisnosti p15 kao dijagnostičkog i potencijalno prognostičkog biljega za spitzoidne melanocitne lezije.



## 7. LITERATURA

- (1) Balin SJ, Barnhill RL. Benign Melanocytic Neoplasms. U: Bologna JL, Schaffer JV, Cerroni L, eds. *Dermatology*, 4th Ed. Elsevier Limited 2018, str. 1954-88.
- (2) Zedek DC, McCalmont TH. Spitz nevi, atypical spitzoid neoplasms, and spitzoid melanoma. *Clin Lab Med* 2011;31(2):311-20.
- (3) Coskey RJ, Mehregan A. Spindle cell nevi in adults and children. *Arch Dermatol* 1973;108:535-6.
- (4) Luzar B, Bastijan BC, North JP, Calonje E. Melanocytic nevi. U: Calonje E, Brenn T, Lazar AJ, Billings SD, eds. *McKee's pathology of the skin with clinical correlations*, 5th Ed. Elsevier 2020, 1263-70.
- (5) Wiesner T, He J, Yelensky R, Esteve-Puig R, Botton T, Yeh I, et al. Kinase fusions are frequent in Spitz tumours and spitzoid melanomas. *Nat Commun* 2014;5:3116.
- (6) Ma SA, O'Day CP, Dentchev T, Takeshita J, Ridky TW, Seykora JT, Chu EY. Expression of p15 in a spectrum of spitzoid melanocytic neoplasms *J Cutan Pathol* 2019; 46(5): 310–6.
- (7) Reed JA, Loganzo F Jr, Shea CR, Walker GJ, Flores JF, Glendening JM, et al. Loss of expression of the p16/cyclin-dependent kinases inhibitor 2 tumor suppressor gene in melanocyte lesions correlates with invasive stage of tumor progression. *Cancer Res* 1995;55:2173.
- (8) Harms KL, Lowe L, Fullen DR, Harms PW. Atypical Spitz Tumors: A Diagnostic Challenge. *Arch Pathol Lab Med* 2015;139(10):1263-70.
- (9) Gerami P, Busam KJ. Spitz Nevi. U: Busam KJ, Gerami P, Scolyer R, eds. *Pathology of Melanocytic Tumors*, 1st Ed. Elsevier 2019; 37-60.

- (10) Lallas A, Apalla Z, Ioannides D, Lazaridou E, Kyrgidis A, Broganelli P, et al. Update on dermoscopy of Spitz/Reed naevi and management guidelines by the International Dermoscopy Society. *Br J Dermatol* 2017;177(3):645-55.
- (11) Arbuckle S, Weedon D. Eosinophilic globules in the Spitz nevus. *J Am Acad Dermatol* 1982;7:324-7.
- (12) Busam KJ, Wanna M, Wiesner T. Multiple Epithelioid Spitz Nevi or Tumors With Loss of BAP1 Expression: A Clue to a Hereditary Tumor Syndrome. *JAMA Dermatol* 2013;149(3):335–9.
- (13) Sau P, Graham JH, Helwig EB. Pigmented spindle cell nevus: a clinicopathologic analysis of ninety-five cases. *J Am Acad Dermatol* 1984;28:565-71.
- (14) Sagebiel RW, Chinn EK, Egbert BM. Pigmented spindle cell nevus: a clinical and histologic review of 90 cases. *Am J Surg Pathol* 1984;8:645–653.
- (15) VandenBoom T, Quan VL, Zhang B, Garfield EM, Kong BY, Isales MC, et al. Genomic fusions in pigmented spindle cell nevus of Reed. *Am J Surg Pathol* 2018;42:1042-51.
- (16) Lallas A, Kyrgidis A, Ferrara G, Kittler H, Apalla Z, Castagnetti F, et al. Atypical Spitz tumours and sentinel lymph node biopsy: a systematic review. *Lancet Oncol* 2014;15(4):e178–83.
- (17) Ludgate MW, Fullen DR, Lee J, Lowe L, Bradford C, Geiger J, et al. The atypical Spitz tumor of uncertain biologic potential: a series of 67 patients from a single institution. *Cancer* 2009; 115(3):631–41.
- (18) Luo S, Sepehr A, Tsao H. Spitz nevi and other Spitzoid lesions part II: natural history and management. *J Am Acad Dermatol* 2011;65(6):1087–92.
- (19) Kamino H. Spitzoid melanoma. *Clin Dermatol* 2009;27:545–55.

- (20) Dika E, Ravaioli GM, Fanti PA, Neri I, Patrizzi A. Spitz nevi and other spitzoid neoplasms in children: overview of incidence data and diagnostic criteria. *Pediatr Dermatol* 2017;34:25–32
- (21) Gerami P, Busam K, Cochran A, Cook MG, Duncan LM, Elder DE, et al. Histomorphologic assessment and interobserver diagnostic reproducibility of atypical spitzoid melanocytic neoplasms with long-term follow-up. *Am J Surg Pathol* 2014;38:934–40.
- (22) Zhao G, Lee KC, Peacock S, Reisch LM, Knezevich SR, Elder DE, et al. The utilization of spitz-related nomenclature in the histological interpretation of cutaneous melanocytic lesions by practicing pathologists: results from the M-Path study. *J Cutan Pathol* 2017;44: 5–14.
- (23) Walsh N, Crotty K, Palmer AA, McCarthy S. Spitz nevus versus spitzoid malignant melanoma: an evaluation of the current distinguishing histopathologic criteria. *Hum Pathol* 1998;29:1105–12.
- (24) Crotty KA, Scolyer RA, Li L, Palmer AA, Wang L, McCarthy SW. Spitz naevus versus Spitzoid melanoma: when and how can they be distinguished? *Pathology* 2002;34:6–12
- (25) Harms KL, Lowe L, Fullen DR, Harms PW. Atypical Spitz Tumors: A Diagnostic Challenge. *Arch Pathol Lab Med* 2015;139(10):1263-70.
- (26) Ritter A, Tronnier M, Vaske B, Mitteldorf C. Reevaluation of established and new criteria in differential diagnosis of Spitz nevus and melanoma. *Arch Dermatol Res* 2018;310(4):329-42.
- (27) Fabrizi G, Massi G. Spitzoid malignant melanoma in teenagers: an entity with no better prognosis than that of other forms of melanoma. *Histopathology* 2001;38:448–53.

- (28) Gamblin TC, Edington H, Kirkwood JM, Rao UN. Sentinel lymph node biopsy for atypical melanocytic lesions with spitzoid features. *Ann Surg Oncol* 2006;13:1664–70.
- (29) Zuckerman R, Maier JP, Guiney WB Jr, Huntsman WT, Mooney EK. Pediatric melanoma: confirming the diagnosis with sentinel node biopsy. *Ann Plast Surg* 2001;46:394–9.
- (30) Ordóñez NG. Value of melanocytic-associated immunohistochemical markers in the diagnosis of malignant melanoma: a review and update. *Hum Pathol* 2014;45:191–205.
- (31) Bergman R, Malkin L, Sabo E, Kerner H. MIB-1 monoclonal antibody to determine proliferative activity as an adjunct to the histopathologic differential diagnosis of Spitz nevus. *J Am Acad Dermatol* 2001;44:500–4.
- (32) Moretti S, Spallanzani A, Chiarugi A, Fabiani M, Pinzi C. Correlation of Ki-67 in cutaneous primary melanoma with prognosis in a prospective study: different correlation according to thickness. *J Am Acad Dermatol* 2001;44:188–92.
- (33) Garola R, Singh V. Utility of p16-Ki-67-HMB45 score in sorting benign from malignant Spitz tumors. *Pathol Res Pract* 2019;215(10):152550.
- (34) Wiesner T, Kutzner H, Cerroni L, Mihm MC Jr, Busam KJ, Murali R. Genomic aberrations in spitzoid melanocytic tumours and their implications for diagnosis, prognosis and therapy. *Pathology* 2016;48:113–31.
- (35) Kiuru M, Jungbluth A, Kutzner H, Wiesner T, Busam KJ. Spitz tumors: comparison of histological features in relationship to immunohistochemical staining for ALK and NTRK1. *Int J Surg Pathol* 2016;24:200–6.

- (36) Yeh I, de la Fouchardiere A, Pissaloux D, Mully TW, Garrido MC, Vemula SS, et al. Clinical, histopathologic, and genomic features of Spitz tumors with ALK fusions. *Am J Surg Pathol* 2015;39:581–91.
- (37) Raghavan SS, Peternel S, Mully TW, North JP, Pincus LB, LeBoit PE, et al. Spitz melanoma is a distinct subset of spitzoid melanoma. *Mod Pathol* 2020;33(6):1122-34.
- (38) Serra S, Chetty R. p16. *J Clin Pathol* 2018;71(10):853-8.
- (39) Romagosa C, Simonetti S, Lopez-Vicente L, Mazo A, Lleonart ME, Castellvi J, et al. p16(Ink4a) overexpression in cancer: a tumor suppressor gene associated with senescence and high-grade tumors. *Oncogene* 2011;30:2087–97.
- (40) Maldonado JL, Timmerman L, Fridlyand J, Bastian BC. Mechanisms of cell-cycle arrest in Spitz nevi with constitutive activation of the MAP-kinase pathway. *Am J Pathol* 2004;164(5):1783-7.
- (41) Harms PW, Hocker TL, Zhao L, Chan MP, Andea AA, Wang M, et al. Loss of p16 expression and copy number changes of CDKN2A in a spectrum of spitzoid melanocytic lesions. *Hum Pathol* 2016; 58:152-160.
- (42) Mason A, Wititsuwannakul J, Klump VR, Lott J, Lazova R. Expression of p16 alone does not differentiate between Spitz nevi and Spitzoid melanoma. *J Cutan Pathol* 2012;39(12):1062–74.
- (43) Cho-Vega JH. A diagnostic algorithm for atypical spitzoid tumors: guidelines for immunohistochemical and molecular assessment. *Mod Pathol* 2016; 656-70.
- (44) Wiedemeyer K, Guadagno A, Davey J, Brenn T. Acral Spitz Nevi: A Clinicopathologic Study of 50 Cases With Immunohistochemical Analysis of P16 and P21 Expression. *Am J Surg Pathol* 2018;42(6):821-7.

- (45) Glendening JM, Flores JF, Walker GJ, Stone S, Albino AP, Fountain JW.  
Homozygous loss of the p15INK4B gene (and not the p16INK4 gene) during tumor progression in a sporadic melanoma patient. *Cancer Res* 1995;55(23):5531-5.
- (46) Taylor LA, O'Day C, Dentchev T, Hood K, Chu EY, Ridky TW, Seykora JT.  
p15 Expression Differentiates Nevus from Melanoma. *Am J Pathol* 2016;186(12):3094-9.

## 8. SAŽETAK

Precizna klasifikacija spitzoidnih melanocitnih lezija u koje se ubrajaju Spitz nevusi, atipični Spitz nevusi i spitzoidni melanomi predstavlja izazov za dermatologe i patologe zbog preklapanja kliničkih, dermatoskopskih i patohistoloških značajki između njih. Kao dopuna patohistološkoj dijagnozi počela se koristiti imunohistokemija kao pomoćni, ali ne i potpuno specifičan način dijagnostike ove vrste lezija. Do sada su korištene ekspresije p16 (CDKN2A), Ki-67 i gradijent ekspresije HMB-45 u evaluaciji spitzoidnih lezija. Protein p16 se pokazao kao nedovoljno osjetljiv biljeg u interpretaciji graničnih i malignih spitzoidnih lezija, njegov gubitak je često prisutan i u dobroćudnim lezijama, a nije nužan u melanomu. Za razliku od p16, p15 koji je tumor supresor kodiran CDKN2B, čini se puno specifičnijim markerom, odnosno, gubitak ekspresije p15 značajno je rjeđi u benignim, a učestaliji u malignim lezijama tj. čini se boljim pokazateljem malignosti. Stoga bi p15 u odnosu na p16 mogao biti superiorniji marker u evaluaciji spitzoidnih lezija u budućnosti.

## 9. SUMMARY

Accurate classification of spitzoid melanocytic neoplasms, including Spitz nevi, atypical Spitz nevi, and spitzoid melanomas, poses a challenge to dermatologists and pathologist due to the overlap of their clinical, dermatoscopic and pathohistological features. Immunohistochemistry has been used as a safe but not completely specific way to diagnose this type of neoplasms as a supplement to the pathohistological analysis. To this date, immunohistochemical expression of p16 (CDKN2A) , Ki-67 and HMB-45 gradient have been in the evaluation of spitzoid lesions. However, p16 proved to be an unreliable marker in the interpretation of borderline and malignant spitzoid lesions since the loss of its expression can be seen in many benign lesions, and is not necessary present in melanoma. Unlike p16, p15, which is a tumor suppressor encoded by CDKN2B, seems to be a very specific marker because loss of its expression is much more common in melanoma than in Spitz nevi. This indicates that p15 loss may be a better marker of malignancy and also suggests that p15 could be a superior and more commonly used immunohistochemical marker than p16 in the evaluation of spitzoid melanocytic neoplasms in the future.



## 10. ŽIVOTOPIS

Edina Ferizović rođena je 03.02.1995. godine u Bihaću, Bosna i Hercegovina. Osnovnoškolsko obrazovanje stekla je u OŠ Prekounje, a srednjoškolsko u gimnaziji „Bihać“, oboje u Bihaću. Studij medicine na Medicinskom fakultetu Sveučilišta u Rijeci upisuje 2013. godine.