

Uloga ultrazvuka u prikazu velikih zglobova tijela

Kolarević, Marina

Master's thesis / Diplomski rad

2021

Degree Grantor / Ustanova koja je dodijelila akademski / stručni stupanj: **University of Rijeka, Faculty of Medicine / Sveučilište u Rijeci, Medicinski fakultet**

Permanent link / Trajna poveznica: <https://um.nsk.hr/um:nbn:hr:184:962419>

Rights / Prava: [In copyright](#)/[Zaštićeno autorskim pravom.](#)

Download date / Datum preuzimanja: **2024-07-19**



Repository / Repozitorij:

[Repository of the University of Rijeka, Faculty of Medicine - FMRI Repository](#)



SVEUČILIŠTE U RIJECI

MEDICINSKI FAKULTET

INTEGRIRANI PREDDIPLOMSKI I DIPLOMSKI SVEUČILIŠNI STUDIJ MEDICINE

Marina Kolarević

ULOGA ULTRAZVUKA U PRIKAZU VELIKIH ZGLOBOVA TIJELA

Diplomski rad

Rijeka, 2021.

SVEUČILIŠTE U RIJECI

MEDICINSKI FAKULTET

INTEGRIRANI PREDDIPLOMSKI I DIPLOMSKI SVEUČILIŠNI STUDIJ MEDICINE

Marina Kolarević

ULOGA ULTRAZVUKA U PRIKAZU VELIKIH ZGLOBOVA TIJELA

Diplomski rad

Rijeka, 2021.

Mentor rada: Doc. dr. sc. Petra Valković Zujčić, dr. med.

Diplomski rad ocijenjen je dana _____ u/na _____
_____, pred povjerenstvom u sastavu:

1. Prof. dr. sc. Damir Miletić, dr. med.
2. Izv. prof. dr. sc. Slaven Jurković, spec. med. fiz.
3. Prof. dr. sc. Tea Schnurrer-Luke-Vrbanić, dr. med.

Rad sadrži 36 stranica, 13 slika, 21 literaturni navod.

ZAHVALA

Zahvaljujem mentorici, doc. dr. sc. Petri Valković Zujić, dr. med., na strpljenju, pomoći i dobroj volji tijekom pisanja diplomskog rada, kao i članovima komisije.

Zahvaljujem se dr. Ivici Katiću na pomoći kod tehničke pripreme slikovnog materijala za izradu diplomskog rada.

Najveće zahvale upućujem svojim roditeljima i sestri Moniki koji su mi najveća potpora tijekom cjelokupnog školovanja i podrška do ostvarenja mojih snova.

Posebne zahvale upućujem Karlu koji me podržava i vodi da ostvarim svoje ciljeve.

Zahvaljujem cijeloj obitelji na neumornoj motivaciji i ohrabivanju kroz cijeli studij.

SADRŽAJ RADA

1. UVOD	1
2. SVRHA RADA.....	2
3. PREGLED LITERATURE NA ZADANU TEMU	3
3.1 OSNOVE FIZIKE DIJAGNOSTIČKOG ULTRAZVUKA	3
3.1.1 Artefakti i ograničenja ultrazvuka.....	5
3.1.2 Ultrazvučni prikaz muskuloskeletnih komponenti	6
3.2. RAMENI ZGLOB	8
3.2.1 Anatomija ramenog zgloba.....	8
3.2.2 Ultrazvučni pregled ramenog zgloba	9
3.2.3 Patologija ramenog zgloba.....	13
3.3 LAKATNI ZGLOB.....	14
3.3.1 Anatomija lakatnog zgloba	14
3.3.2 Ultrazvučni pregled lakatnog zgloba	15
3.3.3 Patologija lakatnog zgloba	18
3.4 ZGLOB KUKA	19
3.4.1 Anatomija zgloba kuka	19
3.4.2 Ultrazvučni pregled zgloba kuka.....	20
3.4.3 Patologija zgloba kuka	22
3.5 KOLJENI ZGLOB	22
3.5.1 Anatomija koljenog zgloba.....	22
3.5.2 Ultrazvučni pregled koljenog zgloba	23
3.5.3 Patologija koljenog zgloba	27
4. RASPRAVA	30
5. ZAKLJUČAK.....	31
6. SAŽETAK.....	32
7. SUMMARY	33
8. LITERATURA	34
9. ŽIVOTOPIS.....	36

POPIS KORIŠTENIH SKRAĆENICA I AKRONIMA

a.–prema lat. *arteria*– **arterija**

art. –prema lat. *articulatio*– **zglob**

CD– prema engl. *Color Doppler* – **colordoppler**

CT – prema engl. *Computed Tomography* – **kompjutorizirana tomografija**

Hz– prema njem. *Hertz*-**Herc**

lig. – prema lat. *ligamentum*-**ligament, sveza**

ligg. – prema lat. *ligamenta*-**ligamenti, sveze**

m. – prema lat. *musculus*–**mišić**

mm. – prema lat. *musculorum*–**mišići**

MRI – prema engl. *Magnetic resonance imaging* – **magnetska rezonancija**

n. – prema lat. *nervus*–**živac**

r. – prema lat. *ramus*–**ogranak**

tzv. – **takozvani**

UZV – **ultrazvuk**

v. – prema lat. *vena*–**vena**

1. UVOD

Radiološko oslikavanje zglobova izvodi se pomoću ultrazvuka (UZV), konvencionalnom radiografijom, artrografijom, kompjutoriziranom tomografijom (CT) i magnetskom rezonancijom (MRI). Prednosti UZV u oslikavanju zglobova su: brzo izvođenje postupka, njegova dostupnost, činjenica da ne koristi X-zračenje te se odvija u realnom vremenu. UZV pretraga je bezbolna, brza i ima relativno nisku cijenu u usporedbi s CT-om i MRI-om. Ograničenja ovise o vještini i iskustvu ispitivača te nemogućnosti točnog prikaza tkiva koja se nalaze neposredno iza kosti. Najzastupljeniji postupak oslikavanja zglobova, koji čini temelj u interpretaciji koštane strukture i širine zglobne pukotine je konvencionalna radiografija. Ona je široko dostupna, vremenski kratkog trajanja i ekonomski prihvatljivija u odnosu na CT i MRI. Najznačajnija ograničenja radiografije proizlaze iz nemogućnosti prikaza mekotkivnih struktura unutar i oko zglobova. Kod nepokretnih ili nesuradljivih pacijenata, poglavito u hitnim stanjima, ne može se ostvariti adekvatni namještaj kako bi se postigle standardne projekcije čime je analiza radiograma otežana. CT predstavlja slojevenu tehniku oslikavanja X-zrakama kojom se dobivaju presjeci uz mogućnost rekonstrukcije u bilo kojoj ravnini. Prednost CT-a je brzina oslikavanja i multiplanaran prikaz, a nedostatak je korištenje X-zračenja. MRI je revolucionirao oslikavanje gotovo svih tjelesnih područja, poglavito središnjeg živčanog i mišićno – koštanog sustava. Prednosti MRI-a su dobar kontrastni prikaz mekih tkiva, visoka razlučivost i mogućnost prikaza u bilo kojoj ravnini. Glavni nedostatak MRI-a je dulje vrijeme oslikavanja te nemogućnost izvođenja pretrage kod pacijenata s klaustrofobijom, kod pacijenata s metalnim stranim tijelima i medicinskim uređajima koji nisu kompatibilni s MRI-om.(2)

2. SVRHA RADA

Svrha ovog preglednog rada je prikazati ulogu ultrazvuka kod vrednovanja normalnih struktura velikih zglobova tijela i to: ramena, lakta, kuka i koljena. Ukazati na učinkovitost i ograničenja ovog postupka oslikavanja ovisno o oslikavanom zglobu. Ukratko prikazati patološka stanja velikih zglobova tijela kod kojih ultrazvuk ima značajnu dijagnostičku ulogu.

3. PREGLED LITERATURE NA ZADANU TEMU

3.1 OSNOVE FIZIKE DIJAGNOSTIČKOG ULTRAZVUKA

Ultrazvuk je kao postupak oslikavanja prvi puta upotrijebio bečki neurolog, Karl Dussik 1942. godine. Od tada je značajan napredak u dizajnu sonde i proizvodnim tehnikama rezultirao pretvaračima izuzetno velike osjetljivosti, izvrsnom prostornom rezolucijom i velikom prodornošću ultrazvučnog snopa.(4)

Ultrazvuk koristi ultrazvučne valove frekvencije 20kHz, koji su ispod praga čujnosti za ljudsko uho. Generatori ultrazvuka zovu se pretvarači (sonde), a u njima su smješteni piezoelektrični kristali. Sonde pretvaraju električnu energiju u mehaničke vibracije obrnutim piezoelektričnim učinkom.(5) Piezoelektrični kristal se u promjenjivom električnom polju mehanički deformira i vibrira, a frekvencija vibracije odgovara oscilacijama električnog polja u kojem se nalazi. Sonda pretvara energiju oscilirajućeg polja u mehaničku energiju ultrazvučnih valova obrnutim piezoelektričnim efektom. Piezoelektrični kristali imaju sposobnost emitiranja, ali i detektiranja ultrazvučnih valova. Pod utjecajem mehaničkog vala sonda zatitra i na njezinoj površini se javlja elektricitet koji omogućuje detekciju mehaničkog vala.(6)

Emitirani ultrazvučni val prolazi kroz tkiva različitih gustoća. Na granici dvaju medija različite gustoće, tj. različite akustične impedancije, dolazi do refleksije i refrakcije ultrazvučnog vala. Na prijelazu ultrazvučnog vala iz sonde u organizam poželjna je čim manja refleksija vala. To se postiže postavljanjem kontaktnog medija (gel) koji ima sličnu akustičnu impedanciju kao i tkivo pa se time uspješno smanjuje zračni međuprostor između sonde i tijela.(5) Detektirani mehanički valovi pretvoreni su u dvodimenzionalni (2D) slikovni prikaz struktura i organa. Nastali se slikovni podatak

sastoji od piksela, a svaki piksel ima 3 svojstva koja ovise o reflektiranim mehaničkim valovima. Prvo svojstvo je određeno amplitudom reflektiranog vala, a očituje se intenzitetom slike na ekranu. Drugo svojstvo ovisi o dubini na kojoj je došlo do refleksije vala, što je struktura dublja potrebno je više vremena da se reflektirani val vrati do sonde i detektira. Treće svojstvo je horizontalni položaj svakog piksela određen funkcijom položaja kristala na pretvaraču.(7) Ultrazvučno oslikavanje se može prikazati na 3 načina: A, B i M-modom. Najčešće korišteni ultrazvučni prikaz je B-mod (b-brightness mode ili B-prikaz). A označava amplitudni prikaz (A-prikaz), a M tzv. motion mode (M-prikaz). To je način prikazivanja ultrazvučnog vala pomoću moduliranog intenziteta. Veličina amplitude reflektiranog vala prevodi se u odgovarajući intenzitet točke na ekranu. Što je amplituda veća, to je točka sjajnija. Sonde su dostupne u različitim oblicima i daju različite formate slikovnih podataka poput pravokutnog ili trapezoidnog oblika.(5) Većina lezija u mišićno-koštanom sustavu se nalazi blizu površine tijela i zahtjeva primjenu odgovarajuće frekvencije emitiranih valova dijagnostičkog ultrazvuka. Niže frekvencije valova (2-5 MHz) se koriste tijekom pregleda dublje smještenih struktura, kao što je kuk. Srednje frekvencije valova (>8 - 12MHz) najčešće se koriste kod pregleda koljena i dubljih struktura ramena. Visoke frekvencije valova (10-18 MHz) se koriste za prikaz površno smještenih struktura kao što su ručni zglob, stopalo, gležanj i imaju veću rezoluciju.(8) Apsorpcija vala se povećava proporcionalno sa frekvencijom. Veća frekvencija omogućuje veću rezoluciju, a niža frekvencija omogućuje veću prodornost UZV vala.

3.1.1 Artefakti i ograničenja ultrazvuka

Artefakt je pojam koji, u okviru radiološke terminologije, opisuje bilo koji dio slikovnog podatka koji ne predstavlja stvarnu anatomsku strukturu u tijelu. Artefakti mogu dovesti do zabune prikazujući element koji anatomski nije prisutan ili obrnuto, stvarna anatomska struktura ne biva prikazana. Artefakti su prisutni u dijagnostičkom ultrazvuku i njihovo prepoznavanje i razlikovanje je bitno u pravilnoj interpretaciji slikovnih podataka. Neki su artefakti posljedica nepravilnog rukovanja ultrazvučnom sondom i lošeg kuta oslikavanja zgloba, a ostali artefakti mogu biti posljedica ograničenja samog ultrazvučnog uređaja. Fizikalne pretpostavke mjesta i intenziteta svakog primljenog odjeka prikazuju se na ultrazvučnom ekranu. Ove pretpostavke su: detektirani odjeci nastaju unutar glavnog ultrazvučnog vala, a odjek se vraća u pretvarač nakon jednog odbijanja, dubina predmeta je izravno povezana s vremenom potrebnim za vraćanje ultrazvučnog vala, brzina zvuka u ljudskom tkivu je konstantna, zvučni snop i njegov odjek putuju ravno, a akustična energija u ultrazvučnom polju jednoliko je prigušena.⁽⁹⁾ U kliničkoj praksi ove pretpostavke često nisu primjenjive te dolazi do pogrešnog prikaza na ekranu i nastanka artefakta. Anizotropija je osobitost nekog sredstva da njegova fizikalna svojstva poprimaju različite vrijednosti za različite smjerove. Anizotropija se pojavljuje tijekom oslikavanja tetiva koje imaju najveći stupanj anizotropije zajedno sa mišićima i živcima. Kada je ultrazvučni val usmjeren na određenu strukturu pod kutom $< 85^\circ$ većina valova se ne reflektira natrag prema sondi što dovodi do prikaza hiperehogene (svijetla) strukture kao hipoehogena (tamna). To može dovesti do pogrešne dijagnoze, a može se ispraviti pokretom ljuľanja sonde kako bi UZV val bio usmjeren okomito na strukturu. Akustično zasjenjenje događa se kod oslikavanja

kostiju, stranih tijela i područja kalcifikacije. Gusta tvar reflektira ultrazvučne valove, što onemogućava vizualizaciju dublje smještenih struktura. Akustično poboljšanje događa se prilikom vizualizacije anehogenih (crnih) struktura. Strukture koje su dublje od anehogene strukture prikazuju se kao strukture više ehogenosti. Artefakt „repa kometa“ vidi se na objektima koji snažno odražavaju ultrazvučne valove, poput kristala, metalnih i staklenih stranih tijela. Refrakcijski artefakt (zasjenjenje ruba) uzrokovan je odbijanjem valova u svom izvornom smjeru nakon udara na zakrivljene površine.(7)

Nemirni pacijenti, kontrakture i nesuradljivost dodatno otežavaju i ograničavaju dobivanje kvalitetnog ultrazvučnog oslikavanja. Osim iskustva ispitivača, važna je suradnja pacijenta s kojim je moguća jasna komunikacija. Pacijenta treba umiriti , objasniti mu cijeli postupak ultrazvučnog pregleda, njegovu bezbolnost, neškodljivost i jednostavnost. Pacijenti koji imaju otvorene rane na koži, opekline ili druge promjene kože koje onemogućavaju ultrazvučni pregled, valja ponuditi neku drugu slikovnu pretragu kojom će se postaviti dijagnoza, ovisno o indikaciji.(2)

3.1.2 Ultrazvučni prikaz muskuloskeletnih komponenti

Zglob (*articulatio*) posjeduje uzglobljene površine, zglobna tijela, zglobnu čahuru (*capsula articularis*), pukotinu između zglobnih tijela (*cavitas articularis*) i prema potrebi, posebne tvorevine (sveze, meniske, zglobne usne i sluzne vreće). Na konvencionalnom radiogramu između susjednih kostiju nalazi se zglobni prostor koji predstavlja područje hijaline ili zglobne hrskavice, meniska i zglobne tekućine, ovisno o oslikavanom zglobu. Ove se strukture ne prikazuju na radiogramima, osim ako nisu kalcificirane.(10)

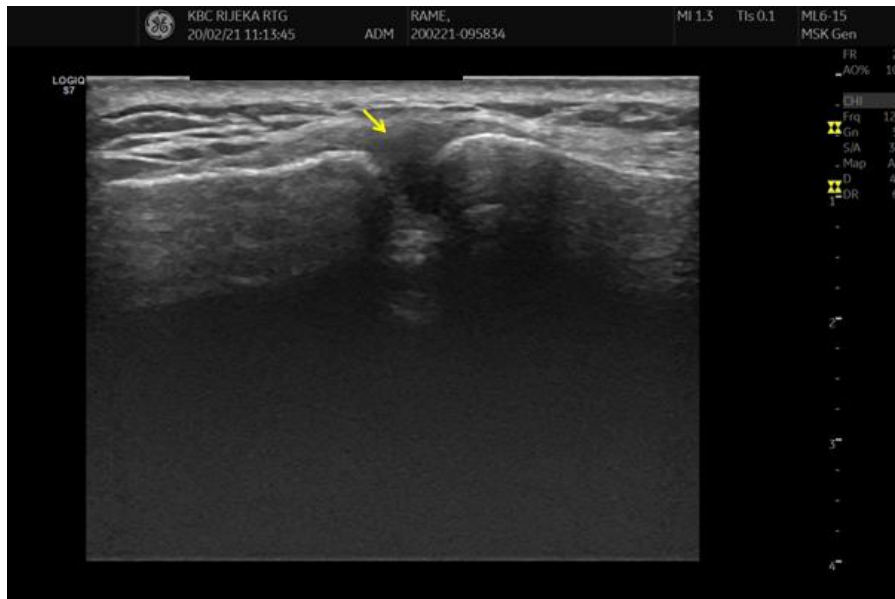
Tetive mišića na ultrazvuku pokazuju fibrilarni uzorak kad se prikazuju u uzdužnom presjeku te uzorak "kraja metle" kad se oslikavaju u poprečnom presjeku. Budući da su ta tkiva tipično hiperehogena (svijetla) i vrlo osjetljiva na anizotropiju, važno je usredotočiti ultrazvučne valove okomito na položaj tetiva. Titive ne kolabiraju i nemaju protok koji bi eventualno bio detektabilan na doppleru. Ligamenti imaju sličan izgled tetivama. Kada se uzdužno prikazuju, imaju izgled fibrilarnog uzorka, a kada se oslikavaju u poprečnoj ravnini imaju izgled poput "kraja metle". U usporedbi s vlaknima tetiva, vlakna u ligamentima izgledaju manje kompaktna. Prilikom skeniranja tkiva, ligamenti se mogu razlikovati od tetiva po činjenici da ligamenti potječu i završavaju na koštanim strukturama. Ligamenti su hiperehogeniji i osjetljivi su na anizotropiju. Slično tetivama, ovim strukturama obično nedostaje protok krvi i ne kolabiraju. Mišići imaju mješovitu ehogenost. U poprečnoj ravnini mišići imaju izgled "zvjezdane noći". U uzdužnoj ravnini pokazuju "pernati" izgled. Mišići slabo kolabiraju i blago su osjetljivi na anizotropiju. Krvotok unutar mišića nije vidljiv na ultrazvuku, iako se vaskularne strukture mogu prepoznati s obzirom na to da su anatomski u blizini s živcima u fasciji. Krvne žile su anehogene, cjevaste strukture bez unutarnjeg odjeka. Tijekom oslikavanja dopplerom, protok krvi se lako vizualizira. Arterije i vene mogu se razlikovati na temelju slikovnih značajki. Arterije blago kolabiraju i često se vidi kako pulsiraju na ultrazvučnom pregledu. Vene lakše kolabiraju i obično imaju smanjeni protok u usporedbi s arterijama. Kost je dobro definirana, linearna struktura koja je glatke površine i tipično je hiperehogena u usporedbi s okolnim strukturama. Budući da se većina ultrazvučnog snopa reflektira natrag u pretvarač, strukture iza kostiju se ne mogu vizualizirati. Na ekranu se to

područje prikazuje kao sjena iza koštane strukture, a već ranije spomenuto, naziva se akustičnim zasjenjenjem ili atenuacijom UZV snopa. (11)

3.2. RAMENI ZGLOB

3.2.1 Anatomija ramenog zgloba

Rameni zglob (*articulatio humeri*) je sferoidni zglob u kojem artikuliraju nadlaktična kost i lopatica. Zglobno tijelo nadlaktične kosti, *caput humeri*, ima oblik polukugle. *Cavitas glenoidalis* na lopatici predstavlja oblik šuplje kugle. *Labrum glenoidale* je vezivno-hrskavična usna koja povećava konkavno zglobno tijelo. Zbog nedostatka snažnih sveza, rameni zglob osiguravaju mišići. Glava nadlaktične kosti je kuglasta, a hijalina zglobna hrskavica počinje na anatomskom vratu (*collum anatomicum*) i seže u intertuberkularni žlijeb. Zbog zglobne hrskavice konveksno zglobno tijelo nadlaktične kosti, *caput humeri* poprima ovalan oblik. Sinovijalni sloj zglobne čahure vrećasto obavija intrakapsularni dio tetive duge glave bicepsa i pričvršćen je na *labrum glenoidale*. Fibrozna zglobna čahura tvori na nadlaktici vezivni omotač oko intertuberkularnog žlijeba i pretvara ga u osteofibrozni kanal. *Lig. coracohumerale* i tri manje sveze *ligg. glenohumeralia* tvore pojačanja zglobne čahure (Slika 1). U ramenom zglobu moguće su kretnje abdukcije i adukcije, u kojima je glava nadlaktične kosti u skapularnoj ravnini. Pri čistoj abdukciji nastaje istodobna retroverzija i blaga rotacija, a abdukcija koja počinje iz skapularne linije vodi ruku prema naprijed (frontalna abdukcija).(12)

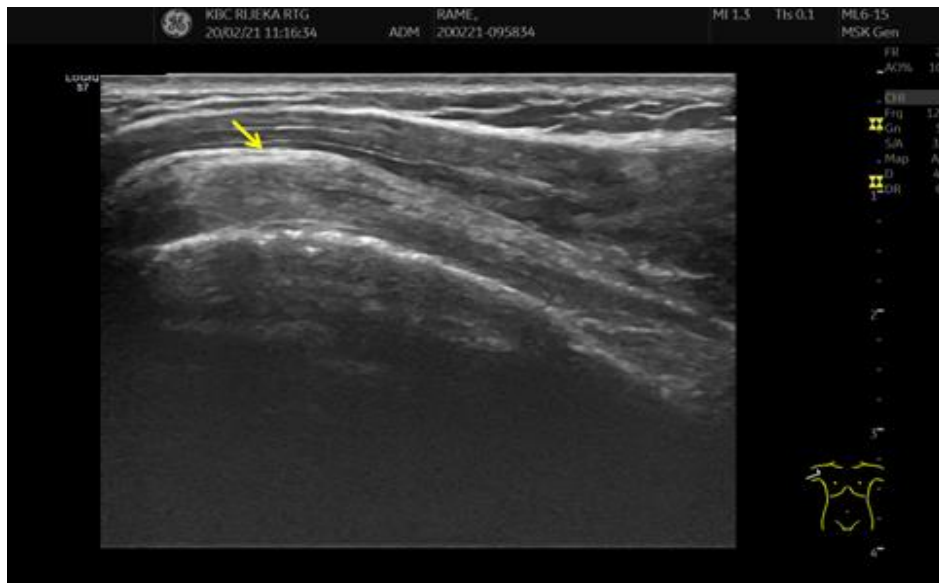

Slika 1. Ultrazvučni prikaz ramenog zgloba (žuta strelica)

3.2.2 Ultrazvučni pregled ramenog zgloba

Pregled ramenog zgloba ultrazvukom izvodi se dok pacijent sjedi na rotirajućoj stolici. Ovaj položaj omogućava ispitivaču da sondom dosegne prednji, bočni i stražnji dio ramenog zgloba jednostavnim okretanjem pacijenta na stolici. Tijekom pregleda duge glave tetive bicepsa ruka se postavlja u blagu unutarnju rotaciju, usmjerava prema kontralateralnom koljenu s laktom savijenim za 90° i dlanom prema gore. Dugu tetivu bicepsa treba tražiti između *tuberculum majus* i *minus humeri*. Pri pregledu se koristi kratka i duga ravnina osi. Pomicanjem sonde prema gore pregledava se biceps u njegovom intraartikularnom toku, a pomicanjem sonde prema dolje prikazuje se miotendinozni spoj (Slika 2). Vanjskom rotacijom ruke i učvršćivanjem lakta na ilijačnom grebenu olakšava se prikaz tetive *m. subscapularis* i njegovo vezivanje na *tuberculum minus*. Umjerena supinacija šake umanjuje tendenciju podizanja i abdukcije lakta s bočnog zida prsnog koša. Ovu

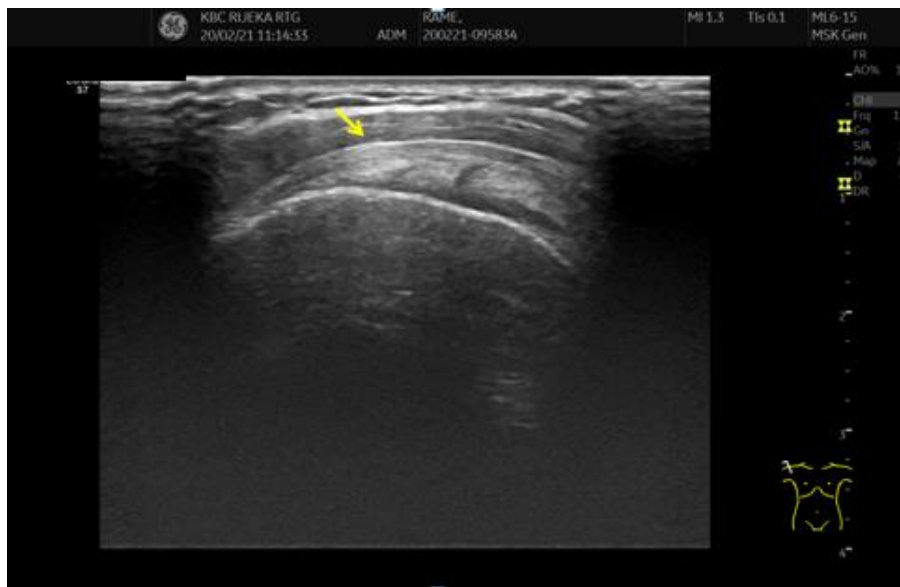tetivu treba procijeniti duž njezine duge (poprečna ravnina) i kratke (sagitalna ravnina) osi tijekom pasivne vanjske i unutarnje rotacije s visećom rukom.



Slika 2. Ultrazvučni prikaz tetive *m. biceps brachii* (žuta strelica)

Pomicanjem sonde prema gore i dolje može se prikazati puna širina *m. subscapularis*. Pomicanjem sonde medijalno u poprečnim ravninama prikazuje se korakoidni nastavak (*processus coracoideus*) i korakoakromijalni ligament. U ovom trenutku moguće je pregledati subkorakoidnu burzu radi izljeva. Unutarnja rotacija može se koristiti za procjenu udaljenosti *proc. coracoideusa* i *tuberculum minus*. Tijekom pregleda tetive *m. supraspinatusa* pacijentova ruka treba biti postavljena straga, palmarna strana šake naslonjena na gornji dio ilijačnog krila, lakat savijen i usmjeren straga. Tetivu treba procijeniti duž njezine duge i kratke osi (Slika 3). Tetive *m. biceps brachii* i *m. supraspinatus* leže paralelno jedna s drugom i intraartikularni dio bicepsa lako je prepoznati zbog jasnije definiranog fibrilarnog uzorka. Ispitivač rotira sondu sve dok biceps ne bude prikazan što je moguće izduženiji, a zatim se

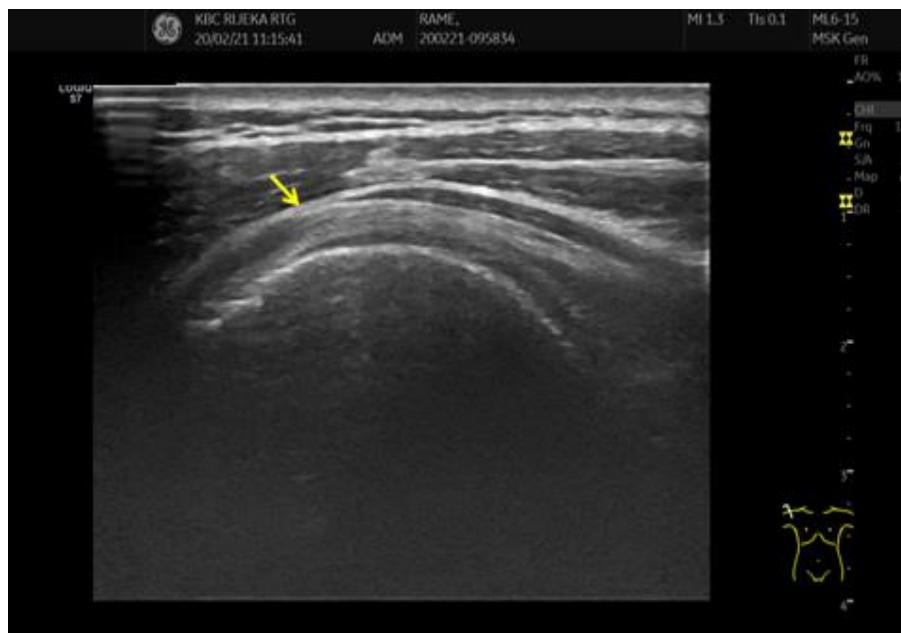sonda pomiče prema gore i straga iznad supraspinatusa bez promjene orijentacije. Između *m. supraspinatus* i *m. deltoideus* normalna subakromijalno - subdeltoidna burza prikazuje se kao tanka hipoehogena traka. Laganim pomakom sonde u područje iznad umetanja tetive izbjegava se pojava anizotropije.



Slika 3. Ultrazvučni prikaz tetive *m. supraspinatusa* (žuta strelica)

Duž lateralnog ruba *tuberculum majus* pregledava se subakromijalno - subdeltoidna burza. Na kratkoj osi, normalna manšeta mora imati gotovo jednaku debljinu od orijentira tetive bicepsa do 2 cm unatrag. Od ove točke unatrag vidi se tetiva *m. infraspinatus*. Prikaz tetive *m. supraspinatus* moguć je na još jedan način. Dorzum ruke se postavlja na leđa prisilnom unutarnjom rotacijom pritom pazeći da ne postoji razmak između lakta i bočnog zida prsnog koša. Koristeći ovaj položaj, mišić *supraspinatus* postaje prednja struktura i pretvarač bi trebao biti orijentiran gotovo okomito. U ovom su položaju vlakna tetive više razmaknuta nego u prethodnom položaju pa postoji mogućnost pogrešne procjene veličine razdora tetive. Zbog

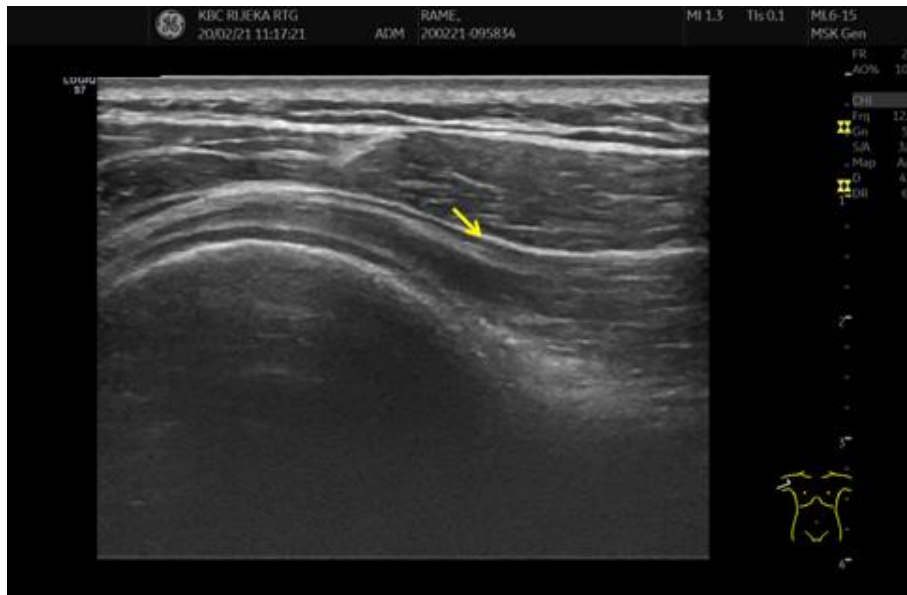
pretjerane unutarnje rotacije, u ovom položaju može biti teško vizualizirati dugu glavu tetive bicepsa. Tetive *m. infraspinatus* i *m. teres minor* pregledavaju se u položaju istom kao za pregled tetive duge glave bicepsa ili s rukom položenom na suprotno rame. Povećavanjem dubine omogućuje se prikaz struktura stražnje jame, a kralježnica i lopatica služe kao orijentiri za razlikovanje supraspinozne od infraspinozne jame (Slika 4).



Slika 4. Ultrazvučni prikaz tetive *m. infraspinatus* (žuta strelica)

M. infraspinatus i *m. teres minor* pregledavaju se kao pojedinačne strukture koje ispunjavaju infraspinoznu jamu duboko do deltoida (Slika 5). Stražnje strukture i stražnja glenohumeralna jama pregledavaju se odvojeno tijekom unutarnje i vanjske rotacije ruke. Sonda se postavlja na stražnju stranu glenohumeralnog zgloba. Pregledom stražnjeg kapsularnog kompleksa moguće je provjeriti da li je došlo do izljeva u stražnjem žlijebu zgloba. Akromioklavikularni zglob pregledava se postavljanjem sonde u frontalnu ravninu preko ramena. Povlačenjem pretvarača

sprijeda i straga preko ovog zgloba procjenjuje se prisutnost *os acromiale*. Pomicanjem sonde prema stražnjem dijelu akromioklavikularnog zgloba, moguće je procijeniti status supraspinatusnog mišića.(13)



Slika 5. Ultrazvučni prikaz tetive *m. teres minor* (žuta strelica)

3.2.3 Patologija ramenog zgloba

Rotatorna manžeta naziv je skupinu mišića i pripadajuće tetive koje obavijaju rameni zglob. Promjene na rotatornoj manžeti imaju stupnjeviti razvoj, od blagih upala do ruptura u degenerativno promijenjenim strukturama. Najčešće dolazi do ozljede *m. supraspinatusa*. Tetiva ovog mišića prolazi između nadlaktične kosti i vrha lopatice. Prostor između tih dviju kosti smanjuje se svaki put kada podignemo ruku iznad razine ramena, što može uzrokovati uklještenje tetive supraspinatusa i naziva se sindromom subakromijalnog sraza.(14) Ozljede rotatorne manžete u vidu razdora česte su kod mladih sportaša koji treniraju plivanje, tenis i rukomet. Najčešće se radi o ozljedama tetive *m. supraspinatusa* i ako je razdor mali ili srednje veliki ultrazvučno

oslikavanje ima prednost pred MR-om. Prednost ultrazvuka je dinamična pretraga ramena i njegovih struktura što ispitivaču olakšava postavljanje točne dijagnoze. Kod većih razdora tetiva prednost ima MR. Burzitis i tendinitis ramena također su česta patologija ovog zgloba i ultrazvuk ima odličnu mogućnost postavljanja dijagnoze i detekcije minimalne količine slobodne tekućine u zglobu. Kalcifikati, kao česti uzrok boli u ramenu, lakše se vizualiziraju na radiogramu, poglavito ako su manjih dimenzija.(15)

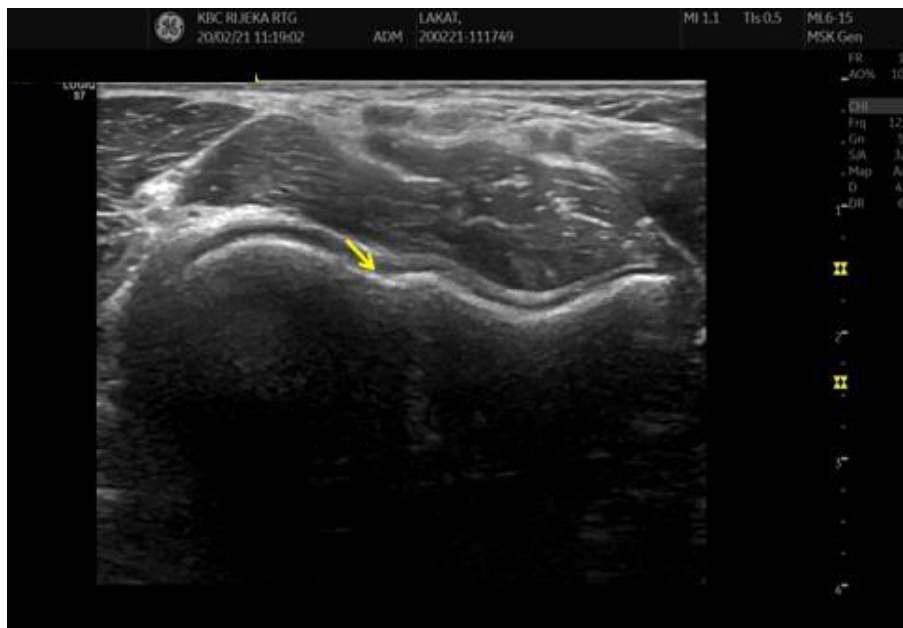
3.3 LAKATNI ZGLOB

3.3.1 Anatomija lakatnog zgloba

U lakatnom zglobu (*articulatio cubiti*) svojim se površinama dodiruju *humerus*, *ulna* i *radius* (Slika 6). To je složeni zglob (*articulatio composita*) u kojem svaka kost artikulira s dvije ostale: humeroulnarni dio, humeroradijalni dio i radioulnarni dio. Kolateralne veze čine bočna zadebljanja *capsule articularis*. *Lig. collaterale ulnare* počinje od medijalnog epikondila i dijeli se u dva tračka. Jedan tračak ligamenta veže se na korakoidni nastavak, a drugi tračak veže se na olekranon. *Lig. collaterale radiale* polazi od lateralnog epikondila i spaja se s anularnim ligamentom (*lig. anulareradii*). Osim kolateralnih veza, zglob osigurava i anularni ligament koji obuhvaća glavu palčane kosti. Zglobna tijela obuhvaćena su zglobnom čahuricom, a čahuru natežu vlakna *m. triceps brachii* i *m. brachialis*. Na nadlaktičnoj kosti zglobna se čahura veže sprijeda i straga podalje od zglobnih tijela. Bočno se drži na donjoj strani ulnarnog i radijalnog epikondila, koji kao insercijska mjesta za mišiće leže ekstrakapsularno. Na nadlaktičnoj kosti se čahura hvata uz rubove zglobnih hrskavica, a na palčanoj kosti na vratu ispod zglobnog tijela. Sinovijalna membrana

se nastavlja po površini kosti do rubova zglobnih površina. U području jama, između sinovijalne i fibrozne opne, nalazi se masno tkivo koje može ograničiti opseg kretnji. Masno tkivo, u obliku jastučića, nalazi se u udubljenjima nadlaktične kosti i sprječava nastanak vakuuma. Insercijska linija zglobne čahure na lakatnoj kosti slijedi rub *incizure trochlearis* te koronoidni nastavak i olekranon ostaju unutar zglobne čahure. Na prednji dio čahure hvataju se vlakna *m. brachialis*, a na stražnji dio *m. tricepsa brachii*.

U humeroulnarnom dijelu zgloba zbivaju se kretnje fleksije i ekstenzije, a u humeroradijalnom dijelu zgloba je moguća i rotacija. Radioulnarni dio zgloba omogućava kretnje pronacije i supinacije.(12)



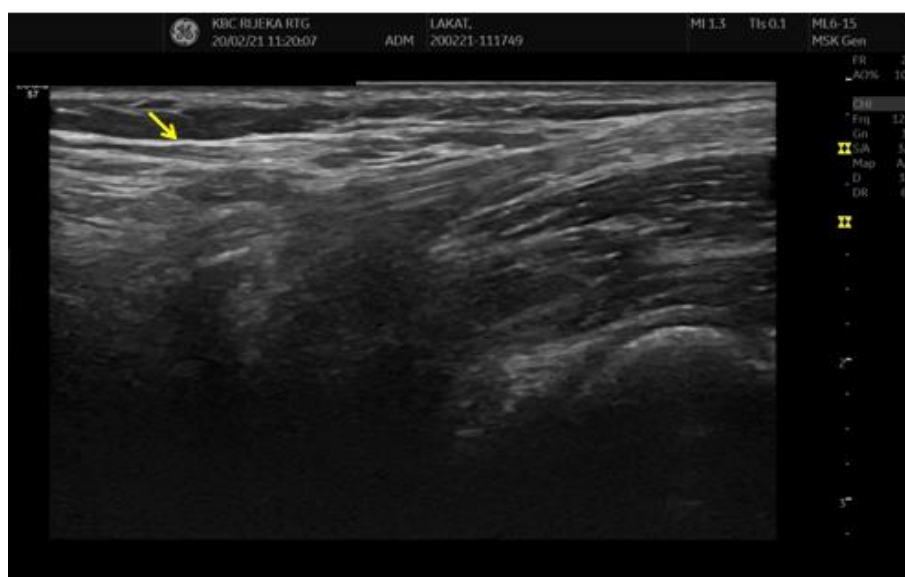Slika 6. Ultrazvučni prikaz lakatnog zgloba (žuta strelica)

3.3.2 Ultrazvučni pregled lakatnog zgloba

Podjelom lakta u 4 odjeljka (prednji, lateralni, medijalni i stražnji) olakšana je evaluacija lakatnog zgloba tijekom ultrazvučnog pregleda. Korištenje

visokofrekventne linearne sonde zajedno s površinskim smještajem lakta rezultira izvanrednom razlučivošću slike.(16) Za pregled prednjeg odjeljka lakta pacijent sjedi okrenut prema ispitivaču s ispruženim laktom preko stola. Od pacijenta se traži da ispruži lakat i supinira podlakticu. Punu ekstenziju lakatnog zgloba moguće je postići stavljanjem jastuka ispod zgloba. Poprečni presjek zgloba oslikava se pomicanjem sonde 5 cm iznad i 5 cm ispod humeroulnarnog zgloba okomito na uzdužnu os humerusa. U suprakondilarnoj regiji prikazuju se površinski tetiva bicepsa i duboka muskulatura brahijalisa. Medijalno uz ove mišiće slijede *n. medianus* i *a. brachialis*. *N. medianus* leži medijalno do arterije. Distalna tetiva bicepsa pregledava se držeći pacijentovu podlakticu u maksimalnoj supinaciji.

Zbog kosog toka, od površine prema dubini, dijelovi te tetive mogu uslijed artefakta izgledati hipoehogeno. Kako bi se izbjegla ova pojava artefakta potrebno je sondu držati paralelno s tetivom. Tetivu distalnog bicepsa najkorisnije je pregledati na njezinoj uzdužnoj osi (Slika 7).

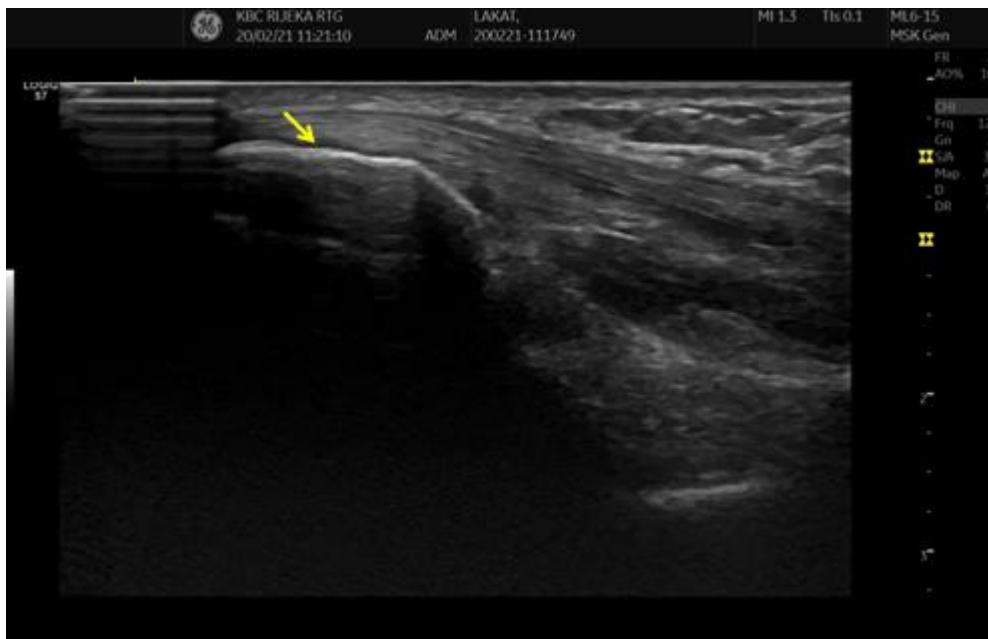

Slika 7. Ultrazvučni prikaz distalnog hvatišta tetive *m. biceps brachii* (žuta strelica)

Na poprečnim presjecima distalna prednja epifiza humerusa izgleda kao valovita hiperehogena linija prekrivena tankim slojem hipoehogene hrskavice. Lateralna trećina hrskavice odgovara *capitulum humeri*, a njezine medijalne dvije trećine odgovaraju *trochlei humeri*. Lateralni dio lakta ispituje se tako da se ekstendiraju oba lakta, palčevima prema gore i spojenim dlanovima ruku. Zajednička tetiva ekstenzora prikazuje se uzdužno, a kranijalni dio sonde se postavlja na lateralni epikondil. U normalnim uvjetima lateralni kolateralni ligament ulne ne može se razlučiti od tetive ekstenzora zbog slične fibrilarne ehoteksture. Dinamičko pretraživanje, tijekom pasivne pronacije i supinacije podlaktice, omogućuje procjenu statusa glave radijusa i isključenje mogućih okultnih prijeloma. Ovim manevrom se provjerava i *lig. anulare*. Za pregled medijalnog dijela lakta podlaktica je u snažnoj vanjskoj rotaciji, a lakat je ispružen ili blago flektiran na stolu. Postavljanjem sonde na medijalni epikondil prikazuje se zajednička tetiva fleksora u svojoj dugoj osi. Tetiva je kraća i veća od zajedničke tetive ekstenzora. Duboko do te tetive moguće je provjeriti prednji snop medijalnog kolateralnog ligamenta. Stražnji dio lakta pregledava se držeći zglob u fleksiji pod 90° s dlanom naslonjenim na stol. Kranijalno od olekranona prikazuje se tetiva *m. triceps brachii* (Slika 8). Pažljivim pregledom najdistalnijeg dijela tetive tricepsa moguće je isključiti entezitis. Tijekom pregleda površinske burze olekranona provjerava se prisutnost izljeva, ali pritisak mora biti umjeren kako se mali izljevi jačim pritiskom nebi istisnuli.

Za procjenu kubitalnog tunela lakat je potrebno je staviti u snažnu unutarnju rotaciju s ekstenziranim laktom. Ulnarni živac pregledava se na poprečnom presjeku. Pregled kubitalnog tunela izvodi se u sjedećem položaju s laktom smještenim na tvrdi jastuk.

Položaj ulnarnog živca i medijalne glave tricepsa u odnosu na medijalni epikondil procjenjuje se tijekom fleksije lakta. Sonda se postavlja u poprečnu ravninu s jednim rubom na olekranonu, a drugim na medijalnom epikondilu.(17)



Slika 8.Ultrazvučni prikaz tetive m. triceps brachii

3.3.3 Patologija lakatnog zgloba

Ozljede distalne tetive bicepsa rjeđe su od ozljeda u području proksimalne tetive. Rupture distalne tetive bicepsa češće se javljaju kod dizača utega, a na ultrazvuku se prikazuju kao hipoehogeni ili anehogeni diskontinuiteti tetivnih vlakana. Ozljede distalne tetive tricepsa su rijetke, a viđaju se tijekom padova i hiperekstenzije ruke. Epikondilitis, točnije opisan kao tendinoza rezultat je ponavljajuće traume ili prekomjernog korištenja zgloba. Lateralni epikondilitis, poznatiji kao „teniski lakat“, na ultrazvuku se prikazuje zadebljanjem u području tetive zajedničkog ekstenzora i hipoehogenim razdorima u području tetive. Medijalni epikondilitis („golferski lakat“) posljedica je degeneracije i razdora u

području zajedničke tetive fleksora. Izljevi u području zgloba lakta preciznije se dijagnosticiraju MR-om, ali ultrazvuk ima terapijsku ulogu kod aspiracije izljeva i omogućava oslikavanje u stvarnom vremenu. Burzitis je posljedica upalnih artropatija, infekcija, traume ili ponavljajućih ozljeda. U normalnim uvjetima burza se ne prikazuje ultrazvučno, no lako se uočava kada je proširena tekućinom. Sindrom kubitalnog tunela posljedica je kompresije ili trakcije ulnarnog živca, a prikazuje se kao hipoehogeni zadebljani ulnarni živac koji je u poprečnom presjeku na razini medijalnog epikondila deblji od 7,5 mm.(16)

3.4 ZGLOB KUKA

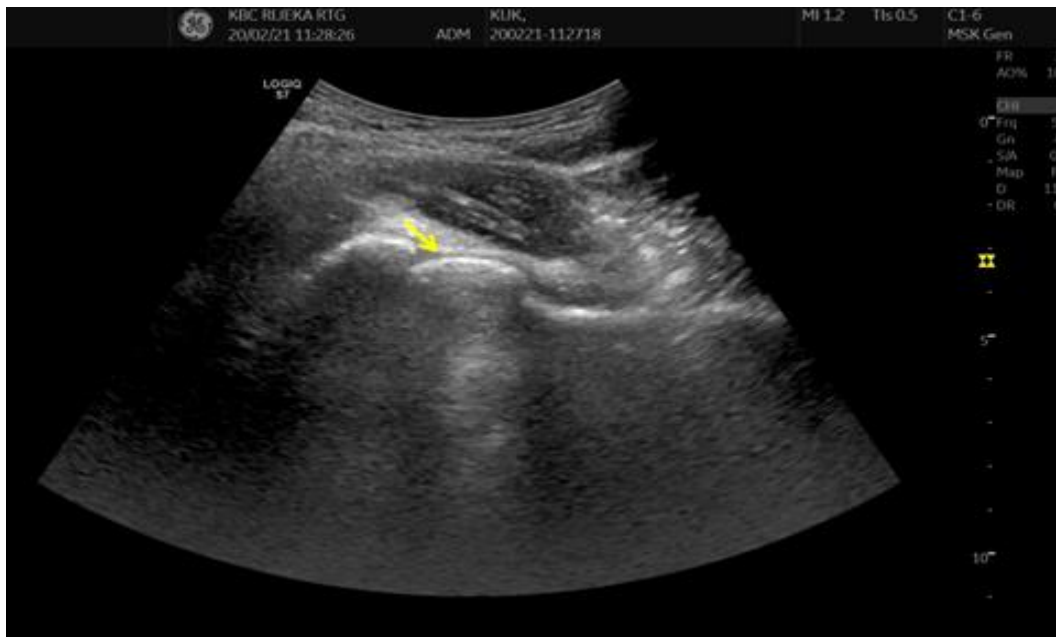3.4.1 Anatomija zgloba kuka

Zglob kuka (*articulatio coxae*) spaja bedrenu kost sa zdjeličnom. *Facies lunata acetabuli*, konkavno zglobno tijelo, ima oblik šuplje polukugle i rubno ga proširuje *labrum acetabulare*. Konveksno zglobno tijelo je glava bedrene kosti (*caput femoris*) i njegova površina odgovara dvjema trećinama kugle. *Lig. capitis femoris* polazi iz *fossae acetabuli* te kroz njega prolazi *a. capitis femoris*, *r. acetabularis* a. *obturatoriae*. Zglobna čahura ima čvrstu građu i tipična hvatišta na zglobnim tijelima. Fibrozni sloj hvata se na zdjeličnoj kosti uz *labrum acetabulare*, a na bedrenoj kosti podalje od ruba zglobne hrskavice. *Lig. iliofemorale*, *lig. pubofemorale*, *lig. ischiofemorale* i *zona orbicularis* predstavljaju zadebljanja fibroznog sloja zglobne čahure te ograničavaju opseg kretnji u zglobu kuka. Osim sveza, opseg kretnji ograničava i tonus mišića, a najveće kočenje zgloba nastaje pri podizanju ispružene noge prema naprijed. U zglobu kuka moguće su kretnje fleksije i ekstenzije, abdukcije i adukcije, cirkumdukcije i rotacije.

3.4.2 Ultrazvučni pregled zgloba kuka

Tijekom pregleda prednjeg dijela zgloba kuka (Slika 9) pacijent je u ležećem položaju. Sonda se postavlja u kosu uzdužnu ravninu preko vrata bedrene kosti kako bi se pregledala prednji sinovijalni žlijeb. U pretelih pacijenata sonde nižih frekvencija mogu pomoći pri pregledu. Kranijalno od prednjeg žlijeba prikazuje se homogena hiperehogena trokutasta struktura koja predstavlja *labrum glenoidalis anterior*. Površnije od njega pregledava se iliofemoralni ligament. *M. iliopsoas* nalazi se bočno od femoralnog neurovaskularnog snopa. Tetiva iliopsoasa nalazi se u dubokom ekscentričnom položaju, unutar stražnjeg i medijalnog dijela trbuha mišića i leži iznad iliopektinalne eminencije. Medijalno od *m. iliopsoas* i njegove tetive nalaze se *n. femoralis*, *a. femoralis communis* i *v. femoralis communis*. Vena je većeg promjera od arterije i na pritisak sonde kolabira. Postavljanjem sonde u aksijalnu ravninu preko *spine iliace anterior superior* medijalno se prikazuje tetiva *m. sartorius*, a lateralno tetiva *m. tensor fasciae latae*. Medijalno od mjesta hvatišta ingvinalnog ligamenta na *spinu iliacu anterior superior* prikazuje se *n. cutaneus femoris lateralis*. Iznad pubične kosti nalazi se *m. pectineus*. Postavljanjem sonde na *spinu iliacu anterior inferior* pregledava se tetiva *m. rectus femoris*. Tijekom oslikavanja medijalnog dijela kuka pacijent abducira natkoljenu, postavlja ju u vanjsku rotaciju i savije koljeno. U frontalnoj ravnini prikazuje se umetanje tetive *m. iliopsoas* na manjem trohanteru. Postavljanjem sonde iznad aduktora natkoljenice prikazuju se tri mišićna sloja u aksijalnoj ravnini. Površinski sloj mišića čine *m. adductor longus* i *m. gracilis*, srednji sloj čini *m. adductor brevis* i duboki sloj *m. adductor magnus*. Snimanjem duge osi aduktora do simfize pregledava se trokutasto hipoehogeno umetanje tetive *m.*

adductor longus. Tijekom oslikavanja lateralnog dijela kuka pacijent leži na suprotnom boku u kosom ili pravom bočnom položaju. Poprečne i uzdužne ultrazvučne ravnine, kranijalno od većeg trohantera, prikazuju *m. gluteus medius* površinski i *m. gluteus minimus* dubini. Kod velikog trohantera tetiva *m. gluteus minimus* pojavljuje se kao prednja struktura koja proizlazi iz dubokog aspekta mišića i umeće se na prednju stranu većeg trohantera. Presjeci s bočne strane većeg trohantera prikazuju tetivu *m. gluteus medius* kao neravnu fibrilarnu traku. Pomicanjem sonde straga uočava se prednji dio *m. gluteus maximus*, koji pokriva stražnji dio tetive *m. gluteus medius*. U frontalnoj ravnini prikazuje se *fascia lata* kao površna hiperehogena traka. Za pregled stražnjeg dijela kuka pacijent mora ležati na trbuhu. *M. gluteus maximus* prvo se procjenjuje pomoću poprečnih i frontalnih kosih ravnina orijentiranih prema njegovoj dugoj i kratkoj osi. Stražnje aksijalne ravnine korisne su za prepoznavanje proksimalnog podrijetla *m. semimembranosus*, *m. semitendinosus* i *caput longum biceps femoris*. *Tuber ischiadicum* služi kao orijentir. Bočno od ovih mišića, *n. ischiadicus* vidi se kao spljoštena struktura s fascikularnom ehoteksturom koja izlazi ispod *m. piriformis*.(18)



Slika 9. Ultrazvučni prikaz zgloba kuka (žuta strelica)

3.4.3 Patologija zgloba kuka

Ultrazvučni pregled zgloba kuka u odraslih nema ni približno veliku važnost kao što ima u novorođenačkoj dobi. Zglob kuka novorođenčeta, za razliku od odraslih, uglavnom je izgrađen od hrskavice, što omogućava izvrstan pogled na cijeli zglob. Razvojna displazija kuka najčešća je anomalija lokomotornog sustava i dovodi do subluksacije i dislokacije. Ultrazvučni postupak oslikavanja se provodi standardno kod djece nakon trećeg mjeseca života. Ultrazvuk omogućava prikaz stupnja razvijenosti acetabuluma i prikazuje položaj glave femura u acetabulumu.(19)

3.5 KOLJENI ZGLOB

3.5.1 Anatomija koljenog zgloba

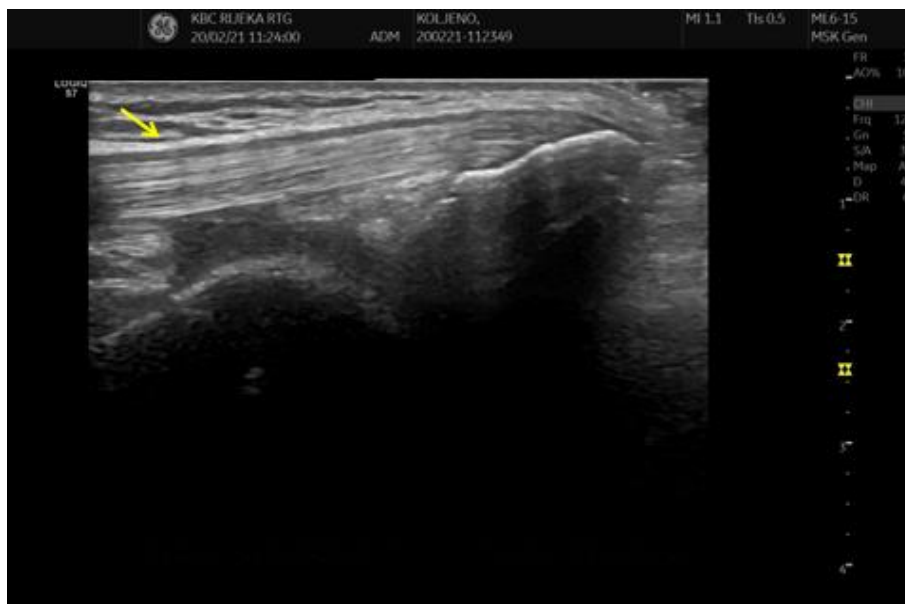
Koljeni zglob (*articulatio genus*) najveći je zglob ljudskog tijela, pokretač je tijela i po mehanici je *trochoginglymus*. Zglobne površine na kondilima bedrene kosti

i goljenične kosti usklađuju menisci. Zglobu je pridružena i patela koja se sprijeda prislanja na distalni kraj bedrene kosti. Menisci imaju oblik srpa, a u svakom zglobu se nalaze po dva meniska. Medijalni menisk je oblika otvorenog slova C, a lateralni u obliku zatvorenog slova C. Zglobnu čahuru pojačavaju sveze, a u prednju stijenku uložena je patela. Fibrozni sloj zglobne čahure hvata se na rubove zglobnih ploha i pojačan je svezama, a u nekim dijelovima je zamijenjen tetivama okolnih mišića. Medijalni kolateralni ligament (*lig. collaterale tibiale*) srastao je s fibroznim slojem čahure i drži se na medijalnom menisku. Lateralni kolateralni ligament (*lig. collaterale fibulare*) slobodan je i nije srašten kako s čahurom tako ni s lateralnim meniskom. Na prednjoj strani, fibrozni sloj čahure tvori tetiva četveroglavog mišića natkoljenice (kvadriceps). Tetiva se kao patelarni ligament (*lig. patellae*) spušta do goljenične kosti. *Lig. popliteum obliquum* pojačava stražnji dio zglobne čahure. Ukrižene sveze imaju važnu ulogu za osiguranje čvrstoće koljena te leže intrakapsularno, ali ekstraartikularno. Sinovijalna membrana hvata se na bedrenoj kosti uglavnom paralelno s fibroznom membranom. Najveća burza u koljenom zglobu je *bursa suprapatellaris*, a manje burze su: *bursa m. semimembranosi* i *bursa m. poplitei*. Najčešće kretnje u koljenu su fleksija i ekstenzija, a u položaju fleksije moguća je i rotacija oko osi potkoljenice.

3.5.2 Ultrazvučni pregled koljenog zgloba

Prednja strana koljenog zgloba se oslikava postavljanjem pacijenta u ležeći položaj s blago flektiranim koljenom. Fleksija koljena od 20°-30° održava se postavljanjem jastuka ispod poplitealne jame. Na ovaj način sprječava se pojava anizotropije zbog konkavnog profila koji stvaraju *m. quadriceps femoris* i tetiva *lig.*

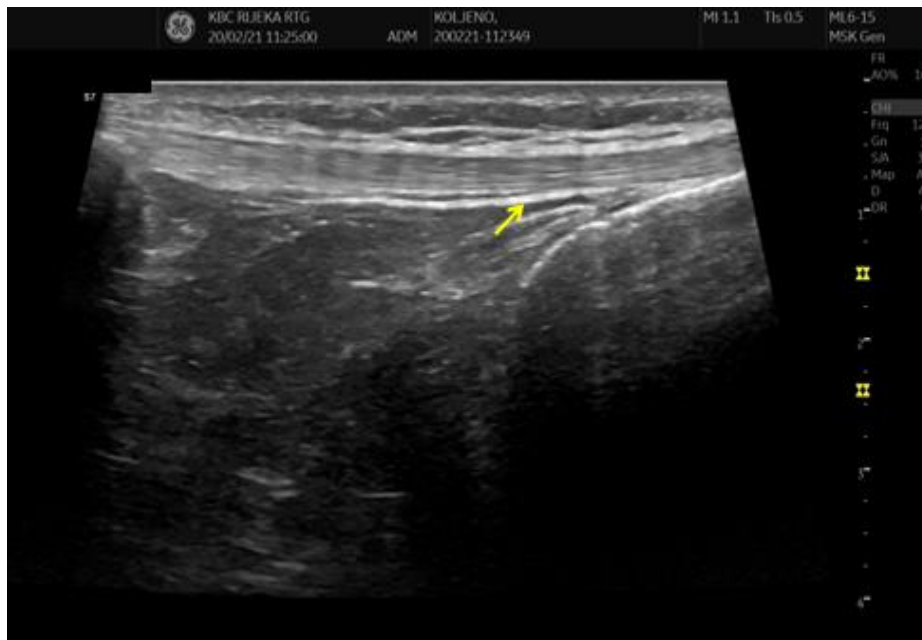patellae u potpunoj ekstenziji noge. Postavljanjem distalnog ruba sonde preko patele dobivaju se sagitalne ultrazvučne projekcije u srednjoj liniji, s ciljem prikazivanja tetive četveroglavog mišića natkoljenice (kvadriceps). Tijekom ovog prikaza promatra se višeslojni izgled tetive zbog bliske apozicije i distalnog sjedinjenja tri sloja tetiva iz trbuha kvadricepsa (Slika 10). Mogućnost razlikovanja između pojedinih komponenata tetive ima praktičnu vrijednost jer se razlikovanjem pune debljine (3 sloja) od djelomične debljine (1 ili 2 sloja) može prepoznati ruptura.



Slika 10. Ultrazvučni prikaz tetive *m. quadriceps femoris* (žuta strelica)

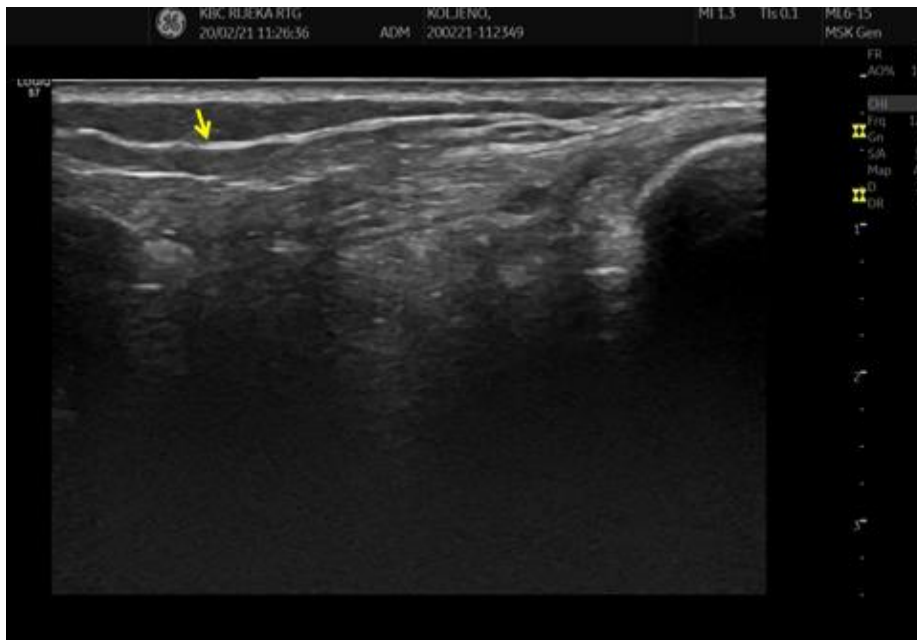U blizini distalne trećine tetive kvadricepsa nalazi se suprapatelarni masni jastučić. Iznad površine bedrene kosti prefemoralni masni jastučić stvara veliko hiperehogeno područje. Suprapatelarni zglobni žlijeb nalazi se ispod tetive kvadricepsa i suprapatelarnog masnog jastučića površno i iznad prefemoralnog masnog jastučića duboko. U normalnim uvjetima suprapatelarni zglobni žlijeb ultrazvučno daje sliku tankog, hipoehogenog prostora u obliku slova „S“. Tijekom izometrične kontrakcije

kvadricepsa moguće je detektirati male količine izljeva u ovom prostoru. Vršenjem pritiska putem sonde moguće je razlikovati izljev od zadebljanja sinovijalne membrane zgloba. Tetiva *lig. patellae* (Slika 11) pregledava se od kranijalnog početka do kaudalnog umetanja. Budući da donji pol patele izgleda u obliku slova V, tetiva se ne umeće samo na vrhu, već i duž inferolateralnih i inferomedijalnih rubova kosti. Intrakapsularno se nalazi Hoffa masni jastučić, a između distalne tetive patele i prednjeg dijela tibijalne epifize nalazi se duboka infrapatelarna burza. Blago proširenje burze prikazuje se kao trokutasto hipoehogeno područje i smatra se normalnim nalazom. Postavljanjem koljena u punu fleksiju prikazuje se femoralna trohlea u obliku slova V i zglobna hrskavica u aksijalnoj ravnini. Medijalni i lateralni retinakulum patele pregledavaju se s bočnih strana patele u aksijalnoj ravnini. Oni se prikazuju kao višeslojne strukture koje se ne mogu razlikovati od zglobne čahure. Prepatelarna burza nalazi se iznad donjeg pola patele i proksimalnog dijela ligamenta, a u normalnim uvjetima ne prikazuje se ultrazvučno. Tijekom oslikavanja medijalnog dijela koljena, pacijentova se noga postavlja se u vanjsku rotaciju s fleksijom pod kutom od 30°. Koso orijentirana sonda postavlja se preko duge osi medijalnog kolateralnog ligamenta. Snimanje ovog ligamenta tijekom valgus stresa može poboljšati procjenu njegove cjelovitosti. Praćenjem profila medijalnog kolateralnog ligamenta distalno, prikazuju se tetive kompleksa *pes anserinus* (*mm. sartorius, gracilis* i *semitendinosus*). Tetive su usko postavljene i ne mogu se odvojiti na razini hvatišta. Unutarnjom rotacijom, u blagoj fleksiji, noge postiže se položaj pogodan za pregled lateralnog dijela koljena.



Slika 11. Ultrazvučni prikaz patelarnog ligamenta (žuta strelica)

Tractus iliotibialis nalazi se s prednje i srednje trećine bočne površine koljena i orijentiran je duž glavne osi bedra. Ako se pojavi sumnja na cistu meniska prilikom oslikavanja lateralnog meniska, koljeno se prisilno savija i stvara se ispupčenje ciste izvan zglobnog prostora ako postoji. Lateralni kolateralni ligament (Slika 12) oslikava se položajem koljenog zgloba u ekstenziji. Sonda se postavlja na glavu *m. peroneusa*. U dubini pored lateralnog kolateralnog ligamenta nalazi se poplitealna tetiva. Tijekom oslikavanja stražnjeg dijela koljena, pacijent leži na trbuhu. Oslikavanjem posteromedijalnog dijela koljena prikazuju se *m. sartorius*, tetiva *m. gracilis* i tetiva *m. semitendinosus* u poplitealnoj jami, pomicanjem sonde gore-dolje, prikazuju se poplitealna arterija i vena te *n. tibialis*.(20)

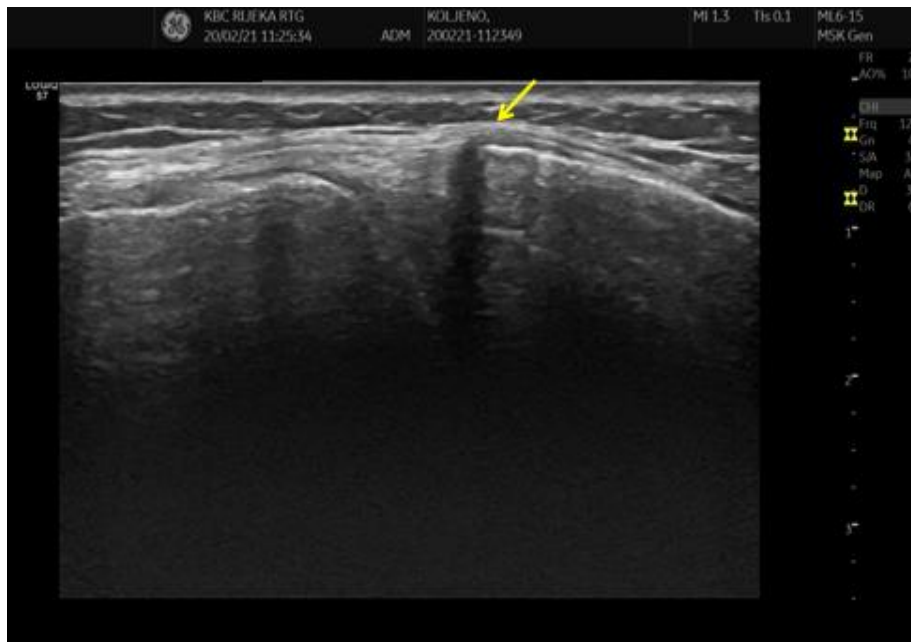

Slika 12. Ultrazvučni prikaz lateralnog kolateralnog ligamenta (žuta strelica)

3.5.3 Patologija koljenog zgloba

Uloga ultrazvuka je usporediva s ulogom MRI-a u oslikavanju zgloba koljena i ima prednost kod ispitivanja površno smještenih struktura. Glavne indikacije za ultrazvučno oslikavanje koljena su: prikaz žljebova, burzi, tetiva oko koljena, ligamenta patele i kolateralnih ligamenata, promjene meniska te sinovijalne ciste. Glavni nedostaci i ograničenja ultrazvuka su nemogućnost vizualizacije dubokih struktura zgloba kao što su križni ligamenti, hrskavice i koštane strukture koljena. Izljev u koljenom zglobu može se lako prikazati ultrazvukom. Može dati informacije o kvaliteti izljeva (npr. radi li se o transudatu ili eksudatu, bistrom ili zamućenom sadržaju, hemoragičnom sadržaju i sl.). Zadebljanje sinovije može nastati kao rezultat artritisa i degeneracije koljena, akutne traume, ponavljajuće mikrotraume ili maligne bolesti. Sinovitis kod osteoartritisa koljena često se pojavljuje već u ranim fazama bolesti, a povezan je s boli i degeneracijom hrskavice. Patelarna tendinopatija, tendinitis ili "koljeno skakača" jedna je od najčešćih patologija ligamenta patele.

Obično se javlja kod odraslih sportaša, a najčešći je simptom kronična bol u prednjem dijelu koljenog zgloba. Nalazi ultrazvuka uključuju zadebljanje ligamenata, fokalnu ili difuznu hipoehogenost ligamenata i povećanu vaskularizaciju na doppleru. Prepatelarni bursitis ili "koljeno domačice" česta je upala koja utječe na izgled burze. Može biti rezultat akutne traume, ponavljajuće mikrotraume ili upalnih stanja poput gihta. Burza je napuhana i može biti ispunjena anehogenom tekućinom (u akutnim uvjetima), krvlju (kod traume) ili sinovijalnom hipertrofijom (kod kroničnih stanja), a potkožno tkivo također može biti edematozno. Medijalni kolateralni ligament (Slika 13) jedna je od najčešćih ozlijeđenih struktura koljenog zgloba. Sastoji se od površinskog i dubokog dijela koji formira srednju trećinu zglobne kapsule. Istegnuti ligament je zadebljan, hipoehogen uslijed edema, a rupturu ligamenta karakterizira diskontinuitet vlakana ili potpuno razdvajanje u dva dijela.



Slika 13. Ultrazvučni prikaz medijalnog kolateralnog ligamenta (žuta strelica)

Menisci se obično pojavljuju kao hiperehogene, dobro razgraničene strukture trokutastog oblika. Iako je MR najtočniji postupak oslikavanja za procjenu patologije meniska, ultrazvuk može pomoći u postavljanju točne dijagnoze, posebno kod perifernih razdora, cista i degeneracije meniska. Razdori meniska se prikazuju kao linearni ili složeni defekti ispunjeni hipoehogenom tekućinom. Bakerova cista je najčešća masa poplitealne jame, često udružena s osteoartritisom. Jednostavna Bakerova cista je anehogena, tankozidna cista, smještena između medijalne glave gastroknemijusa i semimembranozne tetive, koja obično komunicira sa zglobovom.(21)

4. RASPRAVA

Uloga ultrazvuka u dijagnostici struktura mišićno - koštanog sustava je višestruka. Fleksibilnost i dinamička sposobnost korištenja ultrazvuka omogućuje ciljani pregled, specifičan za svakog pojedinca. Dinamičkim pregledom mogu se otkriti prolazne promjene povezane s određenim položajem ili pokretom zgloba, koji se ne mogu detektirati tijekom statičnog pregleda. Ultrazvuk je posebno koristan u dijagnozi ortopedskih i sportskih ozljeda poput ruptura rotatorne manžete i kroničnih stanja poput reumatoidnog artritisa.(8) Ultrazvučni pregled se odvija u stvarnom vremenu. Unatoč brojnim prednostima, ultrazvuk ima određena ograničenja u cjelovitoj procjeni mišićno-koštanog sustava. Radiografija i CT daju bolju procjenu koštane mineralizacije te prostornog odnosa prilikom prijeloma kosti. MR je važan za procjenu koštane srži, za oslikavanje tumora kostiju, za prikaz zglobova i mišića koji nisu dostupni ultrazvučnom oslikavanju kao što su promjene zglobova i sveza kralježnice, sakroilijačni zglobovi i križni ligamenti. Ultrazvučni pregled je nezaobilazni dio dijagnostičkih postupaka kod djece. Koristi se kako u probiru razvojnih displazija kuka u novorođenčadi, tako i u detekciji fraktura kod djece. Pregled ultrazvukom je brz, bezbolan i neškodljiv, a to ga čini najboljim izborom za pregled mišićno-koštanog sustava, poglavito mladih i djece.(18,19)

5. ZAKLJUČAK

Ultrazvuk ima široku primjenu u dijagnostici patologije mišića, tetiva i zglobova. Osim što se koristi u dijagnostici, može se koristiti i kao postupak oslikavanja za praćenje učinka liječenja, kao i smjernica u primjeni terapije. Ultrazvučno oslikavanje je postupak koji se lako prilagođava potrebama pregleda i može se koristiti u statičkim, ali i dinamičkim uvjetima. Širokom uporabom ultrazvuka omogućeno je brzo postavljanje dijagnoze akutne traume i njihovo zbrinjavanje. Sportaši su posebno osjetljiva skupina pacijenata kod kojih je brza intervencija ključna za ranu dijagnozu ozljeda, praćenje učinka terapije i povratak funkcionalnosti zgloba. Bolesnici s reumatoidnim artritismom zbog nespecifičnosti simptoma mogu biti neprepoznati u ranoj fazi bolesti. Ultrazvuk pruža mogućnost detekcije ranih promjena na malim zglobovima što može doprinijeti postavljanju pravovremene dijagnoze. Prednost ultrazvuka je mogućnost interakcije između liječnika i pacijenta koji mogu istaknuti položaje u kojima se osjećaju najneugodnije i/ili najbolnije te na taj način usmjeriti tijek pregleda. Ultrazvuk je pristupačna dijagnostički postupak i kao takav u širokoj upotrebi. Ne koristi X - zračenje i smatra se sigurnim postupkom oslikavanja. Prikladan je za upotrebu u dječjoj populaciji zbog spomenute sigurnosti, ali i hrskavične građe dječjih zglobova. Budući da je ultrazvuk subjektivni postupak oslikavanja koji ovisi o ispitivaču i krivulji učenja potrebna je intenzivna edukacija te dugogodišnje iskustvo za postizanje izvrsnosti u ultrazvučnoj dijagnostici mišićno – koštanog sustava.

6. SAŽETAK

Ultrazvuk je od svog izuma postao jedna od najraširenijih i najčešće korištenih postupaka oslikavanja u medicini. Karl Dussik prvi je put ultrazvuk upotrijebio u mišićno-koštanom sustavu. Sada, gotovo 60 godina kasnije, postao je prva dijagnostički postupak za oslikavanje mišićno-koštanog sustava u Europi.(2) Ekonomska prihvatljivost, mogućnost ponavljanja i neškodljivost omogućili su da ultrazvuk postane dostupna i često korišteni postupak u oslikavanju mišićno – skeletnog sustava. Nadalje omogućuje interakciju između liječnika i pacijenta, a rezultati su dostupni u stvarnom vremenu. Ultrazvuk se može koristiti kod primjene unutar – zglobnih analgetika ili kortikosteroida, u terapijske svrhe. U dijagnostičke svrhe, UZV se najčešće koristi za oslikavanje velikih zglobova poput ramena, lakta i koljena, no ima sve veću ulogu i u oslikavanju malih zglobova poput prstiju šake kod reumatoidnog artritisa.(3) Od velikih zglobova treba izdvojiti zglob kuka koji zbog specifične građe i položaja nije pogodan za pregledavanje odrasle populacije. Iznimku čine djeca koja hrskavičnim skeletom omogućavaju odličan prikaz struktura kuka i zbog toga je ultrazvuk postupak oslikavanja prvog izbora kod oslikavanja mišićno-koštanog sustava u djece, poglavito u probiru novorođenčadi s displazijom kuka. Za stjecanje vještina i znanja interpretacije ultrazvučnog nalaza koštano – zglobnog sustava potrebna je dugogodišnja edukacija i praktično iskustvo kao i poznavanje svih artefakata koji su vezani za fiziološka i patološka stanja koštano – zglobnog sustava.(16)

Ključne riječi: ultrazvuk, rameni zglob, lakatni zglob, zglob kuka, koljeni zglob

7. SUMMARY

Since its invention, ultrasound has become one of the most widespread and most frequently used imaging methods in medicine. Karl Dussik first used ultrasound in the musculoskeletal system. Now, almost 60 years later, it has become the first diagnostic method for imaging of the musculoskeletal system in Europe. Ultrasound imaging allows interaction between physician and patient, and the results are available in real time. Ultrasound can be used for intra-articular analgetics or corticosteroids, for therapeutic purposes. For diagnostic purposes, ultrasound is most commonly used to image large joints such as the shoulders, elbows, and knees, but it is also playing an increasing role in imaging small joints such as the fingers of the hand in rheumatoid arthritis.(3) Regarding large joints, the hip joint should be singled out, which is due to its specific structure and position. The hip is not suitable for ultrasound examination among the adult population. The exception are children, who provide a cartilaginous skeleton with an excellent view of hip structures and therefore ultrasound is the method of choice when imaging the musculoskeletal system in children, especially in the screening of newborns with hip dysplasia. Acquisition of skills and knowledge of interpretation ultrasound findings of the musculoskeletal system requires many years of education and practical experience as well as knowledge of all artifacts related to physiological and pathological conditions of the musculoskeletal system.(16)

Keywords: ultrasound, shoulder joint , elbow joint, hip joint, knee joint

8. LITERATURA

1. Chen MYM, Pope TL, Ott DJ. Basic radiology. 2nd ed. New York: McGraw-Hill; 2011.
2. Ffytche DH, Guy C. Introduction to the Principles of Medical Imaging. Rev ed. London: Imperial College Press; 2005.
3. Kane D, Grassi W, Sturrock R et al. A brief history of musculoskeletal ultrasound: 'From bats and ships to babies and hips.' Rheumatology 2004; 43(7):931–933.
4. Bradley M, O'Donnell P. *Atlas of Musculoskeletal Ultrasound Anatomy*. 2nd ed. Cambridge: Cambridge University Press, 2010.
5. Brnjas - Kraljević J. Fizika za studente medicine I. dio. Zagreb: Medicinska naklada; 2001.
6. Allisy - Roberts P., Williams J. Farr's physics for medical imaging. 2nd ed. Edinburgh: Saunders; 2008.
7. Malanga G, Mautner K. *Atlas of Ultrasound-Guided Musculoskeletal Injections (Atlas Series)*. New York: McGraw-Hill Education / Medical; 2014.
8. Brukner P, Khan K. *Brukner & Khan's Clinical Sports Medicine*. 4th ed. Sydney: McGraw-Hill Education / Australia; 2011.
9. Feldman MK et al. US Artifacts. RadioGraphics. 2009;29(4):1179-89.
10. Bobinac D, Dujmović M. Osnove anatomije. 3. izd. Rijeka: Glosa d.o.o.; 2011.
11. Maitin I.B., Cruz E. *CURRENT Diagnosis & Treatment: Physical Medicine & Rehabilitation*. New York: McGraw-Hill; 2014.
12. Platzer W. Priručni anatomski atlas u tri sveska: Prvi svezak-Sustav organa za pokretanje. 10. izd. Zagreb: Medicinska naklada; 2011.

13. Beggsetal I. Musculoskeletal Ultrasound Technical Guidelines I. Shoulder. European Society of Musculo Skeletal Radiology. 2010 Dostupno na: <https://essr.org/content-essr/uploads/2016/10/shoulder.pdf>
14. Marković BB, Lisica ID, Katić M i sur. Smjernice u praksi obiteljskog liječnika. Zagreb: Medicinska naklada; 2020.
15. OrthoInfo [Internet]. American Academy of Orthopaedic Surgeons [Citirano: 23.03.2021.] Dostupno na: <https://orthoinfo.aaos.org/en/diseases--conditions/shoulder-pain-and-common-shoulder-problems/>
16. Konin GP et al. US of the Elbow: Indications, Technique, Normal Anatomy, and Pathologic Conditions. RadioGraphics. 2013; 33(4):E125-47
17. Ian Beggsetal. Musculoskeletal Ultrasound Technical Guidelines II. Elbow. European Society of Musculo Skeletal Radiology; 2010. Dostupno na: <https://essr.org/content-essr/uploads/2016/10/elbow.pdf>
18. Ian Beggsetal. Musculoskeletal Ultrasound Technical Guidelines IV. Hip. European Society of Musculo Skeletal Radiology; 2010. Dostupno na: <https://essr.org/content-essr/uploads/2016/10/hip.pdf>
19. Mardešić D. i sur. Pedijatrija. Zagreb: Školska knjiga; 2016.
20. Ian Beggsetal. Musculo skeletal Ultrasound Technical Guidelines V. Knee. European Society of Musculo Skeletal Radiology; 2010. Dostupno na: <https://essr.org/content-essr/uploads/2016/10/knee.pdf>
21. Ivanovski SP, Ohrid/MK. Ultrasound evaluation of most common knee pathology. Poster Session presented at: European Congress of Radiology 2013 March 7-11. [Internet]. Dostupno na: <https://epos.myesr.org/poster/esr/ecr2013/C-2255>

9. ŽIVOTOPIS

Marina Kolarević, rođena 01.10.1996. godine u Frankfurtu. Upisuje prvi razred na 1. osnovnoj školi u Varaždinu 2003. godine. Osnovnu školu pohađa do 2011. godine te iste godine upisuje I. gimnaziju u Varaždinu. Maturirala je 2015. godine te akademske godine 2015./2016. upisuje Integrirani preddiplomski i diplomski sveučilišni studij medicine na Medicinskom fakultetu u Rijeci. U akademskoj godini 2017./2018. dobitnica je dekanove nagrade za najboljeg studenta 3. godine studija. Aktivno se služi njemačkim i engleskim jezikom u govoru i pismu. Posjeduje znanje iz informatike te se samostalno koristi programskim paketima MS Windows, MS Office. Aktivno trenirala rukomet u ŽRK Koka.