

IZRAŽAJ NEKTIN-2 I NEKTIN-4 ADHEZIJSKIH MOLEKULA U GLIJALNIM TUMORIMA

Knežić, Matija

Master's thesis / Diplomski rad

2021

Degree Grantor / Ustanova koja je dodijelila akademski / stručni stupanj: **University of Rijeka, Faculty of Medicine / Sveučilište u Rijeci, Medicinski fakultet**

Permanent link / Trajna poveznica: <https://um.nsk.hr/um:nbn:hr:184:948454>

Rights / Prava: [In copyright](#)/[Zaštićeno autorskim pravom.](#)

Download date / Datum preuzimanja: **2025-03-31**



Repository / Repozitorij:

[Repository of the University of Rijeka, Faculty of Medicine - FMRI Repository](#)



SVEUČILIŠTE U RIJECI

MEDICINSKI FAKULTET

INTEGRIRANI PREDDIPLOMSKI I DIPLOMSKI

SVEUČILIŠNI STUDIJ MEDICINE

Matija Knežić

IZRAŽAJ NEKTIN-2 I NEKTIN-4 ADHEZIJSKIH MOLEKULA U GLIJALNIM

TUMORIMA

Diplomski rad

Rijeka, 2021.

SVEUČILIŠTE U RIJECI

MEDICINSKI FAKULTET

INTEGRIRANI PREDDIPLOMSKI I DIPLOMSKI

SVEUČILIŠNI STUDIJ MEDICINE

Matija Knežić

IZRAŽAJ NEKTIN-2 I NEKTIN-4 ADHEZIJSKIH MOLEKULA U GLIJALNIM

TUMORIMA

Diplomski rad

Rijeka, 2021.

Mentor rada: Doc.dr.sc. Andrea Dekanić, dr.med.

Diplomski rad ocijenjen je dana 01.07.2021, na Medicinskom fakultetu Sveučilišta u Rijeci,
pred povjerenstvom u sastavu:

1.Prof.dr.sc. Darko Ledić, dr.med.

2.Professor emeritus Dr.sc. Nives Jonjić, dr.med.

3.Prof.dr.sc. Tihana Lenac Roviš

Rad sadrži 36 stranica, 7 slika, 6 tablica, 67 literaturnih navoda.

Zahvala

Ovim putem zahvaljujem svojoj mentorici, doc. dr. sc. Andrei Dekanić i prof. emeritus dr. sc. Nives Jonjić na angažmanu i usmjeravanju prilikom pisanja diplomskog rada, na suradnji te vodstvu kroz cijelo istraživanje.

Zahvaljujem i djelatnicima Kliničkog zavoda za patologiju i citologiju KBC-a Rijeka, koji su uvijek bili pristupačni i otvoreni za svaku pomoć te su i sudjelovali u tehničkom dijelu istraživanja.

Kroz svih šest godina studija veliku podršku imao sam od svoje obitelji i prijatelja kojima se također ovime zahvaljujem. Hvala Vam svima što ste vjerovali u mene i bili dio moje svakodnevice pune lijepih, ali i teških trenutaka na cijelom putu mog obrazovanja.

Sadržaj

1. Uvod.....	1
1.1. Glijalni tumori.....	1
1.1.1. Astrocitni tumori.....	4
1.1.2. Glioblastom.....	7
1.1.3. Oligodendroglijalni tumori.....	8
1.1.4. Oligoastrocitni tumori.....	9
1.1.5. Ependimalni tumori.....	9
1.2. Nektini.....	11
1.2.1. Podjela i struktura nektina.....	11
1.2.2. Uloga u razvoju organizma.....	12
1.2.3. Uloga u razvoju bolesti.....	14
1.2.4. Uloga nektina u regulaciji imunološkog odgovora.....	14
2. Svrha rada.....	16
3. Materijali i postupci.....	17
3.1. Materijali.....	17
3.2. Izrada TMA.....	17
3.3. Imunohistokemijsko bojenje.....	18
3.4. Procjena imunohistokemijskog bojenja.....	19
4. Rezultati.....	19
4.1. Nektin-2.....	19
4.2. Nektin-4.....	23
5. Rasprava.....	26
6. Zaključak.....	28
7. Sažetak.....	29
8. Summary.....	30
9. Literatura.....	31
10. Životopis.....	36

Popis skraćenica i akronima

DA- difuzni astrocitom

EMA- antigen epitelne membrane

GFAP- glijalni fibrilarni kiseli protein

HE- hemalaun-eozin

HIER- toplinom inducirano otkrivanje epitopa

IDH1- izocitrat dehidrogenaza 1

IDH2- izocitrat dehidrogenaza 2

MAPK- mitogen-aktivirana protein kinaza

NCAM- molekula neuralne stanične adhezije

NOS- nespecificirani oblik

NSE- neuron specifična enolaza

OLIG1- oligodendrocitni transkripcijski faktor 1

PCA- pilocitni astrocitom

PVR- poliovirusni receptor

PXA- pleomorfni ksantoastrocitom

SEGA- Subependimalni tumor orijaških stanica

SZO- Svjetska zdravstvena organizacija

SŽS- središnji živčani sustav

TM- transmembranska regija

TMA- tkivni mikroarej

1. Uvod

1.1. Glijalni tumori

Tumori glijalnog porijekla, odnosno gliomi najčešći su i najvažniji primarni tumori središnjeg živčanog sustava (SŽS-a). Oni obuhvaćaju više od polovine svih primarnih novotvorina mozga i kraljeznične moždine u odraslih (1). Prema zadnjoj reviziji podjele tumora SŽS-a Svjetske zdravstvene organizacije (SZO) iz 2016. godine, a u koju su s obzirom na prethodnu podjelu osim histoloških kriterija dodani i molekularni parametri, glijalni tumori dijele se na: difuzne astrocitne tumore, oligodendroglijalne tumore, lokalne astrocitne tumore, ependimalne tumore i druge gliome (2). Revidirana podjela prikazana je u *Tablici I.*

Tablica I. Klasifikacija glijalnih tumora SŽS-a Svjetske zdravstvene organizacije iz 2016. (2).

Difuzni astrocitni i oligodendroglijalni tumori

- difuzni astrocitom gen izocitrat dehidrogenaza (IDH) mutacija
 - gemistocitični astrocitom IDH mutacija
- difuzni astrocitom, IDH-divlji tip
- difuzni astrocitom nespecificirani oblik (NOS)

- anaplastični astrocitom, IDH mutacija
- anaplastični astrocitom, IDH-divlji tip
- anaplastični astrocitom, NOS

- glioblastom, IDH divlji tip
 - glioblastom gigantskih stanica
 - gliosarkom
 - epiteloidni glioblastom
- glioblastom, IDH mutacija
- glioblastom, NOS

- difuzni gliomi srednje linije, H3 K27M mutacija

<ul style="list-style-type: none"> -oligodendrogliom IDH mutacija i 1p/19q kodelecija -oligodendrogliom, NOS -anaplastični oligodendrogliom, IDH-mutacija i 1p/19q kodelecija -anaplastični oligodendrogliom, NOS -oligoastrocitom, NOS -anaplastični oligoastrocitom, NOS
<p>Ostali astrocitni tumori</p> <ul style="list-style-type: none"> -pilocitni astrocitom <ul style="list-style-type: none"> -pilomiksoidni astrocitom -subependimalni tumor orijaških stanica -pleomorfni ksantoastrocitom -anaplastični pleomorfni ksantoastrocitom
<p>Ependimalni tumori</p> <ul style="list-style-type: none"> -subependimom -miksopapilarni endimom -ependimom <ul style="list-style-type: none"> -papilarni endimom -ependimom svijetlih stanica -tanicitni endimom -ependimom, RELA fuzija-pozitivan -anaplastični endimom
<p>Drugi gliomi</p> <ul style="list-style-type: none"> -koroidni gliom trećeg ventrikla -angiocentrični gliom -astroblastom

S obzirom na stupanj diferencijacije glijalnih tumora, Svjetska zdravstvena organizacija tumore grupira u stupnjeve ili graduse od I do IV. Određivanje gradusa vrlo je važno zbog liječenja i prognoze bolesti. Tako razlikujemo: tumore gradus I, čije su stanice nalik normalnim glija stanicama, sporo rastu i umnožavaju se i spadaju u najmanje agresivne tumore. Za razliku od

njih tumori gradus II spadaju u kategoriju uvjetno zloćudnih tumora, čije stanice još uvijek nalikuju normalnoj gliji ali se brzo umnožavaju, njihova je karakteristika ponovnog pojavljivanja (recidiv) i skloni su progresiji prema višem gradusu III, koji spada u maligne tumore, stupanj diferencijacije je lošiji (sve manje nalikuju glija stanicama iz kojih su nastali), sklonost umnožavanja im je brža i naravno recidivi su češći. Konačno, tumori gradus IV su maligni tumori, čije stanice uopće ne nalikuju glijalnim stanicama. Nadalje, morfološke karakteristike su brzi rast, više patoloških mitozâ, područja nekroze i patološka vaskularizacija. Biološko ponašanje ovih tumora je vrlo agresivno, stoga je i tijek bolesti progresivan.

Zbog jednostavnosti prikaza u nastavku ću koristiti klasifikaciju glijalnih tumora SZO iz 2007. godine koja se bazira na patohistološkim kriterijima (*Tablica II*) (3).

Tablica II. Klasifikacija glijalnih tumora SŽS-a Svjetske zdravstvene organizacije iz 2007. (3).

Astrocitni tumori
-pilocitni astroцитom
-pilomiksoidni astroцитom
Subependimalni tumor orijaških stanica
Pleomorfni ksantastroцитom
Difuzni astroцитom
-fibrilarni astroцитom
-gemistocitni astroцитom
-protoplazmatski astroцитom
Anaplastični astroцитom
Glioblastom
-glioblastom orijaških stanica
-gliosarkom
Oligodendroglijalni tumori
-oligodendrogliom
-anaplastični oligodendrogliom
Oligoastrocitni tumori

<ul style="list-style-type: none"> -oligoastrocitom -anaplastički oligoastrocitom
Ependimalni tumori <ul style="list-style-type: none"> -subependimom -miksopapilarni ependimom -ependimom <ul style="list-style-type: none"> -celularni ependimom -papilarni ependimom -ependimom svijetlih stanica -tanicitni ependimom -anaplastični ependimom

1.1.1. Astrocitni tumori

Astrocitni tumori potječu od astrocita koji spadaju u normalne potporne stanice središnjeg živčanog sustava, a naziv su dobili po svojem zvjezdastom obliku (grč. astron = zvijezda). Astrocitni tumori čine većinu tumora glijalnog porijekla s najčešćom lokalizacijom u velikom mozgu, a rjeđe i u leđnoj moždini. Jedini ustanovljen rizični faktor za primarne tumore mozga pa tako i za astrocitne tumore je izloženost ionizirajućem zračenju (4).

Pilocitni astrocitom

Pilocitni astrocitomi (PCA) su tumori niskog gradusa (SZO gradus I) s dobrom prognozom koji se uglavnom javljaju u mlađih pacijenata. Najčešća lokalizacija im je u malom mozgu, vidnom živcu, hipotalamusu i bazalnim ganglijima, no mogu se javiti i u hemisferama velikog mozga, ali uglavnom kod mlađih odraslih. Većina slučajeva nastaje sporadičnom mutacijom BRAF gena i mitogen-aktiviranom kinazom (MAPK) signalnog puta, no postoji i poveznica s neurofibromatozom tip 1. PCA je najčešći dječji tumor mozga s incidencijom od 0.8 na 100 000 stanovnika. Mikroskopski, PCA je građen od dugih stanica koje na svojim polovima imaju izdanke vlasi (pilociti) odakle i potječe naziv tumora. Uz tumor se često nalaze i Rosenthalova tjelešca koja su zapravo eozinofilni snopovi vidljivi na hemalaun-eozinskom (HE) bojenju.

PCA je celularni tumor s prisutnim multinuklearnim stanicama. Područja nekroze ne bi trebala biti prisutna ili su vrlo rijetka. Imunohistokemijski pozitivni su na glijalni fibrilarni kiseli protein (GFAP), S100 protein i oligodendrocitni transkripcijski faktor (OLIG1). U usporedbi s ostalim pedijatrijskim tumorima niskog gradusa, negativni su na izocitrat dehidrogenazu 1 (IDH1) i TP53 mutaciju (5).

Pilomiksoidni astroцитom je nešto agresivnija varijanta pilocitnog astroцитoma (6).

Subependimalni tumor orijaških stanica

Subependimalni tumor orijaških stanica (SEGA) rijedak je i dobroćudan (SZO gradus I) tumor SŽS-a koji nastaje u zidu lateralnih komora mozga, u zidu foramena Monroi-a i rjeđe u zidu treće komore. Najčešće se javlja u sklopu tuberozne skleroze no može se javiti i sporadično. Uglavnom se javljaju u djetinjstvu i adolescenciji. Slučajevi koji nastaju u sklopu tuberozne skleroze nasljeđuju se autosomno dominantno, a povezani su s mutacijom TSC1 i TSC2 tumor supresor gena uz pojavu tumora i u ostalim sijelima (srce, bubreg, koža i mozak). Mikroskopski gledano SEGA je karakteriziran velikim stanicama nalik astroцитima s perivaskularnim pseudopalisadama na fibrilarnoj pozadini. Također su česte kalcifikacije. Unutar tumora postoji veliki raspon stanica od gemistocitnih astrocita, dugih fibrilarnih i vretenastih stanica do velikih stanica ganglijskog izgleda čija je citoplazma eozinofilna, a jezgra velika i ekscentrično smještena. Imunohistokemijski stanice pokazuju miješanu, glijalnu i neuralnu diferencijaciju (7).

Pleomorfni ksantroastroцитom

Pleomorfni ksantroastroцитom (PXA) rijedak je astroцитni tumor (SZO gradus II) koji potječe od subpialnih astrocita ili njihovih prekursora (8). Uglavnom se javlja u mlađih pacijenata s najčešćom lokalizacijom na površini temporalnog režnja te je zbog toga često srašten s leptomeningama (9). Gledano svjetlosnim mikroskopom tumor je karakteriziran umjerenim

brojem stanica pleomorfnog izgleda sa žarištima limfocitne infiltracije, no bez znakova nekroze te s rijetkim mitozama. Stanice koje se mogu naći u tumoru su raznolike morfologije pa se tako mogu vidjeti vretenaste stanice s izduženim jezgrama, zatim velike okrugle stanice bilo s jednom jezgrom, lobulirane jezgre ili pak više jezgra. Citoplazma im je eozionofilna i sadrži različite količine hijalina i lipidnih vakuola. Tumorske stanice se šire u parenhim mozga direktno, ali i kod perivaskularnog prostora. Oko tumorskih stanica gledano elektronskim mikroskopom također se može vidjeti retikulinska mreža što govori u prilog da tumorske stanice potječu od subpialnih astrocita. Imunohistokemijski tumorske stanice su pozitivne na GFAP (8).

Difuzni astroцитom

Difuzni astroцитom (DA) je prema SZO gradus II tumor, no zbog uzastopnih stjecanja genetskih promjena ima tendenciju progresije u zloćudnije oblike kao što su anaplastični astroцитom te glioblastom. Neki tumori brzo progrediraju u zloćudnije oblike dok drugi ostaju dobro diferencirani te sporije infiltriraju parenhim mozga (10). Tumor se najčešće pojavljuje u hemisferama velikog mozga s najčešćom lokalizacijom u frontalnom režnju, a drugom najčešćom lokalizacijom u temporalnom režnju odraslih osoba (11). Mikroskopski, tumor je građen od dobro diferenciranih fibrilarnih, protoplazmatskih ili gemistocitičnih astrocita koji zbog infiltrativnog rasta prema okolnom tkivu mozga stvaraju neoštro ograničene hipercelularne mase. Imunohistokemijski tumorske stanice pozitivne su na GFAP i IDH1 (12).

Anaplastični Astroцитom

Anaplastični astroцитom je zloćudni, difuzno infiltrativni astroцитni tumor mozga (SZO gradus III). Tumor se najčešće javlja u velikom mozgu odraslih oboljelih s medijanom pojavnosti od 41. godine (13). Procjenjuje se da otprilike $\frac{1}{4}$ tumora nastaje „*de novo*“, dok $\frac{3}{4}$ tumora nastaje progresijom iz astroцитnih tumora nižeg gradusa (14). Mikroskopski, u tumoru se često mogu

razlikovati komponente nižeg i višeg gradusa što govori u prilog da je tumor nastao progresijom iz nižeg gradusa. U komponentama višeg gradusa vide se stanice koje pokazuju znakove atipije, povećana celularnost s patološkim mitozama, no bez nekroze i patološke proliferacije krvnih žila. Imunohistokemijski tumor je pozitivan na GFAP, IDH1 i IDH2 (13).

1.1.2. Glioblastom

Glioblastom je najčešći i najzloćudniji primarni tumor mozga u odraslih (SZO gradus IV). Godišnja incidencija tumora je 3.1 na 100 000 stanovnika s najčešćom pojavnošću između 75. i 84. godine života. Tumor se češće javlja u osoba muškog spola u odnosu na ženski te također češće u osoba bijele rase. Razlikuju se primarni glioblastomi koji nastaju „*de novo*“ koji su češći (90%) od sekundarnih glioblastoma (10%) koji nastaju progresijom iz tumora nižeg gradusa (15,16). Tumor najčešće nastaje u frontalnom, parijetalnom i temporalnom režnju, dok je nastanak u okcipitalnom režnju, malom mozgu, moždanom deblu te leđnoj moždini vrlo rijedak. Histološki, stanice tumora pokazuju atipiju, patološke mitoze i invaziju u okolno tkivo mozga, no ono što razlikuje glioblastom od tumora gradusa III su prisutnost nekroze i mikrovaskularna proliferacija koje upotpunjuju dijagnozu. Također, postoje dvije rjeđe histološke varijante glioblastoma, a to su glioblastom orijaških stanica i gliosarkom. Glioblastom orijaških stanica karakteriziran je multinuklearnim stanicama i limfocitnim infiltratom, dok gliosarkom obično ima metaplastičnu mezenhimalnu komponentu koja može sadržavati stanice fibroblasta, hrskavice, kostiju, glatkih i poprečno-prugastih mišića ili masti (15). Imunohistokemijski, sekundarni glioblastomi su obično IDH1 pozitivni, dok je to izuzetno rijetko u primarnim glioblastomima (16). Od ostalih imunohistokemijskih markera, to su GFAP pozitivni tumori, kojim se potvrđuje glijalno porijeklo tumora, a proliferacijski indeks kreće se između 15-20% (15).

1.1.3. Oligodendroglijalni tumori

Oligodendroglijalni tumori potječu od oligodendrocita, čija najbitnija uloga je formiranje mijelinske ovojnice, a koji također kao i astrociti spadaju u potporne stanice SŽS-a. Relativno su rijetki i na njih otpada 5% svih glijalnih tumora, a najčešće nastaju u velikom mozgu odraslih osoba (17).

Oligodendrogliom

Oligodendrogliom je difuzno rastući tumor oligodendrocita (SZO gradus II) koji nastaje u velikom mozgu odraslih osoba i to najčešće u frontalnom režnju s vrhom incidencije u 5. desetljeću života, a pojavljuje se nešto češće u muškaraca nego u žena. U tumoru je često prisutna kodelacija 1p/19q što rezultira gubitkom heterozigotnosti na p kraku 1. kromosoma i q kraku 19. kromosoma. To su hipercelularni tumori, karakterizirani okruglim jezgrama s rahlim kromatinom i malenim nukleolima. Perinuklearno svijetla citoplazma je artefakt koji nastaje prilikom fiksacije formalinom što u kombinaciji daje stanicama izgled „jaja na oko“ odnosno izgled saća (18). Imunohistokemijski tumor je pozitivan na IDH1 i negativan na GFAP (12).

Anaplastični oligodendrogliom

Anaplastični oligodendrogliom je, kao i oligodendrogliom, difuzno rastući tumor. Agresivniji je (SZO gradus III) i njegova pojavnost je rjeđa. Mjesto nastanka (frontalni režanj) i desetljeće života nastanka (5.) isti su kao i kod oligodendroglioma. Mikroskopski tumor je karakteriziran polimorfizmom stanica koje su povećane i imaju epiteloidan izgled, većih pleomorfnih jezgara s diskretnijim nukleolima, a kromatin je fino raspršen. Patološke mitoze su česte, uz prisutnost nekroze i krvarenja (18).

1.1.4. Oligoastrocitni tumori

Oligoastrocitom

Oligoastrocitom (SZO gradus II) je tumor čije se dijagnoza bazira na temelju prisutnosti neoplastičnih stanica koje morfološki imaju karakteristike astrocitnih i oligodendroglijalnih tumora (18).

Anaplastični oligoastrocitom

Anaplastični oligoastrocitom (SZO gradus III) također kao i oligoastrocitom ima komponente astrocitnih i oligodendroglijalnih tumora. Ono što ga razlikuje od oligoastrocitoma je izražena celularnost, stanični pleomorfizam, nuklearna atipija i pojava patoloških mitozna kao i nekroza uz mikrovaskularnu patološku proliferaciju (19).

1.1.5. Ependimalni tumori

Ependimalni tumori su grupa tumora koja nastaje iz ependimalnih stanica koje oblažu moždane komore, akvedukt i središnji kanal leđne moždine, a češće se pojavljuju u djece nego u odraslih (20). Histološki se dijele na subependimom, miksopapilarni ependimom, ependimom i anaplastični ependimom.

Subependimom

Subependimom je rijedak, spororastući, dobroćudan (SZO gradus I) tumor mozga. Uglavnom se javlja u srednjoj odrasloj dobi, a najčešće mjesto nastanka su 4. moždana komora i lateralne moždane komore (21). Tumor je građen od nakupina stanica izomorfnih jezgra uklopljenih u gustu glijalno-fibrilarnu pozadinu. Mogu postojati mikrocistične promjene, kalcifikacije i krvarenje. Mitoze su rijetke ili ih nema, a nekroza i endotelna proliferacija nisu prisutne. Imunohistokemijski tumor je GFAP, neuron specifična enolaza (NSE) i molekula neuralne stanične adhezije (NCAM) pozitivan (22).

Miksopapilarni ependimom

Miksopapilarni ependimom je sporo rastući, dobroćudni tumor (SZO gradus I) koji se obično javlja u odraslih između 30-50 godina (23). Uglavnom se javljaju u području cauda-equina-e te u konusnoj regiji kralježnične moždine (20). Mikroskopski tumor se sastoji od dobro diferenciranih kuboidnih stanica koje su uložene u miksoidno promijenjenu stromu. Atipije uglavnom nisu prisutne, a mitoze su rijetke. Imunohistokemijski tumor je pozitivan na GFAP (24).

Ependimom

Ependimomi (SZO gradus II) su najčešći od ependimalnih tumora. Mogu se javiti u bilo kojoj dobi no najčešće se javljaju u djece u prvom desetljeću živote te u odraslih između 30. i 40. godine života. Kod djece češća se nalaze u kralježničkoj moždini i infratentorijalno dok se kod odraslih podjednako nalaze infratentorijalno i supratentorijalno (20). Mikroskopski tumor ima više varijanti pa se tako razlikuje celularni, papilarni, ependimom svijetlih stanica i tanični ependimom. Tumorske stanice imaju okruglu ili vretenastu jezgru, a same stanice stvaraju nakupine oko krvnih žila, odnosno pseudorozete. U tumoru mogu postojati područja nekroze što otežava razlikovanje od anaplastičnog ependimoma (25). Imunohistokemijski tumor je GFAP i antigen epitelne membrane (EMA) pozitivan u vidu točkaste ili prstenaste perinuklearne imunoreaktivnosti (26).

Anaplastični ependimom

Anaplastični ependimom zloćudni je tumor mozga (SZO gradus III). Tumor je izrazito celularan uz izraženu atipiju tumorskih stanica, pokazuje pojačanu mitotsku aktivnost te neovaskularizaciju u odnosu na ependimom (SZO gradus II). U tumoru su prisutna i žarišta nekroze, no s obzirom da može biti prisutna i u ependimomu ona nije korisna za razlikovanje tih tumora (25).

1.2. Nektini

1.2.1. Podjela i struktura nektina

Nektini su obitelj imunoglobulinima (Ig) slične, Ca^{2+} neovisne, stanične adhezijske molekule. Unutar obitelji postoje četiri člana, a to su: nektin-1, nektin-2, nektin-3 i nektin-4, koji su kodirani s četiri gena *PVRL1*, *PVRL2*, *PVRL3* i *PVRL4* (27). Proces stanične adhezije u višestaničnih organizama utječe na staničnu proliferaciju, diferencijaciju i migraciju te tako utječe na normalan razvoj organizma dok poremećaj u staničnoj adheziji može dovesti do razvoja bolesti. Veze između stanica mogu biti homotipične ako se radi o stanicama iste diferencijacije (npr. veza između dviju susjednih epitelnih stanica) ili heterotipične ako se radi o stanicama različite diferencijacije (npr. veza između zametnih stanica i Sertolijevih stanica u testisu). Također veze između samih članova adhezijskih molekula mogu biti homofilične (veza između istih članova) ili heterofilične (veza između različitih članova). Otkrićem nektina, koji su prvotno otkriveni kao virusni receptori, prepoznata je njihova uloga u mnogim staničnim procesima, razvoju organizma, ali i u nastanku bolesti (28). Svi članovi unutar obitelji nektina dijele istu strukturnu organizaciju. Sastoje se od izvanstanične regije koja ima tri imunoglobulinima slične domene, zatim jedne transmembranske regije i jedne citoplazmatske „rep“ regije koja komunicira s afadinom (Slika I).

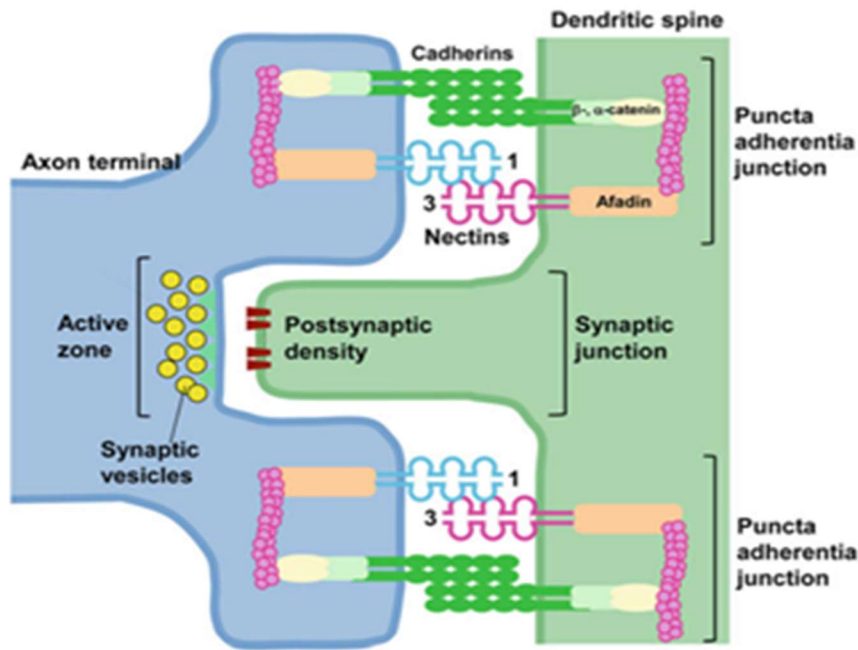


Slika I. Slika prikazuje strukturu nektina. Vide se tri imunoglobulinima slične domene, jedna transmembranska regija (TM) i jedna citoplazmatska regija koja komunicira s afadinom (28).

Nektini mogu stvarati trans-homo spojeve no i trans-hetero spojeve (između različitih članova obitelji) što je jedinstveno u odnosu na kaderine koji stvaraju samo trans-homo spojeve (28,29). Trans spojevima nazivaju se veze između proteina na susjednim stanicama, dok cis spojevima nazivamo one između proteina na istoj staničnoj membrani. Moguće su mnoge trans-hetero kombinacije između članova obitelji, no najjača veza je između nektin-1 i nektin-3 člana, a zahvaljujući homofilicnim i heterofilicnim vezama nektini imaju mogućnost heterotipičnog vezanja stanica. U stvaranju staničnih veza, nektini mogu djelovati sami ili s kaderinima jer su preko afadina povezani na kaderin-katenin stanično adhezijski sustav (30,31). Također je bitno napomenuti da osim vezanja između članova obitelji, nektini se mogu vezati i s članovima drugih obitelji proteina što im omogućava mnoge biološke funkcije pa tako i regulaciju imunološkog odgovora (32,33).

1.2.2. Uloga u razvoju organizma

S obzirom da prilikom razvoja organizma dolazi do stanične proliferacije, diferencijacije, migracije i adhezije, nektini sa svojom sposobnošću homofilicnog i heterofilicnog vezanja imaju važnu ulogu u tim procesima. U literaturi se spominje uloga nektin-1 i nektin-3 molekula u migraciji neurona prilikom formiranja moždane kore, kao i uloga nektina u formiranju i remodeliranju sinapsi (*Slika II*), navođenju aksona te interakciji između neurona i glija stanica (28,34,35).



Slika II. Heterofilična veza između nektin-1 i nektin-3 molekule na mjestu sinapse aksona i dendrita (35).

Također, spominje se važnost nektina-1 i nektina-3 u razvoju oka jer se nalaze na spoju između pigmentnog i ne-pigmentnog epitela cilijarnog tijela (36). Nektini sudjeluju i u razvoju unutarnjeg uha jer spajaju osjetne i potporne stanice, a obje vrste stanica (osim nektin-1 i nektin-3) također izražavaju i nektin-2 (37). Spominje se i važnost u spermatogenezi jer se pomoću njih zametne stanice vežu za Sertolijeve stanice koje im pružaju strukturalnu i metaboličku potporu tijekom diferencijacije spermatogonijskih stanica. To se događa zato što i Sertolijeve stanice i spermatogonije izražavaju nektin-2 i nektin-3 koji su vezani za aktinski citoskelet navedenih stanica (38). S obzirom da su važni i za normalno funkcioniranje ameloblasta, nektin-1 i nektin-3 sudjeluju i u razvoju zuba (39). U suprotnosti s ostalim članovima obitelji koji se izražavaju u epitelnim, endotelnim, hematopoetskim i neuralnim stanicama tkiva odraslih, nektin-4 se izražava uglavnom tijekom embriogeneze i u placenti (40).

1.2.3.Uloga u razvoju bolesti

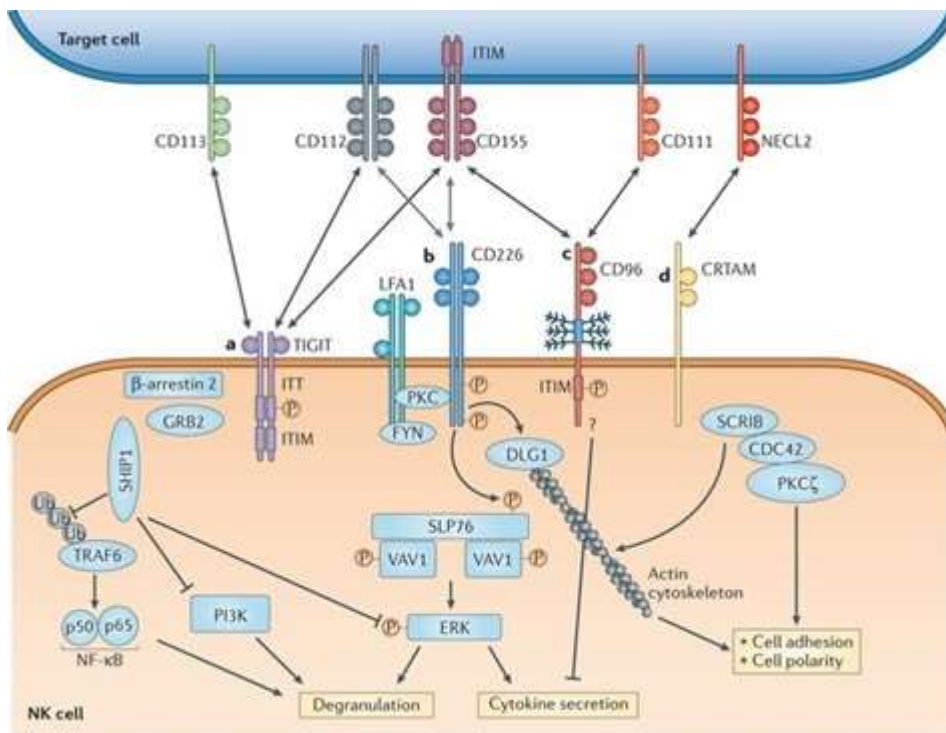
Nektini imaju ulogu u virusnim infekcijama jer su nektin-1 i nektin-2 prvotno otkriveni kao proteini udruženi s poliovirusnim receptorom (PVR), a kasnije je otkriveno da služe kao receptori za alfa-herpes viruse (41). Također, nektin-4 služi kao receptor za virus morbila dok nektin-3 nije prepoznat kao virusni receptor (28,42). Nadalje, u literaturi se spominje povezanost mutacije gena za nektin-1 sa sindromom ektodermalne displazije karakterizirane rascjepom usne/nepca, sindaktilijom i mentalnom retardacijom (43,44). Opisuje se i povezanost polimorfizma jednog nukleotida gena za nektin-2 s Alzheimerovom bolesti (45-47). Mutacija gena za nektin-3 povezuje se s bolestima oka, ali i kongenitalnim očnim defektima (48).

Osim u navedenim bolestima, velik broj znanstvenih radova opisuje pojačan izražaj nektina u pojedinim tumorima što govori u prilog da sudjeluju i u tumorogenezi pa su tako opisani slučajevi pojačanog izražaja nektin-2 molekule u tumoru dojke i ovarija (49,50). Također su opisani slučajevi pojačanog izražaja nektin-4 molekule u tumoru dojke i ovarija, karcinomu gornjeg dijela urotakta, tumoru štitnjače, karcinomu želuca, hepatocelularnom karcinomu, karcinomu pankreasa, karcinomu jednjaka (51-57).

1.2.4.Uloga nektina u regulaciji imunološkog odgovora

Nektini su kao adhezijske molekule uključeni u staničnu proliferaciju, preživljenje, polarizaciju, diferencijaciju, migraciju i adheziju kako normalnih tako i tumorskih stanica (28). Uloga nektina u regulaciji imunološkog odgovora tek je nedavno prepoznata (32,33). Od ranije se zna da je aktivnost NK-stanica regulirana integracijom aktivacijskih i inhibitornih signala putem receptora. Nekoliko nektina djeluje kao ligandi za receptore NK-stanica čime promoviraju spoj i reguliraju aktivaciju NK-stanica. Tako se nektin-2 (CD112) i nektinu-5 slična (CD155) adhezijska molekula vežu i reguliraju snažni aktivacijski receptor CD226

(DNAM-1) (58). Međutim, važno je istaknuti da se i inhibitorni receptor TIGIT veže za CD155 i CD112 i na taj način se suprotstavlja učinku CD226 (59) (Slika III).



Slika III. Shematski prikaz interakcije između NK i ciljane stanice koja između ostalih izražava i nektin-2 (CD112) i nektinu-5 sličnu adhezijsku molekulu (CD155). Navedene molekule se vežu za aktivacijsku (CD226) ili inhibicijsku (TIGIT) signalnu molekulu na NK-stanicama (60).

Nedavno je i na T-limfocitima pronađen novi receptor za CD112 koji se naziva CD112R (ili PVRIG), a izražava se i na stanicama NK. CD112R specifično se veže za CD112 s visokim afinitetom, stoga se blokiranjem inhibicijskog djelovanja CD112R pojačava aktivacija i anti-tumorski učinak NK-stanica (61). Na NK-stanicama postoji i receptor CD96 (TACTILE) koji veže nektinu-5 sličnu adhezijsku molekulu (CD155), ali ne i nektin-2. On ima drugačiju funkciju u ljudskim i životinjskim imunološkim sustavima pa je tako u literaturi opisano da se vezanjem za receptor CD96 ljudskih NK-stanica pojačava njihovo citotoksično djelovanje, dok se vezanjem za mišji receptor CD96 smanjuje citotoksično djelovanje mišjih NK-stanica (62,63). Inače mišji CD96 veže nektin-1 (CD111), a opisano je i vezanje ljudskog nektina-1 za

CD96 „*in vitro*“ (64). Dakle, nektin-1, nektin-2 i nektin-5 slična adhezijska molekula u interakciji s CD96, CD226 i TIGIT sudjeluju u regulaciji imunološkog odgovora.

Objavljeni su radovi koji opisuju pojačan izražaj CD155 udružen s lošijom prognozom ne samo karcinoma dojke, pluća, pankreasa, holangiokarcinoma, melanoma nego i glioblastoma, navodeći molekulu kao cilj za imunoterapiju (65). Isto tako istraživanja pokazuju pojačan izražaj nektina-2 (CD112) u karcinomima dojke i ovarija te ukazuju i na potencijalni značaj ove molekule u imunoterapiji navedenih malignih oboljenja (49,50). Osim navedenih molekula, navodi se pojačan izražaj nektin-4 molekule udružen s lošijom prognozom kod pacijenata s tumorom dojke i ovarija, karcinomom gornjeg dijela urotrakta, tumorom štitnjače, karcinomom želuca, hepatocelularnim karcinomom, karcinomom pankreasa, karcinomom jednjaka s potencijalnim terapijskim značajem (51-57).

2. Svrha rada

U literaturi nema radova koji detaljno opisuju izražaj pojedinih članova nektin adhezijskih molekula na glijalnim tumorima. Stoga je svrha ovog diplomskoga rada bila bolje spoznati i usporediti izražaj dva člana adhezijskih molekula i to nektina-2 i nektina-4 na glijalnim tumorima različitog stupnja diferencijacije. Rezultati istraživanja doprinijeli bi boljem poznavanju distribucije nektina-2 i nektina-4 u tumorima različite diferencijacije, od astrocitoma do glioblastoma. Nadalje, utvrđivanjem izražaja ovih molekula koje bi bile jače izražene u slabije diferenciranim tumorima mogli bi ukazati na važnost ovih molekula u tumorogenezi, a time i ukazati na potencijalnu ulogu ovih molekula u imunoterapiji.

3. Materijali i postupci

3.1. Materijali

Iz baze Kliničkog zavoda za patologiju i citologiju KBC Rijeka prikupljeni su uzorci glijalnih tumora u vremenskom rasponu od 2015.g. do 2020.g. Ukupno je prikupljeno 138 uzoraka tumora različitih gradusa (gradus I-IV) od kojih je izdvojeno 73 stakalaca rezova tumora obojenih HE na kojima se označilo reprezentativna područja kako bi se iz parafinskih blokova uzela navedena područja za izradu tkivnih mikroareja (TMA) parafinskih blokova. Zbog nedostatka materijala u pojedinim parafinskim blokovima, konačan broj uzoraka tumora za istraživanje sveo se na 68 za nektin-2 odnosno na 69 za nektin-4.

3.2. Izrada TMA

Za izradu tkivnih mikroareja korišten je arhivski bioptički materijal prethodno dijagnosticiranih glijalnih tumora. Svi uzorci fiksirani su u 10 %-tnom puferiranom neutralnom formalinu i uklopljeni u parafin tijekom rutinske obrade tkiva. Na stakalcima rezova tumora obojenih HE označila su se reprezentativna područja. Tada su se uzele parafinske kocke tih pojedinih uzoraka te su se na njima također označila prethodno navedena reprezentativna područja. Uz pomoć uređaja MTABoosterOI proizvođača ALPHELYS aplicirala su se reprezentativna područja s donorske parafinske kocke na akceptorsku parafinsku kocku, po prethodno isplaniranim shemama, iglom debljine 2 mm. Napravljeno je 5 parafinskih kocka s ukupnim brojem od 198 uzoraka jer su za svaki uzorak tumora uzeta do 3 reprezentativna područja. Prije izrade parafinskih rezova kocke su inkubirane u termostatu na 40° C preko noći. Sljedećeg dana izrađeni su parafinski rezovi debljine 3 - 4 µm na mikrotomu LeicaRM2125RT i to 1 za HE i 2 za imunohistokemiju (nektin-2 i nektin-4).

3.3. Imunohistokemijsko bojenje

Rezovi parafinskih blokova (TMA) debljine 4 μm stavljaju se na predmetno stakalce obloženo silanom te se suše tijekom noći na 37 stupnjeva C. Slijedi deparafinizacija supstitucijom ksilena tri puta tijekom 10 minuta i potom rehidracija apsolutnim etilnim alkoholom 100%-im tijekom 5 minuta, zatim 96%-im alkoholom tijekom 5 minuta te 70%-im alkoholom tijekom 5 minuta. Nakon postupka rehidracije slijedi ispiranje u destiliranoj vodi kroz 10 minuta. U otkrivanju antigenskih epitopa primjenjen je toplinom inducirani pretretman (HIER). Predmetna stakla s tkivnim rezovima za dokazivanje nektina-2 uranjaju se u prethodno zagrijani Tris/EDTA pufer pH 9 u vodenu kupelj tijekom 15 minuta na temperaturu od 98 stupnjeva C. Predmetna stakla s tkivnim rezovima za dokazivanje nektina-4 uranjaju se u Target retrieval otopinu (3 u 1) u aparat PT link na 20 minuta na temperaturi od 97 stupnjeva C. Nakon 20 minuta hlađenja na sobnoj temperaturi i ispiranja u destiliranoj vodi predmetna stakla su spremna za imunohistokemijsko bojanje. U određivanju izražaja proteina koristi se „EnVision“-imunohistokemijska metoda s REAL ENVISION DETECTION K8000 sustavom na automatskom imunobojaču Dako Cytomation, Autostainer Plus, Glostrup, Denmark prema uputama proizvođača. Protutijela za imunohistokemijska bojanja koja su se koristila su sljedeća:

- Recombinant Anti-Nectin 2 antibody ab233384 klon EPR21124 firme Abcam; zečje monoklonalno protutijelo; razrijeđeno je u omjeru 1:250 s DAKO Antibody Diluentom S0809
- Anti-Nectin-4 antibody ab155692 firme Abcam; zečje poliklonalno protutijelo; razrijeđeno je u omjeru 1:100 s DAKO Antibody Diluentom S0809.

3.4. Procjena imunohistokemijskog bojenja

Od svakog tumora procjenjivala su se do 3 reprezentativna uzorka na TMA obojena zasebno za nektin-2 i zasebno za nektin-4. Za nektin-2 kao i za nektin-4 gledalo se 3 komponente, a to su: izražaj nektina na tumorskim stanicama, neurofilamentu i endotelu. Na taj način tumorske stanice su se proglašavale negativne ili pozitivne na izražaj nektina te se također gledao postotak pozitivnih tumorskih stanica od ukupnog broja tumorskih stanica u pojedinom uzorku kao i uzorak izražaja (membranski, citoplazmatski ili oboje). Za nektin-2 neurofilament se proglašavao negativan, blago ili snažno pozitivan dok se za nektin-4 proglašavao negativan ili blago pozitivan. Endotel se kod nektina-2 proglašavao umjereno ili snažno pozitivan dok se kod nektina-4 proglašavao negativan ili blago pozitivan.

4. Rezultati

4.1. Nektin-2

U konačnici za nektin-2 je nakon izrade TMA i imunohistokemijskog bojenja ostalo 67 reprezentativnih uzoraka glijalnih tumora. Od tog ukupnog broja 18 uzoraka spada u tumore gradusa II, 10 u tumore gradusa III te 39 u tumore gradusa IV. U *Tablici III* i *Tablici IV* sažeto su prikazani dobiveni rezultati.

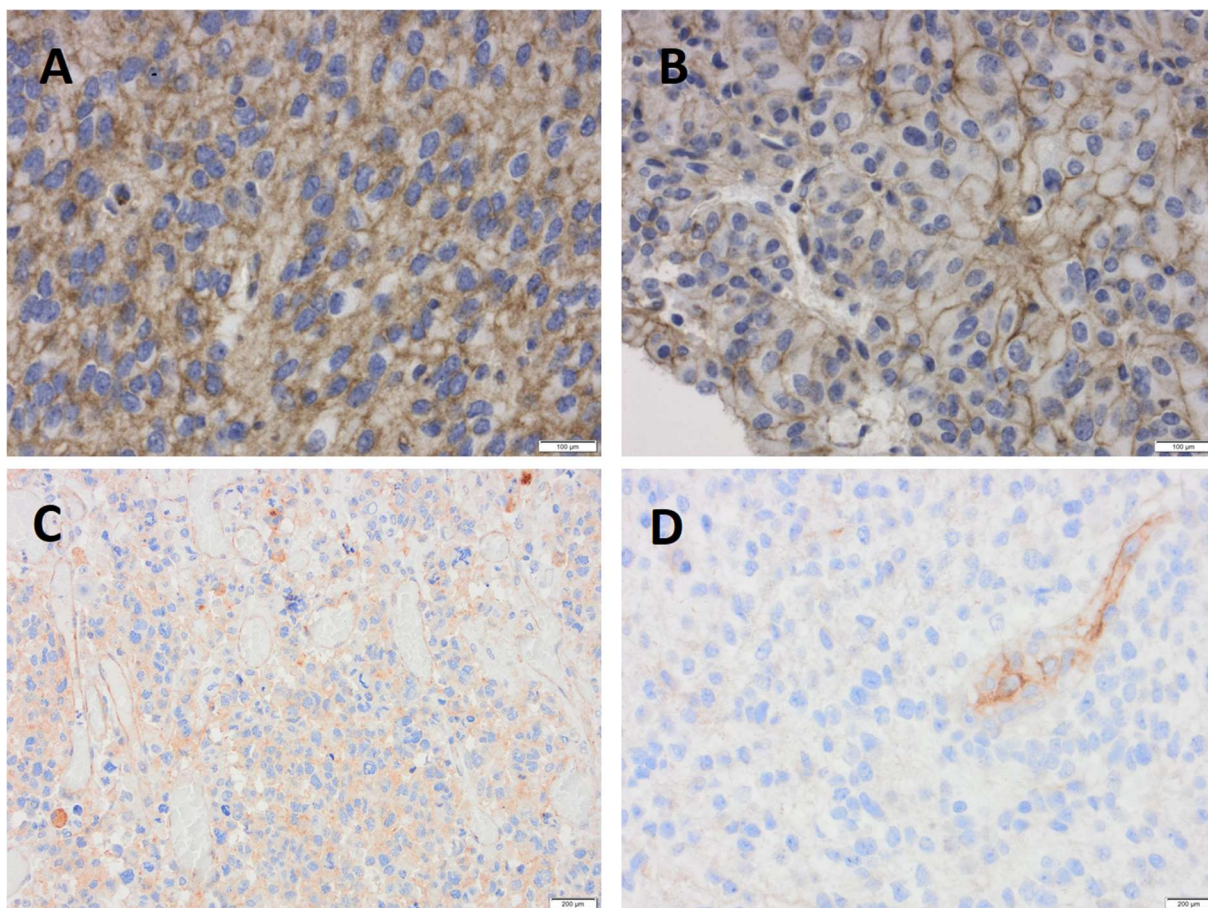
Tablica III. Rezultati izražaja nektina-2 na stanicama glijalnih tumora po gradusima.

Glijalni tumori	Izražaj nektina-2 na tumorskim stanicama		
	Negativne	Pozitivne	Raspon % pozitivnih stanica
Gradus II (N=18)	13	5	5-90%
Gradus III (N=10)	7	3	30-80%
Gradus IV (N=39)	16	23	1-70%
Ukupno (N=67)	36 (53,73%)	31 (46,27%)	1-90%

Tablica IV. Rezultati izražaj nektina-2 na neurofilamentu i endotelu glijalnih tumora po gradusima.

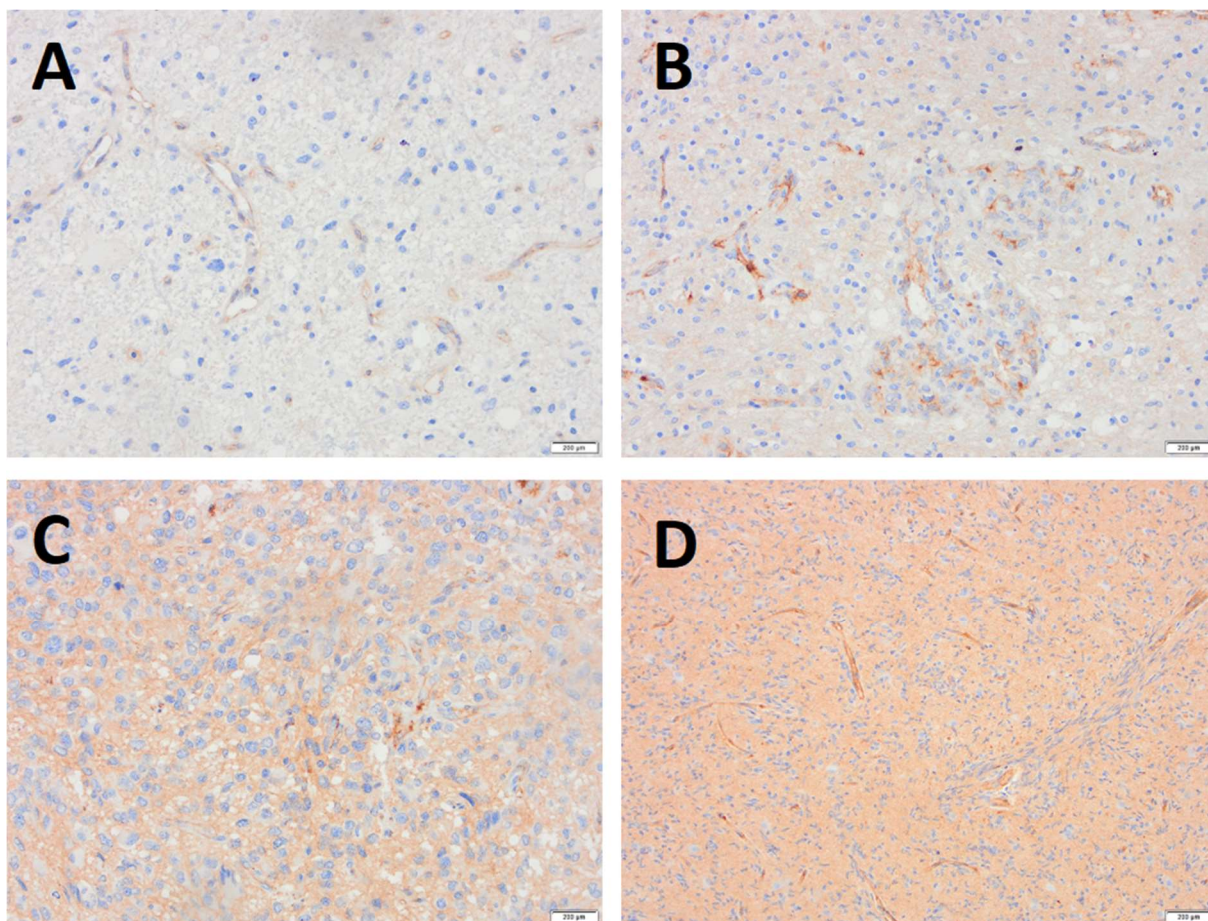
Glijalni tumori	Izražaj nektina-2					
	Neurofilament			Endotel		
	Negativan	Blago	Snažno	Negativan	Umjereno	Snažno
Gradus II (N=18)	2	14	2	0	7	11
Gradus III (N=10)	2	7	1	0	0	10
Gradus IV (N=39)	1	37	1	0	6	33
Ukupno (N=67)	5 (7,46%)	58 (86,57%)	4 (5,97%)	0	13 (19,4%)	54 (80,6%)

Od ukupno 67 uzoraka tumora, njih 31 (46,27%) je pokazalo pozitivan izražaj tumorskih stanica na nektin-2, dok je njih 36 (53,73%) bilo negativno. Od 31 pozitivnih uzoraka, njih 20 (64,52%) pokazivalo je membranski izražaj nektina-2 na tumorskim stanicama (*Slika IV*) s rasponom pozitivnih tumorskih stanica u pojedinim uzorcima od 5-90%. 7 (22,58%) od 31 pozitivnih uzoraka pokazivalo je citoplazmatski izražaj nektina-2 na tumorskim stanicama (*Slika IV*) s rasponom pozitivnih tumorskih stanica u pojedinim uzorcima od 1-30%, a 4 (12,9%) od 31 pozitivnih uzoraka pokazivalo je i membranski i citoplazmatski izražaj nektina-2 na tumorskim stanicama (*Slika IV*) s rasponom pozitivnih tumorskih stanica u pojedinim uzorcima od 20 do 70%. Gledajući po gradusima, tumori gradusa II imali su pozitivno 5 (27,78%) od 18 uzoraka tumora, tumori gradusa III 3 (30%) od 10 uzoraka tumora, a tumori gradusa IV 23 (58,97%) od 39 uzoraka tumora.



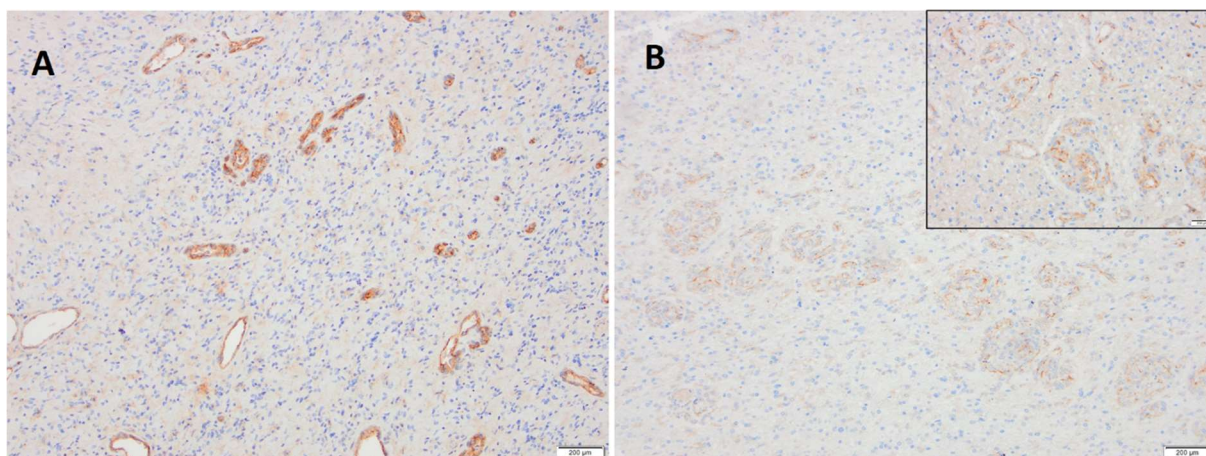
Slika IV. Izražaj nektina-2 na tumorskim stanicama. A- fokalni izražaj nektina-2 na membrani stanica. B- cirkumferentni izražaj nektina-2 na membrani stanica. C- citoplazmatski izražaj nektina-2. D- negativan izražaj nektina-2 na tumorskim stanicama uz snažan pozitivitet na endotelu.

Gledajući neurofilament, 5 (7,46%) uzoraka tumora od njih 67 nije izražavalo nektin-2 dok je u njih 58 (86,57%) od 67 izražaj nektina-2 bio blag, a u 4 (5,97%) od 67 snažan (*Slika V*). S obzirom na gradus tumora, tumori gradusa II pokazivali su snažan izražaj nektina-2 na 2 (11,11%) od 18 uzoraka, blag izražaj na 14 (77,78%) od 18 uzoraka i negativan izražaj na 2 (11,11%) od 18 uzoraka. Tumori gradusa III pokazivali su snažan izražaj nektina-2 na 1 (10%) od 10 uzoraka, blag izražaj na 7 (70%) od 10 uzoraka i negativan izražaj na 2 (20%) od 10 uzoraka. Tumori gradusa IV pokazivali su snažan izražaj nektina-2 na 1 (2,56%) od 39 uzorka, blag izražaj na 37 (94,88%) od 39 uzoraka i negativan izražaj na 1 (2,56%) od 39 uzorka.



Slika V. Izražaj nektina-2 na neurofilamentu tumorskih uzoraka. A- negativan izražaj. B- blag izražaj. C i D- snažan izražaj.

Kod ni jednog uzorka tumora endotel nije bio negativan na izražaj nektina-2. Njih 54 (80,6%) od 67 snažno je izražavalo nektin-2 dok je njih 13 (19,4%) od 67 umjereno izražavalo nektin-2 na endotelu (*Slika VI*). S obzirom na gradus tumora, 11 (61,11%) od 18 tumora gradusa II izražavalo je nektin-2 na endotelu snažno dok je njih 7 (38,89%) od 18 izražavalo umjereno. Od tumora gradusa III, njih 10 (100%) od 10 izražavalo je nektin-2 na endotelu snažno. Tumori gradusa IV izražavali su nektin-2 na endotelu snažno na 33 (84,62%) od 39 uzoraka tumora, a 6 (15,38) od 39 uzoraka umjereno.



Slika VI. Izražaj nektina-2 na endotelu. A- snažan izražaj. B- umjeren izražaj.

4.2. Nektin-4

U konačnici za nektin-4 je nakon izrade TMA i imunohistokemijskog bojenja ostalo 68 reprezentativnih uzoraka glijalnih tumora. Od tog ukupnog broja 18 uzoraka spada u tumore gradusa II, 10 u tumore gradusa III te 40 u tumore gradusa IV. U *Tablici V* i *Tablici VI* sažeto su prikazani dobiveni rezultati.

Tablica V. Rezultati izražaja nektina-4 na stanicama glijalnih tumora po gradusima.

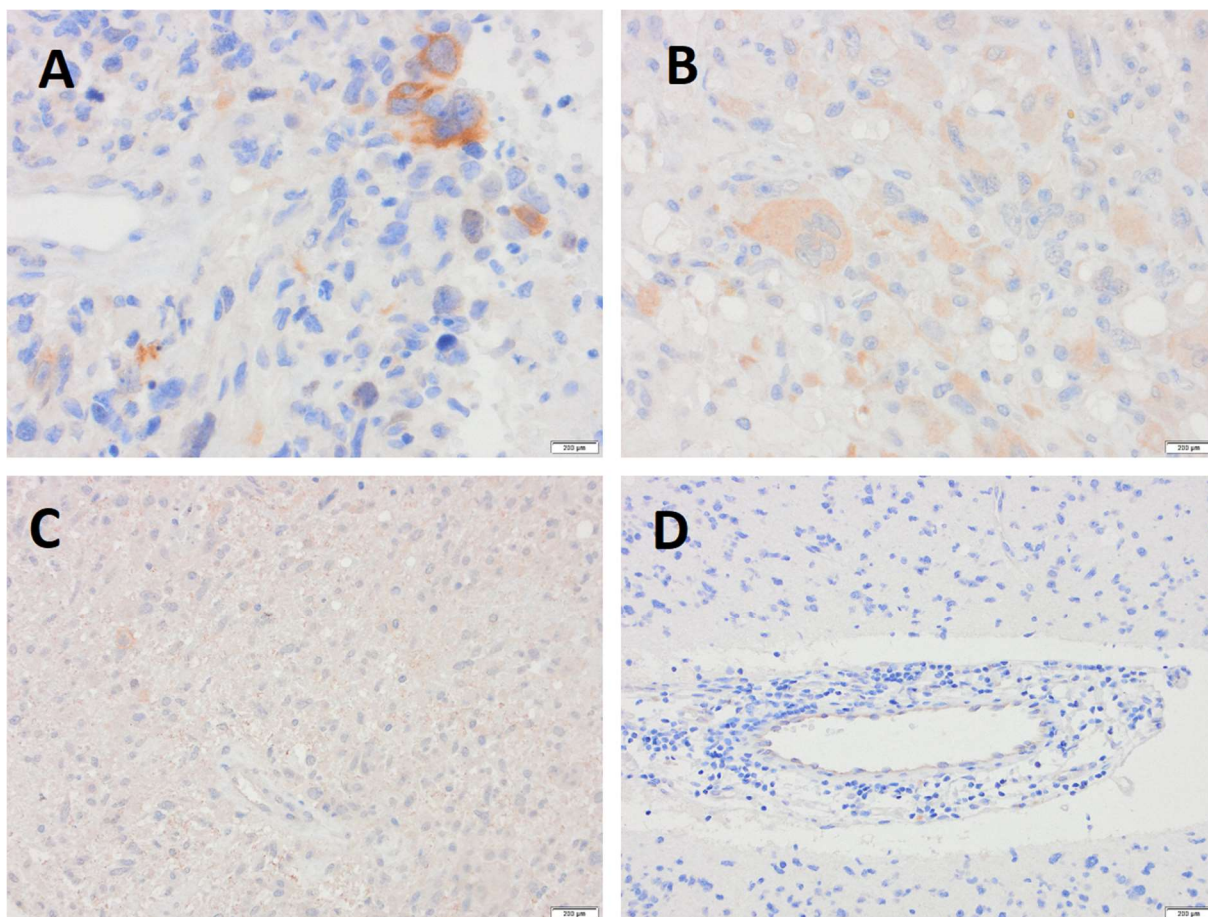
Glijalni tumori	Izražaj nektina-4 na tumorskim stanicama		
	Negativne	Pozitivne	Raspon % pozitivnih stanica
Gradus II (N=18)	16	2	1-5%
Gradus III (N=10)	9	1	1%
Gradus IV (N=40)	32	8	1-5%
Ukupno (N=68)	57 (83,82%)	11 (16,18%)	1-5%

Tablica VI. Rezultati izražaja nektina-4 na neurofilamentu i endotelu glijalnih tumora po gradusima.

Glijalni tumori	Izražaj nektina-4			
	Neurofilament		Endotel	
	Negativan	Blago	Negativan	Blago
Gradus II (N=18)	10	8	7	11
Gradus III (N=10)	7	3	6	4
Gradus IV (N=40)	19	21	21	19
Ukupno (N=68)	36 (52,94%)	32 (47,06%)	34 (50%)	34 (50%)

Od ukupno 68 uzoraka tumora njih 11 (16,18%) je pokazalo pozitivan izražaj tumorskih stanica na nektin-4, dok je njih 57 (83,82%) bilo negativno. Od 11 pozitivnih uzoraka, njih 10 (90,91%) pokazivalo je citoplazmatski izražaj nektina-4 na tumorskim stanicama (*Slika VII*) s rasponom pozitivnih tumorskih stanica u pojedinim uzorcima od 1-5%. 1 (9,09%) od 11 pozitivnih uzorka pokazivalo je i membranski i citoplazmatski izražaj nektina-4 na tumorskim stanicama, a udio pozitivnih tumorskih stanica u tom uzorku bio je 1%. Gledajući po gradusima, tumori gradusa II imali su pozitivno 2 (11,11%) od 18 uzoraka tumora, tumori gradusa III 1 (10%) od 10 uzorka tumora, a tumori gradusa IV 8 (20%) od 40 uzoraka tumora.

Gledajući neurofilament, 36 (52,94%) uzoraka tumora od njih 68 nije izražavalo nektin-4 dok je u njih 32 (47,06%) od 68 izražaj nektina-4 bio blag (*Slika VII*). S obzirom na gradus tumora, tumori gradusa II pokazivali su blag izražaj nektina-4 na 8 (44,44%) i negativan izražaj na 10 (55,56%) od 18 uzoraka. Tumori gradusa III pokazivali su blag izražaj nektina-4 na 3 (30%) od 10 uzoraka i negativan izražaj na 7 (70%) od 10 uzoraka. Tumori gradusa IV pokazivali su blag izražaj nektina-4 na 21 (52,5%) od 40 uzoraka i negativan izražaj na 19 (47,5%) od 40 uzoraka.



Slika VII. Izražaj nektina-4 u glijalnim tumorima. A i B- citoplazmatski izražaj nektina-4 na stanicama. C- blagi izražaj nektina-4 na neurofilamentu. D- blagi izražaj nektina-4 na endotelu uz negativne stanice i intersticij (neurofilament).

Kod 34 (50%) uzoraka tumora endotel je bio negativan na izražaj nektina-4 dok je kod njih 34 (50%) endotel pokazivao blagi izražaj nektina-4 (*Slika VII*). S obzirom na gradus tumora, 11 (61,11%) od 18 tumora gradusa II izražavalo je nektin-4 na endotelu blago dok je njih 7 (38,89%) od 18 bilo negativno. Od tumora gradusa III, njih 4 (40%) od 10 izražavalo je nektin-4 na endotelu blago dok je 6 (60%) od 10 bilo negativno. Tumori gradusa IV izražavali su nektin-4 na endotelu blago na 19 (47,5%) od 40 uzoraka tumora, a 21 (52,5%) od 40 uzoraka bilo je negativno.

5. Rasprava

S obzirom da su tumori glijalnog porijekla heterogena skupina primarnih tumora mozga, oni se između ostaloga razlikuju kako u zloćudnosti tako i u prognozi s glioblastomom kao najčešćim i najzloćudnijim primarnim tumorom mozga u odraslih (15). Glioblastom, ali i ostali zloćudni (gradus III i IV) glijalni tumori uglavnom su povezani s lošom prognozom i narušenom kvalitetom života (66). Zbog toga smo u istraživanju krenuli s pretpostavkom da će pojačan izražaj nektin-2 i nektin-4 molekula biti na slabije diferenciranim tumorima, dakle na tumorima gradusa III i IV, što bi ukazalo da su navedene molekule potencijalni cilj za imunološku terapiju protutijelima.

U literaturi već postoje radovi o pojačanom izražaju nektina-2 na tumoru dojke i ovarija te radovi o njegovoj prognostičkoj ulozi u navedenim tumorima, ali i potencijalnoj terapijskoj ulozi (49,50). Također, u literaturi se spominje nektin-4 kao prognostički i terapijski čimbenik u trostruko negativnom karcinomu dojke (51) i kao ciljna molekula u imunoterapiji seroznog karcinoma jajnika (52). Nadalje, opisuje se pojačan izražaj nektina-4 u karcinomu gornjeg dijela urotrakta s mogućom ulogom nektina-4 kao ciljne molekule za imunoterapiju (53). Postoji i rad o pojačanom izražaju nektina-4 u tumoru štitnjače gdje se spominje njegova uloga u proliferaciji, migraciji i invaziji tumorskih stanica (54). Također se spominje pojačan izražaj nektina-4 u karcinomu želuca (55), u hepatocelularnom karcinomu (56) i u karcinomu jednjaka (57) također s prognostičkom ulogom nektina-4 kao i mogućom ciljnom molekulom u imunoterapiji.

Iako u literaturi postoji dosta radova o ulozi nektina i molekula sličnih nektinu u živčanom sustavu, kao i o ulozi nektinu-5 slične adhezijske molekule (CD155) u imunoterapiji glioblastoma (65), malo se zna o izražaju ovih molekula u glijalnim tumorima kao i njihovom prognostičkom značaju, odnosno mogućem cilju za imunoterapiju.

Nektin-2 i nektin-4 su adhezijske molekule koje su uključene u staničnu proliferaciju, preživljenje, polarizaciju, diferencijaciju, migraciju i adheziju kako normalnih tako i tumorskih stanica što je moguće objašnjenje njihove uloge u tumorogenezi (28). Nektin-2 (CD112) se zajedno s nektinu-5 sličnom (CD155) adhezijskom molekulom veže za snažni aktivacijski receptor CD226 (DNAM-1) čime regulira aktivaciju NK-stanica (58) no nektin-2 se također zajedno s CD155 veže i za inhibitorski receptor TIGIT suprotstavljajući se učinku CD226 (59). Dakle, nektin-2 utječe na regulaciju imunskog odgovora što bi također mogao biti mogući mehanizam njegove uloga u tumorogenezi.

U našem istraživanju ukupno je 31 (46,27%) uzorak glijanih tumora od njih 67 pokazalo izražaj nektin-2 molekule na tumorskim stanicama. Svaki uzorak imao je različit postotak pozitivnih tumorskih stanica od ukupnog broja tumorskih stanica s rasponom od 1% do 90%. S obzirom da u trenutku pisanja ovog diplomskog nema literature o izražaju nektina u glijalnim tumorima teško je odrediti koji postotak pozitivnih tumorskih stanica je značajan. Svih 67 uzoraka imalo je pozitivan izražaj nektina-2 na endotelu (snažno ili umjereno) što je i bilo za očekivati jer se u literaturi spominje izražaj nektina-2 na endotelu (67) pa nam je ujedno i služilo kao pozitivna kontrola. Pozitivan izražaj nektina-2 zapažen je na 62 (92,54%) uzoraka od njih 67 na neurofilamentu. Od tih 62, njih 58 (93,55%) izražavalo je nektin-2 umjereno, a njih 4 (6,45%) snažno. Što se tiče nektina-4, samo je 11 (16,18%) uzoraka glijanih tumora od njih 68 pokazalo izražaj nektin-4 molekule na tumorskim stanicama. Svaki uzorak imao je različit postotak pozitivnih tumorskih stanica od ukupnog broja tumorskih stanica s rasponom od 1% do 5%. Također ponovo je teško odrediti koji je značajan postotak pozitivnih stanica s obzirom da u trenutku pisanja ovog diplomskog nema literature o izražaju nektina u glijalnim tumorima. Blagi izražaj nektina-4 bio je izražen na endotelu 34 (50%) uzoraka dok je druga polovica uzoraka (njih 34) imala negativan izražaj nektina-4 na endotelu. Većina uzoraka, odnosno njih

36 (52,94%) od 68 pokazala je negativan izražaj nektina-4 na neurofilamentu dok je 32 (47,06%) uzoraka imalo blagi izražaj nektina-4 na neurofilamentu.

6. Zaključak

Temeljem dobivenih preliminarnih rezultata u ovom istraživanju možemo zaključiti sljedeće:

1. Imunohistokemijskim bojenjem se na tkivnim rezovima glijalnih tumora nalazi izražaj nektina-2 i nektina-4 na tumorskim stanicama, neurofilamentu vanstaničnog matriksa i endotelu krvnih žila.
2. Navedeni izražaj je heterogen, kako između pojedinih tumora tako i unutar samog tumora.
3. Glijalni tumori pokazuju jači izražaj nektina-2 u odnosu na nektin-4.
4. Nektin-2 se na tumorskim stanicama boji u citoplazmi, u citoplazmi i na membranama ili samo na membrani.
5. Izražaj nektina-2 je jači u tumorima višeg gradusa (IV).

Navedeni zaključci otvaraju mogućnost daljnjeg istraživanja, posebno nektina-2 koji vjerojatno u glijalnim tumorima ima veću ulogu u tumorogenezi. Da je tome tako ukazuje i tendencija jačeg izražaja ove adhezijske molekule u tumorima višeg gradusa, koji su i agresivniji i prognostički najnepovoljniji.

7. Sažetak

Tumori glijalnog porijekla najčešći su i najvažniji primarni tumori središnjeg živčanog sustava (SŽS). Prema zadnjoj reviziji podjele tumora SŽS-a Svjetske zdravstvene organizacije iz 2016. godine, glijalni tumori dijele se na: difuzne astrocitne tumore, oligodendroglijalne tumore, lokalne astrocitne tumore, ependimalne tumore i druge gliome. Nektini su obitelj imunoglobulinima (Ig) sličnih, Ca^{2+} neovisnih, staničnih adhezijskih molekula koje igraju važnu ulogu u nizu staničnih funkcija. Obitelj sadrži više članova koji se različito izražavaju na normalnim i tumorskim stanicama. Osim važne uloge u proliferaciji, diferencijaciji, migraciji i adheziji samih stanica ove molekule imaju i značajnu ulogu u regulaciji imunološkog odgovora. U literaturi nema radova koji detaljno opisuje izražaj pojedinih članova nektin adhezijskih molekula na glijalnim tumorima. Stoga je svrha ovog diplomskoga rada bila bolje spoznati i usporediti izražaj dva člana adhezijskih molekula i to nektina-2 i nektina-4 na glijalnim tumorima različitog stupnja diferencijacije. Rezultati bi doprinijeli boljem poznavanju distribucije nektina-2 i nektina-4 u glijalnim tumorima, glijalnim tumorima različite diferencijacije, mogućoj važnosti ovih molekula u tumorogenezi te potencijalu ovih molekula u imunoterapiji. Analizom naših rezultata zaključili smo da postoji izražaj nektina-2 i nektina-4 u glijalnim tumorima koji je heterogen, kako između pojedinih tumora tako i unutar samog tumora s jačim izražajem nektina-2 u odnosu na nektin-4.

Ključne riječi: Glijalni tumori; Izražaj nektina; Nektin-2; Nektin-4

8. Summary

Tumours of glial origin are the most common and most important primary tumours of the central nervous system (CNS). According to the latest revision of the CNS tumour classification by the World Health Organization from 2016, glial tumours are divided into: diffuse astrocyte tumours, oligodendroglial tumours, local astrocyte tumours, ependymal tumours, and other gliomas. Nectins are a family of immunoglobulin (Ig) -like, Ca²⁺ + independent, cellular adhesion molecules, which play an important role in a number of cellular functions. The family contains multiple members whose expression differs on normal and tumour cells. Apart from the important role in the proliferation, differentiation, migration and adhesion of the cells, these molecules also play a significant role in the regulation of the immune response. Therefore, the purpose of this study was to better understand and compare the expression of two members of the adhesion molecules, nectin-2 and nectin-4 on glial tumors of different degree of differentiation. The results would contribute to a better knowledge of the distribution of nectin-2 and nectin-4 in glial tumors, glial tumors of different differentiation, the possible importance of these molecules in tumorigenesis and the potential of these molecules in targeted immunotherapy. By analyzing our results, we concluded that both nectin-2 and nectin-4 do express in glial tumours, but this expression is heterogeneous, both between different tumours and within individual tumours, with a stronger expression of nectin-2 compared to nectin-4.

Key words: Glial tumors; Nectin-2; Nectin-4; Nectin expression

9. Literatura

1. Damjanov I, Seiwerth S, Jukić S, Nola M. Patologija. 4., prerađeno i dopunjeno izdanje. Zagreb: Medicinska naklada; 2014.
2. Louis DN, Ohgaki H, Wiestler OD, Cavenee WK. WHO Classification of Tumours of the Central Nervous System. International Agency for Research on Cancer (IARC); 2016.
3. Louis DN, Ohgaki H, Wiestler OD, et al. The 2007 WHO classification of tumours of the central nervous system [ažurirano u Acta Neuropathol. 2007;114(5):547]. Acta Neuropathol. 2007;114(2):97-109.
4. Kapoor M, Gupta V. Astrocytoma. In: StatPearls [Internet]. Treasure Island (FL): StatPearls Publishing; 2021-[ažurirano 9.2.2021.;citirano 20.5.2021.] Dostupno na: <https://www.ncbi.nlm.nih.gov/books/NBK559042/>
5. Knight J, De Jesus O. Pilocytic Astrocytoma. In: StatPearls [Internet]. Treasure Island (FL): StatPearls Publishing; 2021-[ažurirano 7.2.2021.;citirano 20.5.2021.] Dostupno na: <https://www.ncbi.nlm.nih.gov/books/NBK560614/>
6. Kulac I, Tihan T. Pilomyxoid astrocytomas: a short review. Brain Tumor Pathol. 2019;36(2):52-55.
7. Tahiri Elousrouti L, Lamchahab M, Bougtoub N, et al. Subependymal giant cell astrocytoma (SEGA): a case report and review of the literature. J Med Case Rep. 2016;10:35.
8. Shaikh N, Brahmabhatt N, Kruser TJ, et al. Pleomorphic xanthoastrocytoma: a brief review. CNS Oncol. 2019;8(3):CNS39.
9. Giannini, C., & Scheithauer, B. W. Classification and Grading of Low-Grade Astrocytic Tumors in Children. Brain Pathology, 1997;7(2), 785–798.
10. Ohgaki H, Watanabe K, Peraud A, et al. A case history of glioma progression. Acta Neuropathol. 1999;97(5):525-32.
11. Okamoto Y, Di Patre PL, Burkhard C, et al. Population-based study on incidence, survival rates, and genetic alterations of low-grade diffuse astrocytomas and oligodendrogliomas. Acta Neuropathol. 2004;108(1):49-56.
12. Pažanin L. Histopatologija glijalnih tumora mozga, Medicina fluminens. 2011; Vol. 47, No. 2
13. Grimm SA, Chamberlain MC. Anaplastic astrocytoma. CNS Oncol. 2016;5(3):145-57.
14. Mechtler L. Neuroimaging in neurooncology. Neurol. Clin. 2009;27(1), 171–201.

15. Wirsching HG, Galanis E, Weller M. Glioblastoma. *Handb Clin Neurol*. 2016;134:381-97.
16. Ohgaki H, Kleihues P. The definition of primary and secondary glioblastoma. *Clin Cancer Res*. 2013;19(4):764-72.
17. Jaeckle KA. Oligodendroglial tumors. *Semin Oncol*. 2014;41(4):468-477.
18. Wesseling P, van den Bent M, Perry A. Oligodendroglioma: pathology, molecular mechanisms and markers. *Acta Neuropathol*. 2015;129(6):809-27.
19. Naugle DK, Duncan TD, Grice GP. Oligoastrocytoma. *Radiographics*. 2004;24(2):598-600.
20. Moynihan TJ. Ependymal tumors. *Curr Treat Options Oncol*. 2003;4(6):517-23.
21. Nguyen HS, Doan N, Gelsomino M, Shabani S. Intracranial Subependymoma: A SEER Analysis 2004-2013. *World Neurosurg*. 2017;101:599-605.
22. Abdelzaher E. Subependymoma. PathologyOutlines.com website. [citirano 24.5.2021.] Dostupno na:
<https://www.pathologyoutlines.com/topic/cnstumorsubependymoma.html>.
23. Omerhodžić I, Pojskić M, Rotim K, et all. MYXOPAPILLARY EPENDYMOMA OF THE SPINAL CORD IN ADULTS: A REPORT OF PERSONAL SERIES AND REVIEW OF LITERATURE. *Acta Clin Croat*. 2020;59(2):329-337.
24. Abdelzaher E. Myxopapillary ependymoma. PathologyOutlines.com website. [citirano 24.5.2021.] Dostupno na:
<https://www.pathologyoutlines.com/topic/cnstumormyxopapillaryependymoma.html>.
25. Gerstner ER, Pajtler KW. Ependymoma. *Semin Neurol*. 2018;38(1):104-111.
26. Abdelzaher E. Ependymoma. PathologyOutlines.com website. [citirano 24.5.2021.] Dostupno na: <https://www.pathologyoutlines.com/topic/cnstumorependymoma.html>.
27. Rikitake Y, Mandai K, Takai Y. The role of nectins in different types of cell-cell adhesion. *J Cell Sci*. 2012;125(Pt 16):3713-22.
28. Mandai K, Rikitake Y, Mori M, Takai Y. Nectins and nectin-like molecules in development and disease. *Curr Top Dev Biol*. 2015;112:197-231.
29. Brasch J, Harrison OJ, Honig B, Shapiro L. Thinking outside the cell: how cadherins drive adhesion. *Trends Cell Biol*. 2012;22(6):299-310.
30. Samanta D, Almo SC. Nectin family of cell-adhesion molecules: structural and molecular aspects of function and specificity. *Cell Mol Life Sci*. 2015;72(4):645-58.

31. Shingai T, Ikeda W, Kakunaga S, et al. Implications of nectin-like molecule-2/IGSF4/RA175/SgIGSF/TSLC1/SynCAM1 in cell-cell adhesion and transmembrane protein localization in epithelial cells. *J Biol Chem.* 2003;278(37):35421-7.
32. Chan CJ, Andrews DM, Smyth MJ. Receptors that interact with nectin and nectin-like proteins in the immunosurveillance and immunotherapy of cancer. *Curr Opin Immunol.* 2012;24(2):246-51.
33. Fuchs A, Colonna M. The role of NK cell recognition of nectin and nectin-like proteins in tumor immunosurveillance. *Semin Cancer Biol.* 2006;16(5):359-66.
34. Gil-Sanz C, Franco SJ, Martinez-Garay I, et al. Cajal-Retzius cells instruct neuronal migration by coincidence signaling between secreted and contact-dependent guidance cues. *Neuron.* 2013;79(3):461-77.
35. Mori M, Rikitake Y, Mandai K, Takai Y. Roles of nectins and nectin-like molecules in the nervous system. *Adv Neurobiol.* 2014;8:91-116.
36. Inagaki M, Irie K, Ishizaki H, et al. Roles of cell-adhesion molecules nectin 1 and nectin 3 in ciliary body development. *Development.* 2005;132(7):1525-37.
37. Togashi H, Kominami K, Waseda M, et al. Nectins establish a checkerboard-like cellular pattern in the auditory epithelium. *Science.* 2011;333(6046):1144-7.
38. Ozaki-Kuroda K, Nakanishi H, Ohta H, et al. Nectin couples cell-cell adhesion and the actin scaffold at heterotypic testicular junctions. *Curr Biol.* 2002;12(13):1145-50.
39. Yoshida T, Miyoshi J, Takai Y, Thesleff I. Cooperation of nectin-1 and nectin-3 is required for normal ameloblast function and crown shape development in mouse teeth. *Dev Dyn.* 2010;239(10):2558-69.
40. Reymond N, Fabre S, Lecocq E, et al. Nectin4/PRR4, a new afadin-associated member of the nectin family that trans-interacts with nectin1/PRR1 through V domain interaction. *J Biol Chem.* 2001;276(46):43205-15.
41. Spear PG, Eisenberg RJ, Cohen GH. Three classes of cell surface receptors for alphaherpesvirus entry. *Virology.* 2000;275(1):1-8.
42. Mühlebach MD, Mateo M, Sinn PL, et al. Adherens junction protein nectin-4 is the epithelial receptor for measles virus. *Nature.* 2011;480(7378):530-3.
43. Sözen MA, Suzuki K, Tolarova MM, et al. Mutation of PVRL1 is associated with sporadic, non-syndromic cleft lip/palate in northern Venezuela. *Nat Genet.* 2001;29(2):141-2.

44. Suzuki K, Hu D, Bustos T, et al. Mutations of PVRL1, encoding a cell-cell adhesion molecule/herpesvirus receptor, in cleft lip/palate-ectodermal dysplasia. *Nat Genet.* 2000;25(4):427-30.
45. Harold D, Abraham R, Hollingworth P, et al. Genome-wide association study identifies variants at CLU and PICALM associated with Alzheimer's disease [ažurirano u *Nat Genet.* 2013;45(6):712. Haun, Reinhard [dodan]]. *Nat Genet.* 2009;41(10):1088-1093
46. Logue MW, Schu M, Vardarajan BN, et al. Multi-Institutional Research on Alzheimer Genetic Epidemiology (MIRAGE) Study Group. A comprehensive genetic association study of Alzheimer disease in African Americans. *Arch Neurol.* 2011;68(12):1569-79.
47. Takei N, Miyashita A, Tsukie T, et al. Japanese Genetic Study Consortium for Alzheimer Disease. Genetic association study on in and around the APOE in late-onset Alzheimer disease in Japanese. *Genomics.* 2009;93(5):441-8.
48. Lachke SA, Higgins AW, Inagaki M, et al. The cell adhesion gene PVRL3 is associated with congenital ocular defects. *Hum Genet.* 2012;131(2):235-50.
49. Oshima T, Sato S, Kato J, et al. Nectin-2 is a potential target for antibody therapy of breast and ovarian cancers. *Mol Cancer.* 2013;12:60.
50. Bekes I, Löb S, Holzheu I, et al. Nectin-2 in ovarian cancer: How is it expressed and what might be its functional role? *Cancer Sci.* 2019;110(6):1872-1882.
51. M-Rabet M, Cabaud O, Josselin E, et al. Nectin-4: a new prognostic biomarker for efficient therapeutic targeting of primary and metastatic triple-negative breast cancer. *Ann Oncol.* 2017;28(4):769-776.
52. Bekos C, Muqaku B, Dekan S, et al. NECTIN4 (PVRL4) as Putative Therapeutic Target for a Specific Subtype of High Grade Serous Ovarian Cancer-An Integrative Multi-Omics Approach. *Cancers (Basel).* 2019;11(5):698.
53. Tomiyama E, Fujita K, Rodriguez Pena MDC, et al. Expression of Nectin-4 and PD-L1 in Upper Tract Urothelial Carcinoma. *Int J Mol Sci.* 2020;21(15):5390.
54. Hao RT, Zheng C, Wu CY, et al. NECTIN4 promotes papillary thyroid cancer cell proliferation, migration, and invasion and triggers EMT by activating AKT. *Cancer Manag Res.* 2019;11:2565-2578.
55. Zhang Y, Zhang J, Shen Q, et al. High expression of Nectin-4 is associated with unfavorable prognosis in gastric cancer. *Oncol Lett.* 2018;15(6):8789-8795.

56. Ma J, Sheng Z, Lv Y, et al. Expression and clinical significance of Nectin-4 in hepatocellular carcinoma. *Onco Targets Ther.* 2016;9:183-90.
57. Deng H, Shi H, Chen L, et al. Over-expression of Nectin-4 promotes progression of esophageal cancer and correlates with poor prognosis of the patients. *Cancer Cell Int.* 2019;19:106.
58. de Andrade LF, Smyth MJ, Martinet L. DNAM-1 control of natural killer cells functions through nectin and nectin-like proteins. *Immunol Cell Biol.* 2014;92(3):237-44.
59. Deuss FA, Gully BS, Rossjohn J, Berry R. Recognition of nectin-2 by the natural killer cell receptor T cell immunoglobulin and ITIM domain (TIGIT). *J Biol Chem.* 2017; 292(27):11413–22.
60. Martinet L, Smyth MJ. Balancing natural killer cell activation through paired receptors. *Nat Rev Immunol.* 2015;15(4):243-54.
61. Xu F, Sunderland A, Zhou Y, et al. Blockade of CD112R and TIGIT signaling sensitizes human natural killer cell functions. *Cancer Immunol Immunother.* 2017; 66(10):1367–75.
62. Fuchs A, Cella M, Giurisato E, et al. Cutting edge: CD96 (tactile) promotes NK cell-target cell adhesion by interacting with the poliovirus receptor (CD155). *J Immunol.* 2004; 172(7):3994–8.
63. Georgiev H, Ravens I, Papadogianni G, Bernhardt G. Coming of Age: CD96 emerges as modulator of immune responses. *Front Immunol.* 2018; 9:1072.
64. Holmes VM, Maluquer de Motes C, Richards PT, et al. Interaction between nectin-1 and the human natural killer cell receptor CD96. *PLoS One.* 2019;14(2):e0212443.
65. Lupo KB, Matosevic S. CD155 immunoregulation as a target for natural killer cell immunotherapy in glioblastoma. *J Hematol Oncol.* 2020;13(1):76.
66. Omuro A, DeAngelis LM. Glioblastoma and other malignant gliomas: a clinical review. *JAMA.* 2013;310(17):1842-1850
67. Takai Y, Irie K, Shimizu K, et al. Nectins and nectin-like molecules: roles in cell adhesion, migration, and polarization. *Cancer Sci.* 2003;94(8):655-67.

10. Životopis

Matija Knežić rođen 19. rujna 1996. godine u Varaždinu u Republici Hrvatskoj, pohađao je Drugu osnovnu školu Varaždin koju je završio 2011. godine. Nakon osnovnoškolskog obrazovanja, 2011. godine započinje srednjoškolsko obrazovanje upisom u Prvu gimnaziju Varaždin, prirodoslovno – matematičkog smjera, koju završava 2015. godine i time stječe srednju stručnu spremu. Fakultetsko obrazovanje započinje u akademskoj godini 2015./2016. na Medicinskom fakultetu Sveučilišta u Rijeci gdje 2019. godine sudjeluje u natjecanju kliničkih vještina, a također je i autor prikaza slučaja objavljenog u stranom časopisu; Case Reports in Pathology, 2020., „Bone Marrow Burkitt Lymphoma in a Child“. Još za vrijeme osnovnoškolskog obrazovanja počinje se baviti rekreativno boksom što nastavlja i za vrijeme srednjoškolskog i fakultetskog obrazovanja. Aktivno se služi znanjem engleskog i njemačkog jezika u govoru i pismu.