

Učestalost perforacijskih ozljeda prednjeg oćnog segmenta u pacijenata sa traumom oka

Malćić, Matko

Master's thesis / Diplomski rad

2021

Degree Grantor / Ustanova koja je dodijelila akademski / stručni stupanj: **University of Rijeka, Faculty of Medicine / Sveučilište u Rijeci, Medicinski fakultet**

Permanent link / Trajna poveznica: <https://um.nsk.hr/um:nbn:hr:184:526642>

Rights / Prava: [Attribution-NoDerivatives 4.0 International/Imenovanje-Bez prerada 4.0 međunarodna](#)

Download date / Datum preuzimanja: **2024-07-18**



Repository / Repozitorij:

[Repository of the University of Rijeka, Faculty of Medicine - FMRI Repository](#)



SVEUČILIŠTE U RIJECI

MEDICINSKI FAKULTET

INTEGRIRANI PREDDIPLOMSKI I DIPLOMSKI

SVEUČILIŠNI STUDIJ MEDICINE

Matko Malčić

UČESTALOST PERFORACIJSKIH OZLJEDA PREDNJEG OČNOG SEGMENTA U PACIJENATA

SA TRAUMOM OKA

Diplomski rad

U Rijeci

2021. godina

SVEUČILIŠTE U RIJECI

MEDICINSKI FAKULTET

INTEGRIRANI PREDDIPLOMSKI I DIPLOMSKI

SVEUČILIŠNI STUDIJ MEDICINE

Matko Malčić

UČESTALOST PERFORACIJSKIH OZLJEDA PREDNJEG OČNOG SEGMENTA U PACIJENATA

SA TRAUMOM OKA

Diplomski rad

U Rijeci

2021. godina

Mentor rada: izv. prof. dr. sc. Maja Merlak, dr. med

Diplomski rad ocijenjen je _____ godine u/na Medicinskog fakultetu Sveučilišta u Rijeci, pred povjerenstvom u sastavu:

1. prof. dr. sc. Damir Kovačević, dr. med

2. prof.dr.sc. Ines Brajac, dr. med.

3. prof. dr. sc. Sandra Milić, dr. med

Rad sadrži 35 stranica, 7 slika i 15 literaturna navoda.

ZAHVALA

Zahvaljujem se svojoj mentorici prof. dr. sc. Maji Merlak na strpljenju, razumijevanju i pomoći u pisanju ovog diplomskog rada. Zahvaljujem Vam se na dostupnosti, stručnosti i znanju koje mi je preneseno i koje će me pratiti kroz nastavak moje karijere.

Zahvalio bih se i svojim prijateljima koji su me pratili kroz čitav period studiranja. Vaša podrška bezgranično mi je značila. Hvala mojim prijateljima u Bjelovaru koji su uvijek tu za mene, ali i mojim prijateljima koje sam stekao kroz fakultetsko obrazovanje jer zaista ste postali moja druga obitelj.

Hvala mojoj djevojci Dionori koja je uvijek i bezuvjetno tu za mene.

Na poslijetku hvala i mojoj obitelji bez kojih ovo sve zaista ne bi bilo moguće. Podizali ste me kada sam padao i jačali kada sam bio slab. Hvala mojoj mami Silvi, tati Davoru, sestri Lani i svim ostalim članovima moje obitelji.

Ovaj period studiranja neopisivo je bogatstvo, a to bogatstvo ste svi vi oko mene.

Hvala Vam!

SADRŽAJ RADA

1. Uvod	1
2. Svrha rada	1
3. Pregled literature na zadanu temu	2
3.1. Anatomija oka	2
3.1.1. Vanjska očna ovojnica	2
3.1.2. Srednja očna ovojnica	3
3.1.3. Unutarnja očna ovojnica.....	4
3.1.4. Sadržaj očne jabučice	4
3.1.5. Pomoćni organi oka.....	6
3.2. Trauma oka	8
3.2.1. Mehaničke ozljede oka.....	8
3.2.2. Kemijske ozljede oka	12
3.2.3. Fizikalne ozljede oka.....	14
3.2.4. Ozljede orbite	15
3.3. Epidemiologija traume oka	16
3.3.1. Epidemiologija traume oka u Koreji	16
3.3.2. Epidemiologija traume oka u južnoj Italiji.....	16
3.3.3. Epidemiologija otvorene ozljede oka u istočnoj Turskoj.....	17
3.3.4. Epidemiologija otvorene ozljede oka u jugoistočnoj Španjolskoj	17

4. Rasprava.....	21
5. Zaključak.....	23
6. Sažetak	24
7. Summary	25
8. Literatura	26
9. Životopis	28

Popis skraćenica i akronima

BETT – engl. Birmingham Eye Trauma Terminology

CT – kompjuterizirana tomografija

UV zračenje – ultraljubičasto zračenje

1. Uvod

Trauma oka je najčešći uzrok unilateralne sljepoće u razvijenim dijelovima svijeta. Istraživanja pokazuju da je 60% ljudi s traumom oka mlađe od 30 godina i 80 % ozlijeđenih čine muškarci. Većina trauma događa se u vlastitom domu, a samo 14% u radnom okruženju. Ozljede u vlastitom domu često se vežu uz nedostatak zaštitne opreme koja se u radnom okruženju ipak više koristi no i tu ima mjesta napretku. Za traume oka nastale u radnom okruženju karakteristično je da ih većim dijelom čine otvorene ozljede dok su traume nastale u vlastitom domu većinom zatvorene ozljede oka. Svake godine 55 milijuna ljudi doživi traumu oka, a od toga jedan milijun ima trajni gubitak vida. Glavni način smanjenja učestalosti traume oka i njenih posljedica jest prevencija. Prevencija se temelji na edukaciji ljudi o važnosti nošenja zaštitne opreme pri radu. Pod zaštitu prvenstveno se podrazumijevaju zaštitne naočale, ali i drugi vidovi prevencije traume oka. Primjerice istraživanje provedeno u Mađarskoj pokazalo je značajnu učestalost traume oka uzrokovanu čepom šampanjca što je dovelo do potrebe za tiskanjem upozorenja na čep boce. Troškovi koji nastaju liječenjem bolesnika s traumom oka su veliki i dugoročni, a i ishod nije povoljan u značajnom broju slučajeva. Sve to doprinosi važnosti prevencije traume oka. (4) (9)

2. Svrha rada

U ovom diplomskom radu provedena je analiza nekoliko znanstvenih radova koji prikazuju učestalost traume i odnose među traumama oka. Kroz pregled i incidenciju više vrsta trauma oka prikazat ću odnos perforativne ozljede prednjeg segmenta oka u odnosu prema ostalim vrstama traume oka.

3. Pregled literature na zadanu temu

3.1. Anatomija oka

Oko je organ kojim dobivamo neophodne informacije iz vanjskog svijeta. Oko omogućuje da se svjetlosna energija transformira u električni impuls i vidnim živcem prenese do centra za vid u kori velikog mozga. To nam omogućuje da vidimo svijet oko sebe i primamo vizualne informacije iz okoline. Anatomija oka i različiti dijelovi oka zaslužni su za tako uspješan prijenos svjetlosnih impulsa do središnjeg živčanog sustava.

Oko je parni organ smješten unutar orbitalne šupljine i čine ga očna jabučica, pomoćni organi oka, optički živac te krvne žile i ostali živci.

Očna jabučica oblikom odgovara kugli i radi lakše orijentacije na njoj su određene zamišljene točke i linije. Središte vanjske površine rožnice označeno je kao prednji pol, a središte najistaknutijeg dijela stražnje polovice bulbusa naziva se stražnji pol. Mjesto ulaska vidnog živca u očnu jabučicu nalazi se medijalno od stražnjeg pola. Polukružne linije koje površinom očne jabučice spajaju polove nazivaju se meridijani.

Topografski očnu jabučicu možemo podijeliti na četiri kvadranta, a to su gornji i donji nazalni te gornji i donji temporalni kvadrant. Ta četiri kvadranta međusobno su odijeljena vertikalnim i horizontalnim meridijanima. Kružna linija koja sve meridijane siječe na polovici naziva se ekvator. (2)

Očna jabučica se sastoji od tri koncentrične ovojnice i od sadržaja unutar tih ovojnica.

3.1.1. Vanjska očna ovojnica

Vanjska ovojnica oka je tunica fibrosa bulbi i nju čini pretežno vezivno tkivo zbog čega je čvrste građe. Vanjska ovojnica tom svojom čvrstom građom štiti strukture unutar oka i uz to

određuje veličinu i oblik oka. Tunica fibrosa bulbi čini i mjesto hvatišta vanjskih mišića oka. Prednji i manji dio vanjske očne ovojnice čini rožnica koja je prozirna i omogućuje ulazak svjetlosti u unutrašnjost očne jabučice (*Slika 1*). Prozirnost rožnice rezultat je pravilne strukture vlakana vezivnog sloja, avaskularnosti, činjenice da živčana vlakna u njoj nemaju mijelinsku ovojnicu i relativne dehidriranosti rožnice. Znatno veći stražnji dio vanjske očne ovojnice čini sclera (*Slika 1*). Sclera ili bjeloočnica je neprozirna i bijele je boje. Bjeloočnicu izgrađuju snopići kolagenih vlakana koji se križaju i teku u raznim smjerovima. (2)

3.1.2. Srednja očna ovojnica

Srednju očnu ovojnicu čini tunica vasculosa bulbi i ona je srasla s dublje položenom unutrašnjom očnom ovojnicom. Srednja i unutrašnja očna ovojnica priljubljene su na unutarnjoj strani vanjske očne ovojnice do ruba rožnice gdje se odvajaju od vanjske očne ovojnice i završavaju slobodnim kružnim rubom koji omeđuje zjenicu. Srednja i unutrašnja očna ovojnica čine šarenicu odvojivši se od unutrašnje površine vanjske očne ovojnice. Šarenica se nalazi ispred leće, a iza rožnice. (*Slika 1*) Tunica vasculosa bulbi bogata je krvnim žilama i pigmentom. Zbog tog bogatstva krvnim žilama srednja očna ovojnica odgovorna je za prijenos kisika i hranjivih tvari oku. Najveći dio srednje očne ovojnice čini žilnica ili chorioidea koja se pruža od stražnjeg pola do 3-4 milimetra ispred ekvatora gdje je nazubljena linija razgraničava od cilijarnog tijela (*Slika 1*). Cilijarno tijelo formira prstenasto zadebljanje ispod prednjeg dijela bjeloočnice (*Slika 1*). U cilijarnom tijelu nalazi se cilijarni mišić odgovoran za akomodaciju oka za gledanje na blizinu. Od unutarnje površine cilijarnog tijela pružaju se tanka vlakna, fibrae zonulares, koje omogućuju leći normalan položaj. Prednji dio srednje očne ovojnice koji se nastavlja na cilijarno tijelo i završava

slobodnim rubom zjenice čini šarenica. Unutar šarenice nalaze se još dva unutarnja mišića oka, a to su musculus sphincter pupillae i musculus dilatator pupillae. (2)

3.1.3. Unutarnja očna ovojnica

Unutarnja očna ovojnica, tunica interna bulbi građena je od vanjskog i unutarnjeg sloja. Vanjski sloj čini stratum pigmenti, a unutarnji je mrežnica ili retina. Stratum pigmenti izgrađen je od jednoslojnog kubičnog epitela i možemo ga podijeliti na dio iza nazubljene linije i dio ispred nje. Dio iza nazubljene linije naziva se stratum pigmenti retinae, a dio ispred nazubljene linije dijeli se na stratum pigmenti corporis ciliaris i stratum pigmenti iridis. Retina se također dijeli s obzirom na nazubljenu liniju pa je dio iza nje pars optica retinae ili njen vidni dio, a dio ispred nje pars caeca retinae ili njen slijepi dio. Vidni dio mrežnice je odgovoran za primanje svjetlosnih signala i njihovo provođenje u električne impulse jer se u tom dijelu mrežnice nalaze vidni receptori. Da bi nastala pravilna slika na retini ona mora biti čvrsto priljubljena uz pigmentni sloj unutarnje očne ovojnice. Pigmentni sloj je čvrsto prirastao za žilnicu. Retinu na pigmentni sloj pritiskuje staklasto tijelo i ako taj pritisak oslabi može doći do odvajanja mrežnice od pigmentnog sloja odnosno do ablacije retine. (*Slika 1*) (2)

3.1.4. Sadržaj očne jabučice

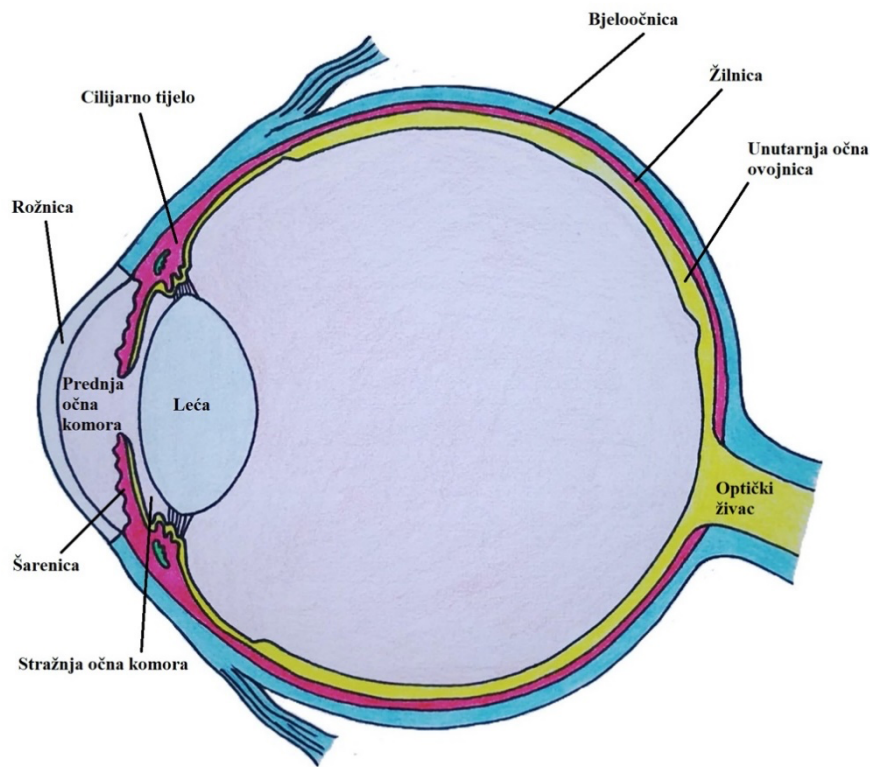
Svjetlost na putu do mrežnice prolazi kroz različite optičke medije i lomi se različitom lomnom jakosti. Svjetlost prvo prolazi kroz suzni film, rožnicu, očnu vodicu, leću, staklovinu i još kroz sve unutrašnje sojeve mrežnice. Za jasan vid svaki taj optički medij je veoma bitan. U prethodnom odjeljku o vanjskoj očnoj ovojnici opisana je rožnica, a sada nešto o sadržaju očne jabučice. U sadržaj očne jabučice ubrajaju se očna vodica, leća i staklovina.

Očna vodica ispunjava prednju i stražnju očnu komoru, a služi održavanju intraokularnog tlaka. Očnu vodicu proizvode cilijarni nastavci u stražnjoj očnoj komori. Očna vodica dolazi u prednju očnu komoru kroz procijep između šarenice i leće te se u prednjoj očnoj komori iz oka odvodi do sinus venosus sclerae i tada difuzijom u venoznu krv. Drugi način odvođenja očne vodice je kroz pupilarne i cilijarne kripte šarenice.

Leća je smještena iza šarenice, a prostor između leće i unutarne površine mrežnice ispunjava staklovina. Leća je bikonveksna oblika s prednjom i stražnjom stranom, prednjim i stražnjim polom, ekvatorom te osi leće koja prolazi kroz polove. Prednja strana leće je manje zakrivljena i u kontaktu je sa stražnjom stranom šarenice. Stražnja strana leće je više zakrivljena od prednje i uložena je u udubljenje staklovine koje se naziva fossa hyloidea. Leća je učvršćena s vlaknima zonulae ciliaris koja se hvataju za ekvator leće i pružaju se do insercije koja se nalazi 1.5 milimetara ispred nazubljene linije gdje se hvataju na stanice bez pigmenta. (*Slika 1*)

Staklasto tijelo je masa polutekuće konzistencije s finim vlaknima. Staklasto tijelo je kuglasto s udubinom u svom prednjem dijelu u kojoj je smještena leća. Corpus vitreum dodiruje retinu i cilijarne nastavke, ali ne ulazi u udubine nego dodiruje samo vrhove cilijarnih nastavaka. (*Slika 1*)

Prednja očna komora je prostor naprijed ograničen rožnicom, a na stražnjoj strani šarenicom i lećom. Stražnja komora je kružni kanal koji je sprijeda omeđen stražnjom stranom šarenice, straga prednjom površinom leće i vlaknima zonule ciliaris, a lateralno cilijarnim nastavcima. (*Slika 1*) (1,2,3)



Slika 1. Anatomija oka.

lateralni i medijalni ravni mišići te gornji i donji kosi mišići.

Oko je od mehaničkih ozljeda zaštićeno vjeđama. Vjeđe omeđuju pukotinu koju nazivamo rima palpebrarum. Na vjeđama razlikujemo prednju i stražnju površinu te rub vjeđe. Lateralno i medijalno gornja i donja vjeđa se spajaju u commissura palpebrarum. Vanjsku površinu vjeđe tvori koža, a unutarnju sluznica ili tunica conjunctiva. Između prednje i stražnje površine nalazi se rub vjeđe ili margo palpebralis. Vjeđe su građene od četiri sloja i to su idući od površine koža s potkožjem, zatim orbikularni mišić oka, pa slijede tarsus i orbitalni septum, te najdublji sloj vjeđe čini konjunktivalna sluznica. Medijalni i lateralni krajevi očne pukotine (rima palpebrarum) čine kutove oka odnosno angulus oculi medialis i angulus oculi lateralis. U području medijanog očnog

3.1.5. Pomoćni organi oka

Pomoćne organe oka čine motorni aparat očne jabučice, vjeđe i spojnice te suzni aparat.

Motorni aparat očne jabučice omogućuje pokretanje oka. Očnu jabučicu pokreću četiri ravna i dva kosa mišića, a to su gornji i donji te

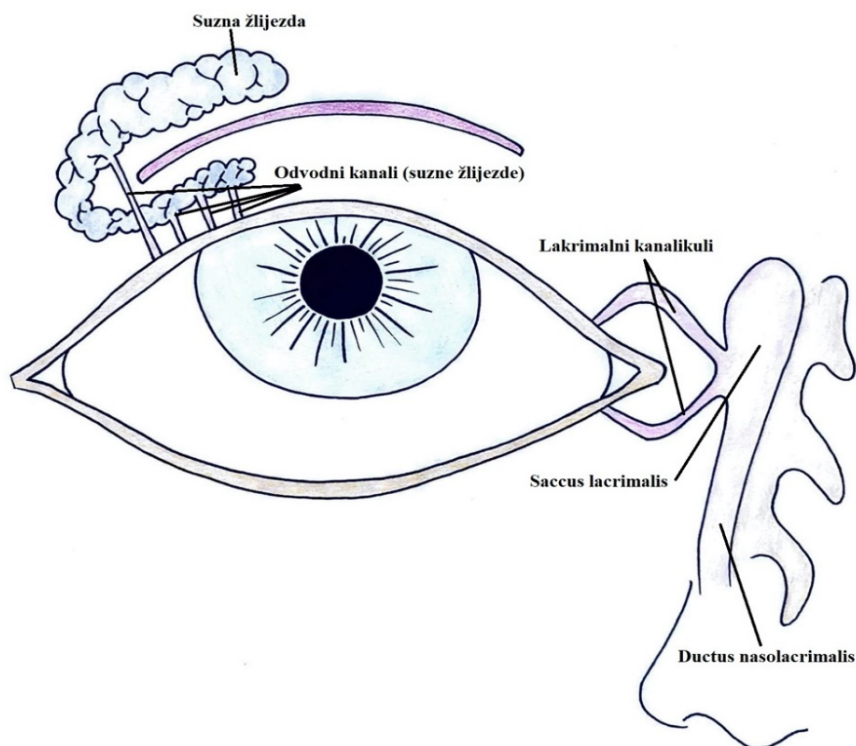
kuta nalazi se suzno jezerce ili lacus lacrimalis u kojem se nalazi nabor konjunktivalne sluznice zvan caruncula lacrimalis.

Konjunktivalna sluznica oblaže stražnju stranu vjeđa i zatim prelazi na očnu jabučicu gdje se pruža po bjeloočnici do ruba rožnice te tako tvori suznu vreću koja se otvara u području očne pukotine. Gornji rub gornje konjunktivalne vreće nazivaju se fornix conjunctivae superior, a donji rub donje konjunktivalne vreće naziva se fornix conjunctivae inferior. U području forniksa konjunktive nalazimo nabore sluznice koji omogućuju slobodno pokretanje oka oko vlastite osi.

Suzni aparat oka odgovoran je za stvaranje suza, njihovo dovođenje do oka, ali i njihovo odvođenje. Suze su veoma bitne za zaštitu oka od isušivanja, održavanje rožnice prozirnima ali i otplavlivanje sitnih čestica koje mogu dospjeti u oko. Suzni aparat oka čine suzna žlijezda i njeni odvodni kanali, lakrimalni kanalikuli, saccus lacrimalis i ductus nasolacrimalis. Suze se iz suzne žlijezde dovode do konjunktivalne vreće putem odvodnih cjevčica žlijezde, a zatim oplakuju površinu oka i vrše svoju funkciju. Suze se sabiru u medijalnom očnom kutu odakle se odvođe lakrimalnim kanalikulima do suzne vrećice. Na suznu vrećicu nastavlja se nazolakrimalni duktus koji se otvara u razini donjeg nosnog hodnika.

Suzna žlijezda je smještena u području krova orbite nešto iza orbitalnog ruba. To je složena tubulozna žlijezda seroznog sekreta. Suzna žlijezda može se podijeliti na dva dijela, a to su orbitalni i palpebralni dio. Veći dio čini pars orbitalis suzne žlijezde. Izvodni kanali suzne žlijezde mogu se podijeliti na glavne i akcesorne. Glavni izvodni kanali odvođe sekret suzne žlijezde kroz 2 do 5 kanala, a pomoćni izvodni kanali odvođe suze kroz 6 do 8 kanala. Svi ti sekretorni kanali odvođe suze do gornje konjunktivalne vreće u koju se otvaraju u području gornjeg forniksa konjunktive i to od lateralnog oćnog kuta do vrha gornjeg konjunktivalnog forniksa. (*Slika 2*)

Odvodni suzni kanali su ključni za odvođenje suza iz oka do donjeg nosnog hodnika nosne šupljine. Suzni kanalići (canaliculi lacrimales) čine početak tog odvodnog sustava i oni započinju u puncta lacrimalia. Na početku svoga toka gornji kanalić ima nešto uzlazan smjer, a donji silazan nakon čega konvergiraju i spajaju u jedan kanal koji ulazi u suznu vrećicu odnosno u saccus lacrimalis. Na suznu vrećicu nastavlja se ductus nasolacrimalis uloženi u istoimeni koštani kanala canalis nasolacrimalis. (Slika 2) (2,3)



Slika 2. Suzni aparat oka.

Temelj klasifikacije mehaničkih ozljeda oka čini BETT (Birmingham Eye Trauma Terminology) klasifikacija koja jasno definira mehaničku traumu oka. Mehaničke ozljede oka mogu se podijeliti na otvorene i na zatvorene.

3.2. Trauma oka

Trauma oka može se klasificirati prema mehanizmu nastanka ozljede odnosno prema uzroku nastanka traume pa tako razlikujemo mehaničke ozljede, kemijske ozljede i fizikalne ozljede. (5)

3.2.1. Mehaničke ozljede oka

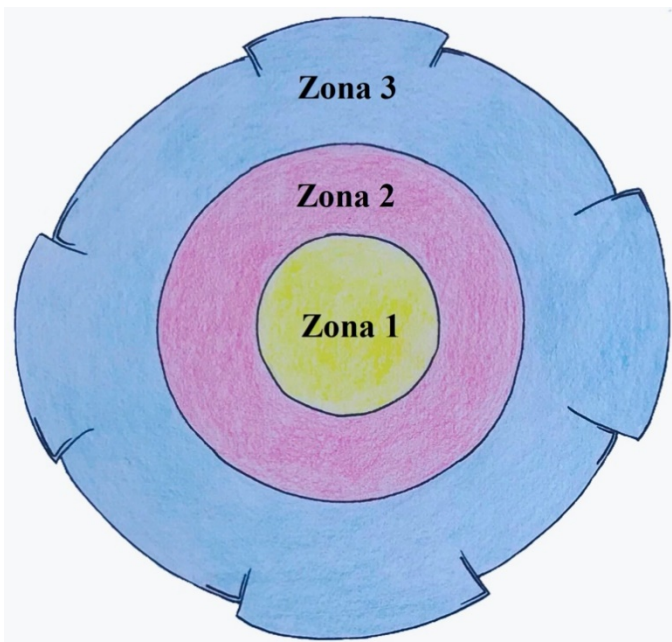
Zatvorene ozljede oka podrazumijevaju da nema prekida kontinuiteta i defekta pune debljine stijenke očne jabučice. Zatvorene ozljede oka možemo podijeliti na kontuzije i lamelarne laceracije, a neki u ovu skupinu uvrštavaju i površinska strana tijela.

Kontuzija podrazumijeva udarac u oko tupim predmetom, a ključno je to da je očuvan integritet očne jabučice. Kontuzija oka najčešće je posljedica udarca drvetom, šakom, loptom ili u sklopu prometnih nesreća. Udarac tupim predmetom u rožnicu uzrokuje nekoliko faza oštećenja struktura oka. U prvoj fazi dolazi do pomicanja leće ka staklovini i skraćivanja anterio-posteriorne osi, a povećanja ekvatorijalnog promjera. To dovodi do oštećenja prednjeg očnog segmenta, a pritisak stražnjeg pola oka na vidni živac dovodi do oštećenja stražnjeg segmenta oka. U drugoj fazi oštećenja pri kontuziji dolazi do dekompresije i povećanja anterio-posteriorne osi i time nastaje vakuum između prednje granične membrane staklovine s jedne strane i leće, cilijarnog tijela i periferije mrežnice s druge strane. Ta faza može rezultirati luksacijom ili subluksacijom leće te pucanjem ili dijalizom perifernih dijelova mrežnice. Treća faza je obilježena nastalim vakuumom između stražnje granične membrane staklovine i mrežnice. Taj nastali vakuum može uzrokovati makularni edem, makularnu rupturu ili krvarenje u mrežnicu. U četvrtoj fazi dolazi do smirivanja oscilacija. (5)

Lamelarna laceracija ubraja se u zatvorene ozljede oka. Za razliku od kontuzije lamelarna laceracija je uzrokovana oštrim predmetom koji nije doveo do potpunog proboja već je riječ o parcijalnom proboju stijenke oka. Dijagnoza lamelarne laceracije rožnice temelji se na negativnom Seidelovom testu i biomikroskopiji. Kod laceracija većeg opsega terapija je kirurška, ali ovisi i o kliničkom nalazu. Kada govorimo o lamelarnim laceracijama bitno je spomenuti i erozije koje čine najčešći oblik abrazija rožnice.

Površinska strana tijela se zaustavljaju na rožnici ili spojnici i ona su veličine manje od 2 mm odnosno 500 mg pa nemaju dovoljno energije da probiju stjenku oka. Simptomi mogu biti veoma izraženi i to prvenstveno epifora, jaka bol, fotofobija i blefarospazam. Strana tijela rožnice i konjunktive treba izvaditi pod biomikroskopom s iglom ili lancetom. Metalna strana tijela mogu stajanjem u vlažnom okruženju na površina oka oksidirati i dovesti do sideroze. Iz tog razloga je veoma bitno metalna strana tijela ukloniti s površine oka u što kraćem roku. Nakon uklanjanja stranog tijela provodi se terapija lokalno antibioticima, midrijaticima i okluzijom oka.

Otvorene ozljede oka karakterizirane su ozljedom koja je dovela do defekta pune debljine stjenke očne jabučice. Otvorene ozljede oka možemo podijeliti na laceracije i ruptuure bulbusa. Kod otvorene ozljede oka potrebno je odrediti zonu ozljede. Zona ozljede je definirana kao najposteriornija otvorena ozljeda koja obuhvaća punu debljinu očne jabučice. Zona 1 otvorene ozljede označava ozljedu koja je izolirana na rožnicu ili korneoskleralni rub. Zona 2 obuhvaća



Slika 3. Zone otvorene ozljede oka.

prednjih 5 milimetara bjeloočnice, a zonu 3 čini dio bjeloočnice odaljen više od 5 milimetara od korneoskleralnog ruba. Kod intraokularnog stranog tijela zona je definirana po mjestu ulaska stranog tijela u bulbus, a kod perforantne ozljede ona je definirana po najposteriornijem defektu odnosno najčešće po izlaznoj rani. (Slika 3)

Udarac u oko tupim predmetom može rezultirati rupturom očne jabučice što je

jedna od najtežih ozljeda oka. Ruptura bulbusa ne nastaje na mjestu direktnog djelovanja sile

odnosno udarca već na mjestu najmanje otpornosti očne jabučice. Ruptura očne jabučice u prednjem očnom segmentu nastaje u bjeloočnici na udaljenosti 2 mm od limbusa rožnice. Stražnja ruptura očnog bulbusa nastaje u stražnjem segmentu oko papile očnog živca. Rupturu očne jabučice obično prati hipotonija oka, pad oštine vida i hemoftalmus. Suspektna stražnja ruptura je indikacija za CT ozlijeđenog oka. Ultrazvuk je u ovom slučaju kontraindiciran zbog hipotonije i mogućeg pogoršanja kliničke slike pritiskom na bulbus ultrazvučnom sondom. Terapija rupture bulbusa je kirurška uz antitetanusnu profilaksu i primjenu antibiotika lokalno i sustavno. Ruptura očne jabučice ima lošu prognozu s tim da prednja ima bolji ishod od stražnje rupture.

Laceracija bulbusa nastaje djelovanjem oštrog predmeta na oko. Prema Birmingham Eye Trauma Terminology laceracije možemo podijeliti na penetrantne ozljede, perforantne ozljede i intraokularno strano tijelo.

Prema BETT klasifikaciji penetrantne ozljede uzrokovane su djelovanjem oštrog predmeta na očnu jabučicu što dovodi do otvorene ozljede oka s jednom ulaznom ranom. Pri takvoj otvorenoj ozljedi oka može doći do oštećenja šarenice, cilijarnog tijela, leće, žilnice ili mrežnice. Penetrantna ozljeda oka zahtijeva kirurški tretman i zatvaranje ulazne rane. Ukoliko, laceracija ima adaptirane rubove i prednja očna sobica je održana rana se zaštićuje postavljanjem meke terapijske kontaktne leće.

Perforirajuća ozljeda oka po BETT klasifikaciji je otvorena ozljeda oka uzrokovana oštrim predmetom u kojoj je prisutna i ulazna i izlazna rana. Terapija za ulaznu ranu u prednjem segmentu obično je mikrokirurška, a za izlaznu u stražnjem segmentu je vitrektomija.

Bitno je naglasiti da se u kliničkoj praksi često ova podjela na perforativne i penetrantne ozljede oka ne koristi nego se one zajedno nazivaju perforativne ozljede oka pa i u ovom radu

perforativna ozljeda oka podrazumijeva otvorenu ozljedu oka samo s ulaznom ranom, ali i ozljedu s ulaznom i izlaznom ranom.

Intraokularno strano tijelo je posljedica otvorene ozljede oka pri čemu unutar očne jabučice zaostaje strano tijelo. To strano tijelo bitno je dijagnosticirati što može biti katkad otežano. Simptomi intraokularnog stranog tijela ovise o njegovoj veličini, položaju i kemijskom sastavu. Poneka strana tijela mogu uzrokovati i toksično djelovanje svojim kemijskim sastavom, a to su primjerice strana tijela koja su građena od bakra i željeza. Strana tijela organskoga sastava često uzrokuju teške endoftalmitise zbog svoje zagađenosti mikroorganizmima. Endoftalmitisi uzrokovani organskim stranim tijelima najčešće su gljivične etiologije. Da bismo odredili točnu lokalizaciju stranog tijela u očnoj jabučici koristimo se RTG snimkom u više smjerova uz pokrete očne jabučice, ali koristimo se i kompjuteriziranom tomografijom i ultrasonografijom. Strana tijela mogu se vaditi prednjim ili stražnjim pristupom te vitrektomijom ili ručnim elektromagnetom. Kod vađenja stranih tijela iz prednje očne komore obično se radi novi ulaz odnosno rez jer je ulazna rana često nagnječena i njeno korištenje za ekstrakciju može još više otežati cijeljenje. Mala strana tijela iz stražnjeg segmenta oka mogu se izvaditi kroz pars plana nakon vitrektomije. Velika strana tijela stražnjeg ocnog segmenta ne mogu se izvaditi kroz pars plana već se vade kroz rez na limbusu rožnice uz vađenje leće. Hitna vitrektomija indicirana je u slučaju da su strana tijela građena od željeza, bakra ili organskih materijala ili ako je već došlo do razvoja endoftalmitisa kod kojeg nije došlo do odgovora na antibiotsku terapiju. (6)

3.2.2. Kemijske ozljede oka

Kemijske ozljede oka uzrokovane su izravnim učinkom kemikalija na oko i čine hitno stanje u oftalmologiji. One čine 11 do 22 % trauma oka i to prvenstveno u industrijskom okruženju

i poljoprivredi. Kemijske ozljede možemo podijeliti s obzirom na kemijski agens kojim je došlo do ozljeda pa tako razlikujemo ozljede nastale djelovanjem kiseline, lužine i soli metala. Simptomi koji se pojavljuju pri kemijskim ozljedama su epifora, blefarospazam i jaka bol. Ozljeda kiselinama često dovodi do trenutnog gubitka vida dok lužine uzrokuju gubitak vida kroz nekoliko dana.

Kiselina uzrokuje denaturaciju bjelancevina na površini oka i koagulacijsku nekrozu koja sprječava daljnji prodor kiseline u dubinu. Koagulacijska nekroza rožnice dovodi do pojave krvnih žila u rožnici i nastanka panusa odnosno ožiljka. Djelovanje kiseline na konjunktivu može dovesti do srastanja spojnice bulbusa sa spojnicom vjeđe što rezultira simblepharonom.

Lužine prodiru duboko u tkivo i uzrokuju kolikvacijsku nekrozu te su ozljede većeg opsega nego one uzrokovane kiselinom. Lužina može prodrijeti u prednju očnu komoru i tako uzrokovati teška oštećenja unutar očne jabučice.

Temelj liječenja kemijskih ozljeda je pravilno pristupanje pacijentu u trenutku nesreće. Temeljito ispiranje oka vodom i fizičko uklanjanje kemikalija s oka veoma su važni. U bolničkim uvjetima slijedi pravilna analgezija, imobilizacija zjenice cikloplegicima i midrijaticima, profilaksa infekcije antibiotskim kapima i mastima, kontrola upale kortikosteroidima i uspostavljanje što bolje cirkulacije vazodilatatorima. Reepitelizacija i kontrola upale može se postići transplantacijom amnijske membrane, a u slučajevima teškog i ireverzibilnog gubitka vida može se učiniti penetrirajuća keratoplastika. (5, 7, 15)

3.2.3 Fizikalne ozljede oka

Fizikalne ozljede oka možemo podijeliti na one izazvane djelovanjem topline odnosno termičke i one izazvane djelovanjem radijacije odnosno elektromagnetske energije različite valne duljine.

Termičke ozljede ili opekline mogu zahvatiti rožnicu, vjeđe ili spojnicu, a posljedica su kontakta s izvorom topline. Takav tip ozljeda zahvaća površinu oka zbog toga što je kontakt s vrućim predmetom najčešće kratak jer je prisutan obrambeni refleks vjeđa koji uzrokuje refleksno treptanje u dodiru s vrućim predmetom. Oštećenje tkiva oka ovisi o vremenu kontakta s izvorom topline, ali i temperaturi tog predmeta. Termičke ozljede oka prati epifora, blefarospazam i bol uz nekrozu tkiva. Nekrotične dijelove tkiva nastale djelovanjem topline treba odstraniti u lokalnoj anesteziji i primijeniti lokalnu antibiotsku profilaksu. Lokalna primjena kortikosteroida smanjuje vjerojatnost nastanka simblefarona, ali treba biti oprezan jer oni mogu dodatno stanjiti debljinu rožnice.

Radijacijske ozljede oka posljedica su djelovanja elektromagnetskog zračenja različite valne duljine. Ozljede uzrokovane ultraljubičastim zračenjem najčešće su posljedica varenja bez zaštitne maske, djelovanja sunčevih UV zraka na oko ili sunčanjem pod kvarc lampom bez zaštite za oči. UV zrake dovode do površinskog oštećenja epitela rožnice i konjunktive s odgođenom pojavom simptoma kao što su bol, epifora, fotofobija i blefarospazam. Terapija je topička i koriste se cikloplegici i antibiotici. Vidljiva svjetlost također može dovesti do ozljede oka, a najčešće je posljedica direktnog gledanja u sunce. Izravno gledanje u sunce rezultira fokusiranjem svjetlosti na makuli i oslobađanjem energije koja oštećuje mrežnicu. To oštećenje može se zamijetiti u padu vidne oštine u centralnom dijelu vidnog polja.

Kronično izlaganje infracrvenim zrakama dokazano oštećuje leću i dovodi do razvoja katarakte. To kronično izlaganje je karakteristično za pojedine profesije pa to smatramo profesionalnom bolesti. Te profesije su puhači stakla i radnici koji rade kod visokih peći.

Ionizirajuće zračenje oštećuje oko, ali se simptomi javljaju s periodom latencije. Ionizirajuće zračenje dovodi do stvaranja slobodnih radikala u tkivu koji onda dovode do oštećenja tkiva. Ozljede leće i mrežnice mogu se javiti s latencijom i višom od godinu dana. (5, 14)

3.2.4. Ozljede orbite

Ozljede orbite označavaju ozljede koje mogu biti frakture orbite ili ozljede mekih tkiva orbite. Kada govorimo o frakturi orbite prvenstveno govorimo o blow-out frakturi zbog svoje učestalosti u odnosu na ostale tipove fraktura. Tupi udarac u sadržaj orbite rezultira povećanjem tlaka unutar orbite i ako je taj tlak dovoljno velik može doći do pucanja stjenke orbite s oslobađanjem tlaka u smjeru frakture. Najčešće dolazi do frakture dna orbite, a zatim po učestalosti slijedi fraktura medijalne stjenke orbite. Kod frakture dna orbite sadržaj orbite se spušta prema maksilarnom sinusu i time može doći do oštećenja donjeg ravnog mišića i orbitalnog septuma što može dovesti do poremećene bulbomotorike u kasnijem oporavku. Temelj dijagnoze blow-out frakture su RTG i CT snimka orbite. Simptomi blow-out frakture su hematoma i supkutani emfizem vjeđa koji nastaje zbog komunikacije s maksilarnim sinusom. Također obično je prisutan enoftalmus, dvoslike i poremećaj bulbomotorike zbog hematoma ili uklještenja mišića oka. Može biti prisutna i poremećena inervacija u području infraorbitalnog živca. Liječenje blow-out frakture je kirurško i temelji se na rekonstrukciji dna orbite i oslobađanju uklještenog donjeg ravnog mišića oka. Profilaksa antibioticima provodi se zbog komunikacije s nesterilnim maksilarnim sinusom. (5)

3.3. Epidemiologija traume oka

3.3.1. Epidemiologija traume oka u Koreji

Istraživanje korejskih znanstvenika provedeno na temelju baze podataka korejske organizacije za zdravstveno osiguranje obuhvaća period od siječnja 2010. godine do prosinca 2018. godine. Prosječna godišnja incidencija hifeme u provedenom istraživanju u Republici Koreji iznosila je 18.43 +/- 5.17 na 100000 stanovnika.

Incidencija blow-out frakture na godišnjoj razini u ovom istraživanju iznosila je 11.58 +/- 1.27 na 100000 stanovnika. Učestalost je bila najveća u dobnoj skupini od 25 do 29 godina i skupinu ozlijeđenih činili su dominantno muškarci.

Bolesnici s otvorenom ozljedom očne jabučice u ovom istraživanju podijeljeni su u dvije kategorije, a to su perforativna ozljeda oka s jedne strane i intraokularno strano tijelo s druge strane. Učestalost perforativne ozljede oka iznosila je 1.99 +/- 0.24, a incidencija intraokularnog stranog tijela iznosila je 0.39 +/- 0.04 na 100000 stanovnika u godini dana.

3.3.2. Epidemiologija traume oka u južnoj Italiji

Istraživanje je provedeno od strane zavoda za oftalmologiju Sveučilišta u Palermu u Italiji. Riječ je o retrospektivnom istraživanju koje obuhvaća period od siječnja 2001. godine do prosinca 2005. godine i uključuje 290 pacijenata s 298 trauma oka. Od ukupnog broja slučajeva 146 (49%) je otvorena ozljeda oka, a 152 (51%) slučajeva je zatvorena ozljeda oka. Godišnja incidencija otvorene ozljede oka iznosila je 2.4 na 100000 stanovnika (*Slika 4*), a incidencija zatvorene ozljede oka iznosila je 2.5 na 100000 stanovnika. Prosječna dob ozlijeđenih je 35.6 +/- 21 godina. Od svih ozlijeđenih 84,6% čine muškarci. Konačni ishod ovih ozljeda oka rezultirao je različitim stupnjem oštećenja vidne oštrine pa je tako 48.3 % imalo vidnu oštrinu od 6/12, 30.2% ozlijeđenih imalo je

vidnu oštrinu od 6/12 do 6/60, a njih 15.5 % imalo je vidnu oštrinu manju od 6/60. Od svih pacijenata njih 18 (6%) izgubilo je mogućnost prepoznavanja svjetlost.

3.3.3. Epidemiologija otvorene ozljede oka u istočnoj Turskoj

Ovo istraživanje prikazuje epidemiološke podatke 425 pacijenata i 436 očiju s otvorenom ozljedom oka. Ovi podatci su prikupljeni u periodu od 1997. do 2015. i riječ je o retrospektivnoj analizi. 97.4% pacijenata uključenih u istraživanje zadobilo je unilateralnu ozljedu oka, a njih 2.6% ili 11 pacijenata imalo je bilateralnu ozljedu oka. Godišnja incidencija otvorene ozljede oka u općoj populaciji tijekom 2014. i 2015. godine iznosila je 3.4 osobe na 100000 stanovnika. (*Slika 4*) Prosječna životna dob ozlijeđenih muškaraca je 36.9 +/- 16.7, a za žene 39.8 +/- 17.6. Od ukupnog broja 53.2 % ozljeda zahvatilo je zonu jedan, 26.2 % zahvatilo je zonu dva, a 12.6 % zahvatilo je zonu tri oka. Ostatak čini otvorena ozljeda oka u drugim područjima. Raspodjela otvorene ozljede oka je takva da 71% ozljeda čini perforativna ozljeda, 17% čini intraokularno strano tijelo, a ruptura čini 12% slučajeva. (*Slika 5*) Najveći broj slučajeva događao se na radnom mjestu (38.4%), a nakon toga slijede nesreće u vlastitom domu i nesreće uzrokovane puškom sačmaricom. (10)

3.3.4. Epidemiologija otvorene ozljede oka u jugoistočnoj Španjolskoj

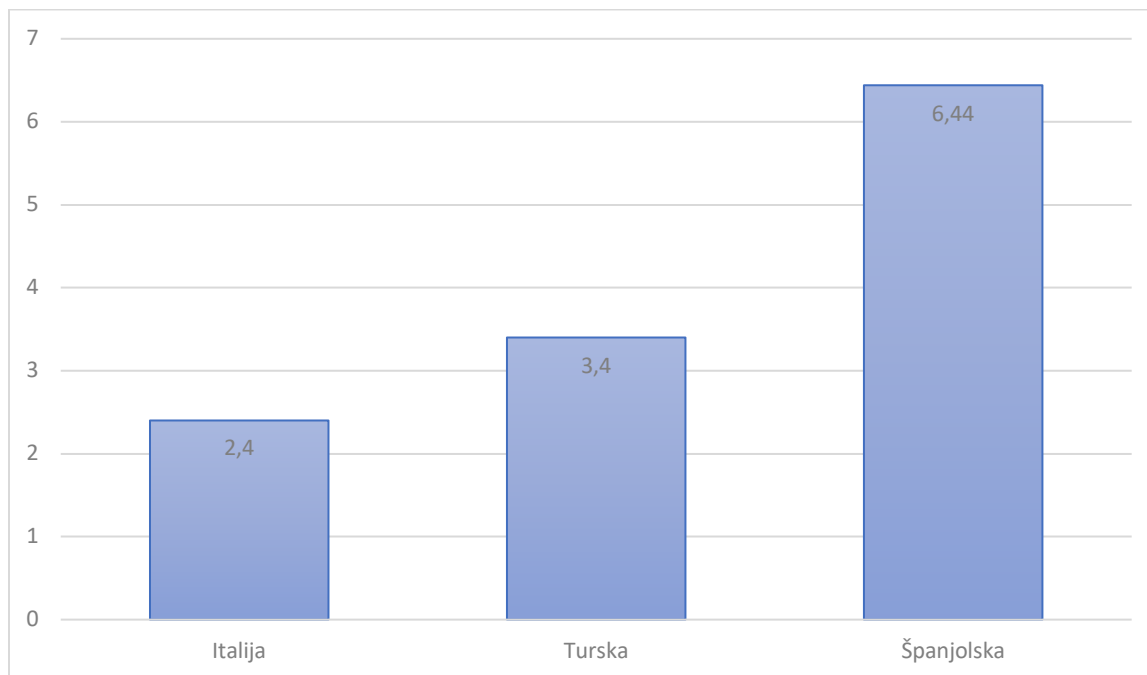
Provedeno je retrospektivno istraživanje u periodu od 1999. do 2007. godine, a obuhvatilo je 92 pacijenta s 94 otvorene ozljede oka. Godišnja incidencija otvorene ozljede oka iznosila je 6.77 na 100000 stanovnika. (*Slika 4*) U ovom istraživanju 80 % pacijenata bilo je mlađe od 50 godina i 42 % bili su imigranti. Najviše trauma (56%) događao se na radnom mjestu, a na drugom mjestu je okruženje vlastitog doma (13%) s značajno manjom incidencijom. Najučestalija ozljeda bila je perforativna ozljeda (73%) u zoni 1 (73%). Ruptura se našla u 15% slučajeva, a

intraokularno strano tijelo u 12% slučajeva. (Slika 6) Otvorena ozljeda oka u zoni 2 čini 15%, a u zoni 3 12% slučajeva.

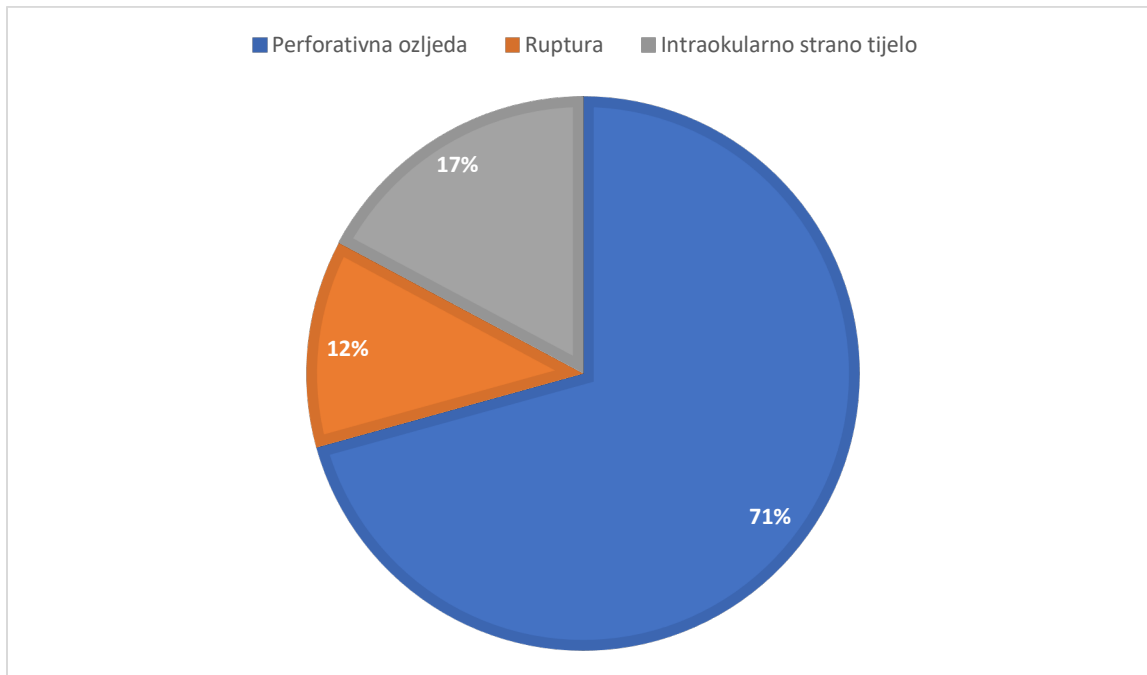
5.5 Epidemiologija otvorene ozljede oka u Sydney-u u Australiji

Provedeno istraživanje u Australiji je retrospektivnog tipa i provedeno je od siječnja 2010. godine do prosinca 2015. godine. U tom periodu zabilježeno je 205 slučajeva otvorene ozljede oka u 205 bolesnika. Od tih 205 slučajeva otvorene ozljede oka 80 pacijenata (39%) imalo je rupturu, 77 (38%) perforativnu ozljedu, a 48 (23%) intraokularno strano tijelo. (Slika 7) Najveći broj slučajeva perforativne ozljede oka i intraoklarnog stranog tijela dogodio se u radnom okruženju.

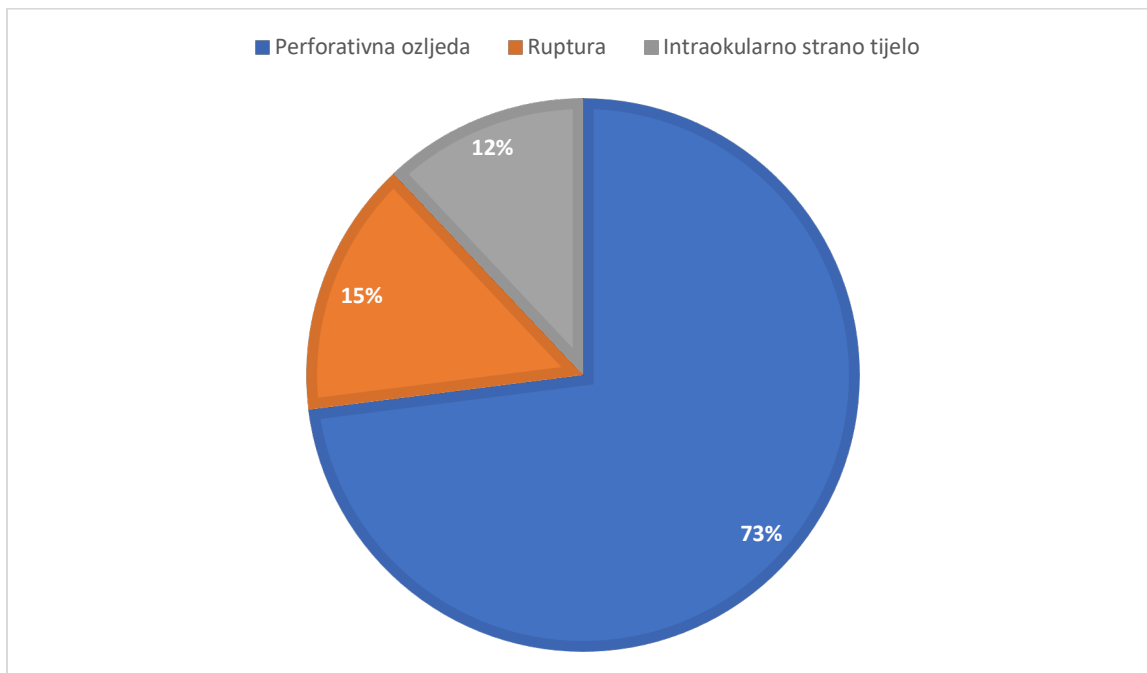
(12)



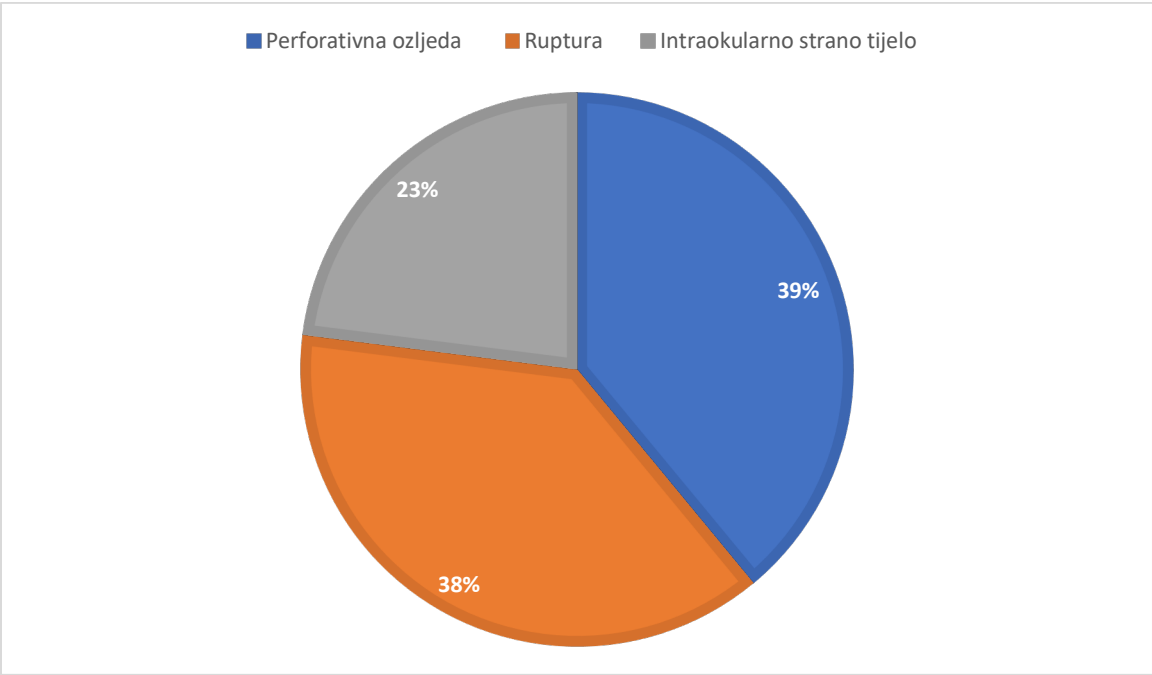
Slika 4. Učestalost otvorene ozljede oka na 100 000 stanovnika u godini dana.



Slika 5. Raspodjela otvorene ozljede oka u Turskoj.



Slika 6. Raspodjela otvorene ozljede oka u Španjolskoj.



Slika 7. Raspodjela otvorene ozljede oka u Australiji.

4. Rasprava

Epidemiologija perforativne ozljede prednjeg oćnog segmenta u traumi oka ima veliku važnost jer nam daje bitne podatke nužne za prevenciju. Incidencija otvorene ozljede oka po istraživanju provedenom u Palermu u Italiji iznosila je 2.4 slućajaja na 100000 stanovnika u godini dana. Po istraživanju provedenom u Turskoj godišnja incidencija otvorene ozljede oka je 3.4 na 100000 stanovnika, dok je u Španjolskoj ta incidencija 6.77 na 100000 stanovnika. Incidencija od 6.77 na 100000 stanovnika je znaćajno viša nego u ostalim dijelovima svijeta, a to bi moglo biti tako jer je u dijelu Španjolske u kojem je provođeno istraživanje veoma razvijena poljoprivreda. Povezanost poljoprivrede u tom kraju i otvorene ozljede oka ogleda se i u tome što je uzrok ozljeđivanja u 81 % slućajeva bila metalna žica koja se koristi u poljoprivredi. Incidencija perforativne ozljede prednjeg segmenta oka prema istraživanju provedenom u Koreji iznosila je 1.99 +/- 0.24. Tursko istraživanje dovelo je do podataka da je raspodjela tipova otvorene ozljede oka takva da 70% ozljeda ćini perforativna ozljeda, 18% ćini intraokularno strano tijelo, a ruptura ćini 12%. Španjolsko istraživanje pokazalo je da perforativna ozljeda ćini 73% slućajeva otvorene ozljede oka, ruptura ćini 15% slućajeva, a intraokularno strano tijelo 12% slućajeva. U Australiji je rezultat istraživanja bio takav da je 39% pacijenata imalo rupturu, 38% perforativnu ozljedu, a 23% intraokularno strano tijelo.

Kroz ova istraživanja pokušalo se utvrditi i koja životna dob je najizloženija otvorenoj ozljedi oka odnosno perforaciji pa se pokazalo da je uglavnom rijeć o mlađim ljudima koji su radno sposobni. Prosjećna životna dob bolesnika s rupturom oćne jabućice je 60 godina, s perforativnom ozljedom od 34 do 39 godina, a s intraokularnim stranim tijelom 36 godina. U većini slućajeva ozlijeđeni su bili muškog spola, a valja spomenuti i ćinjenicu da je u 71% ozlijeđenih bio prisutan

alkohol u krvi. Neka istraživanja pokazala su i povezanost između određenog dijela godine i veće učestalosti perforativne ozljede oka pa su se traume tog tipa događale više u ljetnim mjesecima i toplijem dijelu godine kad se odvija više aktivnosti na otvorenom. Prema istraživanjima provedenima u Australiji, Španjolskoj i Turskoj najveći broj perforativnih ozljeda oka događao se na radnom mjestu. U skladu s ostalim istraživanjima talijansko istraživanje je pokazalo da je odnos otvorenih i zatvorenih ozljeda oka nastalih na poslu u omjeru 2.7 : 1. Otvorena ozljeda oka u velikom broju slučajeva dovodi do trajnog oštećenja vida. Istraživanje u Italiji pokazalo je da je većina pacijenata s otvorenom ozljedom oka imala konačnu vidnu oštrinu lošiju od 6/60. Konačna vidna oštrina ovisi i o zoni perforacije pa su najbolju vidnu oštrinu imali pacijenti s perforacijom u zoni 1, a najgori ishod je bio u pacijenata s perforacijom u zoni 3. Iz tih podataka proizlazi kolika je važnost prevencije traume oka, a pogotovo otvorene ozljede oka. Zabrinjavajući je podatak da je kod otvorene ozljede oka 25 % ozlijeđenih koristilo zaštitne naočale. Kod zatvorene ozljede oka naočale je nosilo čak 71 % ozlijeđenih. Taj podatak govori da treba osvijestiti važnost korištenja zaštitnih naočala, a i poraditi na zakonskoj regulativi oko nošenja obavezne zaštite na radu. Osim očuvanja zdravlja takva prevencija donosi i značajnu financijsku korist državi jer se ogromne količine novca troše na liječenje traume oka, a pogotovo otvorene ozljede oka. Istraživanje provedeno u SAD-u u periodu od 2006. do 2014. godine pokazuje da je na otvorene ozljede oka u tom periodu potrošeno 793 milijuna dolara kroz troškove liječenja. (8 ,9 ,10 ,12 ,13)

5. Zaključak

Incidencija perforativne odnosno otvorene ozljede oka se razlikuje među različitim zemljama i dijelovima pojedinih zemalja pa je tako incidencija u ruralnim sredinama s više imigranata i strane radne snage veća nego u razvijenijim dijelovima zemlje i razvijenijim zemljama. Većinu ozlijeđenih čine muškarci, mlađe životne dobi, a u većini slučajeva otvorene ozljede oka događaju se u radnom okruženju. Provođenje pravilne statistike i računanje incidencije otvorene ozljede oka nužno je za pravilnu prevenciju. Istraživanja su pokazala kod koje skupine ljudi se treba najviše poraditi na prevenciji, a jedan od prvih koraka je nošenje obaveznih zaštitnih naočala u profesionalnim okruženjima, ali i podizanje svijesti o korisnosti zaštitnih naočala kako bi što više ljudi i u vlastitom domu bilo pravilno zaštićeno kada se bavi poslovima koji nose rizik od ozljede oka. Perforativna ozljeda oka, ali i druge otvorene ozljede oka nose visoki rizik za trajno oštećenje vidne oštrine. Terapija perforativne ozljede oka ne nosi uvijek zadovoljavajući ishod pa je upravo u tome važnost prevencije. (4, 8, 9, 10, 12, 13)

6. Sažetak

Incidencija otvorene ozljede oka razlikuje se između različitih krajeva svijeta i uvjeta u kojima ljudi žive. Pojedini poslovi su u jasnoj povezanosti s većim rizikom od otvorene ozljede oka. Perforativna ozljeda oka više se vezuje uz radno okruženje i mlađu životnu dob dok se ruptura očne jabučice više veže uz stariju životnu dob i ozljede u vlastitom domu. Provedena istraživanja pokazala su da se ozljede oka češće događaju muškarcima nego ženama. Ta razlika u raspodijeli među spolovima osobito je izražena kod perforativne ozljede oka, a nešto je manja kod rupture očne jabučice. Uočena je veća učestalost perforativne ozljede oka u ljetnim mjesecima i toplijem dijelu godine kada se odvija više aktivnosti na otvorenom. Otvorena ozljeda oka u velikom broju slučajeva dovodi do trajnog oštećenja vida. Većina pacijenata s otvorenom ozljedom oka imala je konačnu vidnu oštrinu lošiju od 6/60. Po tome možemo vidjeti važnost prevencije perforativne ozljede oka. Kod otvorene ozljede oka naočale je nosilo samo 25% ozlijeđenih. Bolesnici s otvorenom ozljedom oka osim loše prognoze zahtijevaju dugotrajno i skupocjeno liječenje.

Ključne riječi: otvorena ozljeda oka, perforativna ozljeda oka, trauma oka

7. Summary

The incidence of open eye injury varies between different parts of the world and the conditions in which people live. Some jobs are clearly associated with a higher risk of open eye injury. Perforated eye injury is more associated with work environment and younger age while eyeball rupture is more associated with older age and injuries in one's own home. Research has shown that eye injuries occur more often in men than in women. This difference in distribution between the sexes is particularly pronounced in perforated eye injury, and somewhat smaller in rupture of the eyeball. A higher incidence of perforated eye injury was observed in the summer months and the warmer part of the year when more outdoor activities take place. An open eye injury in many cases leads to permanent damage to vision. Most patients with open eye injury had a final visual acuity worse than 6/60. By this we can see the importance of preventing perforated eye injury. In the case of an open eye injury, only 25% of the injured wore glasses. Patients with an open eye injury in addition to a poor prognosis require long-term and expensive treatment.

Keywords: ocular trauma, open globe injury, perforating eye injury

8. Literatura

- (1) Krešimir Čupak, Nikica Gabrić, Branim Cerovski (2004.) Oftalmologija, 2nd edn., Zagreb: NAKLADNI ZAVOD GLOBUS.
- (2) Zdenko Križan (1999.) Kompendij anatomije 2. dio, Pregled građe glave, vrata o leđa, 3rd edn., Zagreb: Školska knjiga.
- (3) Richard L. Drake, A. Wayne Vogl, Adam W. M. Mitchell (2010.) Gray's anatomy for students, 2nd edn., Philadelphia: Churchill Livingstone Elsevier.
- (4) Kuhn, Ferenc, Mester, V., Berta, A., & Morris, R. (1998). Epidemiology of serious ocular trauma. The United States Eye Injury Registry (USEIR) and the Hungarian Eye Injury Registry (HEIR): United States Eye Injury Registry (USEIR) und Hungarian Eye Injury Registry (HEIR). *Der Ophthalmologe: Zeitschrift Der Deutschen Ophthalmologischen Gesellschaft*, 95(5), 332–343.
- (5) Milan Ivanišević (2015.) Oftalmologija, 1st edn., Split: Medicinski fakultet Sveučilišta u Splitu.
- (6) Kuhn, F., Morris, R., Witherspoon, C. D., & Mester, V. (2004). The Birmingham Eye Trauma Terminology system (BETT). *Journal Francais d'ophtalmologie*, 27(2), 206–210.
- (7) Kwok, J.M. and Chew, H.F. (2019). Chemical injuries of the eye. *CMAJ : Canadian Medical Association Journal*, [online] 191(37), p.E1028. Available at: <https://www.ncbi.nlm.nih.gov/pmc/articles/PMC6751045/> [Accessed 21 May 2021].
- (8) (Kwon, J.-W., Choi, M. Y., & Bae, J. M. (2020). Incidence and seasonality of major ocular trauma: a nationwide population-based study. *Scientific Reports*, 10(1), 10020.)

- (9) Cillino, S., Casuccio, A., Di Pace, F., Pillitteri, F., & Cillino, G. (2008). A five-year retrospective study of the epidemiological characteristics and visual outcomes of patients hospitalized for ocular trauma in a Mediterranean area. *BMC Ophthalmology*, 8(1), 6.
- (10) Batur, M., Seven, E., Esmer, O., Akaltun, M. N., Yasar, T., & Cinal, A. (2016). Epidemiology of adult open globe injury. *The Journal of Craniofacial Surgery*, 27(7), 1636–1641.
- (11) Pieramici, D. J., Sternberg, P., Jr, Aaberg, T. M., Sr, Bridges, W. Z., Jr, Capone, A., Jr, Cardillo, J. A., ... Stout, T. (1997). A system for classifying mechanical injuries of the eye (globe). The Ocular Trauma Classification Group. *American Journal of Ophthalmology*, 123(6), 820–831.
- (12) Beshay, N., Keay, L., Dunn, H., Kamalden, T. A., Hoskin, A. K., & Watson, S. L. (2017). The epidemiology of Open Globe Injuries presenting to a tertiary referral eye hospital in Australia. *Injury*, 48(7), 1348–1354.
- (13) Mir, T. A., Canner, J. K., Zafar, S., Srikumaran, D., Friedman, D. S., & Woreta, F. A. (2020). Characteristics of open globe injuries in the United States from 2006 to 2014. *JAMA Ophthalmology*, 138(3), 268–275.
- (14) Zaffina, S., Camisa, V., Lembo, M., Vinci, M. R., Tucci, M. G., Borra, M., ... Cannatà, V. (2012). Accidental exposure to UV radiation produced by germicidal lamp: case report and risk assessment. *Photochemistry and Photobiology*, 88(4), 1001–1004.
- (15) Parker, R. T., McCall, D. P., & Samarawickrama, C. (2018). Eye injury from toxic chemical mistaken for eye drops. *The Medical Journal of Australia*, 208(8), 369.

9. Životopis

Matko Malčić rođen je 21.8.1996. godine u Bjelovaru. Osnovnoškolsko obrazovanje stekao je u IV. osnovnoj školi u Bjelovaru. Nakon završene osnovne škole upisuje opći smjer Gimnazije u Bjelovaru. Kroz čitavu osnovnu i srednju školu aktivno se bavi biciklizmom, skijanjem, košarkom i taekwondo-om. Završetkom gimnazije upisuje Medicinski fakultet Sveučilišta u Rijeci. Sudjeluje u košarkaškim natjecanjima u sklopu sveučilišne lige s košarkaškim timom medicinskog fakulteta.