

Kongenitalni defekti prednje trbušne stijenke s posebnim osvrtom na Prune belly sindrom

Lončarić, Sabina

Master's thesis / Diplomski rad

2021

Degree Grantor / Ustanova koja je dodijelila akademski / stručni stupanj: **University of Rijeka, Faculty of Medicine / Sveučilište u Rijeci, Medicinski fakultet**

Permanent link / Trajna poveznica: <https://um.nsk.hr/um:nbn:hr:184:112131>

Rights / Prava: [Attribution-NonCommercial-NoDerivatives 4.0 International/Imenovanje-Nekomercijalno-Bez prerada 4.0 međunarodna](#)

Download date / Datum preuzimanja: **2024-11-27**



Repository / Repozitorij:

[Repository of the University of Rijeka, Faculty of Medicine - FMRI Repository](#)



SVEUČILIŠTE U RIJECI

MEDICINSKI FAKULTET

INTEGRIRANI PREDDIPLOMSKI I DIPLOMSKI

SVEUČILIŠNI STUDIJ MEDICINE

Sabina Lončarić

KONGENITALNI DEFEKTI PREDNJE TRBUŠNE STIJENKE S POSEBNIM

OSVRTOM NA PRUNE BELLY SINDROM

Diplomski rad

Rijeka, 2021.

SVEUČILIŠTE U RIJECI

MEDICINSKI FAKULTET

INTEGRIRANI PREDDIPLOMSKI I DIPLOMSKI

SVEUČILIŠNI STUDIJ MEDICINE

Sabina Lončarić

KONGENITALNI DEFEKTI PREDNJE TRBUŠNE STIJENKE S POSEBNIM

OSVRTOM NA PRUNE BELLY SINDROM

Diplomski rad

Rijeka, 2021.

Mentor rada: doc. dr. sc. Ana Bosak Veršić, dr. med.

Diplomski rad ocjenjen je dana 25.06.2021. na Katedri za kirurgiju, pred povjerenstvom u sastavu:

1. Prof. prim. dr. sc. Harry Nikolić, dr. med.
2. Prof. prim. dr. sc. Nado Bukvić, dr. med.
3. Doc. dr. sc. Kristina Lah Tomulić, dr. med.

Rad sadrži 37 stranica, 10 slika, 1 tablicu i 42 literaturna navoda.

Zahvala

Zahvaljujem mentorici doc. dr. sc. Ani Bosak Veršić na savjetima, strpljenju i posvećenom vremenu!

Hvala mojim prijateljima i obitelji, osobito roditeljima na podršci, razumijevanju i ljubavi tijekom studija, ali i čitavog života.

Sadržaj rada

1. Uvod.....	1
2. Svrha rada	2
3. Anatomija trbušne stijenke	3
4. Embriologija trbušne stijenke	4
5. Kongenitalni defekti prednje trbušne stijenke	6
5.1. Omfalokela	6
5.2. Gastrohiza	11
5.3. Cantrellova pentalogija	15
5.4. Ekstrofija mokraćnog mjehura	16
5.5. Body stalk anomalija.....	18
6. Prune belly sindrom	20
6.1. Epidemiologija i etiologija.....	20
6.2. Patogeneza.....	21
6.3. Dijagnoza	21
6.4. Klinička prezentacija.....	22
6.5. Liječenje	25
6.6. Prognoza.....	27
7. Rasprava.....	28
8. Zaključak.....	30
9. Sažetak	31
10. Summary	32
11. Literatura.....	34
12. Životopis	37

Popis skraćenica i akronima

AVSD (engl. atrioventricular septal defect) – atrioventrikularni septalni defekt

BEEC (engl. bladder exstrophy-epispadias-complex) – ekstrofija mjehura–epispadija kompleks

BSA (engl. body stalk anomaly) – body stalk anomalija

CNS (engl. central nervous system) – središnji živčani sustav

CPRE (engl. complete primary repair of bladder exstrophy) – kompletan primarni popravak ekstrofije mjehura

DORV (engl. double outlet right ventricle) – dvostruki izlaz iz desne klijetke

ICSI (engl. intracytoplasmic sperm injection) – intracitoplazmatska injekcija spermija

lig. (lat. ligamentum) - ligament

m. (lat. musculus) – mišić

MSRE (engl. modern staged repair of exstrophy) – moderan postupni popravak ekstrofije mjehura

PBS (engl. prune belly syndrome) – Prune belly sindrom

PDA (engl. patent ductus arteriosus) – perzistentni ductus arteriosus

SGA (engl. small for gestational age) – novorođenče maleno za gestacijsku dob

VSD (engl. ventricular septal defect) – ventrikularni septalni defekt

VUR (engl. vesicoureteral reflux) – vezikoureteralni refluks

1. Uvod

Kongenitalni defekti prednje trbušne stijenke predstavljaju širok spektar anomalija kod kojih je prisutna protruzija abdominalnih organa izvan trbušne šupljine. Najčešće se radi o protruziji crijevnih vijuga, iako mogu biti prisutni i drugi organi. Tijekom ranog embrionalnog razvoja, oko 6. tjedna gestacije, fiziološki dolazi do izlaska sadržaja trbušne šupljine u amnijsku vreću zbog ubrzanog razvoja. No, nakon 10. tjedna gestacije, u normalnim bi se uvjetima sadržaj trebao samostalno reponirati. U slučaju izostanka vraćanja sadržaja govorimo o defektima prednje trbušne stijenke. Među njima, najčešći su omfalokela i gastroskiza, a rjeđe se susreću Cantrellova pentalogija, ekstrofija mokraćnog mjehura, body stalk anomalija. Svaka od njih ima svoje posebnosti, mnoštvo pridruženih anomalija i različitu težinu simptoma, odnosno različitu prognozu (1).

U sklopu ovoga rada opisuje se i Prune belly sindrom, koji se ne prezentira protruzijom abdominalnih organa kao prethodno spomenute anomalije, već kod njega nalazimo hipoplaziju trbušne stijenke. Osim toga, prisutne su i urološke abnormalnosti te kriptorhizam (2).

Svi spomenuti defekti mogu se dijagnosticirati prenatalno, uz pomoć ultrazvuka, a osnovu liječenja čini kirurško zbrinjavanje anomalija (2).

2. Svrha rada

Svrha ovog rada je opisati defekte prednje trbušne stijenke; navesti njihovu učestalost, kliničku prezentaciju, dijagnostiku i liječenje. U početku se iznosi normalna anatomija i embriologija trbušne stijenke kako bi se lakše razumio nastanak opisanih anomalija. Na kraju rada detaljnije je razrađen Prune belly sindrom.

3. Anatomija trbušne stijenke

Trbušna je stijenka sprijeda i lateralno građena od muskulature i pripadajućih aponeuroza, dok se straga nalazi kralježnica kao čvrsta skeletna osnova, a na nju se priključuje mišićje. Prednja trbušna stijenka se još naziva i mekom trbušnom stijenkom. Četiri parna mišića ulaze u njen sastav: m. rectus abdominis, m. obliquus externus abdominis, m. obliquus internus abdominis te m. transversus abdominis.

M. rectus abdominis, ili pravi trbušni mišić, parni je mišić položen vertikalno, uz lineu albu. Polazi s vanjske strane koštanog toraksa, točnije s 5. i 7. rebra te ksifoidnog nastavka. Idući prema distalno postaje sve uži, prelazi u tetivu i hvata se na gornjem rubu preponske kosti. Duž mišića nalazi se nekoliko, obično tri, poprečnih bijelih pruga. To su intermedijarne tetive koje se nalaze s prednje strane mišića i raščlanjuju ga u nekoliko odsječaka.

M. obliquus externus abdominis, ili vanjski kosi trbušni mišić, je mišić koji polazi s vanjske površine donjih rebara, pruža se koso prema dolje i medijalno te došavši do m. rectusa abdominisa prelazi u široku aponeurozu. Aponeuroza završava u ravnini simetrije hvatajući se za lineu albu, s iznimkom u području između simfize i tuberkuluma pubikuma, gdje je insercija aponeuroze prekinuta te je to mjesto vanjskog otvora ingvinalnog kanala. Distalni dijelovi aponeuroze hvataju se duž ingvinalnog ligamenta do spine ilijake anterior superior te prelaze na bočni greben.

M. obliquus internus abdominis, ili unutarnji kosi trbušni mišić, smješten je dublje od prethodnog. Polazište mu je lumbalna aponeuroza, bočni greben te lateralni dio ingvinalnog ligamenta. Vlakna tog mišića su izrazito divergentna; kranijalna vlakna pružaju se medijalno i gore, središnja su usmjerena vodoravno, dok se distalna pružaju medijalno i dolje. Približavajući se m. rectusu abdominisu, ona prelaze u aponeurozu koja se hvata u linei albi.

M. transversus abdominis, ili poprečni trbušni mišić, smješten je najdublje. Vlakna su mu u cijeloj dužini horizontalna, polaze od unutarnje površine donjih rebara, lumbalne aponeuroze, bočnog grebena i lateralnog dijela ingvinalnog ligamenta, a prije svog hvatišta prelaze u aponeurozu koja se hvata u linei albi.

Meka trbušna stijenka ima i područja slabih točaka, mjesta na kojima se mogu pojaviti hernije. Jedno od njih je preponski kanal, područje kojim u muškaraca prolazi funiculus spermaticus, a u žena obli ligament maternice (lig. teres uteri). U slučaju protiskivanja abdominalnog sadržaja kroz preponski kanal, javljaju se ingvinalne hernije. Sljedeće slabo mjesto je pupak, važna struktura tijekom embrionalnog i fetalnog razvoja. Njime prolaze krvne žile pupčanog tračka koje nakon rođenja obliteriraju, a vezivo zatvori pupčani otvor. S unutarnje strane na njega priraste peritoneum, a s vanjske strane koža te time to područje oskuduje potkožnim tkivom i može doći do razvoja umbilikalne hernije. Druga slaba područja su trigonum lumbale na stražnjoj granici meke trbušne stijenke, lateralni rub m. rectusa abdominis itd.

Funkcija mišića trbušne stijenke jest kompresija abdominalnog sadržaja i opiranje intraabdominalom tlaku te na taj način osiguravanje normalnog položaja organa u trbušnoj šupljini, pomoć pri istiskivanju ploda prilikom porođaja, pri defekaciji, povraćanju; potpomaganje ekspirija tako da povlače sternum i rebra prema dolje, a također kompresijom na organe koji pri tome pritišću dijafragmu kranijalno; izvođenje kretnji toraksa u odnosu prema zdjelici i obrnuto te održavanje uspravnog stava trupa (3).

4. Embriologija trbušne stijenke

Razvoj ljudskog organizma iznimno je složen proces. Najvažniji događaj tog procesa je oplodnja, nakon koje se odigravaju mnogobrojne promjene unutar oplodene jajne stanice. U

drugom tjednu razvoja oplođena jajna stanica implantirana je u endometrij maternice u obliku blastociste. Blastocista ima svoju unutarnju skupinu stanica (embrioblast) iz koje se razvija embrio i vanjski sloj stanica koji okružuje embrioblast i iz kojeg će se razviti placenta. Stanice embrioblasta se u drugom tjednu razvoja podijele na dva sloja stanica – hipoblast i epiblast. Ta dva sloja slijepljena su jedan uz drugi i čine dvoslojni zametni štiti. S dorzalne strane dvoslojnog zametnog štita nalazi se amnionska šupljina, a s ventralne strane žumanjčana vreća. U trećem tjednu razvoja glavni događaj jest gastrulacija u kojem se stanice epiblasta invaginiraju i stvaraju dva nova sloja stanica – endoderm i mezoderm. Tako od epiblasta nastaju sva tri zametna listića te se sada embrio nalazi u formaciji troslojnog zametnog štita.

Dijelovi mezoderma su paraksijalni i intermedijarni mezoderm te bočne ploče. Za razvoj trbušne stijenke bitan dio su bočne ploče. One predstavljaju dio mezoderma koji je smješten lateralno i ostaje najtanji. Dijeli se na dva lista: parijetalni (somatski) mezoderm – sloj koji čini buduću lateralnu i ventralnu stijenku tijela i visceralni (splahnhički) mezoderm – sloj koji će se diferencirati u stijenku crijeva. Između ta dva sloja nastaje nova šupljina koja se naziva embrionalni celom (tjelesna šupljina).

Zbog savijanja embrija u kraniokaudalnom i poprečnom smjeru početni dio žumanjčane vreće se ugrađuje u embrio i predstavlja primitivno crijevo. Ono se dijeli na prednje, srednje i stražnje. Od prednjeg crijeva razvit će se grkljan, dušnik, pluća, jednjak, želudac, dio dvanaesnika, jetra, žučni mjehur i gušterača. Srednje crijevo predstavlja pupčanu petlju od koje će se razviti ostatak dvanaesnika, tanko crijevo, uzlazni dio debelog crijeva i proksimalne 2/3 poprečnog debelog crijeva. Zbog brzog rasta crijevnih vijuga u 6. tjednu embrionalnog razvoja, tjelesna šupljina postaje pretijesna te se vijuge utiskuju u pupkovinu (fiziološka umbilikalna hernija). U 10. tjednu vijuge se povlače iz pupkovine u trbušnu šupljinu, a istovremeno dolazi do okretanja pupčane petlje za 270° u smjeru obrnutom od kazaljke na satu. Od stražnjeg crijeva razvija se ostatak debelog crijeva do gornjeg dijela analnog kanala. Kloaka predstavlja

krajnji zajednički završetak mokraćnih puteva i stražnjeg crijeva te se u daljnjem razvoju uorektalnom pregradom podijeli na mokraćni mjehur i mokraćnu cijev sprijeda te rektum i analni kanal straga.

U slučaju nepotpunog zatvaranja pupčanog prstena doći će do hernijacije trbušnih organa i razvoja defekata prednje trbušne stijenke. Intestinale atrezije i stenozе posljedica su izostanka rekanalizacije prethodno obliteriranog lumena ili pojave vaskularnih “udesа” izazvanih nepravilnim okretanjem crijeva što nalazimo kod volvulusa, omfalokele, gastroshize i drugih poremećaja (4).

5. Kongenitalni defekti prednje trbušne stijenke

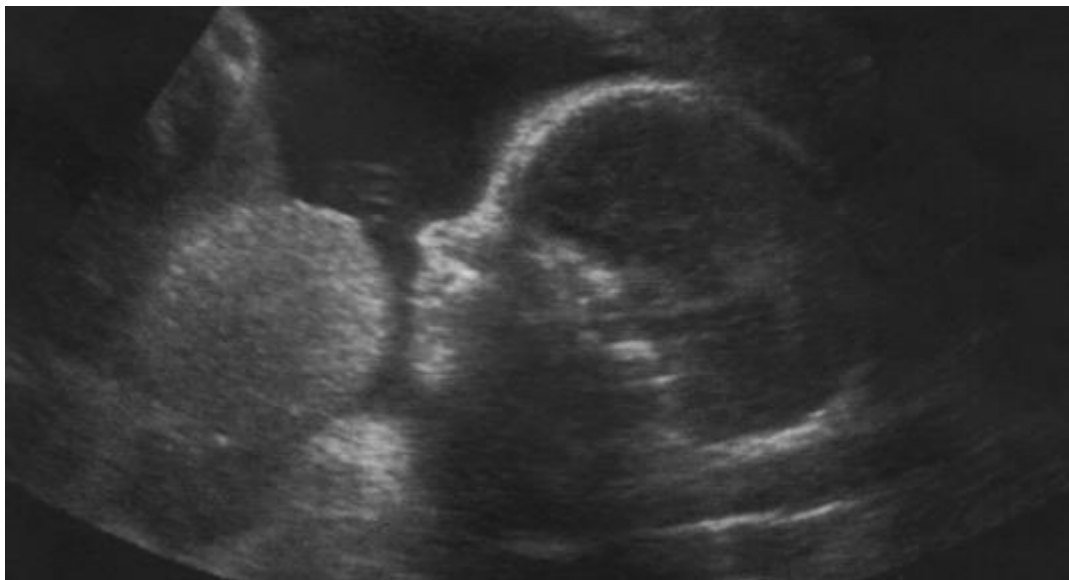5.1. Omfalokela

Omfalokela predstavlja prolaps abdominalnog sadržaja kroz defekt trbušne stijenke smješten u ravnini simetrije. Drugi, manje poznati nazivi za omfalokelu su amniokela ili egzomfalus. Hernirani sadržaj prekriven je ovojnicom građenom od tri sloja koju čine peritoneum s unutarnje strane, amnion s vanjske strane i između njih sloj Whartonove sluzi i veziva. Unutar te ovojnice može se naći nekoliko crijevnih vijuga, no omfalokela može biti i većih razmjera pri čemu sadržava i druge abdominalne organe (1). Gotovo polovica pacijenata ima pridružene malformacije, uključujući srčane, gastrointestinalne, genitourinarne i muskuloskeletalne abnormalnosti te poremećaje središnjeg živčanog sustava (5).

Jedan je od najčešćih defekata trbušne stijenke uz incidenciju od 1 do 2 slučaja na 10 000 živorođene djece. Pojavnost omfalokele bila bi veća kada bi se u obzir uzimale trudnoće koje su završile abortusom, odnosno intrauterinom smrću. Češće se javlja u muškog spola (6). Defekt nastaje izostankom povlačenja fiziološke umbilikalne hernije, međutim nije utvrđena

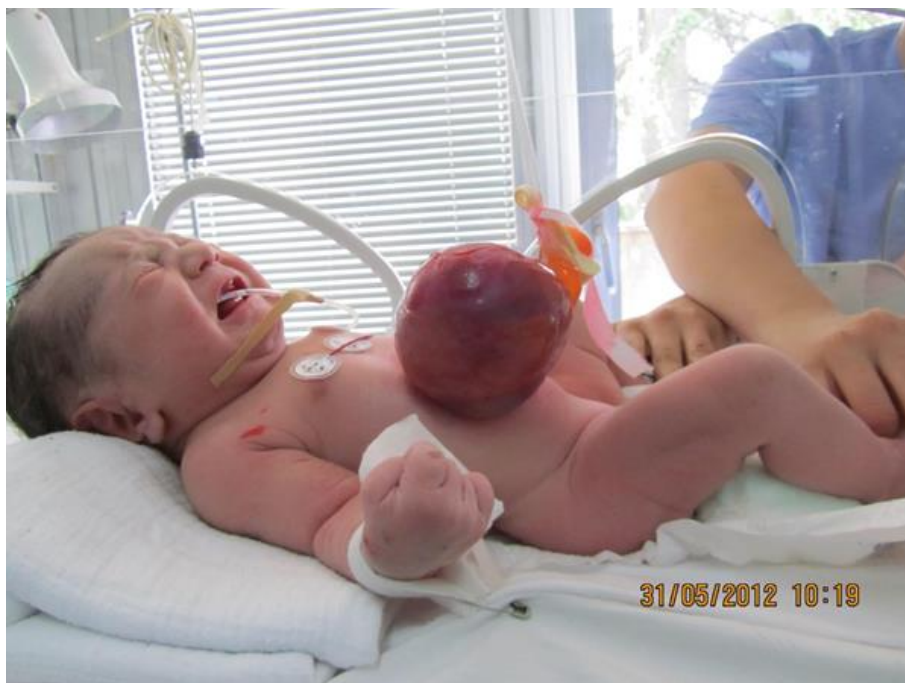jasna povezanost okolišnih i genskih čimbenika s razvojem omfalokele. Poznato je kako su rizični čimbenici trudnoća u ranoj, ali i u starijoj životnoj dobi, pretilost majke te poremećena regulacija glikemije u trudnoći koja dovodi do makrosomije fetusa. Od rizičnih čimbenika vezanih uz plod, bitno je spomenuti kromosomske aberacije, u prvom redu trisomiju 18 i Beckwith-Wiedemann sindrom (2).

Dijagnoza omfalokele postavlja se prenatalno, krajem prvog, odnosno početkom drugog trimestra (7). Osjetljivost ultrazvučne dijagnostike u postavljanju dijagnoze iznosi 75-80%, a specifičnost 95%. Fiziološka umbilikalna hernijacija povlači se do 10. tjedna te se sukladno tome dijagnoza omfalokele ne smije postaviti prije 12. tjedna gestacije. Također, povišene vrijednosti alfa-fetoproteina u serumu majke mogu pobuditi sumnju da se radi o defektu trbušne stijenke (1). Kao dopuna ultrazvuku, radi se i magnetska rezonancija fetusa. Ona daje detaljnije podatke o samom defektu, o njegovoj veličini, prisutnoj disrupciji, ali također o pridruženim malformacijama drugih organa i organskih sustava čija se prisutnost smatra važnim prediktivnim čimbenikom (6).



Slika 1. Ultrazvučni prikaz omfalokele tijekom trudnoće.

Omfalokela se s obzirom na lokaciju dijeli na epigastričnu, umbilikalnu i hipogastričnu. Daljnja klasifikacija s obzirom na veličinu, sadržaj i integritet ovojnice dijeli je na malu, veliku i rupturiranu. Mala omfalokela je veličine do 5cm te sadržava nekoliko crijevnih vijuga. Velika ili “gigantska” omfalokela veća je od 5cm te najčešće sadržava jetru. Rupturirana omfalokela predstavlja evisceraciju s puknućem ovojnice. Disrupcija se može dogoditi prepartalno, partalno ili postpartalno. Nerijetko se takva omfalokela može zamijeniti s gastroshizom. Glavna razlika je u tome što gastroshiza ima inserciju pupkovine na koži, obično s lijeve strane defekta dok omfalokela ima inserciju na amnionu (6).

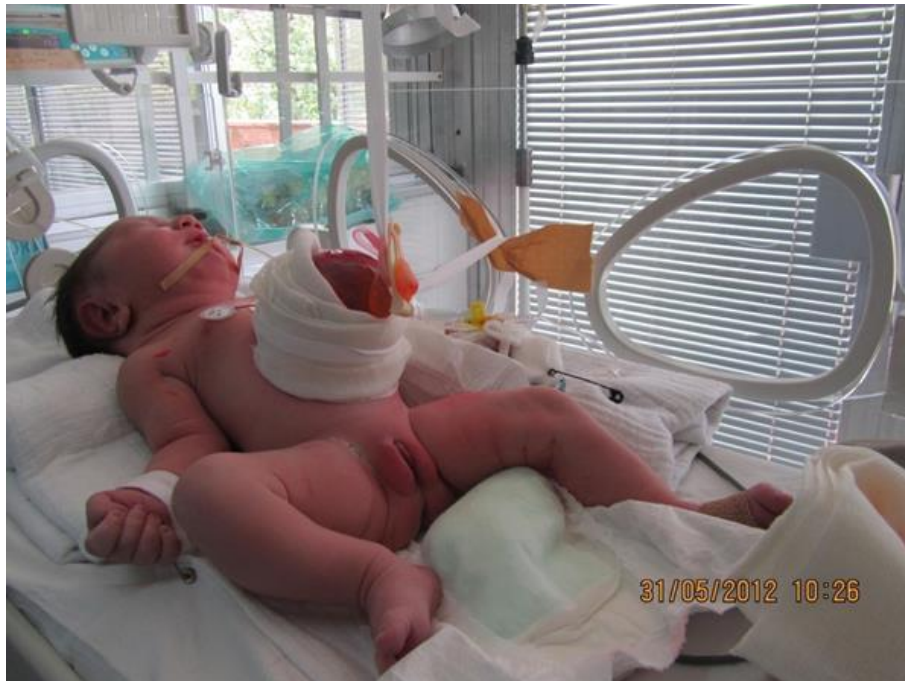

Slika 2. Novorođenče s omfalokelom.

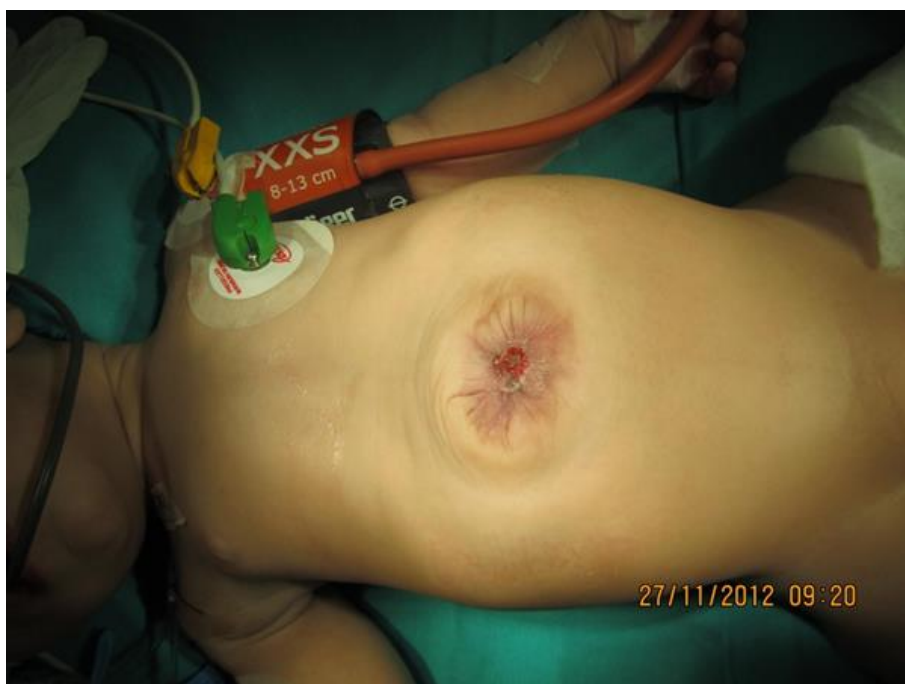Kako se u podlozi omfalokele može nalaziti genetički uzrok, s postavljanjem dijagnoze potrebno je napraviti kariotipizaciju ploda. Koriste se metode invazivne prenatalne dijagnostike, u prvom redu amniocenteza, a puno rjeđe biopsija korionskih resica. U slučaju abnormalnosti u kariogramu ploda potrebno je genetičko savjetovanje roditelja te im se prepušta odluka o terminaciji trudnoće. Uočeno je kako se kromosomske abnormalnosti češće javljaju kod malih omfalokela negoli kod velikih (2). Kod trećine pacijenata bit će prisutna

trisomija 13, 18 ili 21. Manji dio pacijenata, njih 10%, ima genski poremećaj zvan Beckwith-Wiedemann sindrom (omfalokela, makroglosija, gigantizam) (1). Važno je istaknuti kako i u slučaju urednog kariograma često budu prisutne anomalije srca (VSD, DORV, AVSD), središnjeg živčanog sustava, dišnog sustava (hipoplazija pluća u fetusa sa “gigantskom” omfalokelom), genitourinarnog te gastrointestinalnog sustava (atrezija jednjaka, atrezija anusa). Morbiditet i mortalitet uvelike ovise o pridruženim malformacijama. Ukoliko je prisutna izolirana omfalokela postotak preživljenja iznosi 97% (5).

Kod prisutne male omfalokele, porod je najčešće vaginalni, dok se kod “gigantske” planira carski rez zbog prevencije distocije, rupture amnijske ovojnice i posljedičnog oštećenja protrudiranih organa (5). Odluka o metodi operativnog zahvata ovisi o kardiopulmonalnom statusu djeteta, pridruženim anomalijama, veličini defekta te o visceroabdominalnoj disproporciji (1). Razlikuje se primarni popravak, postupni popravak s odgođenim zatvaranjem te odgođeni popravak sa sekundarnim zatvaranjem hernije abdominalne stijenke. Primarni popravak se primjenjuje kod malih omfalokela, gdje se prvo izvodi resekcija amnijske vreće, a potom repozicija organa u trbušnu šupljinu i zatvaranje defekta šavovima. Postupno zatvaranje izvodi se kod omfalokela većih od 5 cm te kada postoji hernijacija jetre. Nakon resekcije ovojnice, silastičkom vrećicom ili mrežicom prekrivaju se organi koji se potom kroz period od 1-2 tjedna postupno vraćaju u trbušnu šupljinu, a nakon potpunog povrata zatvara se defekt na trbušnoj stijenci. Odgođeno zatvaranje (“paint and wait” metoda) koristi se u slučaju “gigantskih” omfalokela, odnosno u slučaju značajne visceroabdominalne disproporcije, zatim kod novorođenčadi s niskom i vrlo niskom porođajnom težinom te u djece s postojećom pulmonalnom hipoplazijom ili drugim komorbiditetima. Cilj ove tehnike je stvaranje kraste i prekrivanje defekta kožom. Kod ove posljednje metode uvijek naknadno zaostaje umbilikalna hernija koja se sekundarno zbrinjava (2).



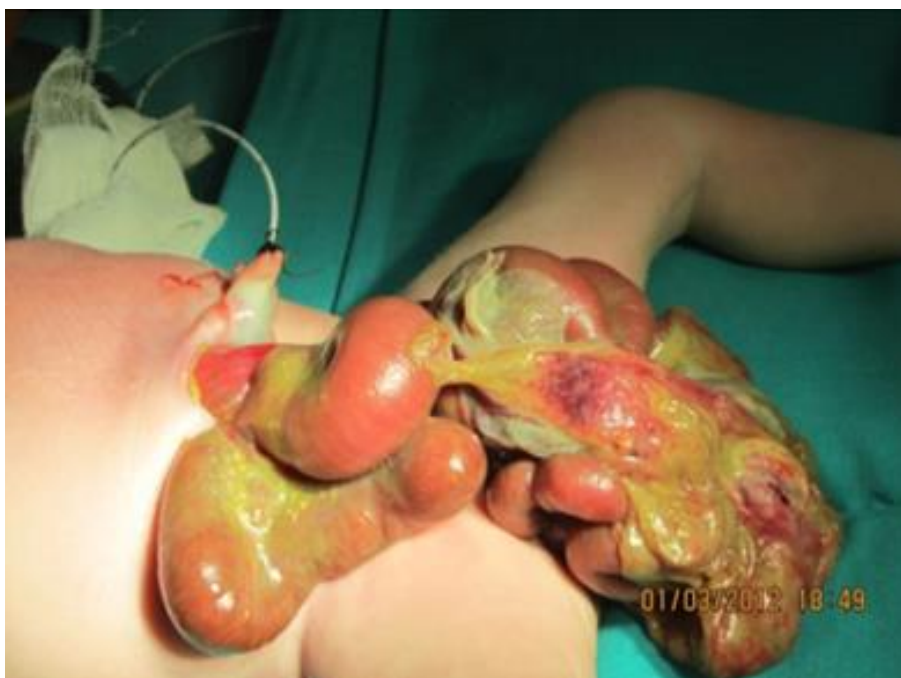Slika 3. Liječenje omfalokele merkurokromom ("paint and wait" metoda).



Slika 4. Zaostala umbilikalna hernija nakon liječenja "paint and wait" metodom.

5.2. Gastroshiza

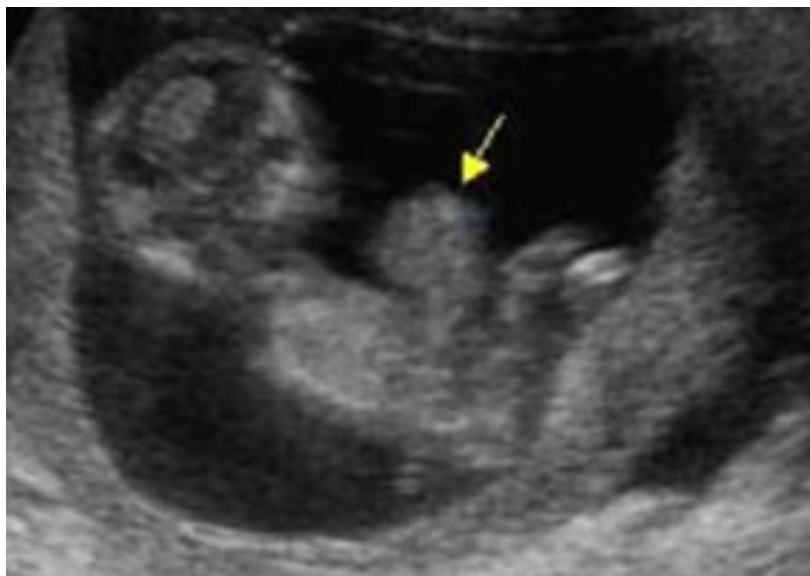
Gastroshiza je defekt prednje trbušne stijenke smješten paraumbilikalno, obično desnostrano. Sadržaj koji prolabira jest slobodan, odnosno nije prekriven amnijskom ovojnicom kao što je to slučaj kod omfalokele. Veličine je od 2 do 4 cm, a sadržaj koji prolabira najčešće je crijevo. Anomalija se u većini slučajeva prepoznaje prenatalno te preživljenje prelazi 90% (8).



Slika 5. Gastroshiza.

Incidencija se kreće od 1 do 5 slučajeva na 10 000 novorođene djece. Defekt nastaje između 4. i 10. tjedna embrionalnog razvoja, u vrijeme stapanja bočnih nabora i postojanja fiziološke hernijacije (9). Faktori koji pridonose razvoju defekta su mlada dob majke, pušenje, korištenje lijekova (antidepresivi, salicilati, nesteroidni antiinflamatorni lijekovi, nazalni dekongestivi) te korištenje droga (kokain, marihuana) u trudnoći (7). Neka istraživanja ističu i određene genske mutacije te genitourinarne infekcije majke kao rizične faktore (10). Za razliku od omfalokele, gastroshiza se obično pojavljuje kao izolirani defekt, pri čemu je učestalost pridruženih kromosomskih aberacija svega 1,2% (11).

Osnovu rane detekcije spomenutog defekta čine ultrazvuk te laboratorijski nalaz povišene vrijednosti alfa-fetoproteina. Definitivna dijagnoza postavlja se u drugom trimestru trudnoće, vizualizacijom slobodnih crijevnih vijuga u amnijskoj tekućini. Od omfalokele se može razlikovati prenatalno po tome što gastroshiza nema ovojnice te je defekt manjeg promjera (12).



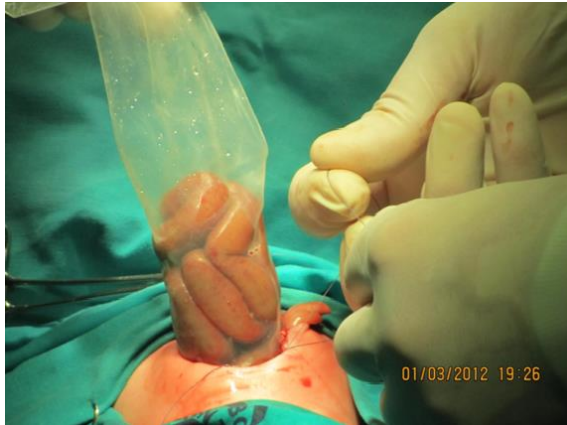Slika 6. Ultrazvučni prikaz gastroshize tijekom trudnoće.

Gastroshiza se može podijeliti na jednostavnu i kompleksnu. Kompleksna je rjeđa i čini 10-15% svih slučajeva gastroshize, a ostalu većinu čini jednostavna gastroshiza (9). Osnovna razlika je u tome što kompleksnu gastroshizu prate intestinalne komplikacije u odnosu na jednostavnu kod koje takvih komplikacija nema. Komplikacije koje se susreću su intestinalna atrezija, perforacija, nekroza te volvulus. One su praćene višim morbiditetom i mortalitetom. Takva djeca duže su hospitalizirana, duže vrijeme su na parenteralnoj prehrani, češće razvijaju sindrom kratkoga crijeva i nekrotizirajući enterokolitis (12). Smatra se da je uzrok komplicirane gastroshize uz prolongiranu izloženost crijeva amnijskoj tekućini, također kompresija mezenterija u području samog defekta što rezultira ishemijom i posljedičnim nastankom striktura, nekroze i perforacije (9).

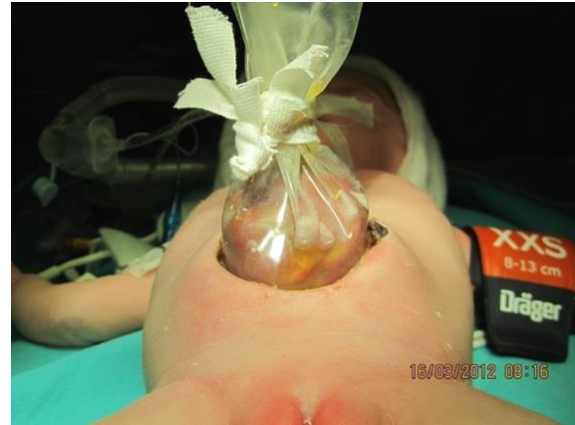Nakon postavljene dijagnoze, porod se planira u tercijarnom centru s dostupnom sveobuhvatnom medicinskom skrbi. Široko prihvaćen način poroda jest vaginalni, međutim o terminu poroda se još uvijek vodi rasprava. Neki autori navode prednosti poroda prije termina, točnije prije 36. tjedna gestacije. Smatraju kako duža izloženost crijeva amnijskoj tekućini dovodi do češćih i težih intestinalnih komplikacija, no drugi demantiraju to stajalište i smatraju kako dijete s gastroshizom ne bi trebalo izlagati rizicima koje prematuritet nosi sa sobom (7). Odmah po porodu nastoji se održati homeostaza organizma primjenom intravenskih tekućina, respiratornom potporom ukoliko je potrebna, termoregulacijom te zaštitom prolabiranih crijevnih vijuga. Crijeva se štite ovojima natopljenima u fiziološkoj otopini i/ili sterilnom plastičnom vrećom kako bi se spriječio daljnji gubitak topline i tekućine (9).

Osnovu liječenja čini kirurško zbrinjavanje postojećeg defekta trbušne stijenke i evisceriranih organa. U slučaju jednostavne gastroshize razlikuju se dva osnovna operativna pristupa: primarno i odgođeno zatvaranje defekta. Primarno zatvaranje defekta izvodi se u slučajevima kada je trbušna šupljina razvijena u dovoljnoj mjeri da se reponira crijevni sadržaj bez povišenja intraabdominalnog tlaka. Odgođeno zatvaranje primjenjuje se kada postoji disproporcija volumena trbušne šupljine i crijeva. Kada bi se u tom slučaju pristupilo primarnom zatvaranju defekta, zbog povišenja intraabdominalnog tlaka došlo bi do razvoja tzv. abdominalnog kompartment sindroma. Odgođeno zatvaranje se izvodi na dva načina: korištenjem teflonskih listova koji se ušivaju na fascijalni rub defekta, a preko njih se mobiliziraju reznjevi kože (tehnika po Schusteru) ili upotrebom silastičke vrećice koja se pričvrsti za bazu defekta, a repozicija se odvija postupno kroz tjedan ili više dana. Zatvaranje defekta trbušne stijenke nakon repozicije organa može se vršiti upotrebom šavova ili bez njih. Kod zatvaranja šavovima treba obratiti pozornost na intraabdominalni tlak koji se stvara i raste pri zatvaranju. Kod zatvaranja bez šavova, pupkovina se omata u području defekta i prekriva oblogama. Prednost ove posljednje tehnike je u tome što nema porasta tlaka, skraćeno je

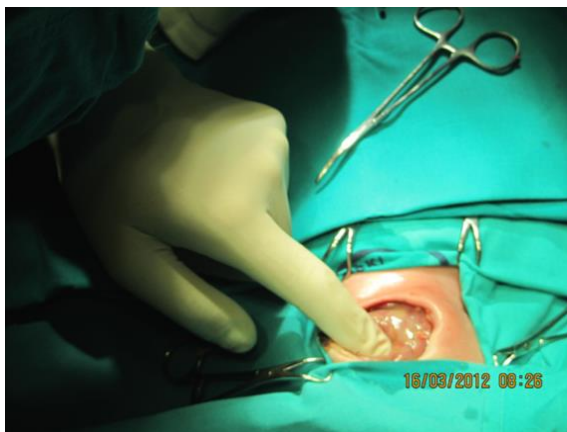vrijeme potrebne mehaničke ventilacije te je konačni kozmetički ishod bolji, a nedostatak što naknadno češće bude prisutna umbilikalna hernija (9).



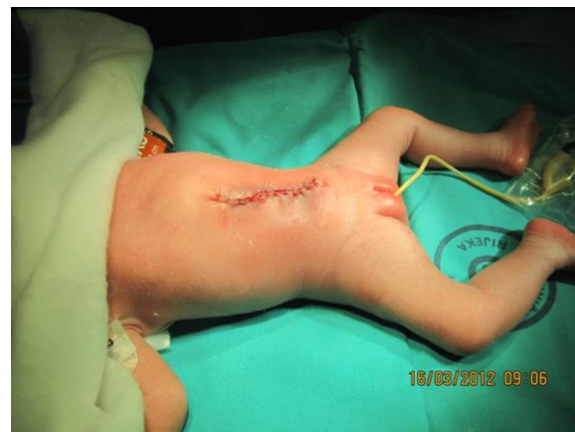a.



b.



c.



d.

Slika 7. Liječenje gastroshize odgođenim zatvaranjem: a. stavljanje sadržaja u silastičku vrećicu, b. sadržaj u vrećici kroz period od dva tjedna, c. izvršena repozicija sadržaja u trbušnu šupljinu, d. defekt trbušne stijenke zatvoren upotrebom šavova.

5.3. Cantrellova pentalogija

Cantrellova pentalogija jest rijedak kongenitalni poremećaj koji obuhvaća malformacije trbušne stijenke, sternum, srca, perikarda te dijafragme. Prvi je puta opisan 1958. godine od strane Jamesa R. Cantrella, koji je svih 5 navedenih malformacija povezo u jedinstven poremećaj (13). S obzirom na strukture koje zahvaća ovo stanje, još se naziva i torakoabdominalni sindrom (14).

Pojavnost spomenute anomalije iznosi 1 slučaj na 65 000 do 200 000 novorođenčadi (14). Predominantno se javlja u muške djece (13). Cantrell je smatrao da je uzrok malformacije dvostruk. Poremećaj u razvoju septuma transversuma i susjednog somatskog i splahnjičkog mezoderma dovode do defekata prednjeg dijela dijafragme, perikarda te srca. Također, zbog poremećaja migracije i fuzije bočnih mezodermalnih ploča javljaju se defekti torakalne i abdominalne stijenke. Njegova teorija prihvaćena je i danas. Većina slučajeva Cantrellove pentalogije je sporadična. Povezuje se s kromosomskim poremećajima (trisomija 18 i 21 te Turnerov sindrom), no točan uzrok je nepoznat (15).

Pentalogija se dijeli na kompletnu, u kojoj su prisutne anomalije svih pet navedenih struktura, te na parcijalnu u kojoj postoje samo neke od njih (15). Defekt trbušne stijenke je supraumbilikalni, smješten u ravnini simetrije. Može se prezentirati na više načina; kao omfalokela, dijastaza rektusa, epigastrična hernija, umbilikalna hernija. Defekt sternuma može biti prisutan kao potpuni nedostatak sternuma, nedostatak ksifoidnog nastavka ili postoji rascjep sternuma. U najgorem slučaju dolazi do pojave ektopije srca, stanja u kojem je srce izvan torakalne šupljine, prekriveno membranom ili tankom, pigmentiranom kožom (14). Uz navedeno, javljaju se i defekti prednjeg dijela dijafragme koji se očituju otvorom u dijafragmi te posljedičnim prolapsom abdominalnog sadržaja u torakalni prostor. Anomalije perikarda očituju se perikardijalnim izljevom (15). Srčani defekti se u najvećem broju slučajeva

prezentiraju ventrikularnim septalnim defektom (72%), ali i interaurikularnom komunikacijom, srčanim divertikulomom, pulmonalnom stenozom, tetralogijom Fallot. Nerijetko su uz navedeno prisutni i kraniofacijalni poremećaji, anomalije CNS-a, defekti ekstremiteta (14).

Kirurško liječenje je velik izazov zbog širokog spektra i kompleksnosti anomalija koje uz sebe vežu visoku smrtnost. Liječenje obuhvaća korekciju srčanih anomalija, repoziciju srca u torakalnu šupljinu i korekciju torakalne i abdominalne stijenke te dijafragme. Ovisno o stanju djeteta pri rođenju te složenosti defekata, operativni zahvat može se izvesti u jednom aktu ili u više navrata. Postoje različita stajališta o tome koji bi defekt prvo trebalo zbrinuti, no većinom su to srčane malformacije, nakon čega slijedi korekcija torakoabdominalne stijenke. Prognoza Cantrellove pentalogije je loša, sa stopom preživljenja od 37%. Uzrok smrti su tahiaritmije, bradikardija, srčano zatajenje, ruptura srčanog divertikuluma (13).

5.4. Ekstrofija mokraćnog mjehura

Ekstrofija mokraćnog mjehura predstavlja rijetku kongenitalnu malformaciju u kojoj nedostaje prednja stijenka mjehura, a stražnja je eksponirana okolini. Predstavlja najčešću varijantu entiteta ekstrofija mokraćnog mjehura-epispadija kompleks (BEEC), koji obuhvaća spektar anomalija od izolirane epispadije, preko ekstrofije mokraćnog mjehura, do najtežeg oblika - ekstrofije kloake (16). Prvi opis ekstrofije mokraćnog mjehura datira iz razdoblja prije Krista (17).

Anomalija se javlja u 3,3 slučaja na 100 000 živorođene djece. Uočena je učestalija pojava u muškog spola. Češće se javlja u djece čije su majke u prvom trimestru trudnoće pušile i bile izložene zračenju (16). Način nastanka ekstrofije nije u potpunosti jasan, no ono što se

zasigurno zna jest da je čitav spektar BEEC anomalija nastao zbog poremećaja razvoja kloakalne membrane; njene veličine, položaja i/ili prijevremene rupture (18).

Prenatalni, ultrazvučni biljezi koji ukazuju da se radi o spomenutoj anomaliji uključuju vizualizaciju solidne mase u infraumbilikalnom dijelu abdomena, izostanak vizualizacije mokraćnog mjehura, normalan volumen amnijske tekućine, nisko postavljenu inserciju pupkovine, normalan nalaz fetalnih bubrega, razmaknute ilijačne kosti te umbilikalne arterije smještene uz solidnu masu donjeg dijela abdomena (19).

Po rođenju, vidljiva je crvena masa u suprapubičnom predjelu koja predstavlja otvoren mokraćni mjehur. Iz mase se kontinuirano drenira mokraćna. U pravilu, širina otvorenog mjehura korelira sa stupnjem dijastaze simfize. Često su vidljiva ušća uretera. Ukoliko je prisutna i epispadija, u dječaka se penis doima kraćim, ušće mokraćne cijevi je postavljeno dorzalno te postoji rascjep glansa, a u djevojčica se nalazi rascjep klitorisa što ponekad otežava diferencijaciju spola (16).

Cilj kirurške rekonstrukcije je očuvanje bubrežne funkcije, zatvaranje mokraćnog mjehura i trbušne stijenke, postizanje urinarne kontinencije te formiranje funkcionalnih vanjskih spolnih organa. Razlikuju se dvije tehnike: MSRE (engl. modern staged repair of exstrophy), koja zahtijeva 2-3 zahvata, te CPRE (engl. complete primary repair of bladder exstrophy), koja se izvodi u jednom aktu. Kod MSRE tehnike se odmah po rođenju djeteta zatvara mokraćni mjehur, uz izvođenje osteotomije zdjelice ukoliko je potrebna kako bi se defekt trbušne stijenke zatvorio. U drugom zahvatu se vrši rekonstrukcija mokraćne cijevi i korekcija epispadije ukoliko je prisutna. Obično se izvodi između djetetovog 6. i 9. mjeseca života. Oko 5. godine života izvodi se posljednji korak u kojem se radi rekonstrukcija vrata mokraćnog mjehura kako bi se postigla adekvatna urinarna kontinencija. Kod CPRE tehnike, prethodno navedeni zahvati

izvode se odjednom. Međutim, nerijetko djeca podvrgnuta toj tehnici zahtijevaju dodatne operacije kasnije tijekom života zbog postojanja VUR-a ili inkontinencije (20).

5.5. Body stalk anomalija

Body stalk anomalija ili limb-body wall kompleks (LBWC) je rijedak kongenitalni poremećaj koji se prezentira malformacijama torakalne i abdominalne stijenke, uz mnoštvo pridruženih anomalija. Prvi puta je opisan 1906. godine od strane Kermaunera. Gotovo uvijek završava intrauterinom smrću (21).

Incidencija poremećaja je 1 slučaj na 14 000 do 31 000 trudnoća (22). Točna patofiziologija BSA nije poznata, no postoje tri teorije kojima se pokušava objasniti nastanak anomalije. Prema prvoj teoriji, malformacije u BSA nastaju rupturom amnijske ovojnice i nastankom amnijskih traka koje dovode do deformiteta fetusa, prema drugoj teoriji one nastaju uslijed vaskularnih poremećaja i neadekvatne opskrbe fetusa krvlju te prema trećoj teoriji uzrok je u abnormalnom savijanju embrija što uzrokuje nepravilni razmještaj organa i dijelova tijela (23). U većini opisanih slučajeva ne nalaze se kromosomske abnormalnosti (24).

Dijagnoza se postavlja između 10. i 14. tjedna embrionalnog razvoja, iako suspektne ultrazvučne promjene budu vidljive ranije. Te promjene uključuju velike abdominalne defekte, abnormalnosti aksijalnog skeleta (kifoza, skolioza) te skraćenu ili odsutnu pupkovinu (22). Van Allen i suradnici su 1987. godine postavili dijagnostičke kriterije za BSA. Dva od tri sljedeća kriterija moraju biti prisutna da bi se postavila dijagnoza: eksencefalija/anencefalija s rascjepima lica, abdominalni ili torakoabdominalni defekt te defekti ekstremiteta (uvrnuto stopalo, polidaktilija, oligodaktilija, sindaktilija, brahidaktilija, amelija) (23). Uz prethodno spomenute glavne defekte, često se nalaze i pridružujući defekti neuralne cijevi, hipoplazija pluća, malformacije urinarnog sustava, intestinalna atrezija (25).

Opisano je svega nekoliko slučajeva rođenja djeteta sa spomenutom anomalijom. Međutim, svi su završili fatalno u ranom neonatalnom periodu (26). Iz tog razloga, neki autori predlažu naziv letalni limb-body wall kompleks, LLBWC (27).

6. Prune belly sindrom

Prune belly sindrom (PBS) ili Eagle-Barrettov sindrom je rijedak urođeni poremećaj definiran trijasom simptoma koju čine deficijencija abdominalne muskulature, abnormalnosti mokraćnog sustava te obostrani kriptorhizam u dječaka. Gotovo uvijek se javlja u muškog spola. Prvi je puta opisan 1839. od strane Frolicha, a 1901. godine ga je Osler nazvao “prune belly” zbog naboranog izgleda trbušne stijenke nalik na suhu šljivu (28). Unatoč tome što je PBS poznat po trijasu simptoma, u više od polovice pacijenata javljaju se pridružene anomalije kardiopulmonalnog, gastrointestinalnog te lokomotornog sustava (29). U slučaju unilateralne deficijencije trbušnog mišićja, unilateralnog kriptorhizma ili u slučaju pojave sindroma u ženskog spola, govorimo o parcijalnom ili pseudo prune belly sindromu (PPBS) (30).

6.1. Epidemiologija i etiologija

Javlja se s incidencijom od 3,8 slučaja na 100 000 živorođene djece. Pojavnost u djevojčica je manja od 5% (29). Češće se javlja u crne rase, a rjeđe u osoba hispanskog porijekla u odnosu na cjelokupnu populaciju (28).

Iako se najčešće javlja sporadično, pojava PBS-a u monozigotnih muških blizanaca, unutar obitelji i općenito veća učestalost u muškaraca ukazuje na moguću gensku podlogu. Međutim, u slučaju monozigotnih blizanaca, zabilježeni su istovremeno i nesklad i podudarnost za PBS, što implicira da naslijeđene genske mutacije same po sebi ne mogu objasniti patogenezu sindroma (31).

U dva sporadična slučaja PBS-a uočena je delecija kromosoma 17q12 koji kodira gen HNF1 β (engl. hepatocyte nuclear factor-1-beta) te je taj gen postao gen kandidat za spomenuti sindrom. No, u provedenom istraživanju na 32 slučaja, svega 3% pacijenata imalo je spomenutu

mutaciju. Potrebna su daljnja genetska istraživanja jer identifikacija genske osnove može u konačnici dovesti do prevencije i poboljšanog liječenja ovog rijetkog, ali ozbiljnog sindroma (32).

6.2. Patogeneza

Postoje dvije teorije kojima se objašnjava nastanak PBS-a. Prema prvoj, anomalija nastaje zbog defekta u bočnoj ploči mezoderma, između 6. i 10. tjedna embrionalnog razvoja. Pošto se strukture zahvaćene u sindromu (bubrezi uz ostatak mokraćnog sustava, prostata te trbušna stijenka) razvijaju iz mezodermalne osnove, ova teorija je prihvaćena kao moguća. Prema drugoj teoriji, prenatalna opstrukcija uretre dovodi do distenzije mokraćnog mjehura i dilatacije uretera. Ta distenzija onemogućava spuštanje testisa i razvoj trbušne stijenke (28). Pojavnost gotovo isključivo u muškog spola objašnjava se kompleksnijom morfogenezom uretre te time lakšim nastankom opstrukcije (35).

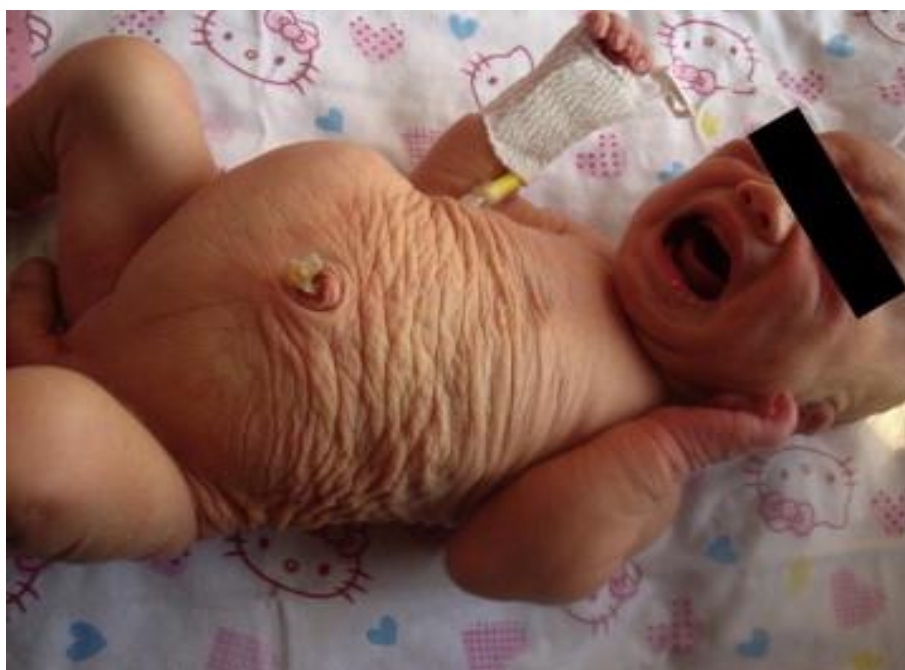6.3. Dijagnoza

Dijagnoza se postavlja u drugom tromjesječju trudnoće uz pomoć ultrazvuka. Ključni znakovi koji sugeriraju da se radi o PBS-u uključuju vizualizaciju distendiranog mokraćnog mjehura, dilatiranih uretera, hidronefroze uz deficijenciju ili potpuni nedostatak abdominalne muskulature (37).

6.4. Klinička prezentacija

Trbušna stijenka

Izgled trbušne stijenke novorođenčeta odmah sugerira da se radi o spomenutom sindromu, bez obzira da li se dijagnoza postavila prenatalno ili nije. Konture abdominalnih organa mogu se razaznati i olako palpirati kroz stanjenu i naboranu trbušnu stijenku. U gornjem dijelu stijenke prisutni su i funkcionalni svi slojevi muskulature, dok distalno od pupka obično funkcija muskulature nije prisutna, odnosno mišićni slojevi izrazito su stanjeni. Postoje velike individualne razlike u stanjenosti i rastezljivosti trbušne stijenke. Kod neke djece će se, kako će rasti i razvijati se, u dovoljnoj mjeri razviti i osnažiti trbušno mišićje. S druge strane, kod nekih će biti potrebna opsežna rekonstrukcija trbušnog zida (33).



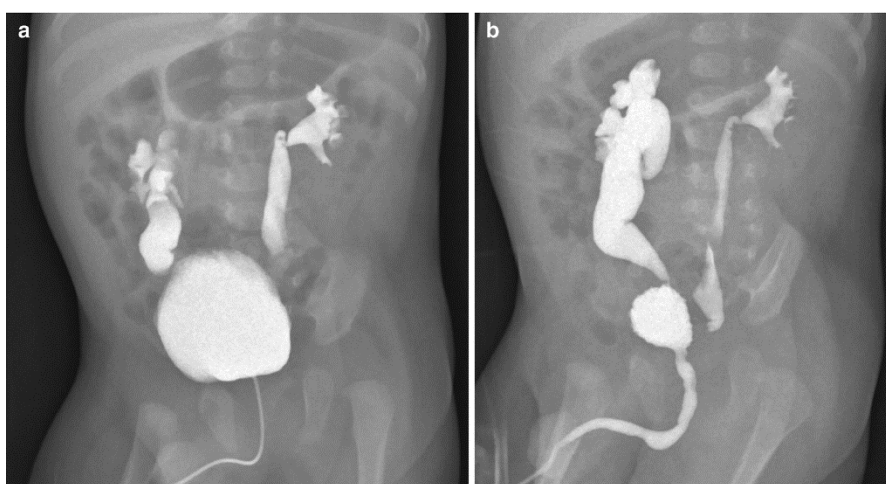
Slika 8. Trbušna stijenka djeteta s Prune belly sindromom. (preuzeto s web stranice Pediatrics and neonatology: [https://www.pediatr-neonatology.com/article/S1875-9572\(13\)00066-1/fulltext](https://www.pediatr-neonatology.com/article/S1875-9572(13)00066-1/fulltext))

Kriptorhizam

U dječaka se uočava nedostatak testisa u skrotumu. Radi se o pravim nespuštenim testisima, pri čemu oni nisu palpabilni zbog zaostajanja u trbušnoj šupljini. Testisi su hipoplastični, a često budu prisutne i razvojne anomalije pasjemenika i sjemenovoda. Generalno, muškarci rođeni s PBS-om su neplodni, iako zahvaljujući napretku medicine i razvoju metoda potpomognute oplodnje, postoji nekoliko opisanih slučajeva ostvarivanja potomstva tehnikom intracitoplazmatske injekcije spermija (ICSI) (33).

Mokraćni sustav

Bubrezi mogu biti minimalno zahvaćeni do kompletno displastičnih i nefunkcionalnih. Kanalikularni sustav bubrega u većini slučajeva je umjereno dilatiran. Ureteri su izduženi i dilatirani s izraženijom dilatacijom u distalnim dijelovima. Peristaltika je insuficijentna i neučinkovita. Kapacitet mokraćnog mjehura je dva do četiri puta veći od normalnog, a VUR se nalazi u 75% slučajeva. Prostata je hipoplastična (34). Gotovo 80% pacijenata rođenih s PBS-om imat će infekciju mokraćnog sustava uslijed postojanja VUR-a, prisutne urinarne staze zbog oskudne peristaltike uretera te nepotpunog pražnjenja mokraćnog mjehura (37).



Slika 9. Prikaz VUR-a MCUG-om kod djeteta s Prune belly sindromom; VUR - vezikoureteralni refluks, MCUG - mikcijska cistouretrografija. (preuzeto iz elektroničke knjige dostupne na Internetu: Messina M., Molinaro F., Angotti R. (2019) Prune-Belly Syndrome. In: Lima M., Reinberg O. (eds) Neonatal Surgery. Springer, Cham.; citirano 20.06.2021.)

Unatoč karakterističnom trijasu simptoma, u gotovo 80% slučajeva su pridružene i druge anomalije, uključujući respiratorni (hipoplazija pluća), srčani (PDA, VSD, ASD), gastrointestinalni (malrotacija crijeva, anorektalne anomalije), muskuloskeletni sustav (skolioza, displazija kukova, uvrnuto stopalo) (33).

Ovisno o prisutnim simptomima kod pojedinog djeteta, Woodard je klasificirao PBS u tri kategorije. U prvu kategoriju ulaze djeca kod kojih je prenatalno bio prisutan oligohidramnij uslijed renalne displazije, a sekundarno postoji hipoplazija pluća. Ta djeca često imaju karakterističan izgled lica uključujući mikrognatiju, hipertelorizam, izražen epikantus, udubljen korijen nosa te nisko položene uši (“Potterov sindrom”). Često budu prisutni i skeletni deformiteti i atrezija uretre. Ta prva kategorija je najteža, a javlja se u 20% slučajeva. U drugu kategoriju ulaze djeca sa umjerenom bubrežnom insuficijencijom te umjereno teškom hidroureteronefrozom, a hipoplazija pluća uglavnom nije izražena. U treću kategoriju se ubrajaju djeca s nepotpunom kliničkom slikom (nije prisutan karakterističan trijas simptoma) ili je klinička slika potpuna, no simptomi su blagog oblika, bez bubrežne insuficijencije i hipoplazije pluća. Druga i treća kategorija se javljaju u preostalih 80% slučajeva (37).

Tablica 1. Woodardova klasifikacija Prune belly sindroma ovisno o prisutnim simptomima.

Kategorija	Karakteristike
I (20%)	Bubrežna displazija Prisutan oligohidramnij u trudnoći Hipoplazija pluća Potterov sindrom
II (40%)	Prisutan trijas simptoma Umjerena ili unilateralna bubrežna displazija Nema hipoplazije pluća Moguća progresija do bubrežnog zatajenja
III (40%)	Trijas simptoma je inkompletan ili je blage kliničke slike Nema bubrežne displazije Nema hipoplazije pluća

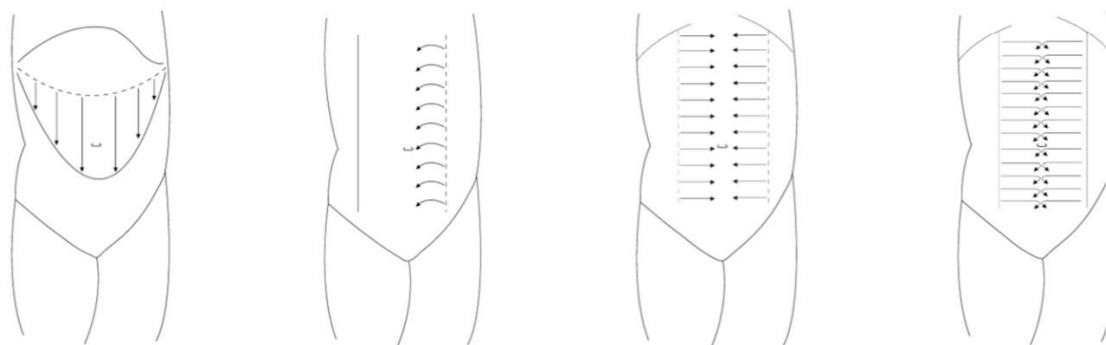
6.5. Liječenje

U liječenju je neophodan multidisciplinarni pristup te se skrb individualizira ovisno o prisutnom fenotipu. Neki pacijenti zahtijevaju rekonstrukciju trbušnog zida i urinarnog sustava, dok je drugima dovoljna bilateralna orhidopeksija. Glavni ciljevi liječenja uključuju očuvanje bubrežne funkcije, postizanje odgovarajućeg pražnjenja mjehura, očuvanje plodnosti i odgovarajuće spolne funkcije te poboljšanje kvalitete života (36).

Trbušna stijenka

Osnova abdominoplastike jest iskoristiti normalno građen i funkcionalan periferni i gornji dio trbušne stijenke kako bi se korigirao abnormalni i manjkavi središnji i donji dio. U tu svrhu, četiri su opisane kirurške tehnike. Randolphov postupak se sastoji od reza u obliku slova "U" koji se pruža između završetaka 12. rebra lijeve i desne strane, uz izrezivanje donjih trbušnih slojeva, a povlačenjem gornjih prema preponama i stidnoj kosti. Erlichova metoda sastoji se od vertikalnog reza u ravnini simetrije uz šivanja fascije u dva sloja. Monfortova tehnika uključuje radikalni debridement rubova fascije prije šivanja fascije u dva sloja. Firlitovom tehnikom se rubovi kože opsežno isprepariraju kako bi se eksponirao mišićni sloj kroz medijanu laparotomiju. Potom se mišići šiavaju u dva sloja bez zasebnih osvježavanja rubova fascije (28).

Osim iz kozmetičkih razloga, metoda abdominoplastike može poboljšati tonus mišića, što pomaže u pražnjenju mokraćnog mjehura i defekaciji (28).



Slika 10. Tehnike abdominoplastike prema Randolphu, Erlichu, Monfortu i Firlitu (slijeva nadesno) (28).

Kriptorhizam

Orhidopeksija je osnovni operativni zahvat u slučaju postojanja kriptorhizma. Preporuka je da se izvrši između 6. i 12. mjeseca života (38). U PBS-u se može izvesti bilateralna orhidopeksija u jednom aktu s očuvanjem testikularnih krvnih žila te bilateralna orhidopeksija u jednom ili dva akta po Fowler-Stephensu. Koja će se metoda koristiti ovisi ponajprije o duljini testikularnih krvnih žila. Mogu se izvoditi otvorenom ili laparoskopskom tehnikom (28). Uspješnost operativnog zahvata gleda se kao postotak testisa koji ostanu u skrotumu i koji ne atrofiraju nakon zahvata (38). Uočena je viša stopa gubitka funkcije testisa u djece s PBS-om nego u slučaju izoliranog kriptorhizma. Smatra se da je uzrok tome što se orhidopeksija radi u starijoj dobi kod djece s PBS-om tj. da samo postojanje sindroma ne povećava vjerojatnost lošeg ishoda. Obično se operacija izvodi nakon prve godine života, zajedno s abdominoplastikom i rekonstrukcijom mokraćnog sustava (28).

Mokraćni sustav

Glavni cilj je očuvanje bubrežne funkcije i prevencija urinarnih infekcija. Različiti autori zagovaraju različita stajališta. Neki potiču ranu kiruršku korekciju urinarnog sustava. Ovdje se urin primarno drenira ureterostomom, a potom se pristupa rekonstrukciji koja se sastoji od

suženja uretera, reimplantacije i redukcijske cistoplastike. Drugi zagovaraju konzervativniji pristup, gdje se profilaktički primjenjuju antibiotici, uz dvostruko pražnjenje (engl. “double voiding”) mokraćnog mjehura kako bi se izbjegla retencija mokraće. Svakako, izbor ovisi o postojećim abnormalnostima urinarnog sustava i dinamici pražnjenja mjehura. Stoga je po rođenju djeteta potrebno napraviti odgovarajuće dijagnostičke pretrage, uključujući ultrazvuk bubrega za određivanje stupnja displazije i dilatacije odvodnog sustava te mikcijsku cistouretrografiju (mCUG) kako bi se dobio uvid u dinamiku pražnjenja mokraćnog mjehura i otkrio VUR, a potom se odredi koji pristup će se koristiti (28).

6.6. Prognoza

Prune belly sindrom se prezentira širokim rasponom simptoma, pri čemu neka djeca završavaju fatalno rano nakon rođenja, a druga žive gotovo normalan život. Perinatalna smrtnost kreće se između 10 i 25% i izravno je u korelaciji sa prematuritetom i težinom plućne hipoplazije. Pri tome, oko 40% djece je rođeno prije termina, a gotovo polovica zahtijeva mehaničku ventilaciju pri rođenju. Četvrtina pacijenata ima neku od urođenih srčanih grešaka koja uvelike utječe na ishod (37).

Prethodno spomenuta Woodardova klasifikacija dijeli pacijente u tri skupine. Djeca iz prve skupine (20%) prezentiraju se mrtvorodenjem ili umiru ubrzo nakon rođenja. Djeca u drugoj skupini (oko 40%) imaju odgovarajuću bubrežnu funkciju pri rođenju, no zbog značajnih bubrežnih abnormalnosti funkcija se može pogoršati kasnije u životu što u krajnjem slučaju iziskuje bubrežnu transplantaciju. Treća skupina (oko 40%) ima najbolju prognozu s normalnom bubrežnom funkcijom unatoč blagim urološkim abnormalnostima (37).

7. Rasprava

Kada se govori o uspješnom liječenju, uvijek se primarno misli na preživljenje. No, kakav je daljnji razvoj pacijenata? Kako oni funkcioniraju u svakodnevnom životu? Kakva je njihova kvaliteta života? To su neka od pitanja na koja se posljednjih godina više obraća pažnja (40).

Dojenčad koja se u neonatalnom periodu podvrgava operaciji zbog urođenih anomalija u opasnosti je od zastoja u neurorazvoju; nedavna meta-analiza obuhvatila je 23 studije u kojima je otkrila kako je kognitivna i motorička odgoda u razvoju identificirana kod 23% takve djece (40). Istraživanje koje su proveli Gupta i suradnici obuhvaćalo je 16 dojenčadi u starosti od godine dana koji su rođeni s gastroshizom. Uočeno je da su djeca s nižom porođajnom težinom u odnosu na gestacijsku dob (SGA) imala odgodu u razvoju govora (40). Danzer i suradnici su u svoje istraživanje uključili dvogodišnju djecu rođenu sa “gigantskom” omfalokelom i zaključili kako od više od 50% djece iz navedene skupine ima neki oblik neurološkog oštećenja (41). Harris i suradnici u svom su istraživanju uočili kako se javljaju i poteškoće u kratkoročnom pamćenju. Njihova studija obuhvatila je 39 desetogodišnjaka rođenih s gastroshizom (42).

Postavlja se pitanje zašto ta djeca imaju poteškoća u razvoju? Za gastroshizu je poznato je se češće javlja u mladih majki, s anamnezom korištenja droge i alkohola te niskim socioekonomskim statusom, no to ne uključuje sve obitelji. Pridružene anomalije, veličina defekta, restrikcija rasta, perinatalna i neonatalna intenzivna njega povećavaju rizik od zastoja u razvoju. Također, velik broj operativnih zahvata i dugotrajna anestezija u ranom neonatalnom razdoblju se smatraju lošim prediktorima (40).

Provedeno je i istraživanje o kvaliteti života u osoba rođenih sa Prune belly sindromom. Podaci su dobiveni pomoću upitnika, a rezultati su uspoređivani s vršnjacima bez urođenih defekata.

Zabilježeni su problemi u socijalnom funkcioniranju, postojanje emocionalnih poteškoća, snižene razine energije, a u pacijenata kojima je bila potrebna transplantacija bubrega su na skali procjene tjelesnog funkcioniranja, opće percepcije zdravlja, socijalne funkcije i mentalnog zdravlja imali lošije rezultate u odnosu na pacijente s PBS-om kojima transplantacija nije bila potrebna (29).

Iz navedenih razloga, pacijenti rođeni sa kongenitalnim defektima zahtijevaju multidisciplinarni pristup kako bi se prepoznala dojenčad s visokim rizikom zastoja u razvoju i kako bi se uputila u centre za ranu intervenciju i postigla što viši stupanj razvoja, ali isto tako potrebna im je i psihološka potpora kasnije u životu zbog poteškoća s kojima se susreću i zbog kojih se osjećaju drugačijima od ostalih (40).

8. Zaključak

Kongenitalni defekti prednje trbušne stijenke obuhvaćaju brojne anomalije koje povezuje nastanak u rano embrionalno doba. Različit je ishod između različitih defekata, ali i unutar iste anomalije, što uvelike ovisi o pridruženim malformacijama drugih sustava. Vrlo je važna rana detekcija u trudnoći kako za obitelj, tako i za liječnike. Porod se uvijek planira u tercijarnom centru zbog potrebne sveobuhvatne medicinske skrbi. Kirurško liječenje čini osnovu zbrinjavanja takve djece i provodi se uglavnom u dojenačko doba. Za svaku pojedinu anomaliju postoje odgovarajući zahvati kojima se postiže visoka funkcionalnost zahvaćenih sustava, a također i povoljan kozmetički ishod. Nerijetko su potrebne dodatne reoperacije u toku života.

9. Sažetak

Kongenitalni defekti prednje trbušne stijenke obuhvaćaju brojne anomalije kojima je zajednička pojava protruzija abdominalnih organa izvan trbušne šupljine. Najčešće se radi o protruziji crijevnih vijuga. Anomalije nastaju tijekom ranog embrionalnog razvoja, uslijed izostanka povlačenja fiziološke umbilikalne hernijacije. Najčešći defekti su omfalokela i gastroshiza, s incidencijom oko 3 slučaja na 10 000 živorođene djece. Glavna razlika među njima je u tome što je kod omfalokele sadržaj prekriven ovojnicom, dok su kod gastroshize crijevne vijuge slobodne. Također, uz omfalokelu često vežemo kromosomske abnormalnosti, što kod gastroshize nije slučaj. Osim spomenutih, anomalije koje se rjeđe susreću su Cantrellova pentalogija, ekstrofija mokraćnog mjehura, body stalk anomalija. Cantrellova pentalogija je složenija, gdje se osim defekta trbušne stijenke nalaze i malformacije sternuma, srca, perikarda te dijafragme. Ekstrofija mokraćnog mjehura predstavlja najčešću varijantu entiteta ekstrofija mokraćnog mjehura - epispadija kompleks (BEEC), u kojoj nedostaje prednja stijenka mjehura, a stražnja je eksponirana okolini. Body stalk anomalija je najteži oblik u kojoj su prisutne malformacije torakalne i abdominalne stijenke, uz mnoštvo pridruženih anomalija, te gotovo uvijek završava intrauterinom smrću.

Prune belly sindrom obuhvaća trijas simptoma koji uključuje deficijenciju abdominalne muskulature, abnormalnosti mokraćnog sustava te obostrani kriptorhizam u dječaka. Gotovo uvijek se javlja u muškog spola.

Dijagnoza spomenutih anomalija se postavlja krajem prvog, odnosno početkom drugog trimestra trudnoće, a kirurško zbrinjavanje čini osnovu liječenja.

Ključne riječi: kongenitalni defekti prednje trbušne stijenke, embrionalni razvoj, kirurško liječenje

10. Summary

Congenital anterior abdominal wall defects encompass numerous anomalies. What all of them have in common is the protrusion of abdominal organs outside of the abdominal cavity. Most commonly, it is the case of protrusion of intestines. Anomalies occur during the early embryonic development, amidst the absence of physiological umbilical herniation withdrawal. The most common anomalies are omphalocele and gastroschisis, with the incidence of around 3 cases on 10 000 live births. The main difference between them is that in the case of omphalocele, the abdominal content is covered with a sac. Conversely, the intestines are not covered in the case of gastroschisis. Furthermore, omphalocele is often linked to chromosomal anomalies, which is not the case with gastroschisis. Besides of the aforementioned anomalies, the ones that are not as common are pentalogy of Cantrell, bladder exstrophy and body stalk anomaly. Pentalogy of Cantrell is more complex because, in addition to abdominal wall defects, anomalies of sternum, heart, pericardium and diaphragm can also be found. Bladder exstrophy represents the most common version of the bladder exstrophy - epispadia complex (BEEC), in which the anterior bladder wall is missing while the posterior wall is exposed. Body stalk anomaly is the most severe form in which malformations of the thoracic and abdominal walls are present, with a plethora of associated anomalies and it almost always ends in intrauterine demise.

Prune belly syndrome encompasses a triad of symptoms including deficiency of abdominal muscles, abnormalities of urinary tract and bilateral cryptorchidism at boys. It is most commonly found in males.

The diagnoses of the aforementioned anomalies are set at the end of first or at the beginning of the second pregnancy trimester. Surgical procedure forms a basis for treatment.

Key words: congenital anterior abdominal wall defects, embryonic development, surgical repair

11. Literatura

1. Mansfiels SA, Jancelewicz T. Ventral Abdominal Wall Defects. *Pediatr Rev.* 2019;40(12):627-635.
2. Bielicki IN, Somme S, Frongia G, Holland-Cunz SG, Vuille-Dit-Bille RN. Abdominal Wall Defects-Current Treatments. *Children (Basel).* 2021;23(8):170.
3. Križan Z. Kompendij anatomije čovjeka. 3. izd. 3. dio, Pregled građe grudi, trbuha, zdjelice, noge i ruke: za studente opće medicine i stomatologije. Zagreb: Školska knjiga; 1997.
4. Sadler TW. Langmanova medicinska embriologija, prijevod X izdanja, Školska knjiga, Zagreb, 2008.
5. Orphanet. Orphanet: Omphalocele. 2020. Preuzeto 02.06.2021. na: <https://www.orpha.net>
6. Verla MA, Style CC, Olutoye OO. Prenatal Diagnosis and Management of Omphalocele. *Semin Pediatr Surg.* 2019;28(2):84-88.
7. Gamba P, Midrio P. Abdominal wall defects: Prenatal diagnosis, newborn management, and long-term outcomes. *Semin Pediatr Surg.* 2014;23(5):283-90.
8. Saada J, Oury JF, Vuillard E, Guibourdenche J, De Lagausie P, Sterkers G et al. Gastroschisis. *Clin Obstet Gynecol.* 2005;48(4):964-72.
9. Skarsgard ED. Management of gastroschisis. *Curr Opin Pediatr.* 2016;28(3):363-9.
10. Werler MM, Guéry E, Waller DK, Parker SE. Gastroschisis and Cumulative Stressor Exposures. *Epidemiology.* 2018;29(5):721-728.
11. Mastroiacovo P, Lisi A, Castilla EE, Martínez-Frías ML, Bermejo E, Marengo L, et al. Gastroschisis and associated defects: an international study. *Am J Med Genet A* 2007;143A:660-671.
12. Oakes MC, Porto M, Chung JH. Advances in Prenatal and Perinatal Diagnosis and Management of Gastroschisis. *Semin Pediatr Surg.* 2018 Oct;27(5):289-299.
13. Williams AP, Marayati R, Beierle EA. Pentalogy of Cantrell. *Semin Pediatr Surg.* 2019;28(2):106-110.
14. Orphanet. Orphanet: Pentalogy of Cantrell. 2015. Preuzeto 04.06.2021. na: <https://www.orpha.net>
15. Sana MK, Rentea RM. Pentalogy of Cantrell. 2020. In: StatPearls [Internet]. Treasure Island (FL): StatPearls Publishing; 2021.

16. Anand S, Lotfollahzadeh S. Bladder Exstrophy. 2021 In: StatPearls [Internet]. Treasure Island (FL): StatPearls Publishing; 2021.
17. Buyukunal CS, Gearhart JP. A short history of bladder exstrophy. *Semin Pediatr Surg.* 2011;20(2):62-5.
18. Kulkarni B, Chaudhari N. Embryogenesis of bladder exstrophy: A new hypothesis. *J Indian Assoc Pediatr Surg.* 2008;13(2):57-60.
19. Mallmann MR, Mack-Detlefsen B, Reutter H, Pohle R, Gottschalk I, Geipel A et al. Isolated bladder exstrophy in prenatal diagnosis. *Arch Gynecol Obstet.* 2019;300(2):355-363.
20. Pathak P, Ring JD, Delfino KR, Dynda DI, Mathews RI. Complete primary repair of bladder exstrophy: a systematic review. *J Pediatr Urol.* 2020;16(2):149-153.
21. Bohiltea RE, Tufan CF, Cirstoiu MM, Dumitru AV, Georgescu TA, Sajin M et al. Body stalk anomaly in a monochorionic-diamniotic twin pregnancy – case report and review of the literature. *Rom J Morphol Embryol* 2017;58(4):1453–1460.
22. Quijano FE, Rey MM, Echeverry M, Axt-Flidner R. Body Stalk Anomaly in a 9-Week Pregnancy. *Case Rep Obstet Gynecol.* 2014;2014:357285.
23. Singh A, Singh J, Gupta K. Body stalk anomaly: antenatal sonographic diagnosis of this rare entity with review of literature. *J Ultrason.* 2017;17(69): 133–135.
24. Yang Y, Wang H, Wang Z, Pan X, Chen Y. First trimester diagnosis of body stalk anomaly complicated by ectopia cordis. *J Int Med Res.* 2020;48(12):300060520980210.
25. Kocherla K, Kumari V, Kocherla PR. Prenatal diagnosis of body stalk complex: A rare entity and review of literature. *Indian J Radiol Imaging.* 2015; 25(1): 67–70.
26. Do Nascimento Lazaroni TL, Furtado Cruzeiro PC, Piçarro C, Magalhães Victoria A, Botelho Filho FM, Tatsuo ES et al. Body stalk anomaly: three months of survival. Case report and literature review. *J Pediatr Surg Case Rep.* 2016.
27. Gulczyński J, Świątkowska-Freund M, Paluchowski P, Hermann-Okoniewska B, Iżycka-Świeszewska E. Limb body wall complex – the history of the entity and presentation of our series of cases. *Polish Journal of Pathology.* 2019;70(1):33-41.
28. Hassett S, Smith GHH, Holland AJA. Prune belly syndrome. *Pediatr Surg Int.* 2012;28:219–228.
29. Arlen AM, Nawaf1 C, Kirsch AJ. Prune belly syndrome: current perspectives. *Pediatric Health Med Ther.* 2019;10:75-81.

30. Grover H, Sethi S, Garg J, Ahluwalia AP. Pseudo Prune Belly Syndrome: Diagnosis Revealed by Imaging - A Case Report and Brief Review. *Pol J Radiol.* 2017;82:252-257.
31. Ramasamy R, Haviland M, Woodard JR, Barone JG. Patterns of inheritance in familial prune belly syndrome. *Urology.* 2005;65:1227.
32. Granberg CF, Harrison SM, Dajusta D, Zhang S, Hajarnis S, Igarashi P et al. Genetic basis of prune belly syndrome: screening for HNF1 β gene. *J Urol.* 2012;187(1):272-8.
33. Jennings RW. Prune belly syndrome. *Semin Pediatr Surg.* 2000;9(3):115-20.
34. Zugor V, Schott GE, Labanaris AP. The Prune Belly syndrome: urological aspects and long-term outcomes of a rare disease. *Pediatr Rep.* 2012;4(2):e20.
35. Tagore KR, Ramineni AK, Vijaya Lakshmi AR, N B. Prune belly syndrome. *Case Rep Pediatr.* 2011;2011:121736.
36. Lopes RI, Baker LA, Dénes FT. Modern management of and update on prune belly syndrome. *J Pediatr Urol.* 2021;24:S1477-5131(21)00217-5.
37. Pomajzl AJ, Sankararaman S. Prune Belly Syndrome. 2020. In: *StatPearls [Internet]. Treasure Island (FL): StatPearls Publishing; 2021*
38. Županić B, Štampalija F, Popović Lj, Bastić M, Bahtijarević Z, Višnjić S i sur. Liječenje nespuštenih testisa – vrijeme za promjene u pristupu i načinu kirurškog liječenja. *Paediatr Croat.* 2009;53:13-18.
39. Walker K, Holland AJA. Physical growth, neurodevelopment and cognition outcomes in children with abdominal wall defects: a tale with two endings? *Arch Dis Child Fetal Neonatal Ed.* 2019;104(1):F2-F3.
40. Gupta V, Trivedi A, Walker K, et al. Neurodevelopmental outcome of infants with gastroschisis at one-year follow-up. *J Neonatal Surg.* 2015;4.
41. Danzer E, Gerdes M, D'Agostino JA, et al. Patient characteristics are important determinants of neurodevelopmental outcome during infancy in giant omphalocele. *Early Hum Dev.* 2015;91:187–93.
42. Harris EL, Hart SJ, Minutillo C, et al. The long-term neurodevelopmental and psychological outcomes of gastroschisis: a cohort study. *J Pediatr Surg.* 2016;51:549–53.

12. Životopis

Sabina Lončarić rođena je 27.04.1997. u Varaždinu. Treću osnovnu školu pohađala je od 2003. do 2011. godine. Po završetku osnovnoškolskog obrazovanja upisuje Drugu gimnaziju Varaždin koju završava 2015. godine te iste godine upisuje Integrirani preddiplomski i diplomski sveučilišni studij Medicine na Medicinskom fakultetu u Rijeci. Aktivno se služi engleskim, a pasivno španjolskim jezikom.