

Učestalost komplikacija u kirurškom liječenju čeljusnih deformiteta

Ravlić, Iva

Master's thesis / Diplomski rad

2021

Degree Grantor / Ustanova koja je dodijelila akademski / stručni stupanj: **University of Rijeka, Faculty of Medicine / Sveučilište u Rijeci, Medicinski fakultet**

Permanent link / Trajna poveznica: <https://um.nsk.hr/um:nbn:hr:184:507129>

Rights / Prava: [In copyright](#) / [Zaštićeno autorskim pravom.](#)

Download date / Datum preuzimanja: **2024-07-17**



Repository / Repozitorij:

[Repository of the University of Rijeka, Faculty of Medicine - FMRI Repository](#)



SVEUČILIŠTE U RIJECI
MEDICINSKI FAKULTET
INTEGRIRANI PREDDIPLOMSKI I DIPLOMSKI
SVEUČILIŠNI STUDIJ MEDICINE

Iva Ravlić

UČESTALOST KOMPLIKACIJA U KIRURŠKOM LIJEČENJU
ČELJUSNIH DEFORMITETA

Diplomski rad

Rijeka, 2021.

SVEUČILIŠTE U RIJECI
MEDICINSKI FAKULTET
INTEGRIRANI PREDDIPLOMSKI I DIPLOMSKI
SVEUČILIŠNI STUDIJ MEDICINE

Iva Ravlić

UČESTALOST KOMPLIKACIJA U KIRURŠKOM LIJEČENJU
ČELJUSNIH DEFORMITETA

Diplomski rad

Rijeka, 2021.

Mentor rada: Robert Cerović, izv. prof. dr. sc.

Diplomski rad ocijenjen je dana _____ u/na _____

_____, pred povjerenstvom u sastavu:

1. prof. dr. sc. Margita Belušić-Gobić (predsjednik Povjerenstva)

2. prof. dr. sc. Miljenko Kovačević

3. prof. dr. sc. Alen Protić

Rad sadrži 43 stranice, 11 slika, 2 tablice i 47 literaturnih navoda.

POSVETA I ZAHVALA

Zahvaljujem se svojem mentoru prof. dr. sc. Robertu Ceroviću na strpljenju i pomoći prilikom izrade ovog rada.

Također se želim zahvaliti dragim članovima obitelji i prijateljima na podršci tijekom školovanja. Posebno želim spomenuti svoju majku čija su mi snaga i radišnost najveći uzor i motivacija te joj želim zahvaliti za svu žrtvu, uloženo vrijeme i trud bez kojih ne bih došla do svog cilja.

Želim se prisjetiti pokojnog prof. dr. sc. Marija Bagatina čija su posvećenost poslu i veliki entuzijazam prema maksilofacijalnoj kirurgiji promijenili smjer mog života i motivirali me za upis studija medicine.

SADRŽAJ RADA

1. UVOD	1
1.1. Definicija i podjela čeljusnih deformiteta	1
1.2. Okluzija.....	3
1.3. Dijagnostika čeljusnih deformiteta	4
1.4. Liječenje čeljusnih deformiteta.....	6
1.5. Komplikacije u kirurškom liječenju čeljusnih deformiteta	8
2. SVRHA RADA	10
3. ISPITANICI I POSTUPCI	11
4. REZULTATI	13
4.1. Karakteristike ispitanika	13
4.2. Učestalost pojedinih deformiteta, učestalost različitih okluzija i učestalost različitih operativnih zahvata.....	15
4.3. Ortodontska priprema i ekstrakcija umnjaka prije operativnog zahvata.....	18
4.4. Razlog pristupanja operativnom zahvatu, zadovoljstvo pacijenata ishodom operativnog zahvata i što pacijenti smatraju najtežim nakon zahvata.....	18
4.5. Trajanje prehrane isključivo kašastom hranom i postotak gubitka mase u navedenom periodu.	21
4.6. Učestalost komplikacija	21
4.7. Anesteziološke komplikacije	22
4.8. Postoperativne komplikacije.....	22
4.8.1. Parestezije	24
5. RASPRAVA.....	26
6. ZAKLJUČCI	35
7. SAŽETAK	36

8. SUMMARY	37
9. LITERATURA	38
10. ŽIVOTOPIS	43

POPIS SKRAĆENICA I AKRONIMA

BSSO	obostrana sagitalna osteotomija (engl. <i>bilateral sagittal split osteotomy</i>)
LFO I	osteotomija maksile na razini Le Fort I (engl. <i>Le Fort I osteotomy</i>)
BMO	bimaksilarna osteotomija (engl. <i>bimaxillary osteotomy</i>)
MSCT	višeslojna kompjutorizirana tomografija (engl. <i>multi-slice computed tomography</i>)
3D	trodimenzionalno (engl. <i>three-dimensional</i>)
TMJ	temporomandibularni zglob (engl. <i>temporomandibular joint</i>)
spp.	više vrsta roda (engl. <i>several species</i>)
sur.	suradnici

1. UVOD

1.1. Definicija i podjela čeljusnih deformiteta

Deformitet čeljusti definira se kao nepovoljna promjena anatomskog oblika gornje čeljusti (maksile) i donje čeljusti (mandibule). Deformitet može zahvatiti jednu čeljust ili obje čeljusti (skeletna komponenta) te zube i alveolarni nastavak (dentoalveolarna komponenta) (1-2).

Skeletni deformiteti gornje čeljusti dijele se na maksilarni prognatizam i maksilarni mikrognatizam (1). Skeletni deformiteti donje čeljusti dijele se na mandibularni prognatizam, mandibularni mikrognatizam, mandibularni retrognatizam, laterognatizam, makrogeniju i mikrogeniju (1).

Mandibularni prognatizam je najčešći skeletni deformitet lica s prevalencijom u općoj populaciji od 1 % u bijelaca (kavkaske rase) i 15 % u azijata (1,3).

Karakteriziran je neproporcionalno velikom donjom čeljusti te proširenjem i pomakom donjeg zubnog luka prema naprijed (meziokluzijom), konkavnim izgledom lica, napućenom i uvećanom donjom usnom te makroglosijom u nekim slučajevima (2). Donji zubi su pomaknuti prema natrag i unutra, a gornji zubi prema naprijed i van (2).

Mandibularni mikrognatizam (opistogenija) karakteriziran je malom donjom čeljusti, a korpus i uzlazni krak mandibule nisu dovoljno razvijeni (1). Donja trećina lica je obično skraćena, nedostaje izbočenost brade, gornja usna je izbočena i skraćena, a donja uvećana i evertirana prema usnoj šupljini (1).

Donji zubni luk je pomaknut prema natrag (distookluziran), a donji prednji

zubi nagnuti su labijalno (1). Mandibularni retrognatizam predstavlja blaži oblik mandibularnog mikrognatizma (2).

Laterognatizam je posljedica disproporcionalnog rasta dviju polovica donje čeljusti (1). U kliničkoj slici vidljivo je da je brada potisnuta u stranu, okluzalne ravnine su nakošene, a zagriz je često otvoren ili križni (1).

Laterognatizam je uzrokovan unilateralnom hiperplazijom kondila, hemifacijalnom hiperplazijom, hemifacijalnom atrofijom ili hemifacijalnom mikrosomijom (2). Hiperplazija kondila može zahvatiti uzlazni krak, kondilarni nastavak ili oboje (2). Vidljivi su asimetrija lica, pomak donjeg zubnog luka u suprotnu stranu s poremećajem okluzije i disfunkcijske smetnje u zglobu (2). Hemifacijalna hiperplazija također može uzrokovati laterognatizam. Manifestira se kao pretjerani rast mandibule, maksile i zigomatične kosti, a mogu biti uključene frontalna, temporalna i parijetalna kost te kosti lubanjske osnovice (2). Hemifacijalna atrofija je jednostrana atrofija mekih tkiva lica praćena asimetrijom u razvoju koštanog tkiva (2). U hemifacijalnoj mikrosomiji hipoplazija mandibule varira u rasponu od blaže jednostrane mikrogenije do aplazije uzlaznog kraka (2).

Karakteristike makrogenije su uvećana brada uz normookluziju. Može se javiti samostalno ili u kombinaciji s mandibularnim prognatizmom (1).

Karakteristike mikrogenije su smanjena brada uz normookluziju. Može se javiti u kombinaciji s mandibularnim mikrognatizmom i prognatizmom (1).

Maksilarni prognatizam najrjeđi je čeljusni deformitet i karakteriziran je pretjeranim rastom gornje čeljusti (2). U kliničkoj slici prevladavaju protruzija srednjeg lica s velikim nosom, kratka gornja usna, a često je prisutno i visoko

nepce (2). Prednji gornji zubi nagnuti su labijalno uz malokluziju (distookluziju) (1).

Maksilarni mikrognatizam predstavlja hipoplaziju gornje čeljusti koja uzrokuje konkavnost lica i malokluziju (meziookluziju) (2).

1.2. Okluzija

Okluzija (zagriz) je međusobni dodir griznih površina gornjih i donjih zuba u stanju mirovanja donje čeljusti (1). Okluzija je osnovni parametar kod procjene deformiteta čeljusti (2). Kod normalnog zagriža dentalni luk gornje čeljusti je širi i duži od luka donje čeljusti (1). Američki ortodont Edward Angle je podjelio okluzije na tri klase s obzirom na anteroposteriorni odnos gornje i donje čeljusti: I, II i III (2). U okluziji klase I (neutrookluziji, normookluziji) prvi gornji kutnjak nalazi se između donjeg prvog i drugog kutnjaka, a gornji očnjak između donjeg očnjaka i prvog pretkutnjaka (2). Malokluzija predstavlja nepravilan položaj zuba unutar iste čeljusti ili nepravilnost u međusobnim odnosima gornje i donje čeljusti te se dijeli na okluziju klase II i III po Angleu. U okluziji klase II (distookluziji) prvi gornji kutnjak leži iznad ili ispred prvog donjeg kutnjaka (2). S obzirom na nagib gornjih zuba, okluzija klase II se dijeli na klasu II/1 (gornji prednji zubi su protrudirani) i klasu II/2 (gornji prednji zubi su retrudirani) (2). Čeljusni deformiteti karakterizirani okluzijom klase II su mandibularni mikrognatizam, mandibularni retrognatizam i maksilarni prognatizam. Klasa III (meziookluzija) je zagriz u kojemu prvi gornji kutnjak leži iza prvog donjeg kutnjaka (2). Čeljusni

deformiteti karakterizirani okluzijom klase III su mandibularni prognatizam i maksilarni mikrognatizam.

Okluzije se mogu podijeliti i s obzirom na vertikalni međučeljusni odnos, na preklopni, bridni, duboki i otvoreni zagriz (1). Preklopni zagriz je obrnut kada donji prednji prednji zubi preklapaju gornje (1). Bridni zagriz opisuje slučaj u kojem su incizalni rubovi gornjih zuba u kontaktu s incizalnim rubovima donjih zuba (1). Duboki zagriz definiran je preklopom kod kojeg su krune zuba pokrivene gotovo do gingive (>3 mm) (1). Otvoreni zagriz karakteriziran je nedodirivanjem griznih površina zuba (1). Otvoreni zagriz može se javiti samostalno ili u kombinaciji s drugim deformitetima (laterognatizam, mandibularni prognatizam, mandibularni retrognatizam) (1). Razlikuje se prednji otvoreni zagriz (ne dodiruju se sjekutići i očnjaci), stražnji otvoreni zagriz (prekutnjaci i kutnjaci nisu u kontaktu) i lateralni otvoreni zagriz (uključuje prednji i stražnji segment kod kojeg je često samo jedan zub u dodiru) (1).

Križni zagriz (engl. *cross bite*) nastaje radi poremećenog transverzalnog međučeljusnog odnosa (1). Pri tome je zubni niz na jednoj strani potisnut bukalnije, a na drugoj lingvalnije (1). Na strani koja se pomiče prema naprijed nalazi se meziokluzija, a na suprotnoj strani distookluzija (1). Križni zagriz često je prisutan kod laterognatizma.

1.3. Dijagnostika čeljusnih deformiteta

Dijagnostika čeljusnih deformiteta započinje uzimanjem anamneze. Pacijenti u pravilu navode smetnje prilikom žvakanja tvrde hrane zbog neadekvatnog

zagriz, probleme nastale zbog disfunkcije temporomandibularnog zgloba (TMJ) (škljocanje, bol) te nezadovoljavajući estetski izgled lica (2). U anamnezi je također bitno saznati podatke o pojavi, toku, progresiji i eventualnim uzrocima deformiteta (1). Nakon anamneze slijedi fizikalni pregled - inspekcija asimetrije lica, usporedba čeljusnih odnosa, definiranje vrste okluzije i pregled zubala. Analiza lica i okluzije bolesnika na fotografijama i dentalnim modelima te kefalometrijska analiza su izrazito značajne metode u dijagnostici čeljusnih deformiteta (2). Kod složenijih promjena primjenjuje se analiza MSCT snimki pomoću računalnih programa i analiza individualnih 3D printanih modela (2).

Lice se analizira koristeći vertikalne i horizontalne proporcije. Vertikalnim proporcijama lice je podijeljeno na tri dijela jednake visine. Gornja trećina lica zauzima područje od granice čela i vlasišta do glabele (4). Srednja trećina lica se pruža od glabele do korijena nosa (4). Donja trećina lica pruža se od korijena nosa do najniže točke brade. Na vertikalne trećine se može zasebno podijeliti donja trećina lica. Gornju trećinu čini područje od korijena nosa do najniže točke gornje usne, dok donju trećinu čini područje od najviše točke gornje usne do najniže točke brade (5). Horizontalnim linijama lice se dijeli na petine jednake širine. Vanjske petine pružaju se od najlateralnije točke uha do lateralnog kantusa oka, unutarnje petine pružaju se od lateralnog kantusa oka do najlateralnijih točaka alarnih hrskavica nosa, dok se srednja petina nalazi između najlateralnijih točaka lijeve i desne alarne hrskavice nosa (6).

Zagriz se može analizirati pomoću dentalnog modela. Nakon uzimanja dentalnih otisaka gornje i donje čeljusti izrađuju se gipsani modeli koji se postave u artikulatorku (2). Analiziraju se pozicija i odnos između zuba,

poremećeni odnosi između gornjeg i donjeg zubnog luka te se također može simulirati novi međučeljusni odnos koji treba biti uspostavljen operativnim liječenjem (2). Radiološka obrada uključuje ortopantomogram koji daje uvid u položaj zuba, MSCT koji prikazuje debljinu kosti i poziciju mekih tkiva te omogućuje vizualizaciju kostiju lica (2). Kefalometrijska analiza izvodi se prenošenjem rendgenskih i MSCT snimaka u analitički program (2). Temelji se na mjerenju razmaka i odnosa pravaca, ravnina i kutova koje zatvaraju određeni referentni segmenti viscerokranija (2). Kefalometrija daje uvid u veličinu i položaj gornje i donje čeljusti (2).

1.3. Liječenje čeljusnih deformiteta

Čeljusni deformiteti mogu se liječiti ortodontski, kirurški (ortognatskom kirurgijom) ili ortodontsko-kirurški (najčešće korištena metoda). Izbor metode liječenja ovisi o vrsti i opsegu deformiteta. Ortodontsko liječenje primjenjuje se za liječenje poremećaja pozicije zuba (2). Mobilnim ili fiksnim napravama zub se pomiče u željenu poziciju (2). Kirurško liječenje primjenjuje se za liječenje deformiteta čeljusti bez zahvaćene dentalne komponente (2). Ortodontsko-kirurško liječenje primjenjuje se za liječenje dentoskeletnih deformiteta (2). Ortodontsko liječenje prethodi kirurškom liječenju, a uloga mu je ispravljanje kompenzacijske inklinacije (2). Ortodontsko liječenje započinje 12 - 18 mjeseci prije kirurškog zahvata. Kirurškom liječenju se u pravilu pristupa nakon završetka koštanog rasta (u žena iza 16. godine, u muškaraca iza 18. godine) (2). Kirurški zahvati dijele se na zahvate na gornjoj i donjoj čeljusti. Zahvati na donjoj čeljusti su obostrana sagitalna osteotomija uzlaznog

kraka mandibule (BSSO) i genioplastika, dok je osteotomija maksile na razini Le Fort I (LFOI) najčešći zahvat na gornjoj čeljusti.

BSSO je najčešći kirurški zahvat na donjoj čeljusti. Kroz sluznicu donjeg stražnjeg predvorja i retromolarne regije pristupa se uzlaznom kraku mandibule gdje se horizontalno presiječe medijalni kortikalis između incizure i lingule, a zatim se rez nastavlja vertikalno (2). Odvoje se dva lista uzlaznog kraka čime se omogućuje klizanje medijalnog segmenta naprijed - natrag i rotacija gore – dolje (2). Lateralni segment mora ostati fiksiran jer može doći do rotacije glave mandibule u čeljusnom zglobu.

Genioplastika je kirurška korekcija brade. Izvodi se transoralnim pristupom kroz donje predvorje rezom ispod razine pričvrstne gingive nakon čega se izvodi horizontalna osteotomija ispod oba mandibularna foramena (2).

Redukcijska genioplastika primjenjuje se kod makrogenije i izvodi se na način da se višak kosti odstrani klinastom ekscizijom nakon čega se novonastali defekt rekonstruira osteoplastikom (2). Augmentacijska genioplastika primjenjuje se kod mikrogenije uz pomoć koštanog umetka koji se fiksira u novonastaloj poziciji.

LFOI izvodi se osteotomijom u razini koja odgovara prijelomu na razini Le Fort I (2).

Bimaksilarna osteotomija (BMO) obuhvaća osteotomiju gornje i donje čeljusti u jednom zahvatu te se primjenjuje ukoliko je potrebno ostvariti pomak veći od 6 mm (2).

Distrakcijska osteogeneza je zahvat kojemu se pristupa za vrijeme rasta viscerokranija, a izvodi se na način da se izvrši osteotomija bez pomaka te se na fragmente postavi distraktor (ekstraoralni ili intraoralni) (2). Najčešće se

vrši pomak od 1 mm dnevno u razdoblju od nekoliko tjedana, no može varirati ovisno o dobi pacijenta i dijelu kosti na koji je distraktor postavljen (2).

1.4. Komplikacije u kirurškom liječenju čeljusnih deformiteta

Komplikacije se mogu podijeliti na komplikacije vezane uz anesteziološki dio operacije i one vezane uz kirurški dio operacije. Također se mogu podijeliti na intraoperativne i postoperativne komplikacije. U dosadašnjoj literaturi spominju se mnogobrojne komplikacije u ortognatskoj kirurgiji, koje su u nekim slučajevima dovele do ozbiljnih problema (7). Većina komplikacija može se razriješiti pravilnim tretmanom uz razumijevanje razloga nastanka komplikacija (7).

Ortognatska kirurgija izvodi se u općoj anesteziji. Komplikacije vezane uz opću anesteziju mogu se podijeliti na sistemske: kardiovaskularne, respiratorne, neurološke, bubrežne, anafilaktički šok, malignu hipertermiju, apneju uzrokovanu sukcinilkolinom, postoperativnu mučninu i povraćanje (8). Osim sistemskih mogu se podijeliti i na lokalne: bolno grlo i dentalna oštećenja (8). Anesteziološke komplikacije mogu se javiti intraoperativno i postoperativno. Opća anestezija je generalno sigurna i komplikacije su rijetke (8).

U literaturi su zabilježene hemoragija i fraktura segmenata kao intraoperativne kirurške komplikacije (7). Postoperativne kirurške komplikacije mogu biti relaps, neurološka ozljeda, neuropatska bol, promjena nazalne morfologije, poremećaj TMJ, nekroza kosti, zakašnjelo sjedinjenje ili nesjedinjenje koštanih segmenata, infekcija, respiratorna insuficijencija, trigeminokardijalni refleks

(stimulacija grana nervusa trigeminusa dovodi do stimulacije nervusa vagusa koji aktivira parasimpatikus i dovodi do disritmije), pseudoaneurizma arterije maksilaris, facijalis i donje alveolarne arterije, vomero-sfenoidalna disartikulacija, suho oko, sljepoća, ozljeda zuba, benigni paroksizmalni pozicijski vertigo, venska tromboembolija, upala srednjeg uha, psihološke promjene pacijenata i problemi sa sluhom (7). Najteža komplikacija opisana u literaturi je smrt pacijenata tijekom ili nakon operativnih zahvata (7). U vremenskom razdoblju od 2000. do 2016. godine zabilježeno je 14 slučajeva smrti pacijenata (7). U dvoje pacijenata uzrok je bilo krvarenje, u četvero pacijenata nastale su respiratorne komplikacije, do kirurške pogreške je došlo u jednog pacijenta i 6 pacijenata je preminulo radi nepoznatog uzroka (7).

2. SVRHA RADA

Svrha ovog diplomskog rada je analizirati učestalost i način liječenja čeljusnih deformiteta, psihološko stanje pacijenata podvrgnutih ortognatskoj kirurgiji te komplikacije kirurškog liječenja čeljusnih deformiteta.

Specifični ciljevi su ispitati:

1. Kojem spolu i dobnoj skupini pripada većina pacijenata koja se podvrgava ortognatskoj kirurgiji.
2. Koji su čeljusnih deformiteta, okluzije i operacijski postupaci najčešći.
3. Učestalost ortodontske pripreme i ekstrakcije umnjaka prije operacije.
4. Trajanje konzumacije kašaste hrane nakon operativnog zahvata te postotak izgubljene tjelesne mase u tom periodu.
5. Razlozi zbog kojih se pacijenti podvrgavaju operativnom zahvatu, njihovo zadovoljstvo rezultatima te što smatraju najtežim nakon operacije.
6. Vrstu, učestalost i trajanje poslijeoperativnih komplikacija te njihovo liječenje.
7. Učestalost ponovljenih zahvata.

Prikupljeni rezultati mogli bi biti od koristi u svrhu smanjenja incidencije komplikacija nakon kirurškog liječenja čeljusnih deformiteta.

3. ISPITANICI I POSTUPCI

U istraživanje su uključeni pacijenti koji su bili podvrgnuti kirurškom liječenju čeljusnih deformiteta tijekom 2018. i 2019. godine (N=72). Podaci potrebni za istraživanje prikupljeni su retrospektivno pretraživanjem medicinske dokumentacije u bolničkom informacijskom sustavu (BIS) bolesnika liječenih na Klinici za maksilofacijalnu kirurgiju Kliničkog bolničkog centra Rijeka te na kontrolnim pregledima (prikupio i ustupio prof. dr. sc. Robert Cerović, specijalist maksilofacijalne kirurgije). Pacijenti su praćeni u razdoblju od 15 mjeseci do 3 godine nakon operativnog zahvata. Prikupljanje podataka obavljeno je uz suglasnost Etičkog povjerenstva Kliničkog bolničkog centra Rijeka.

Prikupljeni su slijedeći podaci:

1. Spol ispitanika
2. Dob ispitanika
3. Vrsta deformiteta
4. Vrsta zagriza
5. Vrsta operativnog zahvata
6. Postojanje ortodontske pripreme
7. Ekstrakcija umnjaka prije operativnog zahvata
8. Trajanje konzumacije isključivo kašaste hrane
9. Broj kilograma prije operativnog zahvata te nakon konzumacije isključivo kašaste hrane
10. Razlog pristanka pacijenata na operativni zahvat

11. Zadovoljstvo pacijenata ishodom operativnog zahvata
12. Što pacijenti smatraju najtežim nakon operativnog zahvata
13. Prisutnost mučnine i povraćanja nakon operacije
14. Vrsta, trajanje, lokacija i način liječenja postoperativnih komplikacija
15. Postoperativna nezadovoljavajuća pozicija čeljusti

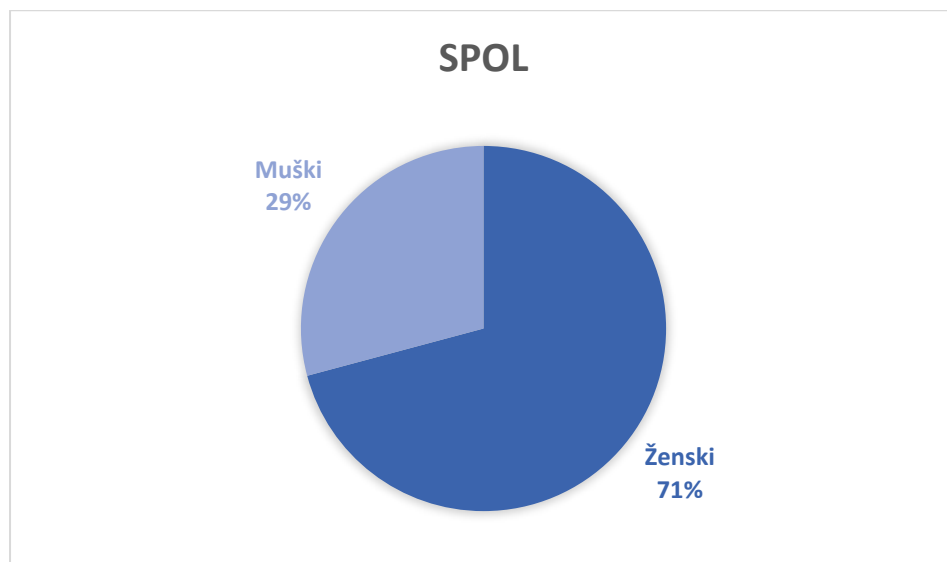
Rezultati su analizirani statističkim programom IBM SPSS Statistics V27. Razina statističke značajnosti je $p < 0,05$.

4. REZULTATI

4.1. Karakteristike ispitanika

U periodu od siječnja 2018. do prosinca 2019. na Klinici za maksilofacijalnu kirurgiju Kliničkog bolničkog centra Rijeka u 72 osobe kirurški su liječeni čeljusni deformiteti.

Spolnu raspodjelu u postocima prikazuje Slika 1.



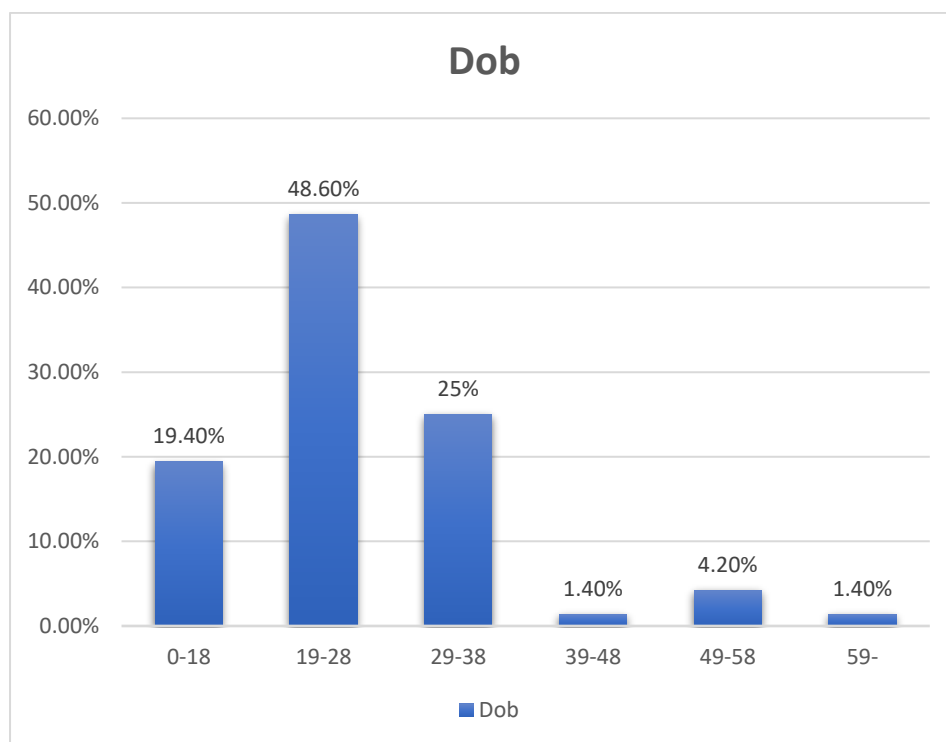
Slika 1. Spolna raspodjela pacijenata.

Prema spolnoj raspodjeli 51 pacijent bio je ženskog spola, a 21 pacijent muškog spola.

Srednja dob ispitanika iznosila je 26,28 godina uz medijan od 23 godine (SD±9,645). Dob najmlađeg pacijenta iznosila je 16 godina, a dob najstarijeg

pacijenta 66 godina. Raspodjelu pacijenata po dobnim skupinama prikazuje

Slika 2.

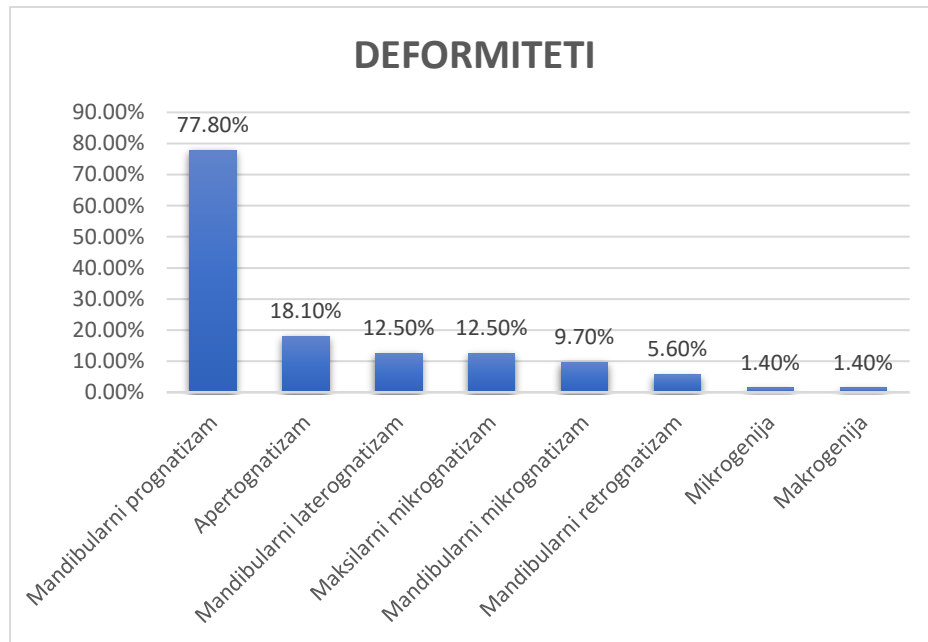


Slika 2. Raspodjela pacijenata po dobnim skupinama.

Najveći udio ispitanika koji su se podvrgnuli operativnom zahvatu nalazio se u dobnj skupini od 19 - 28 godina (N=35), a najmanje u dobnj skupini od 39 - 48 godina (N=1) te starijih od 59 godina (N=1).

4.2. Učestalost pojedinih deformiteta, učestalost različitih okluzija i učestalost različitih operativnih zahvata.

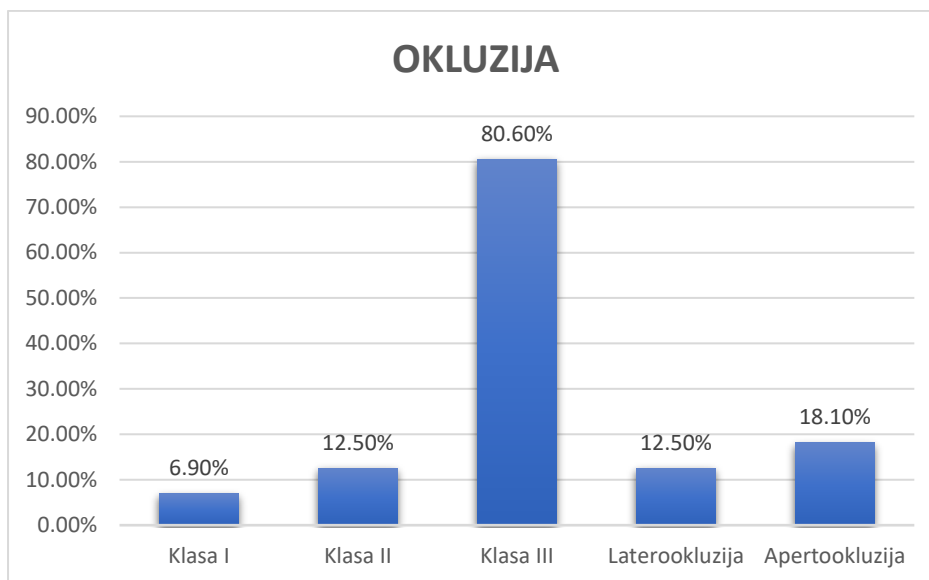
Učestalost pojave pojedinih deformiteta prikazuje Slika 3.



Slika 3. Učestalost pojave pojedinih deformiteta.

Prikazan je samo postotni udio pojedinih deformiteta s obzirom da su pojedini pacijenti imali više od jedne vrste deformiteta, a ukupni postotak dobivenih rezultata je veći od 100% jer je za prikaz rezultata korištena opcija Multiple Response u programu SPSS. Vidljivo je da je najveći udio ispitanika imao mandibularni prognatizam, a najmanji udio imao je makrogeniju i mikrogeniju.

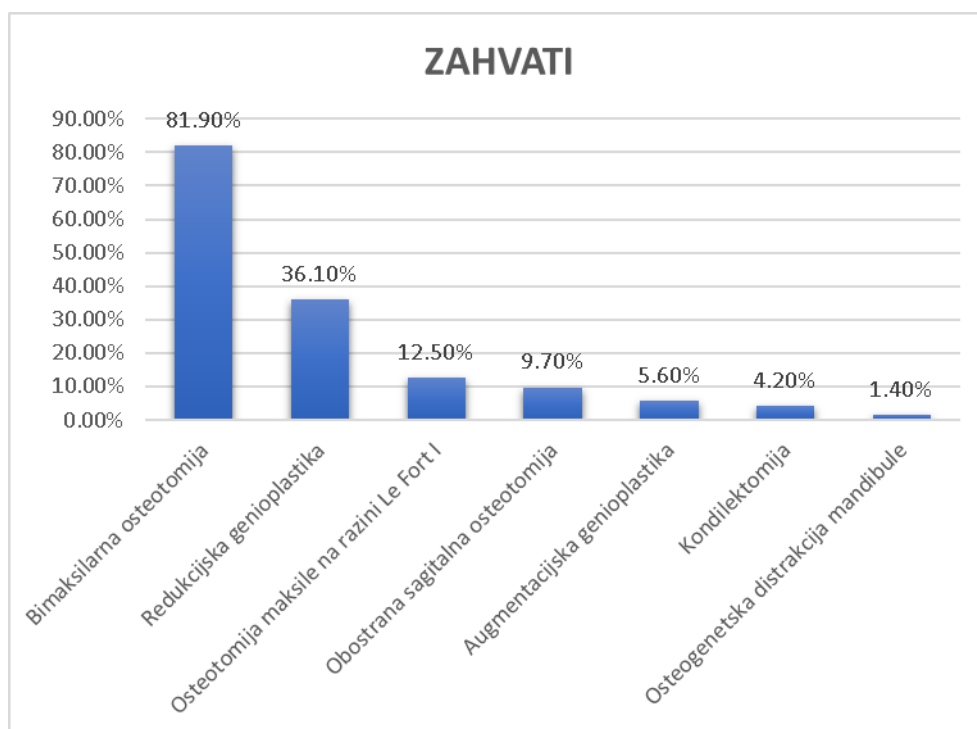
Učestalost pojedinih vrsta okluzija prikazuje Slika 4.



Slika 4. Učestalost pojedinih vrsta okluzija.

Prikazan je samo postotni udio pojedinih deformiteta s obzirom da su pojedini pacijenti imali više od jedne vrste okluzije, a ukupni postotak dobivenih rezultata je veći od 100% jer je za prikaz rezultata korištena opcija Multiple Response u programu SPSS. Najveći broj ispitanika imao je okluziju klase III po Angleu, a najmanji okluziju klase I po Angleu.

Učestalost pojedinih operativnih zahvata prikazuje Slika 5.



Slika 5. Učestalost pojedinih vrsta operacijskih zahvata.

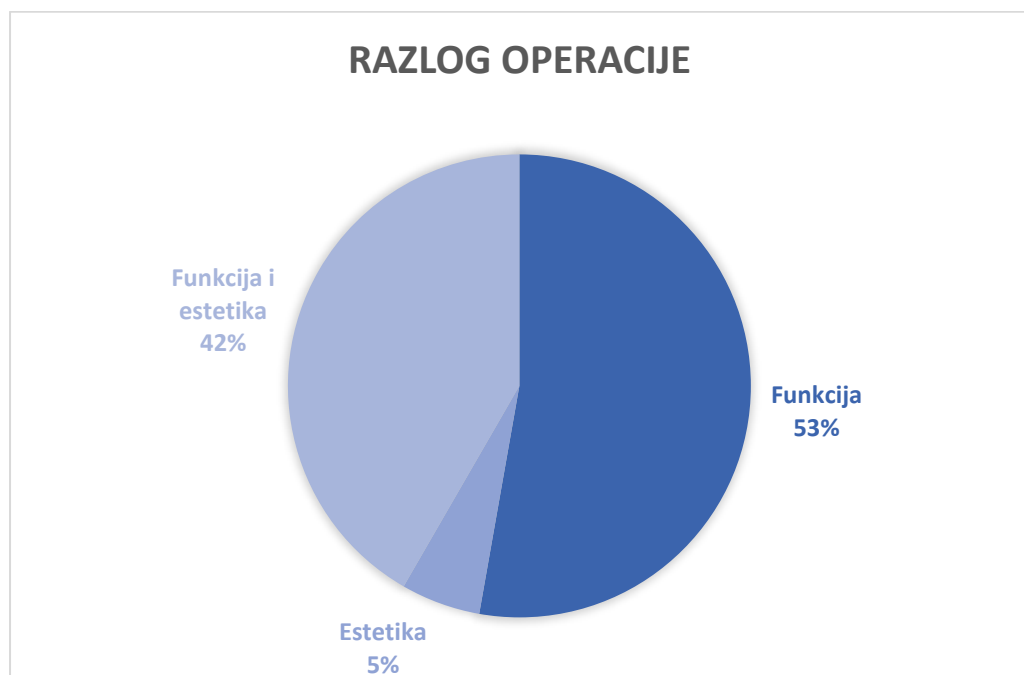
Prikazan je samo postotni udio s obzirom da su neki pacijenti bili podvrgnuti više od jednoj vrsti operativnog zahvata, te su u statistiku uključeni i ponovljeni zahvati, a ukupni postotak dobivenih rezultata je veći od 100% jer je za prikaz rezultata korištena opcija Multiple Response u programu SPSS. Najveći postotak pacijenata bio je podvrgnut bimaksilarnoj osteotomiji, a najmanji osteogenetskoj distrakciji mandibule.

4.3. Ortodonska priprema i ekstrakcija umnjaka prije operativnog zahvata

87,5% pacijenata (N=63) bilo je ortodontski pripremljeno za kirurški zahvat, dok je 90,3% pacijenata (N=65) bilo podvrgnuto ekstrakciji umnjaka prije operativnog zahvata.

4.4. Razlog pristupanja operativnom zahvatu, zadovoljstvo pacijenata ishodom operativnog zahvata i što pacijenti smatraju najtežim nakon zahvata.

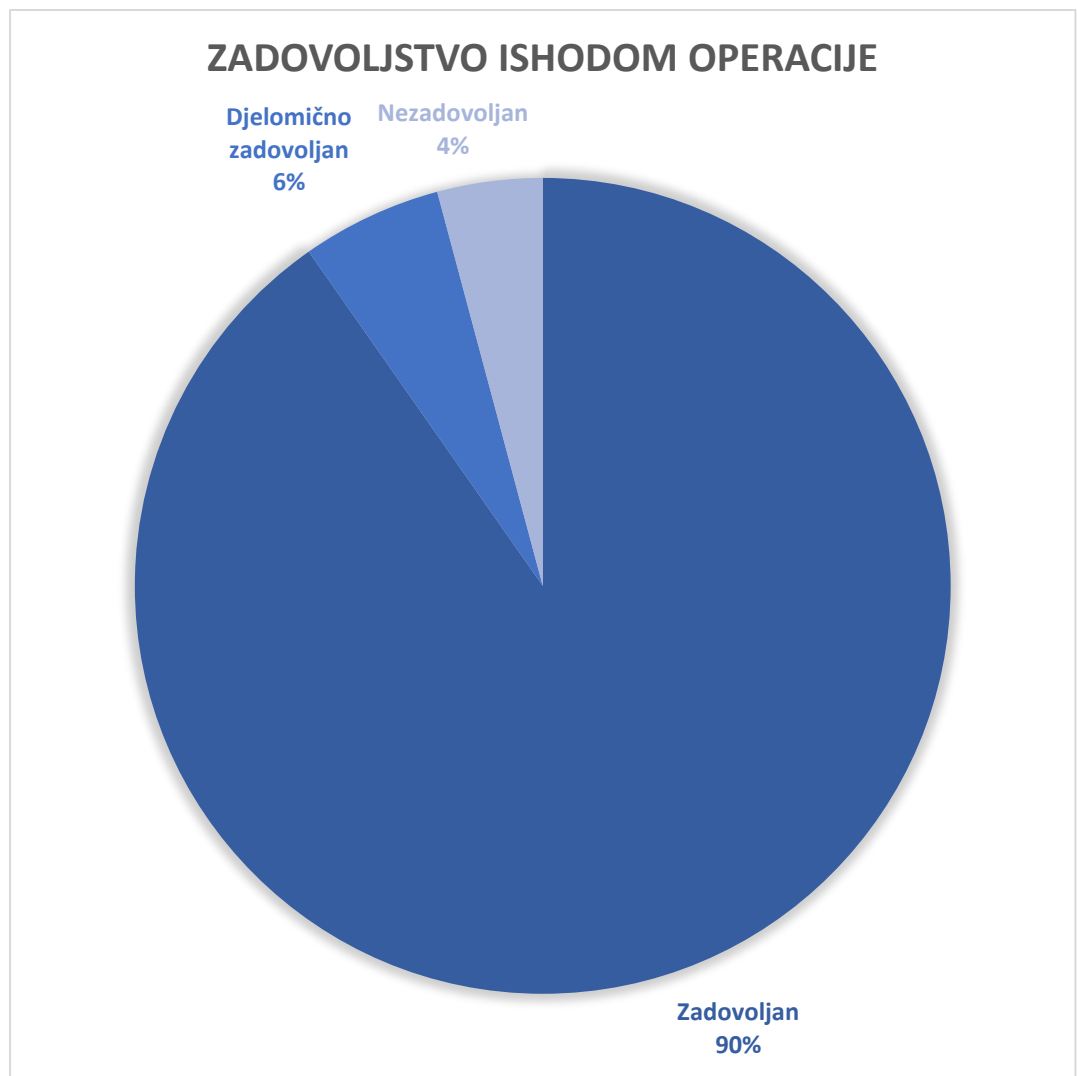
Razlog pristupanja operativnom zahvatu prikazuje Slika 6.



Slika 6. Razlog pristupanja operativnom zahvatu.

38 pacijenata pristupilo je operativnom zahvatu iz razloga poremećene funkcije, 30 pacijenata pristupilo je operativnom zahvatu iz funkcionalnih i estetskih razloga, dok je 4 pacijenata pristupilo operativnom zahvatu isključivo radi nezadovoljstva estetskim izgledom.

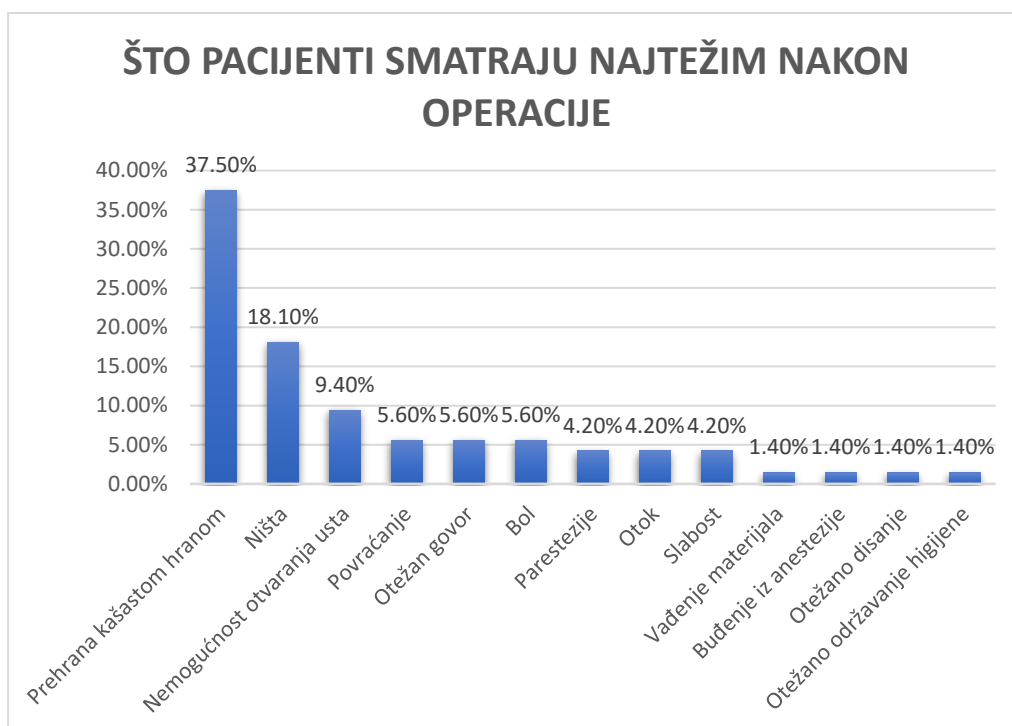
Zadovoljstvo pacijenata operativnim zahvatom prikazuje Slika 7.



Slika 7. Zadovoljstvo ishodom operacije.

65 pacijenata u potpunosti je zadovoljno ishodom operacije, 4 pacijenata nezadovoljno je ishodom operacije i 3 pacijenata djelomično je zadovoljno ishodom operacije.

Odgovore pacijenata na pitanje što smatraju najtežim nakon zahvata prikazuje Slika 8.



Slika 8. Odgovori pacijenata na pitanje što smatraju najtežim nakon zahvata.

Najviše pacijenata (N=27) odgovorilo je da im je najteže pala prehrana kašastom hranom, a najmanji broj pacijenata odgovorio je da su im najteže pali vađenje materijala, buđenje iz anestezije, otežano disanje i održavanje higijene (N=1).

4.5. Trajanje prehrane isključivo kašastom hranom i postotak gubitka mase u navedenom periodu.

Prosječno trajanje konzumacije isključivo kašaste hrane u ispitanih pacijenata iznosilo je 2,075 mjeseci s medijanom od 2 mjeseca ($SD \pm 1,15828$). Najkraće razdoblje konzumacije iznosilo je 0 mjeseci (pacijent radi vrste operativnog zahvata nije morao konzumirati kašastu hranu), a najduže razdoblje iznosilo je 6 mjeseci.

Prosječan gubitak tjelesne mase iznosio je 9,121% sa medijanom od 8,9% ($SD \pm 5,5555$). Najmanji gubitak tjelesne mase iznosio je 0% (nije došlo do mršavljenja), dok je najveći gubitak tjelesne mase iznosio 31,4%.

4.6. Učestalost komplikacija

67 pacijenata (93%) imalo je komplikacije, dok ih 5 pacijenata (7%) nije imalo. Od 67 pacijenata koji su imali komplikacije 1 pacijent je imao isključivo anesteziološke komplikacije (postoperativna mučnina i povraćanje) (1,5%), 27 pacijenata (40,3%) imalo je kirurške i anesteziološke komplikacije, dok je 39 pacijenata (58,2%) imalo isključivo kirurške komplikacije.

4.7. Anesteziološke komplikacije

U tablici 1 prikazan je popis intraoperativnih i postoperativnih anestezioloških komplikacija poredanih prema učestalosti pojavljivanja.

Tablica 1. Intraoperativne i postoperativne anesteziološke komplikacije.

KOMPLIKACIJA	UČESTALOST	POSTOTAK (%)
Mučnina	27	37,5
Povraćanje	19	26,4
Hipertenzija	1	1,4

Najčešća anesteziološka komplikacija bila je postoperativna mučnina, zatim postoperativno povraćanje i hipertenzija (u ispitanika je bilo riječ o intraoperativnoj i postoperativnoj hipertenziji).

4.8. Postoperativne kirurške komplikacije

U tablici 2 prikazan je popis postoperativnih komplikacija nastalih nakon kirurškog liječenja čeljusnih deformiteta poredanih prema učestalosti pojavljivanja.

**Tablica 2. Postoperativne komplikacije nastale nakon kirurškog liječenja
čeljusnih deformiteta.**

KOMPLIKACIJA	UČESTALOST	POSTOTAK (%)
Ekstrakcija materijala	17	23,6
Postoperativna nezadovoljavajuća pozicija čeljusti	14	19,4
Bol	13	18,1
Provirivanje materijala	12	16,7
Infekcija	11	15,3
Edem	10	13,9
Dehiscencija rane	8	11,1
Krvarenje i hematomi	5	6,9
Fistula	5	6,9
Labijalna inkompetencija	5	6,9
Dentalni problemi	4	5,6
Škljocanje temporomandibularnog zgloba	3	4,2
Hrkanje	2	2,8
Devijacija septuma	2	2,8
Otežano otvaranje usta	2	2,8
Problemi s govorom	2	2,8
Sinusitis	2	2,8
Devijacija mandibule	1	1,4
Alopecija	1	1,4
Otežano žvakanje	1	1,4

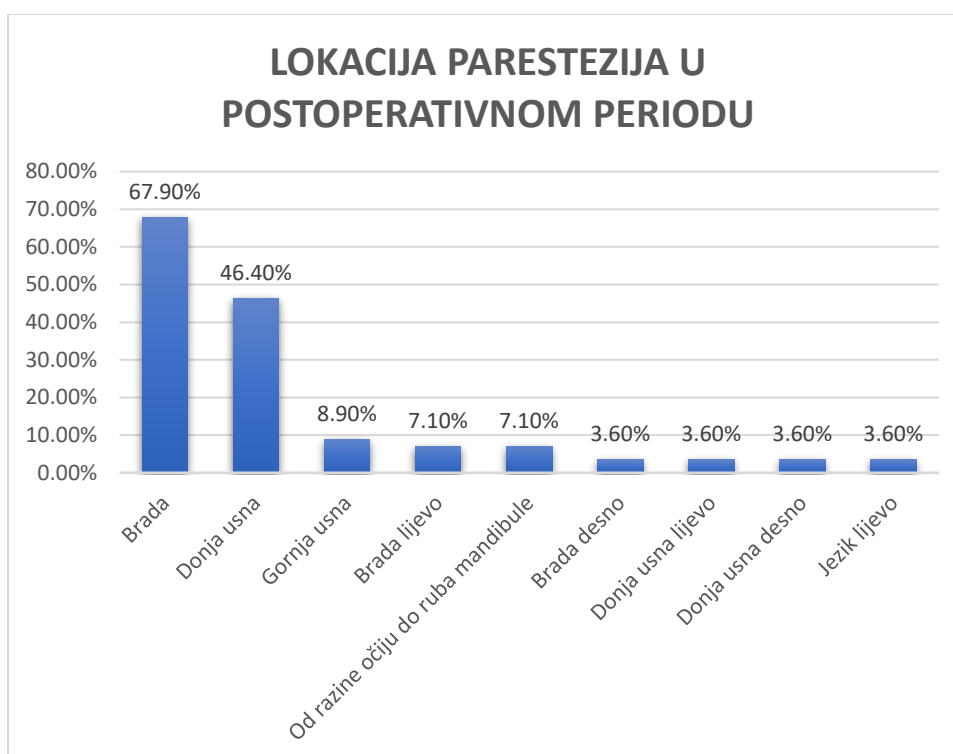
Najčešća postoperativna kirurška komplikacija bila je potreba za ekstrakcijom materijala, dok su najrjeđe bile devijacija mandibule, alopecija i otežano žvakanje.

4.8.1. Parestezije

Nakon operativnog zahvata parestezije su se javile u 86,1% pacijenata (N=62), a posljedice u vezi sa oštećenjem senzornog dijela nervusa trigeminusa trajno su ostale prisutne u 66,1% pacijenata (N=41).

Prosječno trajanje parestezija u onih pacijenata u kojih nisu ostale trajne posljedice oštećenja živca iznosilo je 5,75 mjeseci s medijanom od 6 mjeseci (SD±3,796). Najkraći period trajanja tih parestezija iznosio je 1 mjesec, a najduži 18 mjeseci.

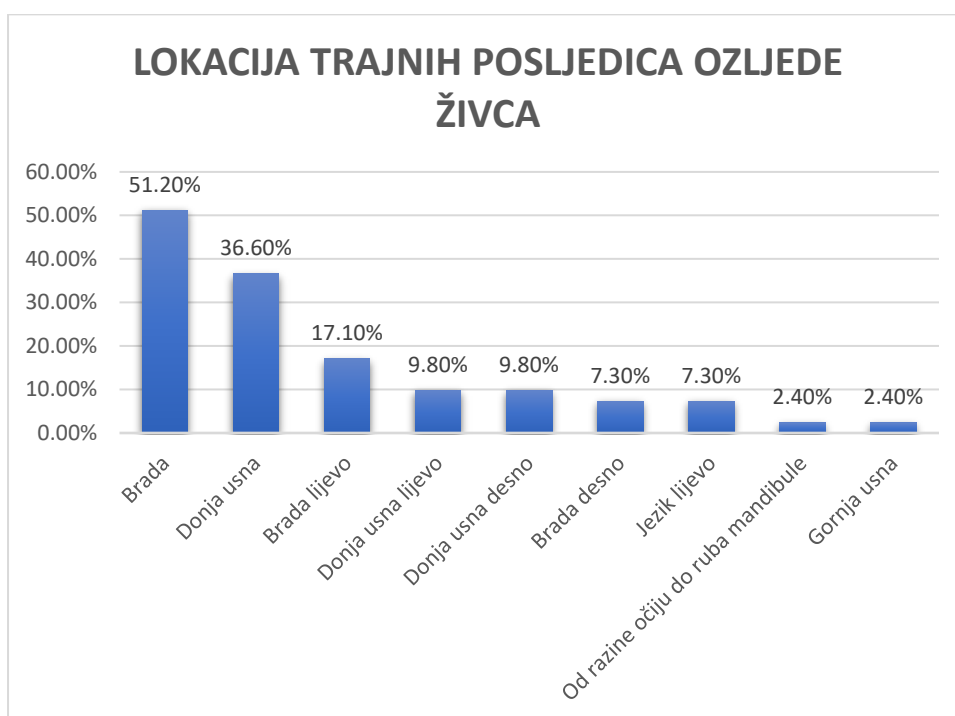
Slika 9. prikazuje mjesta na licu gdje su parestezije bile prisutne u postoperativnom periodu.



Slika 9. Lokacije parestezija na licu u postoperativnom periodu.

Najčešće lokacije parestezija bile su brada i donja usna, a najrjeđe su se nalazile u području desne polovice brade, lijeve i desne polovice donje usne (jednostrane parestezije donje usne) i na lijevoj polovici jezika.

Slika 10. prikazuje lokacije trajnih posljedica oštećenja senzornih ogranaka nervusa trigeminusa.



Slika 10. Lokacije trajnih posljedica ozljede senzornih ogranaka nervusa trigeminusa.

Trajne posljedice oštećenja senzornih ogranaka nervusa trigeminusa najčešće su prisutne u području brade, a najrjeđe u području koje se pruža od razine očiju do ruba mandibule i u području gornje usne.

5. RASPRAVA

Rezultati pokazuju da je najveći broj pacijenata podvrgnutih ortognatskim zahvatima ženskog spola vjerojatno radi veće želje za promjenom estetskog izgleda u odnosu na muškarce (9).

Zahvatima se uglavnom podvrgavaju osobe mlađe životne dobi, najčešći deformitet je mandibularni prognatizam, najčešća vrsta okluzije klasa III po Angleu, a najčešće izvođeni zahvat BMO, u skladu sa drugim provedenim istraživanjima i literaturom (10,12).

Većina pacijenata bila je ortodontski pripremljena za kirurški zahvat u skladu sa činjenicom da je kombinacija ortodontskog i kirurškog liječenja najčešće primijenjeni način liječenja čeljusnih deformiteta (2).

Većina pacijenata bila je podvrgnuta ekstrakciji umnjaka u razdoblju od 4 do 6 mjeseci prije operativnog zahvata najčešće u jednom aktu u uslovima opće anestezije bez komplikacija tijekom i nakon operativnog zahvata. Ostalim pacijentima umnjaci su bili ekstrahirani tijekom operativnog zahvata ili nije bilo potrebe za ekstrakcijom zbog nedostatka pojedinih zuba u gornjoj i donjoj čeljusti što je u preoperativnoj ortodontskoj pripremi omogućilo pomak umnjaka izvan anatomske regije kojom prolaze presjeci kosti. U nijednog pacijenta nije došlo do nepovoljne frakture i "splita". Razlozi za ekstrakciju umnjaka obuhvaćaju smanjenje rizika od razvoja postoperativne infekcije, nepovoljne osteotomije i postoperativne nelagode u pacijenata (13). Presjeci kosti u BSSO i LFOI prolaze anatomskom regijom u kojoj su smješteni umnjaci (14). Umnjaci mogu biti ekstrahirani prije ili tijekom ortognatskog kirurškog zahvata (7). U literaturi se spominje podatak o riziku od pojave nepoželjne frakture u rasponu od 0,94% do 3,2% ukoliko se umnjaci uklanjaju istovremeno sa BSSO (15). Schwartz

preporučuje uklanjanje umnjaka u razdoblju od 6 do 9 mjeseci prije BSSO radi smanjenja rizika od pojave nepovoljne frakture i kraćeg trajanja operativnog zahvata (16). Također navodi da prisustvo praznog džepa u kojem je bio smješten umnjak ograničava pozicioniranje viljaka i pločice radi stanjenja kompaktnog koštanog tkiva, dovodeći do nepovoljne fiksacije (16). S druge strane Mehra, Doucet i Bouchard navode da BSSO izvođena istovremeno sa ekstrakcijom umnjaka ne povećava rizik od nastanka infekcije, frakture i nepovoljnog "splita" te da ne produžuje trajanje operacije (17-19). Precious i sur. navode [*u istraživanju provedenom na 1256 pacijenata koji su bili podvrgnuti BSSO pojavu nepovoljne frakture u 1.9% pacijenata (N=24). 5 pacijenata bilo je podvrgnuto ekstrakciji umnjaka tijekom BSSO, a 19 pacijenata 6 mjeseci prije BSSO*] (20). Sasaki i sur. navode [*preporuku za ekstrakciju umnjaka istovremeno sa BSSO radi smanjenog stresa u pacijenata i izbjegavanja vremena čekanja između ekstrakcije umnjaka i ortognatskog zahvata*] (15).

Najviše pacijenta pristupilo je operativnom zahvatu iz razloga poremećene funkcije, a najmanje pacijenata isključivo iz razloga nezadovoljavajućeg estetskog izgleda lica.

Brons i sur. navode [*u svom istraživanju provedenom na 24 pacijenta sa mandibularnim mikrognatizmom da se 54% pacijenata (N=13) zahvatu podvrgnulo radi nezadovoljstva estetskim izgledom. Pacijenti koji su pristupili operativnom zahvatu iz estetskih razloga kasnije su razvili funkcionalne probleme*] (21).

Većina pacijenata zadovoljna je ishodom operativnog zahvata. Pacijenti koji su nezadovoljni ishodom operacije kao razlog nezadovoljstva naveli su nepovoljan položaj položaj mandibule nakon operativnog zahvata, zagriz koji nije u potpunosti adekvatan i trajno prisutne posljedice oštećenja živca. Pacijenti koji su izrazili potpuno zadovoljstvo naveli su značajno poboljšanje žvačne funkcije i smanjenje bolova (funkcionalni razlozi) te povećanje samopouzdanja (estetski razlozi). Takatsuji i sur.

navode [*u istraživanju provedenom na 119 pacijenata koji su bili podvrgnuti ortognatskoj kirurgiji da 8% pacijenata nije bilo zadovoljno ishodom operacije. Razlogom nezadovoljstva ne smatraju vještinu kirurga, već pacijentove psihološke probleme. Ortognatska kirurgija pozitivno utječe na psihološko stanje pacijenata, osobito onih sa klasom okluzije III po Angleu*] (22). Türker i sur. navode [*da ortognatska kirurgija utječe na povećanje samopouzdanja i poboljšava fizičko funkcioniranje pacijenata*] (23).

Na pitanje što smatraju najtežim nakon operacije najveći udio pacijenata odgovorio je da im je prehrana kašastom hranom i nemogućnost otvaranja usta predstavljala najveći problem. Iz toga proizlazi zaključak da je intermaksilarna fiksacija dio postupka kirurškog liječenja čeljusnih deformiteta koji stvara najviše poteškoća pacijentima.

U prosječnom trajanju konzumacije kašaste hrane od 2,075 mjeseci pacijenti su u prosjeku izgubili 9,121% ukupne tjelesne mase. Prehrana kašastom hranom u pravilu se preporučuje u razdoblju od 4 do 6 tjedana (24). Svim pacijentima bio je prepisan visokokalorijski proteinski energetska napitak (1,5 kcal/ml) za navedeni period.

Hammond i sur. navode [*da su pacijenti u promatranom razdoblju od 4 tjedna u prosjeku smanjili postotak tjelesne masti za 3,07%*], dok prema literaturi uobičajeni gubitak ukupne tjelesne mase nakon operacije deformiteta čeljusti iznosi 4-8% (25-26).

U većine pacijenata došlo je do neke od komplikacija. Udio pacijenata koji su imali postoperativnu mučninu iznosio je 37,5%, a 26,4% pacijenata povraćalo je nakon operacije unatoč profilaktičkoj terapiji (metoklopramid). U terapiji za postoperativnu mučninu i povraćanje dobili su metoklopramid i infuziju Plasma-Lyte-a. Prema literaturi incidencija postoperativne mučnine i povraćanja nakon operacije izvedene pod općom anestezijom iznosi do 30% ukoliko nije primijenjena profilaktička terapija

(27). Philips i sur. navode [*da su proveli istraživanje na 204 pacijenta koji su bili podvrgnuti ortognatskim kirurškim zahvatima te došli do zaključka da je 67% pacijenata imalo postoperativnu mučninu, a 27% je povraćalo u postoperativnom periodu. Rizični faktori za pojavu mučnine i povraćanja su ženski spol, mlađa životna dob, prisutnost mučnine za vrijeme vožnje u anamnezi, dužina trajanje operacije i postoperativna primjena opioida*] (28).

Jedan pacijent tijekom operacije i u ranom postoperativnom periodu razvio je hipertenziju (RR=180/120 mmHg) bez znakova oštećenja ciljnih organa. Nije imao hipertenziju niti rizične faktore u anamnezi, te ju nakon perioda oporavka više nije razvio. Uzroci razvoja hipertenzije u intraoperativnom i ranom postoperativnom periodu mogu biti stimulacija simpatikusa radi boli, hipotermija, hipoksija, preopterećenje intravaskularnog volumena radi prevelike primjene intravenske tekućine tijekom operacije te postoperativna mobilizacija tekućine iz ekstravaskularnih prostora (29). Izbor farmakoterapije ovisi o kliničkoj prezentaciji, a najčešće korišteni lijekovi su labetalol, esmolol, nicardipine i fenoldopam (29). U literaturi se spominje slučaj pacijentice koja je razvila visoku hipertenziju tijekom operacije i u postoperativnom periodu (RR=299/145 mmHg) radi nedijagnosticiranog feokromocitoma (30). Mozos i sur. navode [*da se krvni tlak snižava tijekom zahvata u maksilofacijalnoj kirurgiji*] (31).

U četrnaest pacijenata uočena je nezadovoljavajuća postoperativna pozicija čeljusti. U jednog pacijenta pomak je saniran ortodontski, dok je u ostalih bilo potrebno ponoviti operativni zahvat. Učestalost korektivnih zahvata nije bila povezana sa vrstom deformiteta i operativnog zahvata.

Pet pacijenata razvilo je krvarenje i hematome. U dva pacijenta razvili su se hematomi koji su se širili od područja obraza prema prsištu i uspješno su liječeni topikalnom

primjenom heparin - natrija, u jednog pacijenta došlo je do krvarenja rane nakon dehiscencije koje je spontano prestalo dok se u dvoje pacijenata pojavila postoperativna epistaksa. Razvoj hematoma smatra se komplikacijom bez većeg značaja, no ukoliko dođe do razvoja hematoma u području dna usne šupljine može doći do opstrukcije dišnog puta (32).

Jedanaest pacijenata razvilo je neki oblik infekcije nakon operacije. Pacijenti su u skladu sa smjernicama za perioperativnu profilaktičku primjenu antimikrobnih lijekova intravenski primili cefazolin u dozi od 1 g, metronidazol u dozi od 500 mg ili klindamicin u dozi od 600 mg (33). Infekcije su se najčešće javile u području dehiscencije rane te u području iznad osteosintetskog materijala. Rjeđe su se javili osteomijelitis mandibule, upala srednjeg uha, gingivitis i perimandibularni absces. Do infekcija je došlo u razdoblju od dva tjedna do šest mjeseci nakon operacije. U pacijenata kojima je uzet bris rane kao uzročnici su dijagnosticirani *Escherichia hermannii* i *Peptostreptococcus* spp. Infekcije su liječene ovisno o kliničkoj slici drenažom, debridmanom, kirurškim odstranjenjem uzročnika infekcije (osteosintetski materijal ili zub) i antibiotskom terapijom (metronidazol, amoksicilin + klavulanska kiselina, tobramicin, klindamicin). Ukoliko se infekcija nalazila unutar usne šupljine pacijentima je preporučeno ispiranje usta otopinom koja sadrži klorheksidin. Cousin i sur. navode [*da se infekcije u području kirurškog mjesta u ortognatskoj kirurgiji javljaju u rasponu od 1,4% do 33,4%, a najčešća vrsta infekcije je celulitis*] (34). Davis i sur. navode [*da su u studiji provedenoj na 2521 pacijenata utvrdili učestalost infekcija od 8%*] (35).

U dva pacijenta hrkanje se pojavilo prvi put nakon operativnog zahvata. Oba pacijenta imala su mandibularni prognatizam, a u jednog pacijenta hrkanje se javilo sa devijacijom septuma. Hrkanje se može javiti radi promjene položaja jezične kosti, do

kojeg dolazi radi promjene položaja mandibule tijekom operacije, što dovodi do suženja dišnog puta (7,36). Studije su pokazale da ortognatska kirurgija značajno ne utječe na pojavu hrkanja (7).

U četiri pacijenta javili su se dentalni problemi nakon operacije (bol prilikom pranja zubi, nekroza pulpe donjeg prednjeg sjekutića, recesija gingive i puno veća učestalost karijesa). Mogući uzrok je otežana oralna higijena tijekom perioda intermaksilarne fiksacije. Weinspach i sur. navode [*statistički značajan porast stvaranja parodontalnih džepova nakon ortognatskih zahvata*] (37). Učestalost nekroze pulpe veća je u maksili (38).

U dva pacijenta nakon operacije javila se devijacija septuma. U jednog pacijenta devijacija je kirurški sanirana, dok je u drugog došlo do spontane sanacije. Uzroci nastanka devijacije mogu biti promjena položaja maksile, endotrahealna intubacija i dislokacija septalne hrskavice radi nepotpuno ispražnjenog balončića tijekom ekstubacije, a prevencija se sastoji u redukciji hrskavičnog septuma od najmanje 3 mm (7,32).

U pet pacijenata pojavila se fistula u kasnom postoperativnom periodu. U većini slučajeva radilo se o stvaranja manjih fistula u području kirurškog konca i vijaka, dok je u jednog pacijenta došlo do nastanka oroantralne fistule nakon ekstrakcije kirurškog materijala.

Bolove je doživjela većina pacijenata, najčešće u području iznad osteosintetskih pločica i u području angulusa mandibule. Bolovi su se javili u periodu od 4 do 8 mjeseci nakon operacije i prestali su spontano ili nakon ekstrakcije osteosintetskog materijala.

Dvoje pacijenata imalo je ograničeno otvaranje usta te su im bile propisane vježbe otvaranja. U jednog pacijenta otvaranje usta i dalje je ograničeno.

Pet pacijenata imalo je prolaznu labijalnu inkompetenciju. Labijalna inkompetencija javlja se u pacijenata kod kojih se produžuje vertikalna dimenzija.

Škljocanje TMJ se pojavilo u troje pacijenata. U nekim studijama se tvrdi da kirurška korekcija čeljusnih deformiteta može pogoršati poremećaje TMJ, dok se u ostalim studijama tvrdi da ih može poboljšati (7).

Dehiscencija rane pojavila se u osam pacijenta, a uspješno je sanirana ponovnim šivanjem i antibiotskom terapijom. Studija je pokazala incidenciju otežanog cijeljenja rane nakon BSSO od 26%, sa znatno manjom učestalošću kod BMO (39).

Edem lica u kasnom postoperativnom periodu pojavio se u 10 pacijenata u periodu do 7 mjeseci nakon operacije te se sanirao spontano, uz antibiotsku terapiju ili kirurškom ekstrakcijom osteosintetskog materijala. Edem lica je uobičajena komplikacija ortognatske kirurgije u ranom postoperativnom periodu, a svim pacijentima ordinirao se deksametazon tijekom operacije i u ranom postoperativnom periodu. Slični podaci navode se i u literaturi (40).

Problemi s govorom javili su se u dva pacijenta, u jednog pacijenta pojavio se nazalni govor nakon nastanka oroantralne fistule, a u drugog problemi s izgovorom (mogući uzrok je promjena položaja jezika radi smanjenja prostora usne šupljine).

Sinusitis se prvi put nakon operacije javio u 2,8% pacijenata (N=2). Sinusitis se nakon operacije čeljusti može javiti radi promjene u anatomiji nazalnih i paranasalnih šupljina zbog čega dolazi do promjena u homeostazi sinusa, a prevalencija iznosi između 2 i 16% (41).

Alopecija se prvi put nakon operacije javila u jednog. Postoperativna alopecija može se javiti nakon operacije čeljusti radi trajanja same operacije, korištenja hipotenzivne anestezije i sila koje vrše pritisak na glavu tijekom osteotomije (42).

Otežano žvakanje javilo se u jednog nakon što je prošlo razdoblje oporavka radi atrofije musculus massetera na desnoj strani. Mogući uzrok je oštećenje motornog dijela nervusa mandibularisa prilikom operacije, no u ovog pacijenta to nije dokazano (43).

U 16,7% pacijenata (N=12) došlo je do provirivanja materijala (u razdoblju od 11 dana do 1 godine nakon operacije), te ga je u 23,6% pacijenata (N=17) bilo potrebno ekstrahirati (radi provirivanja materijala, infekcije ili bolova). U studiji iz 2020. godine navedeno je da učestalost uklanjanja titanske pločice iznosi 13,4%, a najčešći razlozi za uklanjanje su infekcija (6,6%) i provirivanje materijala (2,6%) (44). Rizični faktori su ženski spol, pušenje i pločice smještene u donjoj čeljusti (44).

Nakon operativnog zahvata parestezije su se javile u 86,1% pacijenata (N=62), a posljedice oštećenja senzornih ogranaka nervusa trigeminusa (nervus alveolaris inferior, nervus mentalis, nervus incisivus i nervus infraorbitalis) trajno su ostale prisutne u 66,1% pacijenata (N=41), najčešće u bradi i donjoj usni. Kod većine pacijenata parestezije su regredirale u periodu od nekoliko tjedana do nekoliko mjeseci u skladu sa podacima navedenima u literaturi (45). Pacijenti u kojih su ostale trajno prisutne posljedice oštećenja senzornih ogranaka nervusa trigeminusa (povremeno mravinjanje, zatezanje, bolovi, gubitak osjeta) ne navode ih kao smetnju. Incidencija ozljede nervusa alveolarisa inferiora značajno se razlikuje u studijama radi nedostatka standardiziranih metoda ispitivanja (7). Parestezije u ortognatskoj kirurgiji uzrokovane su direktnim ili indirektnim mehaničkim oštećenjem ili resekcijom živca tijekom operacije (45). Ozljede živca mogu nastati i nakon operacije radi upale ili krvarenja i hematoma oko mandibularnog kanala (45). Seo i sur. navode [*da ne postoji statistički značajna korelacija u učestalosti parestezija među spolovima niti vrstama deformiteta*] (45). Postoje različite studije o načinima prevencija i liječenja parestezija

(primjena kompleksa vitamina B12, primjena infracrvenog lasera) no nijedna metoda nije pokazala značajno smanjenje simptoma u većeg broja pacijenata (46-47).

6. ZAKLJUČCI

1. Najveći udio pacijenata odlučuje se na kiruršku korekciju čeljusnih deformiteta radi funkcionalnih smetnji.
2. Unatoč visokokalorijskim proteinskim tekućim dodacima prehrani pacijenti značajno gube na težini.
3. Najčešća komplikacija nakon operacije su privremene parestezije u većini slučajeva prisutne u području brade i donje usne.
4. Od ostalih komplikacija učestale su bol, provirivanje materijala i infekcija.
5. Komplikacije u ortognatskoj kirurgiji su česte, sa većom učestalošću kirurških komplikacija u odnosu na anesteziološke.
6. Većina komplikacija izuzev oštećenja senzornih ogranaka nervusa trigeminusa su uspješno liječene.

7. SAŽETAK

Cilj: Cilj ovog diplomskog rada bio je analizirati vrstu, učestalost, način liječenja i metode prevencije komplikacija nastalih nakon kirurškog liječenja čeljusnih deformiteta.

Ispitanici i postupci: U istraživanje je bilo uključeno 72 pacijenata (od kojih 51 žena i 21 muškarac) koji su bili podvrgnuti ortognatskoj kirurgiji tijekom 2018. i 2019. godine na Klinici za maksilofacijalnu kirurgiju Kliničkog bolničkog centra Rijeka.

Rezultati: Najčešći deformitet bio je mandibularni prognatizam (77,8%), dok je najčešći zahvat bila bimaksilarna osteotomija (81,9%). Pacijenti su najčešće kirurškom liječenju pristupali radi funkcionalnih razloga (53%) te su zadovoljni ishodom (90,3%). Pacijenti su nakon operacije u prosjeku konzumirali tekuću hranu u periodu od 2,075 mjeseci te su u prosjeku izgubili 9,121% tjelesne mase. 37,5% pacijenata imalo je mučninu nakon operacije, dok je 26,4% pacijenata povraćalo. Zahvat je bilo potrebno ponoviti u 19,4% pacijenata. Najčešća postoperativna komplikacija bile su parestezije, a posljedice oštećenja živca trajno su ostale prisutne u 66,1% pacijenata. Među češćim komplikacijama bilo je provirivanje kirurškog materijala (16,7%) kojega je u 23,6% pacijenata bilo potrebno ekstrahirati, infekcija (15,3%), bol (18,1%) i edem (13,9%).

Zaključci: Komplikacije u ortognatskoj kirurgiji su česte. Većina komplikacija izuzev oštećenja senzornih ogranaka nervusa trigeminusa su uspješno liječene.

Ključne riječi: dentofacijalni deformiteti; ortognatska kirurgija; parestezije; postoperativne komplikacije.

8. SUMMARY

Aim: The aim of this study was to analyze the type, frequency, treatment and methods of prevention of complications arising after surgical treatment of maxillofacial deformities.

Patients and methods: The study included 72 patients (of which 51 women and 21 men) who underwent orthognathic surgery during 2018 and 2019 at the Clinic for Maxillofacial Surgery of the Clinical Hospital Center Rijeka.

Results: The most common deformity was mandibular prognathism (77.8%), while the most common procedure was bimaxillary osteotomy (81.9%). In most cases patients decided to undergo surgical treatment because of functional difficulties (53%) and are satisfied with the outcome (90.3%). Patients consumed puréed diet after surgery for a period of 2,075 months and lost 9.121% of body weight on average. 37.5% of patients had nausea after surgery, while 26.4% of patients vomited. The procedure had to be repeated in 19.4% of patients. The most common postoperative complication were paresthesias (86.1%), and the consequences of nerve damage remained permanently present in 66.1% of patients. Among the most common complications were exposure of surgical material (16.7%) which in 23.6% of patients required extraction, infection (15.3%), pain (18.1%) and edema (13.9%).

Conclusions: Complications in orthognathic surgery are common. Most complications except damage to the sensory branches of the trigeminal nerve have been successfully treated.

Keywords: dentofacial deformities; orthognathic surgery; paresthesias; postoperative complications.

9. LITERATURA

1. Bagatin M, Virag M i sur. Maksilofacijalna kirurgija. 1. izd. Zagreb: Školska knjiga; 1991.
2. Lukšić I i sur. Maksilofacijalna kirurgija. 1. izd. Zagreb: Naklada Ljevak; 2019.
3. Tassopoulou-Fishell M, Deeley K, Harvey EM, Sciote J, Vieira AR. Genetic variation in myosin 1H contributes to mandibular prognathism. *Am J Orthod Dentofacial Orthop.* 2012;141(1):51-59.
4. Ricketts RM. The value of cephalometrics and computerized technology. *Am J Orthod.* 1972;42(3):179-99.
5. Bhuvaneshwaran M. Principles of smile design. *J Conserv Dent.* 2010;13(4):225-232.
6. Proffit WR, Fields HW Jr., Sarver DM. Ortodoncija. 4. hrv. izd. Jastrebarsko: Naklada Slap; 2010. 6. poglavlje, Ortodontska dijagnoza: razvoj liste problema; 168-233.??
7. Kim YK. Complications associated with orthognathic surgery. *J Korean Assoc Oral Maxillofac Surg.* 2017;43(1):3-15.
8. Harris M, Chung F. Complications of general anesthesia. *Clin Plast Surg.* 2013;40(4):503-13.
9. Jacobson A. Psychological aspects of dentofacial esthetics and orthognathic surgery. *The Angle Orthodontist* 1984;51(1):18-35.
10. Chow LK, Singh B, Chiu WK, Samman N. Prevalence of postoperative complications after orthognathic surgery: a 15-year review. *J Oral Maxillofac Surg.* 2007;65(5):984-92.
11. Panula K, Finne K, Oikarinen K. Incidence of complications and problems related to orthognathic surgery: a review of 655 patients. *J Oral Maxillofac Surg.* 2001;59(10):1128-36.

12. Converse J., Shapiro H. Treatment of developmental malformations of the jaws. *Plastic and Reconstructive Surgery* 1952;10:473-510.
13. Steinbacher DM, Kontaxis KL. Does Simultaneous Third Molar Extraction Increase Intraoperative and Perioperative Complications in Orthognathic Surgery? *J Craniofac Surg.* 2016;27(4):923-6.
14. Tiwari R, Ramees M, Mathew P, Mathai P, Francis M, Jay N. Role of maxillary third molar in le fort i orthognathic surgery: A mini review & case report. *International Journal of Applied Dental Sciences* 2018;4(4):280-281.
15. Sasaki R, Yao CF, Chen YA, Lin CH, Chen YR. Concomitant Third Molar Removal During Sagittal Split Osteotomy of the Mandible. *J Craniofac Surg.* 2016;27(1):34-6.
16. Schwartz HC. Simultaneous removal of third molars during sagittal split osteotomies: the case against. *J Oral Maxillofac Surg* 2004;62:1147–9.
17. Mehra P, Castro V, Frietas RZ, et al. Complications of the mandibular sagittal split ramus osteotomy associated with the presence or absence of third molars. *J Oral Maxillofac Surg* 2001;59:854–858.
18. Doucet JC, Morrison AD, Davis BR, et al. Concomitant removal of mandibular third molars during sagittal split osteotomy minimizes neurosensory dysfunction. *J Oral Maxillofac Surg* 2012;70:2153–63.
19. Bouchard C, Lalancette M. Infections after sagittal split osteotomy: a retrospective analysis of 336 patients. *J Oral Maxillofac Surg* 2015;73:158–161.
20. Precious DS, Lung KE, Pynn BR, Goodday RH. Presence of impacted teeth as a determining factor of unfavorable splits in 1256 sagittal-split osteotomies. *Oral Surg Oral Med Oral Pathol Oral Radiol Endod.* 1998;85:362–365.
21. Brons S, Becking AG, Tuinzing DB. Value of informed consent in surgical orthodontics. *J Oral Maxillofac Surg.* 2009;67:1021–1025.

22. Takatsuji H, Kobayashi T, Kojima T, Hasebe D, Izumi N, Saito I., Saito C. Effects of orthognathic surgery on psychological status of patients with jaw deformities. *International Journal of Oral and Maxillofacial Surgery*. 2015;44(9):1125–30.
23. Türker N, Varol A, Ogel K, Basa S. Perceptions of preoperative expectations and postoperative outcomes from orthognathic surgery: part I: Turkish female patients. *Int J Oral Maxillofac Surg*. 2008;37(8):710-5.
24. Vofs.com.au[Internet]. No Chew Diet. [ažurirano 10.05.2021.;citirano 17.05.2021.]. Dostupno na: <https://vofs.com.au/>
25. Hammond D, Williams RW, Juj K, O’Connell S, Isherwood G, Hammond N. Weight loss in orthognathic surgery: a clinical study. *Journal of Orthodontics* 2014;42(3):220-8.
26. Worrall SF. Changes in weight and body composition after orthognathic surgery and jaw fractures: a comparison of miniplates and intermaxillary fixation. *Br J Oral Maxillofac Surg* 1994;32:289–292.
27. Rüsç D, Eberhart LH, Wallenborn J, Kranke P. Nausea and vomiting after surgery under general anesthesia: an evidence-based review concerning risk assessment, prevention, and treatment. *Dtsch Arztebl Int*. 2010;107(42):733-741.
28. Phillips C, Brookes CD, Rich J, Arbon J, Turvey TA. Postoperative nausea and vomiting following orthognathic surgery. *Int J Oral Maxillofac Surg*. 2015; 44(6):745-51.
29. Varon J, Marik PE. Perioperative hypertension management. *Vasc Health Risk Manag*. 2008;4(3):615-627.
30. Bouchard C, Chiniara G, Valcourt AC. Intraoperative Hypertensive Crisis Secondary to an Undiagnosed Pheochromocytoma During Orthognathic Surgery: A Case Report. *J Oral Maxillofac Surg* 2014;72:672-5.

31. Mozos I, Urechescu H, Pricop C, Banu A, Vekic I, Pricop M. Blood pressure changes during maxillofacial surgery. *Journal of Hypertension* 2018;36:269.
32. Sousa CS, Turrini RNT. Complications in orthognathic surgery: A comprehensive review. *Journal of Oral and Maxillofacial Surgery, Medicine and Pathology* 2012;24:67-74.
33. Francetić I, Sardelić S i sur. Smjernice ISKRA za antimikrobnu profilaksu u kirurgiji-hrvatske nacionalne smjernice. *Liječ Vjesn* 2010;132:203-17.
34. Cousin AS, Bouletreau P, Giai J. i sur. Severity and long-term complications of surgical site infections after orthognathic surgery: a retrospective study. *Sci Rep* 2020;10..
35. Posnick JC, Choi E, Chavda AJ.. Surgical Site Infections Following Bimaxillary Orthognathic, Osseous Genioplasty, and Intranasal Surgery: A Retrospective Cohort Study. *Oral Maxillofac Surg.* 2017 Mar; 75(3):584-595.
36. Gu G, Gu G, Nagata J, Suto M, Anraku Y, Nakamura K, Kuroe K, Ito G. Hyoid position, pharyngeal airway and head posture in relation to relapse after the mandibular setback in skeletal Class III. *Clin Orthod Res.* 2000;3(2):67-77.
37. Weinspach K, Staufenbiel I, Günay H, Geurtsen W, Schwestka-Polly R, Demling AP. Influence of orthognathic surgery on periodontal tissues: short-term results. *J Orofac Orthop.* 2011;72(4):279-89.
38. Lee UL, Lee EJ, Seo HY, Han SH, Choi WC, Choi YJ. Prevalence and risk factors of tooth discolouration after orthognathic surgery: a retrospective study of 1455 patients. *Int J Oral Maxillofac Surg.* 2016;45(11):1464-70.
39. Alpha C, O'Ryan F, Silva A, Poor D. The incidence of postoperative wound healing problems following sagittal ramus osteotomies stabilized with miniplates and monocortical screws. *J Oral Maxillofac Surg.* 2006;64(4):659-68.

40. Semper-Hogg W, Fuessinger MA, Dirlwanger TW, Cornelius CP, Metzger MC. The influence of dexamethasone on postoperative swelling and neurosensory disturbances after orthognathic surgery: a randomized controlled clinical trial. *Head Face Med.* 2017;13(1):19.
41. Procacci P, Lanaro L, Trevisiol L, Bertossi D, Zotti F, Fabio L, D'Agostino A. Is post orthognathic maxillary sinusitis related to sino-nasal anatomical alterations? *J Craniomaxillofac Surg.* 2019;47(6):876-882.
42. Davies KE, Yesudian P. Pressure alopecia. *Int J Trichology.* 2012;4(2):64-68.
43. Ariji Y, Fuwa N, Tachibana H, Ariji E. Denervation atrophy of the masticatory muscles in a patient with nasopharyngeal cancer: MR examinations before and after radiotherapy. *Dentomaxillofac Radiol.* 2002;31(3):204-8.
44. Gómez-Barrachina R, Montiel-Company JM, García-Sanz V, Almerich-Silla JM, Paredes-Gallardo V, Bellot-Arcís C. Titanium plate removal in orthognathic surgery: prevalence, causes and risk factors. A systematic literature review and meta-analysis. *Int J Oral Maxillofac Surg.* 2020;49(6):770-778.
45. Seo K, Tanaka Y, Terumitsu M, Someya G. Characterization of different paresthesias following orthognathic surgery of the mandible. *Journal of Oral and Maxillofacial Surgery* 2005;63(3):298-303.
46. Prazeres LD, Muniz YV, Barros KM, Gerbi ME, Laureano Filho JR. Effect of infrared laser in the prevention and treatment of paresthesia in orthognathic surgery. *J Craniofac Surg.* 2013;24(3):708-11.
47. Lee CH, Lee BS i sur. Recovery of inferior alveolar nerve injury after bilateral sagittal split ramus osteotomy (BSSRO): a retrospective study. *Maxillofac Plast Reconstr Surg.* 2016; 38(1):25.

10. ŽIVOTOPIS

Iva Ravlić rođena je 06.07.1995. u Slavonskom Brodu. 2014. godine završila je Gimnaziju Matija Mesić (prirodoslovno-matematički smjer) te iste godine upisuje Medicinski fakultet Sveučilišta u Rijeci. Aktivno se služi engleskim, a pasivno njemačkim i španjolskim jezikom. U slobodno vrijeme se bavi biciklizmom, planinarenjem i jahanjem te pisanjem kratkih priča, od kojih je jedna objavljena na natječaju Večernjeg lista.