

Metode raspuhivanja plućnog parenhima (recruitment manevri) - pregled literature

Nuić, Lara

Master's thesis / Diplomski rad

2021

Degree Grantor / Ustanova koja je dodijelila akademski / stručni stupanj: **University of Rijeka, Faculty of Medicine / Sveučilište u Rijeci, Medicinski fakultet**

Permanent link / Trajna poveznica: <https://um.nsk.hr/um:nbn:hr:184:543968>

Rights / Prava: [In copyright](#)/[Zaštićeno autorskim pravom.](#)

Download date / Datum preuzimanja: **2024-11-29**



Repository / Repozitorij:

[Repository of the University of Rijeka, Faculty of Medicine - FMRI Repository](#)



SVEUČILIŠTE U RIJECI
MEDICINSKI FAKULTET
INTEGRIRANI PREDDIPLOMSKI I DIPLOMSKI
SVEUČILIŠNI STUDIJ MEDICINE

Lara Nuić

METODE RASPUHIVANJA PLUĆNOG PARENHIMA (RECRUITMENT MANEVRI) – PREGLED
LITERATURE

Diplomski rad

Rijeka, 2021.

SVEUČILIŠTE U RIJECI
MEDICINSKI FAKULTET
INTEGRIRANI PREDDIPLOMSKI I DIPLOMSKI
SVEUČILIŠNI STUDIJ MEDICINE

Lara Nuić

METODE RASPUHIVANJA PLUĆNOG PARENHIMA (RECRUITMENT MANEVRI) – PREGLED
LITERATURE

Diplomski rad

Rijeka, 2021.

Mentor rada: izv. prof. dr. sc. Alen Protić, dr.med.

Diplomski rad ocjenjen je dana _____ u/na _____

_____, pred povjerenstvom u sastavu:

1. Doc. dr. sc. Igor Barković, dr.med.
2. Prof. dr. sc. Alan Šustić, dr. med.
3. Izv. prof. dr. sc. Vlatka Sotošek , dr.med.

Rad sadrži 25 stranica, 2 slike, 0 tablica, 31 literaturnih navoda.

Zahvala

Zahvaljujem se mentoru izv. prof. dr. sc. Alenu Protiću, dr. med. te naslovnom asistentu Mateju Buri, dr. med. na pomoći koju su mi pružili tijekom pisanja diplomskog rada. Bez njihovih savjeta taj bi proces sigurno bio puno teži.

Veliko hvala i mojoj obitelji i prijateljima koji su me podržavali i bili uz mene na svakom koraku mog školovanja.

Sadržaj

1.Uvod.....	1
2.Svrha rada	2
3.Atelektaza	3
3.1. Definicija i uzroci atelektaza.....	3
3.2. ARDS.....	4
3.3. Atelektaza uzrokovana općom anestezijom i poslijeoperacijska atelektaza	6
4. <i>Recruitment</i> manevar	7
4.1. „Uzdah“ RM.....	8
4.2. Neprekinuto upuhivanje	9
4.3. RM s postepenim povišenjem tlakova.....	11
4.4. RM kod unilateralnih i segmentalnih atelektaza.....	13
4.5. Pronacijski položaj pacijenta	14
5. Rasprava	15
6. Zaključak.....	17
8. Summary	19
9. Literatura.....	21

Popis skraćenica i akronima

ARDS – akutni respiracijski distres sindrom

COPD – kronična opstruktivna bolest pluća (engl. chronic obstructive pulmonary disease)

CPAP – kontinuirani pozitivni tlak zraka (engl. continuous positive airway pressure)

CRP - C-reaktivni protein

CT – kompjuterizirana tomografija (engl. computed tomography)

EBB – endobronhalni blokator

EELV – krajnji ekspiratorni plućni volumen (engl. end-expiratory lung volume)

FiO₂ – udisajna frakcija kisika (engl. fraction of inspired oxygen)

FRC – funkcionalni ostatni kapacitet (engl. functional residual capacity)

HR – srčana frekvencija (engl. heart rate)

JIL – jedinica intenzivnog liječenja

LPS – plućna zaštitna strategija (engl. lung protective strategy)

MAP – srednji arterijski tak (engl. mean arterial pressure)

OLC – koncept otvorenih pluća (engl. open lung concept)

PaO₂/FiO₂ - omjer parcijalnog tlaka kisika u arterijskoj krvi i frakcije udahnutog kisika

PEEP – pozitivan tlak na kraju ekspirija (engl. positive-end expiratory pressure)

Pplat – plato tlaka (engl. plateau pressure)

PPV- plućna protektivna ventilacija (engl. lung protective ventilation)

RM - recruitment manevar (engl. recruitment maneuver)

RTG – radiografija

SpO₂ – zasićenost (saturacija) periferne krvi kisikom

TT – tjelesna težina

VILI – ventilatorom inducirana ozljeda pluća (engl. ventilator-induced lung injury)

Vt – udisajni volumen (engl. tidal volumen)

1.Uvod

Atelektaze su neventilirani dijelovi pluća nastali uslijed kolapsa alveola kojeg mogu uzrokovati brojna patološka stanja. Posljedica toga je reducirani volumen pluća te smanjena površina plućno kapilarne barijere koja sudjeluje u izmjeni plinova (1). Atelektaze se često javljaju uslijed hipoventilacije (npr. postoperativno), kompresije i opstrukcije na dišne puteve, nedostatka surfaktanta, a javlja se i u sklopu ARDS-a. Ovisno o stanju bolesnika, mogu se primjeniti razni postupci s ciljem uklanjanja atelektaza. Vrlo često postoji potreba za recruitment manevrom (RM- engl. recruitment maneuver), a ARDS je glavna indikacija za njegovu primjenu. RM kratkotrajna je primjena povišenog transpulmonarnog tlaka, s ciljem otvaranja i reekspandiranja neventiliranih dijelova pluća. RM poboljšava oksigenaciju, plućnu rastezljivost i mehaniku, reducira ventilatorom uzrokovanu ozljedu plućnog tkiva (VILI) pa samim time smanjuje moratlitet. Postoje brojne metode RM-a, a neke od njih jesu „uzdah“ RM, neprekinuto upuhivanje, RM sa postepenim povišenjem tlakova, postavljanje pacijenta u pronacijski položaj.

2.Svrha rada

Svrha je ovog rada dati pregled literature o metodama *recruitment* manevra. Njihovim sažetim prikazom može se ukazati na glavne međusobne razlike, prednosti i nedostatke. Literatura je pretraživana u bazi podataka Medline, na tražilici Pubmed prema ključnim riječima atelectasis, unilateral atelectasis, acute respiratory distress syndrome, recruitment maneuvers i lung recruitment. Korištena je i najnovija literatura s UpToDate baze podataka pretraživana prema već navedenim ključnim riječima.

3. Atelektaza

3.1 Definicija i uzroci atelektaza

Atelektazu definiramo kao kolaps plućnog parenhima zbog kojeg je posljedično reduciran volumen pluća. Pojam atelektaza potječe iz grčkih riječi *ateles* i *ektasis*, što možemo prevesti kao „nepotpuna ekspanzija“ (2). Patofiziološki, možemo ih podijeliti u opstruktivne i neopstruktivne atelektaze. Opstruktivne ili resorpcijske atelektaze nastaju uslijed opstrukcije dišnog puta. Zrak zaostao iza opstrukcije reapsorbira se u neventiliranim alveolama te ostavlja tu regiju bez zraka i uzrokuje kolaps zahvaćenog dijela pluća (3). Ovisno o sadržaju tog zraka razlikujemo brzinu nastanka istih – visok FiO_2 napraviti će atelektazu brže, a niži (s manjim postotkom kisika, zajedno sa dušikom) sporije jer se dušik sporo apsorbira. Brojna su stanja koja mogu uzrokovati opstrukciju dišnih puteva, velikih ili malih. Neka od stanja koja uzrokuju opstrukciju velikih dišnih puteva su karcinom pluća, limfom, tuberkuloza, sarkoidoza, kao i strano tijelo i pritisak struktura u blizini (medijastinalne mase, aneurizma aorte, hilarni limfadenitis itd.). Opstrukciju malih dišnih puteva uzrokuju stanja koja utječu na cilije i njihovo kretanje – bol u prsima i trbuhu, operacija, lijekovi koji uzrokuju depresiju disanja, opća anestezija, endotrahealna intubacija, udisanje plina s visokim FiO_2 . Kronične opstruktivne bolesti kao što su astma, emfizem i cistična fibroza te akutne infekcije (bronhitis, bronhiolitis, pneumonija) mogu također uzrokovati opstrukciju malih dišnih puteva. Neopstruktivne atelektaze uzrokovane su gubitkom kontakta između parijetalne i visceralne pleure, kompresijom parenhima, gubitkom ili disfunkcijom

surfaktanta. Od uzroka neopstruktivnih atelektaza spominje se i zamjena plućnog tkiva ožiljkastim ili infiltrativnom bolešću, jake vertikalne sile ubrzanja (3).

Razvoj atelektaze utječe na izmjenu plinova te na narušavanje integriteta plućnog parenhima. U ranijim stadijima perfuzija zahvaćenog plućnog segmenta i dalje se odvija ali ne i prikladna ventilacija, što je razlog razvoja hipoksemije (4). Dakle, hipoksemija se razvija zbog ventilacijsko-perfuzijskog nesklada koji uzrokuje reduciranu izmjenu plućnih plinova. Što atelektaza duže perzistira, to su šanse za razvojem fibroze na njenom mjestu veće. Simptomi i znaci atelektaze su nespecifični i ovise o zahvaćenosti plućnog parenhima i težini podliježećeg stanja. Osim već navedene hipoksemije, simptomi i znaci koje vežemo uz pojavu atelektaza jesu: otežano disanje (dispneja), plitko disanje, tahipneja, engl. wheezing (sipnja), hropci, kašalj i vrućica. Ovisno o stanju bolesnika, tj. jesu li bolesnici na spontanoj ventilaciji ili su intubirani i strojno ventilirani, primjenit će se određeni postupci s ciljem „otvaranja“ atelektatičnog plućnog parenhima. Respiratorne vježbe, posturalna drenaža, CPAP maske – maske s kontinuiranim pozitivnim tlakom zraka (engl. continuous positive airway pressure), bronhodilatatori te bronhoskopski postupci primjenjivat će se u svrhu liječenja atelektaza kod bolesnika sa spontanom ventilacijom. Kod endotrahealno intubiranih ili traheostomiranih pacijenata primjenjuje se protektivna strojna ventilacija uz PEEP – pozitivni tlak na kraju ekspirija (engl. positive-end expiratory pressure) te RM (recruitment maneuver) kod pacijenata koji su hemodinamski stabilni (4).

3.2 ARDS

Po Berlinskoj definiciji (2013), akutni respiratorni distress sindrom je akutno, upalno oštećenje pluća, koje dovodi do povećane plućne vaskularne propustljivosti, povećanja težine pluća i gubitka zračnih prostora plućnog parenhima, tj. atelektaze. Do povećane mase

pluća dolazi zbog intersticijskog i alveolarnog edema koji je posljedica difuzne alveolarne ozljede i gubitka integriteta plućnih kapilara (5). Rizični faktori za nastanak ARDS-a dijele se u dvije skupine: direktni i indirektni. Od direktnih, najčešći su pneumonija (46%), aspiracija želučanog sadržaja (29%) i kontuzija pluća (34%), a od indirektnih najčešće je sepsa (25%), politrauma (41%) i masivna transfuzija (34%) (6). ARDS klinički je karakteriziran hipoksemijom, smanjenom plućnom rastezljivošću i prisutstvom bilateralnog plućnog infiltrata (7). ARDS se može stupnjevati prema vrijednostima omjera $\text{PaO}_2/\text{FiO}_2$, tzv. Horowitz indeksa (omjer parcijalnog tlaka kisika u arterijskoj krvi i frakcije udahnutog kisika). O blagom ARDS-u govorimo kada je ta vrijednost 200-300 mmHg (smrtnost 27%), umjereni iznosi 100-200 mmHg (smrtnost 32%), a kod teškog ARDS-a vrijednost omjera $\text{PaO}_2/\text{FiO}_2$ iznosi <100 mmHg (smrtnost 45%). Tek ako su zadovoljeni Berlinski kriteriji, možemo postaviti konačnu dijagnozu ARDS-a. Kriteriji su: simptomi nastupaju akutno, unutar tjedan dana od početnog mehanizma ozljede, bilateralne plućne opacifikacije koje predstavljaju plućni edem i uočene su CT-om ili RTG-om, $\text{PaO}_2/\text{FiO}_2$ omjer trebao bi biti <300 mmHg s minimalno 5cm H_2O PEEP-a te bi liječnik trebao obaviti objektivnu procjenu i isključiti sve druge moguće uzroke (6).

Liječenje ARDS-a ovisi o uzroku njegova nastanka i stanju bolesnika. Vrlo često zahtijeva i strojnu ventilaciju što nosi pozitivne učinke, ali i mogućnost nastanka ventilatorom inducirane ozljede pluća (VILI - engl. ventilator-induced lung injury) mehanizmima atelektraume (cikličko otvaranje i zatvaranje atelektatičnih alveola), volutraume (prekomjerno širenje stijenki alveona), biotraume (lučenje upalnih medijatora) i barotraume (nastanak pneumotoraksa kao posljedica strojne ventilacije). ARDS je glavna indikacija i za primjenu RM-a (recruitment manevra), naravno kod odgovarajućih pacijenata (najčešće onih u ranom stadiju ARDS-a koji su hemodinamski stabilni).

3.3. Atelektaza uzrokovana općom anestezijom i poslijeoperacijska atelektaza

Uzdah je normalni homeostatski refleks koji održava rastezljivost pluća i smanjuje pojavu atelektaze. Također pomaže i u lučenju i distribuciji surfaktanta po alveolarnoj površini (8). Istraživanja pokazuju da opća anestezija uklanja refleks uzdaha pa posljedično, vrlo brzo, nastupa atelektaza u 100% pacijenata. Opća anestezija uz endotrahealnu intubaciju uzrokuje kompresivnu i resorpcijsku atelektazu kroz 3 glavna mehanizma: diskinezu, povišen FiO_2 i ablaciju uzdah refleksa s tim da se na novijim ventilatorima nalazi značajka „sigh“ koja prema našim postavkama nekoliko puta u minuti upuhuje veliki V_t kako bi simulirala uzdah (8). Diskineza uzrokuje restrikciju u pokretima dijafragme što rezultira smanjenjem plućne rastezljivosti i smanjenjem funkcionalnog ostatnog kapaciteta, FRC-a (engl. functional residual capacity) (9). Ovi faktori, prema tome, uzrokuju kompresivnu atelektazu koja nastaje kada je tlak koji širi alveole smanjen (10). Do resorpcijske atelektaze može doći ako se koristi visoki FiO_2 , visoka udisajna frakcija kisika. Do toga najčešće dolazi tijekom indukcije ili buđenja iz anestezije kada je FiO_2 povećan do 100% (8). Istraživanja su pokazala da indukcija i održavanje anestezije uz mišićnu paralizu i konstantni udisajni volumen, V_t (engl. tidal volume) onemogućuju refleks uzdaha i na taj način doprinose nastajanju atelektaze (8).

Što se tiče poslijeoperacijskoga perioda, ulogu u nastanku atelektaza mogu imati pretilost bolesnika, bol pa posljedično i supresija refleksa kašlja. Nakon kirurškog postupka, većina bolesnika je u ležećem položaju. Kod pretelih bolesnika, povećana tjelesna masa (prsnog koša i abdomena) može pritiskati plućno tkivo i uzrokovati atelektazu (3). Dobrom analgezijom, može se izbjeći nastajanje atelektaza zbog boli, koje se najčešće javljaju prilikom velikih abdominalnih rezova. Naime, u takvoj situaciji bolesnik diše plitko i nepravilno jer ga bol sprječava da diše duboko i u pravilnim razmacima što će rezultirati

hipoventilacijom i atelektazom. Bol igra ključnu ulogu i u supresiji refleksa kašlja. Zbog nemogućnosti izbacivanja mukoznog sadržaja u dišnim putevima, koji nastaje zbog pojačane sekrecije, blokiran je protok zraka i nastaje opstruktivna atelektaza.

4. Recruitment manevar

Recruitment manevar (RM) kratkotrajna je primjena povećanog transpulmonalnog tlaka, s ciljem otvaranja i reekspandiranja neventiliranih i slabo ventiliranih dijelova pluća. RM se primjenjuje kako bi se ostvario alveolarni rekrutment, što vodi do povećanja krajnjeg ekspiratornog plućnog volumena, EELV-a (engl. end-expiratory lung volume). Povišeni EELV poboljšava izmjenu plinova, reducira plućni napor uzrokovan strojnom ventilacijom te sprječava opetovano otvaranje i zatvaranje nestabilnih dijelova pluća. Svime navedenim RM reducira ventilatorom uzrokovanu plućnu ozljedu, VILI (engl. ventilator-induced lung injury) (11). Nakon samog RM-a uglavnom se primjenjuje viši PEEP (odnosno najmanji PEEP koji je dovoljan da zadrži učinak RM-a) kako bi se novootvorene alveole održavale i dalje takvima. PEEP također sprječava mehaničko naprezanje i nastanak atelektraume i biotraume (otpuštanje upalnih posrednika). RM nakon kojeg uslijedi primjena PEEP-a čine „koncept otvorenih pluća“, OLC (12). RM uglavnom spominjemo kao bitnu sastavnicu u liječenju ARDS-a (ARDS je indikacija br. 1 za primjenu RM-a), ali pozitivni učinci primjetili su se i kod pacijenata pod općom anestezijom, tijekom poslijeoperacijske ventilacije, kao i u drugim stanjima povezanim uz hipoksemiju, uključujući i zatajenje srca. Kontraindikacije za primjenu RM-a su: kronična opstruktivna bolest puca-COPD (engl. Chronic obstructive pulmonary disease), visoki intrakranijalni tlak, hemodinamski nestabilan pacijent, desnostrano zatajenje srca, bronhopleuralna fistula. Unatoč širokoj paleti istraživanja i dalje

se raspravlja o najboljoj metodi koja će pružiti optimalne vrijednosti tlaka i duljinu trajanja RM. Upotreba RM-a u bolesnika individualna je te nema standardizirane upotrebe istih.

4.1 „Uzdah“ RM

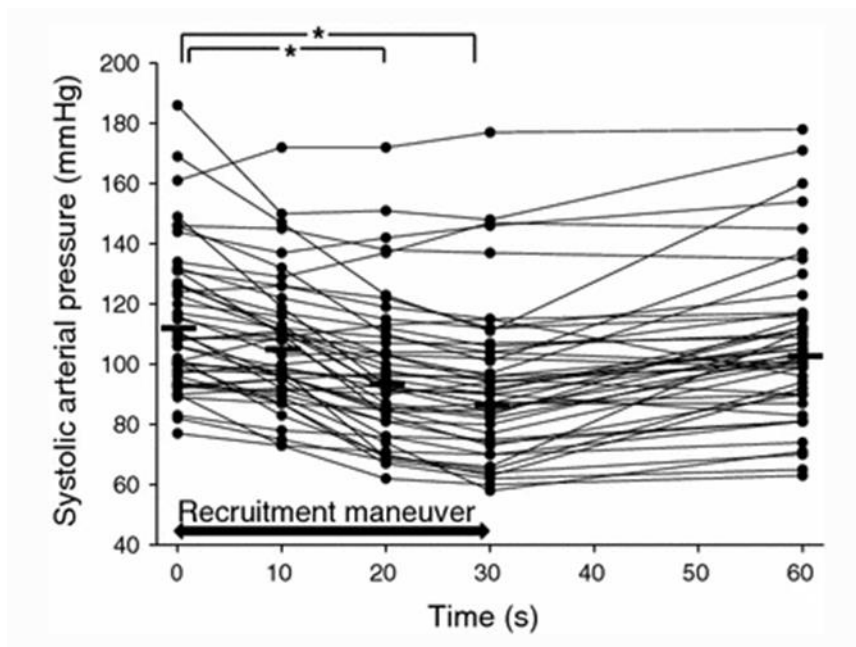
„Uzdah“ (engl. sigh) RM slovi kao prvi upotrijebljeni *recruitment* manevar uz standardnu strojnu ventilaciju (13). Izvodi se tako da se tijekom strojne ventilacije u određenim intervalima upuhuje visok V_t do prihvatljivih vršnog tlaka (14). U jednoj opservacijskoj studiji na 10 pacijenata s ARDS-om, primjenjena su 3 uzastopna uzdaha u minuti koji su vršili upuhe do P_{plat} od 45 cmH_2O . Cijelo istraživanje trajalo je 4 sata uz podjelu na tri razdoblja: 2 sata preporučene ventilacije (LPS – engl. lung protective strategy, plućna zaštitna strategija, tj. ventilacija niskim V_t i platom limitiranim na 35 cmH_2O zajedno sa višim PEEP-om), 1 sat uzdaha (LPS s 3 uzastopna uzdaha/min pri platom od 45 cmH_2O) i jedan sat LPS-a. Ukupna minutna ventilacija, PEEP, FiO_2 i srednji tlak zraka održavani su konstantnima (14). Kod pacijenata je zamijećeno poboljšanje u oksigenaciji, plućnoj rastezljivosti i FRC-u (7). Prekinuvši uzdahe i uvodeći opet LPS, došlo je do progresivnog derekrutmenta, a sve su se fiziološke varijable vratile na početnu razinu (15). Iz svega prethodno navedenoga možemo zaključiti da LPS sam ne može omogućiti rekrutment pluća i najbolju moguću oksigenaciju koja je potreba pacijentu. Međutim uz uvođenje sigh RM-a puno je bolja mogućnost za pružanjem dovoljnog tlaka i volumena za rekrutment i prevenciju atelektaze, bar na određeno vrijeme. Unatoč poželjnim rezultatima ovog manevra, visoka frekvencija sigh-a (do 180/h) povezana je s hiperinflacijom i ekspresijom tip III prokolagen mRNA u plućnom tkivu (16). Kako bi dobili što poželjnije rezultate uz minimalnu štetu, trebalo bi, prema tome, koristiti nešto niže frekvencije sigh-a uz LPS.

Neke studije spominju i eSigh (extended sigh) u kojem se primjenjuju niže vrijednosti tlaka te progresivno povećanje tlaka zraka u dišnim putevima kroz duže vremenski period.

4.2. Neprekinuto upuhivanje

Neprekinuto upuhivanje metoda je RM-a koja se izvodi naglim povišenjem tlaka zraka u dišnim putevima kroz određeni vremenski period. Vrijednosti kontinuiranog pozitivnog tlaka zraka, CPAP-a, kreću se od 30-50 cmH₂O kroz 30-40 sec., a najčešće se primjenjuje RM sa vrijednosti PEEP-a od 40 cm H₂O kroz 40 sekundi (11). Studija Jean-Michel Arnala i njegovih suradnika opisala je ovu vrstu RM-a i pokušala odrediti optimalno trajanje neprekinutog upuhivanja kod ARDS pacijenata (11). Neprekidna inflacija od 40 cmH₂O primjenjivala se kroz 30 sec kod 50 sediranih i ventiliranih pacijenata u prvih 24 h od pojave ARDS kriterija. Zbog viskoelastičnosti i vremenski ovisne sile koje su potrebne da se alveole otvore, zaključak je da rekrutment atelektatičnog dijela pluća ovisi o transpulmonalnom tlaku i vremenu. Pacijenti su morali zadovoljiti određene kriterije kako bi ušli u studiju: omjer PaO₂/FiO₂ < 200 mmHg nakon 30 minuta PEEP-a od 10 cmH₂O sa FiO₂ barem 50%. RM se izvodio na sljedeći način: tlak zraka u dišnim putevima podizan je za 5 cmH₂O/s od 10-40 cmH₂O, a krajnja vrijednost održana je 40 sekundi. Nakon toga, tlak zraka vraćen je na 10 cmH₂O, opet po 5 cmH₂O i nastavljena je bazalna ventilacija (11). Na ovaj način „obrađeno“ je 40 pacijenata, a 10 je krenulo sa vrijednosti PEEP-a od 5 cmH₂O. Jedina razlika između tih dviju skupina pacijenata je ta da je povišenje VRM (volumen tijekom RM-a) veće kod primjene inicijalnog PEEP-a od 5 cmH₂O, dok vremenska konstanta povišenog volumena nije značajno drugačija između 2 skupine. Više od 98% VRM-a bilo je postignuto u prvih 10 s samog postupka (T10).

Tijekom studije, praćene su i vrijednosti srčane frekvencije (*engl.* HR-heart rate), dijastolički arterijski, sistolički arterijski i srednji arterijski tlak (*engl.* MAP-mean arterial pressure), SpO₂. Vrijednosti HR-a, dijastoličkog arterijskog tlaka i SpO₂ ostale su nepromijenjene tijekom i nakon izvođenja RM-a, dok je zamijećen pad vrijednosti sistoličkog arterijskog tlaka i MAP-a nakon T20 i T30 (20 i 30 s). Oporavak vrijednosti uslijedio je nakon 60 s (T60), odnosno 30 s nakon izvođenja RM-a. Došlo je do prolazne hipotenzija, koja se pokazala kao nuspojava RM-a (slika 1).



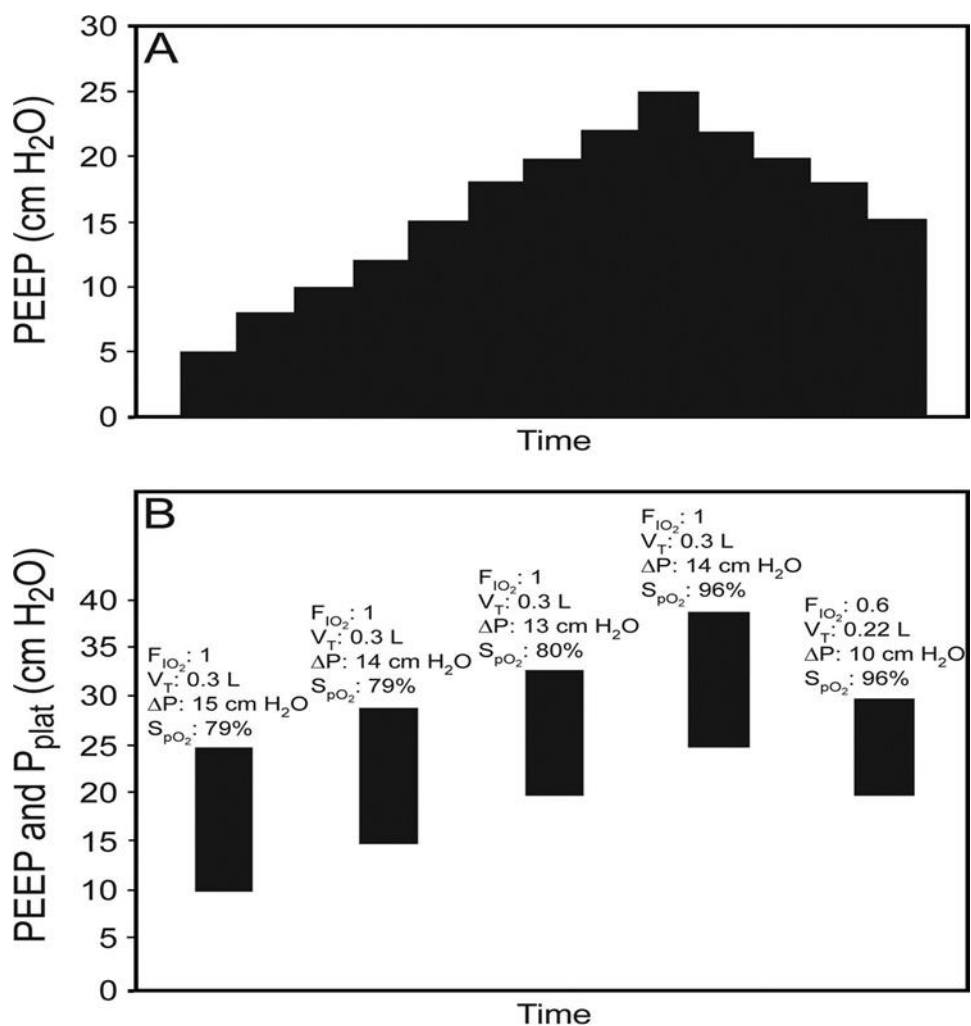
Slika 1. Individualni sistolički arterijski tlak tijekom (0-30s) i nakon RM-a (30-60s) . Svaka tanka linija reprezentira pacijenta (slika preuzeta s 11).

Ovom studijom dokazano je kako se rekrutment odvija unutar prvih 10 s izvođenja RM-a što sugerira da je vrijeme manje bitno u uspješnom izvođenju RM-a. Naprotiv, što se RM duže izvodi, veće su šanse za hemodinamskim alteracijama, tj. za pojavom prolazne hipotenzije (7).

4.3. RM s postepenim povišenjem tlakova

Kako je neprekinuto upuhivanje povezano s mogućom hipotenzijom i barotraumom (17), navedene nuspojave pokušalo se minimizirati s novijim načinom izvođenja RM-a, tj. postepenim povišenjem tlakova. Ovaj RM koristi postepeno titriranje PEEP-a i na taj način smanjuje mogućnost pojave pretjerane distenzije alveola, što ide u korist uspješnosti RM-a. PEEP se povećava u inkrementima od 2-5 cmH₂O sa fiksnim V_t-om od 6 mL/kg idealne tjelesne mase koristeći ventilaciju s kontrolom volumena. P_{plat}-PEEP, rastezljivost pluća, SpO₂ i krvni tlak kontrolirani su tijekom izvođenja cijelog postupka. PEEP je povećan ako imamo indikatore rekrutmenta: povećan P_{plat}- PEEP, P_{plat} < 30 cmH₂O ili rast SpO₂. PEEP ili V_t smanjit će se ako se na prethodni korak pojave indikacije pretjerane distenzije : povišen P_{plat}- PEEP, P_{plat}>30 cmH₂O, hipotenzija i snižen SpO₂. Svaki korak traje 3-5 minuta, osim ako ne postoji štetan učinak koji zahtijeva snižavanje PEEP-a na prethodnu vrijednost (slika 2) (18).

Alternativni pristup bilo bi korištenje fiksne razine regulacije tlaka dok se PEEP povećava. Nije dokazano da je jedan pristup bolji od drugog.



Slika 2. A: Shematski prikaz RM-a s postepenim povišenjem tlakova ; B: Primjer RM-a s postepenim povišenjem tlakova kod pacijenta s teškim ARDS-om uzrokovanim H1N1 infekcijom. Kada se PEEP povisi na 25 cmH₂O, dolazi do poboljšanja SpO₂, ali Pplat je neprihvatljivo visok. PEEP i Vt smanjuju se tako da su Pplat i Pplat- PEEP prihvatljivi. PEEP se povećavao svakih 2-5 min. (slike preuzeta s 18)

Oba RM-a (neprekinuto upuhivanje i RM sa postepenim povišenjem tlakova), poboljšavaju oksigenaciju i plućnu funkciju te minimaliziraju atelektaze. Međutim, u zadnje vrijeme, daje se blaga prednost RM-u s postepenim povišenjem tlakova zbog manjeg srednjeg tlaka zraka koji pluća čini manje podložnima hiperinflaciji i hemodinamskim alteracijama (7). Još jedna pozitivna značajka RM-a s postepenim povišenjem tlakova u

odnosu na RM s neprekinutim upuhivanjem jest ta što je povezan s manjim oštećenjem epitelnih stanica tip II te smanjenim izražajem markera koji potiču fibrozu i oštećenje endotela (19).

4.4. RM kod unilateralnih i segmentalnih atelektaza

Kod pojave unilateralnih atelektaza, postoji opcija primjene endobronhalnog blokatora, koji sprječava nepovoljno djelovanje visokih tlakova primjenjenih za rekrutment atelektatične polovice pluća, na zdravi dio pluća. U jednom prikazu, predstavljen je pacijent s potpunom desnostranom atelektazom plućnog tkiva. Ima traheostomu te je bio strojno ventiliran. RM koji se izvodio, bio je ograničen na samo desno pluće jer mu je postavljen u lijevi glavni bronh EBB. RM je primjenjivan ručno, s ambu balonom (limit tlaka 40 cmH₂O) kroz 3 minute. Taj je proces ponavljan svako dva sata kroz jedan cijeli dan (24 h). Ciljna vrijednost SpO₂ bila je >90. Nakon toga, pacijent je vraćen na BIPAP (Bi-level positive airway pressure), FiO₂ 40%, PEEP: 10 cmH₂O, PIP 32 cm H₂O (4). RM je bio uspješan i atelektatično pluće se u potpunosti oporavilo. Da ne bi došlo do bronhospazma, pacijentu su dani sljedeći lijekovi: lidokain, salbutamol sulfat i budezonid.

U drugom prikazu bolesnika, prikazan je 23-ogodišnjak sa atelektazom lijevog pluća etiologije proširene infekcije parafaringealnog apscesa na lijevoj strani vrata. CT slikovnim prikazom dobiven je uvid u potpunu atelektazu lijevog donjeg i veći dio lijevog gornjeg plućnog režnja. Kako bi se poboljšalo pacijentovo loše stanje koje nije odgovaralo na druge postupke, a prije radikalne kirurške operacije, primjenjena je nova RM metoda „ciljani segmentalni *recruitment*“. Pacijent je prethodno analgosediran i strojno ventiliran. Vođen bronhoskopom, kateter plućne arterije smješten je na ulaz u donji lijevi bronh koji je potom zatvoren napuhanim balonom katetera. Koristeći drugi respirator, atelektatični lobus

raspuhan je konstantnim tlakom od 30 cmH₂O kroz 30 minuta, nakon čega isti postupak je primjenjen i na lijevom gornjem lobusu. Ono što je signifikantno i novo u ovoj metodi jest duže trajanje visokog konstantnog tlaka od 30 cm H₂O primjenjenog na samo jedan lobus pluća, dok su ostala 4 bila istovremeno ventilirana protektivnim mode-om (20).

4.5 Pronacijski položaj pacijenta

Kod pacijenata na strojnoj ventilaciji zbog ARDS-a, postavljanje u pronacijski, tj. potrbušni položaj pokazalo se kao dobra taktika za poboljšanje oksigenacije i može se smatrati jednom od metoda RM-a. Istraživanja su pokazala da rana primjena produljenog pronacijskog položaja značajno smanjuje smrtnost kod pacijenta sa teškim ARDS-om. Kada bolesnik leži na trbuhu, povećava se transpulmonalni tlak u dorzalnim dijelovima pluća, gdje je anatomski smješteno više alveola te se reducira alveolarna nestabilnost i hiperinflacija, što dovodi do poboljšane oksigenacije (21-23). Ova vrsta RM-a tehnički je zahtjevnija za izvođenje, može dovesti do opstrukcije endotrahealnog tubusa i ozljeda velikih dišnih puteva (24). Tijekom COVID-19 pandemije koristio se često pronacijski položaj kod budnih pacijenata koji spontano dišu, ali i kod onih na strojnoj ventilaciji. Pronacijski položaj uglavnom bi se počeo primjenjivati 2 dana (1.-4. dan) nakon što je pacijent stigao u JIL. Tijekom njegovog boravka na odjelu, u prosjeku, proces prebacivanja iz supinacijskog u pronacijski položaj napravio bi se 3 puta (31). Nakon upotrebe spomenutog položaja zamijećena je, kod većine pacijenata, bolja oksigenacija (omjer PaO₂/FiO₂ značajno se povisio) (31).

5. Rasprava

RM-i su jeftine i jednostavne terapijske intervencije koje se izvode uz krevet pacijenta, a kojima se pokušava raspuhati atelektatično plućno tkivo. Izvode se najčešće kod bolesnika s ARDS-om i to u početnom stadiju te bolesti kada će postupak biti i najefikasniji. RM je najbolje izvoditi u 1. fazi (fazi eksudacije), tj. prvih 7-10 dana od početka bolesti jer u sljedeće 2 faze : fibroproliferacijskoj i fazi fibroze dolazi do organizacije i RM više nije učinkovit (25). Brojne studije pokazale su njihove pozitivne učinke: poboljšana oksigenacija, bolja plućna rastezljivost i mehanika, smanjenje smrtnosti. Povećanjem površine pluća koja normalno ventiliraju zrak, RM-i smanjuju VILI (26). Koliko je RM uspješan, pokazuje povećani volumen prozračnosti pluća. Ako je povećanje > 2 ml/kg TT (tjelesne težine), ono se smatra značajnim (27).

Unatoč pozitivnim stranama, kao i svaki terapijski postupak, RM-i imaju i određene nuspojave. Visoki tlakovi koji se upotrebljavaju (pogotovo kroz duže vrijeme), smanjuju volumen punjenja desne predklijetke (engl. preload) uz povećanje tlačnog opterećenja (engl. afterload) lijeve klijetke. To dovodi do smanjenog punjenja lijeve klijetke i do (prolazne) hipotenzije (28). Zbog toga treba cijelo vrijeme pratiti sistolički arterijski tlak i MAP kako bi se u slučaju životne ugroženosti pacijenta postupak mogao prekinuti (27). Uslijed povećane distenzije već otvorenih alveola i usmjeravanja toka krvi prema prozračnom dijelu plućnog tkiva, javlja se i prolazna hipoksemija. No, ko je RM uspješan, uspostavlja se ponovno ispravan protok krvi kroz pluća i smanjuje se hipoksična vazokostrikcija. To sve dovodi do mogućeg poboljšavanja funkcije desne klijetke i smanjenja prethodno navedenih neželjenih učinaka (26). No, kako do prolazne hipotenzije ne bi uopće došlo, preporuča se ograničiti

vrijeme izvođenja RM-a na 10 sekundi. U tom vremenskom periodu dolazi do alveolarnog recruitmeta, ali bez dokazanih hemodinamskih alteracija (7).

Metoda koja najviše nosi sa sobom ove nuspojave je RM s neprekinutim upuhivanjem, pa se u novije vrijeme pokušavaju uvesti metode s postepenim titriranjem PEEP-a kako bi se spriječila pretjerana distenzija alveola. Srećom, mali je postotak prijavljenih pneumotoraksa uzrokovanih barotraumom tijekom izvođenja RM-a. Metoda s postepenim povišenjem tlakova povezana je i s manjim oštećenjem epitelnih stanica tip II kao i s manjom ekspresijom markera koji potiču fibrozu i oštećenje endotela.

Što se tiče "uzdah" metode, unatoč pozitivnim učincima (povećanje FRC-a i poboljšanje oksigenacije) metoda se danas rijetko koristi jer nakon njene primjene nema titracije PEEP-a koji bi spriječio ponovno zatvaranje otvorenih alveola.

Segmentalni recruitment nova je učinkovita metoda koja ima dosta potencijala, ali iako djeluje obećavajuće potrebne su daljnje kliničke studije.

6. Zaključak

Od svih navedenih metoda RM-a u ovom radu, ne postoji optimalna opcija. Metoda RM-a koja se najviše koristila je sustained inflation, međutim, pokazalo se da jednako dobar učinak, sa manje nuspojava (prvenstveno manji utjecaj na hemodinamiku) imaju metode kod kojih se transpulmonalni tlak povećava postepeno kroz duži vremenski period (26). Može se zaključiti da su RM-i metode koje se koriste i prilagođavaju potrebama pacijenata od kojih niti jedan nije isti. Ove metode imaju i svojim prednosti i mana o kojima se podaci i dokazi još skupljaju (7, 29, 30), ali unatoč određenoj nesigurnosti zasad prevladavaju pozitivni učinci.

7. Sažetak

Atelektaza je gubitak volumena pluća zbog kolapsa plućnog tkiva. ARDS je najčešći uzrok ovoj patologiji. Zbog ventilacijsko-perfuzijskog nesklada, reducirana je izmjena plinova u plućima i posljedično nastaje hipoksemija koja je indikacija za strojnu ventilaciju. Kratkotrajnom primjenom povećanog transpulmonarnog tlaka, možemo otvoriti kolabirano pluće i taj se postupak zove recruitment manevar (RM). Više je metoda kojima postižemo otvaranje atelektatičnih dijelova pluća. Kao prvi spomenuti RM, spominje se „uzdah“ koji se izvodi tako da se tijekom mehaničke ventilacije u određenim intervalima, upuhuje visok V_t do prihvatljivog vršnog tlaka. Najupotrebljavanija metoda je neprekinuto upuhivanje koja se izvodi naglim povišenjem tlaka zraka u dišnim putevima kroz određeni vremenski period. Najčešće se koristi CPAP od 40 cm H_2O kroz 40 s. Jednom kada se alveole otvore, takvima ih održava PEEP. Kako neprekinuto upuhivanje za nuspojavu ima često hemodinamske promjene (prolazna hipotenzija) sve je više u upotrebi metoda sa postepenim povišenjem tlakova, koja koristi postepeno titranje PEEP-a i na taj način smanjuje pretjeranu distenziju alveola. Kod unilateralnih atelektaza, u jednom se slučaju primjenio EBB koji sprječava nepovoljno djelovanje visokih tlakova (koji se primjenjuju za recruitment atelektatične polovice pluća) na zdravi dio. Jedan od najnovijih radova prikazuje i postupak „ciljanog segmentalnog recruitmenta“ koji je postignut pomoću katetera plućne arterije. Postavljanje u pronacijski položaj, pokazalo se također kao dobra taktika za poboljšanje oksigenacije i može se smatrati jednom od metoda RM-a. Sve metode imaju prednosti i mane, tako da optimalna metoda RM-a ne postoji, već se pacijentu treba pristupiti individualno i ovisno o njegovom stanju primijeniti metodu za koju se misli da bi mu najbolje odgovarala.

Ključne riječi : atelektaza, akutni respiracijski distres sindrom, recruitment manevar, recruitment metoda

8. Summary

Atelectasis is a loss of lung volume due to the collapse of lung tissue. ARDS is the most common cause of this pathology. Due to the ventilation-perfusion discrepancy, the exchange of gases in the lungs is reduced and consequently hypoxemia occurs, which is an indication for mechanical ventilation. By short-term application of increased transpulmonary pressure, we can open a collapsed lung and this procedure is called a recruitment maneuver. There are several methods by which we achieve the opening of atelectasis. The sigh is the first mentioned RM, which is performed by raising V_t or PEEP, depending on the ventilator, during one or more breaths. The most used method is Sustained infl. which is performed by a sudden increase in air pressure in the airways over a period of time. The most commonly used is CPAP of 30-50 cm H₂O for 30-44 s. Once the alveoli are opened, they are maintained as such by PEEP. Sustained infl. often has the side effects like hemodynamic changes (hypotension). Because of that, increasingly used method is Stepwise method, which uses the gradual titration of PEEP and thus reduces excessive alveolar distension. In unilateral atelectasis, EBB is applied to prevent the adverse effects of high pressures, which are applied to recruit the atelectasis of one half of the lung, on the healthy part. One of the most recent works also shows the procedure of "targeted segmental recruitment" which was achieved with the help of a pulmonary artery catheter. The prone position has also been shown to be a good tactic to improve oxygenation and can be considered as one of the methods of RM. All methods have advantages and disadvantages, so the optimal method of RM does not

exist. The patient should be approached individually and, depending on his condition, the physician should apply the method that is thought to suit him best.

Key words: atelectasis, acute respiratory distress syndrome, recruitment maneuver, recruitment method

9. Literatura

- (1) Majerić Kogler V, Lončarić Katušin M. Akutni respiracijski distres sindrom (ARDS). U: Jukić M, Gašparović V, Husedžinović I, ur. Intenzivna medicina. 1.izd. Zagreb: Medicinska naklada; 2008, str. 749-56.
- (2) Woodring JH, Reed JC. Types and mechanisms of pulmonary atelectasis. J Thorac Imaging. 1996 ;11:92-108.
- (3) Stark P. Atelectasis: Types and pathogenesis in adults. U: UpToDate, Muller NL ed. UpToDate [Internet]. Waltham, MA: UpToDate; 2020 [citirano 20.05.2021.] Dostupno na: <https://www.uptodate.com/contents/atelectasis-types-and-pathogenesis-in-adults>
- (4) Purtuloglu T, Eksert S, Simsek F, Sizlan A, Cosar A. A new treatment modality for unilateral atelectasis: Recruitment maneuver with endobronchial blocker. Indian J Crit Care Med 2013;17:240-2.
- (5) Gattinoni L, Caironi P, Cressoni M, Chiumello D, Ranieri VM, Quintel M, et al Lung recruitment in patients with the acute respiratory distress syndrome. N Engl J Med. 2006;354(17):1775-86.
- (6) Nickson C. Acute Respiratory Distress Syndrome – ARDS [Internet]. c2019 [citirano 21.05.2021.] Dostupno na: <https://litfl.com/acute-respiratory-distress-syndrome-ards/>
- (7) Santos RS, Silva PL, Pelosi P, Rocco PR. Recruitment maneuvers in acute respiratory distress syndrome: The safe way is the best way. World J Crit Care Med. 2015;4:278-86.
- (8) Hartland BL, Newell TJ, Damico N. Alveolar recruitment maneuvers under general anesthesia: a systematic review of the literature. Respir Care. 2015;60:609-20.

- (9) Froese AB, Bryan AC. Effects of anesthesia and paralysis on diaphragmatic mechanics in man. *Anesthesiology* 1974;41:245-55.
- (10) Magnusson L, Spahn DR. New concepts of atelectasis during general anaesthesia. *Br J Anaesth* 2003;91:61-72.
- (11) Arnal JM, Paquet J, Wysocki M, Demory D, Donati S, Granier I, et al. Optimal duration of a sustained inflation recruitment maneuver in ARDS patients. *Intensive Care Med.* 2011;37:1588-94.
- (12) Nickson C. Open Lung Approach To Ventilation [Internet]. c2020 [citirano 20.05.2021.] Dostupno na: <https://litfl.com/open-lung-approach-to-ventilation/>
- (13) Levine M, Gilbert R, Auchincloss JH. A comparison of the effects of sighs, large tidal volumes, and positive end expiratory pressure in assisted ventilation. *Scand J Respir Dis.* 1972; 53: 101-8.
- (14) Guerin C, Debord S, Leray V, Delannoy B, Bayle F, Bourdin G, Richard JC. Efficacy and safety of recruitment maneuvers in acute respiratory distress syndrome. *Ann Intensive Care.* 2011;1:9.
- (15) Pelosi P, Cadringer P, Bottino N, Panigada M, Carrieri F, Riva E, et al. Sigh in acute respiratory distress syndrome. *Am J Respir Crit Care Med.* 1999; 159: 872-80 .
- (16) Steimback PW, Oliveira GP, Rzezinski AF, Silva PL, Garcia CS, Rangel G, et al. Effects of frequency and inspiratory plateau pressure during recruitment manoeuvres on lung and distal organs in acute lung injury. *Int Care Med.* 2009; 35: 1120-28.

- (17) Meade MO, Cook DJ, Guyatt GH, Slutsky AS, Arabi YM, Cooper DJ, et al. Ventilation strategy using low tidal volumes, recruitment maneuvers, and high positive end-expiratory pressure for acute lung injury and acute respiratory distress syndrome: a randomized controlled trial. *JAMA*. 2008; 299: 637-45.
- (18) Hess DR. Recruitment Maneuvers and PEEP Titration. *Respir Care*. 2015;60:1688-704.
- (19) Silva PL, Moraes L, Santos RS, Samary C, Ramos MB, Santos CL, et al. Recruitment maneuvers modulate epithelial and endothelial cell response according to acute lung injury etiology. *Crit Care Med*. 2013; 41: e256-e265.
- (20) Protić A., Bur M, Juričić K. A 23-year-old man with left lung atelectasis treated with a targeted segmental recruitment maneuver: a case report. *J Med Case Rep*. 2020; 14: 77-5.
- (21) Guérin C. Prone ventilation in acute respiratory distress syndrome. *Eur Respir Rev*. 2014; 23: 249-57.
- (22) Guérin C, Reignier J, Richard JC. Prone positioning in the acute respiratory distress syndrome. *N Engl J Med*. 2013; 369: 980-81.
- (23) Galiatsou E, Kostanti E, Svarna E, Kitsakos A, Koulouras V, Efremidis SC, et al. Prone position augments recruitment and prevents alveolar overinflation in acute lung injury. *Am J Respir Crit Care Med*. 2006;174(2):187-97.
- (24) Nguyen A. Use of Recruitment Maneuvers in Patients with Acute Respiratory Distress Syndrome. *Dimens Crit Care Nurs*. 2018;37:135–43.
- (25) Tomashefski JF Jr. Pulmonary pathology of the adult respiratory distress syndrome. *Clin Chest Med*. 1990;11:593.

(26) Constantin JM, Godet T, Jabaudon M, Bazin JE, Futier E. Recruitment maneuvers in acute respiratory distress syndrome. *Ann Transl Med.* 2017;5:290.

(27) Clinical Experts Group. Bedside tip: How to perform a recruitment maneuver [Internet]. c2020 [citirano 25.05.2021.] Dostupno na: <https://www.hamilton-medical.com/en/>

(28) Vieillard-Baron A, Charron C, Jardin F. Lung "recruitment" or lung overinflation maneuvers? *Int Care Med.* 2006;32:177-8.

(29) Slutsky AS, Ranieri VM. Ventilator-induced lung injury. *N Engl J Med.* 2013;369:2126-36.

(30) Brower RG, Morris A, MacIntyre N, Matthay MA, Hayden D, Thompson T, et al; ARDS Clinical Trials Network, National Heart, Lung, and Blood Institute, National Institutes of Health. Effects of recruitment maneuvers in patients with acute lung injury and acute respiratory distress syndrome ventilated with high positive end-expiratory pressure. *Crit Care Med.* 2003;31(11):2592-7.

(31) Langer T, Brioni M, Guzzardella A, Carlesso E, Cabrini L, Castelli G, et al. ; PRONA-COVID Group. Prone position in intubated, mechanically ventilated patients with COVID-19: a multi-centric study of more than 1000 patients. *Crit Care.* 2021;25:128.

10. Životopis

Lara Nuić rođena je 24.06.1994. godine u Makarskoj. Od rođenja živi u Pločama gdje pohađa OŠ Vladimir Nazor (2001.-2009.godine) i SŠ fra Andrija Kačić Miošić (2009-2013.godine), smjer opća gimnazija. Godine 2013. upisuje studij Medicine na Medicinskom fakultetu Sveučilišta u Rijeci. Kao članica organizacijskog odbora, sudjeluje u studentskom projektu Tjedan mozga 2020. i 2021. godine. U periodu od listopada 2020. god. do ožujka 2021. god. radi na Nastavnom zavodu za javno zdravstvo PGŽ kako bi pomogla u obradi podataka i pozivanju oboljenih od COVID-19 i njihovih kontakata. Od 2019. članica je Axis-a MedRi, pjevačkog zbora Medicinskog fakulteta u Rijeci. Za vrijeme studiranja, u periodu 2019.-2020. godine bavi se i pisanjem za RiPort, nezavisni bilten Kluba mladih Rijeka. U slobodno vrijeme bavi se fotografijom i planinarenjem. Aktivno se služi engleskim jezikom.