

Meckelov divertikul u djece

Roce, Dionora

Master's thesis / Diplomski rad

2021

Degree Grantor / Ustanova koja je dodijelila akademski / stručni stupanj: **University of Rijeka, Faculty of Medicine / Sveučilište u Rijeci, Medicinski fakultet**

Permanent link / Trajna poveznica: <https://um.nsk.hr/um:nbn:hr:184:534428>

Rights / Prava: [In copyright](#)/[Zaštićeno autorskim pravom.](#)

Download date / Datum preuzimanja: **2024-07-18**



Repository / Repozitorij:

[Repository of the University of Rijeka, Faculty of Medicine - FMRI Repository](#)



SVEUČILIŠTE U RIJECI

MEDICINSKI FAKULTET

INTEGRIRANI PREDDIPLOMSKI I DIPLOMSKI

SVEUČILIŠNI STUDIJ MEDICINE

Dionora Roce

MECKELOV DIVERTIKUL U DJECE

Diplomski rad

Rijeka, 2021.

SVEUČILIŠTE U RIJECI

MEDICINSKI FAKULTET

INTEGRIRANI PREDDIPLOMSKI I DIPLOMSKI

SVEUČILIŠNI STUDIJ MEDICINE

Dionora Roce

MECKELOV DIVERTIKUL U DJECE

Diplomski rad

Rijeka, 2021.

Mentor rada: prof. prim. dr. sc. Harry Nikolić, dr. med

Diplomski rad ocijenjen je dana 25. lipnja 2021. godine u/na Medicinskog fakultetu Sveučilišta u

Rijeci, pred povjerenstvom u sastavu:

1. prof. prim. dr. sc. Nado Bukvić, dr. med

2. doc. dr. sc. Ana Bosak Veršić, dr. med.

3. doc. dr. sc. Srećko Severinski, dr. med

Rad sadrži 56 stranica, 20 slika, 1 tablicu i 52 literaturna navoda.

ZAHVALA

Zahvaljujem se mentoru prof. prim. dr. sc. Harryju Nikoliću, dr. med. na iznimnoj podršci, potpori i susretljivosti prilikom izrade ovog rada. Hvala Vam na izdvojenom vremenu, prenesenom znanju te spremnosti na pružanje i najmanje pomoći. Bila mi je iznimna čast imati Vas za mentora!

Ovim se putem zahvaljujem i svim profesorima, docentima, asistentima i ostalim suradnicima i radnicima Medicinskog fakulteta u Rijeci na trudu, pomoći i poticaju da postanemo dobri liječnici, ali i bolji ljudi.

Također, zahvaljujem se svim kolegama i prijateljima koji su bili uz mene kroz mirne i zahtjevne periode studiranja. Hvala na svim stvorenim uspomnama koje će doživotno ostati lijep i neizbrisiv trag mojeg sjećanja.

Posebno hvala mojoj porodici na bezuvjetnoj ljubavi, podršci i vjerovanju u moj uspjeh.

Veliko hvala i mom dečku Matku, koji će zauvijek ostati najljepša stvar koju mi je ovaj fakultet podario.

Za kraj želim reći kako ne postoji riječ niti riječi kojima bih se mogla zahvaliti svojim roditeljima, Dorijani i Mladenu, te sestri Valentini na svemu učinjenom za mene. Bez vas ovo ne bi bilo moguće!

Veliko HVALA svima!

SADRŽAJ RADA

1. Uvod	1
1.1. Povijest	1
1.2. Priroda bolesti	2
1.3. Epidemiologija	3
1.4. Anatomija	3
1.5. Histologija	4
2. Svrha rada	7
3. Pregled literature na zadanu temu	7
3.1. Embriologija i patogeneza	7
3.2. Spektar anomalija povezanih s poremećajem obliteracije omfalomezenteričnog kanala	9
3.2.1. Umbilikalno-intestinalna fistula	9
3.2.2. Omfalomezenterična cista	10
3.2.3. Umbilikalni sinus	11
3.2.4. Umbilikalni polip, pupčani polip	12
3.2.5. Fibrozni tračak	12
3.2.6. Meckelov divertikul	13
3.4. Klinička slika	17
3.5. Diferencijalna dijagnoza	23
3.6. Dijagnostika	24
3.6.1. Nativni rendgen abdomena	25

3.6.2. Fluoroskopski pregled gastrointestinalnog trakta kontrastom	25
3.6.3. Ultrasonografija	26
3.6.4. Angiografija i angiografija kompjuteriziranom tomografijom (CT angiografija)	26
3.6.5. Scintigrafija tehnecij 99m pertehnetatom (eng. <i>Meckel's scan</i>)	27
3.6.6. Dvobalonska enteroskopija	29
3.6.7. Kompjuterizirana tomografija (CT)	30
3.7. Liječenje	31
3.8. Perioperativni morbiditet i mortalitet	36
4. Rasprava	37
5. Zaključak	40
6. Sažetak	41
7. Summary	42
9. Životopis	49

Popis skraćenica i akronima

H. pylori - lat. *Helicobacter pylori*

CT - kompjuterizirana tomografija

Tehnecij 99m - metastabilni nuklearni izomer tehneacija-99

CO₂ - ugljični dioksid

SILS – laparoscopska operacija kroz jedan rez (engl. *single incision laparoscopic surgery*)

1. Uvod

1.1. Povijest

Wilhelm Fabricius von Hilden, otac njemačke kirurgije, 1598. godine postaje prvi čovjek koji opisuje Meckelov divertikul. Tada, krajem 16. stoljeća, von Hilden smatra kako navedena anomalija predstavlja sastavni dio svakog crijeva. (1, 2) Nekoliko godina kasnije, točnije 1672. godine, njemačkom kirurgu Lavateru pripisuje se jedan od prvih slučajeva prepoznavanja Meckelovog divertikula. Autor sljedećeg izvještaja o istoimenom divertikulu koji datira gotovo stoljeće nakon prvog, bio je nizozemac Frederik Ruysch. (1) Sredinom 18. stoljeća francuski kirurg Alexis Littre uočava prisutnost Meckelovog divertikula u herniji, zbog čega navedena patologija dobiva ime Littre-ova hernija. (3) Littreova hernija predstavlja herniju u kojoj se unutar kilne vreće nalazi Meckelov divertikul. Ako dođe do njezine pojave, najčešće lokalizacije jesu desna ingvinalna kila (50 % slučajeva), pupčana kila (20 % slučajeva) i femoralna kila (20 % slučajeva). Međutim, radi se o rijetkoj komplikaciji koja zahvaća samo 1 % svih Meckelovih divertikula.

Johann Friedrich Meckel, poznati njemački anatom rođen 1781. godine predstavlja najpoznatijeg člana visoko obrazovane obitelji Meckel koja ostavlja veliki utjecaj na Njemačku, ali i svjetsku medicinu. J. F. Meckel 1809. godine objavljuje svoje radove u kojima opisuje dvije vrste divertikula tankog crijeva: stečeni oblik divertikula čiju stijenku čini samo sluznica i koji nastaje iz mezenterijalnog ruba te drugi ili urođeni oblik divertikula koji se nalazi na antimezenteričnoj strani tankog crijeva te sadrži sve slojeve stijenke crijeva i predstavlja ostatak nepotpune obliteracije omfalomezenteričnog kanala. Kao zasluga za njegovo otkriće, nekoliko godina kasnije, navedena anomalija probavnog trakta, koju Meckel opisuje kao urođeni oblik divertikula dobiva njegov eponim - Meckelov divertikul. (4) Njemački liječnik Gramer 1915. godine zapaža kako upala Meckelovog divertikula može oponašati i nalikovati na kliničku sliku

upale crvuljka. (1) Kettner krajem 19.stoljeća prvi opisuje opstrukciju tankog crijeva kao jednu od mogućih komplikacija prisutnosti Meckelovog divertikula (1), dok Salzer predstavlja prvog čovjeka koji otkriva i opisuje prisutnost ektopične sluznice unutar Meckelovog divertikula 1904. godine. (5) Povezanost između peptičnog ulkusa i perforacije Meckelovog divertikula 1913. godine iznosi Hubschmann. (6)

1.2. Priroda bolesti

Uz Meckelov divertikul veže se „pravilo dvojke“ koje predstavlja mnemotehničko pomagalo pri lakšem upamćivanju karakteristika koje obilježavaju navedeni divertikul, a povezuju se s brojem 2. Pravilo dvojke glasi: prevalencija Meckelovog divertikula unutar opće populacije iznosi 2 %, lokaliziran je 2 stope oralnije od ileocekalnog ušća, njegova duljina iznosi 2 inča, prosječan promjer iznosi 2 centimetra, 2 puta je češći unutar muškog spola, većina simptomatskih slučajeva javlja se u djece mlađe od 2 godine, sadrži dvije vrste heterotopične sluznice, želuca i gušterače te daje simptome kod 2 % odrasle populacije. Navede brojke nisu znanstveno potvrđene i mogu zahvaćati šire raspone. (7) Prema pravilu očekuje se prevalencija od 2 % što se slaže s literaturnim rasponom od 0,3 do 2,9 %. Njegova lokacija se procjenjuje na 2 stope od ileocekalnog ušća, odnosno 61 centimetar, što odgovara srednjoj vrijednosti od 52,4 centimetra. Smatra se kako je njegova duljina 2 inča (ili 5 centimetara), međutim prosječna je duljina 3,05 centimetara i ona je bliža vrijednosti od 1 inča (2,54 centimetara). Medijan promjera iznosi 1,58 centimetara što odgovara pravilu. Uobičajeno sadrži ektopično tkivo želuca i gušterače na koje, sukladno literaturi otpada 97 % heterotopije pronađene u divertikulu. Medijan dobi u kojoj se javljaju simptomi je od 4 do 5 godina stoga se prve dvije godine smatraju prilično čestom dobi prezentacije simptoma. Vrijednosti u literaturi možda neće biti u potpunosti identične kao pravilo, ali pravilo nije daleko od vrijednosti pronađenih u literaturi. (8)

1.3. Epidemiologija

Meckelov divertikul je najčešća urođena anomalija tankog crijeva, a ujedno i najčešća kongenitalna anomalija probavnog trakta. (8, 9) Nije dokazana obiteljska predispozicija za pojavu ove anomalije, iako je zabilježeno nekoliko slučajeva njezinog javljanja unutar iste obitelji. (9) Povećana učestalost pojave Meckelovog divertikula pronađena je u djece rođene s *major* malformacijama pupka, gastrointestinalnog trakta, živčanog i kardiovaskularnog sustava. Učestalost pojave Meckelovog divertikula u tim malformacijama opada navedenim redom. (1) Egzoftalmus, atrezija jednjaka i anorektalna atrezija su malformacije s najvećom prevalencijom pojave Meckelovog divertikula. (1) Također, navedenu anomaliju češće nalazimo u osoba oboljelih od Crohnove bolesti. (8) Procjenjuje se da je prevalencija Meckelovog divertikula u općoj populaciji između 0,3 % i 2,9 %, sa srednjom vrijednosti od 2 %. (8, 9) Teško je utvrditi točan broj obzirom da je navedena anomalija u većine ljudi asimptomatska. Odrastanjem mogućnost pojave simptoma povezanih s prisutnošću Meckelovog divertikula opada pa je tako u novorođenačkoj dobi 85 % lezija simptomatske naravi, u djece životne dobi između jednog mjeseca i dvije godine 77 %, dok se u djece starije od četiri godine samo 15 % lezija prezentira simptomatologijom. (10)

1.4. Anatomija

Tanko crijevo (lat. *intestinum tenue*) dio je probavne cijevi koji započinje u području vratarnika (lat. *pilorus*) te završava u desnoj bočnoj jami komunikacijom (lat. *ostium ileocaecale*) s debelim crijevom (lat. *intestinum crassum*). Dugačko je otprilike 5 metara, njegove su vijuge smještene u području srednjeg i donjeg dijela peritonealne šupljine, a djelomično i unutar male zdjelice. Čine ga tri dijela: dvanaesnik (lat. *duodenum*), tašto crijevo (lat. *jejunum*) i vito crijevo

(lat. *ileum*). Za razliku od dvanaesnika, jejunum i ileum nisu srasli uz stražnju stijenku abdomena već predstavljaju mobilni dio crijeva koji putem mezenterija ostaje povezan sa stijenkom. Ileum čini završni, najuži i najdulji dio tankog crijeva. Za ileum je karakteristično odsustvo kružnih nabora (lat. *plicae circulares*) uz prisustvo velikog broja nakupina limfatičnog tkiva (lat. *folliculi lymphatici aggregati*). Na ušću ileuma i slijepog crijeva (lat. *caecum*) nalazi se ventil (lat. *valva ileocaecalis*) koja omogućava utok crijevnog sadržaja ileuma u debelo crijevo, ali ne i kretnje u suprotnom smjeru.

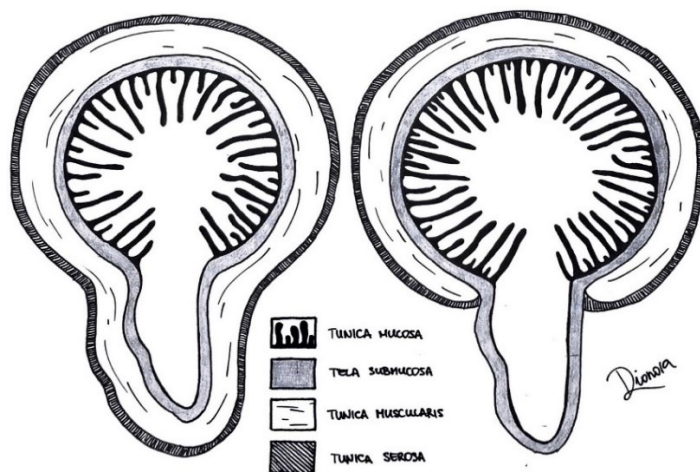
Otprilike metar oralnije od komunikacijskog spoja ileuma i caecuma nalazi se izdanak slijepog završetka, *diverticulum ilei verum* (Meckeli). On polazi s antimezenterične strane distalnog ileuma i nalikuje prstu rukavice. Predstavlja ostatak nepotpune obliteracije fetalnog spoja žumanjčane vreće i srednjeg crijeva (lat. *ductus omphalomesentericus / ductus vitellinus*).

Irigaciju ileuma arterijskom krvi provode ogranci gornje opornjačke arterije (lat. *arteria mesenterica superior*): ilealne arterije (lat. *arteriae ileae*) i ileokolična arterija (lat. *arteria ileocolica*) dok odvodnju venske krvi provode istoimene vene: ilealne vene (lat. *venae ileae*) i ileokolična vena (lat. *vena ileocolica*) koje su pritoci gornje opornjačke vene (lat. *vena mesenterica superior*). (11) Meckelov divertikul irigira omfalomezenterična arterija (lat. *arteria omphalomesenterica*) koja je terminalni ogranak ilealne grane gornje opornjačke arterije i ona ne anastomozira s ostalim ilealnim granama. (12)

1.5. Histologija

Meckelov divertikul dio je probavnog sustava i kao takav sadrži svih pet slojeva stijenke crijeva: sluznicu (lat. *tunica mucosa*), podsluznicu (lat. *tela submucosa*), mišićnicu (lat. *tunica muscularis*), subserozu (lat. *tela subserosa*) i serozu (lat. *tunica serosa*). Zbog prisutnosti svih pet elemenata stijenke probavnog sustava nazivamo ga i pravim divertikulom. (13) Time ga

razlikujemo od pseudodivertikula, znanih kao lažni divertikuli, koji predstavljaju izbočenje sluznice kroz mišićnicu i zbog toga ne sadržavaju sve slojeve stijenke crijeva. (Slika 1)



Slika 1. Shematski prikaz razlike u građi pravog i lažnog divertikula.

Svaka se sluznica sastoji od tri elementa. Počevši od lumena probavne cijevi to su pokrovni epitel, lamina proprija i muskularis mukoze. Muskularis mukoze predstavlja granicu na prijelazu iz sluznice u podsluznicu i sastoji se od dva tanka sloja glatkih mišićnih stanica: unutrašnjeg ili kružnog sloja i vanjskog ili uzdužnog sloja. Lamina proprija izgrađena je od rahlog vezivnog tkiva i prožeta je mrežom krvnih i limfnih žila i ponekom glatkom mišićnom stanicom. Unutar lamine proprije mogu se nalaziti i žlijezde te limfno tkivo. Laminu propriju prekriva jednoslojni cilindrični epitel s vrčastim stanicama. (11, 13) Pregledom sluznice tankog crijeva golim okom uočavaju se Kerckringovi kružni nabori (lat. *plicae circulares*) koji su građeni od mukoze i submukoze te su najizraženiji u području jejunuma dok se prema ileumu njihova pojavnost počinje gubiti. (13) S površine sluznice u lumen crijeva strše crijevne resice (lat. *villi intestinales*) koje predstavljaju izdanke sluznice građene od epitela i lamine proprije. Jednostavne tubulusne žlijezde sluznice crijeva otvaraju se u međuprostor između baza resica te se nazivaju crijevne žlijezde ili

Lieberkuhnove kripte. (13) Za razliku od lamine proprije sluznice, podsluznicu čini vezivno tkivo gušće konzistencije koje je također prožeto bogatom mrežom krvnih i limfnih žila, a sadrži i živčana vlakna submukoznog spleta (lat. *plexus submucosus Meissneri*). Mišićnicu grade glatka mišićna vlakna koja su kružnog toka u blizini lumena (lat. *stratum circulare*) dok prema subserozi, odnosno vanjskom dijelu poprimaju uzdužni smjer (lat. *stratum longitudinale*). Mišićnica također sadrži živčana vlakna mienteričnog spleta (lat. *plexus myentericus Auerbachi*) koji se nalazi između spomenutih slojeva glatkih mišićnih vlakana.

Serozu grade jednoslojni pločasti pokrovni epitel (mezotel) i tanko rahlo vezivno tkivo u kojem se nalaze krvne žile, limfne žile i masne stanice. Seroza obavija cijelu šupljinu abdomena i prelazi u mezenterij koji je s obje strane prekriven jednoslojnim pločastim pokrovnim epitelom i fiksira crijeva za trbušnu stijenkku. (11, 13)

Meckelov divertikul često sadrži ektopično tkivo, od čega ektopična želučana sluznica zauzima najveći udio. Ona predstavlja najveći rizični čimbenik pojave komplikacija odnosno simptoma. Nakon želučane sluznice, po svojoj učestalosti slijedi sluznica gušterače, dok se ostala ektopična tkiva poput sluznice dvanaesnika, sluznice debelog crijeva, endometrija, Brunnerove žlijezde i hepatobilijarnog tkiva rjeđe susreću. Udio Meckelovih divertikula koji sadrže ektopično tkivo iznosi između 12 i 44 %. (14) Želučanu sluznicu histološkim pregledom razlikujemo od sluznice tankog crijeva. Ona se sastoji od površnog epitela kojeg gradi jednoslojni cilindrični epitel koji utiskivanjem u laminu propriju čini želučane jamice. U lumen želučanih jamica se otvaraju želučane tubulusne žlijezde. Ispod površnog epitela nalazi se lamina proprija koju gradi rahlo vezivno tkivo prožeto limfnim i krvnim žilama te ponekom glatkom mišićnom stanicom. Stanice površinskog epitela proizvode sluz koja čini viskozni sloj na njihovoj površini, ovo udruženo s čvrstim spojevima kojima su epitelne stanice međusobno povezane stvara obrambeni sustav od

oštećenja kiselim sadržajem. (13) Upravo zbog navedenih karakteristika, u slučaju prisutnosti ektopičnog tkiva želučane sluznice unutar Meckelovog divertikula i posljedičnog izlučivanja kiseline, unutrašnjost samog divertikula biva zaštićena te do stvaranja ulkusa dolazi u okolnom području ileuma. Ektopičnu gušteraču predstavlja tkivo gušterače kojem izostaje anatomska ili vaskularna povezanost s gušteračom, a posjeduje histološke značajke stvaranja acinusa gušterače, razvoja kanala i Langerhansovih otočića. Ektopično tkivo gušterače unutar Meckelovog divertikula zauzima tek četvrto mjesto po učestalosti pronalaska tog tkiva unutar Meckelovog divertikula, iza želuca, dvanaesnika i jejunuma, s učestalosti od 2,8 do 7,5 %. (15)

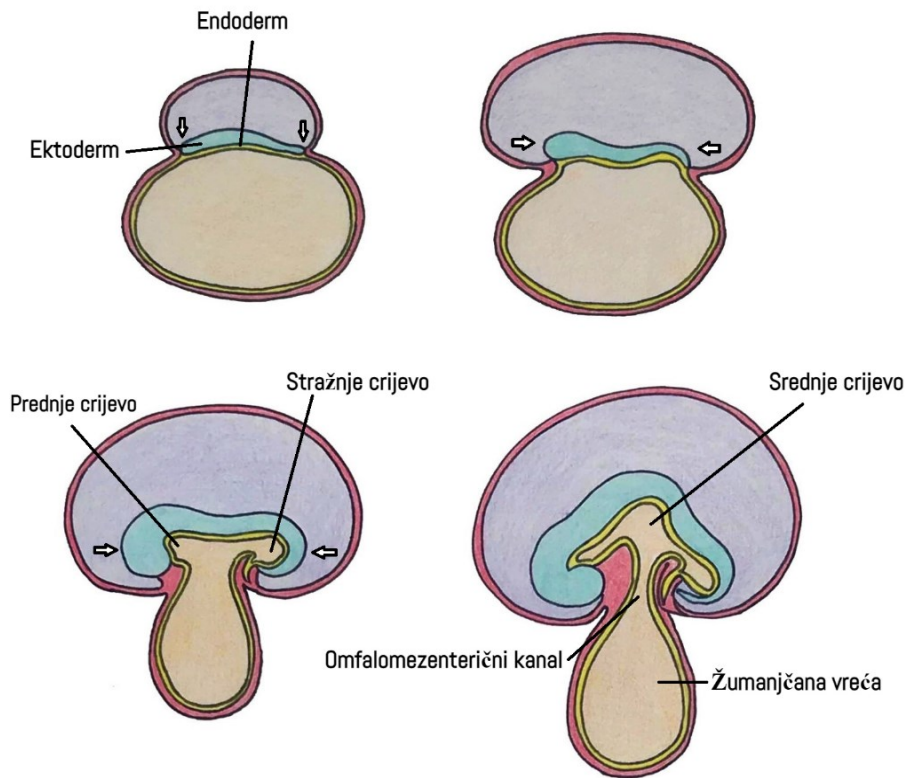
2. Svrha rada

Svrha ovog rada je prikazati anatomiju i histologiju Meckelovog divertikula uz njegov embriološki nastanak zajedno s ostalim malformacijama nepotpune obliteracije omfalomezenteričnog kanala. Također, u radu su prikazani rizični čimbenici koji uvjetuju nastanak simptomatologije, klinička prezentacija u djece i načini liječenja asimptomatskih i simptomatskih Meckelovih divertikula.

3. Pregled literature na zadanu temu

3.1. Embriologija i patogeneza

Kraniokaudalnim i lateralnim savijanjem embrija dolazi do ugradnje proksimalnog dijela žumanjčane vreće pri čemu se iz endoderma formira primitivno crijevo. Primitivno crijevo dijeli se u prednje, srednje i stražnje crijevo. Dok u primarnim stadijima razvoja prednje i stražnje crijevo završavaju slijepo, srednje crijevo ostaje povezano sa žumanjčanom vrećom. Početno je komunikacija između srednjeg crijeva i žumanjčane vreće široka, ali se daljnjim savijanjem embrija veza izdužuje i sužava pa nastaje žumanjčani kanal odnosno *ductus omphalomesentericus*.



Slika 2. Shematski prikaz razvoja probavnog sustava.

osiguravanje prehrane i izmjene plinova između majke i embrija u razvoju. Obliteracijom žumanjčanog kanala između petog i devetog tjedna gestacije, tada dozrela posteljica preuzima nutritivnu funkciju žumanjčane vreće. (17) Meckelov divertikul predstavlja jednu od mogućih, ujedno i najčešću, anomaliju nepotpune atrezije žumanjčanog kanala. Točno podrijetlo ektopičnog tkiva unutar divertikula nije poznato, već postoje brojne teorije. Jedna od njih pojavu ektopičnog tkiva pripisuje pogreški u interakciji između neuralnog grebena i endodermalnog tkiva te nedostatku blokirajućeg učinka mezodermalnog tkiva na endodermalno tkivo divertikula. (14) Irigacija žumanjčanog kanala potječe od parnih vitelinih arterija (lat. *arteriae vitelline*), ogranaka aorte. Razvijanjem gastrointestinalnog trakta desna arterija vitelina zaostaje kao arterija mezenterika superior, dok lijeva arterija vitelina obliterira. (1)

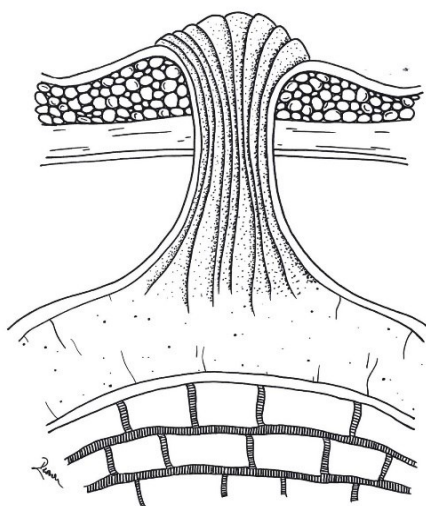
(16) (Slika 2)

Žumanjčana vreća, rudimentaran organ u čovjeka, predstavlja izvanembrionalni

membranozni organ s brojnim ulogama čiji je cilj podupiranje razvoja zametka. Prije razvoja posteljice, samo jedna od mnogobrojnih uloga žumanjčane vreće je

3.2. Spektar anomalija povezanih s poremećajem obliteracije omfalomezenteričnog kanala

Postoji široki spektar malformacija nastalih poremećajem u obliteraciji omfalomezenteričnog kanala. Te malformacije mogu biti odraz potpune prohodnosti omfalomezenteričnog kanala ili njegove djelomične i nepotpune obliteracije. Zamjećuju se kao fibrozni tračci, ciste, fistule, polipi, sinusi pa sve do Meckelovih divertikula. Zbog svoje asimptomatske naravi mogu ostati nezapažene, međutim one mogu i uvjetovati pojavu simptoma i znakova kao što su: melena, anemija, bolovi u trbuhu, crijevna opstrukcija, intususcepcija, sekrecija u području pupka i drugo. Iako se simptomi najčešće javljaju u dječjoj dobi, zabilježeni su slučajevi pojave istih i u odrasloj dobi. Ove anomalije imaju nisku učestalost pojave te se javljaju incidencijom 1 na 15000 živorođene djece. Meckelov divertikul predstavlja najčešću malformaciju, ali pripada skupini koja rjeđe daje simptome. U studiji provedenoj 1989. godine Jauniaux i suradnici pregledali su 1000 pupkovina i pronašli embrionalne ostatke u 231 osobi odnosno u 23,1 % ispitanika. Najviše embrionalnih ostataka, čak 63 %, odnosilo se na dijelove alantoisa, 30,4 % predstavljalo je ostatke embrionalnih žila, a 6,6 % odgovaralo je dijelovima omfalomezenteričnog kanala. (18)

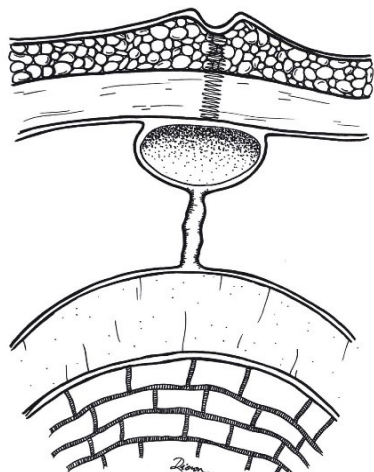


Slika 3. Shematski prikaz umbilikalno-ilealne fistule.

3.2.1. Umbilikalno-intestinalna fistula

Umbilikalno-ilealna fistula odraz je potpuno održane prohodnosti omfalomezenteričnog kanala, koji kao takav održava komunikaciju između pupka i crijeva. (19) Komunikacija najčešće povezuje pupak s ileumom, međutim postoje slučajevi povezanosti s crvuljkom i debelim crijevom. (20) Iako najrjeđa od navedenih malformacija uvijek daje simptome. Simptomi se otkrivaju već u novorođenačkoj dobi

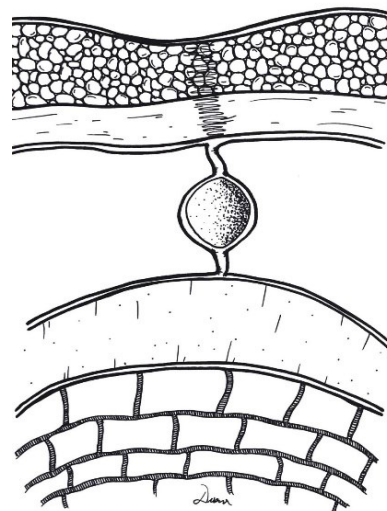
gdje se pregledom pupka uočava eritematozna pupčana masa iz koje secernira fekalna tekućina ili sluzavi sekret ovisno o širini fistule. (19) Fistula može pogodovati prolapsu ileuma različitog stupnja ovisno o širini fistule. (20) (Slika 3)



Slika 5. Shematski prikaz omfalomezenterične ciste smještene subumbilikalno.

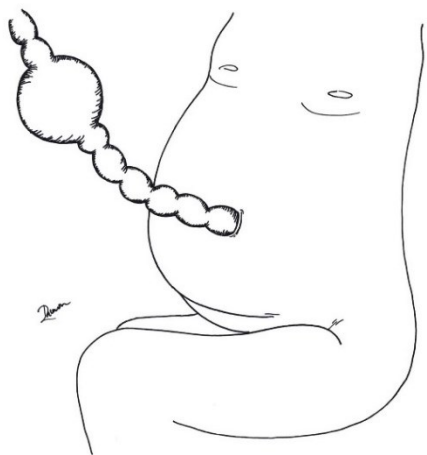
3.2.2. Omfalomezenterična cista

Omfalomezenterične ciste su prave ciste i samim time sadrže sve slojeve stijenke. Sluznica tih cista u pravilu je ista kao sluznica želuca, ponekad ileuma, a vrlo rijetko se radi o sluznici debelog crijeva ili gušterače. Ove ciste najčešće nastaju kao rezultat



Slika 4. Shematski prikaz omfalomezenterične ciste smještene u središtu nekadašnjeg vitelinog kanala.

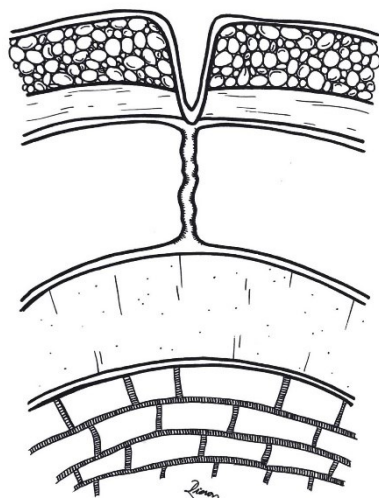
nepotpune obliteracije središnjeg dijela vitelinog kanala koji ostaje prohodan dok krajevi kanala obliteriraju. Samim time, lumen ciste ne komunicira s lumenom tankog crijeva niti s vanjskim prostorom putem pupka. (20) Uobičajeno se radi o asimptomatskim promjenama koje ponekad



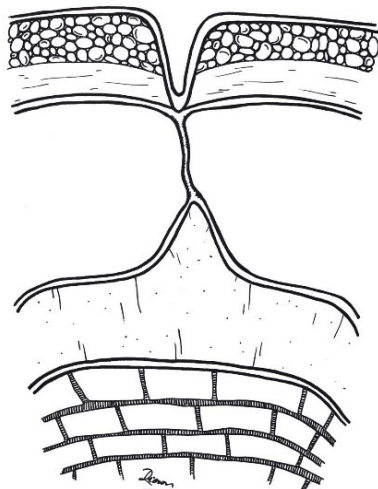
Slika 6. Shematski prikaz ciste unutar pupkovine.

uvjetuju pojavu crvenkastih, edematoznih i čvrstih promjena u području pupka ili se dijagnosticiraju zbog komplikacija koje mogu biti uvjetovati kao što su volvulus i posljedična crijevna opstrukcija. (21) Ciste nalazimo duž cijelog vitelinog kanala pa tako one mogu biti prisutne u području središnjeg dijela nekadašnjeg vitelinog kanala (Slika 4) ili mogu biti lokalizirane ispod pupka. (Slika 5) Postoje i ciste unutar pupkovine, udaljene od pupka. One

su klinički beznačajne te se prilikom rođenja uklanjaju s posteljicom i pupčanom vrpcom. (Slika 6)



Slika 7. Shematski prikaz umbilikalnog sinusa povezanog putem fibroznog tračka sa ileumom.

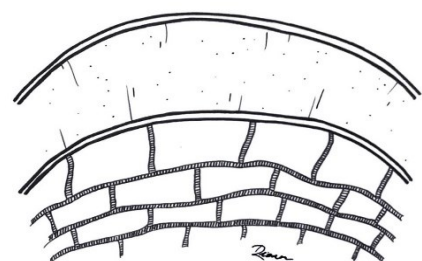
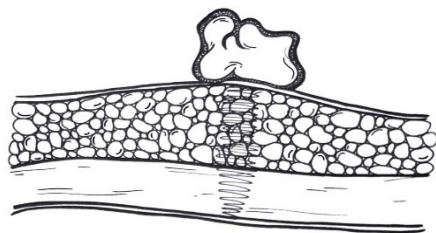


Slika 8. Shematski prikaz umbilikalnog sinusa koji putem fibroznog tračka ostaje povezan sa Meckelovim divertikulom.

3.2.3. Umbilikalni sinus

Nastaje prilikom poremećaja u zatvaranju distalnog kraja omfalomezenteričnog kanala koji ostaje prohodan, dok proksimalni kraj obliterira i zaostaje u obliku fibroznog tračka. U nepotpunoj obliteraciji zaostaje otvoreni pupčani kraj u obliku sinusnog kanala koji varira u svojoj dužini. Otkriva se u dojenčadi zbog kontinuiranog sluzavog iscjetka iz pupka. U slučaju infekcije, kojoj sam sinus pogoduje, pupčani iscedak mijenja svoj karakter i postaje gnojan. Jedna od anatomskih varijanti sastoji se od umbilikalnog sinusa koji putem fibroznog tračka, ostatka obliteriranog vitelinog kanala, ostaje povezan s ileumom i kao takav predstavlja opasnost za moguću intestinalnu opstrukciju ili infekciju. (Slika 7) Druga varijanta javlja se u slučaju postojanja umbilikalnog sinusa i Meckelovog divertikula gdje oni ostaju povezani obliteriranim središnjim dijelom vitelinog kanala u obliku fibroznog tračka ili putem prohodnog kanala koji započinje u dnu sinusa. (1, 19) (Slika 8)

3.2.4. Umbilikalni polip, pupčani polip



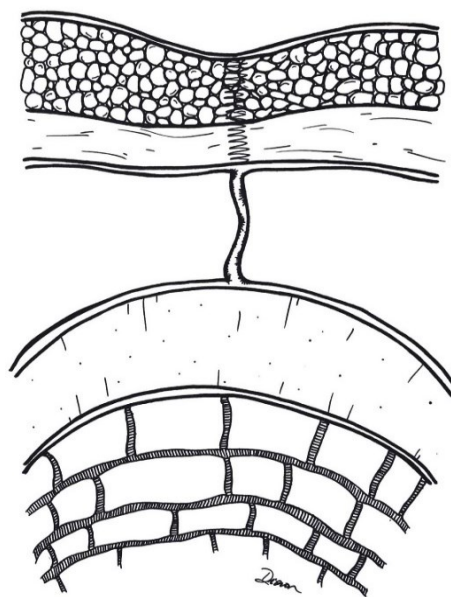
Slika 9. Shematski prikaz umbilikalnog polipa.

Umbilikalni polip je rijetka urođena anomalija koja nastaje zbog nepotpune obliteracije omfalomezenteričnog kanala. Kliničkim pregledom u predjelu pupka uočava se eritematozna masa kao odraz prisutnosti crijevne sluznice neobliteriranog kanala. Sličnosti s umbilikalnim granulomom mogu potencirati postavljanju pogrešne dijagnoze. Patohistološki nalaz kod umbilikalnog polipa dokazuje prisutnost crijevne sluznice za razliku od umbilikalnog granuloma gdje ukazuje na prisutnost

fibroblasta. (1) (Slika 9)

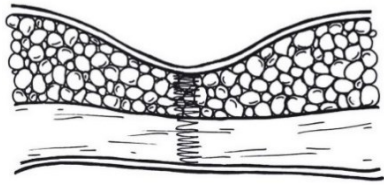
3.2.5. Fibrozni tračak

Fibrozni tračak odraz je nepotpune atrofije omfalomezenteričnog kanala, koji unatoč potpunoj obliteraciji lumena, zaostaje u obliku fibroznog tračka. Ova se anomalija može pojaviti i u osoba koje posjeduju Meckelov divertikul nakon njegove involucije, tada viteline krvne žile preostaju u obliku fibrozne vrpce koja povezuje pupak s ileumom dok Meckelov divertikul involuira. Osim asimptomatske naravi može potencirati

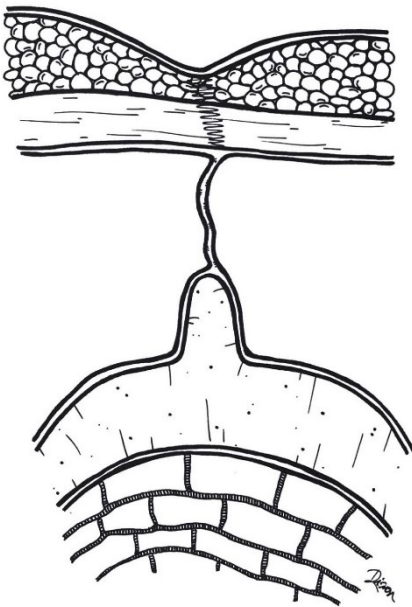


Slika 10. Shematski prikaz fibroznog tračka.

volvulus ili crijevnu opstrukciju s potencijalnom ishemijom. (1, 19) (Slika 10)



Slika 11. Shematski prikaz Meckelovog divertikula koji nije povezan s trbušnim zidom.



Slika 13. Shematski prikaz Meckelovog divertikula koji ostaje povezan s trbušnim zidom putem fibroznog tračka.

divertikul koji putem ogranka arterije mesenterice

3.2.6. Meckelov divertikul

Meckelov divertikul nastaje prilikom nepotpune obliteracije proksimalnog dijela omfalomezenteričnog kanala. Postoji više mogućih varijanti među kojima 74 % slučajeva čini

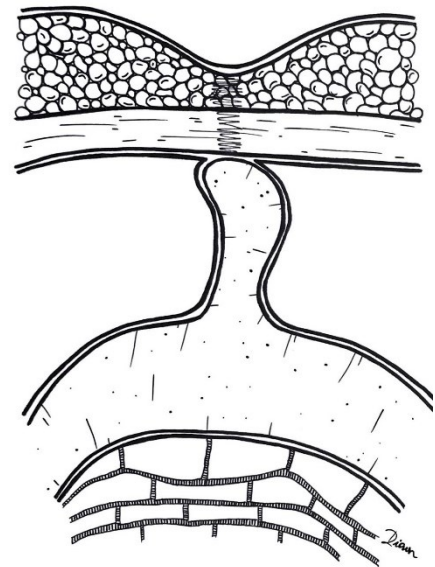
Meckelov divertikul koji ostaje nepovezan s trbušnim zidom. (Slika 11) Rjeđe se

nalazi Meckelov divertikul koji perzistira u cijeloj svojoj duljini i ostaje povezan s trbušnim zidom vlastitom stijenkom

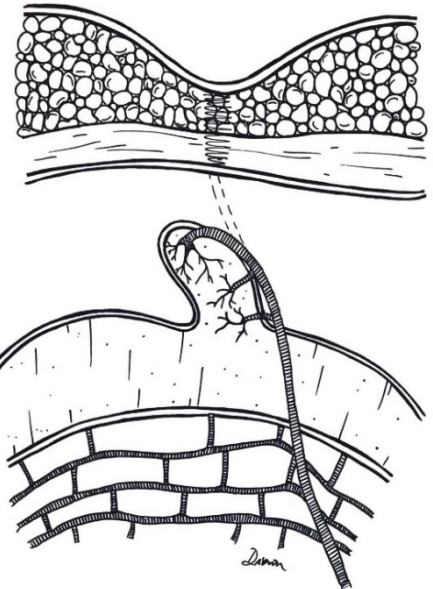
(Slika 12), Meckelov divertikul koji ostaje povezan s trbušnim zidom, ali putem fibroznog tračka (Slika

13) i Meckelov

Slika 14. Shematski prikaz Meckelovog divertikula koji ostaje u komunikaciji sa trbušnim zidom putem arterije hranilice.



Slika 12. Shematski prikaz Meckelovog divertikula koji vlastitom stijenkom ostaje povezan s trbušnim zidom.



superior ostaje u komunikaciji s trbušnim zidom (Slika 14). (1)

3.3. Patologija

Iako prisutnost Meckelovog divertikula predstavlja poremećaj u kojem izostaje pravilni embriološki razvoj pojedinca, prvenstveno se radi o asimptomatskom stanju. Pojavi simptoma pogoduju rizični čimbenici kao što su muški spol, dob manja od 50 godina, prisutnost ektopičnog tkiva, divertikul čija je duljina veća od 2 centimetra i prisutnost fibroznog tračka koji svoje ishodište ima u području divertikula. (9)

Dokazivanje Meckelovog divertikula unutar asimptomatske populacije predstavlja izazov, što dokazuju brojne studije čiji su podatci međusobno nepodudarni. Određene studije naglašavaju kako je učestalost ove anomalije veća u muškog spola neovisno o dobi i pojavi simptoma (8), dok pojedine navode kako je učestalost u oba spola približno ista ako se radi o asimptomatskoj promjeni. (22) Međutim, kod simptomatskih osoba prevladava jedno mišljenje, spolna razlika ima ulogu u pojavi simptoma i učestalost je simptomatskih Meckelovih divertikula češća u muških osoba. Omjer pojave simptoma u muškom u odnosu na ženski spol iznosi 1,5 naprema 1 do 4 naprema 1. (8)

Prisutnost ektopičnog tkiva, od čega najveća prevalencija otpada na želučanu sluznicu, smatra se najznačajnijim rizičnim čimbenikom za razvoj komplikacija i pojavu simptoma povezanih uz Meckelov divertikul. Ako sadrži ektopično tkivo, u 50 do 60 % slučajeva Meckelovih divertikula razvit će se simptomi, dok je rizik razvoja komplikacija u svih Meckelovih divertikula između 4,2 i 9 %. (8) Prisutnost ektopične sluznice puno je češća u osoba koje su razvile simptome povezane uz Meckelov divertikul od prevalencije ektopične sluznice u asimptomatskih, slučajno ili posredno otkrivenih, divertikula. (Tablica 1) Uobičajeno gušteračni sok, koji dopijeva u lumen dvanaesnika, neutralizira kiselinu koja je produkt želučane sluznice i sprječava razvoj

ulceracija. Kada Meckelov divertikul sadrži elemente želučane sluznice dolazi do stvaranja kiseline koja se u tom području tijela ne neutralizira već kao takva pogoduje stvaranju ulceracija. Ulceracije dovode do pojave bezbolnog krvarenja uzrokovanog promjenama u sluznici ileuma, najčešće smještenih u području vrata Meckelovog divertikula ili u njegovoj neposrednoj blizini. Ulceracije u neposrednoj blizini divertikula odraz su prisutnosti heterotopične želučane sluznice u području baze divertikula.(1) Heterotopija tkiva gušterače uglavnom ne uzrokuje pojavu simptoma. Ako dođe do pojave simptoma, oni su odraz korozivnog djelovanja soka gušterače i posljedičnog stvaranja ulceracija praćenih krvarenjem ili su odraz upale divertikula. (15)

Tablica 1. Prisutnost ektopičnog tkiva unutar Meckelovog divertikula kod simptomatskih i asimptomatskih osoba.

Autor (godina)	Ukupan broj simptomatskih pacijenata	Broj simptomatskih pacijenata u kojih je dokazano prisustvo ektopične sluznice	Ukupan broj asimptomatskih pacijenata podvrgnutih resekciji	Broj asimptomatskih pacijenata u kojih je dokazano prisustvo ektopične sluznice
D. St. Vil i sur. (1991)	117	71	25	7
Park, Wolff, Tollefson i sur. (2005)	238	105	844	98

Promatrajući inervaciju stijenke Meckelovog divertikula došlo se do zaključaka kako bi i sama gustoća živčanih vlakana mijenteričkog spleta mogla korelirati sa simptomatologijom divertikula. Naime, postoji povećana gustoća živčanih vlakana Aurebachovog spleta u Meckelovom divertikulu koji sadržava sluznicu ileuma u odnosu na gustoću živčanih vlakana Meckelovog divertikula prekrivenog želučanom sluznicom. Povećana gustoća živčanih vlakana korelira s ubrzanom peristaltikom, čime dovodi do intenzivnijih lokaliziranih kontrakcija što povećava sklonost invaginacije divertikula. Zapažena je povećana gustoća u mlađoj dobi, dok starenjem udio živčanih vlakana opada, što može predstavljati jedan od predisponirajućih faktora češće pojave komplikacija divertikula u mlađoj dobi. Budući da je smanjena gustoća živčanih vlakana mijenteričkog spleta u slučaju prisutnosti želučane sluznice, smanjena je i peristaltika i drenaža izlučenog sadržaja koji se dulje vrijeme zadržava unutar lumena divertikula te pogoduje razvoju ulceracija. Ako postoji prisutnost upalnog procesa, a udio živčanih vlakana je manji, postoji povećana mogućnost napredovanja divertikulitisa i razvoja perforacije. Također, dokazana je razlika u proizvodnji kiseline ektopične sluznice želuca obzirom na dob. (23)

Helicobacter pylori (*H. pylori*) je gram negativna bakterija koja živi unutar želučane sluznice. Ima mogućnost preživljavanja u kiseloj sredini i druge čimbenike virulencije poput otpuštanja toksina zbog kojih se povezuje s pojavom gastritisa, ulkusa želuca i dvanaesnika te malignim promjenama. Iako učestali izolat želučane sluznice, *H. pylori* se rijetko izolira iz ektopične želučane sluznice unutar Meckelovog divertikula. (1, 22) Približna učestalost izolacije bakterije iznosi 2 % što se može ukomponirati u pravilo dvojke povezano s Meckelovim divertikulom. (24) Njezina prisutnost unutar želučane sluznice nedvojbeno se povezuje s pojavom ulceracija želuca i dvanaesnika, ali je vjerojatnost uzrokovanja istih, zajedno s pojavom krvarenja ili upale unutar heterotopične želučane sluznice Meckelovog divertikula mala. (15, 22) Otrovnost

prisutnih žučnih soli može se pripisati nedostatku ove bakterije unutar ektopične sluznice želuca Meckelovog divertikula. (22)

3.4. Klinička slika

Meckelov divertikul predstavlja embriološku anomaliju koja najčešće ostaje klinički neprepoznata. U određenom dijelu opće populacije, najčešće dječjoj populaciji mlađoj od desete godine života, zbog nastupa komplikacija dolazi do razvoja simptoma i ta populacija obuhvaća između 25 i 50 % ukupnog broja simptomatskih pacijenata. (8,14) Unutar dječje populacije približno 50 % simptomatskih slučajeva javlja se unutar prve dvije godine života. (1) Kako je prethodno navedeno, oko 2 % opće populacije posjeduje ovu urođenu anomaliju, a rizik od razvoja komplikacija i pojave simptoma povezanih uz njezinu prisutnost iznosi između 4,2 i 9 %. (8) Prisutnost anomalije otkriva se u simptomatskih pacijenata podvrgnutih dijagnostičkim pretragama, ali i kod određenog broja ljudi obradom druge patologije. Postoji široki spektar kliničke prezentacije Meckelovog divertikula uključujući donja gastrointestinalna krvarenja ili druge nehomoragične manifestacije poput opstrukcije crijeva i upale divertikula s mogućom perforacijom ili bez nje. (14) Invaginacija i volvulus najčešći su oblici razvoja opstruktivnih tegoba. (22, 25) Iako se većina patologije povezane uz prisutnost Meckelovog divertikula javlja u dječjoj dobi, simptome ove anomalije nalazimo i u odraslih. Djeca se najčešće prezentiraju simptomima koji su odraz opstrukcije tankog crijeva, nakon čega slijede bezbolna krvarenja donjeg gastrointestinalnog trakta. Upale divertikula praćene perforacijom ili bez nje rjeđe se prezentiraju u dječjoj dobi. (8, 25, 26) U odraslih opstrukcija ostaje vodeći uzrok komplikacija nakon čega slijede upalna stanja čiji se udio značajno povećava u odnosu na dječju dob. (1, 8) Manji udio simptomatologije povezan je uz rjeđa stanja kao što su pupčane abnormalnosti, infekcije parazitima, karcinomi i Littreove hernijacije. (8)

3.4.1. Gastrointestinalno krvarenje

Gastrointestinalno krvarenje povezano s Meckelovim divertikulom u većini slučajeva odraz je prisutnosti ektopične želučane sluznice, čije parijetalne stanice lučenjem kiseline uvjetuju nastanak ulceracija. Do promjena sluznice ne dolazi unutar samog Meckelovog divertikula, što je sukladno nalazu duodenalnih ulceracija nizvodno od stanica želuca koje proizvode kiselinu. (14) Međutim, dijagnosticirani su slučajevi u kojima je dokazano krvarenje bez prisutnosti navedene promjene. (27) Ektopična sluznica gušterače lučenjem alkalnog sadržaja može pogodovati stvaranju ulceracija i posljedičnom krvarenju. Također, ishemijske promjene kao odraz otežanog protoka krvi kroz stijenku omfalomezenterične arterije, terminalne grane gornje mezenterične arterije koja ne posjeduje anastomoze, smatraju se mogućim uzrokom ulceracija. (28) Kronična mehanička trauma i intermitentne intususcepcije koje izazivaju ishemiju i mehaničku stimulaciju samo su neki od mogućih uzroka krvarenja u odsutnosti ektopične želučane sluznice. (12) Nastala oštećenja sluznice dovode do pojave bezbolnog gastrointestinalnog krvarenja, obično u djece mlađe od pet godina. Krvarenje se očituje ili u obliku melene (grč. *melas*, crn), crne katranaste neformirane stolice, ili u obliku hematohezije koju karakterizira prisutnost svijetlo crvene krvi u stolici. (1) Uobičajeno se krvarenja u djece prezentiraju pojavom tamnocrvene krvi u stolici dok se u odraslih javlja melena uz grčevitu abdominalnu bol što se objašnjava slabijom peristaltikom i dužim vremenskim periodom potrebnim da se ukloni crijevni sadržaj u odraslih u odnosu na djecu. (29) Krvarenja su u pravilu bezbolna, periodična i ponekad masivna, međutim često variraju po količini i karakteru. (1) Masivno krvarenje s potrebom za transfuzijom, kao i okultno krvarenje s anemijom rijetke su komplikacije Meckelovog divertikula. (1,14) Fizikalnim pregledom, s naglaskom na pregled abdomena, ne otkrivaju se patološke promjene. Laboratorijski nalazi mogu

ukazivati na prisutnost anemije, ali ne pomažu u razlikovanju Meckelovog divertikula od ostalih uzroka gastrointestinalnog krvarenja.

3.4.2. Akutna bol u truhu

Pojava akutne boli čiji je uzrok Meckelov divertikul može biti posljedica upale divertikula čija prezentacija nalikuje kliničkoj slici upale crvuljka. (14) Meckelov divertikulitis osim što nalikuje kliničkoj slici upale crvuljka, ima i sličan mehanizam nastanka. Prilikom začepljenja divertikularnog otvora bilo to zbog prisustva fekolita, enterolita, stranog tijela, upalnog tkiva ili tumora dolazi do prekomjernog razmnožavanja bakterija i razvoja upale. Također, divertikulitis može biti posljedica uklještenja divertikula, torzije ili prisutnih ulceracija. (14) Klinička slika upale Meckelovog divertikula je nespecifična i može ukazivati na više patoloških stanja. (14) Upala je praćena povišenom tjelesnom temperaturom, mučninom i povraćanjem te abdominalnom boli koja se pojačava na kihanje, kašljanje ili duboki udah, odnosno povećanje intraabdominalnog tlaka. Bol može biti difuzna, ali je najčešće smještena periumbilikalno (ispod ili lijevo od umbilikusa) što je može razlikovati od boli prisutne u upali crvuljka koja je u samom početku lokalizirana periumbilikalno, ali se kasnije spušta u donji desni kvadrant. (14, 30) Međutim, položaj Meckelovog divertikula može varirati, samim time lokalizacija boli nije uvijek ista. (30)

Napredovanjem upale mogući je razvoj perforacije i posljedičnog peritonitisa s kliničkom slikom akutnog abdomena. Perforacija može nastati zbog uznapredovale upale divertikula, peptične ulceracije ili prisutnosti stranog tijela koji kroničnom iritacijom uvjetuje nekrozu stijenke. Tupa trauma abdomena rijetki je uzrok navedenog stanja, a prvi takav slučaj zabilježili su Park i Lucas 1970. godine. (31) Po perforaciji se razvija slika difuznog ili lokalnog peritonitisa uz razvoj apscesa. Zbog anatomskog položaja Meckelovog divertikula koji je slabije okružen okolnim petljama tankog crijeva i priležećom trbušnom maramom (lat. *omentum majus*), pri perforaciji se

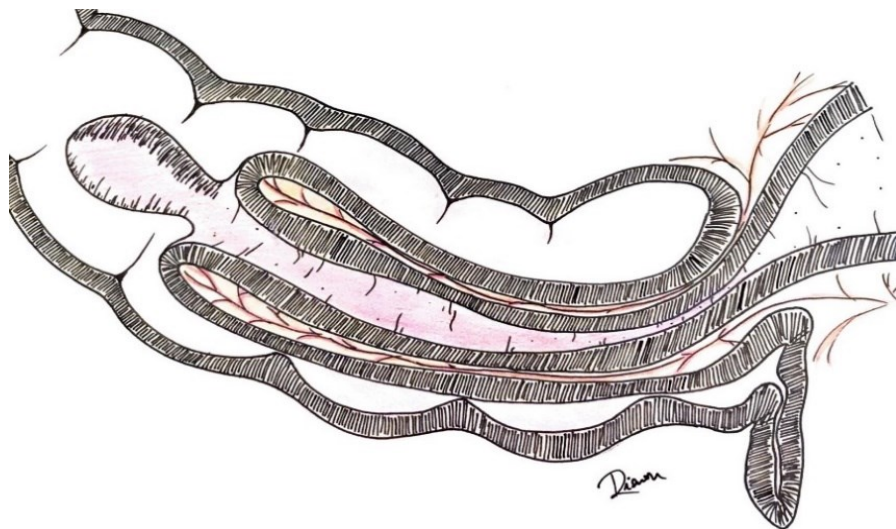
upalni proces nesmetano širi i stvara sliku difuznog peritonitisa lakše nego u slučaju perforacije crvuljka. (1)

Kliničkom slikom akutnog abdomena dominira bol koja je praćena povraćanjem, povišenom tjelesnom temperaturom, distenzijom trbuha zbog prisutnosti paralitičkog ileusa te mišićnim defansom. Ekstraabdominalni znakovi poput hipotenzije, tahikardije i poremećaja svijesti ukazuju na razvijanje hipovolemijskog šoka i znak su ozbiljnosti stanja. U slučaju lokalizirane upale i stvaranja apscesa, fizikalnim pregledom može se palpirati abdominalna masa. Laboratorijskim nalazima dokazuje se povišenje upalnih parametara koji sugeriraju upalni proces, ali ne ukazuju na njegovu etiologiju. (14)

Rijedak, ali mogući uzrok akutne boli kod Meckelovog divertikula je prisutnost stranog tijela poput enterolita ili parazita uz njihovo uklještenje unutar lumena. (14)

3.4.3. Crijevna opstrukcija

Postoji više mehanizama nastanka crijevne opstrukcije povezanih s prisutnošću Meckelovog divertikula kao što su invaginacija, volvulus, torzija, uklještenje Littreove hernije ili inverzija divertikula. Invaginacija i volvulus predstavljaju najčešće mehanizme crijevne opstrukcije u djece, dok su u odraslih navedeni mehanizmi rjeđi uzrok. (14) Osim invaginacije i volvulusa, ostaci nepotpune obliteracije omfalomezenteričnog kanala u obliku fibroznih tračaka česti su uzrok nastale opstrukcije, dok se ostali zapažaju rijetko. Preoperativno otkrivanje Meckelovog divertikula kao uzroka crijevne opstrukcije je rijetko. (1)



Slika 15. Shematski prikaz intususcepcije izazvane Meckelovim divertikulom.

Intususcepcija

(invaginacija) (Slika 15)

predstavlja proces u kojem se oralniji dio crijeva uvlači u aboralni dio crijeva povlačeći sa sobom mezenterij s priležećim krvnim žilama.

Strangulacijom krvnih

žila prekida se dotok krvi i stvara ishemija koja vodi u nekrozu crijeva. Meckelov divertikul u procesu ileoilealne invaginacije djeluje kao vodeća čest. Kod svake invaginacije potrebno je posumnjati na prisutnost Meckelovog divertikula, posebice ako se radi o opetovanim ili rekurentnim invaginacijama tankog crijeva. (14) Ako ileoilealna intususcepcija napreduje i invaginirani dio crijeva prođe kroz ileocekalno ušće u debelo crijevo nastaje ileoilealno-ileokolična intususcepcija. (1) Klinička prezentacija karakterizirana je epizodama intenzivne, jake boli tipa kolika. Bol je u male djece praćena neutješnim plačom i povlačenjem nogu prema trbuhu. Napadaji boli dolaze u intervalima koji traju 15 do 20 minuta i postaju sve češći. Između bolnih napadaja dijete se osjeća dobro. Bol je praćena povraćanjem koje često počinje nakon prve bolne epizode i kako opstrukcija napreduje može sadržavati žučni sadržaj. Patognomoničan nalaz je pojava malinaste stolice koja nalikuje na žele od malina zbog primjesa krvi i sluzi. Ponekad se palpacijom može ustanoviti abdominalna masa kobasičastog izgleda. (14) Napredovanjem bolesti razvija se elektrolitni disbalans, dehidracija i letargija. (1)

Volvulus ili zapetljaj crijeva kod osoba s prisutnim Meckelovim divertikulom najčešće se javlja oko ostataka nepotpune obliteracije omfalomezenteričnog kanala kao što su fibrozni tračak ili vaskularne strukture koje povezuju vijuge crijeva ili divertikula s trbušnim zidom i omogućuju pregibanje, uvijanje ili hernijaciju crijevnih vijuga. (1) Ako je divertikul dugačak postoji mogućnost njegove rotacije u području baze sa stvaranjem čvora uz posljedičnu nekrozu stijenke. U kliničkoj slici dominira povraćanje želučanog sadržaja s primjesama žuči. U starije djece povraćanje bilijarnog sadržaja može izostati i dominira bol. Napredovanjem bolesti pojavljuje se hematohezija kao odraz nastale ishemije i nekroze crijeva. (14)

Inverzija ili izvrtanje Meckelovog divertikula u lumen crijeva rijedak je fenomen. Postoji više teorija o mehanizmu nastanka inverzije. Sugerira se da bi abnormalni peristaltički pokreti u području baze divertikula uslijed prisustva ektopičnog tkiva ili ulceracije mogli uzrokovati njegovu inverziju. Najčešće komplikacije inverzije jesu invaginacija gdje Meckelov divertikul djeluje kao vodeća točka, gastrointestinalno krvarenje kao posljedica ulceracije te pojava kronične abdominalne boli. (28)

Crijevna opstrukcija uzrokovana izbačajem enterolita iz Meckelovog divertikula izuzetno je rijetka pojava. Enteroliti nastali u Meckelovom divertikulu predstavljaju primarne crijevne kamence. Čimbenici koji predisponiraju njihovom stvaranju, odnosno taloženju kalcijevih i žučnih soli jesu crijevni zastoj, upala i pojačano kiselo ili alkalno okruženje. Zbog radiosenzitivnosti lako se otkrivaju rendgenskim snimkama i dio su diferencijalne dijagnoze kod osoba s kroničnim bolovima u truhu i gastrointestinalnim krvarenjem ako se otkrije prisutnost kalcifikacija unutar abdomena. (32)

3.4.4. Tumori

Komplikacije koje uvjetuje Meckelov divertikul su rijetke, a zloćudne bolesti još su rjeđe. Ipak, incidencija pojave tumora unutar Meckelovog divertikula bilježi porast unazad tri desetljeća. (33) Radi se o patologiji čija incidencija raste s porastom dobi i medijan pojave bolesti je oko šezdesete godine života. Oko dvije trećine slučajeva javlja se kod pripadnika muškog spola, većina kod pripadnika bijele rase te u trenutku dijagnosticiranja veliki udio, oko jedne trećine, dijagnosticira se kao proširena, metastatska bolest. Od malignoma prevladava neuroendokrini tumor koji osim što je najčešći, ima i najbolju prognozu zbog spore progresije, zatim slijede gastrointestinalni stromalni tumor i adenokarcinom, koje prati lošija prognoza. Adenokarcinom ima najgoru prognozu jer se otkriva u uznapredovaloj fazi bolesti. (1) Bolesnici kod kojih je dokazana maligna bolest Meckelovog divertikula vrlo često su u nekoj fazi svog života imali i malignu bolest drugog sjela. (33)

3.5. Diferencijalna dijagnoza

Postoji široki spektar prezentacije simptomatskog Meckelovog divertikula uključujući gastrointestinalno krvarenje i akutni abdomen, na koje otpada najveći udio. Diferencijalna dijagnoza donjeg gastrointestinalnog krvarenja ovisi o kliničkoj prezentaciji djeteta. Dob pacijenta, prisutnost bolova i osjetljivost trbuha važni su podaci u procjeni djetetova stanja. Iako rijetko, krv iz gornjeg gastrointestinalnog trakta može se pojaviti nepromijenjena u stolici zbog brzog prolaska crijevnog sadržaja. Kod djece, sumnja na Meckelov divertikul postavlja se ako je prisutno bezbolno krvarenje iz donjeg gastrointestinalnog trakta koje nema prisutne simptome koji bi upućivali na gastroenteritis (proljev, povraćanje) ili simptome upalnih bolesti crijeva (proljev, bolovi u truhu, gubitak tjelesne mase) te posebice ako se radi o djeci mlađoj od desete godine života. Bezbolno rektalno krvarenje u djece još se povezuje uz intestinalnu duplikaciju, polip,

angiodisplaziju ili aneurizmu gornje mezenterične arterije. Diferencijalno dijagnostički dolazi u obzir: koagulopatija, infektivni kolitis, upalna bolest crijeva, opstipacija, intususcepcija, Henoch-Schenleinova purpura, anorektalne fisure, uroinfekcija, peptične ulceracije i urolitijaza. (14)

Akutna bol u trbuhu jedan je od češćih simptoma pritužbe u djetinjstvu te većinom uključuje patološke promjene benigne i samoograničavajuće naravi poput enterokolitisa. Međutim, 1 % akutnog abdomena zahtijeva kirurški tretman, od čega najveći udio otpada na akutnu upalu crvuljka. Upala Meckelovog divertikula samo je jedno od mogućih stanja koje se prezentira nespecifičnom slikom akutnog abdomena koja nalikuje brojnim patološkim stanjima posebice akutnom apendicitisu. U slučaju nepromijenjenog izgleda crvuljka ili njegove resekcije povećava se sumnja u upalu Meckelovog divertikula. Uz upalu crvuljka, upalne bolesti crijeva i mezenterijalni limfadenitis spadaju u vodeću diferencijalnu dijagnozu Meckelovog divertikula. (14)

3.6. Dijagnostika


C. W. Mayo izrekao je rečenicu koja ostaje upamćena i danas: „Često se sumnja na Meckelov divertikul, često ga se traži i rijetko ga se pronade.” (1) Preoperativna dijagnoza simptomatskog Meckelovog divertikula je zahtjevna i teška. Posebice su zahtjevni slučajevi u kojima izostaju simptomi krvarenja. Predstavlja veliki izazov u kojem, unatoč svim provedenim dijagnostičkim pretragama, simptomatski Meckelovi divertikuli završe bez postavljene dijagnoze ili se simptomi pripisuju drugom uzroku. Zbog toga, u sumnjivim slučajevima, laparoskopija ostaje vodeće dijagnostičko sredstvo. Budući da su simptomi često nespecifični i pripisuju se drugim uzrocima, a istraživanje ileuma je često nedostupno, većina kompliciranih Meckelovih divertikula otkriva se slučajno tijekom kirurškog zahvata. (1)

3.6.1. Nativni rendgen abdomena

Nativna radiografija abdomena nije korisna u otkrivanju Meckelovog divertikula. Ona može ukazivati na nespecifične znakove crijevne opstrukcije poput prikaza proširenih crijevnih vijuga uz prisutnost aerolikvidnih nivoa. Također, pomoću nje mogu se prikazati radiosenzitivni enteroliti u donjem dijelu abdomena, međutim otežano je njihovo razlikovanje od enterolita smještenih u crvuljku. (34)

3.6.2. Fluoroskopski pregled gastrointestinalnog trakta kontrastom

Otežana vizualizacija Meckelovog divertikula fluoroskopijom odraz je izostale opacifikacije vijuga tankog crijeva kontrastom ili preklapanja vijuga crijeva ako je do opacifikacije došlo. (35) Također, vizualizaciju otežava brzo pražnjenje kontrasta iz divertikula i njegovo loše punjenje ako postoji začepljenje ili suženje njegove komunikacije s ileumom. Enterokliza se pokazala pouzdanijom dijagnostičkom metodom dijagnoze Meckelovog divertikula od pasaže



Slika 16. Shematski prikaz karakterističnih promjena sluznice Meckelovog divertikula vidljivih pregledom tankog crijeva barijevom kašom.

tankog crijeva barijevom kašom. Pregledom tankog crijeva barijevom kašom u području baze slijepog završetka crijeva, mogu se uočiti karakteristične promjene sluznice koje govore u prilog postavljanja dijagnoze

Meckelovog divertikula. Te se promjene sluznice opisuju kao sluznica trokutastog platoa, kod raširenog crijeva i triradijacijski nabor crijeva kod kolabiranog crijeva. (34,35) (Slika 16)

3.6.3. Ultrasonografija

Iako se Meckelov divertikul možda neće vizualizirati u situacijama izostanka komplikacija u prisutnosti upale sonografija prikazuje divertikul kao nestlačivu strukturu cističnog oblika, nepravilne debele stijenke i povećane prokrvljenosti koja može nalikovati na upalu crvuljka, zbog čega se naglašava nedostatna osjetljivost i specifičnost ultrasonografije u dijagnozi upaljenog Meckelovog divertikula. (34) Stijenku čine hiperehogena sluznica, poznata kao „znak crijeva”, uz hiperehogenu podsluznicu te hipoehogenu mišićnicu. (35) Jasna komunikacija ove slijepe strukture i peristaltički pokretne vijuge tankog crijeva postiže se kompresijom pri čemu se zamjećuje utok njezina sadržaja u lumen crijeva. U slučaju invaginacije, poprečnim prikazom uočava se promjena nalik „znaka mete” građena od višestrukih koncentričnih krugova. U središnjem se dijelu može nalaziti hiperehogena promjena koja prikazuje Meckelov divertikul ako on predstavlja vodeću čest. Sonografijom se može dokazati intususcepcija, ali se teško otkriva Meckelov divertikul kao uzročnik.

3.6.4. Angiografija i angiografija kompjuteriziranom tomografijom (CT angiografija)

Konvencionalna mezenterijska angiografija spada u skupinu dijagnostičkih pretraga koja se može koristiti u obradi okultnih gastrointestinalnih krvarenja i dovesti do dijagnoze Meckelovog divertikula. Meckelova dijagnoza temelji se na pronalasku arterije viteline koja prehranjuje Meckelov divertikul. Arterija vitelina izduženog je toka, s malo ili bez ijedne grane koja se preko mezenterija pruža prema donjem desnom kvadrantu gdje završava u nekoliko manjih, nepravilnih grana. Angiografija vizualizacijom arterije viteline potvrđuje dijagnozu Meckelovog divertikula čak i u odsutnosti akutnog krvarenja. (36) Ako je u bolesnika prisutno manje krvarenje, prednost se daje CT angiografiji visoke rezolucije. Ono uspijeva otkriti znakove krvarenja od samo 0,3 mililitra u minuti, međutim, podvrgava pacijente visokoj dozi ionizirajućeg zračenja što je manje

poželjno u djece. (14) Ektopična želučana sluznica može se prikazati kao „gusto rumenilo”, odnosno vizualizira se žarišno nakupljanje kontrasta koje okružuje Meckelov divertikul. (36)

3.6.5. Scintigrafija tehnecij 99m pertehnetatom (eng. *Meckel's scan*)

Scintigrafija 99m tehnecij pertehnetatom predstavlja nuklearnu dijagnostičku metodu koja se koristi u otkrivanju heterotopične želučane sluznice zbog svojstva da se 99m tehnecij pertehnetat koncentrira unutar mukoznih stanica želučane sluznice. Upravo to svojstvo pomaže u identifikaciji ektopične želučane sluznice i postavljanju dijagnoze Meckelovog divertikula. Zbog svoje neinvazivnosti zajedno s najvećom dokazanom osjetljivošću i specifičnošću, uz malo nuspojava i bez potrebe za općom anestezijom, svrstava se u najčešće korištenu dijagnostičku pretragu u otkrivanju simptomatskog Meckelovog divertikula. (5, 37) Ova je metoda prvi put predstavljena 1962. godine od strane Harpera i suradnika kao dijagnostičko sredstvo za prepoznavanje Meckelovog divertikula (5), ali su je Jewett, Duszynski i Allen prvi klinički primjenili 1970. godine. (1)

Lijekovi poput pentagrastrina, blokatora histaminskih H₂ receptora i glukagona poboljšavaju točnost scintigrafije. Pentagastrin potiče apsorpciju pertehnetata u želučanu sluznicu, dok blokatori histaminskih H₂ receptora sprječavaju njegovo izlučivanje po unosu u sluznicu. Glukagon inhibira peristaltiku, čime smanjuje odvodnju pertehnetata iz želuca u tanko crijevo i povećava zadržavanje biljega unutar divertikula. Post od tri do četiri sata prije početka dijagnostike, aspiracija želuca putem nazogastrične sonde i kateterizacija mokraćnog mjehura uz ispiranje fiziološkom otopinom mogu povećati osjetljivost pretrage. (1) Prije intravenskog ubrizgavanja radiofarmaka pacijentu se daje navedena premedikacija kako bi se povećala osjetljivost dijagnoze.

Provodi se dinamičko snimanje u kojem se slike dobivaju svakih 30 do 60 sekundi uz minimalno traje snimanja od 30 minuta. Snimanje se ne preporuča provoditi dulje od 60 minuta jer može navesti na krivu interpretaciju zbog prelaska aktivnosti biljega iz želuca u tanko crijevo. Ako je Meckelov divertikul skriven iza mokraćnog mjehura provođenje snimanja po ispiranju radiofarmaka može pomoći u postavljanju dijagnoze. (38) U slučaju negativnog ili dvosmislenog nalaza po učinjenoj scintigrafiji uz održanu kliničku sumnju na Meckelov divertikul preporuča se ponoviti pretragu. Ako Meckelov divertikul postoji, ali ne sadrži želučanu sluznicu, izostat će njegova dijagnoza pa se u slučaju negativnog nalaza ne smije isključiti njegova prisutnost. (39)

Dijagnostički kriteriji koji govore u prilog pozitivnog nalaza scintigrafije i prisutnosti Meckelovog divertikula uključuju prisutnost abnormalne žarišne, u pravilu zaobljene sjene pojačanog nakupljanja radionuklida ili postupno povećanje koncentracije radionuklida u donjem desnom kvadrantu koje je sinkronizirano s postupnim povećanjem želučane aktivnosti 10 do 20 minuta po aplikaciji. (40) Također, prati se i izlučivanje urinom pri čemu akumulacija radiofarmaka unutar punog mokraćnog mjehura može zakloniti prisutnost divertikula u zdjelici, što se može izbjeći postavljanjem Foleyevog katetera.

Lažno pozitivni rezultati nisu česti, a mogu biti posljedica intestinalne duplikacije, čira želuca, upalnih bolesti crijeva, opstrukcije tankog crijeva, enteričke duplikacijske ciste, novotvorina i vaskularnih malformacija s povećanim protokom krvi, kao što su arteriovenske malformacije i hemangiomi. (1, 38) Ektopični bubreg, hidronefroza, hidroureter, vezikoureteralni refluks i divertikuli mokraćnog mjehura također mogu biti uzrok lažno pozitivnog rezultata. Lažno negativni rezultati mogu biti posljedica intenzivnog gastrointestinalnog krvarenja iz ektopične sluznice zbog sekundarnog razrjeđenja radioaktivnog sredstva (8), ako je aktivnost prekrivena mokraćnim mjehurom ili hidroureterom. Također, mogu biti posljedica prisutnosti drugog

ektopičnog tkiva ili nedovoljne količine želučane sluznice, hipersekrecije sluznice, prethodne pretrage putem barijeve fluoroskopije, primjene perklorata ili neadekvatne pripreme pacijenta premedikacijom prethodno navedenim lijekovima. (38) Atipične prezentacije, netipične lokalizacije i varijacije u obliku uzrok su lažno negativnih nalaza. (40).

Osjetljivost scintigrafije tehnecij 99m pertehnetatom u otkrivanju ektopične sluznice kod djece iznosi između 80 i 90 %, a specifičnost 95 % kod djece i odraslih. (1, 5, 40, 41) Unutar odrasle populacije manja je pouzdanost testa zbog povećanja lažno negativnih testova i samim time osjetljivost testa pada na 62,5 %. (14).

3.6.6. Dvobalonska enteroskopija

Pregled sluznice tankog crijeva u slučaju sumnje na postojanje patološke promjene unutar iste predstavljao je dijagnostički problem i takve bi se pacijente znalo podvrgavati operacijama kao metodama terapije, ali i dijagnoze. Razvojem kapsularne endoskopije te jednobalonske i dvobalonske enteroskopije omogućen je cjeloviti pregled tankog crijeva, koji se nekad svodio na pregled početnog i završnog dijela crijeva ezofagogastroduodenoskopijom i kolonoskopijom. Postoje dvije varijante provođenja dvobalonske enteroskopije, jedna anterogradna (per os) i druga, retrogradna (per rectum). Dvobalonska enteroskopija se provodi u dijagnozi Meckelovog divertikula u slučaju povećanje sumnje dobivene na temelju drugih slikovnih pretraga (npr. skeniranjem tehnecij 99m pertehnetatom ili kompjuteriziranom tomografijom) ili u procjeni završnog dijela tankog crijeva kod pacijenata s negativnim radiografskim procjenama, ali s visokom sumnjom na postojanje divertikula. (14) Zbog lokacije Meckelovog divertikula, koji se uobičajeno nalazi oko 100 centimetara oralnije od ileocealnog ušća, retrogradna dvobalonska enteroskopija predstavlja metodu izbora. Potreba za čišćenjem crijeva prije početka dijagnostike predstavlja nedostatak ove pretrage te je zbog toga ograničeno njezino primjenjivanje u hitnoćama.

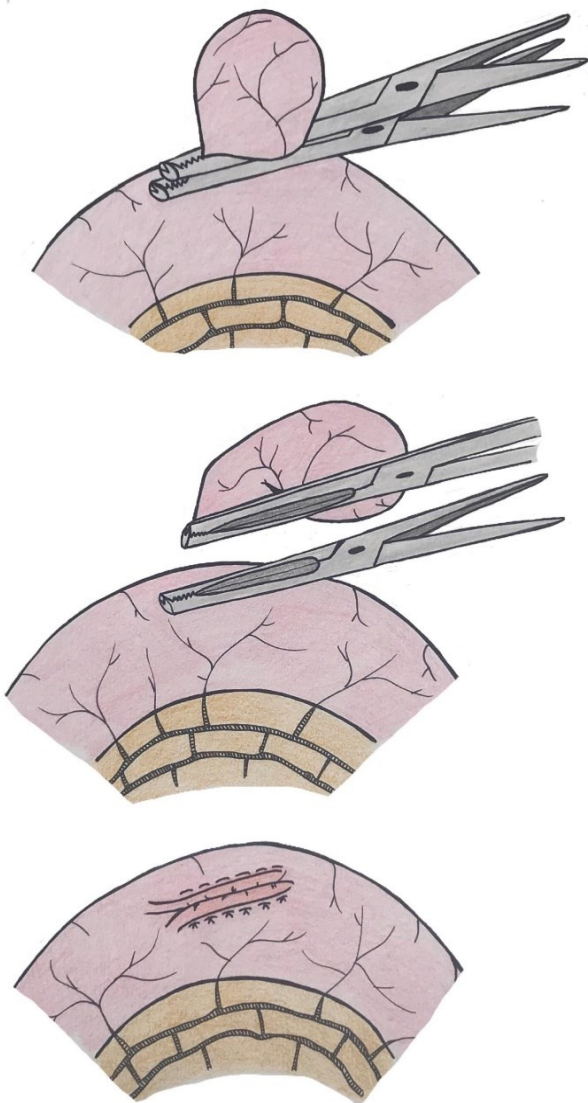
Ujedno, masivna krvarenja i prisutnost ugrušaka mogu onemogućiti retrogradni pristup do lezije, zbog čega se poseže za anterogradnim pristupom. Ako se anterogradnim pristupom ne vizualizira divertikul, zbog nemogućnosti daljnjeg umetanja sonde, poseže se za korištenjem kontrastnog sredstva koji poboljšava radiografski prikaz patologije. Jednobilonska i dvobilonska enteroskopija posebice su važne u postavljanju dijagnoze jer omogućuju izravno promatranje Meckelovog divertikula i detekciju komplikacija poput prisutnosti ulkusa ili aktivnog krvarenja. Također, one omogućuju izvođenje biopsije i endoskopske hemostaze ako se za to ukaže potreba. (12) U odraslih osoba kod kojih postoji sumnja da je gastrointestinalno krvarenje posljedica komplikacije Meckelovog divertikula, dvobilonska enteroskopija predstavlja metodu izbora u postavljanju dijagnoze s većom dijagnostičkom točnošću u odnosu na scintigrafiju putem tehnećij 99m pertehnetata. (14, 42)

3.6.7. Kompjuterizirana tomografija (CT)

Kompjuterizirana tomografija (CT) često predstavlja prvu dijagnostičku pretragu koja upućuje na prisutnost Meckelovog divertikula, ali se zbog sličnosti divertikula s normalnom crijevnom vijugom prisutnost istog može previdjeti. Niska osjetljivost kompjuterizirane tomografije otežava otkrivanje nekompliciranog Meckelovog divertikula i krvarećeg Meckelovog divertikula. Dok se pri prisustvu komplikacija posebice upalne komponente, sposobnost njegove detekcije CT-om povećava. CT enterografija, slikovna metoda pretrage tankog crijeva pomoću kontrasta, karakterizirana je visokom prostornom rezolucijom koja uz dan kontrast koji omogućuje vizualizaciju stijenke tankog crijeva, povećava osjetljivost u dijagnozi Meckelovog divertikula. (36)

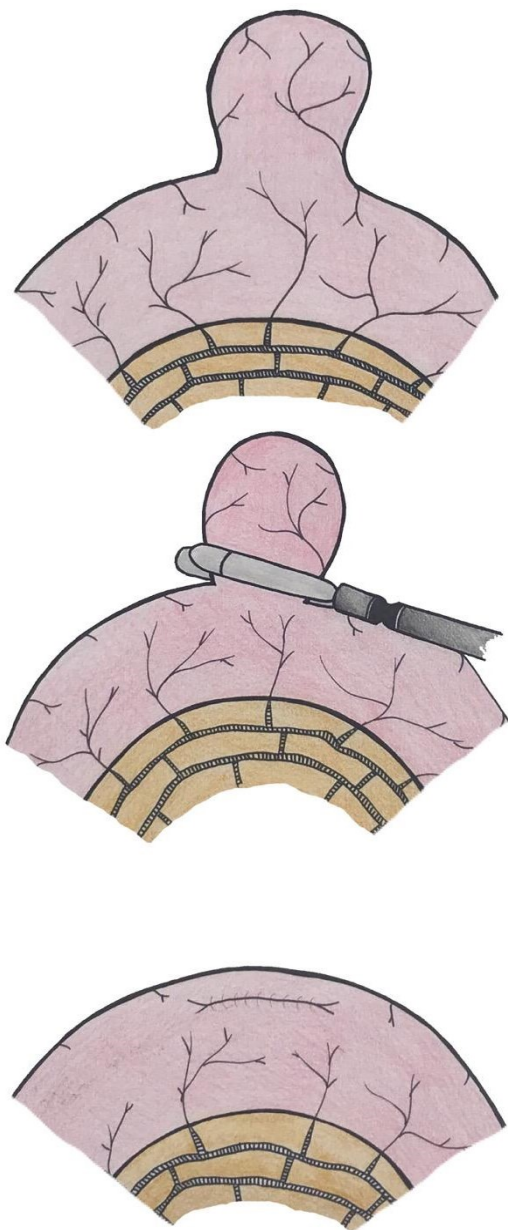
3.7. Liječenje

Liječenje simptomatskog Meckelovog divertikula provodi se njegovom kirurškom resekcijom, laparoskopijom ili laparotomijskim pristupom. Kirurška resekcija može obuhvaćati uklanjanje samog divertikula divertikulektomijom (*Slika 17, slika 18*), klinastom ekscizijom (*Slika 19*) uz uklanjanje i prednje stijenke ileuma ili uklanjanje Meckelovog divertikula uz dio okolnog ileuma parcijalnom resekcijom crijeva s terminalno-terminalnom anastomozom (*Slika 20*).



Slika 17. Shematski prikaz divertikulektomije.

Vrsta postupka koji će se primijeniti u resekciji simptomatskog Meckelovog divertikula ovisi o integritetu divertikula i susjednog ileuma te prisutnosti ektopičnog tkiva. Intraoperativna procjena prisutnosti ektopičnog tkiva palpacijom i makroskopskim pregledom se ne može precizno utvrditi zbog čega se njezina pojava procjenjuje temeljem omjera visine i promjera divertikula. Divertikuli, omjera visine i promjera većeg od 2 centimetra, smatraju se dugima te se kod njih lokalizacija ektopičnog tkiva očekuje u području tijela i vrška divertikula. U kratkih se divertikula, omjera visine i promjera manjeg od 2 centimetra, ektopično tkivo očekuje u području baze. (43-45) Sukladno navedenom, divertikulektomija se izvodi u slučaju prisutne

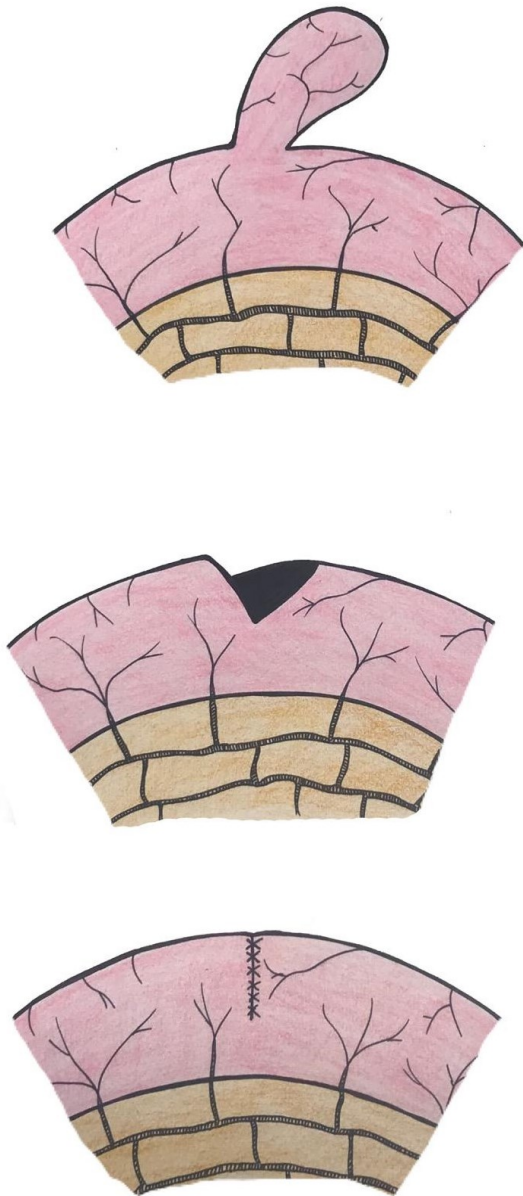

Slika 18. Shematski prikaz laparoscopske divertikulektomije.

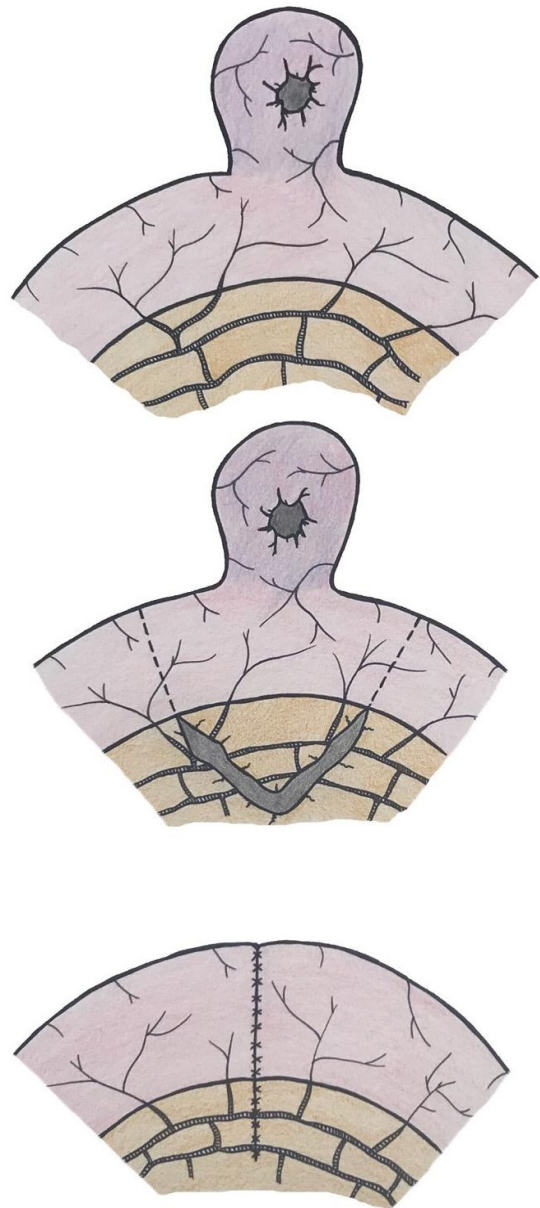
upale dugog divertikula, gdje se ektopično tkivo ne očekuje u području baze. Potom se intraoperativno provodi biopsija smrznutih rezova kojom se utvrđuje potpuno uklanjanje ektopične sluznice u reseciranom dijelu crijevu. U slučaju nepotpune resekcije operacija se proširuje. (44) Klinasta resekcija primjenjuje se pri upali kratkog divertikula, dok se kod komplicirane crijevne opstrukcije, kompliciranog divertikulitisa s upaljenom ili perforiranom bazom, krvarećeg divertikula i kod malignih oboljenja poseže za parcijalnom resekcijom. (33) Kada se u krvarećeg Meckelovog divertikula po završenoj divertikulektomiji patohistološkim nalazom dokaže rezidualno želučano ektopično tkivo, javlja se potreba za reoperacijom tipa parcijalne resekcije crijeva samo ako dođe do remisije krvarenja jer sama

divertikulektomija ne povećava rizik od njezine postoperativne pojave. (43) Dobročudni tumori u pravilu zahtijevaju jednostavnu divertikulektomiju, dok se zahvat kod malignih procesa sastoji od široke resekcije crijeva i okolnog mezenterija. (43) Ezekian i suradnici proveli su istraživanje u kojem su došli do zaključka kako laparoscopski pristup, koji je proveden kao jedina terapijska opcija u polovice testiranih pacijenata, ima podjednake ishode postoperativnih komplikacija

(potreba za reoperacijom i remisija bolesti) kao i laparotomijske metode. Konverzija s laparoskopije na laparotomiju iznosila je 27 %. (46)



Slika 19. Shematski prikaz klinaste ekscizije.



Slika 20. Shematski prikaz parcijalne resekcije crijeva.

Prvi korak u većine laparoskopskih intraabdominalnih operacija je ispunjenje intraperitonealne šupljine plinom ugljikovim dioksidom (CO₂) i uvođenje videoskopa. U operaciji Meckelovog divertikula primjenjuje se Hassonova tehnika postavljanja troakara pod izravnim

vidom koja predstavlja sigurniju i popularniju metodu od uvođenja Veressove igle. Najčešće se okomiti ili poprečni rez veličine 10 do 12 milimetara stvara ispod pupka, nakon čega se potkožna masnoća i tkivo razdvajaju ručno sve do fascije na kojoj se napravi vertikalni rez od 10 milimetara te se vizualizacijom peritoneuma postupak ponavlja čime se omogućava ulazak u peritonealnu šupljinu. U mlađe djece stvaraju se otvori veličine 5 milimetara ispod pupka te u lijevom i desnom donjem kvadrantu abdomena. U starije djece postupak je isti, samo su otvori veličine 10 ili 12 milimetara. Laparoskop se postavlja u subumbilikalni otvor i postupak započinje prepoznavanjem slijepog crijeva nakon čega slijedi inspekcija tankog crijeva od terminalnog ileuma prema jejunumu. Po prepoznavanju divertikula izvodi se resekcija divertikula intrakorporalno ili ekstrakorporalno. Laparoskopjska operacija kroz jedan rez (SILS) predstavlja operaciju u kojoj se upotrebljava samo jedan troakar kroz pupčanu ranu kroz koju se umeću laparoskop i ostali instrumenti. Prednost u odnosu na konvencionalnu metodu je mogućnost ostvarivanja parcijalne resekcije bez proširenja pupčane rane. Intrakorporalna resekcija divertikula se može izvesti potpuno laparoskopjski bez potrebe za proširenjem pupčane rane. Najčešće se koristi stapler, ali može se provesti i Endoloopom. Na taj se način ne može provesti parcijalna resekcija crijeva čime se povećava mogućnost ostavljanja ektopične sluznice želuca. Ekstrakorporalnom divertikulektomijom resekcija Meckelovog divertikula se provodi izvan tijela nakon njegovog provlačenja kroz proširenu pupčanu ranu. Po resekciji stvara se ručno terminalno-terminalna anastomoza ili se postupak divertikulektomije provodi staplerom. (47)

Eksploracija abdomena prilikom laparoskopije ili laparotomije može dovesti do otkrivanja asimptomatskog, nepromijenjenog Meckelovog divertikula puno češće od postavljanja njegove dijagnoze korištenjem slikovnih pretraga. Postoje nesuglasice vezane uz profilaktičku resekciju asimptomatskog Meckelovog divertikula nakon njegova otkrivanja slikovnom metodom

dijagnostike. Elektivna resekcija asimptomatskog Meckelovog divertikula ne preporuča se u slučaju njegovog pronalaska na slikovnim pretragama zbog niskog doživotnog rizika za pojavu komplikacija povezanih s njegovom prisutnošću koji iznosi od 4,2 do 9 %. (1,48) U studiji koju su proveli Soltero i Bill dobiveni su podaci kako bi se trebalo izvesti 800 elektivnih resekcija kako bi se spriječila jedna smrt uzrokovana komplikacijom Meckelovog divertikula. (48) Navedena potreba za izvedbom velikog broja elektivnih operacija kako bi se spriječila jedna smrt smatra se nepotrebnom zbog izlaganja ljudi povećanom riziku od kirurških komplikacija.

Također, ne postoji striktni obrazac postupanja ako do otkrivanja Meckelovog divertikula dođe prilikom eksploracije abdomena. Postoje autori koji zagovaraju njegovo odstranjivanje neovisno o dobi zbog učestalog nalaza heterotopične želučane sluznice u reseciranom uzorku (49) i povećanog morbiditeta i mortaliteta kod provođenja divertikulektomije po pojavi komplikacija u odnosu na njezino provođenje u asimptomatskih Meckelovih divertikula. (1) Međutim, postoje i oni koji se protive resekciji asimptomatskih divertikula. (48,50) Zbog nemogućnosti utvrđivanja rizika razvoja komplikacija temeljem intraoperativne palpacije i inspekcije divertikula, sugerira se individualni pristup sukladno kliničkom stanju pacijenta, njegovom doživotnom riziku razvoja komplikacija i procjeni prisutnih čimbenika rizika. (14) Procjenjuje se nekoliko kriterija koji su povezani s učestalijom pojavom komplikacija ovog divertikula kasnije tijekom života. Navedeni rizični čimbenici kao što su dob pacijenta manja od 50 godina, muški spol, duljina divertikula veća od 2 centimetra i prisutnost ektopičnog tkiva navedeni su u dijelu Patologija te opširnije prikazani. Zadovoljavanjem većeg broja kriterija udio simptomatskih Meckelovih divertikula raste, sa 17 % ako je zadovoljen samo jedan kriterij na 70 % ako su zadovoljena sva četiri. Kod slučajnog pronalaska Meckelovog divertikula tijekom operacije preporuča se njegova profilaktička ekstirpacija kod zadovoljavanja jednog ili više kriterija u osoba s nenarušenim zdravstvenim

stanjem. (22) Jednoglasno je odlučeno da se resekcija provodi u svih pacijenata s opipljivim zadebljanjem divertikula zbog velike mogućnosti postojanja ektopične sluznice, kod osoba s anamnezom neobjašnjivih bolova u trbuhu te u bolesnika s omfalomezenteričnim oštacima. Isto tako, stariji i asimptomatski bolesnici s povećanim rizikom razvoja infekcije ne bi se trebali podvrgavati elektivnoj divertikulektomiji. (1) U sve se djece mlađe od 8 godina zbog veće incidencije pojave komplikacija u odnosu na starije predlaže resekcija operativno dijagnosticiranih Meckelovih divertikula. (51) Resekcija se ne mora nužno obaviti ako se radi o djetetu s komorbiditetima čiji Meckelov divertikul nema prisutne čimbenike rizika. (14)

3.8. Perioperativni morbiditet i mortalitet

Očekivana stopa pojave komplikacija po resekciji Meckelovog divertikula iznosi približno 5 %. (13) S udjelom od 66 % infekcija kirurške rane i produljenim postoperativnim paralitičkim ileusom, najčešće su rane komplikacije dobivene istraživanjem kojeg su proveli Zani i suradnici. Uz navedene komplikacije mogu se još pronaći mehanički ileus, dehiscencija rane i stvaranje seroma na mjestu kirurške incizije. (52) Dugoročnim promatranjem pojave komplikacija u pacijenata podvrgnutih resekciji Meckelovog divertikula zabilježena je moguća pojava opstrukcije crijeva izazvane stvorenim priraslicama. (1) Teško je utvrditi točnu vrijednost stope smrtnosti bolesnika po elektivnoj resekciji asimptomatskih Meckelovih divertikula. Za razliku od stope smrtnosti pri elektivnoj resekciji asimptomatskih Meckelovih divertikula stopa smrtnosti prijavljena po resekciji simptomatskih divertikula kreće se između 1 i 10 %. (1, 49) Učestalost komplikacija osim o prisutnoj ili odsutnoj simptomatologiji divertikula, ovisi i o odabranoj metodi resekcije. Pinero i suradnici dokazali su kako je veća učestalost pojave postoperativnih komplikacija pri izvođenju segmentalne resekcije u odnosu na divertikulektomiju. (52)

4. Rasprava

Omfalomezenterični kanal, poveznica primitivnog crijeva i žumanjčane vreće obliterira između petog i devetog tjedna gestacije. (17) Ako do obliteracije ne dođe ili je ona nepotpuna razvija se različiti spektar malformacija od kojih je Meckelov divertikul najčešći. (1) Meckelov divertikul se smatra najčešćom anomalijom gastrointestinalnog trakta, koja je prisutna u svega 2 % opće populacije te najčešće ostaje asimptomatska i klinički neprepoznata. (7) Razvojem komplikacija poput ulceracija, crijevne opstrukcije i upale divertikula dolazi do pojave simptoma koji se zbog svoje nespecifičnosti često pripisuju drugoj etiologiji. Cjeloživotni rizik od pojave komplikacija iznosi između 4,2 i 9 % i do njihove pojave najčešće dolazi unutar dječje populacije s prosjekom javljanja oko pete godine života. (8)

Preoperativno postavljanje dijagnoze Meckelovog divertikula otežano je zbog niske osjetljivosti i specifičnosti dijagnostičkih metoda kao i širokog spektra kliničke prezentacije navedene patologije. (1) Poseban izazov predstavljaju komplikacije koje se prezentiraju nehemoragičnim simptomima, a odgođeno postavljanje dijagnoze može dovesti do ozbiljnih posljedica kao što su crijevna gangrena i perforacija, razvoj peritonitisa, sepse i septičkog šoka pa sve do smrtnog ishoda. Scintigrafija tehnecij 99m pertehnetatom uspješna je metoda otkrivanja ektopične želučane sluznice u djece s osjetljivošću između 80 i 90 % te specifičnošću od 95 %. (40, 41) Uporabom lijekova kao što su pentagastrin, blokatora histaminskih H₂ receptora i glukagona povećava se dijagnostička točnost ove pretrage. (1) Međutim, postoje stanja koja dovode do pojave lažno negativnih i lažno pozitivnih rezultata i time umanjuju značaj scintigrafije. Angiografija je jedna od dijagnostičkih metoda koja može poslužiti u dijagnozi Meckelovog divertikula otkrivanjem njegove žile hranilice, ali se u djece rijetko provodi zbog isporuke visoke

doze zračenja. (36) Dvobalonska enteroskopija nova je i neinvazivna dijagnostička metoda koja je za sada pokazala dobre rezultate otkrivanja Meckelovog divertikula i mogućnosti terapijskog zbrinjavanja njegovih komplikacija uz nisku učestalost nuspojava. (14) Međutim, još uvijek se radi o nedovoljno istraženoj i nedovoljno dostupnoj metodi dijagnostike. Putem ostalih dijagnostičkih metoda, uključujući konvencionalnu radiografiju, CT i ultrasonografiju, rijetko se postavlja dijagnoza Meckelovog divertikula, ali one ostaju neophodne metode u isključivanju diferencijalnih dijagnoza Meckelovog divertikula i postavljanju indikacije za kirurški zahvat. (1)

Heterotopija tkiva, od koje je želučana sluznica najčešća, smatra se najvažnijim rizičnim čimbenikom pojave simptoma. Lučenjem kiseline dolazi do pojave ulceracija sluznice ileuma u području vrata divertikula ili aboralno od njegovog pripoja za crijevo. (8) Za razliku od želučanih ulkusa, *Helicobacter pylori* nema svoju ulogu u pojavi istih u području Meckelovog divertikula. (1, 22) Prisutnost i lokalizacija ektopične želučane sluznice uvjetuje odabir metode kojom će se provesti resekcija divertikula pa se tako u kratkih divertikula, omjera visine i promjera manjeg od 2 centimetra, ektopično tkivo očekuje u području baze te se preporuča klinasta ekscizija ili parcijalna resekcija crijeva, dok se u dugih divertikula, omjera visine i promjera većeg od 2 centimetra preporučuje resekcija po principu divertikulektomije. Dokazan je i utjecaj inervacije sluznice Meckelovog divertikula u pojavi simptoma povezanih uz njegovu prisutnost. (44) Povećana gustoća živčanih vlakana mienteričkog spleta povezuje se s ubrzanom peristaltikom i češćom pojavom opstruktivnih tegoba u mlađe djece za razliku od češće pojave donjeg gastrointestinalnog krvarenja u starije djece zbog povećanja proizvodnje kiseline starenjem. (23)

Iako je od prvog opisa Meckelovog divertikula prošlo više od četiri stoljeća način postupanja u slučaju otkrivanja asimptomatskog divertikula još je uvijek sporan. Postoje zagovornici različitih teorija, ali većina se autora zalaže za resekciju nepromijenjenog Meckelovog

divertikula u slučaju njegovog pronalaska operativnim zahvatom, ako to zdravstveno stanje pojedinca dopušta. (49) Razvojem minimalno invazivnih kirurških metoda i njihovim unaprjeđenjem, poboljšanjem šavnog materijala i pronalaženjem novih tehnika šivanja, komplikacije resekcije Meckelovog divertikula niže su od pojave komplikacija samog stanja. Elektivna resekcija asimptomatskog Meckelovog divertikula, u slučaju njegovog dokazivanja dijagnostičkim pretragama, ne preporuča se zbog niskog doživotnog rizika pojave komplikacija. (14)

Laparoskopija omogućuje postavljanje dijagnoze i zbrinjavanje različite intraabdominalne patologije. Laparoskopiji se pridodaje poseban značaj u dijagnostici, a kasnije i tretmanu pacijenata s gastrointestinalnim krvarenjem i pojavom abdominalne boli, posebice ako se radi o visokoj sumnji na Meckelov divertikul, a dijagnostičke pretrage daju negativan rezultat. Također, laparoskopija predstavlja metodu izbora u liječenju simptomatskog Meckelovog divertikula s postavljenom dijagnozom slikovnim pretragama. Prednost se daje ekstrakorporalnoj laparoskopiji u odnosu na intrakorporalnu zbog mogućnosti parcijalne resekcije crijeva bez potrebe za uporabom skupih laparoskopskih staplera. Parcijalnom resekcijom crijeva, uz uklanjanje divertikula zajedno sa susjednim dijelom ileuma, smanjuje se mogućnost recidiva. (47)

5. Zaključak

Meckelov divertikul rijetka je anomalija gastrointestinalnog trakta s rijetkim razvojem komplikacija i pojavom simptoma. Karakterizirana je širokim spektrom kliničke prezentacije: od asimptomatske promjene slučajno otkrivene slikovnim pretragama ili operativnim zahvatom druge patologije, pa sve do životno ugrožavajućeg stanja. Djeca, posebice mlađa od desete godine života, čine najčešću populaciju s razvojem simptoma koji su odraz crijevne opstrukcije, ulcerativnih promjena, divertikulitisa ili umbilikalnih abnormalnosti. Preoperativno postavljanje dijagnoze Meckelovog divertikula je rijetkost posebice ako simptomatologiju karakteriziraju nehemoragične tegobe. Korištenjem više metoda slikovne dijagnostike i višestrukim ponavljanjem istih povećala bi se njihova učinkovitost, ali i neželjeni učinci. Razvojem medicine i naobrazbom medicinskog kadra te ulaganjem u medicinu očekivano je da će doći do razvoja novih slikovnih dijagnostičkih pretraga koje će omogućiti bolju preoperativnu dijagnozu Meckelovog divertikula i samim time kvalitetnije terapijsko postupanje. Zbog potencijalnog ugrožavanja životnog stanja pacijenata razvojem komplikacija Meckelovog divertikula, od pedijatara, dječjih kirurga i ostalih uključenih u zdravstvenu skrb djece, očekuje se da navedenu anomaliju uključe u diferencijalnu dijagnozu donjeg gastrointestinalnog krvarenja i abdominalne boli unatoč rijetkosti ove anomalije i nespecifičnosti kliničke slike koja se najčešće pripisuje drugoj, češćoj etiologiji.

6. Sažetak

Meckelov divertikul je najčešća kongenitalna anomalija probavnog trakta, uz koju se veže „pravilo dvojke“. Nastaje nepotpunom obliteracijom omfalomezenteričnog kanala, poveznice primitivnog crijeva i žumanjčane vreće. Postoji široki spektar anomalija nastalih poremećajem obliteracije omfalomezenteričnog kanala, a Meckelov divertikul čini najčešću od njih. U pravilu se radi o asimptomatskoj malformaciji koja je prisutna u 2 % opće populacije s cjeloživotnim rizikom od razvoja komplikacija između 4,2 i 9 %. Komplikacije se u pravilu javljaju unutar dječje dobi, s medijanom pojave oko pete godine života. Crijevna opstrukcija, bezbolno krvarenje donjeg gastrointestinalnog trakta i divertikulitis s mogućom perforacijom najčešći su uzroci razvoja simptoma Meckelovog divertikula. Preoperativna dijagnostika ima nisku sposobnost detekcije Meckelovog divertikula zbog čega simptomatski pacijenti često bivaju podvrgnuti laparoskopiji kao dijagnostičkoj, ali ujedno i terapijskoj metodi. U slučaju pronalaska asimptomatskog Meckelovog divertikula slikovnom dijagnostičkom metodom ne preporuča se njegovo odstranjenje, dok se individualizirani pristup provodi u slučaju vizualizacije nepromijenjenog Meckelovog divertikula tijekom operativnog zahvata sukladno prisutnim čimbenicima rizika. Kirurška resekcija, to jest, divertikulektomija, klinasta ekscizija ili parcijalna resekcija crijeva indicirane su u slučaju razvoja komplikacija Meckelovog divertikula.

Ključne riječi: asimptomatičnost, crijevna opstrukcija, divertikulitis, ductus omphalomesentericus, gastrointestinalno krvarenje, kirurška resekcija, laparoskopija, Meckelov divertikul

7. Summary

Meckel's diverticulum is the most common congenital anomaly of the digestive tract, to which the „rule of two's“ is attached. It is caused by the incompleteness of obliteration of the omphalomesenteric duct which connects the primitive intestine and the yolk sac. There is a wide range of anomalies developed by the incompleteness of obliteration of the omphalomesenteric duct, and Meckel's diverticulum is the most common one. In principle, it is an asymptomatic malformation that is present in 2 % of the population, with a lifelong risk of developing complications between 4,2 and 9 %. Usually complications occur during the childhood, in average, around the age of five. Intestinal obstruction, painless bleeding of the lower gastrointestinal tract and diverticulitis with possible perforation are the most common causes of Meckel's diverticulum symptoms development. Preoperative diagnostics have a low ability to detect Meckel's diverticulum, which is why symptomatic patients often undergo laparoscopy as a diagnostic but also therapeutic method. If an asymptomatic Meckel's diverticulum is found by the imaging diagnostic method, it is not recommended to remove it. Rather, an individualized approach is carried out in case of visualization of the unchanged Meckel's diverticulum during surgery, in accordance with the risk factors present. Surgical resection, by the process of diverticulectomy, wedge excision or segmental bowel resection, is indicated if complications of Meckel's diverticulum develop.

Keywords: asymptomatic, diverticulitis, gastrointestinal bleeding, intestinal obstruction, laparoscopy, Meckel's diverticulum, omphalomesenteric ductus, surgical resection

8. Literatura

- (1) Amoury RA, Snyder CL. Meckel's diverticulum. U: Mustard WJ, O'Neill JA, Rowe MI, Grosfeld JL, Fonkalsrud EW, Coran AG. Pediatric Surgery. 5th ed. London, England: Mosby; 1998.
- (2) Tubbs RS, Song Y-B, Loukas M, Shoja MM, Gadol AAC. Wilhelm Fabricius von Hilden (Guilhelmus Fabricius Hildanus) 1560-1634: pioneer of early neurosurgery. Childs Nerv Syst. 2012;28(5):657–9.
- (3) Skandalakis PN, Zoras O, Skandalakis JE, Mirilas P. Littre hernia: surgical anatomy, embryology, and technique of repair. Am Surg. 2006;72(3):238–43.
- (4) Seidler E. Johann Friedrich Meckel the Younger (1781-1833). Am J Med Genet. 1984;18(4):571–86.
- (5) Sagar J, Kumar V, Shah DK. Meckel's diverticulum: a systematic review. J R Soc Med. 2006;99(10):501–5.
- (6) Thompson JE. Perforated peptic ulcer in Meckel's diverticulum: Report of a case occurring intramesenteric. Ann Surg. 1937;105(1):44–55.
- (7) Stallion A, Shuck JM. Meckel's diverticulum. Germering, Germany: Zuckschwerdt; 2001.
- (8) Hansen C-C, Søreide K. Systematic review of epidemiology, presentation, and management of Meckel's diverticulum in the 21st century. Medicine (Baltimore). 2018;97(35):e12154.
- (9) An J, Zabbo CP. Meckel Diverticulum. In: StatPearls. Treasure Island (FL): StatPearls Publishing; 2021.
- (10) John J, Pal K, Singh VP. Perforated Meckel's diverticulum causing giant pseudocyst and secondary appendicitis. Indian Pediatr. 2006;43(11):988–90.

- (11) Križan Z. Kompendij anatomije čovjeka. 3 izd. 3. dio, Pregled građe grudi, trbuha, zdjelice, noge i ruke : za studente opće medicine i stomatologije. Zagreb: Školska knjiga; 1997.
- (12) Fukushima M, Kawanami C, Inoue S, Okada A, Imai Y, Inokuma T. A case series of Meckel's diverticulum: usefulness of double-balloon enteroscopy for diagnosis. *BMC Gastroenterol.* 2014;14(1):155.
- (13) Carneiro LCJ. Osnove histologije. Zagreb: Školska knjiga; 2005.
- (14) Pauli EM, Javid PJ. Meckel's diverticulum [Internet]. UpToDate.com [citirano 1.5.2021.; ažurirano 1.4.2020.]. Dostupno na: <https://www.uptodate.com/contents/meckels-diverticulum>
- (15) Xiang S, Zhang F, Xu G. Ectopic pancreas in the ileum: An unusual condition and our experience. *Medicine (Baltimore)*. 2019;98(44):e17691.
- (16) Sadler TW. Langmanova medicinska embriologija. 10 izd. Zagreb: Školska knjiga; 2008.
- (17) Donovan MF, Bordoni B. Embryology, Yolk Sac. In: StatPearls. Treasure Island (FL): StatPearls Publishing; 2021.
- (18) Jauniaux E, De Munter C, Vanesse M, Wilkin P, Hustin J. Embryonic remnants of the umbilical cord: Morphologic and clinical aspects. *Hum Pathol.* 1989;20(5):458–62.
- (19) Veyrac C. Abnormalities of the omphalomesenteric duct. Inguinal hernias. In: *Gastrointestinal Tract Sonography in Fetuses and Children*. Berlin, Heidelberg: Springer Berlin Heidelberg; 2008. p. 481–509.
- (20) R.Shane Tubbs, Mohammadali M. Shoja, Marios Loukas. *Bergman's Comprehensive Encyclopedia of Human Anatomic Variation*. Wiley-Blackwell; 2016.
- (21) Heifetz SA, Rueda-Pedraza ME. Omphalomesenteric duct cysts of the umbilical cord. *Pediatr Pathol.* 1983;1(3):325–35.

- (22) Park JJ, Wolff BG, Tollefson MK, Walsh EE, Larson DR. Meckel diverticulum: the Mayo Clinic experience with 1476 patients (1950-2002). *Ann Surg.* 2005;241(3):529–33.
- (23) Negrea V, Gheban D. Nervous structure of Meckel’s diverticulum in children. *Rom J Morphol Embryol.* 2012;53(3):573–6.
- (24) Suhardja TS, Kua H, Hrabovszky Z. Helicobacter pylori colonisation in heterotopic gastric mucosa in Meckel diverticulum: Case report and review of the literature. *Clin Med Insights Case Rep.* 2019;12:1179547619846088.
- (25) Rattan KN, Singh J, Dalal P, Rattan A. Meckel’s diverticulum in children: Our 12-year experience. *Afr J Paediatr Surg.* 2016;13(4):170–4.
- (26) St-Vil D, Brandt ML, Panic S, Bensoussan AL, Blanchard H. Meckel’s diverticulum in children: a 20-year review. *J Pediatr Surg.* 1991;26(11):1289–92.
- (27) Wong TY, Enriquez RE, Modlin IM, Soldano L, Ouellette GS, Kapadia CR. Recurrent hemorrhage from an invaginated Meckel’s diverticulum in a 78-year-old man. *Am J Gastroenterol.* 1990;85(2):195–8.
- (28) Mani VR, Kalabin A, Dinesh A, Rajabalan A, Landa M, Adu A. Inverted Meckel’s diverticulum: Rare etiology of an intestinal obstruction. *Cureus.* 2017;9(10):e1806.
- (29) Dumper J, Mackenzie S, Mitchell P, Sutherland F, Quan ML, Mew D. Complications of Meckel’s diverticula in adults. *Can J Surg.* 2006;49(5):353–7.
- (30) Keese D, Rolle U, Gfroerer S, Fiegel H. Symptomatic Meckel’s diverticulum in pediatric patients-case reports and systematic review of the literature. *Front Pediatr.* 2019;7:267.
- (31) Farah RH, Avala P, Khaiz D, Bensardi F, Elhattabi K, Lefriyekh R, et al. Spontaneous perforation of Meckel’s diverticulum: a case report and review of literature. *Pan Afr Med J.* 2015;20:319.

- (32) Symeonidis N, Kofinas A, Psarras K, Pavlidis E, Pavlidis T. Meckel's diverticulum enterolith: An extremely rare cause of intestinal obstruction. *J Clin Diagn Res.* 2017;11(4):PD11–2.
- (33) Thirunavukarasu P, Sathaiah M, Sukumar S, Bartels CJ, Zeh H 3rd, Lee KKW, et al. Meckel's diverticulum--a high-risk region for malignancy in the ileum. Insights from a population-based epidemiological study and implications in surgical management. *Ann Surg.* 2011;253(2):223–30.
- (34) Kotha VK, Khandelwal A, Saboo SS, Shanbhogue AKP, Virmani V, Marginean EC, et al. Radiologist's perspective for the Meckel's diverticulum and its complications. *Br J Radiol.* 2014;87(1037):20130743.
- (35) Chatterjee A, Harmath C, Vendrami CL, Hammond NA, Mittal P, Salem R, et al. Reminiscing on remnants: Imaging of Meckel diverticulum and its complications in adults. *AJR Am J Roentgenol.* 2017;209(5):W287–96.
- (36) Elsayes KM, Menias CO, Harvin HJ, Francis IR. Imaging manifestations of Meckel's diverticulum. *AJR Am J Roentgenol.* 2007;189(1):81–8.
- (37) Lin S, Suhocki PV, Ludwig KA, Shetzline MA. Gastrointestinal bleeding in adult patients with Meckel's diverticulum: the role of technetium 99m pertechnetate scan. *South Med J.* 2002;95(11):1338–41.
- (38) Titley-Diaz WH, Aziz M. Meckel Scan. In: *StatPearls.* Treasure Island (FL): StatPearls Publishing; 2020.
- (39) Geng L-L, Chen P-Y, Wu Q, Li H-W, Li D-Y, Yang M, et al. Bleeding Meckel's diverticulum in children: The diagnostic value of double-balloon enteroscopy. *Gastroenterol Res Pract.* 2017;2017:7940851.

- (40) Anitha D, Shwetal PU, Suruchi SS, Mangala GK. Unusual presentation of a curve-shaped Meckel's diverticulum detected on technetium-99m Meckel's scintigraphy. *World J Nucl Med.* 2020;19(1):52–5.
- (41) Irvine I, Doherty A, Hayes R. Bleeding meckel's diverticulum: A study of the accuracy of pertechnetate scintigraphy as a diagnostic tool. *Eur J Radiol.* 2017;96:27–30.
- (42) Takagaki K, Osawa S, Ito T, Iwaizumi M, Hamaya Y, Tsukui H, et al. Inverted Meckel's diverticulum preoperatively diagnosed using double-balloon enteroscopy. *World J Gastroenterol.* 2016;22(17):4416–20.
- (43) Blouhos K, Boulas KA, Tsalis K, Baretas N, Paraskeva A, Kariotis I, et al. Meckel's diverticulum in adults: Surgical concerns. *Front Surg.* 2018;5:55.
- (44) Mukai M, Takamatsu H, Noguchi H, Fukushige T, Tahara H, Kaji T. Does the external appearance of a Meckel's diverticulum assist in choice of the laparoscopic procedure? *Pediatr Surg Int.* 2002;18(4):231–3.
- (45) Glenn IC, El-Shafy IA, Bruns NE, Muenks EP, Duran YK, Hill JA, et al. Simple diverticulectomy is adequate for management of bleeding Meckel diverticulum. *Pediatr Surg Int.* 2018;34(4):451–5.
- (46) Ezekian B, Leraas HJ, Englum BR, Gilmore BF, Reed C, Fitzgerald TN, et al. Outcomes of laparoscopic resection of Meckel's diverticulum are equivalent to open laparotomy. *J Pediatr Surg.* 2019;54(3):507–10.
- (47) Chan KWE, Lee KH, Wong HYV, Tsui SYB, Wong YS, Pang KYK, et al. Laparoscopic excision of Meckel's diverticulum in children: what is the current evidence? *World J Gastroenterol.* 2014;20(41):15158–62. 18

- (48) Soltero MJ, Bill AH. The natural history of Meckel's Diverticulum and its relation to incidental removal. A study of 202 cases of diseased Meckel's Diverticulum found in King County, Washington, over a fifteen year period. *Am J Surg.* 1976;132(2):168–73.
- (49) Cullen JJ, Kelly KA, Moir CR, Hodge DO, Zinsmeister AR, Melton LJ 3rd. Surgical management of Meckel's diverticulum. An epidemiologic, population-based study. *Ann Surg.* 1994;220(4):564–8; discussion 568-9.
- (50) Kashi SH, Lodge JP. Meckel's diverticulum: a continuing dilemma? *J R Coll Surg Edinb.* 1995;40(6):392–4.
- (51) Onen A, Ciğdem MK, Oztürk H, Otçu S, Dokucu AI. When to resect and when not to resect an asymptomatic Meckel's diverticulum: an ongoing challenge. *Pediatr Surg Int.* 2003;19(1–2):57–61.
- (52) Piñero A, Martínez-Barba E, Canteras M, Rodriguez JM, Castellanos G, Parrilla P. Surgical management and complications of Meckel's diverticulum in 90 patients. *Eur J Surg.* 2002;168(1):8–12.

9. Životopis

Dionora Roce rođena je 2.1.1997. godine u Puli. Prva četiri razreda osnovne škole pohađala je u područnoj školi Sutivanac nakon čega obrazovanje nastavlja u Osnovnoj školi Vladimira Nazora u Žminju. Istovremeno pohađa Osnovnu glazbenu školu Vladimira Nazora Rovinj gdje završava dva razreda osnovne glazbene škole za klavir. Nakon osnove škole upisuje opći smjer Gimnazije u Puli. Paralelno uz osnovnu i srednju školu bavi se rukometom kao aktivni član rukometnog kluba Žminj. Po završetku srednje škole 2015. godine upisuje Medicinski fakultet Sveučilišta u Rijeci. Tijekom studija pasivno sudjeluje na Kongresu hitne medicine. U akademskoj godini 2017/2018 dobiva dekanovu nagradu za izvrsnost postignutu na trećoj godini studija medicine. Aktivno se služi engleskim i pasivno talijanskim jezikom.