

Manometrija jednjaka

Škiljić, Stjepan

Master's thesis / Diplomski rad

2021

Degree Grantor / Ustanova koja je dodijelila akademski / stručni stupanj: **University of Rijeka, Faculty of Medicine / Sveučilište u Rijeci, Medicinski fakultet**

Permanent link / Trajna poveznica: <https://um.nsk.hr/um:nbn:hr:184:820309>

Rights / Prava: [In copyright](#)/[Zaštićeno autorskim pravom.](#)

Download date / Datum preuzimanja: **2024-09-18**



Repository / Repozitorij:

[Repository of the University of Rijeka, Faculty of Medicine - FMRI Repository](#)



SVEUČILIŠTE U RIJECI

MEDICINSKI FAKULTET

INTEGRIRANI PREDDIPLOMSKI I DIPLOMSKI

SVEUČILIŠNI STUDIJ MEDICINE

Stjepan Škiljić

MANOMETRIJA JEDNJAKA

Diplomski rad

Rijeka, 2021.

SVEUČILIŠTE U RIJECI

MEDICINSKI FAKULTET

INTEGRIRANI PREDDIPLOMSKI I DIPLOMSKI

SVEUČILIŠNI STUDIJ MEDICINE

Stjepan Škiljić

MANOMETRIJA JEDNJAKA

Diplomski rad

Rijeka, 2021.

Mentor rada: doc. dr. sc. Vanja Licul

Diplomski rad ocjenjen je dana _____ u/na _____,

pred povjerenstvom u sastavu:

1.

2.

3.

Rad sadrži 30 stranica, 1 sliku, 48 literaturnih navoda.

SADRŽAJ

1. UVOD.....	1
2. SVRHA RADA.....	2
3. PREGLED LITERATURE NA ZADANU TEMU.....	3
3.1. Anatomija i histologija jednjaka.....	3
3.2. Fiziologija jednjaka.....	4
3.2.1. Akt gutanja.....	4
3.2.2. Uloga donjeg ezofagealnog sfinktera.....	5
3.3. Manometrija jednjaka.....	6
3.3.1. Pregled tehnike.....	6
3.3.2. Izvođenje tehnike.....	6
3.3.3. Sigurnost i tolerancija manometrije jednjaka.....	7
3.3.4. Indikacije i kontraindikacije.....	7
3.3.5. Impedancija.....	8
3.4. Odlike nalaza manometrije jednjaka visoke rezolucije.....	9
3.4.1. Gornji ezofagealni sfinkter.....	9
3.4.2. Tranzicijska zona.....	10
3.4.3. Točka inverzije tlakova.....	10
3.4.4. Donji ezofagealni sfinkter.....	10
3.4.5. Kontraktilni segmenti.....	11
3.4.6. Normalan tlak bolusa.....	11
3.5. Mjerni parametri u manometriji jednjaka visoke rezolucije.....	12
3.5.1. Integrirani relaksacijski tlak.....	12
3.5.2. Kontraktilna deceleracijska točka.....	12
3.5.3. Distalna latencija.....	13
3.5.4. Distalni kontraktilni integral.....	13
3.6. HRM jednjaka u kliničkoj praksi.....	14

3.6.1. Ahalazija.....	14
3.6.2. Izlazna opstrukcija ezofagogastričnog spoja.....	14
3.6.3. Distalni ezofagealni spazam.....	15
3.6.4. Hiperkontraktilan jednjak.....	15
3.6.5. Aperistaltika.....	15
3.6.6. Neefektivan motilitet jednjaka.....	15
3.6.7. Fragmentirana peristaltika.....	16
4. RASPRAVA.....	17
5. ZAKLJUČCI.....	18
6. SAŽETAK.....	19
7. SUMMARY.....	21
8. REFERENCE.....	23
9. ŽIVOTOPIS.....	29

POPIS SKRAĆENICA

LES- eng. lower esophageal sphincter, donji ezofagealni sfinkter

TLESR- eng. transient lower esophageal sphincter relaxation, prolazna relaksacija donjeg ezofagealnog sfinktera

GERB- gastroezofagealna refluksna bolest

UES- eng. upper esophageal sphincter, gornji ezofagealni sfinkter

HRM- eng. high resolution manometry, manometrija visoke rezolucije

PIP- eng. pressure inversion point, točka inverzije tlakova

IRP- eng. integrated relaxation pressure, integrirani relaksacijski tlak

CDP- eng. contractile deceleration point, kontraktilna deceleracijska točka

DL- eng. distal latency, distalna latencija

DCI- eng. distal contractile integral, distalni kontraktilni integral

EGJOO- eng. esophagogastric junction outflow obstruction, izlazna opstrukcija ezofagogastričnog spoja

IEM- eng. ineffective esophageal motility, neefektivan motilitet jednjaka

1. UVOD

Gastrointestinalni poremećaji motiliteta vrlo su česti. Iako ovakva stanja ne utječu izravno na očekivanu životnu dob, svakako utječu na kvalitetu života te direktno i indirektno opterećuju zdravstveni sustav. Bolesti jednjaka velik su teret u svakodnevici kako liječnika obiteljske medicine, tako i specijalista interne medicine, gastroenterologa i pedijatrijskih gastroenterologa. Broj bolesnika s funkcijskom dispepsijom, gastroezofagealnom refluksnom bolešću, Barrettovim jednjakom i karcinomom jednjaka je u porastu. No, bolesti jednjaka mogu biti odraz bolesti kralježnice, autoimunih bolesti i bolesti središnjeg živčanog sustava.

Uz endoskopske i radiološke metode, temelj dijagnostike funkcijskih poremećaja jednjaka čini manometrija jednjaka. Riječ je o tradicionalnoj metodi koja daje uvid u motornu funkciju jednjaka i njegovih sfinktera pa je stoga odigrala ključnu ulogu u identifikaciji specifičnih abnormalnosti motornih funkcija. Spomenuta konvencionalna manometrija, uz razvoj informatičke tehnologije, evoluirala je u manometriju visoke rezolucije i otvorila nove mogućnosti u dijagnostici poremećaja motiliteta jednjaka.

2. SVRHA RADA

Manometrija jednjaka visoke rezolucije je moderna tehnika s brojnim mogućnostima u dijagnostici poremećaja motiliteta jednjaka.

Svrha ovog rada je predstaviti tehniku za izvođenje manometrije jednjaka visoke rezolucije, komponente potrebnog uređaja, najčešće indikacije i kontraindikacije; objasniti parametre koji omogućuju tumačenje dobivenog nalaza te nalaze ove tehnike u češćim poremećajima motiliteta jednjaka.

3. PREGLED LITERATURE NA ZADANU TEMU

3.1. Anatomija i histologija jednjaka

Jednjak je mišićna cijev koja je smještena iza dušnika, a ispred trupova torakalnih kralježaka. Pruža se od ždrijela kroz prsnu šupljinu i ošit do trbušne šupljine gdje se spaja sa želucem. Jednjak je uobičajeno kolabiran, ali se otvara u trenutku primanja bolusa hrane prilikom gutanja (1).

Stijenka jednjaka je građena od istih slojeva kao i ostatak probavnog sustava – sluznica, podsluznica, mišićni sloj i adventicija izuzev završnog dijela koji se nalazi u trbušnoj šupljini kojeg obavija seroza.. Sluznica jednjaka razlikuje se od sluznice ostalih probavnih organa. Sastoji se od debelog neoroženog mnogoslojnog pločastog epitela. Takav epitel bolje je prilagođen potencijalnim abrazijama prilikom pomicanja bolusa kroz jednjak (2).

Podsluznica je također debela, a sastoji se od mnoštva elastičnih vlakana koja dozvoljavaju distenziju tijekom gutanja. Brojne mukozne žlijezde su smještene u podsluznici; one epitelu osiguravaju gustu, lubrificirajuću sluz koja olakšava prenošenje hrane i štiti sluznicu (2).

Ovisno o tome koji dio promatramo, jednjak je građen od skeletnih i glatkih mišićnih vlakana. Gornji dio je građen od skeletnih mišićnih vlakana, donji dio od glatkih, a u srednjem dijelu nalaze se obje vrste. Na gornjem kraju jednjaka nalazi se prstenasto zadebljanje skeletnih mišića – gornji ezofagealni sfinkter. Označava prijelaz ždrijela u jednjak. Otvor između jednjaka i želuca uokviren je cirkularnim zadebljanjem glatkog mišićja – donji ezofagealni sfinkter. Sam nije dovoljno snažan prevenirati povrat želučanog sadržaja u jednjak, već tu ulogu preuzima ezofagealni otvor u ošitu (3).

Posljednji sloj stijenke jednjaka najvećim dijelom čini adventicija. Adventiciju čini vezivno tkivo u kojem se nalaze krvne žile i živci. Vezivno tkivo adventicije se nastavlja u vezivo

medijastinuma. Samo završni dio jednjaka, koji se nalazi u trbušnoj šupljini, izvana je prekriven seroznom ovojnicom (2).

3.2. Fiziologija jednjaka

Glavna je zadaća jednjaka brzo provođenje hrane iz ždrijela u želudac pa su u skladu s tim organizirane i njegove kretnje.

3.2.1. Akt gutanja

Jednjak normalno pokazuje dvije vrste peristaltičkih pokreta – primarnu peristaltiku i sekundarnu peristaltiku. Primarna je peristaltika nastavak peristaltičkog vala koji započinje u ždrijelu za vrijeme ždrijelne faze gutanja. Put od ždrijela do želuca taj val prevali približno za 8 do 10 sekundi. Međutim, guta li osoba hranu u uspravnom stavu, hrana se u donji dio jednjaka prenese i brže od peristaltičkog vala, za 5 do 8 sekundi. Objašnjenje leži u djelovanju gravitacijske sile koja bolus vuče prema dolje. Ako primarni peristaltički val ne uspije pomaknuti svu hranu, koja je ušla u jednjak, do želuca, sekundarni peristaltički valovi se pojavljuju kao odgovor na distenziju stijenke jednjaka. Sekundarni valovi nastavljaju potiskivati hranu sve dok se jednjak ne isprazni. Njih djelomično iniciraju intrinzični živčani impulsi mijenteričnog živčanog spleta, a dijelom refleksi čije je ishodište ždrijelo. Impulsi tih refleksa se prenose kranijalno vagalnim aferentnim vlaknima do produljene moždine, a zatim natrag vagalnim eferentnim vlaknima (4).

Muskulatura stijenke ždrijela i gornje trećine jednjaka čine skeletni mišići. Stoga su peristaltički valovi ovih područja upravljani skeletnim živčanim impulsima glosofaringealnog i vagalnog živca. Donje dvije trećine mišićnog dijela stijenke jednjaka čini glatko mišićje. Vagalni živci kontroliraju i ovo područje preko veza s mijenteričnim živčanim spletom jednjaka. Prilikom presijecanja vagalnih živaca prema jednjaku, jednjak već nakon nekoliko dana postaje dovoljno ekscitabilan da uzrokuje snažne sekundarne peristaltičke valove. Stoga i

prilikom oštećenja moždanog debla, jednjak će hranu, unesenu primjerice sondom, provesti do želuca (5).

3.2.2. Uloga donjeg ezofagealnog sfinktera

Donji ezofagealni sfinkter (LES, eng. lower esophageal sphincter), osim što koordinira prolazak hrane u želudac i ventilaciju želučanih plinova nakon obroka, također ima ulogu i u prevenciji refluksa želučanih sokova koji potencijalno mogu oštetiti sluznicu jednjaka. Uvođenjem inhibitora protonske pumpe u terapiju i njihova efikasnost, smanjio se interes za disfunkciju donjeg ezofagealnog sfinktera. Međutim, počela se je javljati zabrinutost oko sigurnosti dugogodišnje upotrebe inhibitora protonske pumpe (6).

Ezofagogastrični sfinkter ima važnu ulogu u održavanju tonusa koji sprječava gastroezofagealni refluks. Bazalni tlak donjeg ezofagogastričnog sfinktera, mjeren manometrijski, je zbroj prenesenog intraabdominalnog i intratorakalnog tlaka, elastičnog trzaja mišića i aktivnog tonusa. Budući da preneseni abdominalni tlak nije uvijek isti, tlak LES-a se uobičajeno izražava kao relativna vrijednost u odnosu na želučani tlak. Međutim, porast tlaka DES-a zabilježen s porastom intraabdominalnog tlaka, rezultat je refleksne kontrakcije LES-a, a ne pasivno prenesenog intraabdominalnog tlaka (6).

Normalna relaksacija LES-a se pojavljuje u tri slučaja. Prilikom degluticijske inhibicije koja se događa tijekom akta gutanja, a barem djelomično je uzrokovana stimulacijom ždrijelnog porijekla. U drugom slučaju uzrokovana je sekundarnim peristaltičkim valovima zbog distenzije stijenke jednjaka. Neovisno o aktu gutanja i distenziji jednjaka, LES se relaksira prilikom distenzije želuca, osobito kardije. Posljednji način relaksacije naziva se prolazna relaksacija donjeg ezofagealnog sfinktera (TLESR, eng. transient lower esophageal sphincter relaxation) i smatra se značajnim čimbenikom u patofiziologiji gastroezofagealne refluksne bolesti (GERB) (7).

3.3. Manometrija jednjaka

3.3.1. Pregled tehnike

Manometrija jednjaka je tehnika pomoću koje se procjenjuju kretnje i tlakovi jednjaka. Za izvođenje pretrage, potreban je manometrijski kateter koji je spojen s računalom. Konvencionalna manometrija, razvijena 1950-ih godina, koristila je kateter koji je imao probe raspoređene u razmacima od 5 cm (8). Kateter bi se namjestio u jednjak gdje je mogao izmjeriti tlakove. Sredinom prošlog stoljeća, ova tehnika je bila zlatni standard u dijagnostici poremećaja motiliteta jednjaka. Kasnije je, uz razvoj hardverske i softverske tehnologije, konvencionalna manometrija zamijenjena manometrijom visoke razlučivosti (HRM, eng. high resolution manometry) koja je postala novi zlatni standard (9).

Svaki HRM kateter sadrži 36 senzora razmaknutih 1 cm uzdužno i radijalno na taj način pokrivajući duljinu od 35 cm. Svaki senzor mjeri tlak s 12 pozicija u svom opsegu te napravi prosjek svih očitavanja. Na ovakav način tehnika dozvoljava istodobno mjerenje tlaka od proksimalnog ždrijela, gornjeg ezofagealnog sfinktera, tijela jednjaka, donjeg ezofagealnog sfinktera do proksimalnog dijela želuca bez potrebe pomicanja katetera. Računalni program omogućuje istodobnu analizu izmjerenih podataka te ih prikazuje obojenim konturama koje odgovaraju pojedinim intraluminalnim tlakovima. U topografskom prikazu tlakova jednjaka, podaci su označeni tako da imaju prostorni i vremenski parametar. Lokacija i vrijeme su označeni kao kontinuirane varijable na x i y osi. Visina tlaka je označena bojom na svakoj x-y koordinati. Niži tlakovi su označeni hladnijim bojama, a viši tlakovi toplijim bojama. Na mjestima gdje je tlak jednake vrijednosti, nalaze se izobarne konture (10).

3.3.2. Izvođenje tehnike

Tehnika uvođenja katetera za manometriju jednjaka slična je tehnici uvođenja nazogastrične sonde. Pacijent je smješten u polusjedećem položaju. Uobičajeno se intranazalno koristi lokalni anestetik kao što je 2%-tni lidokain. Zatim se kateter polako uvodi intranazalno.

Poželjno je da pacijent nagne glavu prema naprijed, pritiskujući bradom prednju stijenku prsa. Kada kateter dosegne gornji ezofagealni sfinkter, operater će osjetiti blagi otpor. Osim toga, na zaslonu će se vidjeti zona visokog tlaka. Zatim, pacijenta se zamoli da počne uzimati male gutljaje vode kako bi olakšao napredak katetera. Druga zona visokog tlaka će biti vidljiva na zaslonu kada kateter dosegne donji ezofagealni sfinkter. Za potvrdu ispravno smještenog katetera, pacijent mora duboko udahnuti i izdahnuti kako bi se identificirali ciklusi tlačnih varijacija torakalne i abdominalne šupljine. Procedura započinje snimanjem u trajanju od 30 sekundi u mirovanju. Nakon toga slijedi niz gutljaja od po 5 ml fiziološke otopine natrijevog klorida. Svaki gutljaj bi trebao biti sniman minimalno 20 neprekinutih sekundi. Niz se sastoji od ukupno 10 gutljaja tekućine, a postoji mogućnost provođenja gutanja viskoznijih tvari. Kada je proces završen, kateter se izvlači i zadrži u zraku bez dodirivanja senzora kako se ne bi narušila kalibracija katetera i eliminirala pozadinska buka koja bi smanjila kvalitetu zapisa (11).

3.3.3. Sigurnost i tolerancija manometrije jednjaka

Manometrija jednjaka se smatra sigurnom dijagnostičkom pretragom. Ozbiljnije komplikacije, uključujući samoograničavajuću hipertenziju i hipoksiju, događaju se rijetko, u oko 0.1 % slučajeva. Stopa nepotpuno provedenih procedura zbog intolerancije i poteškoća s umetanjem katetera je niska, oko 4 % (12).

3.3.4. Indikacije i kontraindikacije

Najčešća indikacija za manometriju jednjaka je daljnja evaluacija neopstruktivne disfagije kod pacijenata s perzistirajućim simptomima. Iako operater, prilikom izvođenja gornje endoskopije, može zamijetiti poremećen motilitet jednjaka duž njegove duljine i odsutnost relaksacije donjeg ezofagealnog sfinktera, takva pretraga ima vrlo malu osjetljivost prilikom identifikacije pojedinih oblika poremećaja motiliteta. Stoga takvi slučajevi zahtijevaju daljnju obradu u vidu manometrije jednjaka visoke rezolucije. Ostale češće indikacije uključuju bol u

prsimu koja nije kardijalnog porijekla, gastroezofagealnu refluksnu bolest i sistemske bolesti koje zahvaćaju poprečnoprugastu, glatku muskulaturu jednjaka ili autonomni živčani sustav. Osobe koje su kandidati za kiruršku terapiju hiatalne hernije, također zahtijevaju manometriju jednjaka predoperativno kako bi se detaljnije opisao integritet ezofagogastričnog spoja, kako bi se precizno odredila veličina hernije i kako bi se procijenila rezerva peristaltike jednjaka koja je predoperativni prediktivni faktor za razvoj postoperativne disfagije (13).

Apsolutne kontraindikacije za HRM jednjaka su rijetke. One uključuju poremećaje stanja svijesti, nedavnu frakturu baze lubanje ili kostiju nosa. Kod osoba sa starijim frakturama nosnih kostiju ili osoba sa septalnom devijacijom, uvođenje HRM katetera može biti problematično. Kod osoba s orofaringealnom disfagijom i suprimiranim refleksom kašlja valja biti oprezan, a posebno tijekom uzimanja gutljaja vode radi olakšanja napredovanja katetera budući da ovakva procedura kod spomenutih osoba može potencijalno povećati rizik od aspiracije. HRM jednjaka može se sa sigurnošću izvoditi kod pacijenata na antikoagulantnoj terapiji, uključujući varfarin i nove oralne antikoagulantne lijekove. Stoga, ovakvu terapiju obično nije potrebno pauzirati prije izvođenja HRM jednjaka. Rijetke komplikacije poput epistakse se mogu javiti, ali i one su najčešće samoograničavajuće (10).

3.3.5. Impedancija

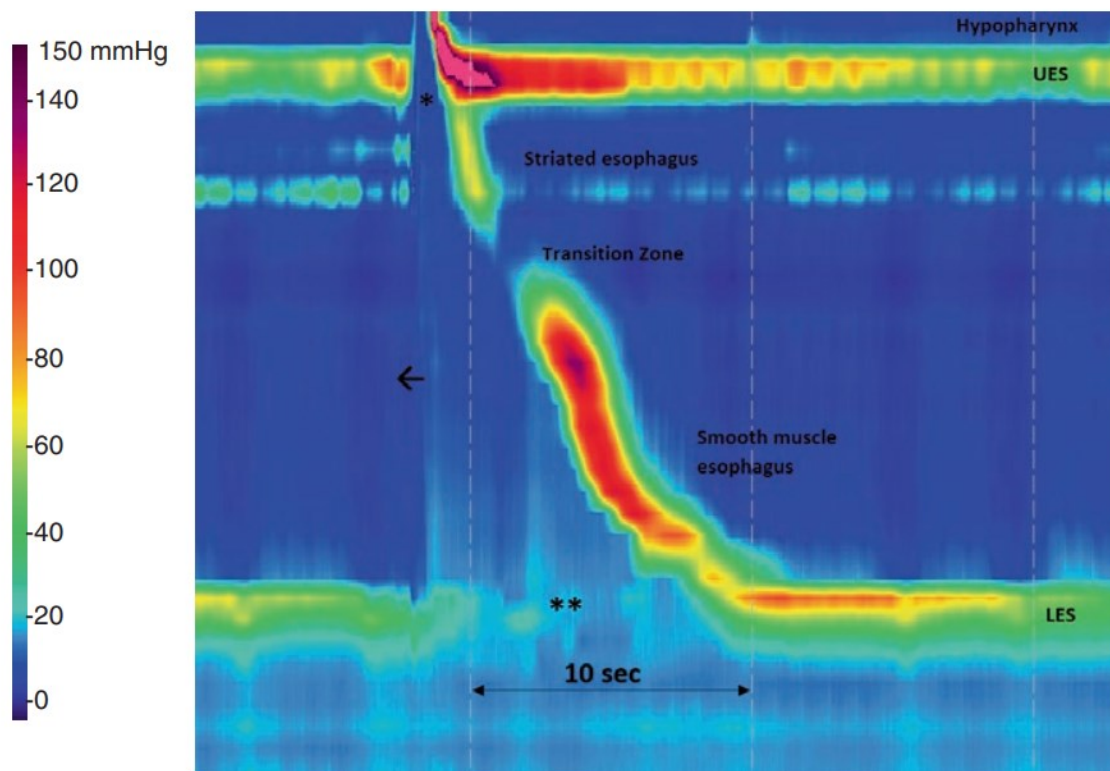
Mjerenje impedancije je postalo sastavni dio HRM jednjaka budući da multikanalna intraluminalna impedancija dozvoljava evaluaciju tranzita bolusa bez potrebe za zračenjem. Mjerenje impedancije se temelji na bilježenju promjena otpora električnoj struji kada bolus prolazi između para metalnih prstenova smještenih na kateteru. U praznom cjevastom organu kao što je jednjak, električna struja između dva prstena teče kao nekoliko iona prisutnih na sluznici. Bolusi koji sadrže tekućinu s povećanim brojem iona imaju veću provodnost, stoga, u trenutku prolaska kroz segment koji mjeri impedanciju, dolazi do smanjenja impedancije

gotovo na nulu. Impedancija će ostati niska dok god takav bolus prolazi kroz segment jednjaka u kojemu je mjerni uređaj, a zatim se vraća na ishodišne vrijednosti (14).

3.4. Odlike nalaza manometrije jednjaka visoke rezolucije

3.4.1. Gornji ezofagealni sfinkter

Prvi orijentir jednjaka u mirovanju je gornji ezofagealni sfinkter (UES, eng. upper esophageal sphincter), mišićni otvor kojeg uglavnom čine krikofaringealni mišić, donji mišići ždrijela i cervikalni jednjak (15). UES se otvara prilikom gutanja, ali se može otvarati sporadično zbog prolaska plinova ili tijekom povraćanja. Na grafičkom prikazu manometrije jednjaka, UES se prikazuje proksimalno kao horizontalna traka područja visokog tlaka što se može vidjeti na slici 1 (16). Hipotonija, tj. nizak tlak UES-a može se zamijetiti kod osoba koje boluju od mijastenije gravis, mišićne distrofije ili neurodegenerativnih bolesti poput Parkinsonove bolesti (17,18,19). S druge strane hipertonija se najčešće zamjećuje prilikom



Slika 1. Faza gutanja na HRM jednjaka

3.4.2. Tranzicijska zona

Tranzicijska zona je malen raskorak između proksimalnog poprečnoprugastog jednjaka i distalne dvije trećine jednjaka, a karakteriziraju je niske vrijednosti tlaka (slika 1). Čini ju glatko mišićje, a vjeruje se da je to područje segmentalne kontrakcije što znači da zahtijeva koordiniranu kontrakciju gornjih i donjih peristaltičkih valova za potpun prolazak bolusa. Međutim, fiziološka uloga tranzicijske zona još uvijek nije jasna (21).

3.4.3. Točka inverzije tlakova

Na HRM jednjaka, varijacije tlakova između prsne i abdominalne šupljine lako su uočljivi tijekom respiratornih ciklusa. U prsnoj šupljini tlak postaje negativan u inspiriju, a pozitivan u ekspiriju. Tlačni obrazac je obrnut u abdominalnoj šupljini. Ove dvije šupljine su odvojene ošitom. Točka inverzije tlakova (PIP, eng. pressure inversion point) je mjesto iznad i ispod kojega su obrasci tlakova obrnuti. Ova točka se najčešće podudara s kruralnim dijelom ošita. Kod zdravih osoba, LES i kruralni dio ošita su najčešće smješteni jedan do drugoga, stoga se PIP nalazi negdje duž zone visokog tlaka koju čine kruralni dio ošita i LES. Ova činjenica je korisna prilikom dijagnoze i evaluacije patoloških stanja poput hijatalne hernije gdje su LES i kruralni dio ošita razdvojeni (22).

3.4.4. Donji ezofagealni sfinkter

Donji ezofagealni sfinkter je specijalizirani segment cirkularnog dijela mišićnice distalnog jednjaka koji generira 90% tlaka ezofagogastrične junkcije u zdrave osobe. Takva zona visokog tlaka služi kao barijera refluksu želučanih sokova (23). Budući da je LES usko vezan za ošit, njegova kontura se pomiče sukladno respiraciji. Tijekom inspirija, ošit se izravna pa se LES pomiče prema dolje, a tijekom ekspirija ošit se relaksira pa se LES pomiče prema gore. Na HRM jednjaka, LES se prikazuje kao zona visokog tlaka zbog tonusa distalnog jednjaka što se vidi na slici 1. Tijekom analize dobivenih podataka, softver označuje gornju i

donju granicu zone visokog tlaka u distalnom dijelu jednjaka tako što postavi kursore na odgovarajući razmak. Budući da se tlak LES-a mjeri u odnosu na želučani tlak, kursor za želučani tlak postavljen je u područje s najnižim tlakom i bez kontrakcija, distalno od LES-a, a kursor za tlak LES-a u područje s najvišim tlakom duž zone visokog tlaka (24). Nakon toga, softver mjeri tlak LES-a čija normalna bazalna vrijednost iznosi oko 15 mm Hg (25). LES se relaksira kao odgovor na akt gutanja što koincidira s relaksacijom UES-a. Ovo omogućuje prolazak bolusa nakon čega se LES ponovno kontrahira.

3.4.5. Kontraktilni segmenti

Topografski prikaz podataka dobivenih HRM jednjaka prikazuju kontraktilne segmente peristaltike jednjaka (slika 1). Peristaltički val demarkiran je trima uvalama tlaka, proksimalnom, srednjom i distalnom. Uvalke grubo razdvajaju kontrakciju u četiri segmenta: S1, S2, S3 i S4 (20). S1 čini ždrijelna kontrakcija i kontrakcija UES-a sve do proksimalne uvale. S2 i S3 su razdvojene srednjom uvalom iako se oni tipično prikazuju kao jedinstven segment. S4 se pruža od distalne uvale, a čini ga tonus LES-a. Proksimalna uvala se naziva tranzicijskom zonom jer predstavlja prelazak kontrole peristaltike sa središnjeg živčanog sustava na enterički živčani sustav kao i prelazak poprečno prugastog mišićnog tkiva u glatko mišićno tkivo (21).

3.4.6. Normalan tlak bolusa

Tlak bolusa generiran je njegovim prenošenjem duž jednjaka, a iznosi manje od 30 mm Hg. Svako povećanje tlaka bolusa iznad 30 mm Hg smatra se abnormalnim (26). Više vrijednosti tlaka bolusa mogu biti rezultat poremećaja s izlaznom opstrukcijom ezofagogastričnog spoja u kojoj dolazi do propagiranja bolusa prema nerelaksiranom LES-u ili u nekim tipovima ahalazije (27,28).

3.5. Mjerni parametri u manometriji jednjaka visoke rezolucije

Kako bi se olakšala interpretacija kliničkih dijagnostičkih pretraga manometrije jednjaka visoke rezolucije, radna skupina stručnjaka razvila je shemu pod nazivom čikaška klasifikacija motiliteta jednjaka (eng. The Chicago Classification of esophageal motility). Radna skupina objavila je nekoliko publikacija koje su definirale temeljne mjere i kriterije za interpretaciju tlačne topografije jednjaka (15).

3.5.1. Integrirani relaksacijski tlak

Započinjanjem akta gutanja, dolazi do relaksacije UES-a i susljedne relaksacije LES-a. Integrirani relaksacijski tlak (IRP, eng. integrated relaxation pressure) je tlak LES-a kojeg mjeri softver kao srednji tlak u četiri sekunde maksimalne degluticijske relaksacije u vremenskom prozoru od deset sekundi počevši od relaksacije UES-a (10). Normalne vrijednosti IRP-a iznose do 15 mm Hg što se smatra gornjom granicom normalnog raspona (29).

Za precizno mjerenje IRP-a, važno je da u periodu od 10 sekundi softver mjeri tlak isključivo u području LES-a. Softver može neispravno prepoznati kontrakcije ošita kao LES što će precijeniti iznose IRP-a.

3.5.2. Kontraktilna deceleracijska točka

Kontraktilna deceleracijska točka (CDP, eng. contractile deceleration point) je infleksijska točka na izobarnoj konturi od 30 mm Hg u kojoj se jačina kontrakcije smanjuje. Predstavlja mjesto gdje bolus prelazi iz tubularnog jednjaka u freničnu ampulu. CDP je smješten unutar 3 cm od LES-a (30).

3.5.3. Distalna latencija

Distalna latencija (DL, eng. distal latency) je interval na x osi između UES-a i CDP-a (31). Normalna distalna latencija traje jednako ili duže od 4.5 sekundi (32). Mjeri period inhibicije koji prethodi kontrakciji distalnog jednjaka neposredno iznad ezofagogastrične jukcije. Ova mjera važna je za detekciju preranih kontrakcija i temelj je potvrde patoloških stanja poput spazma distalnog jednjaka (33).

3.5.4. Distalni kontraktilni integral

Distalni kontraktilni integral (DCI, eng. distal contractile integral) predstavlja snagu kontrakcije distalnog dijela jednjaka, a integral je distalne amplitude kontrakcije, duljine jednjaka i trajanja kontrakcije (10). DCI kategorizira peristaltiku kao neuspješnu, ako DCI iznosi manje od 100 mm Hg s cm, slabu, ako DCI iznosi 100-449 mm Hg s cm, normalnu, ako DCI iznosi 450-8000 mm Hg s cm s ili hiperkontraktilnu ako DCI iznosi više od 8000 mm Hg s cm (34). Pod termin „slabe peristaltike“ ulazi i neuspješna i slaba peristaltika (35).

3.6. HRM jednjaka u kliničkoj praksi

3.6.1. Ahalazija

Ezofagealna ahalazija je primarni poremećaj motiliteta jednjaka nepoznatog porijekla, karakteriziran nedostatkom peristaltike i nepotpunom ili izostalom relaksacijom LES-a tijekom gutanja (36). Simptomi i znakovi ahalazije uključuju disfagiju, regurgitacije, bol u prsima, podrigivanje i gubitak na tjelesnoj masi (37).

Gornja endoskopija ima nisku osjetljivost u dijagnozi ahalazije, stoga je manometrija jednjaka ključna u diferencijaciji ahalazije od drugih poremećaja s izlaznom opstrukcijom ezofagogastričnog spoja (38). Osim toga, HRM jednjaka omogućuje razlikovati tri tipa ahalazije.

Tip I ili klasična ahalazija dijagnosticira se kada izostane relaksacija LES-a, 100% peristaltika su neuspješne, povišen je srednji IRP i DCI je manji od 100 mm Hg s cm. Ahalazija tipa II ima povišen srednji IRP i 100% neuspješnih peristaltika, ali barem dva od deset gutljaja pokazuje podizanje tlaka duž cijelog jednjaka. Budući da kontrakcije nisu peristaltičke prirode, DCI se ne računa. Ahalazija tip III karakterizirana je povišenim srednjim IRP-om bez normalnih peristaltika, ali uz prisutnost preranih kontrakcija odnosno uz distalnu latenciju dulju od 4.5 sekundi (39).

3.6.2. Izlazna opstrukcija ezofagogastričnog spoja

Bolesnici s izlaznom opstrukcijom ezofagogastričnog spoja (EGJOO, eng. esophagogastric junction outflow obstruction) prezentiraju se sa simptomima poput disfagije, žgaravice, regurgitacije, retrosternalne boli i simptomima GERB-a. Manometrijski, EGJOO je karakteriziran nepotpunom relaksacijom LES-a, povišenim srednjim IRP-om, ali ne zadovoljava uvjete za ahalaziju jer postoji dokaziva normalna ili slaba peristaltika. Međutim, u nekim slučajevima EGJOO može progradirati u ahalaziju (40).

3.6.3. Distalni ezofagealni spazam

Distalni ezofagealni spazam se povezuje s poremećenom inhibicijskom inervacijom jednjaka što dovodi do preranih i brzih kontrakcija u distalnom jednjaku. Bolesnici se prezentiraju disfagijom, retrosternalnom boli i žgaravicom. Manometrijski, distalni ezofagealni spazam ima uredan IRP i DCI, ali skraćenu DL u 20% gutljaja ili više (41).

3.6.4. Hiperkontraktilan jednjak

Za razliku od distalnog ezofagealnog spazma koji se povezuje s poremećenim inhibitornim neuronima, hiperkontraktilan jednjak se povezuje s pretjerano aktivnim ekscitacijskim neuronima ili pretjeranom reakcijom glatkog mišićja na takve signale. Simptomi uključuju retrsternalnu bol, disfagiju i simptome GERB-a koji ne popuštaju na terapiju inhibitorima protonske pumpe. Da bi se potvrdila dijagnoza, na HRM jednjaka pacijenti moraju imati DCI veći od 8000 mm Hg sec cm u barem dva gutljaja (42).

3.6.5. Aperistaltika

Bolesnici s aperistaltikom u nalazu HRM jednjaka nemaju zabilježenu peristaltiku u 100% provedenih gutljaja. Daljnje dijagnostičke pretrage bi trebale biti usmjerene u smjeru autoimunih bolesti poput sistemske skleroze, Sjögren sindroma, SLE, paraneoplastičnog sindroma. Oko 20% bolesnika nema reumatološke simptome i znakove. Kod njih u obzir dolaze stanja poput GERB-a, kroničnog radijacijskog ezofagitisa, neuropatija i neurodegenerativnih bolesti poput multiple skleroze (43).

3.6.6. Neefektivan motilitet jednjaka

Neefektivan motilitet jednjaka (IEM, eng. Ineffective esophageal motility) definiran je kao distalna ezofagealna kontrakcija amplitude manje od 30 mm Hg ili neuspješnim kontrakcijama u 50% ili više provedenih gutljaja. IEM je najčešće zamijećena abnormalnost u

rutinskoj manometriji jednaka. Često se dijagnosticira kod bolesnika s disfagijom ili žgaravicom koja se povezuje s GERB-om (44).

3.6.7. Fragmentirana peristaltika

Bolesnici s fragmentiranom peristaltikom imaju 50% ili više fragmentiranih kontrakcija s DCI većim od 450 mm Hg sec cm. Velike pauze u izobarnoj konturi od 20 mm Hg se smatraju značajnima i idu u prilog dijagnozi fragmentirane peristaltike. Pacijenti se često prezentiraju disfagijom (45).

4. RASPRAVA

Manometrija jednjaka visoke rezolucije etablirala se kao istraživački alat isto kao i koristan dijagnostički alat u kliničkoj praksi. HRM, koji ima mogućnost simultanog monitoriranja cijelog tlačnog profila od ždrijela do želuca zajedno s tlačnom topografijom, predstavlja evoluciju u manometriji jednjaka. Dvije najveće prednosti u odnosu na konvencionalnu topografiju su precizno praćenje kretnji funkcionalno određenih kontraktilnih elemenata jednjaka i njegovih sfinktera i lakša distinkcija između luminalnih tlakova pripisanih spastičnim kontrakcijama i onih koji su rezultat zaglavljenog bolusa u disfunkcionalnom jednjaku. Utvrđivanje takve distinkcije čini identifikaciju ahalazije, distalnog ezofagealnog spazma, funkcijske opstrukcije i njihovih podtipova objektivnom (14).

Ahalazija je neizlječiva bolest, no postoji nekoliko metoda koje dugotrajno mogu značajno povećati kvalitetu života kod takvih pacijenata. Najefektivnija nekirurška metoda je pneumatska dilatacija. Prediktori dobrog kliničkog odgovora uključuju tip II ahalaziju, dok tip I i tip III imaju lošiji odgovor. Sličan učinak ima i kirurška metoda, laparoskopska miotomija po Helleru. Najnovija kirurška metoda u liječenju ahalazije je peroralna endoskopska miotomija. Značajna je zbog toga što ima sličnu efektivnost u sva tri tipa ahalazije. Različiti klinički odgovori tipova ahalazije na pojedine metode liječenja ukazuju na važnost određivanja tipa ahalazije što omogućuje manometriju jednjaka visoke rezolucije (46,47).

Kod dijagnosticiranja poremećaja motiliteta jednjaka, HRM se koristi zajedno s endoskopijom. Endoskopija je korisna u dijagnostici poremećaja motiliteta jednjaka koji su uzrokovani strukturnim abnormalnostima poput prstenastog jednjaka. Obavezna je u dijagnostici ahalazije kao metoda kojom se isključuje novotvorina (48). Gornja endoskopija je pretraga koja se izvodi češće budući da ima veći broj indikacija, no prilikom dijagnosticiranja poremećaja motiliteta jednjaka, posebno primarnih poremećaja, ne može zamijeniti HRM jednjaka u vidu osjetljivosti (13).

5. ZAKLJUČCI

HRM jednjaka postaje zlatni standard u dijagnostici i evaluaciji poremećaja motiliteta jednjaka. Predstavlja tehniku koja je lakša za izvoditi, omogućuje preciznije mjerenje duž cijele duljine jednjaka uz čist vizualan prikaz dobivenih podataka.

'The Chicago Classification of motility disorders' razvijena je s ciljem poboljšanja i olakšanja interpretacije HRM jednjaka u kliničkoj praksi.

Interpretacija nalaza manometrije jednjaka visoke rezolucije uključuje poznavanje softverskog sustava kako bi se uspješno odredili anatomske orijentire, točka inverzije tlakova i morfologija ezofagogastrične juncije te kako bi se evaluirale karakteristike degluticijske relaksacije donjeg ezofagealnog sfinktera, kontraktilnih funkcija i obrazaca.

HRM jednjaka je tehnika na temelju koje se mogu odrediti podtipovi ahalazije. Na taj način omogućeno je odabrati metodu liječenja za svakog pacijenta posebno budući da su se neke metode pokazale efektivnijima za pojedine podtipove ahalazije od drugih.

Manometrija visoke rezolucije nezaobilazna je metoda u dijagnostici poremećaja motiliteta jednjaka, a posebno primarnih poremećaja.

6. SAŽETAK

Jednjak je mišićna cijev koja je smještena iza dušnika, a ispred trupova torakalnih kralježaka. Pruža se od ždrijela kroz prsnu šupljinu i ošit do trbušne šupljine gdje se spaja sa želucem. Stijenka jednjaka je građena od istih slojeva kao i ostatak probavnog sustava – sluznica, podsluznica, mišićni sloj i adventicija izuzev završnog dijela koji se nalazi u trbušnoj šupljini kojeg obavija seroza.

Glavna je zadaća jednjaka brzo provođenje hrane iz ždrijela u želudac pa su u skladu s tim organizirane i njegove kretnje. Jednjak normalno pokazuje dvije vrste peristaltičkih pokreta – primarnu peristaltiku i sekundarnu peristaltiku. Primarna je peristaltika nastavak peristaltičkog vala koji započinje u ždrijelu za vrijeme ždrijelne faze gutanja. Put od ždrijela do želuca taj val prewali približno za 8 do 10 sekundi. Ako primarni peristaltički val ne uspije pomaknuti svu hranu, koja je ušla u jednjak, do želuca, sekundarni peristaltički valovi se pojavljuju kao odgovor na distenziju stijenke jednjaka. Donji ezofagealni sfinkter, osim što koordinira prolazak hrane u želudac i ventilaciju želučanih plinova nakon obroka, također ima ulogu i u prevenciji refluksa želučanih sokova koji potencijalno mogu oštetiti sluznicu jednjaka.

Manometrija jednjaka je tehnika pomoću koje se procjenjuju kretnje i tlakovi jednjaka. Danas je u širokoj upotrebi najnovija inačica ovog koncepta pod nazivom manometrija visoke rezolucije (HRM, eng. high resolution manometry). Svaki HRM kateter sadrži 36 senzora razmaknutih 1 cm uzdužno i radijalno na taj način pokrivajući duljinu od 35 cm. Svaki senzor mjeri tlak s 12 pozicija u svom opsegu te napravi prosjek svih očitavanja. Na ovakav način tehnika dozvoljava istodobno mjerenje tlaka od proksimalnog ždrijela, gornjeg ezofagealnog sfinktera, tijela jednjaka, donjeg ezofagealnog sfinktera do proksimalnog dijela želuca bez potrebe pomicanja katetera. Najčešća indikacija za manometriju jednjaka je daljnja evaluacija neopstruktivne disfagije kod pacijenata s perzistirajućim simptomima. . Ostale češće indikacije uključuju bol u prsima koja nije kardijalnog porijekla, gastroezofagealnu refluksnu bolest i

sistemske bolesti koje zahvaćaju poprečnoprugastu, glatku muskulaturu jednjaka ili autonomni živčani sustav.

Kako bi se olakšala interpretacija kliničkih dijagnostičkih pretraga manometrije jednjaka visoke rezolucije, radna skupina stručnjaka razvila je shemu pod nazivom čikaška klasifikacija motiliteta jednjaka (eng. The Chicago Classification of esophageal motility). Radna skupina objavila je nekoliko publikacija koje su definirale temeljne mjere i kriterije za interpretaciju tlačne topografije jednjaka.

Ključne riječi: manometrija jednjaka visoke rezolucije, HRM, poremećaji motiliteta jednjaka

7. SUMMARY

The esophagus is a muscular tube placed behind the trachea and in front of the thoracic vertebrae. It extends from the pharynx through the thoracic cavity and the diaphragm to the abdominal cavity where it joins with the stomach. The esophageal wall consists of the same layers as the rest of the gastrointestinal tract- mucous membrane, submucous layer, muscularis propria and adventitia except in the most distal part where the esophagus is encased in serosa.

The main role of the esophagus is to quickly transport food from the pharynx to the stomach, so its motions are organized in accordance with it. The esophagus physiologically manifests two types of peristaltic motions- primary peristalsis and secondary peristalsis. Primary peristalsis is the continuation of the peristaltic wave which rises in the pharynx during the pharyngeal phase of swallowing. The peristaltic wave traverses the path from the pharynx to the stomach in 8 to 10 seconds. If the primary peristaltic wave fails to move all the swallowed food that entered the esophagus, secondary peristaltic waves generate as a response to the esophageal wall distending. Lower esophageal sphincter is responsible for coordinating the passage of the swallowed food and for ventilating gastric gases. Also, it plays a role in preventing gastric reflux which can potentially damage esophageal mucous membrane.

Esophageal manometry is a technique which is useful in evaluating esophageal motility and pressurization. The newest variant of this concept, high resolution manometry, is today widely in use. Each HRM catheter has 36 sensors placed in 1 cm intervals longitudinally and radially, spanning 35 cm in length. Each sensor measures the pressure from 12 different locations in its circumference and generates an average score with it. This way, the technique allows a simultaneous pressure measurement from the pharynx, the upper esophageal sphincter, the esophageal body, the lower esophageal sphincter to the proximal part of the stomach. The most common indication for the esophageal HRM is a further evaluation of the unobstructed dysphagia in patients with persisting symptoms. Other common indications include chest pain

of non-cardiac origin, gastroesophageal reflux disease and some systemic diseases which can affect striated, smooth muscle tissue or autonomous nerve system.

In order to ease and facilitate the interpretation of esophageal HRM in clinical diagnostics, a work group consisting of various experts developed an algorithm called The Chicago Classification of esophageal motility. The work group published several publications which defined fundamental measurements and criteria for interpreting esophageal pressure topography.

Key words: high resolution esophageal manometry, HRM, esophageal motility disorders

8. REFERENCE

- 1) Oezelik A, DeMeester SR. General anatomy of the esophagus. *Thoracic Surgery Clinics*. 2011; 21(2): 289-297.
- (2) Junqueira L, Carneiro J. *Osnove histologije*. 10. izd. Zagreb: Školska knjiga; 2005.
- Longenbaker S. *Mader's Understanding Human Anatomy and Physiology*. 9. izd. New York: McGraw-Hill Education; 2017.
- (3) Patti MG, Gantert W, Way LW. Surgery of the esophagus. *Surgical Clinics of North America*. 1997; 77(5): 959-970.
- (4) Costa MMB. Neural control of swallowing. *Arquivos de Gastroenterologia*. 2018; 55(1): 67-75.
- (5) Grundy D, Al-Chaer ED, Aziz Q. Fundamentals of neurogastroenterology: Basic science. *Gastroenterology*. 2006; 130(5): 1391-1411.
- (6) Hershcovici T, Mashimo H, Fass R. The lower esophageal sphincter. *Neurogastroenterology & Motility*. 2011; 23(9): 819-830.
- (7) Adelson DW, Million M. Tracking the Movable Feast: Sonicometry and Gastrointestinal Motility. *Physiology*. 2004; 19(1): 27-32.
- (8) Castell DO. Emerging Technologies for Esophageal Manometry and pH Monitoring. *Gastroenterology & Hepatology*. 2008;4(6):404-406.
- (9) Yadlapati R. High-resolution esophageal manometry: interpretation in clinical practice. *Current Opinion in Gastroenterology*. 2017;33(4):301-309.

- (10) Conklin J, Pimentel M, Soffer E. Color Atlas of High-Resolution Manometry. 1. izd. New York: Springer Science + Business Media, LLC; 2009.
- (11) Dhawan I, O'Connell B, Patel A, Schey R, Parkman HP, Friedenberg F. Utility of Esophageal High-Resolution Manometry in Clinical Practice: First, Do HRM. *Digestive Diseases and Sciences*. 2018; 63(12): 3178-3186.
- (12) Huang L, Hom C, Chen T, Pimentel M, Rezaie A. Safety and tolerability of high-resolution esophageal manometry: a large database analysis. *Gastroenterology*. 2017;152(5): S325.
- (13) Pandolfino JE, Kahrilas PJ. AGA technical review on the clinical use of esophageal manometry. *Gastroenterology*. 2005;128(1):209-224.
- (14) Kahrilas PJ, Sifrim D. High-resolution manometry and impedance-pH/manometry: valuable tools in clinical and investigational esophagology. *Gastroenterology*. 2008;135(3):756-769.
- (15) Bredenoord AJ, Fox M, Kahrilas PJ, Pandolfino JE, Schwizer W, Smout AJ; International High Resolution Manometry Working Group. Chicago classification criteria of esophageal motility disorders defined in high resolution esophageal pressure topography. *Neurogastroenterol Motil*. 2012;24 Suppl 1:57-65.
- (16) Moosavi S, Rezaie A, Pimentel M, Pincetshote N. Atlas of High-Resolution Manometry, Impedance and pH Monitoring. 1st Edition, Cham: Springer Nature Switzerland AG; 2020.: 24.
- (17) Huang MH, King KL, Chien KY. Esophageal manometric studies in patients with myasthenia gravis. *J Thorac Cardiovasc Surg*. 1988;95(2):281-285.

- (18) Eckardt VF, Nix W, Kraus W, Bohl J. Esophageal motor function in patients with muscular dystrophy. *Gastroenterology*. 1986;90(3):628-635.
- (19) Su A, Gandhi R, Barlow C. Clinical and manometric characteristics of patients with Parkinson's disease and esophageal symptoms. *Disease of the Esophagus*. 2017; 30(4):1-6.
- (20) Bhatia, Shobna & Shah, Chirag. (2013). How to Perform and Interpret Upper Esophageal Sphincter Manometry. *Journal of neurogastroenterology and motility*. 2013;19(1):99-103.
- (21) Ghosh SK, Janiak P, Schwizer W, Hebbard GS, Brasseur JG. Physiology of the esophageal pressure transition zone: separate contraction waves above and below. *Am J Physiol Gastrointest Liver Physiol*. 2006;290(3):568-576.
- (22) Bredenoord AJ, Weusten BL, Roelofs JM, Smout AJ. The gastro-oesophageal pressure inversion point revisited. *Scand J Gastroenterol*. 2003;38(8):812-818.
- (23) Boeckxstaens GE. The lower oesophageal sphincter. *Neurogastroenterol Motil*. 2005 Jun;17 Suppl 1:13-21.
- (24) Hoshino M, Sundaram A, Mittal SK. Role of the lower esophageal sphincter on acid exposure revisited with high-resolution manometry. *J Am Coll Surg*. 2011 Dec;213(6):743-50.
- (25) Zaninotto G, DeMeester TR, Schwizer W, Johansson KE, Cheng SC. The lower esophageal sphincter in health and disease. *Am J Surg*. 1988 Jan;155(1):104-111.
- (26) Sweis R, Anggiansah A, Wong T, Kaufman E, Obrecht S, Fox M. Normative values and inter-observer agreement for liquid and solid bolus swallows in upright and supine positions as assessed by esophageal high-resolution manometry. *Neurogastroenterol Motil*. 2011 Jun;23(6):509-e198.

- (27) Moonen A, Boeckxstaens G. Current diagnosis and management of achalasia. *J Clin Gastroenterol*. 2014 Jul;48(6):484-90.
- (28) Zheng E, Gideon RM, Sloan J, Katz PO. Esophagogastric junction outflow obstruction is often associated with coexistent abnormal esophageal body motility and abnormal bolus transit. *Dis Esophagus*. 2017 Oct 1;30(10):1-4.
- (29) de León Ruiz, San Juan A, de Los Ciriza, et al. Practical aspects of high resolution esophageal manometry. *Rev Esp Enferm Dig*. 2017;109:91–105.
- (30) Patel A, Gyawali CP. How to optimally apply impedance in the evaluation of esophageal dysmotility. *Curr Gastroenterol Rep*. 2016;18(11):60.
- (31) Khan MA, Kumbhari V, Ngamruengphong S, et al. Is POEM the answer for management of spastic esophageal disorders? a systematic review and meta-analysis. *Dig Dis Sci*. 2016;62:35–44.
- (32) Roman S, Lin Z, Pandolfino JE, Kahrilas PJ. Distal contraction latency: a measure of propagation velocity optimized for esophageal pressure topography studies. *Am J Gastroenterol*. 2010;106:443–451.
- (33) Pandolfino JE, Roman S, Carlson D, et al. Distal esophageal spasm in high-resolution esophageal pressure topography: defining clinical phenotypes. *Gastroenterology*. 2011;141(2):469-475.
- (34) Carlson DA, Pandolfino JE. High-resolution manometry in clinical practice. *Gastroenterol Hepatol (N Y)*. 2015;11:374–384.
- (35) Chen J. Ineffective esophageal motility and the vagus: current challenges and future prospects. *Clin Exp Gastroenterol*. 2016;9:291–299.

- (36) Schlottmann F, Patti MG. Esophageal achalasia: current diagnosis and treatment. *Expert Rev Gastroenterol Hepatol*. 2018 Jul;12(7):711-721.
- (37) Mari A, Abu Backer F, Amara H, Mahamid M. Achalasia: updates on diagnosis and management from the last decade. *Harefuah*. 2018 Oct;157(10):668-671.
- (38) Howard PJ, Maher L, Pryde A, et al. Five-year prospective study of the incidence, clinical features, and diagnosis of achalasia in Edinburgh. *Gut*. 1992;33:1011-5.
- (39) Pratap N, Kalapala R, Darisetty S, et al. Achalasia cardia subtyping by high-resolution manometry predicts the therapeutic outcome of pneumatic balloon dilatation. *J Neurogastroenterol Motil*. 2011;17(1):48-53.
- (40) Samo S, Qayed E. Esophagogastric junction outflow obstruction: Where are we now in diagnosis and management?. *World J Gastroenterol*. 2019;25(4):411-417.
- (41) Gorti H, Samo S, Shahnavaaz N, Qayed E. Distal esophageal spasm: Update on diagnosis and management in the era of high-resolution manometry. *World J Clin Cases*. 2020;8(6):1026-1032.
- (42) Hong YS, Min YW, Rhee PL. Two Distinct Types of Hypercontractile Esophagus: Classic and Spastic Jackhammer. *Gut Liver*. 2016;10(5):859-863.
- (43) Kim JH, Rhee PL, Lee SS, Lee H, Choi YS, Son HJ, Kim JJ, Rhee JC. Is aperistalsis with complete lower esophageal sphincter relaxation an early stage of classic achalasia? *J Gastroenterol Hepatol*. 2007 Apr;22(4):536-41.
- (44) Fouad YM, Katz PO, Hatlebakk JG, Castell DO. Ineffective esophageal motility: the most common motility abnormality in patients with GERD-associated respiratory symptoms. *Am J Gastroenterol*. 1999 Jun;94(6):1464-7.

- (45) Schlottmann F, Patti MG. Primary Esophageal Motility Disorders: Beyond Achalasia. *Int J Mol Sci.* 2017;18(7):1399.
- (46) Ihara E, Kazumasa M, Fukaura K, Nakamura K. Diagnosis and Treatment Strategy of Achalasia Subtypes and Esophagogastric Junction Outflow Obstruction Based on High-Resolution Manometry. *Digestion.* 2017; 95(1):29-35.
- (47) Patel DA, Lappas BM, Vaezi MF. An Overview of Achalasia and Its Subtypes. *Gastroenterol Hepatol (N Y).* 2017;13(7):411-421.
- (48) Martinez JC, Lima GR, Silva DH, et al. Clinical, endoscopic and manometric features of the primary motor disorders of the esophagus. *Arq Bras Cir Dig.* 2015;28(1):32-35.

9. ŽIVOTOPIS

Stjepan Škiljić rođen je 1996. godine u Virovitici. Prvi razred Osnovne škole Josipa Kozarca u Slatini upisuje 2003. godine. Osnovnu školu završava 2011. godine. Iste godine upisuje opću gimnaziju u Srednjoj školi Marka Marulića u Slatini te je završava 2015. godine. Akademske godine 2015./2016., kao redovan student, upisuje integrirani preddiplomski i diplomski sveučilišni studij medicine. Poznaje engleski jezik u govoru i u pismu.