

# Smjernice za evaluaciju čvora na vratu

---

**Marijić, Blažen; Pegan, Alan; Lukinović, Juraj; Tudor, Filip**

*Source / Izvornik:* **Medica Jadertina, 2020, 50, 213 - 218**

**Journal article, Published version**

**Rad u časopisu, Objavljena verzija rada (izdavačev PDF)**

*Permanent link / Trajna poveznica:* <https://um.nsk.hr/um:nbn:hr:184:731868>

*Rights / Prava:* [Attribution-NoDerivatives 4.0 International/Imenovanje-Bez prerada 4.0 međunarodna](#)

*Download date / Datum preuzimanja:* **2025-01-30**



*Repository / Repozitorij:*

[Repository of the University of Rijeka, Faculty of Medicine - FMRI Repository](#)



## Smjernice za evaluaciju čvora na vratu

### *Guidelines for the evaluation of the neck node*

Blažen Marijić, Alan Pegan, Juraj Lukinović, Filip Tudor\*

---

#### Sažetak

Novonastali uvećani čvor vrata je čest razlog posjete liječniku, a dijagnostika i liječenje ponekad uključuju specijaliste različitih specijalnosti.

Anamneza i fizikalni pregled ključni su koraci u početku evaluacije i daljnjeg usmjeravanja bolesnika na odgovarajuće dijagnostičke ili terapijske postupke. Diferencijalna dijagnoza je vrlo široka, te dobno ovisna, pa je stoga bitno utvrditi radi li se o mogućem upalnom stanju, kongenitalnoj ili neoplastičnoj patologiji. U većini slučajeva dijagnostički postupak uključuje ultrazvuk s mogućom citološkom punkcijom tvorbe ili se čine druge slikovne pretrage poput CT-a ili MRI. U specifičnim slučajevima izvodi se biopsija tvorbe. Liječenje ovisi o uzroku.

**Ključne riječi:** čvor vrata, dijagnostički postupci, smjernice

---

#### Summary

A newly enlarged neck node is a common reason for visiting a doctor, and diagnostics and treatment sometimes involve specialists from different specialties.

Medical history and physical examination are key steps in the beginning of the evaluation and further directing the patients to an appropriate diagnostic or therapeutic procedures. Differential diagnosis is very broad and age-dependent, so it is important to determine whether it is an inflammatory condition, congenital or neoplastic pathology. In most cases, a diagnostic procedure involves ultrasound with possible fine-needle aspiration of the formation or other imaging tests such as CT or MRI. In specific cases, a biopsy of the formation is performed. Treatment depends on the cause.

**Key words:** neck node, diagnostic procedure, guidelines

*Med Jad 2020;50(3):213-218*

#### Uvod

Novonastali uvećani čvor vrata čest je razlog posjete liječniku, a dijagnostika i liječenje ponekad uključuju specijaliste različitih specijalnosti.

Anamneza i fizikalni pregled ključni su koraci u početku evaluacije i daljnjeg usmjeravanja bolesnika na odgovarajuće dijagnostičke ili terapijske postupke. Diferencijalna dijagnoza je vrlo široka, te dobno ovisna, odnosno različita se patologija bolesti javlja u djece u odnosu na mlađu ili stariju odraslu populaciju.

Inicijalno je bitno utvrditi radi li se o mogućem upalnom stanju, kongenitalnoj ili neoplastičnoj patologiji. Bitno je naglasiti da je stav većine postupnika takav da se čvor smatra malignim, dok se ne dokaže suprotno.<sup>1,2</sup>

Upalne bolesti čvorova vrata često se javljaju u sklopu respiratorne infekcije gornjeg respiratornog trakta, infekcije zuba, traume, izlaganja životinjama, gdje je došlo do ogrebotine, ugriza ili sl., a rjeđi uzroci su izlaganja određenim zoonozama, rijetkim tropskim ili sličnim bolestima tijekom putovanja. Lokalni znaci

---

\* **Klinički bolnički centar Rijeka**, Klinika za otorinolaringologiju i kirurgiju glave i vrata (Blažen Marijić, dr. med., Filip Tudor, dr. med.); **Sveučilište u Rijeci**, Medicinski fakultet (Blažen Marijić, dr. med.), **Klinički bolnički centar Sestre milosrdnice**, Klinika za otorinolaringologiju i kirurgiju glave i vrata, Zagreb; **Sveučilište u Zagrebu**, Medicinski fakultet (doc. dr. sc. Alan Pegan, dr. med.), **Klinički bolnički centar Zagreb**, Klinika za bolesti uha, nosa i grla i kirurgiju glave i vrata; **Sveučilište u Zagrebu**, Medicinski fakultet (Juraj Lukinović, dr. med.).

Adresa za dopisivanje / *Correspondence address*: Blažen Marijić, dr. med., Klinički bolnički centar Rijeka, Klinika za otorinolaringologiju i kirurgiju glave i vrata, Krešimirova 42, 51000 Rijeka, Hrvatska; e-mail: bmarijic@gmail.com

Primljeno/Received 2020-07-06; Ispravljeno/Revised 2020-07-20; Prihvaćeno/Accepted 2020-07-27

bolesti uključuju eritem kože iznad uvećane tvorbe, oteklinu, napetost i bolnost, dok se sistemno mogu javiti povišena tjelesna temperatura, slabost i umor, te sl. Znaci oboljenja glave i vrata su rinoreja, odinofagija, otalgija, zubobolja i potvrđan nalaz upale ustanovljen fizikalnim pregledom.

Liječenje se u većini slučajeva empirijski provodi antibiotikom širokoga spektra (primjerice amoksisicilin s klavulonskom kiselinom ili klindamicin).

Ukoliko dođe do poboljšanja na inicijalno liječenje, predlaže se kontrolno praćenje za 2-4 tjedna, a ukoliko tegobe progrediraju ili se ne razriješe, potrebna je daljnja obrada, prvenstveno radi isključenja maligniteta.

Maligna stanja su po prirodi ozbiljnija, zahtijevaju brzu i učinkovitu obradu kako bi se pravodobno došlo do potvrđne dijagnoze i adekvatnoga liječenja. Treba imati na umu da su u odrasloj dobi češće maligne promjene nego upalne.

Treća skupina oboljenja uključuje kongenitalne promjene koje se mogu otkriti i u odrasloj dobi kada svojim rastom, upalom ili nekom drugom prezentacijom postaju očigledne.

### Dijagnostički postupci pri evaluaciji čvora na vratu

Anamneza i fizikalni pregled ključni su evaluacijski korak koji nas može usmjeriti u daljnje dijagnostičke i/ili terapijske postupke.

Treba imati na umu da se određena patologija češće javlja u određenim dobnim skupinama, primjerice da metastatske čvorove očekujemo u dobi starijoj od 40 godina, ili da urođene promjene nalazimo češće kod mlađe populacije.

Vrlo je značajno ustanoviti radi li se o akutnom, subakutnom ili kroničnom stanju, kao i da li postoji udružena patologija područja glave i vrata, ili organizma općenito. Dalje je potrebno isključiti znakove infekcije. Pri sumnji na malignitet potrebno je ispitati postojanje rizičnih čimbenika, kao što su pušenje i konzumacija alkohola, te da li je postojalo prethodno maligno oboljenje

Daljnji naglasak je u preciznom opisu vratne patologije, gdje se utvrđuju sljedeći parametri:

- Lokalizacija: lokalizirano uvećanje zahtijeva pretragu područja koje se drenira u određeni limfni čvor, dok generalizirana promjena može biti posljedica neke sistemske bolesti.
- Veličina: abnormalnim čvorovima smatramo one koji su obično veći od 1 cm u dužem promjeru, mada niti to nije čvrsto pravilo.
- Konzistencija: kod karcinoma, radi pojačane fibroze, nalazimo tvrđe, scirozne čvorove, kao i kod čvorova s prethodnom infekcijom, dok gumenaste

čvorove, mekše konzistencije nalazimo kod hematoloških oboljenja.

- Fiksacija: normalni čvorovi su pomični, dok fiksacija za okolne strukture ili susjedne čvorove može biti posljedica tumorske infiltracije ili upale okolnoga područja.
- Napetost: napeti čvorovi, koji rapidno rastu, obično podražuju receptore za bol, a mogu biti posljedica upalnog procesa, hemoragije unutar čvora, imunološke stimulacije čvora ili maligniteta.
- Promjena boje kože: može biti posljedica upale, a u slučaju egzulceracije i prekida kontinuiteta, moguće je da se radi o malignitetu.

Laboratorijski testovi: osnovna laboratorijska obrada koja uključuje diferencijalnu krvnu sliku, određivanje upalnih parametara, poput C-reaktivnog proteina, te osnovne biokemijske parametre, mogu pripomoći u diferencijalnoj dijagnostici. U nekim slučajevima potrebna je i specifična laboratorijska obrada.

Ultrazvuk vrata s citološkom punkcijom: u europskim zemljama se u inicijalnoj obradi više oslanjamo na ultrazvučne pretrage koje preciznije mogu odrediti veličinu čvorova i distribuciju, nego što je to u slučaju fizikalnog pregleda, ali i usmjeriti obradu na specifične uzroke. Primjerice, kod sekundarno promijenjenog limfnoga čvora postavlja se sumnja na malignitet i obrada se nastavlja prema smjernicama.

CT, MRI, PET/CT i ostala slikovna obrada: ovi radiološki postupci također su neizostavni dio dijagnostičke obrade, gdje se na osnovu fizikalnog pregleda, te ultrazvučnog nalaza ne dolazi do jasne dijagnoze ili u slučajevima kada dijagnostika mora biti upotpunjena.

Serološka obrada u slučaju sumnje na infekciju: rutinski se izvodi obrada na humani citomegalovirus (CMV), Epstein-Barrov virus (EBV), Toxoplasmu gondii, Brucellu i HIV.

Biopsija limfnoga čvora: predstavlja „zlatni standard“ u postavljanju dijagnoze bolesti, ali se izvodi u specifičnim indikacijama, primjerice ukoliko se postavi sumnja na limfom. U slučajevima sekundarno promijenjenih limfnih čvorova vrata, izbjegavaju se otvorene biopsije obzirom na utjecaj na daljnje liječenje.

### Kongenitalni uzroci uvećanog čvora vrata

U ovu skupinu spadaju urođene promjene koje se u ranom djetinjstvu, ali i u kasnijoj dobi mogu manifestirati čvorom ili masom na vratu. Ovdje spadaju lateralne i medijane ciste vrata, vaskularne anomalije, laringocele, ranule, teratomi, dermoidne ciste i ciste timusa.

Kongenitalne ciste dijelimo na lateralne i medijane. Lateralne ciste vrata nastaju kao posljedica poremećaja uslijed razvoja škržnih lukova, dok je medijana cista vrata posljedica poremećaja embrionalnog spuštanja štitne žlijezde u područje vrata. Objе vrste su obično prisutne u vrijeme rođenja, ali se mogu javiti u bilo kojoj dobi i najčešći su razlog uvećanja mase na vratu u dječjoj dobi, ukoliko izuzmemo upalne limfadenopatije.

Branhijalne ciste vrata čine oko 20% uvećanja mase vrata u pedijatrijskoj populaciji.<sup>3</sup> Najčešće se prezentiraju u kasnom djetinjstvu ili ranoj mladenačkoj dobi, i obično pod kliničkom slikom upale. Vrlo mali postotak dijagnosticira se u ranijoj dobi.

Branhijalne ciste prvog škržnog luka čine manje od 1% branhijalnih cisti,<sup>4</sup> a pojavljuju se u blizini uške. Nadalje, dijelimo ih na tip 1, koji je ektodermnog podrijetla i koji je duplikacijska anomalija zvukovoda, te tip 2 koji je češći na kutu mandibule, a seže do inferiornog dijela zvukovoda, te je ektodermnog i mezodermnog podrijetla.<sup>4,5</sup>

Branhijalne ciste drugog škržnog luka najčešći su tip cisti, lokalizacijom se nalaze inferiorno od kuta mandibule i anteriorno od prednjeg ruba sternokleidomastoidnog mišića u regiji vrata II. Tračak ove ciste vodi do tonzilarnе fose. Diferencijalno-dijagnostički ih treba razlikovati od cističnih metastatskih promjena orofarinksa.

Ciste trećeg škržnog luka su nešto niže od opisanih iz regije II, a tipično završavaju u ždrijelu, tirohiodinoj membrani ili piriformnom sinusu.

Kod rekurentnih upala moguće su fistule s kožom, a posljedice upale otežavaju kirurško liječenje koje se sastoji od ekscizije ciste.

Cista duktusa tireoglosusa ili medijana cista vrata prezentira se kao masa smještena u medijalnoj liniji ili uz nju. Najčešće se dijagnosticira u djetinjstvu, mada 40% slučajeva može biti otkriveno nakon dvadesete godine života.<sup>6</sup> Operativno se zbrinjava operacijom po Sistrunku koja uključuje eksciziju ciste i trakta koji prolazi preko korpusa jezične kosti koji se također odstranjuje. Obzirom na moguću malignu preobrazbu ciste koja se događa u 1-2% slučajeva u karcinom štitnjače, potrebna je pažljiva histopatološka analiza.<sup>7,8</sup>

Vaskularne anomalije mogu se grubo podijeliti na vaskularne tumore i vaskularne malformacije, a obje skupine se mogu manifestirati kao čvor ili masa na vratu.

Vaskularni tumori su neoplazme endotela, među kojima je najčešći hemangiom, dok su drugi tumori poput hemangioendotelioma, hemangiopericitoma ili angiosarkoma, rijetki. Hemangiomi imaju karakterističnu brzu fazu rasta, a potom fazu spore regresije. Promjene boje kože i mekana konzistencija mogu pretpostaviti dijagnozu. Potrebna je kompletna

evaluacija obzirom na moguće postojanje sekundarnog hemangioma u području aerodigestivnog ili nekog drugog sustava. Moguća je spontana regresija ovakvih tumora, pa se terapija odgađa, posebice ukoliko lokalizacija ne zahtijeva hitno liječenje.

Vaskularne anomalije posljedica su neadekvatnog embrionalnog ili fetalnog razvoja, gdje za posljedicu nalazimo abnormalne arterije, vene, limfne žile ili kombinaciju navedenih. Abnormalne limfne žile najčešće se manifestiraju masom na vratu, a primjer za to je limfangiom.

Tretman vaskularnih promjena usmjeren je na prevenciju krvarenja i infekcija. Povijesno je kirurško liječenje bilo prva linija terapije, međutim danas su to betablokatori, primjerice propranolol.<sup>9</sup> Ostali modaliteti liječenja su interventne radiološke procedure koje uključuju skleroterapiju, embolizaciju, te lasersku terapiju ili terapiju koblacijom.

Laringocela je izbočenje sluznice u području Morgagnijevog prostora grkljana, koja može probiti granice grkljana kroz tirohiodnu membranu, te se na vratu prezentirati kao čvor ili masa vrata. Ukoliko se upali, nazivamo ju piolaringocelom. Liječenje je kirurško, najčešće vanjskim pristupom<sup>10</sup>.

Ranula je mukocela ili retencijska cista koja raste radi opstrukcije podjezične žlijezde slinovnice, što vodi formiranju pseudocistične formacije, a promjena se može prezentirati kao tvorba vrata submentalne regije, posebice pri ekstenziji kroz milohiodni mišić. Liječi se kirurškom resekcijom.

Teratomi su neoplazme koje sadrže sva tri zametna listića, obično su velike nekapsulirane izrasline koje sadrže i cističnu komponentu. Obično se javе u prvim godinama života, a terapija je kirurška ekscizija.<sup>11</sup>

Dermoidne ciste predstavljaju “zarobljeni” epitel u dubljim tkivima, što može biti posljedica abnormalnog razvoja ili trauma. Obično se prezentiraju kao mobilne izrasline, najčešće submentalno. Liječe se kirurškom ekscizijom.

Ciste timusa su implantacije tkiva timusa u područje vrata, a tijekom embrionalnog razvoja, obično u medijalnoj liniji vrata, od mandibule do sternuma.<sup>12</sup> Liječe se kirurškom ekscizijom.

### **Upalne promjene vrata kao uzrok uvećanoga čvora**

Ova skupina bolesti povezana je s uvećanim limfnim čvorovima, što može biti rezultat infektivnog i neinfektivnog stanja.

#### *Infektivne upalne bolesti vratnih čvorova*

Reaktivna virusna limfadenopatija – najčešća je vratna limfadenopatija, posebice u dječjoj dobi.

Uzročnici su adenovirusi, rinovirusi i enterovirusi, dok je infektivna mononukleoza uzrokovana Epstein Barrovim virusom (EBV).<sup>13</sup>

Simptomatologija obično traje 1-2 tjedna, a limfadenopatija se razrješava 1-2 tjedna po rezoluciji simptoma. Uvećani limfni čvorovi su obično u submandibularnoj regiji, ili uz jugularni lanac. Ukoliko limfadenopatija potraje dulje od 1-2 tjedna, potrebna je daljnja obrada koja može uključivati ultrazvuk vrata, CT i dodatna serološka testiranja. Biopsija dolazi u obzir ukoliko prethodnim metodama nije postavljena konačna dijagnoza.

Vratna limfadenopatija vezana za mononukleozu obično se javlja s većim limfnim čvorovima (veći od 2 cm), a praćena je još aksilarnom i ingvinalnom limfadenopatijom. Do regresije simptomatologije dolazi za 4-6 tjedana.

Bakterijska limfadenopatija posljedica je bakterijske infekcije, obično ždrijela, kože ili zuba. Najčešći uzročnici su *Staphylococcus aureus* i beta *Streptococcus* grupe A.<sup>14</sup> Liječenje je antibiotsko.

Kod supurativnih promjena sa slabim odgovorom na antibiotsko liječenje, predlaže se incizija s drenažom apscesa, s uzorkovanjem uzorka za mikrobiološku analizu i prethodnim slikovnim metodama koje prikazu kolikvaciju.

Ne treba zaboraviti niti na MRSA infekciju, koja je u porastu, ali ni na specifične uzročnike kao što su dolje navedena stanja.

- Tularemija je uzrokovana bakterijom *Francisella tularensis*. U kliničkoj slici prevladava tonzilofaringitis s bolnom limfadenopatijom, povišenom tjelesnom temperaturom, zimicom, umorom i glavoboljom. Potvrđuje se brisom ždrijela i serološkim testovima.
- Bruceloza (Mediterranska ili Malta groznica) uzrokovana je *Brucelom*, koja spada u zoonoze, a prenosi se domaćim životinjama ili kontaminiranom hranom. U kliničkoj slici prevladava opća slabost, znojenje, zimica, glavobolja, križbolja, bol u zglobovima, popodneva povišena temperatura.
- Bolest mačjeg ogreba veže se uz bolnu submandibularnu i/ili preaurikularnu limfadenopatiju, a uzročnik je *Rochalimaea henselae*. Prisutna je opća slabost uz povišenu temperaturu. Bolest je samolimitirajuća, a umanjenu simptomatologiju potpomažu potporne mjere.
- Aktinomikoza se prezentira limfadenopatijom submandibularne regije, a obično je udružena s bolestima zubi. Limfadenopatija je bolna, uz znakove fluktuacije. Liječenje je penicilinom,

a za potvrdu dijagnoze je ponekad neophodna biopsija.

- Mikobakterijske infekcije uzrokovane su mikobakterijama, primjerice tuberkulozu uzrokuje *Mycobacterium tuberculosis*. Limfadenopatija je obično unilateralna, uz zahvaćenost nekoliko čvorova. Osim tuberkuloze postoje atipične mikobakterije koje se vežu za unilateralnu limfadenopatiju parotidne regije ili prednjega dijela vrata. Koža iznad promjene postaje smečkasto-ljubičasta, što je patognomoničan znak. Za potvrdu dijagnoze radi se kožni test, a ponekad je neophodna biopsija.
- S HIV-om udružena limfadenopatija prisutna je u 45% oboljelih od HIV infekcije.<sup>15</sup> Neovisno o tome, obzirom na imunokompromitiranost, potrebno je isključiti i ostala oboljenja poput tuberkuloze, limfoma, Kaposijevog sarcoma, koji često znaju biti udruženi s ovim oboljenjem.

Limfadenopatija uzrokovana parazitima poput *Toxoplasme gondii*, nastaje ingestijom neadekvatno termički obrađenoga mesa ili izmetom mačke. U kliničkoj slici prevladava povišena tjelesna temperatura, umor, mijalgija, grlobolja, uz prolongiranu vratnu limfadenopatiju. Komplikacija može biti intrakranijalni apsces.

#### Neinfektivni upalni poremećaji

Ovo su rjeđi uzroci limfadenopatije, a ovdje ubrajamo sarkoidozu, Castelmanovu bolest, Kawasakijevu bolest ili Rosai-Dorfmanovu bolest. Češće zahvaćaju druge regije, no međutim, vratna limfadenopatija također može biti znakom ovih oboljenja.

#### Neoplastične bolesti kao uzrok uvećanoga čvora vrata

Neoplastične bolesti predstavljaju širok spektar bolesti koje se očituju čvorom na vratu, a dijelimo ih na benigne i maligne.

Metastatski karcinomi glave i vrata mogu se podijeliti na one u kojima je poznat primarni tumor i na one gdje je nepoznat. U slučaju poznatog primarnoga tumora, ovisno o stupnju proširenosti bolesti na čvorove vrata i statusu primarnoga sijela, te mogućih metastaza se, preko multidisciplinarnog tima odabire modalitet liječenja.<sup>16</sup> U slučaju tumora nepoznatog primarnoga sijela, postupa se po smjernicama koje uključuju PET/CT, panendoskopiju, slijepe biopsije nazofarinksa, tonzilektomiju, biopsiju baze jezika i piriformnog sinusa ili biopsije ciljanog područja, ukoliko je PET/CT postavio sumnju na moguće

ishodište tumora. Po završenoj obradi multidisciplinarni tim donosi odluku o modalitetu liječenja.<sup>16</sup>

U slučaju da se prilikom obrade utvrdi da metastatski čvor nije skvamoznoga podrijetla, već, primjerice, posljedica melanoma ili Merckelovog karcinoma, potrebna je detaljna obrada koja uključuje pregled dermatologa, kako bi se utvrdio mogući primarni tumor, te detaljna endoskopija radi ishodišta bolesti na sluznicama, a liječenje se provodi prema odluci multidisciplinarnog tima za melanome.<sup>17</sup> Ukoliko je metastaza posljedica drugog kožnog tumora iz područja glave i vrata, liječenje se provodi prema smjernicama.<sup>16</sup>

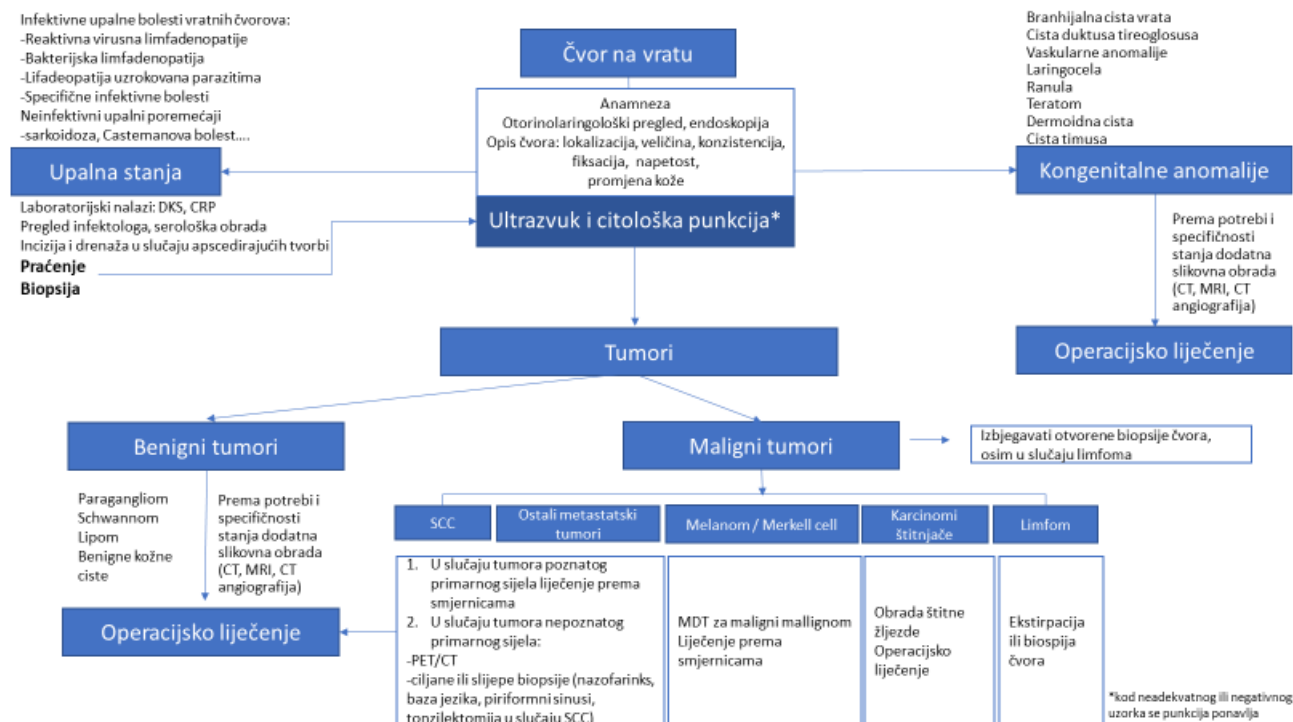
U slučajevima da se utvrdi da je limfni čvor posljedica tumora štitne žlijezde, dijagnostika se usmjerava na obradu primarnoga organa, te se liječenje provodi prema smjernicama za liječenje tumora štitne žlijezde.<sup>18</sup> Slično je s tumorima žlijezda slinovnica, ali i s drugim primarnim tumorima koji nisu iz područja glave i vrata.<sup>16</sup> U tim slučajevima, dijagnostičke procedure, te odabir tretmana, prepuštaju se timu za moguća sjela.

U slučaju da je čvor vrata nakon obrade suspektan na limfoproliferativne bolesti, indicirana je biopsija, kako bi se patohistološkom klasifikacijom potvrdila adekvatna dijagnoza, te proveo odgovarajući tretman hematologa. Predlaže se kompletna ekstirpacija čvora, ukoliko je ista moguća. Kod Hodgkinove bolesti dječje dobi, 80% slučajeva se manifestira vratnom limfa-

denopatijom.<sup>19</sup> Od simptoma koji mogu pomoći pri diferencijalnom dijagnosticiranju promjena, nalaze se gubitak na težini, noćno znojenje, subfebrilno stanje, te svrbež kože, a simptome nazivamo B simptomima bolesti. Ostala obrada je u nadležnosti hematologa.

Paragangliomi karotidnog tjelešca ili jugulotimpaničnog paraganglija, dobro su prokrvljene, benigne neoplazme. Jedna trećina takvih promjena dio je različitih sindroma, pa je u obradu značajno uključiti genetički screening. Specifični geni mogu predvidjeti malignu preobrazbu koja se događa u do 10% slučajeva. U 10-20% slučajeva ovakve promjene su multicentrične.<sup>20</sup> Dijagnostika uključuje ultrazvuk koji može potaknuti sumnju na ovakve promjene, a definitivna dijagnoza zasniva se na MRI. Aspiracijska punkcija je kontraindicirana. Terapija je kirurška incizija, a ako ista nije moguća, radioterapijom se zaustavlja daljnji rast tvorbi.

Schwannomi su neoplazme perifernih živaca koje nastaju proliferacijom Schwannovih stanica. U području vrata najčešće se vežu za živac *vagus* ili gornji cervikalni simpatički lanac. Mogu se očitovati neurološkim deficitom, pa u slučaju *vagusa* dolazi do nepomičnosti glasnice, ili aspiracijom, dok deficiti simpatičkoga lanca mogu dovesti do Hornerovog sindroma. Dijagnoza se postavlja na osnovu CT nalaza, ili još preciznije na osnovu MRI ili angiografije. Ukoliko je razvijen neurološki deficit, indicirana je kirurška terapija radi prevencije daljnega rasta.



Slika 1. Algoritam za dijagnostičku obradu suspektanoga čvora vrata  
 Figure 1 Algorithm of a diagnostic procedure for a suspicious node in the neck

Lipomi su benigne neoplazme masnoga tkiva, obično asimptomatske. Kirurška ekscizija je indicirana u slučaju funkcionalnih ili kozmetičkih problema. Liposarkom je maligna varijanta bolesti, a veže se uz bolnost, brzi rast i potvrđuje se radiološkom obradom, te citološkom punkcijom. Terapija je radikalnija ekscizija promjene.

Benigne kožne ciste, kao što su epidermoidne inkluzije, dermoidi, pilomatriksomi, također se mogu prezentirati kao čvor na vratu, a liječe se lokalnom ekscizijom, kako bi se prevenirala upala i razriješio eventualni kozmetički defekt.

### Zaključak

Obzirom na široku paletu stanja koja mogu dovesti do uvećanog čvora vrata, dijagnostiku je potrebno usmjeriti prema postupnicima, kako bi se pravodobno započelo s liječenjem. (Slika 1)

### Literatura

1. Pynnonen MA, Gillespie MB, Roman B, et al. Clinical Practice Guideline: Evaluation of the Neck Mass in Adults. *Otolaryngol Head Neck Surg* 2017;157(2\_suppl):S1-S30.
2. Tikka T, Pracy P, Paleri V. Refining the head and neck cancer referral guidelines: a two centre analysis of 4715 referrals. *Br J Oral Maxillofac Surg* 2016;54:141-150.
3. Enepekides DJ. Management of congenital anomalies of the neck. *Facial Plast Surg Clin North Am* 2001;9:131-145.
4. Brown LA, Johnston DR, Rastatter J, Sweis BM, Maddalozzo J. Differences in management outcome for first branchial cleft anomalies: A comparison of infants and toddlers to older children. *Int J Pediatr Otorhinolaryngol* 2019;122:161-164.
5. Martiat B, Vaneeckloo FM, Piquet JJ. Anomalies of the first branchial cleft. *Acta Otorhinolaryngol Belg* 1988;42:58-75.
6. Lin ST, Tseng FY, Hsu CJ, Yeh TH, Chen YS. Thyroglossal duct cyst: a comparison between children and adults. *Am J Otolaryngol* 2008;29(2):83-87.
7. Bahar A, Torabizadeh Z, Movahedi Rad M, Kashi Z. Papillary carcinoma in correlation to thyroïdal duct cyst: A case series. *Caspian J Intern Med* 2020;11:110-115.
8. Rayess HM, Monk I, Svider PF, Gupta A, Raza SN, Lin HS. Thyroglossal Duct Cyst Carcinoma: A Systematic Review of Clinical Features and Outcomes. *Otolaryngol Head Neck Surg* 2017;156:794-802.
9. Hron TA, Kavanagh KR, Murray N. Diagnosis and Treatment of Benign Pediatric Lesions. *Otolaryngol Clin North Am* 2019;52:657-668.
10. Heyes R, Lott DG. Laryngeal Cysts in Adults: Simplifying Classification and Management. *Otolaryngol Head Neck Surg* 2017;157:928-939.
11. Chakravarti A, Shashidhar TB, Naglot S, Sahni JK. Head and neck teratomas in children: a case series. *Indian J Otolaryngol Head Neck Surg* 2011;63:193-197.
12. Prasad TR, Chui CH, Ong CL, Meenakshi A. Cervical ectopic thymus in an infant. *Singapore Med J* 2006;47:68-70.
13. Caglar I, Topal S, Cokboz M, et al. Clinical features and laboratory findings in children hospitalized with acute Epstein-Barr virus infection: a cross-sectional study in a tertiary care hospital. *Turk J Pediatr* 2019;61:368-373.
14. King SK. Lateral neck lumps: A systematic approach for the general paediatrician. *J Paediatr Child Health* 2017;53:1091-1095.
15. Prasad HK, Bhojwani KM, Shenoy V, Prasad SC. HIV manifestations in otolaryngology. *Am J Otolaryngol* 2006;27:179-185.
16. Colevas AD, Yom SS, Pfister DG, et al. NCCN Guidelines Insights: Head and Neck Cancers, Version 1.2018. *J Natl Compr Canc Netw* 2018;16:479-490.
17. Kumar SK, Callander NS, Hillengass J, et al. NCCN Guidelines Insights: Multiple Myeloma, Version 1.2020. *J Natl Compr Canc Netw* 2019;17:1154-1165.
18. Haddad RI, Nasr C, Bischoff L, et al. NCCN Guidelines Insights: Thyroid Carcinoma, Version 2.2018. *J Natl Compr Canc Netw* 2018;16:1429-1440.
19. Eichenauer DA, Borchmann P, Engert A. Adolescents with Hodgkin lymphoma: old children or young adults? *Leuk Lymphoma* 2012;53:1257-1262.
20. Gujrathi CS, Donald PJ. Current trends in the diagnosis and management of head and neck paragangliomas. *Curr Opin Otolaryngol Head Neck Surg* 2005;13:339-342.