

# Zloćudni tumori žlijezda slinovnica

---

**Klapan, Mia**

**Master's thesis / Diplomski rad**

**2020**

*Degree Grantor / Ustanova koja je dodijelila akademski / stručni stupanj:* **University of Rijeka, Faculty of Medicine / Sveučilište u Rijeci, Medicinski fakultet**

*Permanent link / Trajna poveznica:* <https://um.nsk.hr/um:nbn:hr:184:443597>

*Rights / Prava:* [In copyright](#)/[Zaštićeno autorskim pravom.](#)

*Download date / Datum preuzimanja:* **2024-07-18**



*Repository / Repozitorij:*

[Repository of the University of Rijeka, Faculty of Medicine - FMRI Repository](#)



SVEUČILIŠTE U RIJECI

MEDICINSKI FAKULTET

INTEGRIRANI PREDDIPLOMSKI I DIPLOMSKI

SVEUČILIŠNI STUDIJ MEDICINA

Mia Klapan

ZLOĆUDNI TUMORI ŽLIJEZDA SLINOVNICA

Diplomski rad

Rijeka, 2020.

Mentor rada: izv. prof. dr. sc. Margita Belušić – Gobić, dr. med

Diplomski rad ocijenjen je dana \_\_\_\_\_ u/na \_\_\_\_\_

\_\_\_\_\_, pred povjerenstvom u sastavu:

1. \_\_\_\_\_

2. \_\_\_\_\_

3. \_\_\_\_\_

Rad sadrži 42 stranice, 4 tablice, 10 slika i 25 literaturna navoda.

## Zahvala

Zahvaljujem se svojoj mentorici izv. prof. dr. sc. Margiti Belušić – Gobić na trudu, strpljenju i pomoći, te svim nesebičnim savjetima i idejama koje su mi pomogle u izradi ovog diplomskog.

Zahvaljujem svojim sestrama Anji i Matei, te svojim roditeljima koji su uvijek bili tu za mene.

Zahvaljujem svojim prijateljima i svojim kolegama bez kojih ovo studentsko razdoblje ne bi bilo toliko zabavno.

I na kraju, najveće hvala mojem Reneu na neizmjernoj podršci.

## Sadržaj:

1.	Uvod.....	1
1.1.	Žlijezde slinovnice .....	1
1.1.1.	Anatomija žlijezda slinovnica .....	2
1.1.1.1.	Parotidna žlijezda .....	2
1.1.1.2.	Submandibularna žlijezda .....	3
1.1.1.3.	Sublingvalna žlijezda.....	3
1.1.1.4.	Male žlijezde slinovnice .....	4
1.2.	Tumori žlijezda slinovnica .....	4
1.2.1.	Epidemiologija .....	4
1.2.2.	Etiologija .....	5
1.2.3.	Histološka klasifikacija tumora žlijezda slinovnica .....	6
1.2.3.1.	Najčešći dobroćudni tumori.....	9
1.2.3.1.1.	Pleomorfni adenom .....	9
1.2.3.1.2.	Warthinov tumor (Cistoadenolimfom).....	9
1.2.3.2.	Najčešći zloćudni tumori.....	10
1.2.3.2.1.	Mukoepidermoidni karcinom (MEC).....	10
1.2.3.2.2.	Adenoidni cistični karcinom (Cilindrom) .....	10
1.2.3.2.3.	Karcinom acinarnih stanica .....	11
1.2.3.2.4.	Karcinom nastao u pleomorfnom adenomu .....	11
1.2.4.	Klinička slika.....	12
1.2.5.	Dijagnoza tumora žlijezda slinovnica.....	13
1.2.6.	TNM klasifikacija i klinički stadij bolesti .....	15
1.2.7.	Liječenje .....	17
1.3.	Osjetljivost i specifičnost .....	18
2.	Svrha rada.....	19
3.	Metode i ispitanici .....	19
4.	Rezultati.....	20
4.1.	Dobna struktura ispitanika.....	20
4.2.	Raspodjela ispitanika prema spolu .....	21
4.3.	Strana pojavljivanja tumora žlijezda slinovnica.....	22
4.4.	Lokalizacija tumora žlijezda slinovnica .....	23
4.5.	Citološki nalaz tumora žlijezda slinovnica.....	24

4.6.	Patohistološki nalaz tumora žlijezda slinovnica.....	27
4.7.	Vrste operacijskog zahvata.....	29
4.8.	Osjetljivost i specifičnost UTZ vođene citopunkcije .....	30
5.	Rasprava .....	32
6.	Zaključci.....	36
7.	Sažetak.....	37
8.	Summary .....	38
9.	Literatura .....	39
10.	Životopis.....	42

## 1. Uvod

Tumori žlijezda slinovnica čine 3 – 6 % tumora glave i vrata. Histološka građa im je vrlo raznolika, te mnogi od tih tumora imaju specifičan biološki potencijal. Zbog heterogenosti ove skupine tumora i potrebe za dugotrajnim praćenjem, procjena učinkovitosti liječenja kod njih je otežana (1).

### 1.1. Žlijezde slinovnice

Žlijezde slinovnice dijelimo na velike i male. Postoje tri para velikih žlijezda slinovnica koje se sastoje od parotidnih žlijezda, submandibularnih i sublingvalnih žlijezda. Male žlijezde slinovnice su mnogobrojne i zbog njihove veličine, teško je odrediti točan broj.

Rasprostranjene su po usnoj šupljini i orofarinksu, te ih možemo grupirati kao labijalne, bukalne, palatoglosalne, palatalne i lingvalne žlijezde.

Funkcija žlijezda slinovnica vrlo je bitna. Dnevno izluče otprilike 0.5 litara sline, a količina lučenja varira tijekom dana i razlikuje se ovisno o žlijezdi koja je luči. U mirovanju, parotida luči 20 %, submandibularna žlijezda 65 %, a sublingvalna i male žlijezde tek 15 % sline.

Prilikom stimulacije povećava se lučenje parotide do 50 %. Osim količine, sastav sline također se razlikuje. Tako parotide luče gotovo seroznu slinu, submandibularne žlijezde podjednako luče mukozni i serozni sadržaj, dok je kod sublingvalne i malih žlijezda slinovnica sadržaj pretežito mukozan. Slina ima vrlo bitnu ulogu u gutanju, pričanju i vlaženju sluznice. Vrlo je bitna njena uloga kao pufera, zbog pozitivnog utjecaja na demineralizaciju zubi u procesu nastanka karijesa. Slina je također bogata digestivnim enzimima kao što su amilaze, važna je i njena antimikrobna djelotvornost zbog prisutnosti IgA, lizozima i laktoferina. Bolesti kao što su kserostomija, karijes i periodontalni destruktivni procesi

najbolji su pokazatelji kako deficit sline i odsustvo njenog fiziološkog lučenja ostavlja negativne posljedice na oboljele (2).

### 1.1.1. Anatomija žlijezda slinovnica

#### 1.1.1.1. Parotidna žlijezda

Parotida je najveća žlijezda slinovnica. Lokalizirana je u retromandibularnoj jami između stražnjeg dijela ramusa mandibule i mastoidnog nastavka temporalne kosti. Iznad žlijezde se nalaze glenoidalna jama i vanjski zvučnik zajedno sa zigomatičnim nastavkom temporalne kosti. Medijalno žlijezda graniči sa stiloidnim nastavkom temporalne kosti. Inferiorno, parotida se često preklapa sa angulusom mandibule, a duboki dio žlijezde dotiče transverzalni nastavak atlasa. Sastoji se od jednog režnja, međutim zbog prolaska debla facijalnog živca kroz samu žlijezdu prividno je podijeljena u dva režnja. Površni dio režnja, iznad živca, čini 80 % žlijezde, a na duboki režanj otpada 20 %. Izvodni kanal parotide naziva se Stensenov kanal (Stenoni, Stensew). Kanal prolazi preko prednjeg ruba masetera, te se probija kroz bukalni mišić i završava unutar usne šupljine. Otvor Stensenovog kanala nalazi se na bukalnoj sluznici u ravnini drugog gornjeg premolara. Osim što je mjesto grananja facijalnog živca, parotidna regija sadrži još dva važna živca – n. auricularis magnus i n. auricotemporalis. (1, 2, 3).



#### 1.1.1.2. Submandibularna žlijezda

Submandibularne žlijezde druga su po veličini, a upola je lakša od parotide. Nalazi se djelomično ispod i djelomično iznad mandibule. Ima površni režanj koji se nalazi unutar digastričnog trokuta i dublji režanj koji leži na dnu usne šupljine. Režnjevi se spajaju oko stražnjeg ruba milohoidnog mišića. Glavni izvodni kanal, poznat kao Whartonov kanal dugačak je 5 cm, a izlazi iz površnog dijela žlijezde koji se nalazi između m. mylohyoideusa i m. hyoglossusa. Kanal probija sluznicu dna usne šupljine otvarajući se lateralno od frenuluma jezika na sublingvalnim karunkulama. N. hypoglossus nalazi se paralelno i ispod Whartonova kanala, a na prednjem dijelu m. hyoglossusa križa ga n. lingualis. Osim živaca važno je spomenuti submandibularni ganglij koji se drži na n. lingualisu. (1, 2, 3)

#### 1.1.1.3. Sublingvalna žlijezda

Sublingvalne žlijezde su najmanje iz skupine velikih žlijezda. Bademastog su oblika, a teže otprilike 4 grama. Smještene su na milohoidnom mišiću i pokrivene su sluznicom dna usna šupljine formirajući tako dva nabora. Straga je sublingvalna žlijezda u dodiru s submandibularnom žlijezdom. Lateralno se nalazi sublingvalna fosa mandibule, a medijalno je m. genioglossus. Žlijezda ima varijabilan broj izvodnih kanalića, od 8 do 20, koji se otvaraju na dnu usne šupljine završavajući u sublingvalnim kvržicama. Poneki kanalići se dreniraju se u izvodni kanala submandibularne žlijezde. (1, 3)

#### 1.1.1.4. Male žlijezde slinovnice

Dok velike žlijezde proizvode 92 – 95 % sline, ostatak sline proizvodi 600 do 1000 malih žlijezda slinovnica. Nalaze se u skoro svakom dijelu usne šupljine, osim u gingivi i prednjem dijelu tvrdog nepca. Najveći broj žlijezda možemo pronaći u usnama, bukalnoj sluznici, nepcu i jeziku. (3)

### 1.2. Tumori žlijezda slinovnica

#### 1.2.1. Epidemiologija

Tumori žlijezda slinovnica čine 3 – 6 % tumora glave i vrata. (1) Većina tumora žlijezda slinovnica je dobroćudna, dok zloćudni tumori čine svega 20 %.. Prema spolnoj raspodjeli incidencija je jednaka u oba spola, a najveći broj oboljelih javlja se u šestom desetljeću. (2) Lokalizacija tumora je najčešća u parotidnoj žlijezdi , čak do 80 % slučajeva. U malim žlijezdama slinovnicama pojavnost tumora kreće se od 9 – 23 % (najveća učestalost na nepcu), dok u submandibularnoj žlijezdi iznosi 8 – 11%. Najrjeđe tumore nalazimo u sublingvalnoj žlijezdi. (1). Drugim riječima, na 100 tumora parotide, nalazimo 10 tumora submandibularne žlijezde, 1 tumor sublingvalne žlijezde, te 50 tumora mali žlijezda slinovnica. Suprotno učestalosti pojavljivanja tumora, malignitet je najrjeđe pronađen kod parotida, 20%, taj broj raste na 40% kod submandibularnih žlijezda, a više od 60% tumora je zloćudno u slučaju sublingvalnih žlijezda. Za male žlijezde slinovnice učestalost malignih tumora iznosi 50%. S toga se kliničari kod procjene rizika pojavnosti malignih tumora s obzirom na veličinu žlijezda, koriste pravilom što je manja žlijezda, veća je vjerojatnost da je tumor zloćudan (4). Osim gore navedenog, postoji još pravilo za parotidne žlijezde koje se

odnosi na učestalost od 80% tumora u parotidama, 80% tih tumora je dobroćudno, a od dobroćudnih tumora u 80% slučajeva nalazimo tumor mixtus.

### 1.2.2. Etiologija

Etiologija tumora žlijezda slinovnica još uvijek nije potpuno razjašnjena. Postoje dvije teorije o nastanku tumora: teorija bicelularnih matičnih stanica i multicelularna teorija. Nedavne studije govore sve više u prilog teorije bicelularnih matičnih stanica koja puno bolje objašnjava prisutnost različitih vrsta stanica, kao u slučaju pleomorfog adenoma i Warthinova tumora. Prema teoriji bicelularnih matičnih stanica tumor može nastati iz dviju vrsta stanica. Iz ekstrektornih matičnih stanica nastaju karcinom pločastih stanica i mukoepidermoidni karcinom, dok iz interkalirajućih matičnih stanica nastaju pleomorfni adenom, onkocitom, adenoidni cistični karcinom, adenokarcinom i karcinom acinusni stanica. Multicelularna teorija objašnjava kako svaki tumor nastaje iz specifične diferencirane stanice koja ima porijeklo unutar određenog dijela žlijezda slinovnica. Zagovornici ove teorije smatraju kako karcinom pločastih stanica nastaje iz ekskretornih duktalnih stanica, pleomorfni adenom nastaje iz interkalirajućih stanica, onkocitomi iz strijatnih duktalnih stanica, a karcinom acinusni stanica iz istoimenih stanica (5).

Pokazalo se kako niske doze ionizirajućeg zračenja mogu uzrokovati pojavu tumora žlijezda slinovnica 15-20 godina nakon terapije. Neke studije pokazuju kako postoji povezanost između zloćudnih tumora žlijezda slinovnica i profesionalnoj izloženosti prašini silicijevog dioksida i nitroamina. Za razliku od ostalih tumora glave i vrata, duhan i alkohol ne povezuju se s nastankom zloćudnih tumora žlijezda slinovnica. Infekcija Epstein- Barr virusom, te virusom humane imunodeficijencije (HIV), osobito u djece koja su prije primala

kemoradioterapiju zbog drugih malignih bolesti, povezuje se s porastom incidencije tumora žlijezda slinovnica. (1,5)

Kromosomske aberacije i genske malformacije, od koji su najčešće translokacije, imaju bitnu ulogu u nastanku tumora žlijezda slinovnica. Mnogi onkogeni povezani s različitim tumorima u ljudskom tijelu kao što su p53, Bcl-2, PI3K/Akt, MDM2 i RAS, pronađeni su i u dobroćudnim i zloćudnim tumorima žlijezda slinovnica. U 70 % pleomorfnih adenoma možemo dokazati neku od kromosomskih aberacija, od toga 39 % zahvaća gen PLAG1 (pleomorphic adenoma gene 1). Povećana ekspresija HMAG2 gena također se vrlo često nalazi kod pleomorfnih adenoma, a njegova prisutnost ukazuje na visoki rizik maligne alteracije tumora. (5)

### 1.2.3. Histološka klasifikacija tumora žlijezda slinovnica

Tumori žlijezda slinovnica specifični su zbog svoje histološke varijabilnosti. S obzirom na njihovu histološku građu, dobroćudni i zloćudni tumori mogu biti epitelnog, mezenhimalnog ili limfoidnog podrijetla. Složenost klasifikacije i rijetkost nekih od ovih tumora, od kojih neki dozvoljavaju širok spektar morfoloških obrazaca unutar istog tumora i postojanje hibridnih lezija, predstavljaju težak zadatak patologa u razlikovanju dobroćudnih od zloćudnih tumora.

(6). Histološka klasifikacija tumora žlijezda slinovnica temelji se na klasifikaciji Svjetske zdravstvene organizacije (WHO) iz 2017., koja tumore dijeli na dobroćudne i zloćudne.

Klasifikacija tumora žlijezda slinovnica prikazan je u Tablici 1. 1.

Tablica 1. Histološka klasifikacija tumora žlijezda slinovnica prema SZO iz 2017.

<b>Maligni tumori</b>
mukoepidermoidni karcinom
adenoid cistični karcinom
acinic cell karcinom
polimorfni adenokarcinom
clear cell karcinom
bazaloidni adenokarcinom
intraduktalni karcinom
adenokarcinom, nerazvrstan
karcinom žljezdanog kanala
mioepitelni karcinom
epitelni - mioepitelni karcinom
karcinom nastao u pleomorfnom adenomu
sekretorni karcinom
adenokarcinom sebaceus
slabo diferencirani karcinom
- nediferencirani karcinom
- neuroendokrini karcinom velikih stanica
- neuroendokrini karcinom malih stanica
limfoepitelialni karcinom
karcinom pločastih stanica
onkocitni karcinom
Sijaloblastom

<b>Benigni tumori</b>
pleomorfni adenom
Mioepiteliom
adenom bazalnih stanica
Warthinov tumor
Onkocitom
Limfadenom
Cistadenom
papilarni sijaloadenom
duktalni papilom
adenoma sebaceus
kanalikularni adenomi i ostali adenomi duktusa
<b>Ne - neoplastične epitelne promjene</b>
sklerozirajuća policistična adenoza
nodularna onkocitna hiperplazija
limfoepitelialni sijaloadenitis
duktalna hiperplazija
<b>Benigne lezije mekog tkiva</b>
Hemangiom
lipom/sijalolipom
nodularni fascitis
<b>Hematolimfoidni tumori</b>
MALT limfom (1)

### 1.2.3.1. Najčešći dobroćudni tumori

#### 1.2.3.1.1. Pleomorfni adenom

Pleomorfni adenom (lat. adenoma pleomorphe; tumor mixtus) je najčešći dobroćudni tumor parotide i žlijezda slinovnica općenito. Predstavlja 60% tumora parotide i 36% submandibularnih tumora. Pojavnost mu je podjednaka u oba spola, a najčešće se javlja u petom desetljeću. Karakteristika ovog tumora je morfološka različitost, s prisutnošću i epitelne i mezenhimalne komponente. Epitelne stanice čine celularni dio tumora, dok mioepitelne stanice čine stromalni dio, odnosno predstavljaju mezenhimalnu komponentu. Stroma može biti miksoidnog, fibroidnog ili hondroidnog izgleda. Postotak celularnih i stromalnih elemenata može široko varirati. U slučaju operacijskog zahvata koji uključuje samo enukleaciju pleomorfog adenoma, primjećeno je povećanje broja recidiva zbog prisutnost pseudopodija, koji se protežu izvan prividnog ruba tumora.(5)

#### 1.2.3.1.2. Warthinov tumor (Cistoadenolimfom)

Warthinov tumor (lat. Cystadenoma papiliferum lymphomatosum) predstavlja drugi najčešći dobroćudni tumor, čineći otprilike 6-10% svih parotidnih tumora. Obično zahvaća populaciju između 40. i 70. godine, s prevalencijom većom u pušača i muškaraca nego u žena (5:1). U 12% slučajeva javlja se obostrano. Patohistološkom evaluacijom mogu se vidjeti multiple papile koje strše u cistične prostore. Papile su građene od vanjskog sloja epitela, koji se sastoji od onkocita s apikalno smještenom jezgrom, te od unutarnjeg sloja, kojeg čine okrugle do kuboidne eozinofilne stanice. Stroma između dvostrukog sloja epitela je limfoidna, te često sadrži germinalne centre. (5)

### 1.2.3.2. Najčešći zloćudni tumori

#### 1.2.3.2.1. Mukoepidermoidni karcinom (MEC)

Mukoepidermoidni karcinom je najčešći među zloćudnim tumorima parotida i drugi najčešći među zloćudnim tumorima submandibularnih žlijezda. Predstavlja otprilike 8% svih tumora parotide. Kao što sam naziv implicira, tumor sadrži dvije vrste stanica, mukozne i epidermoidne. Prema stupnju diferenciranosti ovi karcinomi su podijeljeni u niski, srednji i visoki gradus. Patohistološki, tumori niskog gradusa sadrže naslage mukoidnih stanica razdijeljene tračcima epidermoidnih stanica. Mukozne stanice su bistre i ispunjene malim jezgrama, dok epidermoidne stanice slične na stanice pločastog karcinoma. Tumori visokog gradusa su gotovo u potpunosti sastavljeni od gnijezda epidermoidnih stanica, dok mukozne stanice često možemo primijetiti samo prilikom posebnog obojenja. (5)

#### 1.2.3.2.2. Adenoidni cistični karcinom (Cilindrom)

Adenoidni cistični karcinom je najčešći zloćudni tumor submandibularnih žlijezda, te drugi po učestalosti u svim žlijezdama slinovnicama s incidencijom od 6%. Tumor se sastoji od bazaloidnih epitelnih stanica koje formiraju cilindrične strukture. Prema građi tumor možemo podijeliti u kribriformni, tubularni i solidni tip. U kribriformnom tipu tumora nalaze se brojne ciste ispunjene bazofilnom mucinoznom tvari. Tubularni tumori su sastavljeni od stanica koje formiraju tubule i kanaliće s nešto manje cistične komponente, a solidni tumori sadrže slojeve neoplastičnih stanica gotovo bez cističnih prostora. Metastaze u regionalne limfne čvorove su rijetkost, za razliku od udaljenih (pluća) koje su puno češće. Zbog sporog rasta tumora, pacijenti mogu biti bez bolesti 10 i više godina, nakon čega postoji mogućnost ponovne pojave bolesti i to u obliku metastaza. (5)



#### 1.2.3.2.3. Karcinom acinarnih stanica

Karcinom acinarnih stanica spada u tumore niskog gradusa. Čini 1% svih tumora žlijezda slinovnica, a 95% ih se javlja u parotidama. Lobularne je građe, a čine ga stanice seroznog podrijetla. Stanice su raspoređene u gnijezda, te sadrže obilnu citoplazmu. (5)

#### 1.2.3.2.4. Karcinom nastao u pleomorfnom adenomu

Karcinom nastao u pleomorfnom adenomu odnosi se na karcinom koji nastaje u već postojećem pleomorfnom adenomu, te čini 2-4% maligniteta svih žlijezda slinovnica. Patohistološka dijagnoza se postavlja prisutnošću malignog procesa koji infiltrira tumor koji ima histološke značajke pleomorfnog adenoma. Tumor sadrži samo epitelne stanice, a malignu komponentu može činiti adenokarcinom, karcinom pločastih stanica ili nediferencirani karcinom. (5)

#### 1.2.4. Klinička slika

U kliničkoj praksi teško je razlikovati dobroćudne od zloćudnih tumora. Najčešće se pacijenti javljaju zbog bezbolne, spororastuće mase koju su uočili prilikom brijanja, umivanja ili šminkanja. S druge strane, tumori malih žlijezda slinovnica imaju raznoliku prezentaciju, ovisno o mjestu nastanka. Na nepcu i dnu usne šupljine prezentiraju se kao bezbolne mase, laringealne i faringealne žlijezde slinovnice mogu dovesti do opstrukcije dišnih puteva, disfagije ili promuklosti, a tumori nosne šupljine ili paranazalnih sinusa mogu se manifestirati začepljenjem nosa ili sinusitisom. (5) Simptomi i znakovi koji nam mogu ukazivati na malignitet su pojava brzo rastuće mase, bol koja često upućuje i na adenoidni cistični tumor i neurološki simptomi uzrokovani zahvaćanjem facijalnog živca kao što su slabost facijalnog živca, utrnulost uha i kože lica i ipsilateralna paraliza donje usne, te zahvaćanjem lingvalnog živca može se javiti anestezija/parestezija ipsilateralnog dijela jezika. U slučaju većeg tumora sublingvalne žlijezde ili zahvaćanja n. hypoglossusa kod tumora submandibularne žlijezde može se uočiti i otežani govor. Većina tumora je na palpaciju mobilna, međutim, prisutnost ulceracija, uvećani, tvrdi i fiksirani limfni čvorovi, te fiksiranost tumora za kožu ili mišić, uz već gore navedene, spadaju u signifikantne znakove maligniteta. (1,2)

### 1.2.5. Dijagnoza tumora žlijezda slinovnica

Važnu ulogu u dijagnostici tumora žlijezda slinovnica još uvijek imaju anamneza i fizikalni pregled. Međutim, radiološke metode kao što su kompjutorska tomografija (CT), magnetska rezonanca (MR) i ultrazvuk (UTZ) pomažu nam u postavljanju dijagnoze, te dobivamo više informacija o invazivnosti tumora i proširenosti bolesti. Osim spomenutih radioloških metoda, koristi se i citološka punkcija (Fine Needle Aspiration Cytology, FNAC) vođena ultrazvukom kao preoperativni dijagnostički postupak koji ima za cilj razlučiti da li je tumorska masa benigna ili zloćudna. Preoperativno otkrivanje malignih tumora omogućuje pripremu na odgovarajući kirurški postupak i daljnji tijek liječenja. (1,7) Na kraju, konačnu dijagnozu dobivamo patohistološkom analizom operativno uklonjenog tumorskog tkiva.

CT i MR rutinski nisu nužni kod većine tumora parotida gdje je UTZ najčešće dovoljan. Međutim, kada je potrebno, mogu poslužiti za određivanje veličine tumora, procjenu proširenosti tumora izvan žlijezda slinovnica, za određivanje dubine tumora parotidnih žlijezda i za otkrivanje drugih tumora unutar iste ili kontralateralne žlijezde. Također, služe i za razlikovanje dubokih tumora parotide od tumora parafaringealnog prostora, te u procjeni zahvaćenosti limfnih čvorova metastazama. CT i MR se mogu koristiti i u predviđanju maligniteta na temelju loše definiranih rubova tumora, a u ovom slučaju daje se prednost MR-u. U slučaju tumora malih žlijezda slinovnica često je otežana procjena, osobito u slučaju tumora paranazalnih sinusa, a uporabom CT-a i MR-a možemo dobiti podatak o opsegu tumora, što kliničkim pregledom nije moguće. (5)

Razvoj i unaprjeđenje tehnologije ultrazvuka, uključujući sonde visoke rezolucije i harmonično snimanje (Tissue Harmonic Imaging, THI), mogu odrediti homogenost ili heterogenost tumora, lokaciju, oblik, vaskularizaciju, te rubove tumora žlijezda slinovnica u bukalnom, periaurikularnom i submandibularnom području. S obzirom na nove mogućnosti,

visokokvalitetnih ultrazvuka, možemo otkriti vrstu tumora, a dodatkom kontrastnih sredstava i vaskulariziranost tumora prije operacije. (5)

Citološka dijagnostika obuhvaća aspiraciju stanica tankom iglom (Fine-needle aspiration cytology, FNAC). Osjetljivost FNAC –a u razlikovanju između dobroćudnih i zloćudnih tumora žlijezda slinovnica iznosi otprilike 95%. Specifičnost ove metode je nešto viša, te iznosi otprilike 98%. Pozitivna prediktivna vrijednost iznosi otprilike 84%, a negativna prediktivna vrijednost iznosi otprilike 77%. Međutim, navedeni podatci se razlikuju ovisno o zahvaćenoj žlijezdi. (5) U slučaju parotidnih žlijezda Batsakis i suradnici navode kako FNAC nema značajniju ulogu u predkirurškoj obradi parotidnih masa, dok većina ipak smatra ovu metodu korisnom, osobito u evaluaciji submandibularnih žlijezda. S obzirom na sigurnost i vrlo mali broj kontraindikacija, FNAC je i dalje vrlo vrijedna sastavnice preoperativne obrade pacijenata. (7)

### 1.2.6. TNM klasifikacija i klinički stadij bolesti

Tablica 2. TNM klasifikacija malignih tumora žlijezda slinovnica

Primarni tumor (T)
TX: Ne može se procijeniti
T0: Nema znakova primarnog tumora
T1: Tumor 2 cm ili manje u najvećem promjeru bez širenja izvan žlijezde*
T2: Tumor više od 2 cm ali ne više od 4 cm u najvećem promjeru bez širenja izvan žlijezde
T3: Tumor veći od 4 cm i/ili tumor koji se širi izvan žlijezde *
T4a: Umjereno proširena bolest. Tumor prodire u kožu, mandibulu, zvučnik i/ili facijalni živac.
T4b: Vrlo uznapredovala lokalna bolest. Tumor prodire u bazu lubanje i/ili pterigoidne nastavke i/ili obuhvaća karotidnu arteriju

Regionalni limfni čvorovi (N)
NX: Ne može se procijeniti
N0: Nema metastaza u regionalnim limfnim čvorovima
N1: Metastaza u jednom ipsilateralnom limfnom čvoru, manjem ili veličine 3 cm u najvećem promjeru, bez ekstrakapsularnog širenja
N2a: Metastaza u jednom ipsilateralnom limfnom čvoru, većem od 3 cm, ali ne većem od 6 cm u najvećem promjeru, bez ekstrakapsularnog širenja
N2b: Metastaze u više ipsilateralnih limfnih čvorova, ne većima od 6 cm u najvećem promjeru, bez ekstrakapsularnog širenja

N2c: Metastaze bilateralno ili u kontralateralnim limfnim čvorovima, ne veće od 6 cm u najvećem promjeru, bez ekstrakapsularnog širenja
N3a: Metastaza u limfnom čvoru većemu od 6 cm u najvećem promjeru, bez ekstrakapsularnog širenja
N3b: Metastaze su u bilo kojem čvoru, s ekstrakapsularnim širenjem

Udaljene metastaze (M)
M0 nema udaljenih metastaza
M1 postoje udaljene metastaze

\*Napomena: Širenje izvan žlijezde je klinički ili makroskopski uočljiv prodor u meka tkiva ili živce, osim onih nabrojanih pod T4a.

Tablica 3. Klinički stadij bolesti

Stadij	T	N	M
I	T1	N0	M0
II	T2	N0	M0
III	T3	N0	M0
IVa	T1-3	N2	M0
	T4a	N0-1	M0
IVb	T4b	N svi	M0
IVc	T svi	N svi	M1

### 1.2.7. Liječenje

Tumori žlijezda slinovnica mogu se liječiti kirurškim i radiološkim metodama, te kemoterapeuticima. Kirurško liječenje je metoda izbora, a opseg operacije ovisiti će o vrsti tumora te njegovom primarnom sjelju i proširenosti bolesti. (1) Površna parotidektomija s prikazom i očuvanjem facijalnog živca minimalni je operativni zahvat koji predstavlja i dijagnostički i terapijski postupak. U slučaju submandibularnih i sublingvalnih žlijezda, metoda izbora jest ekstirpacija žlijezde. Osim kirurškog liječenja, kod zloćudnih tumora je često potrebna postoperativna radioterapija, ovisno o specifičnim karakteristikama i stupnju tumora. (5)

### 1.3. Osjetljivost i specifičnost

Kako bismo definirali točnost dijagnostičko testa koristimo se dvjema sastavnicama, a to su osjetljivost (senzitivnost) i specifičnost dijagnostičkog testa. Osjetljivost možemo definirati kao sposobnost testa za točnu identifikaciju bolesnih, dok specifičnost definiramo kao sposobnost testa za točnu identifikaciju zdravih osoba. Rezultati testa su uvjetno istiniti jer predstavljaju najbolju moguću opciju u procjeni stvarnosti, tj. da li osoba ima bolest ili ne. Postoje četiri kombinacije kao krajnji rezultat dijagnostičkih testova, međutim samo su dvije točne. Prva kombinacija čini bolesne ispitanike s pozitivnim nalazom istraživaniog testa, oni predstavljaju "stvarno pozitivne", a druga kombinacija čini zdrave ispitanike s negativnim nalazom testa, te njih klasificiramo kao "stvarno negativne". (8)

Osjetljivost testa računa se prema formuli:

$$\text{Osjetljivost (\%)} = \frac{\text{broj stvarno pozitivnih (SP – stvarno pozitivni)}}{\text{Ukupan broj bolesnih (SP – stvarno pozitivni + LN – lažno negativni)}}$$

Specifičnost testa računa se prema formuli:

$$\text{Specifičnost (\%)} = \frac{\text{broj stvarno negativnih (SN – stvarno negativni)}}{\text{ukupan broj zdravih (SN – stvarno negativni + LP – lažno pozitivni)}}$$



## 2. Svrha rada

Svrha ovog rada bila je ispitati učestalost pojedine patohistološke vrste tumora u slinovnicama. Nadalje, usporediti citološki i patohistološki nalaz kod istog pacijenta, te odrediti specifičnost i senzitivnost citopunkcije tumora slinovnica. Na kraju, cilj ovog rada bio je usporediti dobivene rezultate ovog istraživanja sa rezultatima iz literature ostalih sličnih istraživanja.

## 3. Metode i ispitanici

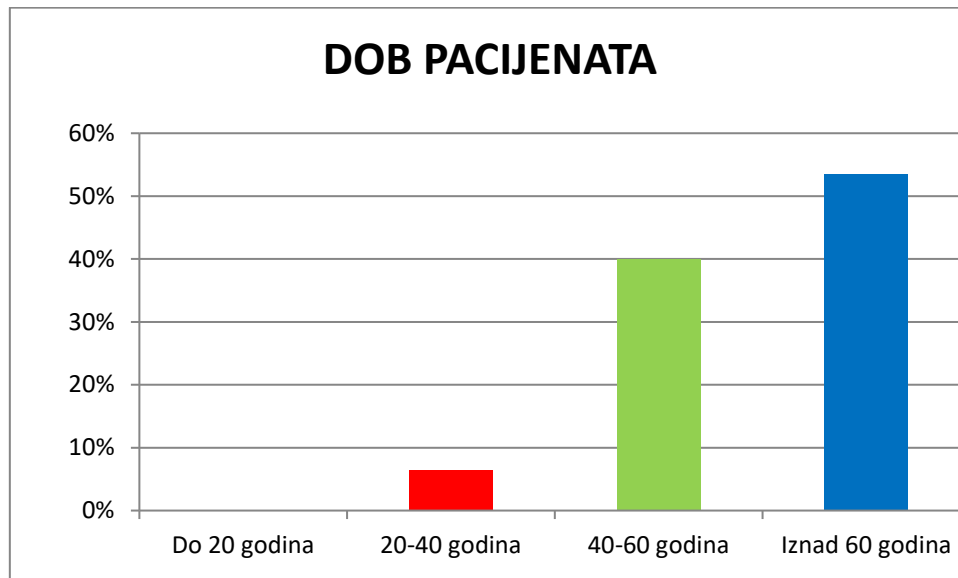
Istraživanje obuhvaća pregled kirurški liječenih pacijenata oboljelih od tumora žlijezda slinovnica u razdoblju od deset godina (2009. – 2019.). Tijekom navedenog razdoblja kirurški je liječeno 170 pacijenata. Podatci o pacijentima prikupljeni su iz Knjige operacijskog protokola Klinike za maksilofacijalnu kirurgiju, te je korišten programski sustav IBIS za daljnje prikupljanje podataka o povijesti bolesti. Za istraživanje su korišteni slijedeći podatci: dob, spol, strana na kojoj se tumor pojavio, lokalizacija tumora, citološka i patohistološka dijagnoza, te operacijski postupak. Kriteriji za uključivanje pacijenata u analizu jest potvrđen patohistološki nalaz i provedeno kirurško liječenje.

Pacijentima koji su imali citološki i patohistološki nalaz izračunata je specifičnost i osjetljivost citološkog nalaza.

Prikupljeni podaci obrađeni su u programima Microsoft Excel (Microsoft Office) i MedCalc v13.3 (MedCalc Software bvba, Ostend, Belgium). Kategoričke varijable prikazane su apsolutnim i relativnim frekvencijama. Hi-kvadrat ( $\chi^2$ ) test korišten je za usporedbu frekvencija. Razina statističke značajnosti procijenjena je na p vrijednost  $<0,05$ .

## 4. Rezultati

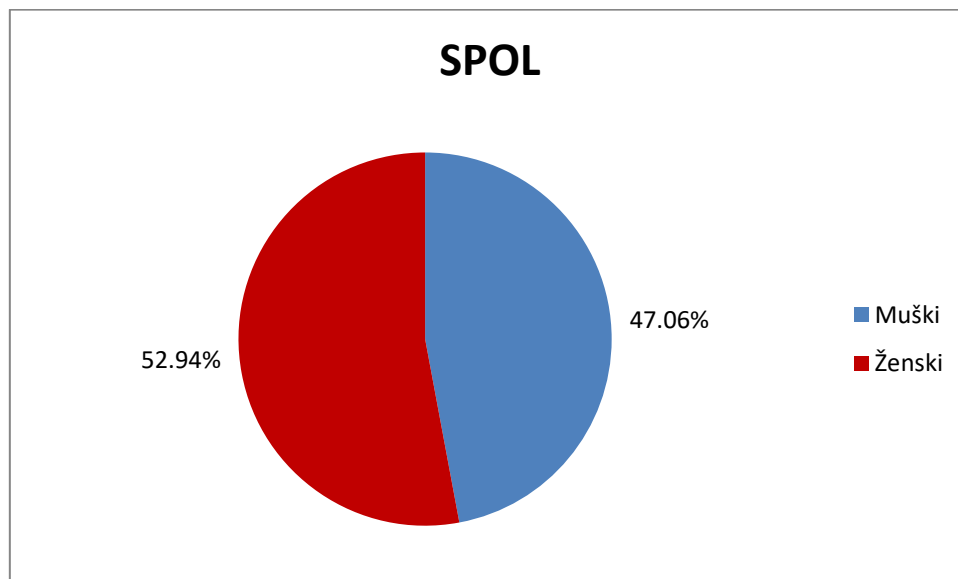
### 4.1. Dobna struktura ispitanika



Slika 1. Raspodjela pacijenata prema dobi

Iz slike 1. može se uočiti kako u dobi do 20 godina nije zabilježen niti jedan pacijent s tumorom žlijezda slinovnica. U slijedećoj dobnoj skupini, od 20- 40 godina, zabilježeno je 11 pacijenata. U dobnoj skupini od 40 do 60 godina imamo porast na 68 pacijenata. Najveći postotak oboljelih pacijenata nalaze se u dobnoj skupini iznad 60 godina, a broj oboljelih pacijenata iznosi 91.

#### 4.2. Raspodjela ispitanika prema spolu

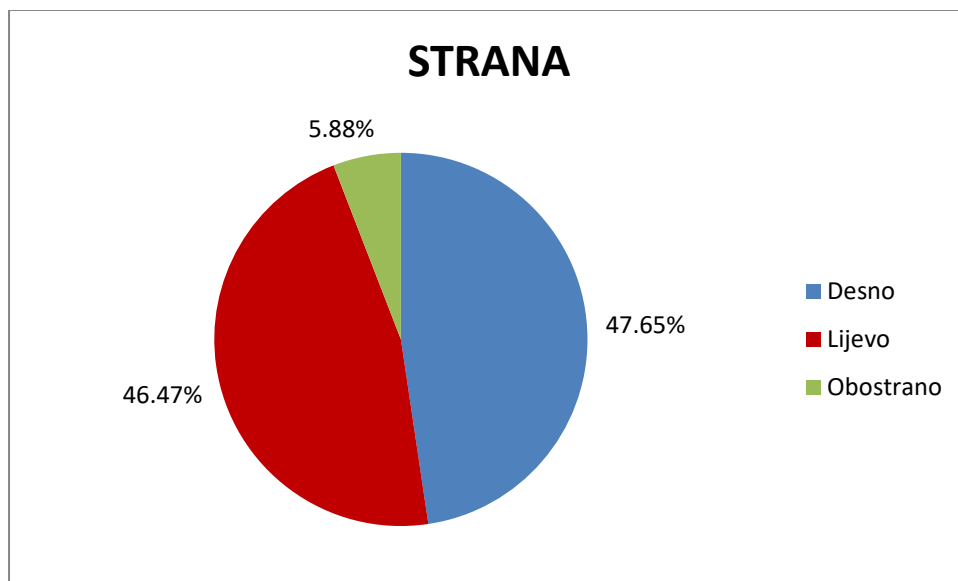


Slika 2. Raspodjela ispitanika prema spolu

Iz slike 2. vidimo da je pojavnost tumora žlijezda slinovnica nešto češća u ženskog spola.

Evidentirano je 90 ispitanika ženskog spola, dok u muškog spola taj broj iznosi 80. Razlika u pojavnosti tumora prema spolu ne pokazuje statistički značajnu razliku ( $p=0,279$ )

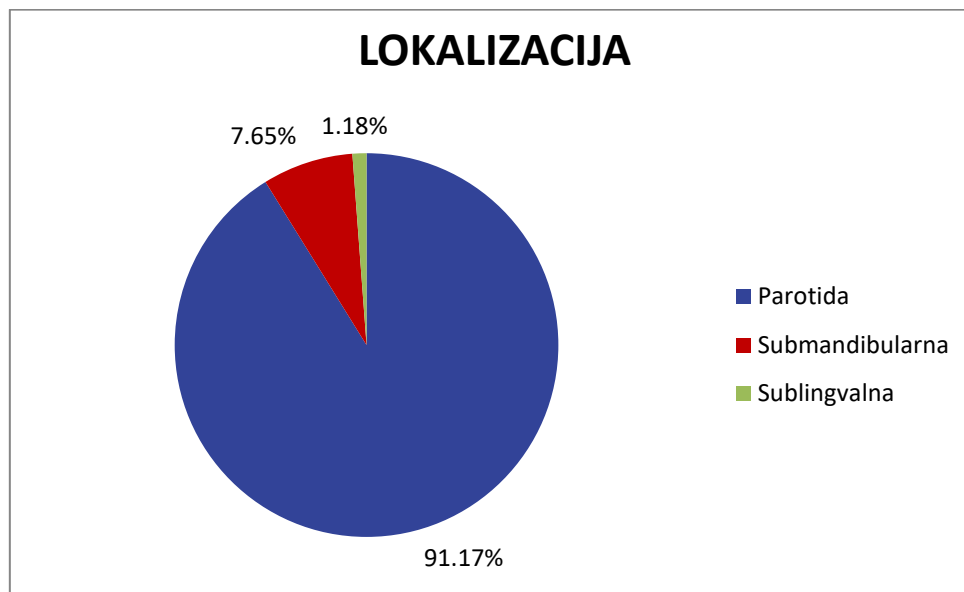
### 4.3. Strana pojavljanja tumora žlijezda slinovnica



Slika 3. Raspodjela tumora žlijezda slinovnica prema strani pojavljanja

Obostrana pojavnost tumora žlijezda slinovnica zabilježena je u 10 pacijenata. Broj tumora je nešto veći na desnoj strani, te je nađen kod 81 pacijenta. Na lijevoj strani tumor je evidentiran kod 79 pacijenata.

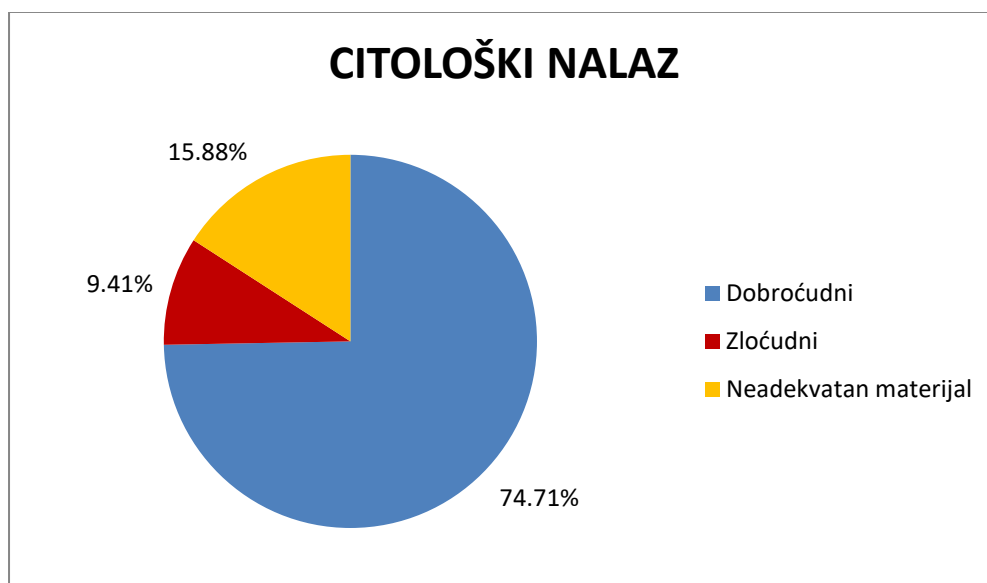
#### 4.4. Lokalizacija tumora žlijezda slinovnica



Slika 4. Raspodjela tumora žlijezda slinovnica prema lokalizaciji

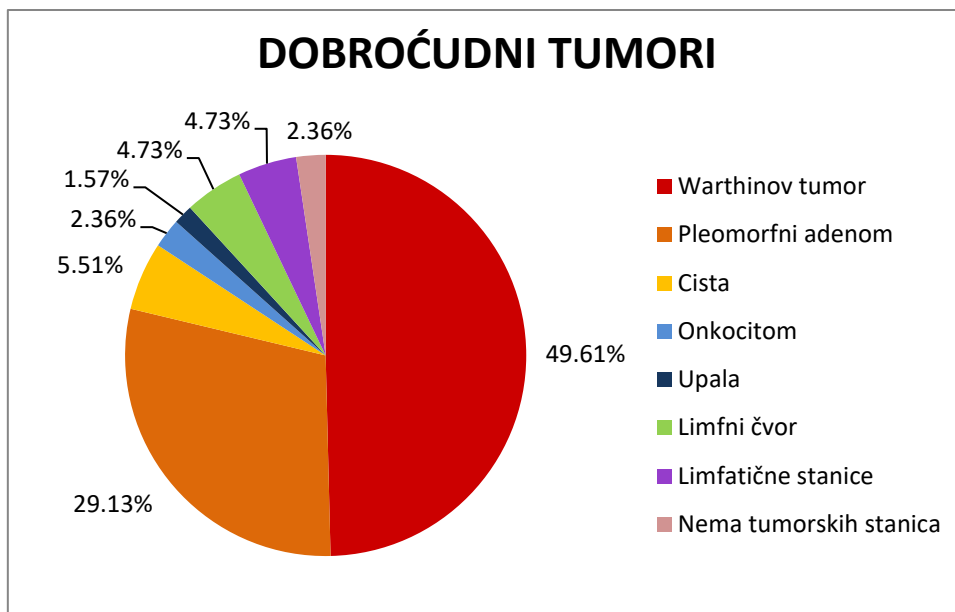
Parotidna žlijezda je najčešće sjelo tumora od kojeg oboljeva 155 pacijenata od sveukupno 170 pacijenata. U ostalim žlijezdama pojavnost tumora je puno manja. U submandibularnoj žlijezdi tumor je bio prisutan u 13 pacijenata, dok je u sublingvalnoj žlijedi nađen kod 2 pacijenta. U malim žlijezdama slinovnicama nije zabilježen niti jedan tumor.

#### 4.5. Citološki nalaz tumora žlijezda slinovnica



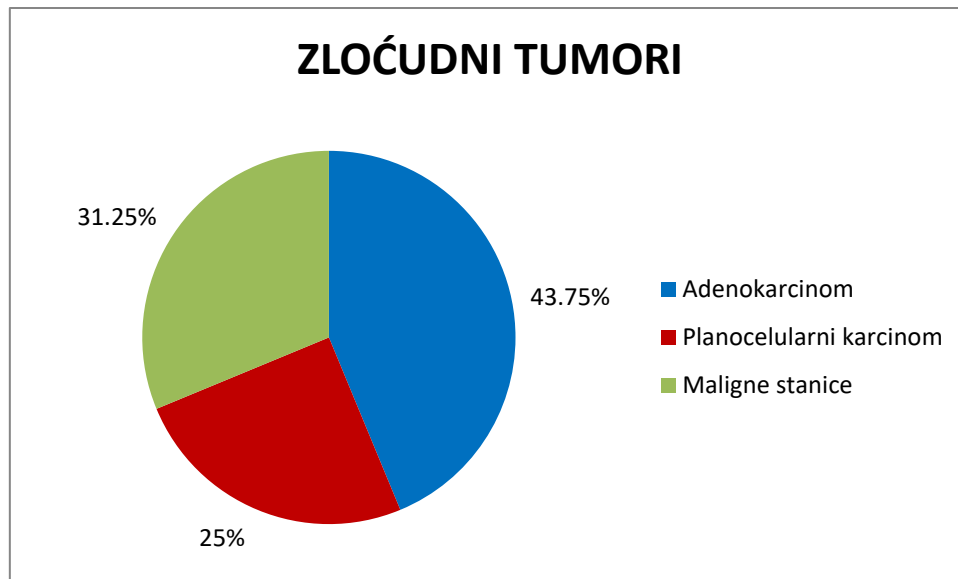
Slika 5. Sumnja na zloćudnost prema učinjenom citološkom nalazu

Citološki nalaz je pokazao da se kod 127 pacijenata od 170 radi o dobroćudnom tumoru, dok je u 16 pacijenata postavljena sumnja na zloćudnost. U skupinu pacijenata s postavljenom sumnjom na zloćudnost uključeni su i pacijenti kod kojih se "malignitet nije mogao isključiti". Kod 27 pacijenata nije bilo moguće postaviti dijagnozu zbog neadekvatno materijala za citološku analizu, te su ti pacijenti izbačeni iz daljnjeg istraživanja.



Slika 6. Dobročudni tumori žlijezda slinovnica prema citološkom nalazu

Prema citološkom nalazu kod 127 pacijenata od 143 nađen je dobroćudni tumor. Najveću zastupljenost ima Warthinov tumor, te je zabilježen kod 63 pacijenata od ukupno 127 dobroćudnih tumora što čini polovicu pacijenata. Slijedeći je pleomorfni adenom koji je dijagnosticiran u 37 pacijenata. Limfni čvor je dijagnosticiran kod 6 pacijenata, jednako kao i limfatične stanice. Upala je zabilježena kod 2 pacijenta. U tri pacijenta je nalaz pokazao da nema tumorskih stanica, te je isto toliko dijagnosticiranih onkocitoma.



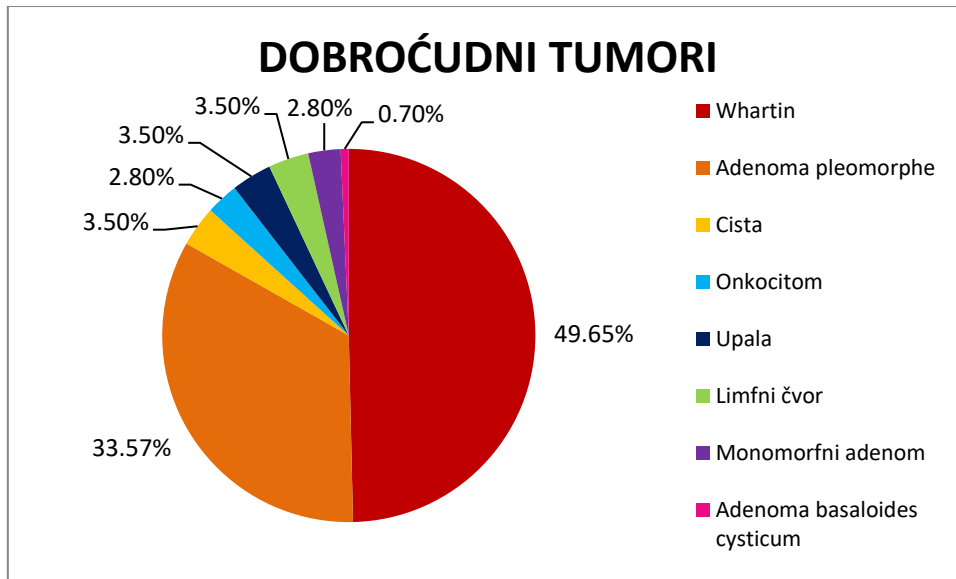
Slika 7. Zloćudni tumori žlijezda slinovnica prema citološkom nalazu

Prema citološkom nalazu u 16 pacijenata je nađen zloćudni tumor od ukupno 143 pacijenata. Najčešći zloćudni tumor jest adenokarcinom i zabilježen je u u 7 pacijenata. Kod 5 pacijenata citološkim nalazom su utvrđene maligne stanice, a u 4 pacijenata je dijagnosticiran planocelularni karcinom.



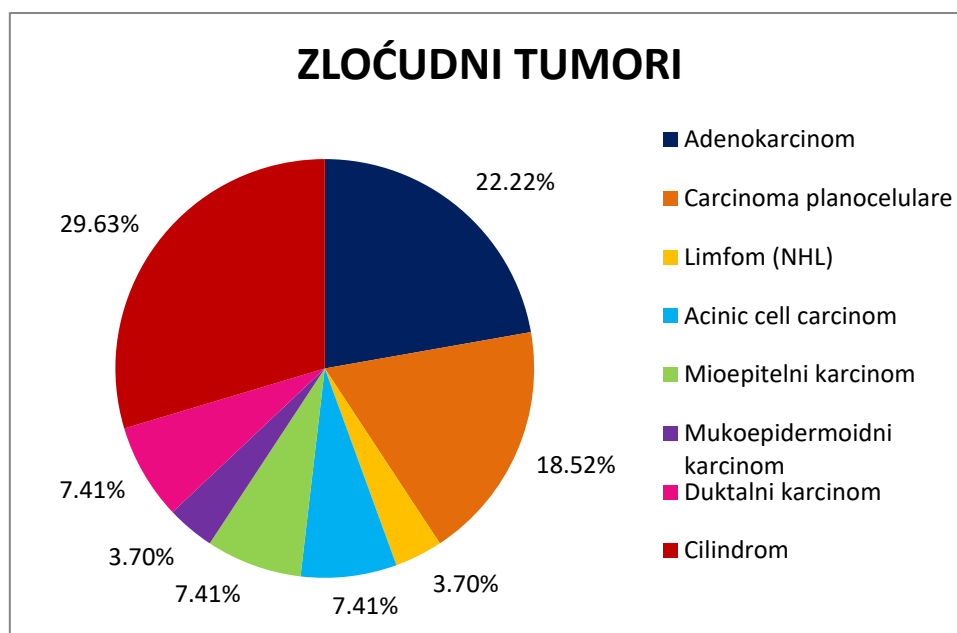
#### 4.6. Patohistološki nalaz tumora žlijezda slinovnica

Prema patohistološkom nalazu od ukupno 170 ispitanika zabilježeno je 143 dobroćudnih tumora žlijezda slinovnica (84,12%), te 27 zloćudnih tumora (15,88%).



Slika 8. Dobroćudni tumori žlijezda slinovnica prema patohistološkom nalazu

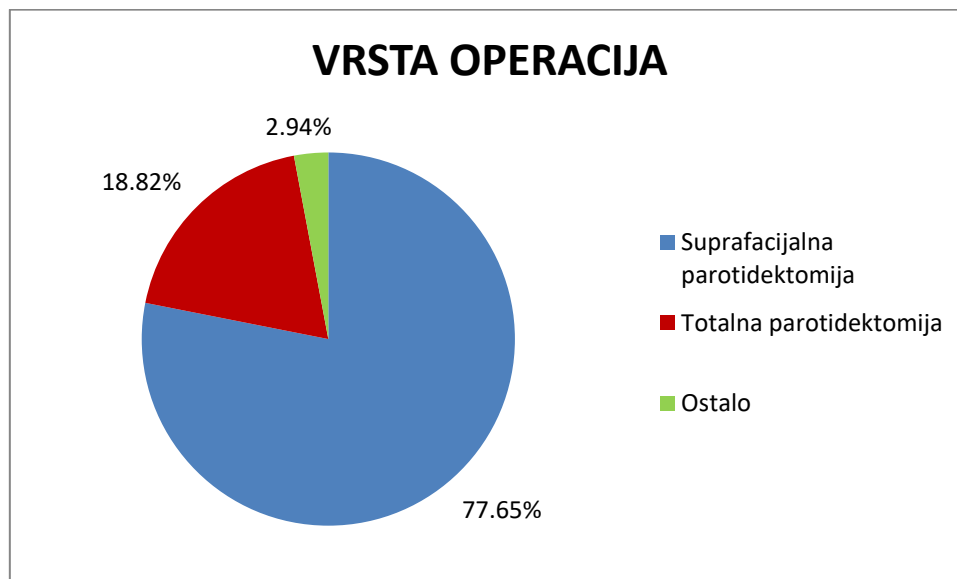
Prema patohistološkom nalazu najzastupljeniji je Warthinov tumor koji je nađen kod 71 pacijenta. Drugi po učestalosti jest pleomorfni adenom kojeg nalazimo u 48 pacijenata. Onkocitom je dijagnosticiran kod 4 pacijenta, jednako kao i monomorfni adenom. Ciste su zabilježene kod 5 pacijenata, te je isto toliko zabilježenih nalaza upala i limfnih čvorova. U jednog pacijenta dijagnosticiran je adenom bazalnih stanica. Razlika između citološke i patohistološke dijagnostike Warthinovog tumora ne pokazuje statistički značajnu razliku ( $p=0,667$ ). Razlika između citološke i patohistološke dijagnostike pleomorfnog adenom ne pokazuje statistički značajnu razliku ( $p=0,632$ ).



Slika 9. Zloćudni tumori žlijezda slinovnica prema patohistološkom nalazu

Prema patohistološkoj dijagnozi najčešći zloćudni tumor žlijezda slinovnica je cilindrom koji je zabilježen kod 8 pacijenata. Drugi po učestalosti je adenokarcinom i nalazimo ga u 6 pacijenata. Slijedi planocelularni karcinom zabilježen u 5 pacijenata. Kod 2 pacijenta je dijagnosticiran karcinom acinarnih stanica, jednako kao i duktalni karcinom, te mioepitelini karcinom. Zabilježeni su po jedan limfom (NHL) i jedan mukoepidermoidni karcinom.

#### 4.7. Vrste operacijskog zahvata



Slika 10. Vrste operacijskog zahvata kod ispitanika

Kod 133 ispitanika učinjena je suprafacijalna parotidektomija. Totalnom parotidektomijom je liječeno 32 pacijenta, a ostali operativni zahvati su učinjeni na petero pacijenata.

#### 4.8. Osjetljivost i specifičnost UTZ vođene citopunkcije

Kako bismo definirali točnost citološke dijagnostike uzeli smo u obzir 143 pacijenta kod kojih je dobiven preoperativni citološki nalaz i postoperativni patohistološki nalaz. Rezultate smo klasificirali u četiri kategorije. Stvarno pozitivnih nalaza (kod koji je malignitet prisutan prema citološkom nalazu i prema patohistološkom nalazu) zabilježeno je 17. Stvarno negativnih nalaza (kod kojih nema maligniteta niti prema citološkom nalazu niti prema patohistološkom nalazu) zabilježeno je 115. Lažno pozitivnih nalaza (kod koji je malignitet suspektan u citološkom nalazu, ali ga patohistološki nalaz ne pokazuje) zabilježeno je 5, dok u skupini lažno negativnih nalaza (kod kojih prema citološkom nalazu nije utvrđen malignitet, ali je patohistološkim nalazom malignitet dokazan) imamo zabilježenih 6 ispitanika. Navedeni podatci prikazani su u tablici 4.

Tablica 4. Točnost rezultata dobivenih temeljem citološkog nalaza

LP – lažno pozitivni 5 (3,50%)	SP – stvarno pozitivni 17 (11,89%)
LN – lažno negativni 6 (4,20%)	SN – stvarno negativni 115 (80,42%)

Koristeći se formulom za osjetljivost proizlazi da je točnost identifikacije oboljelih ispitanika, na temelju ultrazvukom vođene citopunkcije 73,91% (osjetljivost =  $SP / SP + LN = 17 / 23 = 0,7391$ ). Drugim riječima, postoji vjerojatnost da će u 73,91% ispitanika kod kojih je citološkom dijagnostikom utvrđen malignitet, on biti potvrđen i patohistološkom dijagnostikom.

Koristeći se formulom za izračunavanje specifičnosti proizlazi da je točnost identifikacije zdravih ispitanika, na temelju ultrazvukom vođene citopunkcije 95,83% (specifičnost =  $SN / SN + LP = 115 / 120 = 0,9583$ ), što bi značilo da u 95,83% slučajeva kojima je citološki utvrđen dobroćudni tumor i nakon patohistološke dijagnostike imat potvrđeni nalaz dobroćudnog tumora.

## 5. Rasprava

U ovom diplomskom radu obuhvaćeno je 170 pacijenata koji su operirani zbog tumora žlijezda slinovnica u desetogodišnjem periodu. Pokazalo se da najviše pacijenata ima preko 60 godina, njih 53,53%. Između 40 i 60 godina bilo je ukupno 40,00% pacijenata, pacijenata između 20 i 40 godina je bilo 6,47%, dok u onih mlađih od 20 godina nije bilo oboljelih. Navedeni rezultati slični su s podacima o incidenciji svih tumora žlijezda slinovnica iz svjetske literature (2, 9,10). Prema velikoj švedskoj studiji koja je obuhvaćala 2465 oboljelih, Wahlberg i suradnici objavili su kako je srednja dob pojavnosti zloćudnih tumora parotide 61,7, nediferenciranih karcinoma i adenokarcinoma 70,2 i 65,0 što se također podudara s našim rezultatima. Međutim, u slučaju ostalih vrsta karcinoma srednja dob je bila nešto niža, 58.3 do 59.9 (11). Nepodudarnost s rezultatima ovog istraživanja je zamijećena u Spirovoj tridesetpetogodišnjoj preglednoj studiji gdje je srednja dob pojavljivanja u benignih tumora iznosila 46 godina, a u zloćudnih 54 godine (12).

Prema spolnoj raspodjeli više tumora je zabilježeno u ženskih ispitanika (52,94%) nego u muškaraca (47,06%), ali nije pronađena statistički značajna razlika ( $p = 0,279$ ). U svjetskoj literaturi navodi se veća incidencija tumora žlijezda slinovnica u žena (12, 13), a s tim podacima se slažu Wahlberg i suradnici koji su zabilježili omjer muškaraca prema ženama 1:1,1. (11) U nekim studijama rezultati su pokazali veću incidenciju tumora žlijezda slinovnica u muškog spola. (9, 10, 14).

Parotidna žlijezda je najčešće sijelo tumora u ovom istraživanju s učestalošću od 91,17%. U submandibularnoj žlijezdi tumor je nađen kod 7,65% pacijenata, dok je u sublingvalnoj žlijezdi zabilježeno 1,18% pacijenata. U malim žlijezdama slinovnicama nije zabilježen niti jedan tumor. Eneroth u svojoj studiji, koja obuhvaća 2,513 tumora žlijezda slinovnica, navodi kako je 80% tumora lokalizirano u parotidnoj žlijezdi, 5- 10% u submandibularnoj žlijezdi i manje

od 1% u sublingvalnoj žlijezdi, što je slično podacima ove studije. Međutim, Eneroth navodi i prisutnost tumora u malim žlijezdama slinovnicama u rasponu od 10 – 15%, dok u ovoj studiji nije zabilježen niti jedan (15). Također, slični podatci ovog istraživanja mogu se pronaći i u studijama drugih autora (12, 13.). Nedostatak ovog istraživanja je da su zbog neadekvatnog bilježenja tumora u malenim žlijezdama slinovnicama oni "promakli" u istraživanju, odnosno nisu se vodili kao tumori žlijezda slinovnica već kao tumori pojedine lokalizacije npr. paranazalnih sinusa, nepca, usne šupljine..., te tako ispada da ih nije bilo, što ne odgovara istini.

U ovom istraživanju, od ukupno 170 pacijenata, patohistološki je dijagnosticirano 84,12% dobroćudnih tumora žlijezda slinovnica, te 15,88% zloćudnih tumora. Speight i Barrett navode kako je otprilike 80 % svih tumora žlijezda slinovnica dobroćudno (6), što je vrlo slično u odnosu na dobivene rezultate ovog rada. Nadalje, Ansari u svojoj studiji na iranskoj populaciji, koja je uključila 130 ispitanika, bilježi incidenciju dobroćudnih tumora od 68,4% i zloćudnih tumora od 31,6% (16). Prema Ansariju, podatci o incidenciji zloćudnih tumora veći su za više od 50% u odnosu na podatke ovog rada. Kao najčešći dobroćudni tumor žlijezda slinovnica u ovom istraživanju zabilježen je Warthin s učestalošću od 47,02%. Podatci iz literature nisu u skladu s dobivenim rezultatima, a razlog tako visoke učestalosti nije jasan. Bataskis i El – Naggari navode kako je incidencija Warthinovog tumora tek 14% (17), a prema svjetskoj literaturi najčešći dobroćudni tumor žlijezda slinovnica jest pleomorfni adenom (5, 6, 12, 15, 18). Prema Carlsonu i Schlieveu 27,9% zloćudnih tumora činili su mukoepidermoidni karcinomi, 20,9% adenoidni cistični karcinomi, 14,6% karcinom acinarnih stanica i 2,8% adenokarcinomi (19). Navedeni podatci se ne poklapaju s rezultatima ovog istraživanja gdje je kao najčešći zloćudni tumor zabilježen cilindrom, 29,63%, drugi po učestalosti je adenokarcinom, 22,22%, a treći jest planocelularni karcinom, 18,52%. Mukoepidermoidni karcinom je zabilježen tek kod 3,70% pacijenata. Podatci iz svjetske

literature (5, 6, 13, 20, 21) slični su podacima Carlsona i Schlieva, te se ne podudaraju s dobivenim rezultatima ovog istraživanja. Tumori žlijezda slinovnica su veliki izazov za patologe. Uglavnom je to zbog kompleksne klasifikacije i vrlo rijetkog pojavljivanja pojedinih vrsta tumora koje uz to mogu pokazivati široki spektar morfološke raznolikosti. Uspoređivanje uzoraka biopsije s primjerima iz atlasa ili čak dosadašnje iskustvo mogu biti vrijedne i korisne metode, međutim ponekad mogu dovesti do krivih zaključaka jer se različite vrste tumora mogu isto prezentirati. Tipični primjeri su cilindrom, niski stupanj polimorfnog adenokarcinoma i pleomorfni adenom kod koji je ponekad gotovo nemoguće postaviti dijagnozu zbog velike sličnosti navedenih tumora. (6)

Suprafacijalna parotidektomija izvedena je u 77,56% pacijenata, totalna parotidektomija učinjena je u 18,82% pacijenata, a ostali operativni zahvati, u koje spada ekstripacija žlijezde, učinjeni su u 2,94% pacijenata. Sličnu podatci su dobiveni iz Spirove pregledne studije koja je obuhvaćala 2,807 pacijenta u razdoblju od 35 godina. Suprafacijalna parotidektomija je izvedena u 97% pacijenata s dobroćudnim tumorima, te u 61% pacijenata s zloćudnim tumorima (12). Nadalje, prema službenim Nacionalnim multidisciplinarnim smjernicama Ujedinjenog Kraljevstva iz 2016., u slučaju normalne funkcije facijalnog živca, isti se mora sačuvati tijekom operacijskog zahvata (22).

Od ukupno 170 pacijenata, njih 143 su imali i preoperativni citološki nalaz i postoperativni patohistološki nalaz. Koristeći se formulama za izračunavanje osjetljivosti i specifičnosti proizlazi da je točnost ultrazvukom vođene citopunkcije u identificiranju bolesnih pacijenata 73,91% (osjetljivost), dok je točnost identifikacije u zdravih ispitanika 95,83% (specifičnost). Rezultati osjetljivosti i specifičnosti ovog diplomskog rada uspoređeni s drugim istraživanjima pokazuju slične vrijednosti. Prema Paiku i suradnicima osjetljivost iznosi 89,7%, a specifičnost 96,3% (23), kod Lurieja i suradnika je dobivena nešto niža osjetljivost u



vrijednosti od 66% i specifičnost od 100% (24), te je kod Shettyija i Geethamanija osjetljivost iznosila 94,4%, a specifičnost 100% (25).

## 6. Zaključci

1. Najveća incidencija tumora žlijezda slinovnica je u starijih od 60 godina (53,53%).
2. Pojavnost tumora prema spolu ne pokazuje statistički značajnu razliku ( $p=0,279$ ).
3. Tumori žlijezda slinovnica se neznatno češće javljaju na desnoj strani (47,65%) u odnosu na lijevu stranu (46,47%).
4. Najčešće sijelo tumora žlijezda slinovnica jest parotidna žlijezda (91,17%).
5. Od 143 pacijenata koji su imali valjani citološki nalaz kod 9,41% postavljena je sumnja na zloćudnost.
6. Prema citološkom nalazu najčešći dobroćudni tumor žlijezda slinovnica je Warthinov tumor koji je zabilježen kod 49,61% pacijenata, dok je najčešći od zloćudnih tumora adenokarcinom zabilježen kod 43,75% pacijenata.
7. Prema patohistološkom nalazu kod njih 15,88% postavljena je dijagnoza zloćudnog tumora žlijeda slinovnica.
8. Prema patohistološkom nalazu najčešći dobroćudni tumor je Warthinov tumor koji je zabilježen kod 49,65% pacijenata, dok je najčešći od zloćudnih tumora cilindrom zabilježen kod 29,63% pacijenata.
9. Najčešće izvođena vrsta operativnog zahvata bila je suprafacijalna parotidektomija 77,65%.
10. Ultrazvučno vođena citološka punkcija (FNAC) pokazala je osjetljivost od 73,91% i visoku specifičnost od 95,83%.

## 7. Sažetak

Tumori žlijezda slinovnica čine 3 – 6 % tumora glave i vrata. Pripadaju heterogenoj skupini neoplazmi i većinom su dobroćudni, dok zloćudne nalazimo u 20% slučajeva. Tumori su u 80% slučajeva lokalizirani u parotidi. Kao preoperativni dijagnostički postupak izvodi se ultrazvukom vođena citološka punkcija (FNAC), a konačna dijagnoza dobiva se patohistološkom analizom operativno uklonjenog tumorskog tkiva.

Ovo istraživanje obuhvaća 170 pacijenata kirurški liječenih od tumora žlijezda slinovnica u razdoblju od deset godina (2009. – 2019.), hospitaliziranih na Klinici za maksilofacijalnu kirurgiju. Svrha rada bila je ispitati učestalost pojedine patohistološke vrste tumora žlijezda slinovnica, usporediti citološki i patohistološki nalaz kod istog pacijenta, te odrediti specifičnost i senzitivnost citopunkcije.

Dobiveni rezultati pokazali su kako je najveća incidencija u starijih od 60 godina, a pojavnost tumora prema spolu nije statistički značajna. Tumori se neznatno češće javljaju na desnoj strani, a kao najčešće sjelo tumora pokazala se parotidna žlijezda. Najzastupljeniji su dobroćudni tumori od kojih je najčešći Warthinov tumor, dok je od zloćudnih najčešći cilindrom. Suprafacijalna parotidektomija je najčešće izvođena operacija. Ultrazvučno vođena citološka punkcija (FNAC) pokazala je osjetljivost od 73,91% i visoku specifičnost od 95,83%.

Ključne riječi: tumori žlijezda slinovnica, Warthinov tumor, pleomorfni adenom, FNAC, cilindrom, mukoepidermoidni karcinom

## 8. Summary

Salivary gland tumors make up 3 - 6% of head and neck tumors. They are heterogeneous group of neoplasms and are mostly benign, while malignant are found in 20% of cases. Tumors are localized in the parotid gland in 80% of cases, and less frequently in the other salivary glands. FNAC is preoperative diagnostic procedure and the final diagnosis is obtained by pathohistological analysis.

This study includes 170 patients with salivary gland tumors over a period of ten years (2009 - 2019), hospitalized at the Maxillofacial Surgery Clinic. The purpose of this study was to show the incidence of the salivary gland tumors, to compare cytological and pathohistological findings in the same patient, and to determine the specificity and sensitivity of cytopuncture.

The results showed that the highest incidence is in those older than 60 years, and the incidence of tumors by gender is not statistically significant. Tumors occurs more often on the right side, and the parotid gland is the most common site. The most common are benign tumors, of which Warthin's tumor is the most common, while cylindroma is the most common of malignant tumors. Suprafacial parotidectomy is most often performed operation. FNAC showed a sensitivity of 73.91% and a high specificity of 95.83%.

Key words: salivary gland tumors, Warthin tumor, pleomorphic adenoma, FNAC, cylindroma, mucoepidermoid carcinoma

## 9. Literatura

1. Ivica Lukšić i sur. Maksilofacijalna kirurgija. Tumori žlijezda slinovnica. 1. izd. Zagreb: Medicinski fakultet Sveučilišta u Zagrebu; Naklada Ljevak; 2019.
2. Carlson, E. and Ord, R., 2008. Textbook And Color Atlas Of Salivary Gland Pathology. Ames, Iowa: Wiley-Blackwell.
3. Ghannam M, Singh P. Anatomy, Head and Neck, Salivary Glands [Internet]. Ncbi.nlm.nih.gov. 2020 [cited 16 June 2020]. Available from: <https://www.ncbi.nlm.nih.gov/books/NBK538325/>
4. To, V., Chan, J., Tsang, R. and Wei, W., 2012. Review of Salivary Gland Neoplasms. ISRN Otolaryngology, 2012, pp.1-6.
5. Salivary Gland Neoplasms: Practice Essentials, Etiology, Pathophysiology [Internet]. Emedicine.medscape.com. 2020 [cited 16 June 2020]. Available from: <https://emedicine.medscape.com/article/852373-overview#showall>
6. Speight P, Barrett A. Salivary gland tumours. Oral Diseases. 2002;8(5):229-240.
7. Jakšić A, Belušić-Gobić M, Cerović R, Dekanić A, Zamolo G, Štemberger C. Fine Needle Aspiration Cytology (FNAC) in diagnosis of salivary gland tumours. Medicina Fluminensis. 2019;55(3):291-295.
8. Ivana Kolčić, Ariana Vorko-Jović i sur. Sveučilišni udžbenik Epidemiologija. 3. izd. Zagreb; Medicinska naklada; 2012
9. Lin H, Limesand K, Ann D. Current State of Knowledge on Salivary Gland Cancers. Critical Reviews™ in Oncogenesis. 2018;23(3-4):139-151.
10. Stodulski D, Mikaszewski B, Majewska H, Kuczkowski J. Parotid salivary duct carcinoma: a single institution's 20-year experience. European Archives of Oto-Rhino-Laryngology. 2019;276(7):2031-2038.

11. Wahlberg P. Carcinoma of the parotid and submandibular glands—a study of survival in 2465 patients. *Oral Oncology*. 2002;38(7):706-713.
12. Spiro R. Salivary neoplasms: Overview of a 35-year experience with 2,807 patients. *Head & Neck Surgery*. 1986;8(3):177-184.
13. Alvi S, Chudek D, Limaïem F. Cancer, Parotid [Internet]. Ncbi.nlm.nih.gov. 2020 [cited 16 June 2020]. Available from:  
<https://www.ncbi.nlm.nih.gov/books/NBK538340/>
14. Jechova A, Kuchar M, Novak S, Koucky V, Dostalova L, Zabrodsky M et al. The role of fine-needle aspiration biopsy (FNAB) in Warthin tumour diagnosis and management. *European Archives of Oto-Rhino-Laryngology*. 2019;276(10):2941-2946.
15. Eneroth C. Salivary gland tumors in the parotid gland, submandibular gland, and the palate region. *Cancer*. 1971;27(6):1415-1418.
16. Ansari M. Salivary Gland Tumors in an Iranian Population: A Retrospective Study of 130 Cases. *Journal of Oral and Maxillofacial Surgery*. 2007;65(11):2187-2194.
17. Batsakis J, El-Naggar A. Warthin's Tumor. *Annals of Otology, Rhinology & Laryngology*. 1990;99(7):588-591.
18. Lee Y, Wong K, King A, Ahuja A. Imaging of salivary gland tumours. *European Journal of Radiology*. 2008;66(3):419-436.
19. Carlson E, Schlieve T. Salivary Gland Malignancies. *Oral and Maxillofacial Surgery Clinics of North America*. 2019;31(1):125-144.
20. Wang X, Luo Y, Li M, Yan H, Sun M, Fan T. Management of salivary gland carcinomas - a review. *Oncotarget*. 2016;8(3):3946-3956.
21. Son E, Panwar A, Mosher C, Lydiatt D. Cancers of the Major Salivary Gland. *Journal of Oncology Practice*. 2018;14(2):99-108.

22. Sood S, McGurk M, Vaz F. Management of Salivary Gland Tumours: United Kingdom National Multidisciplinary Guidelines. *The Journal of Laryngology & Otology*. 2016;130(S2):S142-S149.
23. Paik I, Lee HK, Lee YD. The role of fine needle aspiration cytology of salivary gland tumours. *J Korean Surg Soc*. 1999;57:533–40
24. Lurie M, Misselevitch I, Fradis M. Diagnostic value of fine-needle aspiration from parotid gland lesions. *Isr Med Assoc J*. 2002;4:681–3.
25. Shetty A, Geethamani V. Role of fine-needle aspiration cytology in the diagnosis of major salivary gland tumors: A study with histological and clinical correlation. *Journal of Oral and Maxillofacial Pathology*. 2016;20(2):224.

## 10. Životopis

Mia Klapan rođena je 14.08.1994. godine u Rijeci. Prva četiri razreda završava u Područnoj školi Šmrika, a svoje školovanje do osmog razreda nastavlja i završava u Osnovnoj školi Kraljevica. Nakon osnovne škole upisuje Prvu Sušačku Hrvatsku gimnaziju, opći smjer. Integrirani preddiplomski i diplomski Studij medicine upisuje 2014. godine na Medicinskom fakultetu Sveučilišta u Rijeci. Od 2014. godine postaje aktivna članica CroMSIC-a i SOSS-a, 2017.godine obavlja funkciju asistenta lokalnog dužnosnika za reproduktivno zdravlje i prava uključujući HIV i AIDS, te 2018. godine postaje lokalni dužnosnik za znanstvene razmjene. Pod mentorstvom doc. dr. sc. Ivane Mikolašević, od 2017.godine, sudjeluje u radu NAFLD ambulante, organiziranju kongresa 1st European Conference of Young Gastroenterologists, te mnogim drugim znanstveno-istraživačkim aktivnostima.