

ATOPIJSKI DERMATITIS: KLINIČKA SLIKA I SUVREMENA TEAPIJA

Krčelić, Lucija

Master's thesis / Diplomski rad

2020

Degree Grantor / Ustanova koja je dodijelila akademski / stručni stupanj: **University of Rijeka, Faculty of Medicine / Sveučilište u Rijeci, Medicinski fakultet**

Permanent link / Trajna poveznica: <https://um.nsk.hr/um:nbn:hr:184:347558>

Rights / Prava: [In copyright](#) / [Zaštićeno autorskim pravom.](#)

Download date / Datum preuzimanja: **2024-07-17**



Repository / Repozitorij:

[Repository of the University of Rijeka, Faculty of Medicine - FMRI Repository](#)



SVEUČILIŠTE U RIJECI

MEDICINSKI FAKULTET

INTEGRIRANI PREDDIPLOMSKI I DIPLOMSKI

SVEUČILIŠNI STUDIJ MEDICINE

Lucija Krčelić

ATOPIJSKI DERMATITIS: KLINIČKA SLIKA I SUVREMENA TERAPIJA

Diplomski rad

Rijeka, 2020.

SVEUČILIŠTE U RIJECI

MEDICINSKI FAKULTET

INTEGRIRANI PREDDIPLOMSKI I DIPLOMSKI

SVEUČILIŠNI STUDIJ MEDICINE

Lucija Krčelić

ATOPIJSKI DERMATITIS: KLINIČKA SLIKA I SUVREMENA TERAPIJA

Diplomski rad

Rijeka, 2020.

Mentor rada: Prof.dr.sc. Larisa Prpić Massari

Diplomski rad ocijenjen je dana _____ na Katedri za dermatovenerologiju Medicinskog fakulteta Sveučilišta u Rijeci, pred povjerenstvom u sastavu:

1. Prof.dr.sc. Marija Kaštelan

2. Prof.dr.sc. Sandra Peternel

3. Prof.dr.sc. Srđan Banac

Rad sadrži 42 stranice, 5 slika, i 60 literaturnih navoda.

ZAHVALA

Zahvaljujem se svojoj mentorici prof.dr.sc. Larisi Prpić Massari na strpljenju, razumijevanju, usmjeravanju i stručnoj pomoći u izradi ovog diplomskog rada.

Veliko hvala mojim roditeljima, bratu i prijateljima na velikoj podršci tijekom studija čime su mi uvelike olakšali ovih 6 godina školovanja.

POPIS SKRAĆENICA I AKRONIMA

AD – atopijski dermatitis

ADHD - engl. Attention Deficit Hyperactivity Disorder

BMI – engl. body mass index

TSST-1 – engl. toxic shock syndrome toxin

MRSA – meticilin rezistentan *S. aureus*

MCV – molluscum contagiosum virus

PDE - fosfodiesteraza

cAMP – ciklički adenzin monofosfat

JAK – janus kinaza

CyA – ciklosporin A

AZA - azatioprin

MTX - metotreksat

MMF – mikofenolat - mofetil

IL - interleukin

LFA-3 – engl. lymphocyte function-associated antigen 3

ASIT – alergen specifična imunoterapija

SADRŽAJ

1. UVOD	1
2. SVRHA RADA	3
3. KLINIČKI TIJEK ATOPIJSKOG DERMATITISA	4
3.1. Dojenačka dob	5
3.2. Dječja dob	5
3.3. Odrasla dob	7
3.4. Atopijski ekcem šaka	7
4. KLINIČKE ZNAČAJKE POVEZANE S ATOPIJSKIM DERMATITISOM (STIGME ATOPIJE)	8
5. POREMEĆAJI POVEZANI S ATOPIJSKIM DERMATITISOM	11
5.1. Druge manifestacije atopije	11
5.2. Suha koža	11
5.3. Drugi oblici dermatitisa	11
5.4. Alergije na hranu	12
5.5. Alopecija	12
5.6. Urtikarija	12
6. KOMPLIKACIJE ATOPIJSKOG DERMATITISA	13
6.1. Bakterijske infekcije	13
6.2. Virusne infekcije	14
6.3. Poremećaji u rastu	15
6.4. Eritrodermija	16
6.5. Okularne abnormalnosti	16
7. LIJEČENJE ATOPIJSKOG DERMATITISA	17
7.1. Opće mjere	17
7.1.1. Edukacija	17
7.1.2. Prevencija	17

7.1.3. <i>Higijena i njega kože</i>	18
7.2. Lokalno farmakološko liječenje	19
8.2.1. <i>Lokalni kortikosteroidi</i>	19
7.2.2. <i>Lokalni inhibitori kalcineurina</i>	20
7.2.3. <i>Lokalni antibiotici i antiseptici</i>	21
7.2.4. <i>Preparati katrana</i>	21
7.2.5. <i>Krisaborol i inhibitori Janus-kinaze</i>	21
7.3. Fototerapija	22
7.4. Sistemsko farmakološko liječenje	23
7.4.1. <i>Sistemski imunosupresivi</i>	23
7.4.2. <i>Sistemski antihistaminici</i>	24
7.4.3. <i>Biološka terapija</i>	25
7.4.4. <i>Sustavni JAK inhibitori</i>	26
7.5. Specifična imunoterapija	27
8. RASPRAVA	29
9. ZAKLJUČCI	31
11. SUMMARY	33
12. LITERATURA	34
13. ŽIVOTOPIS	42

1. UVOD

Atopijski dermatitis je sve češća upalna bolest u dječjoj populaciji. Obilježava ju kroničan, recidivirajući karakter, a uobičajeno se pojavljuje u osoba s genskom predispozicijom prema atopijskim bolestima te često dolazi združena sa alergijskim rinitisom i/ili astmom. Prevalencija ove bolesti je u porastu te se procjenjuje da je u industrijskim zemljama zahvaćeno 15-30% djece i 2-10% odraslih, što govori o porastu za dva do tri puta u zadnjih tridesetak godina (1). Istraživanje objavljeno 2013. godine, a provedeno na području sjeverozapadne Hrvatske u osmogodišnjem periodu govori o značajnijem porastu prevalencije atopijskog dermatitisa sa 10,6% na 14,1% u dobnoj skupini djece od 6-7 godina, što govori u prilog postojanja trenda porasta ove bolesti, ali i drugih povezanih alergijskih bolesti u Republici Hrvatskoj (2).

Etiopatogeneza je složena i još nije u potpunosti razjašnjena, ali se smatra da je bolest uvjetovana kombinacijom genske predispozicije i okolišnih čimbenika. Od patogenetskih mehanizama nastanka spominju se poremećena funkcija epidermalne barijere, imunskog odgovora, kolonizacija kože mikroorganizmima i pojačana sklonost infekcijama, a simptomi se aktiviraju uz psihološki stres (1). Poremećaji u proteinima barijere kože, poput smanjene ekspresije filagrina, te mutacije s gubitkom funkcije filagrinskog gena (gen FLG) predstavljaju promjene zamjećene u oboljelih od atopijskog dermatitisa, te drugih povezanih kožnih bolesti poput ihtioze (3).

Hanifin i Rajka su 1980. godine odredili velike i male kriterije kliničke slike za postavljanje dijagnoze ove bolesti, a 2014. godine predloženi su njihovi revidirani kriteriji koji su sada dijagnostički standard. Zahvaljujući velikom broju istraživanja razmatra se određivanje serumske razine novih potencijalnih biomarkera, kao što su IL-16, IL-18, IL-31 te brojnih drugih citokina i kemokina, a njihova inhibicija je temelj ideje biološke terapije kao nove vrste liječenja ove bolesti (1). Bez obzira da li su akutne ili kronične, kožne bolesti

imaju negativan utjecaj na psihičko stanje oboljelog, socijalne odnose i dnevne aktivnosti bolesnika te stoga predstavljaju velik javnozdravstveni problem (4).

2. SVRHA RADA

Atopijski dermatitis je bolest koja je sve češća u svijetu, pa i hrvatskoj populaciji. Posljednja istraživanja pokazuju velik utjecaj stresa i emocionalnih čimbenika na pojavu bolesti, a oni su neizostavan dio suvremenog stila života. Stoga je svrha ovog rada prikazati klinička obilježja ove sve učestalije dermatoze te načine standardnog i suvremenog liječenja s naglaskom na najnovije biološke lijekove.

3. KLINIČKI TIJEK ATOPIJSKOG DERMATITISA

S obzirom na dob u kojoj se kožne promjene javljaju, te njihov izgled i distribuciju, atopijski dermatitis ima tri kliničke prezentacije: atopijski dermatitis dojenačke, dječje i odrasle dobi (4).

Kod najvećeg broja pacijenata bolest se prvi put pojavljuje u dojenačkoj dobi, najčešće poslije navršenog drugog mjeseca života, a u čak 90% slučajeva početak se javlja nakon navršenih pet godina. Bolest obično spontano nestane s pubertetom ili adolescencijom iako manji broj bolesnika ima promjene i u odrasloj životnoj dobi (4).

U svakom od ova tri stadija mogu se pojaviti akutne, subakutne i kronične kožne promjene, iako se akutne češće pronalaze u dječjoj dobi, a kronične u odrasloj. Akutne kožne promjene atopijskog dermatitisa prezentiraju se kao izrazito pruritične eritematozne papule i tanki plakovi sa sekundarno nastalim ekzorijacijama. Mogu se pojaviti i mjehurići te serozne kruste. Subakutne kožne promjene vidljive su kao eritematozne papule i plakovi uz prisutno ljuštenje i ekzorijacije, dok su zadebljali, hiperkeratotični plakovi uz lihenifikaciju i prurigo nodularis karakteristični za kroničan oblik atopijskog dermatitisa (4).

Zajedničke osobine svih stadija bolesti neovisno o dobi su svrbež i suhoća kože, dok oblik i distribucija promjena varira s obzirom na dob. Svrbež može biti prisutan tijekom dana, ali je intenzivniji tijekom večeri i noći (4). Kao posljedica svrbeža i češanja nastaju ekzorijacije koje potom mogu dovesti do postinflamatorne hiperpigmentacije, hipopigmentacije ili depigmentacije (5).

Studije su pokazale da 80% svih bolesnika s atopijskim dermatitisom kasnije u životu razvije alergijski rinitis ili astmu. S njihovom pojavom dolazi do poboljšanja simptoma atopijskog dermatitisa, koji se međutim može ponovno reaktivirati kasnije u životu. Oko 40% svih bolesnika sa atopijskim dermatitisom u dječjoj dobi nastaviti će ispoljavati simptome bolesti i u odrasloj dobi, ili će imati povremene reaktivacije tijekom života (5).

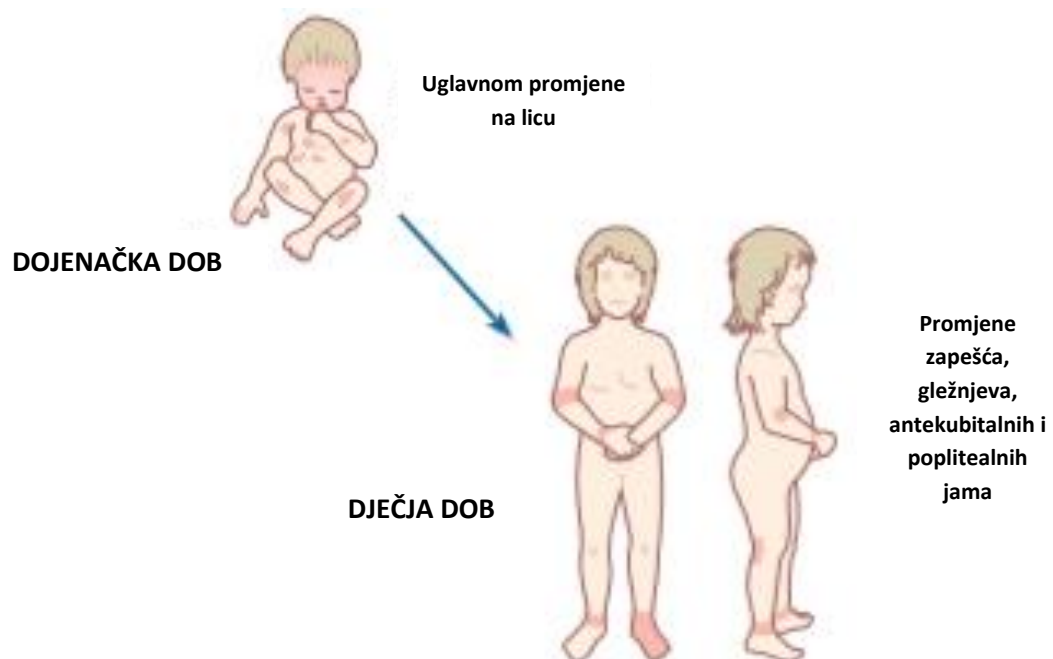
3.1. Dojenačka dob

Atopijski dermatitis dojenačke dobi definiran je kao pojava atopijskog dermatitisa u dobi prije 2 godine života, točnije najčešće između drugog i šestog mjeseca života (6). Kožne promjene se sastoje od eritema te diskretnih i konfluirajućih papula koje se pojavljuju prvo na licu i tjemenu, dok je pelensko područje uglavnom pošteđeno (Slika 1). Svrbež je jak te se na takvim lezijama zbog nekontroliranog češanja javljaju ekzorijacije i sekundarne bakterijske infekcije praćene eksudacijom i krustama. Opsežne sekundarne infekcije dovode i do limfadenopatije. S obzirom na veliki broj vanjskih provocirajućih čimbenika u ovom razdoblju života, kao što su rast zubi, respiratorne infekcije, emocionalne i klimatske promjene, bolest ima kroničan i recidivirajuć tijek, s recidivima potaknutim navedenim čimbenicima (4,5).

3.2. Dječja dob

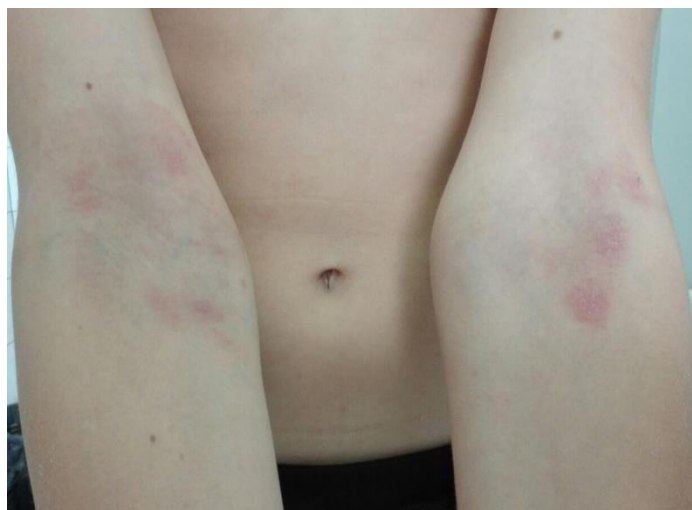S prelaskom iz dojenačke u dječju dob, u dobi od 2 do 12 godina, lezije atopijskog dermatitisa počinju morfološki sve više izgledati kao lezije odrasle dobi (4). S odrastanjem mijenja se i distribucija lezija, pa se tako djeca prezentiraju sa suhim, lihenificiranim papulama i plakovima koji prekrivaju zapešća, gležnjeve, te antekubitalne i poplitealne jame (Slika 1 i 2) (6). Promjene koje se javljaju na šakama mogu zahvatiti i nokte (5). Distribucija promjena na licu je rijetka nego u dojenačkoj dobi, ali ako one ipak postoje, uglavnom se nalaze u periorbitalnom i perioralnom području, za razliku od područja obraza, čela i brade kao što je to slučaj u dojenčadi (6). Česta je i pojava promjena na bočnim dijelovima vrata, gdje mogu stvarati retikularnu pigmentnu formaciju poznatiju kao „prljavi vrat atopičara“ (od engl. „*atopic dirty neck*“) (5). U ovom stadiju svrbež je također jako izražen te su vidljive sekundarne promjene kao što su ekzorijacije i lihenifikacija. S obzirom da je svrbež izraženiji tijekom noći, zbog noćnog češanja može doći do lošije kvalitete sna i kroničnog

umora. Postoji povezanost između težine atopijskog dermatitisa u dječjoj dobi i povećanog rizika od razvoja poremećaja pažnje s hiperreaktivnošću (od engl. *Attention Deficit Hyperreactivity Disorder - ADHD*). Osim toga, djeca s težim slučajevima atopijskog dermatitisa češće imaju povećan indeks tjelesne mase (od engl. *body mass index - BMI*) (6).



Slika 1. Distribucija promjena u dojenačkoj i dječjoj dobi.

(Prilagođeno prema Soutor C, Hordinsky M. Clinical Dermatology (Lange Medical Books). US: McGraw-Hill Education. 2013; 52-56.)



Slika 2. Atopijski dermatitis dječje dobi.

(Izvor: Prpić Massari L., Klinika za dermatovenerologiju, KBC Rijeka)

3.3. Odrasla dob

Odrasli stadij atopijskog dermatitisa započinje u pubertetu te se nastavlja tijekom odrasle dobi. Kožne promjene nalazimo primarno na fleksornim površinama ekstremiteta te na području lica i vrata. Kod starijih osoba promjene se mogu naći na ograničenim dijelovima tijela, primjerice na rukama, bradavicama ili vjeđama. Karakteristično obilježje ovih promjena su simetrične, suhe, prhutave papule ili plakovi, a česte su i sekundarne promjene – lihenifikacija i ekzorijacije uslijed češanja (6). Pri vrlo teškim slučajevima atopijskog dermatitisa odrasle dobi može se naći i generalizirani ekfolijativni eritem (4). Učestalo se javlja i fotosenzitivnost (5).

3.4. Atopijski ekcem šaka

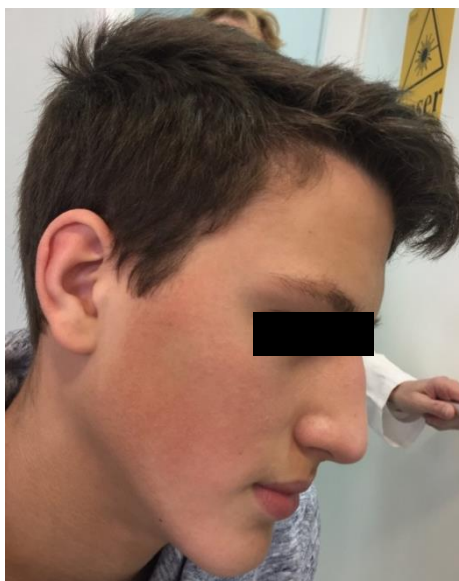Zahvaćenost šaka kod osoba oboljelih od atopijskog dermatitisa iznosi oko 70%, a često su one i prvo mjesto pojave lezija. Najčešći tip je kronični dorzalni ekcem, koji je simetričan, lihenificiran, i pojavljuje se u područjima zglobova prstiju. Dlanovi mogu također biti uključeni. Zahvaćenost stopala je česta, te otprilike polovica pacijenata s ekcemom šaka imat

će i ekcem stopala (7,8). Mrljasti, lihenificiran ekcem šaka je učestala manifestacija atopijskog dermatitisa u dječjoj dobi. Obično su zahvaćeni i nokti. Difuzan, kroničan, lihenificirani ekcem šaka češće pronalazimo u tipu atopijskog dermatitisa koji se produžuje i u odraslu dob (4).

4. KLINIČKE ZNAČAJKE POVEZANE S ATOPIJSKIM DERMATITISOM (STIGME ATOPIJE)

Pruritus ili svrbež definiran je kao nelagodna senzacija koja pobuđuje potrebu za češanjem kako bi se ublažila ili potpuno nestala. Jedan je od najvažnijih simptoma kožnih upalnih i alergijskih bolesti. Svrbež se javlja u 87-100% osoba oboljelih od atopijskog dermatitisa. Izraženiji je noću kada je prisutno i prolongirano češanje, te su stoga problemi sa spavanjem učestali kod osoba s atopijskim dermatitisom. Intenzivan svrbež negativno utječe na kvalitetu života i opće psihosocijalno stanje osobe. Psihosocijalni komorbiditeti kod oboljelih osoba obuhvaćaju manjak sna, depresiju, agitaciju, tjeskobu, promjenjene prehrambene navike, smanjeno samopouzdanje i poteškoće s koncentracijom (9,10).

Keratosis pilaris je stanje koje se često nalazi u korelaciji s atopijskim dermatitisom. Karakterizira ju hiperkeratoza i eritem oko folikula dlaka što dovodi do začepljenja gornjeg dijela samog folikula. Klinički se prezentira eritematoznim, sitnim, folikularno smještenim papulama na obrazima, ekstenzornim stranama nadlaktica i prednjim stranama bedara. Početak je najčešći u dječjoj dobi, ali se ponekad nastavi i u odraslih (Slika 3) (4).

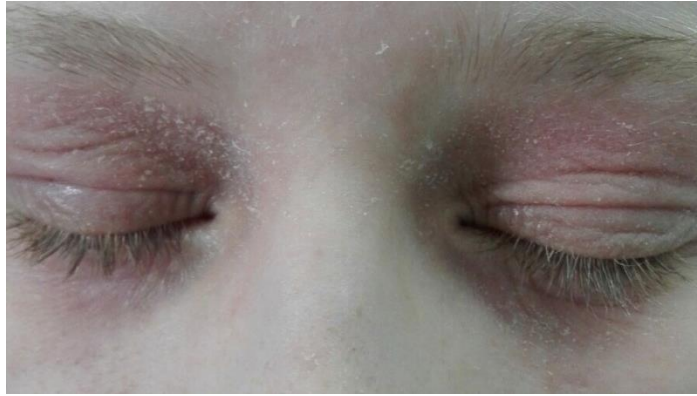

Slika 3. Keratosis pilaris na obrazima.

(Izvor: Prpić Massari L, Klinika za dermatovenerologiju, KBC Rijeka)

Ichtyosis vulgaris je poremećaj se nasljeđuje autosomno-dominantno, a karakteriziran je pretjeranim ljuštenjem kože, posebice na području listova. Otprilike 50% oboljelih od ihtioze ima atopijski dermatitis. Pacijenti uz to imaju hiperlinearne dlanove i generalno suhu kožu. Pacijenti opisuju pogoršanje simptoma tijekom hladnijih mjeseci. Bolesnici s ihtiozom imaju teži oblik atopijskog dermatitisa te povećan rizik razvoja respiratornih alergijskih bolesti (4).

Dennie-Morgan linije, nazvane još i atopijski nabori, označavaju tamne linije, odnosno nabore, ispod donjih vjeđa, a koje nastaju radi ekcema i kasnije lihenifikacije vjeđa (4). Prisutne su u 25% osoba oboljelih od atopijskog dermatitisa. Obično je nabor simetričan, a može se primijetiti već nakon rođenja. Nabor nastaje blizu unutarnjeg ocnog kuta, a širi se prema vanjskom, te obuhvaća otprilike jednu polovicu ili dvije trećine donje vjeđe (Slika 4). U oboljelih osoba, a pogotovo pedijatrijskoj populaciji, često su nalaz i diskoloracija kože ispod donjih vjeđa. Ovo je osobito čest nalaz kod alergijskog rinokonjunktivitisa te se smatra da su rezultat venske staze prouzrokovane nazalnom kongestijom (3).



Slika 4. Atopijski dermatitis vjeda, periorbitalni edem i Dennie-Morgan linije.

(Izvor: Prpić Massari L, Klinika za dermatovenerologiju, KBC Rijeka)

Palmoplantarna hiperlinearnost je česta pojava kod oboljelih od atopijskog dermatitisa, a prisutna je uglavnom u školskoj dobi. Obolježje ovog stanja su prominentnije linije na dlanovima i tabanima (11).

Pityriasis alba se uglavnom nalazi kod djece i adolescenata, a većina bolesnika u povijesti bolesti ima prisutnu atopiju. Karakteriziraju ju ovalne ili okrugle makule i mrlje, s prisutnim blagim ljuštenjem i diskretnim svrbežom. Lezije su isprva blago eritematozne, a kroz vrijeme postaju hipopigmentirane. Izlaganje suncu pojačava izgled lezija. Pronalaze se na licu, rukama i gornjem dijelu trupa, a jače se primjećuju kod osoba tamnije puti (12).

Heilitis, odnosno suhe, „ispucale“ usnice su često prisutne kod novorođenčadi i djece s atopijskim dermatitisom, dok su rijeđe u odrasloj dobi. Alergijski potaknut heilitis uzrok je ukupno 22% svih slučajeva angularnog heilitisa i 25-34% generaliziranog heilitisa (13).

Lichen simplex chronicus obuhvaća promjene obilježene kroničnim svrbežom i češanjem što može dovesti do zadebljale, tamnije pigmentirane kože te se često dovodi u vezu s atopijskim dermatitisom (14).

Prurigo nodularis su kožne promjene obilježene multiplim, tvrdim, ružičasto obojenim nodulima najčešće smještenim na ekstenzornim stranama ekstremiteta. Promjene su praćene

intenzivnim svrbežom te se mogu pojaviti u bilo kojoj dobi. Međutim, ako se jave u odraslih mogu biti jedan od prvih znakova atopijskog dermatitisa (15).

5. POREMEĆAJI POVEZANI S ATOPIJSKIM DERMATITISOM

5.1. Druge manifestacije atopije

Atopijski dermatitis, astma i alergijski rinitis su atopijske bolesti koje se često javljaju kod djece, a među kojima etiopatogenetski postoji čvrsta povezanost. Pojava atopijskog dermatitisa, astme i alergijskog rinitisa je često i udružena, te se astma i alergijski rinitis pojavljuju u otprilike 30-50% svih slučajeva atopijskog dermatitisa, a njihovom pojavom se atopijski dermatitis ponekad u potpunosti povlači. U trijasu ovih poremećaja, atopijski dermatitis je obično prvi koji se pojavljuje (16). Podležeca atopija se smatra faktorom koji povezuje sva tri stanja, a termin „atopijski marš“ (od engl. *atopic march*) je osmišljen kako bi objasnio ovu sekvencijalnu pojavu atopije (17).

5.2. Suha koža

Disfunkcionalna kožna barijera predstavlja ključnu komponentu u razvoju atopijskog dermatitisa. Klinička prezentacija suhe kože, jedne od glavnih obilježja atopijskog dermatitisa, upućuje na neadekvatnu kožnu barijeru i korelira s povećanim transdermalnim gubitkom vode. Istraživanja također govore u prilog abnormalne sinteze ceramida (18).

5.3. Drugi oblici dermatitisa

Drugi oblici dermatitisa, posebice seboroični dermatitis, te kontaktni dermatitis, česti su kod djece s atopijom (19).

Seboroični dermatitis novorođenačke i rane dojenačke dobi je upalna bolest kože nepoznatog uzroka koju obilježavaju eritematozne, ljuskave lezije vlasišta, lica i kožnih

nabara, posebice pelenske regije. Uglavnom započinje prije atopijskog dermatitisa, a često je nemoguće razlikovati ova dva poremećaja. Također kod velikog broja djece seboroični dermatitis progredira u atopijski dermatitis (20). Nadalje, obzirom da pacijenti s atopijskim dermatitisom imaju oštećenu kožu, te povećanu penetrabilnost alergena, i imunu disregulaciju, a povećana je uporaba emolijensa i topičkih lijekova, predisponirani su više i za razvoj alergijskog kontaktnog dermatitisa. Alergijski kontaktni dermatitis je veliki klinički problem kod djece i odraslih s atopijskim dermatitisom (20).

5.4. Alergije na hranu

Atopijski dermatitis je povezan sa većom učestalošću alergije na hranu (21). Kliničke studije pokazuju prevalenciju u 20 do 80% slučajeva. Najčešći prehrambeni alergeni su mlijeko i mliječni proizvodi, kikiriki, jaja, soja, pšenica i morski plodovi (22).

5.5. Alopecija

Alopecia areata (AA) je relativno česta bolest s globalnom prevalencijom od 0,1-0,2%. Iako etiologija bolesti još nije razjašnjena, smatra se da nastaje zbog autoimunog napada na folikule dlaka, a incidencija joj je vidno povećana u osoba oboljelih od atopijskog dermatitisa (23).

5.6. Urtikarija

Veći broj slučajeva urtikarije se ne mogu dokazano povezati s povećanim IgE ili određenim alergijskim poticajnim čimbenikom. Međutim, slučajevi u kojima je dokazana alergijska podloga češće se pojavljuju kod osoba s atopijskim dermatitisom. Smatra se da se

urtikarija dva puta češće pojavljuje kod djece s poviješću atopijskog dermatitisa nego kod one koja ga nikad nisu imala. Preko 90% osoba s atopijskim dermatitisom u osobnom anamnezi su u nekom trenutku imali dokazanu pojavu urtikarije (24).

6. KOMPLIKACIJE ATOPIJSKOG DERMATITISA

Postoje brojne komplikacije atopijskog dermatitisa. Najčešće komplikacije su sekundarne infekcije kože koje mogu biti bakterijske, u kojima je najčešći uzročnik *Staphylococcus aureus*, ili virusne, poput *eczema herpeticatum*, *eczema coxackium*, *eczema vaccinatum* i infekcija *virusom molluscum contagiosum*. Osim sekundarnih infekcija kože, komplikacije uključuju i eritrodermiju, poremećaje u rastu te okularne abnormalnosti.

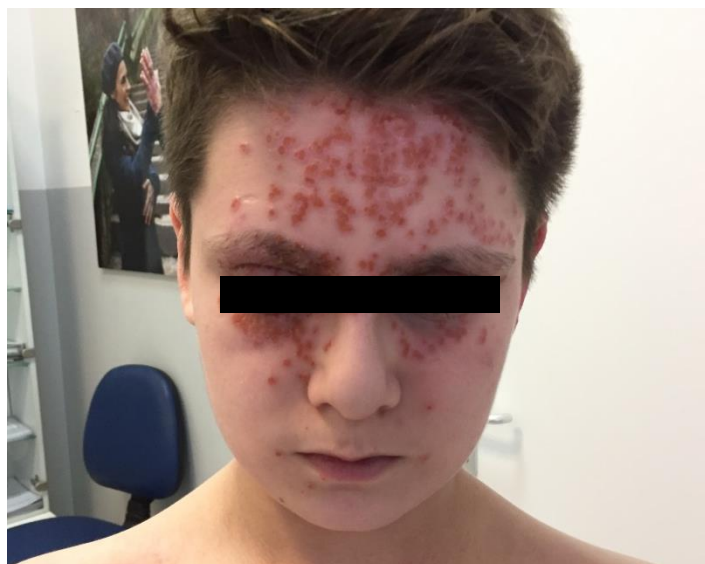6.1. Bakterijske infekcije

Kolonizacija kože sa *Staphylococcus aureusom* događa se u 90% oboljelih od atopijskog dermatitisa. *S. aureus* može dovesti do teških bakterijskih infekcija uključujući bakterijemiju, endokarditis, septički artritis i osteomijelitis budući da luči toksine kao što su stafilokokni enterotoksin A, B, C, D, te toksin sindroma toksičnog šoka 1 (TSST-1). Toksini mogu djelovati kao superantigeni i inducirati upalni imunološki odgovor. *S. aureus* koji luči toksine pronađen je u 57% slučajeva osoba oboljelih od atopijskog dermatitisa. Također je česta i kolonizacija kože s meticilin rezistentnim *S. aureusom* (MRSA) koja se događa u 11-34% oboljelih od atopijskog dermatitisa (25,26). Na MRSA infekciju kod pacijenata s atopijskim dermatitisom bi trebalo pomišljati u situacijama kada se prezentiraju sa generaliziranim i intenzivnim eritemom, predominantno lokaliziranim na licu. Učestalost bakterijskih infekcija je viša tijekom egzacerbacija atopijskog dermatitisa, nego tijekom remisija te korelira sa težinom kožnih lezija (27).

6.2. Virusne infekcije

Bolesnici s atopijskim dermatitisom su podložni i virusnim infekcijama, ali u puno manjoj mjeri nego bakterijskim infekcijama (27).

Eczema herpeticatum, sekundarna virusna infekcija uzrokovana herpes simplex virusom, česta je kod pacijenata s preegzistirajućim kožnim bolestima, uključujući i atopijski dermatitis. Skupine pacijenata s povećanim rizikom od ove infekcije su pacijenti kod kojih postoji vrlo rani početak atopijskog dermatitisa te oni s lezijama glave i vrata (27). Infekcija može progredirati iz kožnog oblika, koji uključuje pojavu papulovezikularnih promjena na eritematoznoj podlozi koje pucaju i stvaraju erozije, do sistemskog oblika uz razvoj viremije, vrućice i limfadenopatije (Slika 5). Najopasnije komplikacije su razvoj keratokonjunktivitisa i encefalopatije. Široka dostupnost antivirusnih lijekova poput aciklovira smanjila je smrtnost od komplikacija herpetičkog ekcema (28).



Slika 5. Eczema herpeticatum kao komplikacija atopijskog dermatitisa.

(Izvor: Prpić Massari L, Klinika za dermatovenerologiju, KBC Rijeka)

Eczema coxsackium je enterovirusna infekcija koja se javlja kod velikog broja oboljelih od atopijskog dermatitisa koji se potom prezentiraju vezikulama i erozijama na zahvaćenim područjima. Najčešći uzročnici su coxsackievirus A6 i A16, a u većem broju skućajeva zahvaća djecu predškolskog uzrasta tijekom kasnog proljeća i ranog ljeta (29).

Eczema vaccinatum je komplikacija cjepiva protiv varirole, a koja se može pojaviti kod osoba s atopijskim dermatitisom. Vaccinia virus u tim slučajevima uzrokuje osip i sistemsku infekciju, a na područjima na kojima su lezije atopijskog dermatitisa ekstenzivne, takve infekcije mogu biti jako teške pa čak i fatalne (30).

Osobe oboljele od atopijskog dermatitisa su sklonije infekcijama *virusom molluscum contagiosum* (MCV). Infekcija je karakterizirana ravnim ili umbiliciranim papulama boje kože, a najčešće se razvija u dječjoj dobi. Predilekcijska mjesta su fleksurna područja. Vrlo lako se mogu proširiti na druge dijelove tijela češanjem (31).

6.3. Poremećaji u rastu

Kroz godine je primjećeno da su oboljeli od atopijskog dermatitisa niži od drugih osoba njihove dobi i spola, a ovo je posebice upečatljivo kod djece i adolescenata. Postoji nekoliko objašnjenja za smanjeni rast u takvih osoba, ali definitivni uzrok još nije u potpunosti dokazan. Nizak rast može biti rezultat astme koja je čest komorbiditet uz atopijski dermatitis, ili može biti posljedica terapije kortikosteroidima. U patogenezi atopijskog dermatitisa se također često govori i o ulozi neadekvatne gastrointestinalne resorpcije proteina zbog parcijalne vilozne atrofije koja je pronađena u određenom broju oboljele djece, pa se malapsorpcija može smatrati jednim od uzroka poremećenog rasta. S obzirom da se u terapiji ponekad savjetuje metoda izbjegavanja određenih prehrambenih alergena i restrikcije u prehrani mogu dovesti do usporenja rasta. Djeca sa teškim oblicima atopijskog dermatitisa često imaju i probleme sa spavanjem što remeti normalno otpuštanje hormona rasta (32).

6.4. Eritrodermija

Ekfolijativni dermatitis ili eritrodermija je ozbiljno i potencijalno životno ugrožavajuće stanje koje može dovesti do značajnog gubitka topline i tekućine zbog dilatacije kapilara što dovodi do elektrolitnog disbalansa, gubitka serumskih proteina te zatajenja srca. Vrlo je bitno prepoznati atopijski dermatitis kao potencijalni uzrok eritrodermije, posebice kod pacijenata s kasnim početkom atopijskog dermatitisa i bez osobne ili obiteljske povijesti alergijskih poremećaja. Postoji veliki rizik od sekundarne bakterijske infekcije *S. aureus* te nastanka sepse. Kod ovog stanja bitan je što hitniji početak liječenja, a posebice nadoknada tekućine i elektrolita (33).

6.5. Okularne abnormalnosti

Atopijski dermatitis koji zahvaća očne vjeđe je jedan od najčešćih uzroka kroničnog dermatitisa vjeđa, a može se prezentirati raznim simptomima poput obostranog svrbeža očiju, osjećaja pečenja, suzenja, fotofobije, a ponekad čak i gustog iscjedka. Znakovi bolesti uključuju oticanje vjeđa sa prisutnim eritemom, ljuštenjem i naboranim izgledom okolne kože. Upala očne spojnice, blefaritis, je također često prisutna, a uz njega se pojavljuje hiperemije vjeđa i abnormalnosti trepavica kao što su madaroza - ispadanje trepavica, i trihijaza – nepravilan rast trepavica. Atopijski keratokonjunktivitis može započeti u doba adolescencije, ali se češće javlja tek u trećem ili četvrtom desetljeću života, a znakovi očnog oticanja, svrbeža i iritacije mogu biti simptomi ovog stanja koje neliječeno može dovesti do gubitka vida. S obzirom da je atopijski dermatitis sistemska bolest bitno ju je uzeti u obzir i kod pacijenata s bolestima očiju (34).

7. LIJEČENJE ATOPIJSKOG DERMATITISA

Liječenje atopijskog dermatitisa bazira se na općim mjerama te lokalnom i sustavnom farmakološkom liječenju.

7.1. Opće mjere

U opće mjere liječenja atopijskog dermatitisa ubrajaju se edukacija oboljelih, posebice o higijeni i njezi kože, čime se preveniraju recidivi i nastanak sekundarnih bakterijskih infekcija.

7.1.1. Edukacija

Edukacija bolesnika s atopijskim dermatitisom te njihovih obitelji je ključan korak u prvoj liniji liječenja ove bolesti. S obzirom na kronicitet bolesti i recidivirajuću pojavu važno je objasniti prirodu bolesti uključujući značaj alergena i mikrobioma kože, pojačan imunosti odgovor i utjecaj stresa na recidive. Također je bitno objasniti liječenje ove bolesti, uz demonstraciju i davanje pisanih uputa u liječenju. Potrebno je objasniti korist izbjegavanja alergena i iritansa koji dovode do egzacerbacije bolesti kao i pružiti psihoterapijsku potporu. Liječnik bi trebao biti siguran da pacijent razumije preporuke i princip liječenja te ponoviti sve preporuke barem jednom godišnje (1).

7.1.2. Prevencija

Određeni čimbenici pogoduju pogoršanju kliničke slike i potiču egzacerbaciju bolesti te je njihova identifikacija i zatim izbjegavanje bitno kod svakog pacijenta. Primarna prevencija odnosi se uglavnom na novorođenčad koja još nema nikakvih znakova niti simptoma bolesti, ali ima gensku predispoziciju prema atopijskim bolestima. Cilj primarne prevencije je provesti mjere koje bi smanjile rizik razvoja atopijskog dermatitisa u budućnosti (35).

Istraživanja su pokazala da je jedna takva mjera rana uporaba emolijensa u visokorizičnoj skupini novorođenčadi čime se regulira pH i dovodi do smanjenja kolonizacije kože raznim patogenima. Sekundarna prevencija odnosi se na sprječavanje razvoja atopijskog marša kod pojedinaca s atopijskim dermatitisom, odnosno na sprječavanje nastanka astme ili alergijskog rinitisa (36).

Brojni čimbenici iz okoliša mogu potaknuti egzacerbaciju bolesti pa se u općim mjerama prevencije savjetuje izbjegavanje provocirajućih čimbenika. Osobe osjetljive na aeroalergene iz kućne prašine potrebno je savjetovati oko uporabe hipoalergenih madraca i posteljine, dok se osobama osjetljivim na pelud savjetuje korištenje filtra protiv peludi u rashladnim uređajima. Mnogi bolesnici navode pogoršanje simptoma i u kontaktu sa životinjama ili određenim prehrambenim namirnicama. Veliki broj pacijenata je također senzibiliziran i na određene prehrambene proizvode. S obzirom da je eliminacijske dijeta teško provoditi, izbjegavanje određenih namirnica je opravdano jedino ako se dokaže preosjetljivost (1).

7.1.3. Higijena i njega kože

Kod osoba s atopijskim dermatitisom bitna je adekvatna i primjerena higijena kože. Preporučuje se uporaba sredstava koja su hipoalergena i bez mirisa, blagog kiselog pH (pH 4-6) koja bi što manje dodatno iritirala kožu. Poslije kupanja i tuširanja bitno je nanijeti sredstvo za njegu kože s dodatkom ulja u što kraćem vremenskom periodu, po mogućnosti dok je koža još vlažna (1).

Poremećaj kožne barijere obilježen manjkom intracelularnih lipida, neadekvatnom zastupljenosti kolesterola, esencijalnih masnih kiselina i ceramida povećava transdermalni gubitak vode i isušuje kožu oboljelih od atopijskog dermatitisa. Kroz tako oštećenu kožu olakšan je prolazak alergena i razvoj senzibilizacije. Stoga je bitan cilj terapije obnoviti funkciju epidermalne barijere intenzivnom hidratacijom epidermisa. Emolijensi su lokalni

pripravci koji stvaraju okluzivnu barijeru kože zahvaćene atopijskim dermatitisom, zadržavaju vlažnost i štite ju od iritansa. Najčešće sadržavaju okludente i humektante. Okluzivni agensi učvršćuju tanki hidrofobni film na površini kože kako bi smanjili evaporaciju vode, a slični su intracelularnim lipidima – ceramidu, kolesterolu i slobodnim masnim kiselinama. Uključuju lanolin, mineralna ulja, maslinovo ulje, petrolatum ceramid, parafin i silikon. Humektanti poboljšavaju hidraciju kože i slični su prirodnim faktorima u rožnatom sloju, a uključuju glicerol, ureu i sorbitol (37).

7.2. Lokalno farmakološko liječenje

U lokalne preparate koji se koriste u liječenju atopijskog dermatitisa ubrajaju se lokalni kortikosteroidi, inhibitori kalcineurina, antibiotici, antiseptici, preparati katrana, krisaborol i inhibitori Janus-kinaze.

8.2.1. Lokalni kortikosteroidi

Topički kortikosteroidi su osnovna lokalna protuupalna terapija u djece i odraslih s atopijskim dermatitisom. Djeluju na različite imunosne stanice, uključujući limfocite T, monocite, makrofage i dendritičke stanice, ometajući predočavanje antigena, te sprječavajući otpuštanje proinflammatoryh citokina. Stoga smanjuju akutne i kronične znakove atopijskog dermatitisa, te djeluju na svrbež. Koriste se u akutnom stadiju bolesti te kao prevencija relapsa (38).

Lokalni kortikosteroidi se dijele prema jačini u nekoliko skupina, od vrlo niske do vrlo visoke jakosti. Blagi preparati koji pripadaju prvoj skupini primjenjuju se uglavnom na osjetljivijim područjima, odnosno na licu, vratu, genitalnoj regiji i pregibima kože, dok se preparati druge i treće skupine koji su umjereno jaki i jaki koriste na ostalim dijelovima tijela. Posljednja skupina lokalnih kortikosteroida obuhvaća vrlo potentne pripravke koji se u

liječenju atopijskog dermatitisa ne koriste. Osim prema lokalizaciji lezija, kod izbora kortikosteroida različitih jakosnih skupina gleda se i težina bolesti, te dob bolesnika. Kod blažih oblika bolesti, mala količina topičkog kortikosteroida dva do tri puta tjedno uz korištenje emolijensa uglavnom dovodi do dobre kontrole bolesti, dok je kod teže kliničke slike potrebno primijeniti kortikosteroidne preparate i dva puta dnevno tijekom jednog do tri tjedna (39).

Od nuspojava najviše zabrinjava ireverzibilna atrofija kože pri primjeni jačih kortikosteroida, pogotovo na osjetljivim dijelovima tijela, dok su mogući i nastanak teleangiektazija, steroidnog dermatitisa i sustavne resorpcije, stoga dugotrajna upotreba jakih kortikosteroida nije preporučljiva. Međutim, sve smo češći svjedoci druge krajnosti i pojave „steroid fobije“ („kortikofobija“) kod više od polovice pacijenata oboljelih od atopijskog dermatitisa. Radi nerazumijevanja učinaka i posljedica kortikosteroida te straha od nuspojava, pacijenti odbijaju korištenje ove terapije što dovodi do nedjelotvornosti lokalnog liječenja. Adekvatna edukacija pacijenata i izgradnja povjerenja između pacijenata i liječnika dovela bi do primjerenijeg korištenja lokalnih kortikosteroida te boljeg ishoda ove terapije (39).

7.2.2. Lokalni inhibitori kalcineurina

U inhibitore kalcineurina ubrajaju se takrolimus i pimekrolimus mast i oba preparata djeluju imunosupresivno inhibicijom aktivacije limfocita T čime smanjuju otpuštanje proupalnih citokina. Za liječenje djece mlađe od 2 godine primjenjuje se 0,03% takrolimus mast, dok se za djecu stariju od 15 godina koristi i 0,1% preparat. Oba preparata su odobrena kao kratkotrajna druga linija ili intermitentna kronična terapija u liječenju umjerenih do teških oblika atopijskog dermatitisa. U liječenju atopijskog dermatitisa primjenjuje se i 1% pimekrolimus krema u bolesnika starijih od 2 godine s blagim do umjerenim oblicima

atopijskog dermatitisa. Najčešća nuspojava pri korištenju ovih lijekova je pečenje pri uporabi (40).

7.2.3. Lokalni antibiotici i antiseptici

Koža oboljelih od atopijskog dermatitisa kolonizirana je mikroorganizmima, pogotovo *Staphylococcus aureusom*. U liječenju se uglavnom ne preporučaju topički antibiotici jer mogu biti povezani s razvojem kontaktnog dermatitisa i rezistencije na antibiotike, stoga se uz kortikosteroide kombiniraju lokalni antiseptici poput klorheksidina. Kod bolesnika s težim oblicima atopijskog dermatitisa ponekad se primjenjuju i kupke za izbjeljivanje (engl. *bleach baths*) s natrijevim-hipokloritom te intranazalna uporaba mupirocina kroz tri mjeseca (1).

7.2.4. Preparati katrana

Topička primjena katrana je jedna od najstarijih terapija atopijskog dermatitisa. Preparati katrana imaju antipruritička i protuupalna svojstva, ali problem je njihov taman izgled i neugodan miris. Međutim, noviji preparati razvijeni su s ugodnijim mirisom i manjim bojenjem odjeće prilikom primjene. Ne bi se trebali upotrebljavati na akutno upaljenoj koži jer dovode do iritacija (40).

7.2.5. Krisaborol i inhibitori Janus-kinaze

Osobe s atopijskim dermatitisom pokazuju povišenu leukocitnu fosfodiesteraznu (PDE) aktivnost u usporedbi sa zdravim osobama i osobama s alergijskim kontaktnim dermatitisom. Posljedice abnormalne PDE aktivnosti uključuju povećano otpuštanje histamina i povećanu IgE sintezu. Krisaborol je relativno novi lijek u liječenju atopijskog dermatitisa, odobren 2016. godine, koji se ponaša kao lokalni inhibitor fosfodiesteraze 4 čime smanjuje razine cAMP-a te tako kontrolira upalu. Dolazi u obliku masti kao 2%-tni krisaborol, a koristi se za

liječenje blagog do umjerenog oblika atopijskog dermatitisa kod djece starije od 2 godine (41,42).

JAK put koristi veliki broj citokina koji su uključeni u patogenezu simptoma atopijskog dermatitisa. Tofacitinib, JAK inhibitor, direktno inhibira citokine poput interleukina-4 čime dovodi do smanjenja upale. Istraživanja temeljena na njegovoj uporabi u liječenju psorijaze, alopecije areate i atopijskog dermatitisa su i dalje u tijeku. U fazi IIA prikazana je učinkovitost korištenja 2%-tnog topikalnog tofacitiniba te se on smatra budućom obećavajućom terapijom (43,44).

7.3. Fototerapija

Zbog svoga imunosupresivnog djelovanja, fototerapija se koristi kao jedna od metoda druge linije liječenja atopijskog dermatitisa, nakon neuspjeha metoda prve linije liječenja s emolijensima, topičkim kortikosteroidima i topičkim inhibitorima kalcineurina. Može se koristiti kao monoterapija ili kao kombinacija s emolijensima i topičkim kortikosteroidima (45). Postoji nekoliko vrsta fototerapije koje su korisne za kontrolu simptoma i tijeka bolesti. Od prirodnih izvora koristi se vidljiva svjetlost, a od umjetnih široki spektar UVB zračenja, uski spektar UVB zračenja (od engl. *narrow band UVB (NB-UVB)*), široki spektar UVA zračenja, UVA1 zračenje te UVAB zračenje koje obuhvaća UVA i UVB. PUVA (od engl. *psoralen plus UVA*) je oblik UVA fototerapije kombinirane s prethodnom oralnom ili lokalnom primjenom fotosenzibilizirajućeg sredstva, psoralena. Uskospektralna UVB fototerapija je zbog malog rizika od razvoja nuspojava i široke dostupnosti najčešće korištena vrsta fototerapije. Primjenjuje se kod umjerenih i teških oblika atopijskog dermatitisa 3 do 5 puta tjedno u trajanju od 6 do 12 tjedana. Učinkovitost srednjih do visokih doza UVA1 podjednaka je s NB-UVB terapijom. Iako su UVA1 uređaji teško dostupni zbog visoke cijene, jedini se mogu rabiti kod akutnih egzacerbacija bolesti (46).

7.4. Sistemsko farmakološko liječenje

U liječenju oboljelih od atopijskog dermatitisa primjenjuje se i sustavno liječenje imunosupresivima, antihistaminicima i suvremenom biološkom terapijom.

7.4.1. Sistemski imunosupresivi

Liječenje sistemskim imunosupresivima primjenjuje se kod vrlo teških oblika atopijskog dermatitisa koji ne odgovaraju na lokalnu terapiju i fototerapiju. Najčešće korišteni lijekovi su kortikosteroidi, ciklosporin A (CyA), azatioprin (AZA), metotreksat (MTX) i mikofenolat-mofetil (MMF). Kortikosteroidi i CyA koriste se u fazi indukcije za teške akutne egzacerbacije zbog brzog početka djelovanja, a ostali u fazi održavanja (47).

Oralni kortikosteroidi dovode vrlo brzo do poboljšanja kliničke slike, ali bi im se uporaba trebala ograničiti zbog nuspojava. Kratkotrajno liječenje korisno je kod akutnih egzacerbacija osoba odrasle dobi. Ako postoji potreba za dužim liječenjem, dozu bi trebalo postupno smanjivati radi izbjegavanja tzv. povratnog učinka (engl. *rebound effect*). Najčešći oralni kortikosteroid je metilprednizolon u dozi od maksimalno 0,5 mg/kg/dan kroz 1 do 2 tjedna. Pri liječenju duljem od dva tjedna postoji značajan rizik od nuspojava koje uključuju hipertenziju, gastritis, smanjenu toleranciju glukoze i debljanje, osteopeniju te emocionalnu labilnost (48).

Ciklosporin A je imunosupresiv koji inhibira produkciju proupalnih citokina u limfocitima T. CyA se uglavnom smatra prvim izborom liječenja kod teških oblika AD-a odrasle dobi. Aktivnost bolesti se smanjuje dva do šest tjedana nakon početka uzimanja, a preporučeni interval ove terapije je 3-6 mjeseci. Liječenje bi se trebalo započeti dozom od 2,5 do 3,5 mg/kg/dan, a doza se može povisiti do maksimalno 5 mg/mg/dan. Pacijentima na terapiji bi trebalo kontrolirati krvni tlak i bubrežne parametre jer CyA može dovesti do oštećenja bubrega (48).

Azatioprin inhibira sintezu DNA te posljedično smanjuje broj B i T limfocita. Primjenjuje se u pacijenata s teškim oblikom atopijskog dermatitisa kod kojih se CyA nije pokazao učinkovitim. Pri uvođenju ovog lijeka trebalo bi se započeti s nižom dozom od 50 mg/dan, a ako se ne razviju neželjene nuspojave doza se može povisiti na 2 do 3 mg/kg/dan. Prije početka liječenja potrebno je prekontrolirati aktivnost tiopurin metil-transferaze (TPMT) jer kod snižene vrijednosti ovog enzima postoji veći rizik od mijelotoksičnosti AZA (48).

Metotreksat se često primjenjuje u liječenju psorijaze, a u liječenju atopijskog dermatitisa može se primjenivati kada CyA nije učinkovit. Lijek se najčešće primjenjuje jednom tjedno, a raspon doza kreće se od 7,5 do 25 mg/tjedan u odraslih osoba. Započinje se dozom od 10 mg/tjedan, te se postupno povećava za 2,5 mg/tjedan do željenog učinka. Uglavnom se dobro podnosi, a od češćih nuspojava javljaju se gastrointestinalne smetnje, supresija koštane srži, te hepatotoksičnost (48).

Mikofenolat-mofetil ostvaruje imunosupresivni učinak inhibicijom inozin-monofosfat dehidrogenaze što blokira sintezu purina u limfocitima. Primjenjuje se kao alternativa u liječenju teških i otpornih oblika atopijskog dermatitisa. Lijek se primjenjuje u dozama od 0,5 do 3 g/dan, a može se koristiti i u pedijatrijskoj populaciji gdje se koristi u nižoj dozi od 40 do 50 mg/kg/dan i 30 do 40 mg/kg/dan u adolescentnoj populaciji (48).

7.4.2. Sistemski antihistaminici

Istraživanja o uporabi sistemskih antihistaminika, odnosno antagonista H1 receptora su pokazala relativno slabi učinak ovih lijekova na smanjenje svrbeža kod bolesnika s atopijskim dermatitisom. Prva generacija sedirajućih antihistaminika u koju spadaju hidroksizin, klemastin fumarat, doksilamin, imaju nešto bolji utjecaj na svrbež od onih druge generacije, u koju spadaju nesedirajućí antihistaminici poput loratadina, cetirizina i feksofenadina. Smatra

se da se njihovo djelovanje ostvaruje pretežno povoljnim učinkom na nesanicu koja nastaje radi intenzivnog noćnog svrbeža, ali nemaju direktan učinak na sam svrbež (49).

7.4.3. Biološka terapija

Razvoj biološke terapije je u zadnjih nekoliko godina uvelike napredovao u dermatologiji, te se biološki lijekovi primjenjuju u bolestima poput psorijaze već dugi niz godina. Biološki lijekovi su monoklonska protutijela ili rekombinantni proteini koji blokiraju djelovanje specifičnih upalnih medijatora i receptora, te u konačnici smanjuju upalni odgovor. Za sada se čine kao obećavajuća vrsta terapije atopijskog dermatitisa jer pružaju puno prikladnije režime doziranja i manje nuspojava čime zahtjevaju manju laboratorijsku kontrolu od drugih sistemskih terapija (50).

Dupilumab je humano monoklonsko protutijelo usmjereno protiv α receptora interleukina-4 (IL-4R α). Blokira sinergistički učinak IL-4 i IL-13 na alergijsku upalu s obzirom da su ovi interleukini ključni u Th2 imunosnom odgovoru i produkciji IgE. Terapija dupilumabom povezana je sa odličnom kontrolom bolesti, poboljšanju lezija, smanjenjem svrbeža i sveukupnoj poboljšanoj kvaliteti života pacijenata. Dupilumab je trenutno jedini biološki lijek koji je odobren za liječenje atopijskog dermatitisa (51).

Mepolizumab je humano monoklonsko protutijelo usmjereno protiv IL-5, glavnog eozinofilnog faktora rasta, diferencijacije i aktivacije, a vezanjem lijeka za IL-5 onemogućava se njegovo vezanje za receptor na eozinofilima. Na taj način se smanjuje količina eozinofila u krvi, njihovo tkivno nakupljanje i otpuštanje proupalnih medijatora koji uzrokuju oštećenje tkiva (52).

Ustekinumab je biološki lijek odobren za liječenje psorijaze, a djeluje blokadom interleukina-12 (IL-12) i interleukina-23 (IL-23) čime regulira Th1, Th17 i Th22 imuni

odgovor. Ova vrsta imunog odgovora pojačana je u bolesnika s atopijskim dermatitisom što opravdava upotrebu ovog humanog monoklonskog protutijela (52).

Tralokinumab je monoklonsko protutijelo usmjereno protiv IL-13. IL-13 je interleukin koji je pretjerano izražen u kožnim promijenama osoba s atopijskim dermatitisom, a njegovim blokiranjem inducira se poboljšanje kliničke slike u umjerenim do teškim oblicima bolesti (52).

Nemolizumab je humano monoklonsko protutijelo protiv receptora A interleukina-31 (IL-31). IL-31 luče dominantno Th2 limfociti, a usmjeren je na keratinocite, epitelne stanice, eozinofile, bazofile i monocite. IL-31 je previše izražen u koži osoba s lezijama atopijskog dermatitisa stoga njegova blokada dovodi do kliničkog poboljšanja umjerenih do teških oblika ove bolesti (52).

Apremilast je oralni inhibitor fosfodiesteraze 4 (PDE4) odobren za liječenje plak psorijaze, psorijatičnog artritisa i opstruktivne plućne bolesti. Leukociti kod osoba oboljelih od atopijskog dermatitisa pokazuju povišene vrijednosti PDE4, a istraživanja su pokazala umjereno poboljšanje kožnih promjena, svrbeža i kvalitete života pri primjeni ovog lijeka (52).

Omalizumab je humano monoklonsko protutijelo koje se selektivno veže na IgE, blokira njegovu interakciju s FcεRI receptorom na imunskim stanicama, te smanjuje razinu cirkulirajućeg IgE. Dovodi do inhibicije aktivacije, degranulacije i otpuštanja medijatora uključenih u patogenezu atopijskog dermatitisa. Omalizumab se za sada ne preporučuje kao lijek u terapiji atopijskog dermatitisa (52).

7.4.4. Sustavni JAK inhibitori

JAK proteini su unutarstanični proteini koji, nakon što se aktiviraju, potiču dimerizaciju STAT proteina, te njihovu translokaciju u jezgru stanice što potom dovodi do povećanja

ekspresije gena upalnih medijatora. JAK inhibitori su molekule koje smanjuju opisano povećanje ekspresije gena upalnih medijatora, te se aktivno proučavaju kao oblik terapije za umjerene i teške oblike atopijskog dermatitisa (53).

Baricitinib je selektivni inhibitor JAK1 i JAK2 koji je u fazi II kliničkog ispitivanja lijeka pokazao smanjenje težine kliničke slike atopijskog dermatitisa, uz istovremenu uporabu odgovarajućeg topikalnog kortikosteroida. Faza III kliničkog ispitivanja je trenutno u tijeku, a baricitinib u sve više ispitivanja pokazuje poboljšanje kliničkih znakova i simptoma u bolesnika s umjerenim do teškim atopijskim dermatitisom, te znatno smanjenje svrbeža (54).

Abrocitinib je selektivni inhibitor JAK1. Prilikom 12 tjednog istraživanja u fazi II kliničkog ispitivanja abrocitinib primjenjen jednom dnevno u dozama od 100 i 200 mg pokazao je veliku učinkovitost i sigurnost za liječenje umjerenih i teških oblika ove bolesti. Međutim, daljnja istraživanja faze III su potrebna kako bi se bolje upoznao djelovanje ovog lijeka, te njegove potencijalne opasnosti (55).

Upadacitinib je selektivni inhibitor JAK1 koji je nedavno odobren za liječenje reumatoidnog artritisa u Sjedinjenim Američkim Država te državama članicama Europske Unije. Provođi se veliki broj istraživanja faze III kliničkog ispitivanja ovog lijeka i njegove djelotvornosti na atopijski dermatitis, a za sada se njegov utjecaj na smanjenje težine kliničke slike pokazao zadovoljavajućim (56).

7.5. Specifična imunoterapija

U otprilike 80% odraslih osoba s atopijskim dermatitisom, dokazana je osjetljivost na razne alergene. Najčešći alergeni su inhalatorni i prehrambeni alergeni. Alergen specifična imunoterapija (engl. *Allergen-specific hyposensitization/immunotherapy* - ASIT) je metoda liječenja koja uključuje potkožnu administraciju alergena postupno povećavajuće doze dok se ne dosegne ona koja može stvoriti imunotoleranciju na taj alergen. Primarni cilj ASIT-a je

smanjenje simptoma potaknutih alergenima. Koristi se pri liječenju alergijskog rinokonjunktivitisa, anafilaktične reakcije uzrokovane otrovom insekata i kod povećanja učestalosti alergijske bronhalne astme, ali se za sada ne preporučuje kao mjera liječenja atopijskog dermatitisa (57).

8. RASPRAVA

Iako se atopijski dermatitis relativno teško i kasno dijagnosticira, i istraživanja pokazuju njegovu povećanu prevalenciju u odrasloj dobi, kako u razvijenim zemljama tako sve češće i u nerazvijenim zemljama gdje prevalencija iznosi oko 34,1%. Rani početak, alergijski rinitis i ekcem ruku u dječjoj dobi su visokorizični faktori za razvoj doživotno perzistirajuće bolesti (58).

Atopijski dermatitis kao vrlo uporna kožna bolest s visokom refrakternošću na terapiju predstavlja izazov za pacijente i kliničare, pogotovo u svom teškom obliku. Jedna četvrtina bolesnika s atopijskim dermatitisom ima umjerenu do tešku kliničku sliku bolesti te su u velikom broju slučajeva do sada odobrene terapije ograničenog ili nedovoljnog učinka (58). Drugi problem je što se unatoč svojoj učestalosti, atopijski dermatitis često smatra samo manjom dermatološkom bolesti. Međutim, ima značajan psihosocijalan utjecaj te smanjuje kvalitetu života s obzirom da uzrokuje fizičku nelagodu, emocionalni pritisak, socijalnu stigmatu i ograničenje dnevnih aktivnosti. Najveće pogoršanje u kvaliteti života pojavljuje se kod djece, a dovodi do problema u ponašanju, iritabilnosti i učestalog plakanja, kao i poteškoća u primjeni lokalne terapije. Atopijski dermatitis ometa aktivnosti kao što su kupanje i plivanje, te dovodi i do problema pri spavanju zbog intenzivnog svrbeža. U odrasloj dobi bolesnici se susreću s izazovima na poslu i u privatnim odnosima. Često postoje poteškoće pri odбору odjeće zbog materijala te pri brijanju ili korištenju kozmetičkih preparata. Odrasli bolesnici često navode osjećaje neugode i ljutnje zbog same bolesti. Multidisciplinarni pristup liječenju je vrlo bitan, a uz dermatologa, uključuje i psihološku podršku, te savjete nutricionista. S poboljšanjem izgleda lezija dolazi i do smanjenja stigme i boljeg psihosocijalnog stanja bolesnika i njegove obitelji (59).

„Steroid fobija“ je sve češća pojava koja dovodi do slabije suradljivosti bolesnika i lošijeg pridržavanja zadane terapije. Iako su teške nuspojave kortikosteroida poput Cushingovog

sindroma i trajne atrofije kože vrlo rijetke ako se preparati koriste u ispravnim dozama i trajanju, uporaba ovih lijekova svejedno izaziva osjećaj tjeskobe i straha među bolesnicima. Stoga „steroid fobija“ igra sve veću ulogu u slaboj kontroli bolesti (60).

Ozbiljne nuspojave imunosupresivnih lijekova dovode do ograničenja njihove uporabe. Poželjan je pristup korištenja sigurnijih lijekova koji dovode do jednake kontrole bolesti. Kroz proteklih nekoliko godina, veća saznanja o patogenezi atopijskog dermatitisa dovela su do razvoja novih lijekova sposobnih za inhibiranje određenih upalnih medijatora, te se uporabom novih terapijskih mogućnosti može puno bolje i učinkovitije kontrolirati teške oblike bolesti. Dupilumab, jedini do sada odobreni biološki lijek, pokazuje izvrsnu djelotvornost, dok drugi biološki lijekovi poput nemolizumaba, ustekinumaba ili apremilasta pokazuju dobre rezultate u dosadašnjim istraživanjima te bi mogli dovesti do potpune kontrole bolesti. Biološka terapija dovesti će do dužih perioda bez egzacerbacija bolesti i do poboljšanja kvalitete života (47).

9. ZAKLJUČCI

1. Atopijski dermatitis je upalna bolest kože vrlo visoke incidencije u svijetu, s nepotpuno razjašnjenom patogenezom, kompleksnom kliničkom slikom i zahtjevnom terapijom.
2. Opće je poznato da je atopijski dermatitis kronična bolest s epizodičnim pojavama pogoršanja i poboljšanja kožne simptomatologije, a neki pacijenti mogu imati i produžene periode bez simptoma prije njihove ponovne pojave.
3. Ovisno o dobi oboljelog klinička prezentacija i distribucija lezija variraju, te razlikujemo atopijski dermatitis dojenačke, dječje i odrasle dobi.
4. Uslijed proširenosti kožnih lezija te intenzivnog svrbeža bolest utječe u velikoj mjeri na kvalitetu života pojedinca.
5. Terapiju bolesti je potrebno prilagoditi svakom pojedincu, a plan se postavlja na temelju pacijentove dobi, težine stanja i lokalizacije lezija, potencijalnih kontraindikacija za liječenje te provokacijskih čimbenika.
6. Osim lokalnih preparata kao što su lokalni kortikosteroidi i kalcineurinski inhibitori, teški oblici atopijskog dermatitisa zahtjevaju i sustavno liječenje imunosupresivnim lijekovima poput kortikosteroida, ciklosporina, azatioprina, metotreksata i mikofenolat-mofetila.
7. Biološka terapija se smatra novom i obećavajućom terapijom u liječenju teških oblika atopijskog dermatitisa.

10. SAŽETAK

Atopijski dermatitis je kronična, recidivirajuća, upalna bolest kože u kojoj se izmjenjuju epizode egzacerbacije i remisije. Od patogenetskih mehanizama nastanka spominju se poremećena funkcija epidermalne barijere, imunskog odgovora, kolonizacija kože mikroorganizmima i pojačana sklonost infekcijama kože. Hanifin i Rajka su 1980. godine odredili velike i male kriterije kliničke slike za postavljanje dijagnoze ove bolesti, a 2014. godine predloženi su njihovi revidirani kriteriji koji su sada dijagnostički standard. Bolest ima tri klinička stadija – dojenački, dječji i odrasli stadij, a kod najvećeg broja pacijenata bolest se prvi put pojavljuje u dojenačkoj dobi. U dojenačkoj dobi lezije zahvaćaju lice i tjeme te ekstenzorne površine ekstremiteta dok je pelensko područje pošteđeno. U dječjoj dobi papule i plakovi prekrivaju zapešća, gležnjeve, te antekubitalne i poplitealne jame, dok se u odrasloj dobi promjene uglavnom nalaze na fleksornim površinama ekstremiteta te na području lica i vrata. Zajedničke osobine svih stadija bolesti neovisno o dobi su svrbež i suha koža. Svrbež može biti prisutan tijekom dana, ali je intenzivniji tijekom večeri i noći što često dovodi do problema sa spavanjem i drugih psihosocijalnih problema. Otprilike 80% svih oboljelih će kasnije u djetinjstvu razviti alergijski rinitis ili astmu, a s razvojem ovih bolesti, veliki broj oboljelih navodi poboljšanje simptoma atopijskog dermatitisa. Sekvencionalna pojava atopijskog dermatitisa, astme i alergijskog rinitisa obilježena je terminom „atopijski marš“. Blagi atopijski dermatitis liječi se primarno lokalnim kortikosteroidima u periodima egzacerbacije, ili ponekad drugim lokalnim pripravcima. U terapiju srednje teškog atopijskog dermatitisa uvodi se i fototerapija uz lokalno liječenje, dok se teški atopijski dermatitis liječi sistemskom imunosupresijom. Dupilumab spada u novu biološku terapiju i za sada je jedini biološki lijek registriran za liječenje teških oblika atopijskog dermatitisa.

Ključne riječi: atopijski dermatitis, atopijski marš, biološka terapija, fototerapija, lokalni kortikosteroidi, svrbež

11. SUMMARY

Atopic dermatitis is a chronic inflammatory skin condition with episodes of exacerbation and remission. It is characterized by the involvement of skin barrier defects, innate immune response, colonization of the skin with microorganisms and frequent skin infections. In 1980, Hanifin and Rajka suggested diagnostic criteria based on the minor and major features of the clinical presentation which was revisited in 2014, when a simplified version was suggested as the new diagnostic criteria. There are three stages of atopic dermatitis – the infantile stage, the childhood stage and the adult stage, and the condition most often first appears during infancy. In the infantile stage the lesions affect the face and the scalp, extensor surfaces of the extremities while the diaper area is spared. In the childhood stage lesions appear on the wrists, ankles, hands and feet and elbow and knee flexures, while in the adult stage they mostly appear on the flexor surfaces of the extremities, the face and the neck and the distal extremities. Pruritus and xerosis are two characteristics that appear in all three stages. Pruritus can be present during the day but it is more intense during the night which often leads to trouble with sleeping and other problems with psychosocial functioning. About 80% of all patients will develop allergic rhinitis or asthma, and with the development of these conditions, the symptoms of atopic dermatitis sometimes improve. „Atopic march“ is a term developed to describe the progress of atopic dermatitis to allergic rhinitis and asthma. Mild atopic dermatitis is treated primarily with local corticosteroids in the periods of exacerbation, or sometimes other local medication. Moderate atopic dermatitis is alongside local corticosteroids also treated with phototherapy. Severe forms of atopic dermatitis require systematic immunosuppressors. Dupilumab is a new biologic medication which is currently the only one registered for the treatment of severe forms of atopic dermatitis.

Key words: atopic dermatitis, atopic march, biologic therapy, itch, local corticosteroids, phototherapy

12. LITERATURA

1. Ljubojević Hadžavdić S, Pustišek N. Atopijski dermatitis. Zagreb: Medicinska naklada; 2019.
2. Banac S, Rožmanić V, Manestar K, Korotaj-Rožmanić, Lah-Tomulić K, Vidović I, Šerer M, Švraka N, Petric T. Rising trends in the prevalence of asthma and allergic diseases among school children in the north-west coastal part of Croatia. *J Asthma*, 2013; 50(8): 810–814.
3. Zaniboni MC, Samorano LP, Orfali RL, Aoki V. Skin barrier in atopic dermatitis: beyond filaggrin. *An Bras Dermatol*. 2016;91(4):472-478.
4. Soutor C, Hordinsky M. *Clinical Dermatology (Lange Medical Books)*. US: McGraw-Hill Education. 2013; p. 52-56.
5. Abuabara K, Margolis DJ, Langan SM. The Long-term Course of Atopic Dermatitis. *Dermatol Clin*. 2017; 35(3): 291–297.
6. Friedmann PS, Ardern-Jones MR, Holden CA. Atopic dermatitis. U: Burns T, Breathnach S, Cox N, Griffiths C (eds). *Rook`s Textbook of Dermatology*. West Sussex: Wiley-Blackwell. 2010; c18. p. 18.1-18.31.
7. Ahn C, Huang W. Clinical Presentation of Atopic Dermatitis. *Adv Exp Med Biol*. 2017;1027:39-46.
8. Lee HJ, Ha SJ, Ahn WK, Kim D, Park YM, Byun DG, Kim JW. Clinical Evaluation of Atopic Hand-Foot Dermatitis. *Pediatr Dermatol*. 2001;18(2):102-6.
9. Darsow U, Pfab F, Valet M, Huss-Marp J, Behrendt H, Ring J, Ständer S. Pruritus and atopic dermatitis. *Clin Rev Allergy Immunol*. 2011;41(3):237-44.
10. Mollanazar NK, Smith PK, Yosipovitch G. Mediators of Chronic Pruritus in Atopic Dermatitis: Getting the Itch Out? *Clin Rev Allergy Immunol*. 2016;51(3):263-292.

11. Fukuie T, Yasuoka R, Fujiyama T, Sakabe JI, Taguchi T, Tokura Y. Palmar hyperlinearity in early childhood atopic dermatitis is associated with filaggrin mutation and sensitization to egg. *Pediatr Dermatol*. 2019;36(2):213-218.
12. Miazek N, Michalek I, Pawlowska-Kisiel M, Olszewska M, Rudnicka L. Pityriasis Alba--Common Disease, Enigmatic Entity: Up-to-Date Review of the Literature. *Pediatr Dermatol*. 2015;32(6):786-91.
13. Federico JR, Basehore BM, Zito PM. Angular Cheilitis. Treasure Island (FL): StatPearls Publishing. 2020 Jan-.
14. D'Erme AM, Milanese N, Agnoletti AF, Maio V, Massi D, Gola M. Efficacy of treatment with oral alitretinoin in patient suffering from lichen simplex chronicus and severe atopic dermatitis of hands. *Dermatol Ther*. 2014;27(1):21-3.
15. Mettang T, Vonend A, Raap U. Prurigo nodularis: its association with dermatoses and systemic disorders. *Hautarzt*. 2014;65(8):697-703.
16. Pols DHJ, Wartna JB, Van Alphen EI, Moed H, Rasenberg N, Bindels PJE, Bohnen AM. Interrelationships between Atopic Disorders in Children: A Meta-Analysis Based on ISAAC Questionnaires. *PLoS One*. 2015; 10(7).
17. Burgess JA, Lowe AJ, Matheson MC, Varigos G, Abramson MJ, Dharmage SC. Does eczema lead to asthma? *J Asthma*. 2009;46(5):429-36.
18. Reh binder EM, Advocaat Endre KM, Lødrup Carlsen KC, Asarnoj A, Stensby Bains KE, Berents TL, Carlsen KH, Gudmundsdóttir HK, Haugen G, Hedlin G, Kreyberg I, Nordhagen LS, Nordlund B, Saunders CM, Sandvik L, Skjerven HO, Söderhäll C, Staff AC, Vettukattil R, Værnesbranden MR, Landrø L; study group, Carlsen MH, Lødrup Carlsen OC, Granlund PA, Granum B, Götberg S, Hilde K, Jonassen CM, Nygaard UC, Rudi K, Skrindo I, Sjøborg K, Tedner

- SG, Wiik J, Winger AJ. Predicting Skin Barrier Dysfunction and Atopic Dermatitis in Early Infancy. *J Allergy Clin Immunol Pract.* 2020;8(2):664-673.
19. Alexopoulos A., Kakourou T., Orfanou I., Xaidara A., Chrousos G. Retrospective analysis of the relationship between infantile seborrheic dermatitis and atopic dermatitis. *Pediatr Dermatol.* 2014;31(2):125-30.
20. Owen JL, Vakharia PP, Silverberg JI. The Role and Diagnosis of Allergic Contact Dermatitis in Patients with Atopic Dermatitis. *Am J Clin Dermatol.* 2018;19(3):293–302.
21. Hoffman BC, Garcia S, Everett DC, Leung DYM, Cho CB. Association of atopic dermatitis with increased risk of anaphylaxis to egg and milk. *Ann Allergy Asthma Immunol.* 2019;123(6):620-622.
22. Dhar S, Srinivas SM. Food Allergy in Atopic Dermatitis. *Indian J Dermatol.* 2016; 61(6): 645–648.
23. Magen E, Chikovani T, Waitman DA, Kahan NR. Association of alopecia areata with atopic dermatitis and chronic spontaneous urticaria. *Allergy Asthma Proc.* 2018;39(2):96-102.
24. Chiu HY, Muo CH, Sung FC. Associations of chronic urticaria with atopic and autoimmune comorbidities: a nationwide population-based study. *Int J Dermatol.* 2018;57(7):822-829.
25. Sun D, Ong PY. Infectious Complications in Atopic Dermatitis. *Immunol Allergy Clin North Am.* 2017;37(1):75-93.
26. Breuer K, Kapp A, Werfel T. Bacterial infections and atopic dermatitis. *Allergy* 2001;56:1034–1041.

27. Liaw FY, Huang CF, Hsueh JT, Chiang CP. Eczema herpeticum: a medical emergency. *Can Fam Physician*. 2012;58(12):1358–1361.
28. Ong PY, Leung DY. Bacterial and Viral Infections in Atopic Dermatitis: a Comprehensive Review. *Clin Rev Allergy Immunol*. 2016;51(3):329-337.
29. Mathes EF, Oza V, Frieden IJ, et al. "Eczema coxsackium" and unusual cutaneous findings in an enterovirus outbreak. *Pediatrics*. 2013;132(1):e149–e157.
30. Reed JL, Scott DE, Bray M. Eczema vaccinatum. *Clin Infect Dis*. 2012;54(6):832-40.
31. Kim KH. Clinical pearls from atopic dermatitis and its infectious complications. *Br J Dermatol*. 2014;170 Suppl 1:25-30.
32. Park MK, Park KY, Li K, Seo SJ, Hong CK. The short stature in atopic dermatitis patients: are atopic children really small for their age?. *Ann Dermatol*. 2013;25(1):23–27.
33. Lancrajan C, Bumbacea R, Giurcaneanu C. Erythrodermic atopic dermatitis with late onset--case presentation. *J Med Life*. 2010;3(1):80–83.
34. Eiseman AS. The ocular manifestations of atopic dermatitis and rosacea. *Curr Allergy Asthma Rep*. 2006;6(4):292-8.
35. Oszukowska M, Michalak I, Gutfreund K, et al. Role of primary and secondary prevention in atopic dermatitis. *Postepy Dermatol Alergol*. 2015;32(6):409-420.
36. Czarnowicki T, Krueger JG, Guttman-Yassky E. Novel concepts of prevention and treatment of atopic dermatitis through barrier and immune manipulations with implications for the atopic march. *J Allergy Clin Immunol*. 2017;139(6):1723-1734.

37. Hon KL, Kung JSC, Ng WGG, Leung TF. Emollient treatment of atopic dermatitis: latest evidence and clinical considerations. *Drugs Context*. 2018;7:212530.
38. Eichenfield LF, Tom WL, Berger TG, Krol A, Paller AS, Schwarzenberger K, Bergman JN, Chamlin SL, Cohen DE, Cooper KD, Cordoro KM, Davis DM, Feldman SR, Hanifin JM, Margolis DJ, Silverman RA, Simpson EL, Williams HC, Elmets CA, Block J, Harrod CG, Smith Begolka W, Sidbury R. Guidelines of care for the management of atopic dermatitis: section 2. Management and treatment of atopic dermatitis with topical therapies. *J Am Acad Dermatol*. 2014;71(1):116-32.
39. Werfel T, Heratizadeh A, Aberer W, Ahrens F, Augustin M, Biedermann T, Diepgen T, Fölster-Holst R, Gieler U, Kahle J, Kapp A, Nast A, Nemat K, Ott H, Przybilla B, Roecken M, Schlaeger M, Schmid-Grendelmeier P, Schmitt J, Schwennesen T, Staab D, Worm M. S2k guideline on diagnosis and treatment of atopic dermatitis--short version. *J Dtsch Dermatol Ges*. 2016;14(1):92-106.
40. Ring J, Alomar A, Bieber T, Deleuran M, Fink-Wagner A, Gelmetti C, Gieler U, Lipozencic J, Luger T, Oranje AP, Schäfer T, Schwennesen T, Seidenari S, Simon D, Ständer S, Stingl G, Szalai S, Szepietowski JC, Taïeb A, Werfel T, Wollenberg A, Darsow U. Guidelines for treatment of atopic eczema (atopic dermatitis) part I. *J Eur Acad Dermatol Venereol*. 2012;26(8):1045-60.
41. Carr WW. Topical calcineurin inhibitors for atopic dermatitis: review and treatment recommendations. *Paediatr Drugs*. 2013;15(4):303–310.
42. Orlow SJ. Topical calcineurin inhibitors in pediatric atopic dermatitis: a critical analysis of current issues. *Paediatr Drugs*. 2007;9(5):289-99.

43. Woo TE, Kuzel P. Crisaborole 2% Ointment (Eucrisa) for Atopic Dermatitis. *Skin Therapy Lett.* 2019;24(2):4-6.
44. Jarnagin K, Chanda S, Coronado D, Ciaravino V, Zane LT, Guttman-Yassky E, Lebwohl MG. Crisaborole Topical Ointment, 2%: A Nonsteroidal, Topical, Anti-Inflammatory Phosphodiesterase 4 Inhibitor in Clinical Development for the Treatment of Atopic Dermatitis. *J Drugs Dermatol.* 2016;15(4):390-6.
45. Hajar T, Gontijo JRV, Hanifin JM. New and developing therapies for atopic dermatitis. *An Bras Dermatol.* 2018;93(1):104-107.
46. Rodenbeck DL, Silverberg JI, Silverberg NB. Phototherapy for atopic dermatitis. *Clin Dermatol.* 2016;34(5):607-13.
47. Wong ITY, Tsuyuki RT, Cresswell-Melville A, Doiron P, Drucker AM. Guidelines for the management of atopic dermatitis (eczema) for pharmacists. *Can Pharm J (Ott).* 2017;150(5):285–297.
48. Ring J, Alomar A, Bieber T, Deleuran M, Fink-Wagner A, Gelmetti C, Gieler U, Lipozencic J, Luger T, Oranje AP, Schäfer T, Schwennesen T, Seidenari S, Simon D, Ständer S, Stingl G, Szalai S, Szepietowski JC, Taïeb A, Werfel T, Wollenberg A, Darsow U; European Dermatology Forum; European Academy of Dermatology and Venereology; European Task Force on Atopic Dermatitis; European Federation of Allergy; European Society of Pediatric Dermatology; Global Allergy and Asthma European Network. Guidelines for treatment of atopic eczema (atopic dermatitis) Part II. *J Eur Acad Dermatol Venereol.* 2012;26(9):1176-93.
49. Kim JE, Kim HJ, Lew BL, et al. Consensus Guidelines for the Treatment of Atopic Dermatitis in Korea (Part II): Systemic Treatment. *Ann Dermatol.* 2015;27(5):578-592.

50. Fabbrocini G, Napolitano M, Megna M, Balato N, Patrino C. Treatment of Atopic Dermatitis with Biologic Drugs. *Dermatol Ther (Heidelb)*. 2018;8(4):527-538.
51. Deleanu D, Nedelea I. Biological therapies for atopic dermatitis: An update. *Exp Ther Med*. 2019;17(2):1061-1067.
52. Montes-Torres A, Llamas-Velasco M, Pérez-Plaza A, Solano-López G, Sánchez-Pérez J. Biological Treatments in Atopic Dermatitis. *J Clin Med*. 2015;4(4):593-613.
53. Newsom M, Bashyam AM, Balogh EA, Feldman SR, Strowd LC. New and Emerging Systemic Treatments for Atopic Dermatitis. *Drugs*. 2020;1-12.
54. Simpson EL, Lacour JP, Spelman L, et al. Baricitinib in patients with moderate-to-severe atopic dermatitis and inadequate response to topical corticosteroids: results from two randomized monotherapy phase III trials. *Br J Dermatol*. 2020;10.
55. Gooderham MJ, Forman SB, Bissonnette R, et al. Efficacy and Safety of Oral Janus Kinase 1 Inhibitor Abrocitinib for Patients With Atopic Dermatitis: A Phase 2 Randomized Clinical Trial. *JAMA Dermatol*. 2019;155(12):1371-1379.
56. Guttman-Yassky E, Thaçi D, Pangan AL, et al. Upadacitinib in adults with moderate to severe atopic dermatitis: 16-week results from a randomized, placebo-controlled trial. *J Allergy Clin Immunol*. 2020;145(3):877-884.
57. Moote W, Kim H, Ellis AK. Allergen-specific immunotherapy. *Allergy Asthma Clin Immunol*. 2018;14:53.
58. Sidbury R, Davis DM, Cohen DE, Cordero KM, Berger TG, Bergman JN, Chamlin SL, Cooper KD, Feldman SR, Hanifin JM, Krol A, Margolis DJ, Paller AS, Schwarzenberger K, Silverman RA, Simpson EL, Tom WL, Williams HC, Elmets CA, Block J, Harrod CG, Begolka WS, Eichenfield LF. Guidelines of care for the management of atopic dermatitis: section 3.

Management and treatment with phototherapy and systemic agents. *J Am Acad Dermatol.* 2014;71(2):327-49.

59. Gochnauer H, Valdes-Rodriguez R, Cardwell L, Anolik RB. The Psychosocial Impact of Atopic Dermatitis. *Adv Exp Med Biol.* 2017;1027:57-69.

60. Li AW, Yin ES, Antaya RJ. Topical Corticosteroid Phobia in Atopic Dermatitis. *JAMA Dermatology.* 2017;153(10):1036.

13. ŽIVOTOPIS

Lucija Krčelić rođena je 13.9.1995. u Zagrebu. Prva tri razreda osnovne škole završila je u Osnovnoj školi braće Bobetko u Sisku, a ostalih pet razreda u Osnovnoj školi Viktorovac u Sisku. U istom gradu upisuje opći smjer u Gimnaziji Sisak. U akademskoj godini 2014./2015. upisuje Medicinski fakultet Sveučilišta u Rijeci. U sklopu fakulteta sudjeluje u radu studentske organizacije Croomsic u sklopu koje volontira na brojnim akcijama kao što su mjerenje tlaka i šećera i dijeljenje edukativnih letaka, a u akademskoj godini 2018./2019. sudjeluje u projektu „Pogled u sebe“ o mentalnom zdravlju u sklopu kojeg održava edukativne radionice razredima srednjih škola. Također sudjeluje u mRak kampanji za edukaciju o prevenciji raka i kampanji o spolno odgovornom ponašanju u sklopu kojih održava prezentacije u osnovnim i srednjim školama područja Rijeke i bliže okolice.