

# PRISTUP BOLESNIKU S INFEKTIVNOM MONONUKLEOZOM U OBITELJSKOJ MEDICINI

---

**Perčinić, Antonio**

**Master's thesis / Diplomski rad**

**2020**

*Degree Grantor / Ustanova koja je dodijelila akademski / stručni stupanj:* **University of Rijeka, Faculty of Medicine / Sveučilište u Rijeci, Medicinski fakultet**

*Permanent link / Trajna poveznica:* <https://um.nsk.hr/um:nbn:hr:184:809460>

*Rights / Prava:* [In copyright](#)/[Zaštićeno autorskim pravom.](#)

*Download date / Datum preuzimanja:* **2024-07-19**



*Repository / Repozitorij:*

[Repository of the University of Rijeka, Faculty of Medicine - FMRI Repository](#)



**SVEUČILIŠTE U RIJECI**

**MEDICINSKI FAKULTET**

**INTEGRIRANI PREDDIPLOMSKI I DIPLOMSKI**

**SVEUČILIŠNI STUDIJ MEDICINE**

Antonio Perčinić

**PRISTUP BOLESNIKU SA INFEKTIVNOM MONONUKLEOZOM U**

**OBITELJSKOJ MEDICINI**

Diplomski rad

Rijeka, 2020.

Mentor rada: Doc. dr. sc. Branislava Popović, dr. med.

Diplomski rad ocijenjen je dana \_\_\_\_\_ u/na \_\_\_\_\_

\_\_\_\_\_, pred povjerenstvom u sastavu:

1. Doc.dr.sc. Aleksandar Ljubotina , dr. med.
2. Izv.prof.dr.sc. Ines Diminić-Lisica, dr. med.
3. Doc.dr.sc. Leonardo Bukmir, dr. med.

Rad sadrži 40 stranica, 7 slika, 2 tablice i 42 literaturnih navoda.

## ZAHVALA

*Zahvaljujem se roditeljima što su mi bili bezuvjetna podrška tokom studiranja.  
Zahvalio bi se bratu, sestri i prijateljima koji su uvijek tu bili za mene i poticali me.*

*Zahvaljujem se mentorici doc.dr.sc. Branislavi Popović, dr. med. na pomoći oko pisanja  
diplomskog rada.*

## Sadržaj

1. UVOD.....	1
2. SVRHA RADA.....	2
3. PATOGENEZA.....	3
4. EPIDEMIOLOGIJA.....	5
4.1. NAČINI PRIJENOSA EBV VIRUSA.....	6
5. KLINIČKA SLIKA SINDROMA INFEKTIVNE MONONUKLEOZE.....	7
6. DIJAGNOSTIKA.....	11
6.1. LABORATORIJSKA DIJAGNOSTIKA.....	11
6.2. SEROLOŠKE PRETRAGE.....	12
6.2.1. TEST NA HETEROFILNA PROTUTJELA.....	12
6.2.2. SPECIFIČNI EBV SEROLOŠKI TESTOVI.....	14
6.3. BIOKEMIJSKE PRETRAGE.....	16
6.4. DIREKTNI TEST DETEKCIJE EBV VIRUSA.....	16
6.5. OSTALE PRETRAGE.....	16
7. DIFERENCIJALNA DIJAGNOZA.....	17
8. KOMPLIKACIJE INFEKTIVNE MONONUKLEOZE.....	25
8.1. RANE (AKUTNE) KOMPLIKACIJE INFEKTIVNE MONONUKLEOZE.....	25
8.2. KASNE (KRONIČNE) KOMPLIKACIJE INFEKTIVNE MONONUKLEOZE.....	29
9. LIJEČENJE.....	31
10. RASPRAVA.....	33
11. ZAKLJUČCI.....	34
12. SAŽETAK.....	35
13. SUMMARY.....	36
14. LITERATURA.....	37
15. ŽIVOTOPIS.....	40

## **POPIS SKRAĆENICA I AKRONIMA**

Anti-EA – protutijela na rane antigene

Anti-EBNA – protutijela na antigen jezgre EBV virusa

Anti-VCA IgG – IgG protutijela na virusni kapsidni antigen

Anti-VCA IgM – IgM protutijela na virusni kapsidni antigen

AST – aspartat aminotransferaza (*engl. aspartate aminotransferase*)

BHS-A – beta-hemolitički streptokok grupe A (*engl. Group A beta-hemolytic streptococcus*)

CAEBV – kronična aktivna EBV infekcija (*engl. chronic active EBV infection*)

CFS – sindrom kroničnog umora (*engl. Chronic fatigue syndrome*)

CMV – Citomegalovirus (*engl. Cytomegalovirus*)

CRP – C-reaktivni protein (*engl. C-reactive protein*)

DKS – diferencijalna krvna slika

EA – rani antigen (*engl. Early antigen*)

EBNA – antigen jezgre EBV-a (*engl. Epstein-Barr nuclear antigen*)

EBV - Epstein-Barrov virus (*engl. Epstein-Barr virus*)

ELISA – imunoenzimski test (*engl. enzyme-linked immunosorbent assay*)

HHV-6 – humani herpesvirus tip 6 (*engl. Human herpesvirus 6*)

HL – Hodkingov limfom (*engl. Hodgkin Lymphoma*)

HLH - Hemofagocitni sindrom ili hemofagocitna limfocitocitoza (*engl. Hemophagocytic Lymphohistiocytosis*)

IM - infektivna mononukleoza (*engl. infectious mononucleosis*)

KKS – kompletna krvna slika

VCA – antigen virusne kapside (*engl. viral capsid antigen*)

KS – kortikosteroidi (*engl. corticosteroids*)

LDL – laktat dehidrogenaza (*engl. lactate dehydrogenase*)

MHC – glavni kompleks tkivne podudarnosti (*engl. major histocompatibility complex*)

MSM – muškarci koji imaju seksualne odnose s drugim muškarcima (*engl. men who have sex with men*)

ALT – alanin aminotransferaza (*engl. alanine aminotransferase*)

NHL – Non-Hodgkinov limfom (*engl. Non-Hodgkin lymphoma*)

NSAID - nesteroidni protuupalni lijekovi (*engl. nonsteroid antiinflammatory drugs*)

PCR – lančana reakcije polimeraze (*engl. polymerase chain reaction*)

XLP – X vezana limfoproliferativna bolest (*engl. X-linked lymphoproliferative disease*)

## 1. UVOD

Infektivna mononukleoza (IM) je zarazna bolest obilježena trijasom simptoma: vrućicom, faringitisom i limfadenopatijom (1). Osnovni uzročnik je Epstein-Barr virus (EBV) koji spada u porodicu Herpesviridae, te je po građi dvolančani DNA virus (3). EBV virus je zaslužan za 90% slučajeva IM, dok se u ostalih 10% slučajeva radi o "sindromu nalik na IM", kojeg mogu uzrokovati brojni uzročnici poput: CMV-a, BHS-A, HIV-a, HHV-6, Toxoplasme gondii, adenovirusa i dr.(4). EBV je široko rasprostranjeni virus koji se najčešće širi slinom asimptomatske osobe. Zbog načina širenja i najveće incidencije u adolescentnoj dobi, IM se naziva i "bolest poljubca". Više od 90% populacije je seropozitivno na EBV virus do 30. godine života. Nakon primoinfekcije virus perzistira u tijelu domaćina doživotno (latentna infekcija) te se može asimptomatski reaktivirati u bilo kojem trenutku i aktivno lučiti putem sline (9,11). Većina primoinfekcija je asimptomatska, dok se neki pacijenti prezentiraju blažom ili težom kliničkom slikom, ovisno o dobi i stanju imunološkog sustava (2). Težu klinički sliku vidamo u adolescenata i mlađih odraslih (od 15. do 24. godine), dok je infekcija u djece obično subklinička i često ostaje neprepoznata (9). Ako u ordinaciji obiteljske medicine ima više adolescenata, očekuje se i veći broj oboljelih od IM (5). IM je samoograničavajuća bolest sa možda dobrom prognozom i trajanjem od 2-4 tjedana (10). U rijetkim slučajevima mogu se javiti akutne komplikacije koje treba prevenirati i na vrijeme prepoznati (3). U ovom radu biti će detaljnije opisana patogeneza i epidemiologija EBV virusa, dok će ostali uzročnici biti spomenuti kroz diferencijalnu dijagnozu.



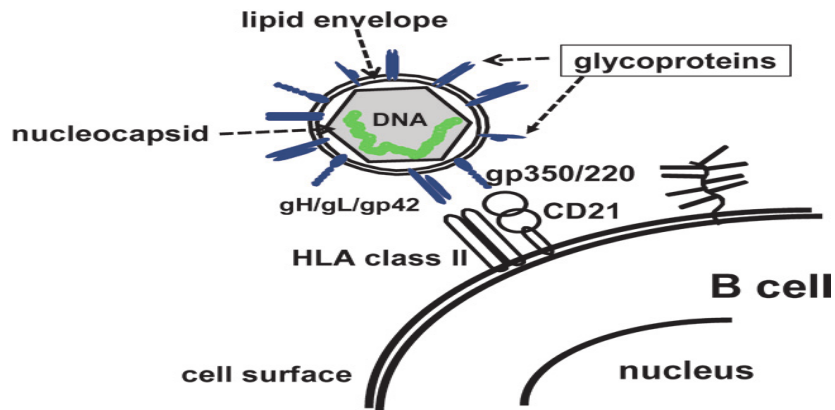
## 2. SVRHA RADA

Svrha rada je opisati pristup bolesniku sa infektivnom mononukleozom u obiteljskoj medicini. Kroz opis patogeneze i epidemiologije EBV virusa želi se objasniti na koji se način prenosi, kojim mehanizmom izaziva patologiju u napadnutom organizmu, zašto se manifestira određenim simptomima te koje dobne skupine najčešće pogađa. Opisivanjem kliničke slike, dijagnostičkih postupaka i mogućih diferencijalnih dijagnoza cilj je liječnicima olakšati pristup pacijentu koji se prezentira simptomima IM te prepoznati "bolesti slične IM", budući da je postavljanje točne dijagnoze bitno za pravilno informiranje bolesnika o tijeku bolesti, prevenciju komplikacija i osiguravanje najboljeg liječenja.

### 3. PATOGENEZA

Nakon što se EBV virus uspješno prenese slinom, ulazi u stanice mnogoslojno pločastog epitela i B limfocite orofarinksa gdje može izazvati akutnu ili latentnu infekciju.

Akutna infekcija zbiva se u stanicama mnogoslojnog pločastog pri čemu dolazi do razmnožavanja virusa unutar stanice i posljedične lize inficirane stanice. Latentna infekcija zbiva se u B limfocitima, zbog čega genom virusa doživotno u njima perzistira i može doći do reaktivacije virusa (9,10,11). Interakcijom EBV virusnog glikoproteina (gp350) i CD21 receptora na površini B limfocita i epitelnih stanica orofarinksa, dolazi do stapanja virusne ovojnice sa membranom stanice domaćina, prilikom čega se virusna nukleokapsida ubacuje u stanicu domaćina, a DNA virusa ulazi u jezgru u obliku episoma. CD21 molekula veže i C3d komponentu komplekta (9,11). Također dolazi do interakcije virusnog glikoproteina (gp42) sa kompleksom tkivne podudarnosti (MHC-II) na površini stanice domaćina, što EBV koristi kao kofaktor u infekciji B limfocita (9,11) (slika 1.).



Slika 1. Vežanje EBV virusa sa limfocitom B preko virusnih glikoproteina i staničnih receptora. Prema: Kimura H, Kawada J, Ito Y. EPSTEIN-BARR VIRUS-ASSOCIATED LYMPHOID MALIGNANCIES: THE EXPANDING SPECTRUM OF HEMATOPOIETIC NEOPLASMS. 2013.

Inficirani B limfociti ulaze u krvotok i tako omogućavaju širenje virusa u slezenu, jetru i limfne čvorove čitavog tijela. Virus se širi cijelim retikuloendotelnim sustavom (32).

Proces širenja virusa po tijelu predstavlja zapravo inkubacijski period koji traje četiri do sedam tjedana, nakon čega dolazi do aktivacije staničnog imunskog odgovora tj. citotoksičnih CD8<sup>+</sup> limfocita T koji imaju za cilj uništiti inficirane limfocite B. Njihova je aktivnost u korelaciji sa simptomima bolesti koji su najizraženiji izneđu 1. i 3. tjedna. Osim toga oni čine 70% atipičnih ili reaktivnih limfocita periferne krvi koje nalazimo u akutnoj fazi EBV infekcije (1,9). Oko 20% B limfocita su inficirani (14). Inficirani se B limfociti umnožavaju što pospješuje aktivaciju i proliferaciju ostalih loza limfocita (T limfocita i NK stanice). To je razlog povećanja limfatičkog tkiva i pojavi simptoma poput grlobolje, limfadenopatije i hepatosplenomegalije (9). Tijekom EBV infekcije stvaraju se dvije vrste protutijela: heterofilna protutijela i specifična EBV protutijela. Heterofilna protutijela stvaraju inficirani B limfociti, uglavnom pripadaju IgM razredu te su nespecifična za EBV antigene. Paul i Bunell su 1932. godine dokazali da heterofilna protutijela aglutiniraju eritrocite ovaca, konja i goveda. Paul-Bunellov test prvi je korišten za dokazivanje EBV infekcije, ali se u praksi više ne koristi. Specifična EBV protutijela stvaraju B limfociti koji nisu inficirani EBV-om i usmjerena su na specifične EBV antigene. Njih koristimo u serološkoj dijagnostici i određivanju stadija bolesti (9,11,12,28). Osim navedenih protutijela, prilikom akutne EBV infekcije moguće je stvaranje antitrombocitnih, antieritrocitnih i antineutrofilnih protutijela, što objašnjava moguću pojavu trombocitopenije, anemije i neutropenije (1).

#### 4. EPIDEMIOLOGIJA

EBV virus je široko rasprostranjen u svijetu te se smatra da je 90-95% osoba odrasle dobi EBV-seropozitivno (1). Epidemiološki podaci razlikuju se prema dobnim skupinama i zemljopisnom položaju (32). U zemljama s nižim socioekonomskim statusom primoinfekcija najčešće nastaje u ranome djetinstvu (do 6. godine života) zbog intenzivnijeg kontakta među djecom i lošijom higijenom, što pogoduje širenju virusa (9,10). Primoinfekcija prolazi najčešće subklinički te manje od 10% djece razvija simptome unatoč visokim stopama izloženosti. Kod male djece se dogodi serokonverzija bez razvoja simptoma (1,6).

U razvijenim zemljama primoinfekcija nastaje kasnije (više od 50%) u dobi između 16. i 24. godine. Simptomi se tada uglavnom manifestiraju tipičnom kliničkom slikom (9,10).

Mogućnost razvoja sindroma IM nakon primoinfekcije u adolescenata i mlađih odraslih je između 30% i 70% (14). Što se primoinfekcija kasnije javi veća je vjerojatnost razvoja tipične kliničke i mogućih komplikacija (1). Incidencija IM u Sjedinjenim Američkim Državama je 30x veća u bijelaca nego u crnaca, što se povezuje s time da je u crnačkog stanovništva prije došlo do primoinfekcije zbog nižih socioekonomskih uvjeta (15).

Incidencija IM u Hrvatskoj svake je godine sve viša, 2016. godine zabilježeno je 1864 slučajeva (10).

#### 4.1. NAČINI PRIJENOSA EBV VIRUSA

Glavni način prijenosa EBV-a je putem sline, izravnim kontaktom (npr. prilikom ljubljenja, kašljanja) ili neizravnim kontaktom (npr. dijeljenjem čaše za piće, dijeljenjem hrane itd.) (8). Virus nije izrazito zarazan zbog čega je za infekciju potreban prisniji kontakt između zdrave i zaražene osobe koja aktivno luči virus. Iako je koncentracija virusa u slini najviša tijekom akutne faze bolesti, virus se može lučiti istim putem čak 6 mj. nakon primoinfekcije. Osim toga, moguća je povremena asimptomatska reaktivacija u bilo kojem periodu života (3,8,9). Iz tog razloga, u manjeg broja bolesnika (6%) postoji epidemiološki podatak o prethodnom kontaktu (1,9). Moguć je i seksualni put prijenosa, budući je EBV izoliran iz epitelnih stanica vrata maternice i muške sjemene tekućine (16). Nakon transfuzije seropozitivne krvi može doći do razvoja IM, ali uglavnom u osoba bez ranije primoinfekcije. Zabilježen je prijenos EBV-a sa davatelja na primatelja prilikom transplantacije koštane srži ili transplantacije čvrstih organa (6). EBV izoliran je iz majčinog mlijeka, ali nema čvrstih dokaza da se virus može prenositi s majke na dijete putem dojenja. Nije otkivena razlika u seropozitivnosti EBV-a između isključivo dojene dojenčadi i one hranjene umjetnim mlijekom na bočicu (17). Osim toga, nije dokazan njegov teratogeni učinak i postoji minimalan rizik od transplacentalnog prijenosa (1).

## 5. KLINIČKA SLIKA SINDROMA INFEKTIVNE MONONUKLEOZE

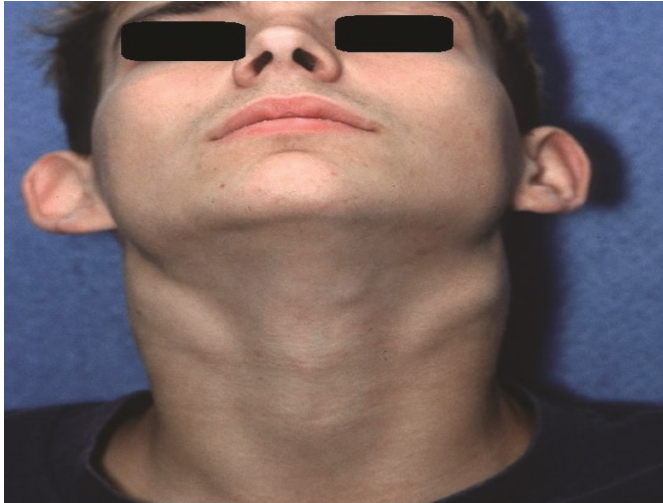
IM je klinički sindrom obilježen trijasom simptoma: vrućicom, faringitisom i

limfadenopatijom, koji se po nekim autorima javljaju od 98 do 100% slučajeva (1,7).

Ostali česti simptomi su: splenomegalija (50-60% slučajeva), periorbitalni edem (25-40%), palatalne petehije (25-35%), hepatomegalija (15-25%), žutica (5-10%), osip (3-6%) i dr.

(1,7,3). Prisutni su i nespecifični simptomi poput umora, malaksalosti, glavobolje, mialgija te subfebrilnih temperatura. Navedeni simptomi se obično javljaju prije specifičnih simptoma (1). Može doći do naglog nastupa svih simptoma ili postupnog pogoršanja nespecifičnih simptoma (umora, subfebrilnih temperatura, glavobolje, grlobolje, malaksalosti ili mialgija), nakon čega slijedi pojava visoke temperature (iznad 38.5 °C) i tipičan trijas simptoma (19,20). O atipičnoj kliničkoj slici govorimo kada se pacijenti ne prezentiraju klasičnim trijasom simptoma ili ako razviju komplikacije bolesti. Od glavnih simptoma može biti prisutan samo faringitis, a moguća je i pojava tzv. "tifoidnog oblika" u kojem su prisutni vrućica i limfadenopatija, bez faringitisa. Takvi atipični oblici uglavnom odgovaraju "sindromu nalik na IM" koji nisu uzrokovani EBV viusom (1).

*Limfadenopatija* je prisutna u gotovo svih bolesnika sa IM (1). Najizraženija je limfadenopatija cervikalnih limfnih čvorova (20). Limfni čvorovi su umjereno bolni, bilateralno povećani uz izraženi periglandularni edem (9). Najčešće su zahvaćeni limfni čvorovi angularne regije vrata i oni uz stražnji rub sternokleoidomastoidnog mišića (stražnji cervikalni) zbog čega na njih treba obratiti posebnu pozornost prilikom palpacije (21) (slika 2) .



*Slika 2. Bilateralna cervikalna limfadenopatija kod EBV IM. Preuzeto od: <https://2018.prepsa.courses.aap.org/PrepSA/Modal/Media.aspx?key=b0a9f259-d962-4838-9b27-288d30b27010>*

Moguća je generalizirana limfadenopatija koja uključuje aksilarnu i ingvinalnu regiju (20).

Tijekom prvog tjedna simptoma limfadenopatija doseže svoj vrhunac, nakon čega se postupno smanjuje kroz 2-3 tjedna (1).

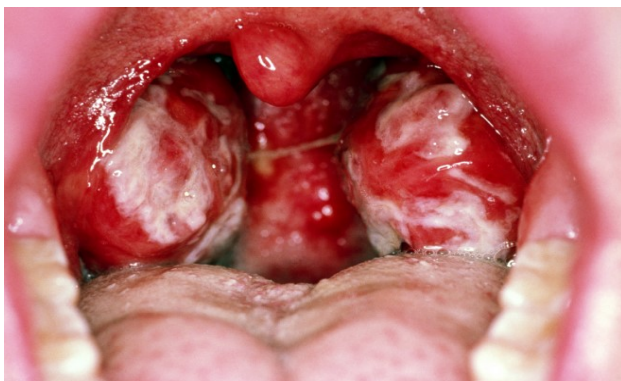*Vrućica* je prisutna u 80-95% slučajeva IM (1). Bolesnici mogu biti febrilni za cijelo vrijeme trajanja bolesti (1-3 tjedna), a temperaturna je viša od 38 °C (20,23).

*Faringitis* je prisutan u 65-85% oboljelih od IM (1). Očituje se najčešće eksudatom na tonzilama (slika 3.) koji može biti: bijele boje, sivo-zelene, do nekrotičnog izgleda (21).

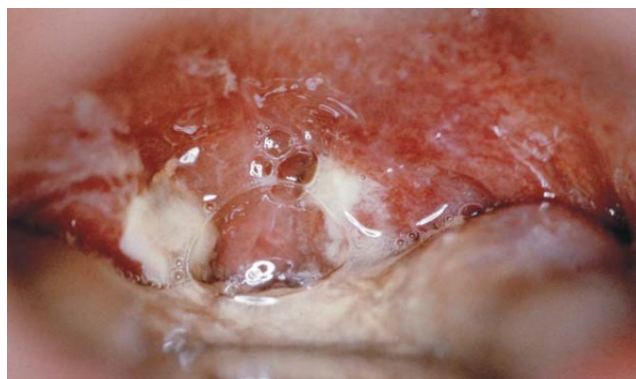Eksudat nastaje uslijed nekroze epitela i limfocita. Grlobolja obično započinje tijekom prvog tjedna bolesti, dok se tijekom drugog tjedna smanjuje. U slučaju ponovne pojave jake grlobolje treba pomisliti na superponiranu bakterijsku infekciju (BHS-A) (20).

*Palatalne petehije* se po nekim autorima pojavljuju u čak 50% slučajeva (2,3). Nalaze se na spoju tvrdog i mekog nepca, obično prolazno tijekom drugog tjedna bolesti (20).

Očituju se u vidu krvarenja i mrljastih crvenih makula (1) (slika 4.)



*Slika 3. Eksudativni faringitis kod EBV IM. Prema: Kaye KM. Infectious Mononucleosis. 2019. Preuzeto sa: <https://www.merckmanuals.com/professional/infectious-diseases/herpesviruses/infectious-mononucleosis>*



*Slika 4. Palatalne petehije kod EBV IM. Prema: Charles PG. Infectious mononucleosis. Aust Fam Physician. 2003.*

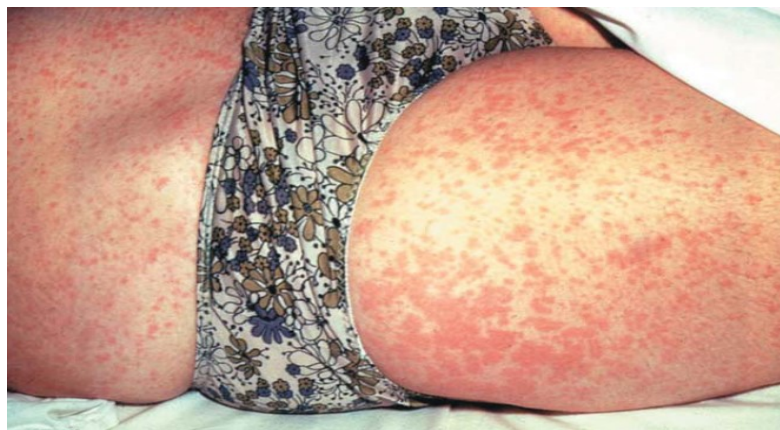*Umor* je glavni simptom koji se uz limfadenopatiju javlja u gotovo 100% slučajeva (1).

Intenzivniji je u prva 2-3 tjedna bolesti, ali može trajati mjesecima. Ako perzistira više od 6 mj. definira se kao sindrom kroničnog umora (CFS), koji će kasnije biti opisan (23,24).

*Splenomegalija* je prisutna u oko 50-60% bolesnika sa IM (1,25). Očituje se pojavom boli u gornjem lijevom kvadrantu abdomena. Povećanje slezene je najveće u 2. tjednu. Obično se smanjuje u 3. tjednu bolesti (1,9). Slezena može ostati povećana tijekom narednih 6 mj. od završetka bolesti (20). Često je fizikalnim pregledom ne uspijemo palpirati (ili samo rubom), zbog čega je procjena veličine slezene najbolja pomoću ultrazvuka (3, 25). Trebalo bi izbjegavati jaku palpaciju zbog moguće rupture slezene (20).



*Periorbitalni edem* javlja se u 25-45% slučajeva IM (1). Najčešće je prvi znak nakon pojave povišene temperature, a prije pojave faringitisa i cervikalne limfadenopatije. Nastaje zbog replikacije virusa u nazofarinksu, prodora u limfu i posljedične limfopstrukcije zbog upale (26). *Hepatomegalija* je prisutna u 15-25% bolesnika (1). Obično je asimptomatska, u nekih bolesnika moguća je osjetljivost prilikom perkusije nad jetrom (20). *Hepatitis* se javlja u 75% slučajeva, obično je subklinički. Očituje se samo kao povišenje jetrenih pokazatelja u laboratorijskim nalazima, uglavnom bez žutice. U 5-10% bolesnika može se javiti žutilo kože (27). Hepatomegalija i žutica se češće javljaju u osoba iznad 40 godina života, za razliku od cervikalne limfadenopatije koja se u njih rijetko javlja (4). *Osip* u sklopu IM najčešće je generalizirani makulopapulozni (1) (slika 5). Nastaje kao reakcija na antibiotik, a ne kao simptom bolesti. U 90-100% bolesnika kojima je propisan beta-laktamski antibiotik poput ampicilina ili amoksicilina, jatrogeno izazvan osip nastaje kao prolazna reakcija preosjetljivosti na antibiotike prilikom vezanja heterofilnih protutijela na haptene antibiotika (1,9,29).



*Slika 5. Ampicilinom uzrokovan osip kod EBV IM.  
Prema: Charles PG. Infectious mononucleosis. Aust Fam  
Physician. 2003.*

## 6. DIJAGNOSTIKA

Liječnik obiteljske medicine temeljem anamneze i kliničkog pregleda posumnja na IM. Dijagnozu bolesti potvrđuje dodatnim laboratorijskim pretragama; kompletnom krvnom slikom (KKS), analizom razmaza periferne krvi, serološkim testovima i biokemijskim pretragama. Iako ne postoji specifična antivirusna terapija za EBV IM, bitno je točno postaviti dijagnozu kako bi pacijenta upozorili na tijek bolesti, težinu određenih simptoma i moguć razvoj komplikacija te prevenciju istih (2).

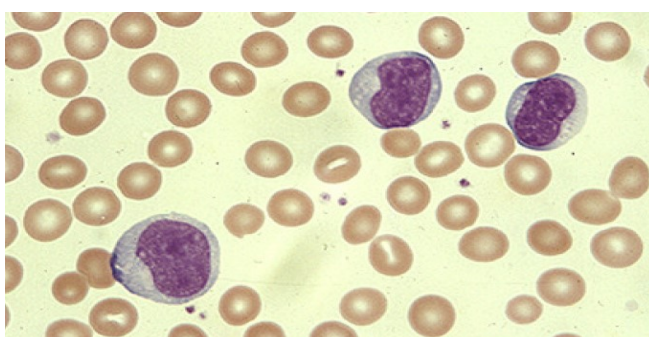
### 6.1. LABORATORIJSKA DIJAGNOSTIKA

U laboratorijskoj dijagnostici koristimo kompletnu krvnu sliku (KKS), razmaz periferne krvi, serološke testove te biokemijske pretrage (20). Limfocitoza je glavni laboratorijski nalaz povezan s IM, a podrazumjeva više od 50% limfocita u DKS, od kojih je >10% atipičnih (5). Može biti apsolutna ili relativna. O apsolutnoj limfocitozi govorimo kada je broj limfocita veći od  $4 \times 10^9$  stanica/L. Često se u IM razvije apsolutna limfocitoza u kojoj broj limfocita može biti i preko  $15 \times 10^9$  stanica/L. Relativna limfocitoza podrazumjeva više od 50% limfocita uz normalan broj leukocita. Leukocitoza na račun limfocitoze može biti između  $10-30 \times 10^9$  stanica/L (29). Limfocitoza je najizraženija tijekom drugog i trećeg tjedna bolesti, u korelaciji je sa simptomima bolesti (20,29). Prisustvo više od 10% atipičnih ili reaktivnih limfocita u razmazu periferne krvi predstavlja drugi znak temeljem kojeg se potvrđuje sumnja na IM (slika 6.). Atipični limfociti su blastično promjenjeni te ih je bitno razlikovati od blasta koji se javljaju u ALL (9). Nisu specifični samo za EBV mononukleozu već se mogu javiti u drugim infekcijama poput CMV infekcije, rubeole, zaušnjaka, toksoplazmoze, hepatitis virusa,

akutne HIV infekcije i dr. (1). U početnoj fazi bolesti udio nesegmentiranih neutrofila može biti povećan za 5-10%, dok se kasnije može javiti blaga granulocitopenija (9,20).

Trombocitopenija je blaga (od  $100-150 \times 10^9/L$ ), javlja se u 33% oboljelih te uglavnom spontano prolazi (9,29). Trombocitopenija i granulocitopenija se javljaju zbog stvaranja antitrombocitnih i antineutrofilnih protutijela tijekom poliklonalne aktivacije B limfocita (1,11).

Koncentracija hemoglobina je obično normalna, iako se ponekad može razviti blaga autoimuna hemolitička anemija, obično povezana s produkcijom IgM-klase hladnih aglutinina (1,9,20). Najčešće spontano prolazi tijekom mjesec dana (9).



*Slika 6. Atipični limfociti u razmazu periferne krvi. Prema: Aronson MD, Auwaerter PG. Infectious mononucleosis. 2019.*

## 6.2. SEROLOŠKE PRETRAGE

Iako klinički simptomi i laboratorijske abnormalnosti sugeriraju na sindrom IM, dijagnozu treba potvrditi serološkim pretragama kojima detektiramo heterofilna ili specifična EBV protutijela (1).

### 6.2.1. TEST NA HETEROFILNA PROTUTJELA

Heterofilna protutijela su polikonska IgM protutijela koje stvaraju EBV-om inficirani B limfociti (28). Prisutna su u 40-60% bolesnika sa IM tijekom prvog tjedna bolesti, a 80-90%

tijekom trećeg tjedna bolesti (29). Paul i Bunell dokazali da heterofilna protutijela aglutiniraju eritrocite ovaca, konja i goveda. *Klasični Paul-Bunellov test* koristi ovčje eritrocite kao antigene za dokaz heterofilnih protutijela u serumu osobe zaražene EBV-om. Pozitivan test očituje se reakcijom aglutinacije (10,12,27). Paul-Bunellov test se u praksi više ne koristi, budući je zamijenjen efikasnijim Monospot testom. *Monospot test* je brzi i jeftini laboratorijski test za dokazivanje heterofilnih protutijela koji se temelji na lateks aglutinaciji pomoću konjskih eritrocita (1,3,8). Osjetljivost heterofilnih testova je 63-85 %, specifičnost 84-100% (3). Koristi se u većem broju laboratorija, najbolji je početni dijagnostički test. Pozitivan test na heterofilna protutijela govori sa 71-90% točnošću da se radi o EBV IM (2). Lažno negativan rezultat testa može se javiti tijekom prvog tjedna u 25%, tijekom drugog 5-10% i u trećem kod 5% bolesnika (5). Razlozi lažno negativnog nalaza su prerano učinjen test (u prvih 7 dana bolesti) ili dob djece manja od 4 godine (jer 50% njih ne proizvodi heterofilna protutijela). Zato se u djece radi specifična EBV serologija na markere akutne EBV infekcije (anti-VCA IgM) (1,20,29).

Test na heterofilna protutijela treba biti pozitivan u više od 85% bolesnika sa kliničkom sumnjom na IM između 2. i 5. tjedna bolesti (3). U slučaju negativnog nalaza test se ponavlja za 7-10 dana (20). Ako je i dalje negativan, indiciraju se serološke pretrage na EBV specifična protutijela, kako bi konačno razlučili stvarno negativan od lažno negativnog (pozitivnog) nalaza. Stvarno negativni nalazi javljaju se u 10% pacijenata sa kliničkom sumnjom na IM zbog čega treba misliti o "sindromu nalik infektivnoj mononukleozii" kojega mogu uzrokovati brojni drugi uzročnici (3,8). Lažno pozitivan test moguć je kod bolesnika sa leukemijom, limfomima, karcinomom gušterače, SLE, RA, rubeolom i HIV infekcijom (1).

## 6.2.2. SPECIFIČNI EBV SEROLOŠKI TESTOVI

Oni B limfociti koji nisu inficirani EBV virusom u IM proizvoditi će specifična zaštitna protutijela na EBV antigene (28). Serološke pretrage na EBV specifična protutijela u većini slučajeva su nepotrebne, budući da većina pacijenata sa IM pokazuje pozitivan test na heterofilna protutijela, što je dovoljno za dijagnostiku. Ove su pretrage skuplje i traju duže, zbog čega ne predstavljaju prvi izbor u dijagnostici. Indikacije za specifičnu EBV serologiju su: višestruki negativan nalaz heterofilnih protutijela, u bolesnika sa prolansiranim znakovima bolesti ili kod pacijenata sa netipičnom kliničkom slikom IM (1). U djece su mogući lažno negativni rezultati, budući da 10% djece uopće ne proizvodi specifična EBV protutijela tijekom EBV infekcije (9). U serologiji se koriste sljedeći EBV antigeni: VCA (engl. viral capsid antigen), ER (engl. early antigen) i EBNA (engl. Epstein-Barr nuclear antigen). Osim toga, serološki testovi razlikuju IgM i IgG protutijela na VCA antigen, što je bitno u dijagnostici (9). Protutijela usmjerena na navedene EBV antigene mogu nam sugerirati o kojoj se fazi infekcije radi, odnosno radi li se o akutnoj (primarnoj) infekciji, prošloj infekciji ili reaktivaciji (10).

### 6.2.2.1. Protutijela na antigene virusne kapside (anti-VCA)

*Anti-VCA IgM* nastaju krajem prvog tjedna bolesti tj. u akutnoj fazi bolesti, a nestaju za 4. do 6. tjedana (9,30). *Anti-VCA IgG* su također marker akutne faze bolesti. Najviše koncentracije dosežu između 2. i 4. tjedna bolesti i prisutni su doživotno, zbog čega su i pokazatelj prethodne infekcije (6,30). Prema tome, *anti-VCA IgM* su najbolja za

dijagnostiku akutne faze bolesti (28). Mogući su lažno pozitivni nalazi Anti-VCA IgM u sklopu drugih herpesvirusnih infekcija, posebno CMV infekcije (6).

#### 6.2.2.2. Protutijela na rane antigene (anti-EA)

*Anti-EA IgG* također nastaju u akutnoj fazi bolesti, a nestaju za 3-6 mj. Kod većine ljudi su pokazatelj akutne faze bolesti ili nedavne akutne infekcije. Znak su replikacije virusa u organizmu. Njihov negativan nalaz ne isključuje akutnu infekciju jer ih neki ljudi ne proizvode. U 20% ljudi ostaju perzistirati doživotno u niskom titru nakon preboljele infekcije (1,9,30).

#### 6.2.2.3. Protutijela na EBV nuklearne antigene (anti-EBNA)

*Anti-EBNA* javljaju se nakon 2 do 4 mj. bolesti i traju doživotno. Njihov nalaz isključuje akutnu EBV infekciju, a upućuje na prošlu infekciju ili reaktivaciju. Neka istraživanja pokazuju da neke osobe nikad ne proizvedu EBNA protutijela (30, 6). Interpretacija seroloških markera tijekom EBV infekcije ukratko se može sažeti pomoću tablice broj 1.

*Table 1. Serološki markeri tijekom EBV infekcije. Tablica modificirana prema: 9,11,31.*

Interpretacija nalaza	Heterofilna Pt.	Anti-VCA IgM	Anti-VCA IgG	Anti-EA	Anti-EBNA
Sindrom nalik na IM	-	-	-	-	-
Akutna infekcija	+	+	+	+/-	-
Nedavna infekcija	-	-	+	+/-	+/-
Prošla infekcija	-	-	+	-	+
Reaktivacija	-	+/-	+	+/-	+

### 6.3. BIOKEMIJSKE PRETRAGE

Od biokemijskih pretraga najbitniji je nalaz hepatograma, budući da u 80% bolesnika sa IM nalazimo povišene jetrene nalaze. Najčešći nalaz je blago do umjereno povišenje transaminaza (ALT, AST), gama GT-a, alkalne fosfataze, bilirubina i LDH (28).

Transaminaze mogu biti povišene 10x i više od normalnih vrijednosti. Kod 90% povišena je laktat-dehidrogenaze (LDH), kao posljedica oštećenja hepatocita i limfocita EBV virusom (40,9). Promjene u vrijednostima jetrenih nalaza su najveće tijekom drugog i trećeg tjedna, s postupnim padom nakon toga perioda (20). U 10% mladih i 30% odraslih može se javiti subklinički hepatitis, samoograničavajućeg tijeka (29). Očituje se uglavnom povišenjem jetrenih pokazatelja. Samo 5-10% bolesnika može imati žuticu zbog difuznog oštećenja jetrenog parenhima (3).

### 6.4. DIREKTNI TEST DETEKCIJE EBV VIRUSA

Za vrijeme aktune infekcije može se koristiti kvantitativni PCR, koji detektira EBV DNA u krvi ili serumu. Prvih 2 tjedna EBV se može detektirati u plazmi svih oboljelih, nakon toga je prisutan u 44% bolesnika (9). PCR se uglavnom koristi za djecu sa teškim simptomima, imunokomprimirane bolesnike (npr. HIV bolesnici, transplantirani), u slučaju negativnog testa na heterofilna protutijela i potrebe za bržom dijagnostikom od serologije (32).

### 6.5. OSTALE PRETRAGE

Ultravuk je najbolja dijagnostička metoda za procjenu veličine slezene, pogotovo u bolesnika čiju slezenu ne uspijemo palpirati fizikalnim pregledom. Rana primjena ultrazvuka omogućuje rano postavljanje dijagnoze. Koristan je za praćanje tijeka bolesti određivanjem

promjena u veličini slezene, posebno u sportaša koji žele nastaviti sa fizičkom aktivnosti (25). U bolesnika čiji su limfni čvorovi veći od 2 cm tijekom mjesec dana od početka simptoma bolesti, liječnik obiteljske medicine može indicirati citološku punkciju pod kontrolom ultrazvuka. Tim se postupkom mogu razlikovati maligno od reaktivno (upalno) promijenjenih limfnih čvorova (40).

## 7. DIFERENCIJALNA DIJAGNOZA

Pri obradi bolesnika sa tipičnim trijasom simptoma liječnik obiteljske medicine treba razmišljati "diferencijalno-dijagnostički" zbog mogućeg "sindroma nalik na infektivnu mononukleozu" (3). U 10% slučajeva IM ne uzrokuje EBV. Virusi koji mogu uzrokovati "sindrom nalik na IM" su CMV, HIV, HHV-6, HHV-7 i adenovirus. Bakterija  $\beta$  hemolitički streptokok grupe A (BHS-A) i parazit *Toxoplasma gondii* također mogu uzrokovati "sindrom nalik na IM" (4). Postoje druge bolesti koje se mogu prezentirati nekim od simptoma IM, poput hepatitis virusa, rubeole, HL, NHL itd. (tablica 2.). Upravo zbog ovako široke diferencijalne dijagnoze, svakoga pacijenta treba pitati o prijašnjim kontaktima, putovanjima, seksualnim aktivnostima, kontaktima sa životinjama, dosadašnjim bolestima i obiteljskoj anamnezi. Posebnu pažnju treba obratiti na skupine visokog rizika: trudnice, intravenske ovisinike i MSM populaciju. Trudnice treba, osim na EBV, serološki testirati na CMV i toksoplazmozu koji mogu uzrokovati ozbiljne komplikacije u trudnoći. Kod ostale dvije skupine treba isključiti akutnu HIV infekciju koja se može prezentirati kao IM (3). U najmanje 10% bolesnika sa simptomima IM, liječnik obiteljske medicine treba očekivati negativan test na heterofilna protutijela. U slučaju ponovljenog negativnog testa, dijagnostiku treba usmjeriti i na ostale uzročnike (4). U nastavku slijedi popis uzročnika koji



mogu uzrokovati “sindrom nalik na IM” te određenih bolesti na koje zbog karakterističnih sličnosti s IM, treba posumnjati.

*Table 2. Diferencijalna dijagnoza EBV IM. Tablica modificirana prema: Hurt C, Tammaro D. Diagnostic evaluation of mononucleosis-like illnesses. Am J Med. 2007.*

INFEKCIJE	<p><u>Virusne</u>: CMV, HIV, HHV-6, HHV-7, Adenovirusi, hepatitis virusi (HAV, HBV, HCV), rubella virus, HSV-1</p> <p><u>Bakterijske</u>: BHS-A (streptokokna angina), Bartonella henselae (bolest mačijeg ogreba), Corynebacterium diphtheriae (difterija), enterovirusi (coxsackie virusi, ECHO virusi), Francisella tularensis (orofaringealna tularemija), Mycobacterium tuberculosis (tuberkuloza).</p> <p><u>Parazitarne</u>: Toxoplasma gondii (toksoplazmoza).</p>
MALIGNOMI	HL, NHL, ALL, metastaze
AUTOIMUNE BOLESTI	Sarkoidoza, SLE, RA, Sjogren
LIJEKOVI	Karbamazepin, Minocycline, Fenitoin

### 7.1. Citomegalovirus (CMV)

CMV virus uzrokuje 7% sindroma nalik na IM (4). Spada u porodicu Herpesviridae, kao i EBV, zbog čega imaju slične karakteristike. CMV-infekcija posebno je opasna u trudnica jer može uzrokovati kongenitalne i konatalne infekcije. U svake trudnice sa kliničkom slikom IM treba isključiti CMV-infekciju (3,5). CMV često uzrokuje blažu kliničku sliku koja se očituje vrućicom te slabije izraženom limfadenopatijom, grloboljom i splenomegalijom (4). U 92% bolesnika javlja se hepatitis, uglavnom bez žutice (33). Hematološke abnormalnosti najčešće su slične kao i kod EBV mononukleoze (1). CMV IM također je samoograničavajuća bolest, uglavnom bez posljedica, zbog toga nema značajne koristi serološki dokazivati CMV infekciju, osim kod trudnica (5). Razlikovanje EBV od CMV IM

moguće je jedino serološki, testovima detektiramo anti-CMV IgM koji je marker akutne CMV-infekcije, može se naći i kod reaktivacije virusa (1). PCR je metoda izbora za dokazivanje CMV infekcije kod novorođenčadi i imunokomprimiranih (33).

## 7.2. Akutna HIV infekcija

Akutna HIV infekcija također se može prezentirati kao "sindrom nalik na IM". Skupina pacijenata kod koje treba obratiti posebnu pozornost su intravenski ovisnici i MSM populacija (3). Nakon 2-4 tjedana inkubacije razvijaju se simptomi akutne HIV infekcije. Oni uključuju klasični trijas simptoma IM: vrućicu (i do 40 °C), faringitis i limfadenopatiju (najčešće aksilarnih, cervikalnih i okcipitalnih limfnih čvorova), uz simptome nespecifične za EBV IM: proljev, mučninu i povraćanje (2,4). Ostale kliničke karakteristike po kojima možemo razlikovati akutnu HIV infekciju od klasične EBV IM su:

- mukokutana bolna ulceracija - visoko suspekta za akutnu HIV infekciju, najčešće se nalazi na sluznici usne šupljine, penisu ili anusu,
- makulopapulozni osip je - češći kod akutne HIV infekcije, najčešće se javlja 48-72 h nakon početka vrućice, a traje sljedećih tjedan dana (1,4).
- Limfocitoza u DKS-u najčešće nije toliko izražena, manja učestalost atipičnih limfocita u razmazu periferne krvi (4,33).

U svih bolesnika sa negativnim serološkim nalazom na EBV i sumnjom na akutnu HIV infekciju treba provesti RT-PCR za detekciju virusne RNA ili ELISA test na anti-HIV protutijela, kako bi isključili akutnu HIV infekciju (1,32).

### 7.3. Streptokokna angina

$\beta$  hemolitički streptokok grupe A (BHS-A) najčešći je bakterijski uzrok akutnog faringitisa (10% uzroka grlobolje u odraslih, 3-4% slučajeva sindroma nalik na IM). Streptokokna angina prezentira se klasičnim trijasom simptoma IM: vrućicom, eksudativnim faringitisom i limfadenopatijom (4). Temeljem morfološkog nalaza ždrijela ponekad je teško razlikovati da li je sindrom angine uzrokovan bakterijom ili EBV virusom. Neke od razlika uključuju sljedeće kriterije:

- glavna razlika - laboratorijski nalaz: u streptokoknoj angini nema limfocitoze u DKS, već se javlja leukocitoza na račun povećanog broja neutrofila i visoki CRP, testovi jetrene funkcije su uredni (2,29).
- fizikalnom nalaz - nemamo hepatosplenomegaliju, umor je najčešće manje izražen, povećani su angularni i prednji cervikalni limfni čvorovi, u EBV IM uglavnom stražnji cervikalni (2,20).

U slučaju da se faringitis kod IM krivo dijagnosticira kao streptokokna angina, može doći do razvoja generaliziranog makulopapuloznog osipa zbog primjene  $\beta$  laktamskih antibiotika. Osip nastaje kod 90-100% bolesnika kao prolazna reakcija preosjetljivosti na antibiotike, točnije, zbog vezanja heterofilnih protutijela na molekule  $\beta$  laktamskih antibiotika (1,9,29). Zato je bitna pravilna dijagnostika streptokokne angine koja se provodi pomoću Centerovih kriterija, koji uključuju: 1. febrilitet iznad 38 °C, 2. gnojni eksudat na tonzilama, 3. uvećane i bolne angularne limfne čvorove vrata i 4. odsutnost kataralnih simptoma. U slučaju  $\leq 1$  simptoma ne preporučuje se uzimanje brisa niti antibiotsko liječenje. U slučaju 2 ili više

simptoma uzima se obrisak ždrijela koji predstavlja "zlatni standard" za potvrdu streptokokne angine. U slučaju pozitivnog nalaza indicira se antibiotsko liječenje (fenoksimetil penicilin tijekom 10 dana) (18,42). U slučaju negativnog nalaza obriska treba uzeti u obzir ostale moguće uzročnike sindroma angine poput EBV-a (IM), *Corynebacterium diphtheriae* (difterija), adenovirusa (18,32). U 30% slučajeva može se javiti superponirana bakterijska infekcija, odnosno koinfekcija EBV-a i streptokoka, što se najčešće očituje kao ponovno pogoršanje grlobolje, zbog čega treba uzeti obrisak ždrijela na BHS-A (5,20,29).

#### 7.4. *Toxoplasma gondii*

Toksoplazmoza je glavni protozoalni uzrok sindroma nalik na IM. Anamnestički je najbitniji podatak o kontaktu oboljelog s mačkama i konzumacija nedovoljno termički obrađenog mesa (3,4,9). Karakteristični simptomi bolesti su vrućica i limfadenopatija. Rijetko se javlja faringitis i hepatosplenomegalija (1, 32). Laboratorijski nalazi nisu tipični kao kod EBV i CMV IM, zbog čega se koristi serološka dijagnostika, dokaz IgM i IgG protutijela (4,5). Eozinofilija u DKS može upućivati na parazitaru etiologiju. U imunokompetentnih osoba bolest je samoograničavajuća i najčešće prolazi bez posljedica. Posebnu pažnju treba obratiti trudnicama sa akutnom toksoplazmozom jer može doći do oštećenja središnjeg živčanog sustava fetusa. Trudnice s dokazanom toksoplazmozom treba liječiti spiramicinom do kraja trudnoće (9,10).

### 8.5. Humani herpesvirusi (HHV-6 i HHV-7)

HHV-6 i HHV-7 uzrokuju gotovo isti klinički sindrom. Djeca su 3 dana febrilna, nakon čega nastaje osip koji obično traje nekoliko dana. Zato se bolest naziva trodnevnom vrućicom ili roseola infantum. Rijetko se javljaju komplikacije poput febrilnih konvulzija. Kao i kod ostalih herpesvirusa (EBV-a, CMV-a) primoinfekcije su obično asimptomatske, nakon čega dolazi do doživotne latencije virusa. Primoinfekcija se u odraslih može manifestirati kao sindrom sličan IM. Klinička slika je uglavnom blaža, bolest je samoograničavajuća i nema specifičnog liječenja osim simptomatskog (2,4,10).

### 8.6. Adenovirusi

Najčešće uzrokuju akutnu respiratornu infekciju kod djece, u odraslih se može razviti teža klinička slika kao sindrom nalik na IM. Uz klasični trijas- vrućicu, limfadenopatiju i faringitis, javljaju se i kataralni simptomi. Moguća je i pojava konjuktivitisa u sklopu faringokonjuktivalne groznice, koja se najčešće veže za nedovoljno kloriranu vodu u bazenima. Kod odraslih su moguće komplikacije poput traheobronhitisa i atipičnih pneumonija. Čak 14% svih atipičnih pneumonija u RH uzrokovane su adenovirusima (4,10).

### 8.7. Rubeola

Rubeola je dječja zarazna bolest čiji se simptomi mogu preklapati sa IM. U rubeoli su uglavnom povećani limfni čvorovi smješteni postaurikularno i okcipitalno, što je diferencijalno-dijagnostički važno uočiti u djeteta koji ima sitnotočkasti ružičasti osip. Osip se prvo javlja na licu, iza uški. Obično se tijekom prvog dana proširi na trup i ekstremitete, u sklopu bolesti može se naći i blago povećana slezena (32).

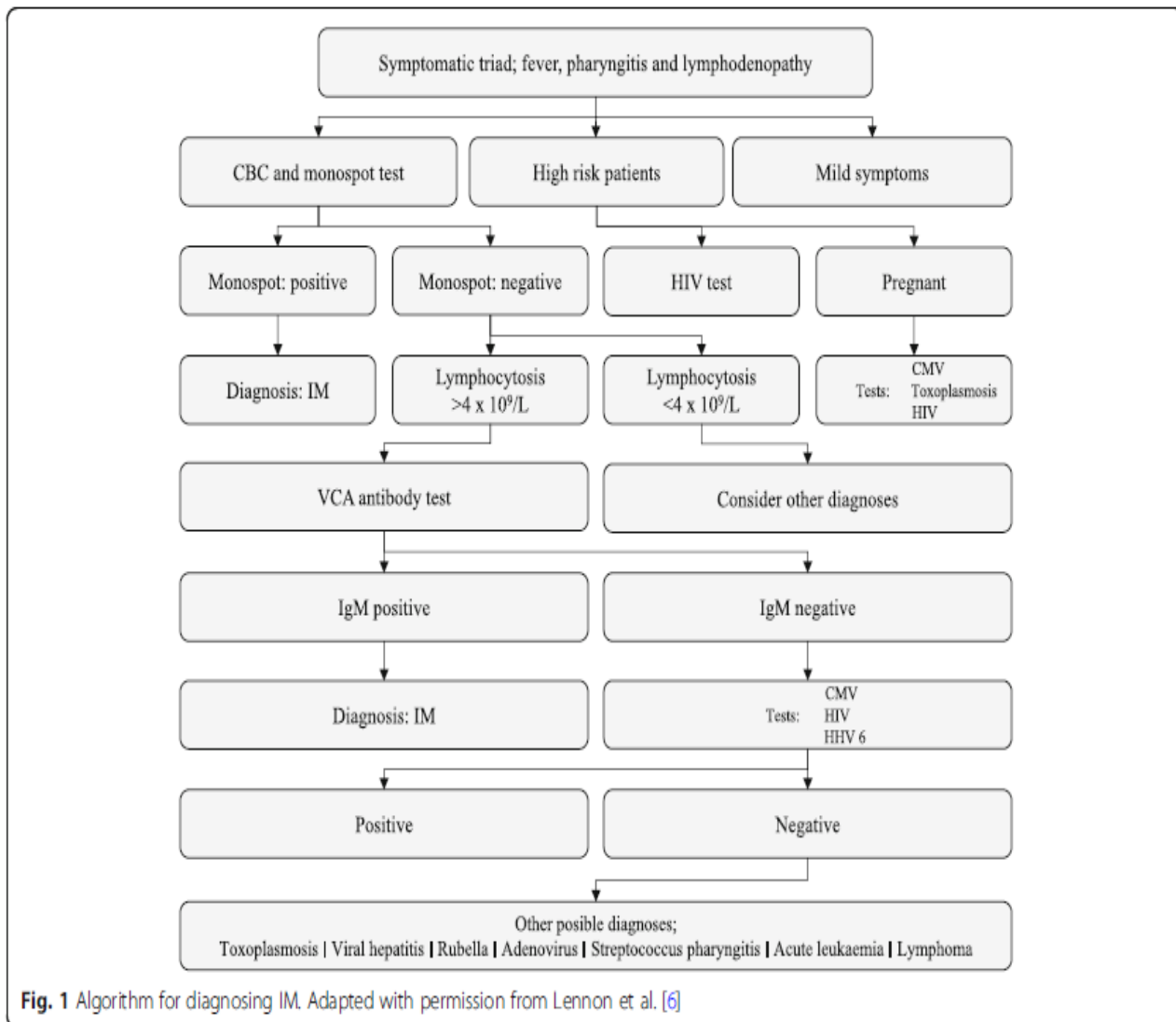
### 8.8. Hepatitis virusi (HAV, HBV, HCV)

Hepatitis virusi mogu dovesti do akutnog hepatitisa, koji se prezentira ikteričnom hepatomegalijom, vrućicom, umorom, bolovima u trbuhu i dr. Simptomi IM, poput periorbitanih edema, faringitisa, splenomegalije i limfadenopatije, uglavnom nisu prisutni. U biokemijskim nalazima uočavaju se znatno povišene vrijednosti jetrenih aminotransferaza (AST, ALT) nego kod IM. Serologija je pozitivna na hepatitis markere, a negativna na EBV (32).

### 8.9. Malignomi

Zbog nekih sličnih karakteristika, poput limfadenopatije i hepatosplenomegalije, limfomi (HL, NHL), leukemije (ALL) i metastaze diferencijalna su dijagnoza IM koja zahtjeva oprez. Kod IM i ostalih infektivnih uzročnika, limfni čvorovi su na palpaciju mekši, pomični i bolni, te okruženi eritematoznom kožom, dok su u malignoma tvrdi, bezbolni, srasli s podlogom ili kožom. U takvim slučajevima obavezno je učiniti citološku punkciju limfnog čvora (9,22).

Radi lakšeg snalaženja u širokoj diferencijalnoj dijagnostici, koristimo se algoritmom dijagnostičkih postupaka (slika 7).



Slika 7. Dijagnostički postupci kod IM. Prema: Fugl A, Andersen CL. Epstein-Barr virus and its association with disease - a review of relevance to general practice. BMC Fam Pract. 2019.

## 8. KOMPLIKACIJE INFEKTIVNE MONONUKLEOZE

Infektivna mononukleoza je obično benigna, samoograničavajuća bolest u 95% slučajeva. Komplikacije su rijetke i javljaju se u oko 1% slučajeva. S obzirom na vrijeme manifestiranja možemo ih podijeliti na rane (akutne) i kasne (kronične) (3,9).

### 8.1. RANE (AKUTNE) KOMPLIKACIJE INFEKTIVNE MONONUKLEOZE

Rane (akutne) komplikacije uglavnom se javljaju između 2. i 3. tjedna bolesti. Najčešće su hepatitis, hematološke komplikacije, akutna opstrukcija dišnog puta i ruptura slezene. Rjeđe se mogu javiti neurološke, nefrološke, kardijalne i dr. komplikacije (9,14).

#### 8.1.1. HEPATITIS

Hepatitis se javlja u 30% bolesnika (29). Rijetko dolazi do hepatomegalije, a žutica se može javiti u samo 5-10% slučajeva (3). Uglavnom se radi o blagom, samoograničavajućem hepatitisu koji se očituje laboratorijski tj. povišenjem aminotransferaza. Promjene transaminaza su najveće tijekom drugog tjedna, a mogu biti povišene i do 10x (20,29). Komplikacije poput kolestatske bolesti jetre, kroničnog EBV hepatitisa i zatajenja jetre, iako iznimno rijetke, zabilježene su (3,29).

#### 8.1.2. HEMATOLOŠKE KOMPLIKACIJE

Trombocitopenija se javlja kod 25-50% bolesnika sa IM i može trajati do 8 tjedana. Najčešće je blaga (od  $100-150 \times 10^9 /L$ ). Rijetko su zabilježeni smrtni slučajevi zbog teške trombocitopenije (broj trombocita  $< 20 \times 10^9/L$ ). Kod svakog bolesnika sa IM koji



ima submukozno ili potkožno krvarenje treba misliti na trombocitopeniju. Nastaje zbog stvaranja antitrombocitnih protutijela u slezeni i ostalim dijelovima retikuloendotelnog sustava (14). Česta je pojava blaga neutropenija tijekom prvog tjedna bolesti. Rijetko se mogu javiti teška neutropenija i agranulocitoza nakon preboljele IM. Smatra se da neutropenija i agranulocitoza nastaju zbog uništavanja mijeloidnih stanica koštane srži direktno putem EBV virusa ili uništavanjem perifernih neutrofilna od strane antineutrofilnih protutijela. Moguća je prolazna autoimuna hemolitička anemija zbog stvaranja IgM hladnih aglutinina tijekom EBV infekcije. Aplastična anemija može nastati zbog infiltracije koštane srži reaktivnim T limfocitima, čime dolazi do supresije ostalih hematopoetskih stanica tj. moguće pancitopenije (9,14).

Mogući su limfoproliferativni poremećaji, poput hemofagocitnog sindroma i X-vezane limfoproliferativne bolesti (XLP). Hemofagocitni sindrom ili hemofagocitna limfocitocitoza (HLH) najteža je hematološka komplikacija. Nastaje zbog disfunkcije sve tri loze limfocita (ne samo B limfocita, kao u klasičnoj IM) i nemogućnosti eliminacije inficiranih limfocita B. Disfunkcija citotoksičnih limfocita T i NK stanica, dovodi do citokinske oluje i posljedične aktivacije histiocita koji fagocitiraju sve hematopoetske stanice, infiltrirajući cijeli retikuloendotelni sustav. Takav će bolesnik imati visoku temperaturu, generaliziranu limfadenopatiju, hepatosplenomegaliju, hepatitis, progresivnu pancitopeniju i koagulopatiju, sa mogućim višestrukim organskim zatajivanjem. U slučaju preživljavanja razviti će kroničnu EBV infekciju (14,21). Za postavljanje dijagnoze je potrebna biopsija koštane srži (28). X-vezana limfoproliferativna bolest (XLP) javlja se u muških osoba koje imaju mutaciju SH2D1A

gena koji kodira protein SAP važan za funkciju citotoksičnih CD8<sup>+</sup> limfocita T. Osobe su uglavnom asimptomatske dok ne dođe do primoinfekcije EBV virusom, kada razvijaju Duncanov sindrom karakteriziran fatalnim simptomima IM, poput agamaglobulinemije, aplastične anemije i posljedičnim nastankom limfoma (28). U 96% slučajeva završava smrtnim ishodom (2).

### 8.1.3. AKUTNA OPSTRUKCIJA GORNJEG DIŠNOG PUTA

Akutna opstrukcija gornjeg dišnog puta može nastati tijekom akutne EBV infekcije zbog hipertrofije tonzila, tkz. "ljubljenje krajnika" (engl. kissing tonsils) (3,32). Potencijalno je fatalna komplikacija koja se javlja u manje od 5% bolesnika, češća je u male djece (2). Simptomi poput jake grlobolje, stridora, cijanoze i tahipneja zahtijevaju hitnu primjenu sistemskih kortikosteroida, s ciljem smanjivanja upalnog odgovora i hipertrofije tonzila (3). Kod uznapredovale opstrukcije i kasne primjene kortikosteroida, po smanjenju upale, provodi se tonzilektomija, traheotomija ili endotrahealna intubacija (21).

### 8.1.4. RUPTURA SLEZENE

Splenomegalija se javlja u 50-60% slučajeva bolesnika sa IM (1). Slezena može biti povećana 3-4x od normalne veličine. U većine pacijenata ne može se palpirati, zbog čega je ultrazvučna procjena najbolja za određivanje veličine (34). Kao posljedica splenomegalije može doći do rupture slezene. To je akutna komplikacija koja se događa iznimno rijetko (do 0.5% slučajeva) (6). U 70% slučajeva javlja se u muškaraca mlađih od 30 godina. Najčešće se javlja između 2. i 3. tjedna bolesti, a moguće je i kasnije

(1,18). Rizik od ruptуре slezene najveći je u adolescenata koji se bave kontaktnim sportovima (npr. borilačke vještine, nogomet, rukomet, košarka itd.) zbog moguće traume. Dizanje utega je strogo zabranjeno jer može doći do povišenja intraabdominalnog tlaka i posljedične ruptуре. Iz tih razloga svi oblici fizičkih aktivnosti strogo su zabranjeni 1 do 2 mj. od početka bolesti (3,18). Osim traumatske ruptуре, moguća je i spontana ruptura. Zato kod svakog bolesnika sa akutnim abdomenom, Kehrovim znakom tj. boli u lijevom ramenu (zbog iritacije n. phrenicusa nakupljenom krvi ispod ošita), bolovima u prsima ili znakovima hemoragijskog šoka, uz suspektnu ili potvrđenu IM, treba sumnjati na rupturu slezene (34).

#### 8.1.5. OSTALE KOMPLIKACIJE

Neurološke komplikacije su rijetke i najčešće se javljaju 2-4 tj. nakon početka bolesti, mogu se i kasnije javiti. Uključuju meningoencefalitis, Guillain-Barré sindrom, Bellovu paralizu, transverzalni mijelitis i optički neuritis. Od komplikacija ostalih organskih sustava mogu se javiti: kolestaza, pneumonitis, pleuralni izljev, pankreatitis, miokarditis, glomerulonefritis, miozitis, akutno bubrežno zatajenje, genitalne ulceracije, psihoza i dr. (1,14,21).

## 8.2. KASNE (KRONIČNE) KOMPLIKACIJE INFEKTIVNE MONONUKLEOZE

Od kasnih (kroničnih) komplikacija mogu se javiti kronična aktivna EBV infekcija (CAEBV), sindrom kroničnog umora (CSF), ali i niz drugih malignih i autoimunih bolesti za koje se smatra da je EBV infekcija bila "okidač".

### 8.2.1. KRONIČNA AKTIVNA EBV INFEKCIJA

Kronična aktivna EBV infekcija (CAEBV) doživotni je limfoproliferativni poremećaj od kojeg oboljevaju osobe oslabljenog imunskog sustava nakon akutne EBV infekcije. Radi se o klonskoj proliferaciji i disfunkciji sve 3 loze limfocita (B limfocita, T limfocita i NK stanica) zbog čega imunološki sustav ne uspijeva savladati infekciju i razvija se trajna EBV viremija. Javljaju se dugotrajni ili ponavljajući simptomi kliničkog sindroma koji uključuju: vrućicu, generaliziranu limfadenopatiju i hepatosplenomegaliju. Od laboratorijskih nalaza značajni su perzistentni poremećaji jetrene funkcije, pancitopenija i hipogamaglobulinemija (6,21). Serološki se mogu detektirati visoke koncentracije anti-VCA-IgG, anti-EBNA IgG i anti-EA IgG (6,9). U svakog pacijenta u kojega simptomi IM traju duže od 3 mj., liječnik obiteljske medicine treba razmotriti CAEBV kao jedan od diferencijalno dijagnostičkih komplikacija bolesti, zajedno s mogućim autoimunskim bolestima i poremećajima imunodeficijencije. Za daljnju dijagnostiku takvog bolesnika treba uputiti konzultantu hematologu (3).

### 8.2.2. SINDROM KRONIČNOG UMORA (CSF)

Umor je jedan od glavnih simptoma IM i javlja se u svih bolesnika (1). U slučaju da traje duže od 6 mj. govorimo o sindromu kroničnog umora (CSF). Javlja se u 11-13.5%

bolesnika kao posljedica EBV infekcije, najčešće u mlađih žena (35). CSF se opisuje kao umor koji se ne smanjuje spavanjem, osjećajem suhoće u ustima, bolovima u mišićima i zglobovima te smanjenom kognitivnom funkcijom. Mogu se javiti i blaži simptomi IM, poput blage limfadenopatije i hepatosplenomegalije. U DKS prisutna je limfocitoza. Serološki markeri odgovaraju kroničnoj aktivnoj EBV infekciji (pozitivni anti-VCA IgG, anti-EBNA IgG i anti-EA IgG) (9, 35).

### 8.2.3. MALIGNI I AUTOIMUNOSNE BOLESTI POVEZANE S EBV INFEKCIJOM.

EBV virus ima onkogeni potencijal te se dovodi u vezu sa nastankom brojnih malignoma, poput Burkittova limfoma, Hodgking i non-Hodking limfoma, nazofaringealnog karcinoma, posttransplantacijskog limfoproliferativnog poremećaja, lejomiosarkoma i T staničnog limfoma (21). Oni najčešće nastaju u osoba sa urođenom ili stečenom imunodeficijencijom. Postoje određene autoimune bolesti koje se dovode u vezu sa EBV viusom poput multiple skleroze, sistemnog lupusa eritematodesa (SLE), Sjorgenovog sindroma i reumatoidnog artritisa (RA) (3,9,36).

## 9. LIJEČENJE

IM je samoograničavajuća bolest u 95% slučajeva, liječenje se temelji na suportivnim mjerama koje uključuju snižavanje tjelesne temperature pomoću antipiretika, terapiju boli pomoću analgetika, adekvatnu hidraciju i odmor (3,9). Nesteroidni protuupalni lijekovi (NSAID) najčešće se koriste zbog svojeg antipiretskog, analgetskog i protuupalnog učinka (8). Adekvatna hidracija bitna je zbog većeg rizika od nuspojava NSAID lijekova prilikom dehidracije organizma (23). Strogo je zabranjena konzumacija alkohola i primjena hepatotoksičnih lijekova (9). Odmor se odnosi na izbjegavanje naporene fizičke aktivnosti najmanje 3 tjedna, a za kontaktne sportove i dizanje utega minimalno 4 tjedna nakon početka bolesti (1,3). Bolesnicima se ne preporučuje strogo mirovanje u krevetu jer je dokazano da ono utječe na duži oporavak i veći rizik od razvoja kroničnog umora (41). Primjena antibiotika indicirana je kod sindroma angine jedino u slučaju koinfekcije EBV-a sa BHS-A. Pri tome treba paziti da se ne daju amoksisilin ili amoksisilin + klavulanska kiselina, kako ne bi došlo do osipa (9). Lijek prvog izbora je fenoksimetilpenicilin kroz 10 dana (42). Antivirusni lijekovi nisu se pokazali korisnima u liječenju. Iako se aciklovir koristi u liječenju drugih herpesvirusnih infekcija (HSV, CMV), nije dokazan njegov učinak na trajanje bolesti, intenzitet simptoma i razvoj komplikacija. Jedino utječe na smanjeno izlučivanje klica virusa putem sline zaražene osobe (1,8). Njihova primjena je eventualno moguća kao dodatak kortikosteroidima pri liječenju komplikacije EBV IM (37). Za liječenje komplikacija IM koriste se sistemni kortikosteroidi, poput prednizolona i deksometazona. Akutne komplikacije EBV IM, poput akutne opstrukcije gornjeg dišnog puta, zatajenje jetre,

aplastična anemije i trombocitopenija, pokazale su terapijski odgovor na KS (21). KS su najučinkovitiji za smanjivanje hipertrofije tzv. "kissing tonzila" samo prvih 12 h od primjene, nakon čega nemaju utjecaja (2). U normalnom tijeku bolesti ne bi se trebali koristiti jer ne utječu na trajanje bolesti, olakšavanje simptoma, broj hospitalizacija i sprječavanje komplikacija (3). Osim toga, postoji teorijski rizik da zbog imunosupresije potaknute primjenom KS, prevlada onkogeni potencijal EBV virusa (21). Kod liječenja rupture slezene koristi se neoperativni pristup koji podrazumijeva intenzivnu potpornu njegu i očuvanje slezene, budući da se većina hematoma samostalno resorbira tijekom 4 tjedana do 1 godine. U rijetkim slučajevima indicirana je splenektomija (1,20,14). Treba napomenuti da pojava komplikacije uvijek zahtjeva hospitalizaciju bolesnika zbog učinkovitije suportivne terapije, koja uključuje intravensku nadoknadu tekućine i monitoriranje uslijed moguće respiratorne insuficijencije (3). Za liječenje kronične EBV infekcije koriste se visoke doze KS i antivirusna terapija. Od antivirusne terapije moguća je monoterapija ganciklovirom ili njegova kombinacija sa inhibitorima proteosoma (npr. bortezomib) ili inhibitorima histon deacetilaze. Potpuno izlječenje je moguće jedino preventivnom transplantacijom koštane srži u osoba sa imunološkim defektom (21).

## 10. RASPRAVA

Liječnici obiteljske medicine trebaju u svog bolesnika prepoznati simptome IM, procijeniti moguće diferencijalne dijagnoze i potencijalni rizik od razvoja komplikacija. Kako bi osigurali što točniju dijagnozu, predvidjeli moguće komplikacije i osigurali najbolje liječenje, poželjno je da koriste algoritme dijagnostičkih postupaka. Uloga liječnika obiteljske medicine je da procijeni koje bolesnike je potrebno hospitalizirati i uputiti na sekundarnu razinu zdravstvene zaštite: npr. bolesnike sa teškom kliničkom slikom IM (visoka temperatura, jaka grlobolja, izrazita dehidracija, osip), prijetećom opstrukcijom gornjeg dišnog puta, abnormalno povišenim vrijednostima hepatogama sa žuticom (akutni virusni hepatitis), izrazitim hematološkim abnormalnostima i mnogim drugim akutnim komplikacijama, obavezno treba hospitalizirati. Osim toga, važna je dobra informiranost bolesnika o tijeku bolesti, mogućem intenzitetu i trajanju određenih simptoma te adekvatnom liječenju. Bolesnika treba upozoriti na važnost adekvatne hidracije, izbjegavanja alkohola, pravilne primjene antipiretskih i analgetskih lijekova (NSAID) ili antibiotika u slučaju sekundarne bakterijske infekcije, kao i na izbjegavanja teže fizičke aktivnosti radi moguće rupture slezene. Liječnik obiteljske medicine procjenjuje koliko pacijent treba mirovati i kada se može vratiti starim životnim aktivnostima (ponovna sportska aktivnost, povratak u školu ili posao itd.).



## 11. ZAKLJUČCI

- IM je samoograničavajuća zarazna bolest koja se najčešće prezentira trijasom simptoma: vrućicom, tonzilarnim faringitisom i limfadenopatijom, s trajanjem 2-4 tj. i najvećom incidencijom u adolescentnoj dobi.
- U 90% slučajeva IM uzrokuje EBV virus, dok se u ostalih 10 % radi o "sindromu nalik na IM" uzrokovanog drugim uzročnicima (CMV, BHS-A, HIV, Toxoplasma gondii, HHV-6, HHV-7, adenovirusi itd.)
- Najčešće se širi slinom asimptomatske osobe, a mogući su i ostali putevi prijenosa
- Primoinfekcija je u djece najčešće asimptomatska, u adolescenata vjerojatnost razvoja simptoma 30-70%-tna nakon primoinfekcije
- Osim klasičnog trijasa simptoma mogu se javiti rani periorbitalni edemi, splenomegalija, palatalne petehije, hepatomegalija, žutica i osip
- Dijagnoza se temelji na anamnezi, kliničkoj slici, fizikalnom pregledu, laboratorijskim nalazima: KKS-u (limfocitoza u DKS-u), više od 10% atipičnih limfocita u razmazu periferne krvi, nalaz hepatograma, serološkim pretragama kojima dokazujemo heterofilna i specifična EBV protutijela nastala tijekom EBV infekcije
- Komplikacije su rijetke, mogu biti rane (akutne) i kasne (kronične)
- Najčešće akutne komplikacije su hepatitis, hematološke komplikacije, akutna opstrukcija gornjeg dišnog puta i ruptura slezene
- Kao kronične komplikacije mogu se javiti CAEBV, CFS, maligne i autoimune bolesti
- Liječenje je simptomatsko, antivirusni lijekovi nisu pokazali učinkovitost
- Kortikosteroidi su indicirani kod akutnih komplikacija bolesti.

## 12. SAŽETAK

Infektivna mononukleoza (IM) je akutna zarazna bolest samoograničavajućeg tijeka, koja se prezentira trijasom simptoma: vrućicom, faringitisom i limfadenopatijom.

U 90% slučajeva uzrokovana je EBV virusom, a u ostalih 10% radi se o "sindromu nalik na IM" kojeg uzrokuju brojni drugi uzročnici poput CMV-a, BHS-A, Toxoplasme gondii, HIV-a, adenovirusi te HHV 6 i 7. Budući da se najčešće prenosi slinom i ima najveću incidenciju u adolescentnoj dobi naziva se "bolest poljupca". Hoće li se razviti klinička slika IM ovisi o dobi kada je došlo do primoinfekcije. U djece primoinfekcija obično prolazi subklinički, u adolescenata razvoj kliničke slike IM moguć je u 30-70% slučajeva. Uz tipičnu kliničku sliku mogu se javiti periorbitalni edemi, splenomegalija, palatalne petehije, hepatomegalija, osip i rijetko žutica. Dijagnoza se postavlja temeljem kliničke slike, fizikalnog pregleda, razmaza periferne krvi, hepatograma, seroloških i ostalih pretraga. Najznačajniji dijagnostički znakovi su limfocitoza u DKS, više od 10% atipičnih limfocita u razmazu periferne krvi i pozitivni serološki testovi na heterofilna ili specifična EBV protutijela. Radi široke diferencijalne dijagnoze EBV IM, poželjno je dijagnostičke korake provoditi pomoću algoritma i tako osigurati dijagnozu bolesti. Komplikacije su rijetke, mogu biti akutne (rane) i kronične (kasne). Najčešće akutne komplikacije su reaktivni hepatitis, hematološke komplikacije, akutna opstrukcija gornjeg dišnog puta i ruptura slezene. Kao kronične komplikacije mogu se javiti CAEBV, CFS, maligne i autoimune bolesti. Liječenje se temelji isključivo na suportivnim mjerama, budući se antivirusni lijekovi nisu pokazali učinkovitima.

**Ključne riječi:** Infektivna mononukleoza, "sindrom nalik na IM", dijagnostika, liječenje

### 13. SUMMARY

Infectious mononucleosis (IM) is an acute infectious disease of self-limiting course, presented by a triage of symptoms: fever, tonsillar pharyngitis, and lymphadenopathy. In 90% of cases, it is caused by the EBV virus and other 10% is presented as "IM-like syndrome" which is caused by many other pathogens such as CMV, BHS-A, Toxoplasma gondii, HIV and adenoviruses. Because it is most commonly transmitted by saliva and has the highest incidence in adolescence, it is also called "kiss disease". In children, primoinfection usually goes subclinically, while in adolescents the development of a clinical picture of IM is possible in 30-70% of cases. With typical clinical picture can occur: periorbital edema, splenomegaly, palatal petechiae, hepatomegaly, rash and rarely jaundice. The diagnosis is made on the basis of clinical imaging, physical examination, CCS, smear of peripheral blood, hepatograms, serological and other examinations. The most significant diagnostic signs are lymphocytosis in DKS, more than 10% of atypical lymphocytes in peripheral blood smear and positive serological tests for heterophilic or specific EBV antibodies. Due to the wide differential diagnosis of EBV IM, it is advisable to perform diagnostic steps using algorithms to ensure accurate diagnosis of the disease. The most common acute complications are reactive hepatitis, hematologic complications, acute upper airway obstruction and splenic rupture, but they can manifest in the form of any organ system. CAEBV, CFS, malignant and autoimmune diseases can be chronic complications. Treatment is based on supportive measures, since antiviral drugs have not proven effective.

**Key words:** Infectious mononucleosis, IM-like syndrome, diagnosis, treatment

## 14. LITERATURA

1. Aronson MD, Auwaerter PG (2019.). Infectious mononucleosis. U: UpToDate, Hirsch MA, Kaplan SL, Bond S (Eds.). UpToDate [Internet]. [citirano 05.03.2020.] Dostupno na: <https://www.uptodate.com/contents/infectious-mononucleosis>
2. Womack J, Jimenez M. Common questions about Infectious Mononucleosis. 2015; 15;91(6):372-6.
3. Fugl A, Andersen CL. Epstein-Barr virus and its association with disease - a review of relevance to general practice. BMC Fam Pract. 2019; 20:62.
4. Hurt C, Tammaro D. Diagnostic evaluation of mononucleosis-like illnesses. Am J Med. 2007; 120(10):911.e1-8.
5. Ebell MH. Epstein-Barr virus infectious mononucleosis. Am Fam Physician. 2004; 70(7):1279-87.
6. Dunmire SK., Verghese PS, Balfour HH. Primary Epstein-Barr virus infection. J Clin Virol. 2018; 102: 84-92.
7. McSherry JA. Diagnosing Infectious Mononucleosis: Avoiding the Pitfalls. Can Fam Physician. 1985; 31: 1527–1529.
8. Gottlieb M, Long B, Koyfman A. Clinical Mimics: An Emergency Medicine-Focused Review of Streptococcal Pharyngitis Mimics. The Journal of Emergency Medicine. 2018; 54(5) : 619-629.
9. Begovac i sur. Klinička infektologija, Medicinska naklada, Zagreb 2019. poglavlje 57. str. 470.-85.
10. Kalenić S. i sur.: Medicinska mikrobiologija. Medicinska naklada, Zagreb 2019. poglavlje 48. str. 410-24.
11. Presečki V. i sur.: Virologija. Medicinska naklada, Zagreb 2002. poglavlje 13. str.143.-64.
12. Paul JR, Bunnell WW. The presence of heterophile antibodies in infectious mononucleosis. Am J Med Sci. 1932; 183.
13. [www.pulsetoday.co.uk](http://www.pulsetoday.co.uk) [Internet]. Pulse 2003. Latest thinking on glandular fever. [citirano 18.03.2020.]. Dostupno na: <http://www.pulsetoday.co.uk/latest-thinking-on-glandular-fever/10861063.article>

14. Bolis V, Karadedos C, Chiotis I, et al. Atypical manifestations of Epstein-Barr virus in children: a diagnostic challenge. *J Pediatr (Rio J)*. 2016;92(2):113-21.
15. Nye FJ. Social class and infectious mononucleosis. *J Hyg (Lond)* 1973; 71:145.
16. Näher H, Gissmann L, Freese UK, et al. Subclinical Epstein-Barr virus infection of both the male and female genital tract--indication for sexual transmission. *J Invest Dermatol*. 1992; 98:791.
17. Kusuhara K, Takabayashi A, Ueda K, et al. Breast milk is not a significant source for early Epstein-Barr virus or human herpesvirus 6 infection in infants: a seroepidemiologic study in 2 endemic areas of human T-cell lymphotropic virus type I in Japan. *Microbiol Immunol*. 1997; 41:309.
18. Klein MR. Infections of the Oropharynx. *Emerg Med Clin North Am*. 2019 ;37(1):69-80.
19. Dunmire SK, Hogyuist KA, Balfour HH. Infectious Mononucleosis. *Curr Top Microbiol Immunol*. 2015; 390: 211–240.
20. Papadakis MA. Infectious Mononucleosis. *West J Med*. 1982; 137(2):141–44.
21. Sullivan JL (2020.) Clinical manifestations and treatment of Epstein-Barr virus infection. U: UpToDate. Hirsch MS, Kaplan SL, Mitty J (Eds). UpToDate [Internet]. [citirano 20.03.2020.] Dostupno na: <https://www.uptodate.com/contents/clinical-manifestations-and-treatment-of-epstein-barr-virus-infection>
22. Gaddey HL, Riegel AM. Unexplained Lymphadenopathy: Evaluation and Differential Diagnosis. *Am Fam Physician*. 2016;94(11):896-903.
23. Auwaerter PG (2020). Patient education: Infectious mononucleosis (mono) in adults and adolescents (Beyond the Basics). U: UpToDate. Hirsch MS, Klapan SL, Bond S (Eds). Dostupno na: <https://www.uptodate.com/contents/infectious-mononucleosis-mono-in-adults-and-adolescents-beyond-the-basics?csi=2ac8dbfa-9f56-4a3d-9b65-85b6caf25204&source=contentShare>
24. Katz BZ, Shiraishi Y, Mears CJ, et. al. Chronic Fatigue Syndrome After Infectious Mononucleosis in Adolescents. 2009;124(1):189-93.
25. Farukhi SN, Fox JC. The role of ultrasound in the management and diagnosis of infectious mononucleosis. *Crit Ultrasound J*. 2014;6(1):4.
26. Long SS. Periorbital edema as the initial sign of infectious mononucleosis. Bass MH. *J Pediatr*. 1954;45:204-5.

27. Balfour HH, Dunmire SK, Hogquist KA. Infectious mononucleosis. Clin Transl Immunology. 2015;4(2):e33.
28. Charles PG. Infectious mononucleosis. Aust Fam Physician. 2003;32(10):785-8.
29. Lawee D. Mild infectious mononucleosis presenting with transient mixed liver disease. Can Fam Physician. 2007;53(8):1314–16.
30. Cdc.gov [Internet]. Epstein-Barr Virus and Infectious Mononucleosis: Laboratory Testing. [citirano 15.03.2020.]. Dostupno na: <https://www.cdc.gov/epstein-barr/laboratory-testing.html>
31. Ebvhelp.com [Internet]. Global EBV Institute. [citirano 18.03.2020]. Dostupno na: <https://ebvhelp.com/labs-diagnosis/>
32. Saccomano SJ, Ferrara LR. Infectious Mononucleosis. Clinician Reviews. 2013;23(6):42-9.
33. Taylor GH. Cytomegalovirus. Am Fam Physician. 2003;67(3):519-24.
34. Bartlett A, Williams R, Hilton M. Splenic rupture in infectious mononucleosis: A systematic review of published case reports. Injury. 2016;47(3):531-8.
35. Asprusten TT, Pedersen M, Skovlund E, Wyller VB. EBV-requisitioning physicians' guess on fatigue state 6 months after acute EBV infection. BMJ Paediatr Open. 2019;3(1):e000390.
36. Downham C, Visser E, Vickers M, Counsell C. Season of infectious mononucleosis as a risk factor for multiple sclerosis: A UK primary care case-control study. Mult Scler Relat Disord. 2017;17:103-06.
37. Vouloumanou EK, Rafailidis P, Falagas ME. Current diagnosis and management of infectious mononucleosis. Curr Opin Hematol. 2012;19(1):14-20.
38. Kimura H, Kawada J, Ito Y. Epstein-barr virus- associated lymphoid malignancies: the expanding spectrum of hematopoietic neoplasms. 2013;5(3-4):169–79.
39. Merckmanuals.com [Internet]. Kaye KM (2019). Infectious Mononucleosis. [citirano 25.03.2020]. Dostupno na: <https://www.merckmanuals.com/professional/infectious-diseases/herpesviruses/infectious-mononucleosis>
40. Ivetić V, Kersnik J. Dijagnostičke pretrage. Alfa. Zagreb, 2010. poglavlje 10. str. 53.-55.

41. Candy B, Chalder T, Cleare AJ, et al. Recovery from infectious mononucleosis: a case for more than symptomatic therapy? A systematic review. Br J Gen Pract. 2002;52(483):844-51.
42. ISKRA smjernice za grlobolju; dijagnostički i terapijski pristup- hrvatske nacionalne smjernice. Liječnički vjesnik 2009;131:181-242.

## 15. ŽIVOTOPIS

Antonio Perčinić rođen je 18.02.1995. godine u Rijeci. Pohađao je osnovnu školu Ivana Rabljanina na Rabu (2001.-2009.). Srednjoškolsko obrazovanje nastavio je u Srednjoj školi Markantuna de Dominisa, smjer opća gimnazija, koju završava 2013.godine. 2010. godine sa ekipom Mladeži osvaja 2. mjesto na državnom natjecanju pružanja prve pomoći. Medicinski fakultet Sveučilišta u Rijeci upisuje 2014. godine. Aktivno se služi njemačkim i engleskim jezikom.