

Utjecaj tumora testisa i kriptorhizma na plodnost u muškaraca

Pegan, Amedeja

Master's thesis / Diplomski rad

2020

Degree Grantor / Ustanova koja je dodijelila akademski / stručni stupanj: **University of Rijeka, Faculty of Medicine / Sveučilište u Rijeci, Medicinski fakultet**

Permanent link / Trajna poveznica: <https://um.nsk.hr/um:nbn:hr:184:903771>

Rights / Prava: [In copyright](#)/[Zaštićeno autorskim pravom.](#)

Download date / Datum preuzimanja: **2024-08-16**



Repository / Repozitorij:

[Repository of the University of Rijeka, Faculty of Medicine - FMRI Repository](#)



SVEUČILIŠTE U RIJECI

MEDICINSKI FAKULTET

INTEGRIRANI PREDDIPLOMSKI I DIPLOMSKI

SVEUČILIŠNI STUDIJ MEDICINE

Amedeja Pegan

**UTJECAJ TUMORA TESTISA I KRIPTORHIZMA NA
PLODNOST U MUŠKARACA**

Diplomski rad

U Rijeci, 2020.

SVEUČILIŠTE U RIJECI

MEDICINSKI FAKULTET

INTEGRIRANI PREDDIPLOMSKI I DIPLOMSKI

SVEUČILIŠNI STUDIJ MEDICINE

Amedeja Pegan

**UTJECAJ TUMORA TESTISA I KRIPTORHIZMA NA
PLODNOST U MUŠKARACA**

Diplomski rad

U Rijeci, 2020.

Mentor rada: izv.prof.dr.sc. Dean Markić, dr.med.

Komentor rada: dr.sc. Antun Gršković, dr.med.

Diplomski rad ocjenjen je dana _____ u/na _____

_____, pred povjerenstvom u sastavu:

1. izv.prof.dr.sc. Josip Španjol, dr.med.

2. izv.prof.dr.sc. Romano Oguić, dr.med.

3. doc.prim. dr.sc. Stanislav Sotošek, dr.med.

Rad sadrži 50 stranica, 3 slike, 1 tablicu, 37 literaturnih navoda.

ZAHVALA

Ovom prilikom želim se srdačno zahvaliti svom mentoru, izv.prof.dr.sc. Deanu Markiću, dr. med., koji mi je tijekom pisanja diplomskog rada svojom dobrotom i otvorenošću pomogao u rješenu svakog problema, savjetovao me i ažurno odgovarao na sva moja pitanja.

Od srca zahvaljujem i mome predragom zaručniku Luki, koji mi znači sve, koji je svojom predanošću bio uz mene u svim okolnostima, bio moje sigurno utočište, vjerovao u mene i svojom ljubavlju mi uljepšao svaki dan.

Velika zahvala ide i obitelji Gorjan, posebice Branku Gorjan, koji je vjerovao u moj uspjeh od samog početka, podupirao me i vodio na putu upisivanja te tijekom čitavog studija bio sa mnom u molitvi.

Život je započeo sa roditeljima pa zahvala završava njima u čast. Zahvaljujem se svojoj obitelji, posebice mami i tatu, Martini i Mirku, koji su me odgojili ljubavlju i odgovornošću, omogućili mi studiranje medicine te mi pružali veliku podršku tijekom cijelog studija.

SADRŽAJ RADA

ZAHVALA.....	3
POPIS SKRAĆENICA I AKRONIMA	6
1. UVOD	8
1.1. Anatomija testisa i pridruženih struktura.....	8
1.2. Razvoj testisa	10
1.2.1. Spuštanje testisa	11
1.3. Funkcija testisa	13
1.3.1. Regulacija spermatogeneze	13
2. SVRHA RADA.....	15
3. PREGLED LITERATURE NA ZADANU TEMU	16
3.1. Tumor testisa	16
3.1.1. Etiologija	16
3.1.2. Podjela tumora testisa.....	17
3.1.3. Klinička slika.....	20
3.1.4. Dijagnostika	20
3.1.5. Liječenje tumora testisa.....	23
3.1.6. Patohistološki nalaz.....	24
3.1.7. Postoperativno praćenje	25
3.2. Plodnost i tumor testisa.....	25
3.2.1. Oporavak plodnosti	27
3.3. Kriptorhizam.....	27
3.3.1. Epidemiologija	28
3.3.2. Etiologija	28
3.3.3. Patofiziologija	29
3.3.4. Klasifikacija	30
3.3.5. Dijagnostika	30
3.3.6. Liječenje	30
3.3.7. Prognoza.....	32
3.3.8. Utjecaj kriptorhizma na plodnost	32
3.4. Plodnost u muškaraca	34
3.4.1. Spermatogeneza	34
3.4.2. Uzroci neplodnosti	35
3.4.3. Dijagnostika	37

3.4.4. Liječenje neplodnosti	38
4. RASPRAVA	39
5. ZAKLJUČCI.....	40
6. SAŽETAK	41
7. SUMMARY	42
8. LITERATURA	43
9. ŽIVOTOPIS.....	49

POPIS SKRAĆENICA I AKRONIMA

a. – arterija

AFP – α -fetoprotein (alfa-fetoprotein)

AMH – anti-Müllerov hormon

BMP8B – koštani morfogogenetski protein 8B

CEA – karcinoembrionski antigen

CGRP – calcitonin gene-related peptide

CT – kompjuterizirana tomografija

FGF – faktor rasta fibroblasta (engl. fibroblast growth factor)

FSH – folikul-stimulirajući hormon (engl. follicle-stimulating hormone)

GCNIS – intratubularna neoplazma zametnih stanica in situ

GnRH – gonadotropin-oslobađajući hormon (engl. gonadotropin-releasing hormone)

GWAS – genome-wide association studies

hCG – humani horionski gonadotropin

HMGA1 – high mobility group proteins

hPL – humani placentarni laktogen

IGCCCG – International Germ Cell Cancer Collaborative Group

INSL3 – insulin-like-hormon 3

IVF – in vitro fertilizacija

LDH – laktat dehidrogenaza

LH – luteinizirajući hormon (engl. luteinizing hormone)

LHRH – luteinizirajući hormon-oslobađajući hormon

Lnn. – limfni čvorovi

MESA – mikrokirurška aspiracija spermija iz epididimisa

MR – magnetska rezonancija

NSE – neuron-specifična enolaza

PESA – perkutana aspiracija spermija iz epididimisa

PLAP – placental-like alkaline phosphatase

SHBG – seks hormone binding globulin

SOX2 – SRY-box transcription factor 2

SPI – pregnancy-specific β 1-glikoprotein lecitin

TESA – aspiracija spermija iz testisa

TESE – mikrokirurška ekstrakcija spermija iz testisa

TIS – carcinoma in situ

TRA-1-60 – Podocalyxin

UTZ – ultrazvuk

v. – vena

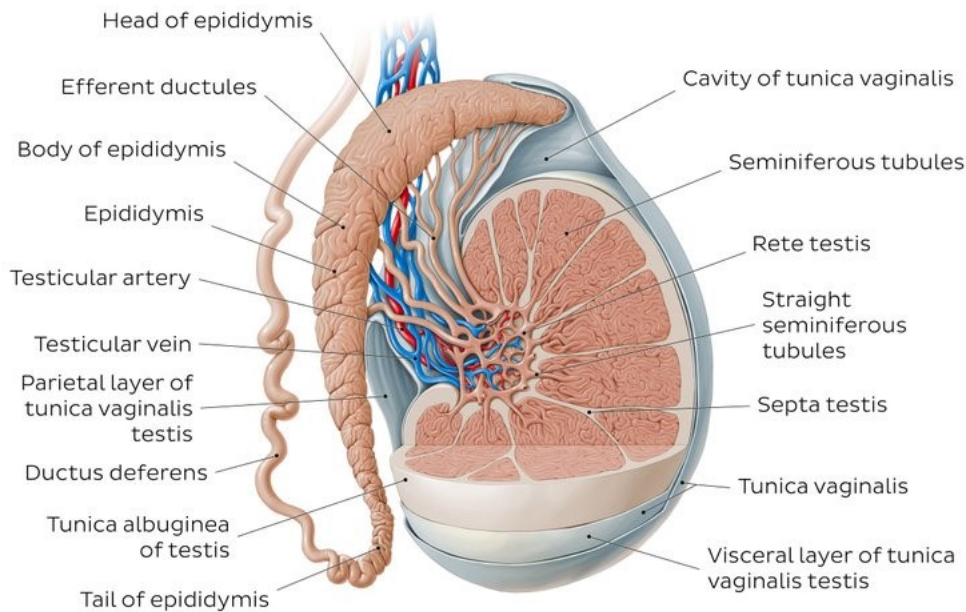
WHO – Svjetska zdravstvena organizacija (engl. World Health Organization)

1. UVOD

1.1. Anatomija testisa i pridruženih struktura

Sjemenik ili testis je parna muška spolna žlijezda koja igra bitnu ulogu u muškom reproduktivnom sustavu. Iako se nalazi u mošnji van tjelesnih šupljina, dio je unutarnjih spolnih organa zbog samog embriološkog porijekla. Testis je spljoštenog elipsoidnog oblika, težine 25 g, duljine 4–5 cm i širine 2–3 cm (slika 1). Lijevi i desni testis se razlikuju jedino po tome što se lijevi nalazi niže od desnog i obično je većeg promjera. Uzdužna os svakog testisa se pruža od kranijalno prema kaudalno, prema natrag i medijalno. Kako bi se lakše orijentirali kod daljnjeg opisivanja građe testisa i njemu pridruženih struktura, na sjemeniku razlikujemo gornji i donji kraj, *extremitas superior* i *ekstremitas inferior*, dvije stranice, *facies medialis* i *facies lateralis* te dva ruba, prednji i stražnji *margo anterior et posterior*. Svaki testis je obavijen fibroznom čahuricom, takozvanom *tunica albuginea*, koja mu daje karakterističnu bijelu boju i čvrstoću. Sa stražnjeg ruba testisa se u njegovu unutrašnjost pruža vezivnotkivni nastavak, *mediastinum testis*, od kojeg se dalje na sve strane protežu uske vezivne pregrade, *septula testis*, koje dijele parenhim sjemenika u 200–400 režnjića, *lobuli testis*. Režnjići su piramidnog oblika, sa bazama okrenutim prema površini testisa, a vrhovima prema medijastinumu. U svakom režnjiću nalaze se oko četiri 30–70 µm dugačke klupke cijevčica i kanalića, *tubuli seminiferi contorti* zbog kojih testis spada među složene tubulozne žlijezde. Stjenka kanalića sastoji se od tankog veziva i zametnog epitela koji je zaslužan za proces spermatogeneze. U intersticijskom prostoru između tubula nalaze se poligonalne Leydigove stanice koje sudjeluju u produkciji testosterona, glavnog muškog spolnog hormona. Na vrhovima režnjića spajanjem tubula nastaju ravni kanalići, *tubuli seminiferi recti*, koji su kratki i nastavljaju se u mrežoliku strukturu kanalića, *rete testis*, lociranu u medijastinumu. Kroz stražnji rub testisa izlazi 15 odvodnih kanalića, *ductuli efferentes*, koji dijelom izgrađuju epididimis. Sjemenik prehranjuje nekoliko žila. Kroz medijastinum se spušta a. testicularis.

Vene stvaraju splet, plexus pampiniformis iz kojeg izlazi v. testicularis. Za odvod limfe zadužene su limfne žile koje se uzduž testikularnih žila izljevaju u lnn. lumbales. Testis inervira plexus testicularis koji izlazi iz pleksusa celijakusa. Gornji i stražnji kraj testisa prekriva nadsjemenik, *epididymis*, koji ima oblik uske čvrsto umotane cijevi. Sastoji se od tri dijela: glave, tijela i repa. Glava, *caput epididymidis*, je locirana na gornjem polu testisa i reznjaste je građe. Sačinjena je od kanalića, *ductuli efferentes*, koji su čvrsto zavijeni i nastavljaju se u veći kanal, *ductus epididymidis*, dužine 5 cm koji se zavojito pruža do sjemenovoda i na svom putu izgrađuje tijelo i rep nadsjemenika. Njegova glavna uloga je pohrana spermija. Kako su testis i epididymis prislonjeni jedan na drugi, obavijeni su istim ovojnicama. Najdublje se nalazi peritonealna ovojnica, *tunica vaginalis testis*, koja sa svojim unutrašnjim listom, *lamina visceralis*, radi prvi kontakt sa površinom sjemenika i nadsjemenika. Epididymis irigiraju ogranci a.testicularis i a.ductus deferentis, a krv odvođe vene plexusa pampiniformisa koji se izljeva u v.testicularis. Nadsjemenik je inerviran putem pleksusa testicularisa, a limfni odvod zajednički je sa testikularnim u lnn.lumbales. Iz repa nadsjemenika, *cauda epididymidis*, nastavlja se sjemenovod, *ductus deferens*. Cjevastog je oblika i dugačak oko 50 cm te u spajanju s odvodnim kanalom sjemenog mjehurića završava na stražnjoj strani baze prostate. Sjemeni mjehurić, *vesicula seminalis*, jest parna cjevasta struktura muškog reproduktivnog sustava. Svojim odvodnim kanalom se spaja sa sjemenovodom i čini uski kanalić, *ductus ejaculatorius*, koji se prolazeći kroz stražnji dio baze prostate otvara u uretru. Sjemenovod je irigiran putem a.ductus deferentis, a vene tvore plexus venosus vesicalis koji predaje krv u v.ilijaku internu. Sjemeni mjehurić prehranjuju a. vesicalis inf. i a.rectalis media, a plexus venosus vesicalis prima vene iz tog područja. Limfni i živčani splet sjemenog mjehurića isti su i za sjemenovod. Lnn.ilijaci primaju limfu iz tog dijela, a za inervaciju služi plexus deferentialis. (1, 2, 3)



Slika 1: Anatomija testisa (preuzeto s: <https://www.kenhub.com/en/library/anatomy/the-testes>)

1.2. Razvoj testisa

Testis je muška spolna žlijezda koja nastaje pod utjecajem SRY-gena koji se nalazi na Y-kromosomu. Taj gen odgovoran je za determinaciju testisa i njegova aktivacija dovodi do proliferacije primitivnih spolnih tračaka uz njihovo prodiranje duboko u mezenhim. Tako nastaju medularni tračci, takozvani tračci testisa, koji se dalje granaju u mrežoliku strukturu tanjih tračaka stanica koje su osnova za rete testis. Dalje se tračci testisa odvajaju od površinskog epitela, te ispod epitela nastane gusto vezivna ovojnica, tunica albuginea testis. U četvrtome mjesecu embrionalnoga razvoja se tračci testisa počinju zavijati i poprimaju oblik potkove a krajevi im se nastavljaju u rete testis. U tom razdoblju embrionalnoga razvoja testisa, tračci testisa sadrže spolne prastanice i Sertolijeve potporne stanice, podrijetlom od epitela površine testisa. Između tračaka testisa se također pod utjecajem SRY gena iz mezenhima razviju Leydigove stanice intersticija te se brzo nakon nastanka tračaka počinju diferencirati, tako da već u osmom tjednu trudnoće izlučuju testosteron. Pod utjecajem

testosterona se diferenciraju spolni kanali i vanjski spolni organi za muški spol. Do puberteta ostaju tračci testisa neprohodni. Kada jednom dobiju lumen postaju sjemenski kanalići i prelaze u rete testis. Kanalići rete testisa spajaju s eferentnim kanalićima, ductuli eferentes, koji nastaju iz preostalih sekretnih kanalića mezonefrosa. Ductuli eferentes spajaju rete testis s Wolfovim mezonefričkim kanalom te tako nastane ductus deferens. Na gornjem kraju Wolfova kanala nalazi se rudimentarni appendix epididymidis. Ostatak mezonefričkog kanala služi za razvoj glavnih spolnih kanala. Izduljivanjem i sužavanjem Wolfova kanala ispod eferentnih kanalića nastaje ductus epididymidis. Između repa nadsjemenika i osnove sjemenskog mjehurića Wolfov kanal dobiva na debljini stijenke i naziva se sjemenovod, ductus deferens, a ispod ušća sjemenskog mjehurića naziva se ductus ejaculatorius. (4)

1.2.1. Spuštanje testisa

Potkraj drugog mjeseca embrionalnog razdoblja se testis i mezonefros nalaze uz stražnju stijenku trbušne šupljine jako pričvršćeni uza nju urogenitalnim mezenterijem koji kasnije postane mezenterij testisa. U donjem dijelu diferencira se vezivni tračak, gubernaculum testis, koji ima bitnu ulogu u spuštanju testisa i razvije se u 7.tjednu, nakon atrofije mezonefrosa. Početak spuštanja počinje oko 12. tjedna trudnoće kada testis putuje prema ingvinalnom prstenu, kroz koji se donji dio gubernakula spusti prema skrotalnim izbočinama i na svom putu povlači testis za sobom. Testis tijekom 28. tjedna pređe kroz ingvinalni kanal, a donji dio gubernakula spoji se sa donjim dijelom skrotuma. Na spuštanje testisa utječe i porast intraabdominalnog tlaka prilikom rasta trbušnih organa. Bez androgena i anti-Müllerova hormona (AMH) testis ne bih mogao descendirati jer su upravo ti hormoni od presudne važnosti kako bih do 33.tjedna testis uspješno došao do skrotuma. Za čitavo vrijeme spuštanja testis je irigiran putem krvi iz aorte, a sve ostale krvne žile pružaju se iz slabinskog područja do skrotuma. U tom periodu peritoneum također prolazi kroz promjene na prednjoj trbušnoj stijeni i čini processus vaginalis peritonei, koji slijedi tok gubernakuluma i izgrađuje skrotalne

izbočine. (4) Na svom putu se izdujivanjem processusa vaginalisa prema kaudalno zajedno pridružuju mišićna vlakna (m.obliquus internus i m.transversus). Vlakna spomenutih mišića kasnije čine mišićni sloj muskulusa cremastera. Između 7. i 12. tjedna se gubernakulum počinje skraćivati te tako povuče testise, ductus deferens i pripadajuće krvne žile prema kaudalno. (7) Zajedno sa muskulaturom i fascijom stijenke trbuha stvara se ingvinalni kanal. Na svom putu spuštanja do skrotuma testis prelazi kroz ingvinalni prsten, nastavlja svoj put preko stidne kosti i malo prije rođenja pod utjecajem androgena dopiše u skrotum. U skrotumu je testis pokriven ovojnicom peritoneuma, tunicom vaginalis testis. Njezin visceralni list čini prvi kontakt s testisom i naziva se epiorchium, a parijetalni list nalazi se iznad i naziva se periorchium. (4) Ostatak kanala kroz koji se za vrijeme trudnoće testis spuštao obliterira u vrijeme rođenja ili ubrzo nakon. Od njega ostaje peritoneo-vaginalni ligament. (4, 7)

Spuštanje testisa možemo u osnovi podijeliti na dvije faze, a s obzirom na hormonsku kontrolu Prva faza započinje između 8. i 15. tjedna trudnoće i obuhvaća transabdominalno spuštanje. Ovisi o insulin-like-hormonu 3 (INSL3) koji potječe iz Leydigovih stanica. Taj hormon stimulira gubernakulum koji nabrekne i tako počinje usmjeravati testise prema ingvinalnom kanalu. Uloga testosterona u toj fazi je u regresiji kranijalnog suspenzornog ligamenta čime dodatno pomaže u micanju testisa. Druga ili ingvinoskrotalna faza događa se između 25. i 35. tjedna i ovisi o androgenima. U to vrijeme gubernakulum migrira do skrotuma pod utjecajem testosterona. Androgeni u toj fazi utječu na genitofemoralni živac koji producira peptid povezan s kalcitoninskim genom, calcitonin gene-related peptide (CGRP) koji je odgovoran za kontrolu smjera migracije testisa. (5, 6) Ostali faktori koji igraju važnu ulogu u descenziji testisa su gonadotropin-oslobađajući hormon (GnRH), faktor rasta fibroblasta (FGF), anti-Müllerov hormon (AMH) te inhibin B. (5)

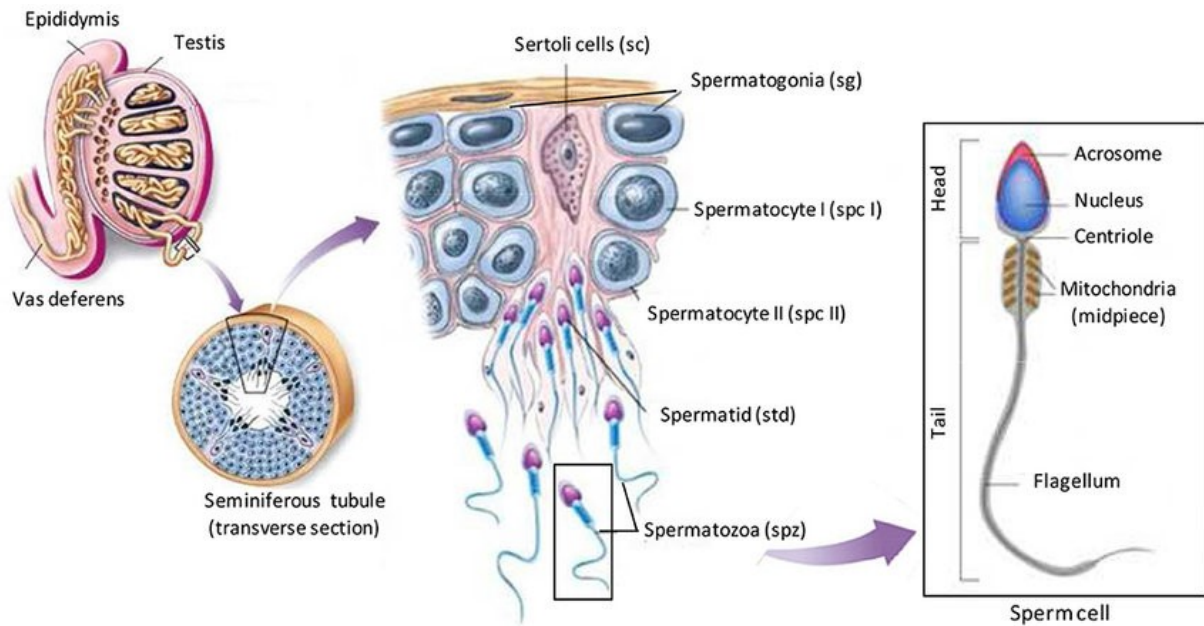
1.3. Funkcija testisa

Jedna od osnovnih funkcija testisa jest reprodukcijaska koja se odvija kroz proces stvaranja muških spolnih stanica, spermatogeneze. Tijekom spermatogeneze se procesom mitoze spermatogonije diferencijaciju u spermatocite, a putem mejoze u spermatide. (8) Sam proces razvijanja muških spolnih stanica započinje u pubertetu kada BMP8B (bone morphogenetic protein 8B) postigne svoju najvišu koncentraciju i pokrene diferencijaciju spermatogonija. Proces spermatogeneze započinje mejotičkom diobom u kojoj iz jedne diploidne matične stanice nastaju prvom mejotičkom diobom dvije diploidne primarne spermatocite. Svaka od njih diferencira se dalje u haploidne sekundarne spermatocite. Drugom mejotičkom diobom iz svake haploidne sekundarne spermatocite nastanu dvije haploidne spermatide. Dakle, mejotičkom diobom jedne stanice u zametnom epitelu testisa nastaju četiri sestrinske haploidne stanice. Zadnja faza sazrijevanja muških spolnih stanica je faza spermiogeneze koja traje 30 do 40 dana. U tom procesu spermatide dalje sazrijevaju kako bih se mogle potpuno diferencirati u spermije. Tijekom svoje transformacije spermatozoe prođu kroz jako puno morfoloških promjena. Spermatozoe imaju svojstven oblik sa prisutnošću biča, flagela, koji je jako bitan za uspješno udruženje sa ženskom spolnom stanicom. Faza spermiogeneze završava kada sazrijele spermatozoe napuste zametni epitel testisa. (9)

1.3.1. Regulacija spermatogeneze

Na proces spermatogeneze utječe puno vanjskih i unutrašnjih faktora. Regulacija unutrašnjim faktorima teče pod kontrolom testosterona, neuroendokrinih tvari i faktora rasta. Spermatogeneza se odvija u zavijenim kanalićima, tubuli seminiferi, koji su u bliskom kontaktu sa Leydigovim stanicama, krvnim žilama, Sertolijevim stanicama i peritubularnim tkivom (slika 2). Navedene strukture pomažu u regulaciji peristaltike, kontraktilnosti miofibroblasta te samim time transportu spermatozoa. Unutrašnji faktori igraju također važnu ulogu u regulaciji intertubularnog krvnog protoka. Ekstrinzični faktori, s druge strane, potječu

od hipotalamus-hipofizne osi. Lučenje luteinizirajućeg hormona (LH) dovodi do stimulacije Leydigovih stanica koje posljedično stvaraju hormon testosteron. Bitnu ulogu ima i folikul-stimulirajući hormon (FSH) koji aktivacijom Sertolijevih stanica utječe na sazrijevanje zametnih stanica. (10)



Slika 2: Spermatogeneza (preuzeto s: https://www.researchgate.net/figure/Illustration-of-spermatogenesis-Spermatogenesis-occurs-within-the-seminiferous-tubules_fig2_267753964)

2. SVRHA RADA

Svrha ovog rada je pregledno predstaviti glavne značajke tumora testisa i kriptorhizma te prikazati njihov utjecaj na plodnost u muškaraca. Naime, među mnogim čimbenicima koji utječu na fertilitet u muškaraca tumor testisa i kriptorhizam imaju posebno značenje te su predmet ovog diplomskog rada.

3. PREGLED LITERATURE NA ZADANU TEMU

3.1. Tumor testisa

Tumor testisa jedan je od najčešćih solidnih malignih oboljenja u mladim muškaraca. Ukupno čini 1-1,5% neoplazmi u muškaraca i predstavlja 5% uroloških tumora. Najčešće se otkrije kod muškaraca u dobi između 30 i 40 godina starosti. (11, 12) Incidencija tumora testisa raste zadnjih godina po cijelom svijetu iako najviše u industrijaliziranim državama. Svake godine javlja se 3 do 10 novih slučajeva na 100.000 muškaraca u razvijenim zemljama. Testikularni tumor može se prezentirati unilateralno ili bilateralno. Najčešće je zahvaćen jedan testis, a u 1-2% pacijenata zahvaćena su oba testisa. (13) Najveća pojavnost seminoma je u muškaraca u dobi od 40 godina, međutim neseminomski tumori testisa najčešće se javljaju u muškaraca u 30-im godinama. Tumor testisa je širi pojam koji se s obzirom na izvor zahvaćenih stanica dijeli na nekoliko podvrsta neoplazmi. (12, 13)

3.1.1. Etiologija

U nastanku tumora testisa sudjeluje nekoliko faktora iako etiologija tumora još nije posve poznata. Pošto je incidencija tumora testisa u porastu, veliku ulogu u nastanku pridaje se okolišnim čimbenicima od kojih se neki ubrajaju i među uzroke neplodnosti te kriptorhizmu. Često se spominje estrogen kao jedan od uzroka. Naime muška djeca žena, koje su tijekom trudnoće uzimale velike koncentracije sintetskog estrogena, dietilstilboestrola, imala su veću incidenciju abnormalnosti testisa. Nadalje, kao kod većine bolesti i kod tumora testisa genetika igra važnu ulogu. Primjećeno je češće pojavljivanje ovog tumora među monozigotnim blizancima, a 2% zahvaćenih individualaca navodi tumor testisa u užoj obitelji. Karcinom zametnih stanica predstavlja 95% svih tumora testisa i u tog tipa tumora otkriven je specifičan genetski marker, izokromosom kratkog kraka kromosoma 12, i12p, što dodatno potvrđuje ulogu genetskih promjena u nastanku tumora testisa. Međutim, u 66% pacijenata sa

testikularnom intraepitelnom neoplazmom pronađene su promjene u lokusu p53. (11, 12) Studije genoma (GWAS) pokazale su povezanost polimorfizma jednog nukleotida sa povećanim rizikom od razvoja tumora zametnog epitela testisa na kromosomu 15q21.3 te povezanost deregulacije pluripotentnih fetalnih stanica sa razvojem tumora zametnih stanica in situ. (13) Postoji također nekoliko čimbenika rizika koji mogu dovesti do karcinoma testisa. To su kriptorhizam, karcinom in situ (intratubularna neoplazija zametnih stanica), HIV infekcija, Downov sindrom, trauma testisa, postojanje tumora testisa u užoj obitelji (braća, otac), prethodno oboljenje od karcinoma testisa ili ekstrapodalnog tumora zametnih stanica, postojanje kontralateralnog tumora te Klinefelterov sindrom. (11, 12) Kao dodatni faktor rizika spominje se također niska porodna težina dojenčeta, preuranjen porod, krvarenje majke tijekom trudnoće, visoka starost trudnice i neonatalna žutica te testikularna atrofija. (14) Kriptorhizam je jedan od najvažnijih faktora rizika. Pri tome, kranijalnije zaostali testis predstavlja veći rizik za nastanak tumora. Ako je testis zaostao u abdomenu, rizik za razvoj tumora je najveći i u omjeru iznosi 1:20. Testis koji je na svom putu spuštanja zaostao u ingvinalnom kanalu ima puno manji rizik, koji je u omjeru izražen kao 1:80. U testisu koji se nije spustio najčešće se razvije seminom. Ukoliko je učinjena orhidopeksija prije 10. godine života, rizik za tumor testisa je manji. (12)

3.1.2. Podjela tumora testisa

Postoji nekoliko tipova tumora testisa. U svrhu razlučivanja tipova tumora Svjetska zdravstvena organizacija (WHO) je klasificirala tumore testisa u nekoliko grupa. Prema klasifikaciji, ažuriranoj 2016 godine, tumore testisa patohistološki svrstavamo u: (13)

1. Tumori zametnih stanica
 - Tumor zametnih stanica in situ (GCNIS)
2. Tumori proizašli iz intratubularne neoplazme zametnih stanica in situ (GCNIS)
 - Seminom

- Embrionalni karcinom
 - Yolk sac tumor, postpubertetni tip
 - Trofoblastni tumor
 - Teratom, postpubertetni tip
 - Teratom sa somatskim tipom malignosti
 - Miješani tumor zametnih stanica
3. Tumori zametnih stanica nepovezani sa GCNIS
- Spermatocitički tumor
 - Yolk sac tumor, prepubertetni tip
 - Miješani tumor zametnih stanica, prepubertetni tip
4. Stromalni tumori
- Tumor Leydigovih stanica
 - o Maligni Tumor Leydigovih stanica
 - Tumor Sertolijevih stanica
 - o Maligni tumor Sertolijevih stanica
 - o Veliki kalcificirajući tumor Sertolijevih stanica
 - o Intratubularna velikostanična hijalinizirajuća neoplazija Sertolijevih stanica
 - Tumor granulosa stanica
 - o Odrasli tip
 - o Juvenilni tip
 - Tekom/fibrom tumori
 - Ostali stromalni tumori gonada/funikulusa
 - o Miješani
 - o Neklasificirani
 - Tumori koji sadrže zametne stanice i gonadalne stromalne stanice

- Gonadoblastomi
5. Razni nespecifični stromalni tumori
- Ovarijski epitelijalni tumori
 - Tumori sabirnih kanalića i rete testisa
 - Adenom
 - Karcinom
 - Tumori paratestikularnih struktura
 - Adenomatoidni tumor
 - Mezoteliom (epiteloidni, bifazični)
 - Tumori epididimisa
 - Cistadenom epididimisa
 - Papilarni cistadenom
 - Adenokarcinom epididimisa
 - Mezenhimalni tumori funikulusa spermatikusa i testikularnih adneksa

Seminomi se najčešće javljaju kod muškaraca u dobi od 25 do 40 godina, dok se ne seminomski tumori više javljaju u adolescenata i muškaraca do 30. godine starosti. Seminomski tumor nastaje iz nezrelih zametnih stanica koje proliferiraju u homogenu tumorsku tvorbu. Neseminomski tumori su više heterogeni. Naime, sadržavaju komponente nediferenciranog embrionalnog karcinoma i somatsku komponentu djelomično diferenciranog tkiva. Nadalje, sadržavati može i komponente ekstraembrionalnog tkiva. Mješoviti tumori sadrže komponente seminomskog i neseminomskog tipa tumora testisa ali se klinički gledano klasificiraju kao neseminomski. Neseminomski tip karcinoma ima naime težu kliničku sliku. Spomenuti prepubertetni tumori podrazumijevaju tumore koji se javljaju u muške djece, najčešće stare oko 5 godina. (13)

3.1.3. Klinička slika

Karcinom testisa se najčešće prezentira kao unilateralna izraslina ili bezbolno oticanje u skrotumu kojeg pacijent slučajno primijeti. Jedna trećina pacijenata navodi tupu bol u skrotumu, međutim akutna jaka bol javlja se u 10% oboljelih. (14) Od ostalih simptoma može se također javiti ginekomastija, i to u 7% pacijenata, koja češće prati neseminomske tumore. U 11% pacijenata javlja se bol u leđima i u lumbalnom dijelu. U 10% oboljelih tumor testisa oponaša orhiepididimitis te time otežava i usporava put do pravilne dijagnoze. (12) Tumor testisa, u metastatskom stadiju, može dati i niz drugih simptoma. Neki od metastatskih simptoma su anoreksija, malaksalost, gubitak težine, kašalj ili otežano disanje (plućne metastaze), izbočina na vratu (metastaze u limfnim čvorovima), lumbalna bol (retroperitonealne metastaze), unilateralno ili bilateralno oticanje donjih ekstremiteta (opstrukcija protoka limfnim žilama ili venskoga protoka), bol u kostima, simptomi centralnog ili perifernog živčanog sustava. Pošto se tumor testisa ipak najčešće javlja kao izraslina u skrotumu, svakog pacijenta koji navodi tu smetnju, tretira se kao da ima tumor testisa dok se dijagnostičkim postupcima ne dokaže suprotno. (14)

3.1.4. Dijagnostika

Fizikalni pregled je pored anamneze veoma bitan u dijagnostici tumora testisa. Time se može otkriti tvorba u skrotumu te potvrditi ili isključiti prisutnost nekih udaljenih metastaza. Prva linija u slikovnim dijagnostičkim postupcima otkrivanja i potvrđivanja dijagnoze tumora je ultrazvuk (UTZ) testisa kojeg treba učiniti kod svake sumnje na tumor testisa. Naime, osjetljivost te metode je blizu 100%. UTZ je dobar također u procjeni prodora tumora kroz kapsulu te se koristi također kod pacijenta sa nepalpabilnom masom u skrotumu ali sa retroperitonealnim ili visceralnim metastazama te povišenim vrijednostima serumskih tumorskih biljega. UTZ pregledom treba obuhvatiti oba testisa da se isključi mogući bilateralni proces. Veću specifičnost i osjetljivost od UTZ ima magnetska rezonancija (MR)

koja se koristi za razlikovanje seminoma od neseminomskih tumora, a zajedno sa kompjuteriziranom tomografijom (CT) i za utvrđivanje proširenosti procesa na području toraksa, abdomena i zdjelice. (12) Postoji nekoliko stanja koja mogu diferencijalno dijagnostički upućivati na tumor testisa, a to su torzija testisa, epididimitis, epididimoorhitis, hidrokela, varikokela, hernija, hematoma, spermatokela i cista epididimisa. (14)

3.1.4.1. Serumski tumorski biljezi

Dijagnostici tumora testisa puno pridonose tumorski biljezi. Veliku ulogu imaju također u nadzoru nad tumorom, njegovom progresijom ili povratom bolesti te odgovoru na terapiju. U svrhu dijagnostike, prognoze i nadzora nad tumorom testisa korisni su slijedeći serumski tumorski biljezi: α -fetoprotein (AFP), humani korionski gonadotropin (hCG) i laktat dehidrogenaza (LDH). (15) AFP jest glikoprotein koji se normalno sintetizira tijekom trudnoće u žumanjčanoj vreći, fetalnoj jetri i u crijevu. Tijekom trudnoće, njegova uloga je u supresiji imuno sustava majke kako njezino tijelo ne bih odbacilo fetus. (16) Višak izlučivanja AFP jest između 12. i 14. tjedna gestacije, a poslije slijedi pad sve do godinu dana nakon rođenja kad je koncentracija AFP normalno ispod 15 ng/mL. Koncentracija AFP jest povišena u neseminomskih tumora (embrionalni karcinom i yolk-sac karcinom). AFP se može detektirati u 20-25% teratoma, što se pripisuje aktivnosti mucinoznih žlijezda i diferencijaciji jetrenih stanica. Međutim, pravi seminom i koriokarcinom ne stvaraju AFP, stoga treba svako povišenje vrijednosti AFP u seminomskom tumoru smatrati kao neseminomski tumor te ga tako i tretirati. Poluvrijeme biljega AFP jest 5-7 dana. (17) Slijedeći glikoprotein koji se koristi kao tumorski biljeg tumora testisa jest hCG koji također postiže najveću koncentraciju tijekom trudnoće, kao produkt placente. (16) Poluvrijeme života tog serumskog markera jest 24-36 sati. (17) HCG u tumorima testisa stvaraju velike stanice sinciotrofoblasta. (16) Povišenu koncentraciju hCG nalazimo kod svih koriokarcinoma te umjereno povišen nalaz kod embrionalnog karcinoma (40-60%) te miješanih karcinoma. U 10-20% seminoma u

prvom stadiju i u 30-50% diseminiranih seminoma, također nalazimo povišene vrijednosti tog serumskog markera. LDH međutim, jest stanični enzim kojeg stvaraju glatki, skeletni i srčani mišići, jetra, mozak i bubreg. Postoje petero izoformi od kojih je u tumora testisa najčešće povišen LDH-1. (17) LDH inače nije specifičan marker za tumore testisa nego je marker koji ukazuje na destrukciju tkiva i njegov porast je prisutan u 51% pacijenata sa tumorom testisa. (12) Također, pri detekciji tog biljega mjeri se enzimsku aktivnost i ne količinu pa je zato za dijagnozu potrebno usporediti stanje LDH sa stanjem ostalih tumorskih markera. U 40-60% tumora zametnih stanica nalazimo povišen LDH. (17) U 80% pacijenata s uznapredovalim tumorom testisa vrijednost LDH je visoka. (12)

Iako su spomenuti serumski tumorski biljezi vrlo važni u obradi pacijenata sa tumorom testisa, imaju i svoja ograničenja. Naime, oni nisu dovoljno osjetljiva i specifična metoda za potvrdu tumora jer do povišenih vrijednosti pojedinog markera mogu dovesti i neka druga stanja kao što su primjerice genetski povišen AFP i hipogonadizam. (17) Također, ne izlučuju ih svi testikularni tumori. Zbog toga su dostupni i neki drugi markeri, kao što su placental-like alkaline phosphatase (PLAP), neuron-specifična enolaza (NSE), Podocalyxin (TRA-1-60), karcinoembrionalni antigen (CEA), humani placentarni laktogen (hPL), pregnancy-specific β 1-glikoprotein lecitin (SPI), high mobility group proteins HMGA1 i HMGA2, cell-free circulating DNA, SRY-Box Transcription Factor 2 (SOX2), OCT3/4 regulator pluripotencije te reaktivni AFP. (15, 17) Nakon orhidektomije potrebno je ponovno odrediti serumske tumorske markere kako bismo vidjeli učinak operacije. Perzistirajući serumski tumorski markeri nakon orhidektomije mogu upućivati na metastatsku bolest, a njihova normalizacija nakon zahvata ne isključuje metastaza. Također je jako bitno određivati markere prije kemoterapije kako bismo mogli svrstati pacijenta prema IGCCCG klasifikaciji rizika. Tijekom kemoterapije bi trebala razina tumorskih markera padati, a njihova perzistencija je loš prognostički znak. (13)

3.1.5. Liječenje tumora testisa

Svakome pacijentu sa suspektom tvorбом u testisu potrebno je napraviti ingvinalnu eksploraciju s eksteriorizacijom testisa te semikastraciju. U slučaju nejasne dijagnoze potrebno je učiniti patohistološku analizu biopsijskog materijala tijekom operacije. (12) Biopsiju kontralateralnog testisa je potrebno razmotriti ukoliko pacijent ima volumen testisa manji od 12 ml, povijest kriptorhizma i ako je mlađi od 30 godina. (11) Ukoliko je bolest toliko napredovala da su u pacijenta prisutne udaljene metastaze koje ga životno ugrožavaju, potrebno je odmah započeti s kemoterapijom, a semikastracija se učini kada pacijent bude stabilan. (12) Radioterapija se ne preporuča u muškaraca koji žele sačuvati fertilitet. (11) Ovisno o patohistološkom nalazu odstranjenog testisa i stadiju bolesti, dalje se određuje liječenje. (12)

3.1.5.1. Očuvanje plodnosti

Očuvanje plodnosti važan je aspekt skrbi za širenje populacije i treba ga ponuditi svim pacijentima prije početka liječenja. Jedino utvrđeno sredstvo očuvanja plodnosti kod muškaraca je krio-očuvanje sperme (krioprezervacija). Metode za očuvanje plodnosti kod prepubertalnih dječaka još su eksperimentalne. (18) Muškarcima u reproduktivno doba sa suspektim nalazom na tumor testisa trebalo bi provesti procjenu plodnosti prije samog liječenja te preporučiti krioprezervaciju sjemena te analizu samog. U analizi plodnosti traži se vrijednosti testosterona, LH i FSH. U slučaju da se muškarac odluči za krioprezervaciju, potrebno ju je učiniti prije semikastracije, a svakako prije kemoterapije. (13) Među operiranim muškarcima, u njih 80% dolazi do oplodnje ženske spolne stanice unutar 5 godina. (19) Ukoliko je bila učinjena bilateralna orhidektomija ili ukoliko je nakon operacije vrijednost testosterona niska, pacijent bi trebao do kraja života uzimati nadomjesni testosteron. (13)

3.1.6. Patohistološki nalaz

Svaki tumor potrebno je makroskopski i mikroskopski detaljno pregledati. Među makroskopskim osobinama provjerava se veličinu tumora, strana, maksimalni promjer tumora te osobine tunike vaginalis, epididimisa i funikulusa. U mikroskopskom pregledu prati se histološka vrsta tumora, sadržaj pojedinih tipova tumora u cjelokupnoj tumorskoj masi, invazija u krvne i limfne žile te u ovojnice testisa, rete testis, u funikulus i epididimis. (13)

3.1.6.1. Staging tumora

Na temelju patohistološkog nalaza testisa, tumore testisa svrstava se prema TNM klasifikaciji. Pri tome pomažu tumorski serumski biljezi, nalaz slikovnih metoda i postojanje metastaza. Na osnovu TNM klasifikacije prati se stupanj bolesti. Tumori testisa mogu se podijeliti u tri stadija. U stadiju 1 tumor je ograničen na testis. U stadiju 2 prisutne su metastaze koje su ograničene na retroperitonealne limfne čvorove locirane ispod dijafragme. Metastaze izvan retroperitonealnih limfnih čvorova i iznad dijafragme upućuju na stadij 3. Podjela tumora testisa prema TNM klasifikaciji prikazana je u *Tablici 1*. (12)

Tablica 1: TNM klasifikacija tumora testisa. (12)

PTIS	intratubularna neoplazija = carcinoma in situ
PT1	zahvaćeni su testis i epididimis, bez invazije krvnih i /ili limfnih žila
PT2	zahvaćene su krvne i/ili limfne žile, tumor prodire kroz tuniku albugineu
PT3	zahvaćen je funikulus spermatikus
PT4	zahvaćen je skrotum
PN0	limfni čvorovi nisu zahvaćeni
PN1	zahvaćen je solitarni limfni čvor veličine < 2cm
PN2	zahvaćen je jedan ili više limfnih čvorova veličine 2-5cm

PN3	zahvaćeni čvorovi veći su od 5cm
NX	status limfnih čvorova je nepoznat
M0	nema udaljenih metastaza
M1A	udaljene metastaze, ne regionalne ili plućne metastaze
M1B	sve ostale udaljene metastaze
MX	Nepoznato

3.1.7. Postoperativno praćenje

Praćenje pacijenta označuje vrijeme nakon operacije u kojem se radi fizikalni pregled, određuju serumski tumorski markeri, ultrazvuk kontralateralnog testisa, CT abdomena, zdjelice i toraksa te izvode druge pretrage prema potrebi. Najintenzivniji nadzor potreban je u prve dvije godine po operaciji jer je to razdoblje u kojem postoji najviša incidencija recidiva. Nakon toga se slijedeće dvije godine preporuča praćenje svakih 6 mjeseci, a nakon toga jedanput godišnje doživotno. Poslije retroperitonealne limfadenektomije može nastati recidiv i u retroperitoneum, iako rijetko. Češće se, međutim, javlja recidiv u pluća što možemo pratiti korištenjem CT ili MR dijagnostike. (12)

3.2. Plodnost i tumor testisa

Iako je tumor testisa bolest koja ima veliki postotak izlječenja, način liječenja uvelike utječe na plodnost u muškaraca. Naime u liječenju se koriste postupci koji negativno utječu na spermatogenezu i time dovode do poremećaja plodnosti. (18) U muškaraca sa tumorom testisa često nalazimo na abnormalnosti sperme i disfunkciju Leydigovih stanica. Kemoterapija i radijacija dodatno pridonose neplodnosti. (20) Zbog toga je od velike važnosti da se prije terapije sa pacijentom porazgovara o mogućim posljedicama i rješenjima pitanja neplodnosti što naglašavaju i ASCO smjernice te EGCCCG. (21) Zanimljiva je danska studija u kojoj su analizirali spermu 32442 ispitanika, od toga 89 sa karcinomom testisa. Spoznali su da

neplodni muškarci imaju 1,6 puta veći rizik od nastanka tumora testisa te da je tumor testisa češći u muškaraca koji imaju spermu manje koncentracije, loši motilitet spermija i veliku proporciju morfološki abnormalnih spermatozoa. Muškarci koji su neplodni i imaju lošu kvalitetu sperme su prema istraživanjima 20 puta osjetljiviji za nastanak tumora testisa. (20) Na fertilitet tijekom i poslije liječenja utječu razni faktori kao što su doza i intenzitet terapije, veličina i lokacija područja radijacije, plodnosti prije obrade te hormonska insuficijencija. (22) Kemoterapija igra veliku ulogu u utjecaju na plodnosti liječenih pacijenata jer dovodi do smanjene spermatogeneze te do aneuploidije autosomnih i spolnih kromosoma. (12) Predstavnici kemoterapeutika koji se koriste u liječenju tumora testisa su cisplatina, etopozid i bleomicin. Spermatogonije, Leydgove i Sertolijeve stanice su najosjetljivije na toksičan učinak kemoterapeutika. Iako Sertolijeve stanice štite zametni germinativni epitel, kemoterapeutici često prodiru kroz njih sve do zametnih stanica i unište sve na svom putu. (20) Kako bi mogli procijeniti u kojim su dozama učinci kemoterapeutika toksični na spermatogenezu, znanstvenici su proveli nekoliko studija u kojima su otkrili da je primjerice granična kumulativna doza cisplatine manja od $400\text{mg}/\text{m}^2$ determinirajući faktor u reverzibilnosti spermatogeneze. (23) Nakon orhidektomije često je indicirana radioterapija koja utječe na smanjenje relapsa bolesti. Iako pokazuje odlične rezultate u sprječavanju ponovnog povrata karcinoma, ima i svoje nedostatke vezane za fertilitet. Testis je naime jako radiosenzitivan organ koji radioterapijom bude oštećen raspršenim zrakama radijacije. Smatra se da doze veće od 65cGy dovode do azoospermije. (24) Oporavak spermatogeneze ovisi o dozi radijacije koju pacijent primi. Smatra se kako do oporavka spermatogeneze kod radijacije veće od 65cGy dolazi nakon 9 do 18 mjeseci, a kod doza između 400 i 600 cGy za oporavak treba i do 5 godina. (12) Prilikom prvog stadija neseminomskog tumora indicirana je retroperitonealna resekcija limfnih čvorova. Taj postupak dovodi do oštećenja retroperitonealnog simpatičkog lanca živaca koji se pruža u gornji hipogastrični pleksus.

Posljedica je retrogradna ejakulacija zbog koje u ženski spolni sustav prilikom spolnog odnosa ne dospije dovoljan broj spermija za oplodnju što je dodatan faktor neplodnosti. (25)

3.2.1. Oporavak plodnosti

Ovisno o tipu tumora, načinu liječenja i postoperacijske funkcije testisa ovisi ishod plodnosti. (21) Provedeno je nekoliko studija u kojima su istraživali vremenski period između liječenja i oporavka spermatogeneze. U jednoj od studija je došlo do normalizacije spermatogeneze u roku od 1 godine u pacijenata sa normalnim vrijednostima FSH, a pacijenti sa povišenim vrijednostima FSH bili su u većem riziku za insuficijentan oporavak. (26) Druga studija je pokazala kako najmanji utjecaj na plodnost ima retroperitonealna limfadenektomija, nakon nje kemoterapija, a najveći negativan utjecaj ima radioterapija. (20) Sve pacijente je potrebno savjetovati o mogućnostima pohrane spermija, objasniti postupak te moguće nuspojave. ASCO savjetuje da se pacijenta obavijesti o mogućnosti većeg rizika za genetske greške u spermi koju se prezervira tijekom procesa liječenja. Krioprezervacija sperme koristi se već od 1970-ih godina kao jedna od metoda liječenja neplodnosti. Najčešće se njome koriste pacijenti koji bi trebali na zahvat na testisu, primjerice prilikom tumora testisa ili kriptorhizma. Uzimanje spolnih stanica u predpubertetnih dječaka još je u istraživanju. (21)

3.3. Kriptorhizam

Ukoliko testis na svom putu ne dospije u skrotum, ostane negdje na putu svog spuštanja. Takvo stanje nazivamo nespušteni testis ili kriptorhizam. Taj poremećaj spuštanja testisa na ciljno mjesto jedan je od najčešćih prirodnih anomalija muških genitalija. Testis može zaostati unilateralno ili mogu oba testisa zaostati na svom putu, iako najčešće zahvaća desni testis. (27) Unilateralni zaostali testis je četiri puta češći nego bilateralno zaostali. (28) Na svom putu testis može zaostati u abdomenu ili u ingvinalnom kanalu, može biti lociran izvan puta spuštanja, može biti hipoplastičan, disgenetičan ili čak odsutan. (27) Ukoliko je

ektopičan, najčešće se nalazi femoralno, pubopenilno, perinealno ili na drugom mjestu u skrotumu. Retraktilni testis se može manipulacijom vratiti u skrotum gdje i ostane. Klizni testis se također može manipulacijom vratiti u skrotum ali on nakon toga ne ostane u skrotumu nego se retrahira na ishodišno mjesto. Postoje i stečeni uzroci kriptorhizma, naime nakon orhidopeksije ili hernijacije može testis također spontano ascendirati. Nespušteni testis često se povezuje sa smanjenom plodnošću, pogotovo ako su nespuštena oba testisa. (28) Kriptorhizam, hipospadija, tumor testisa i loša kvaliteta sperme zajedno čine sindrom disgeneze testisa. (27)

3.3.1. Epidemiologija

Kriptorhizam susrećemo u 2-8% terminsko rođene djece i u 30% prerano rođene djece, od toga se u 80% muške djece testis pasivno spusti do trećeg mjeseca po porođaju. (27, 28) Naime, između 2. i 4. mjeseca postpartalno, počinje izlučivanje gonadotropina pod nadzorom hipofize, što stimulira sekreciju testosterona. To stanje se u literaturi naziva mini-pubertet i utječe na spuštanje testisa u skrotum nakon rođenja. Nakon 6. mjeseca je spontana descenzija testisa vrlo rijetka. (28) Zaostajanje u spuštanju testisa javlja se također u 7% braće. Sveukupna prevalencija kriptorhizma kod rođenja iznosi 4-5%. Kriptorhizam se povezuje sa neplodnošću, povećanim rizikom za nastanak tumora zametnih stanica testisa, torzijom testisa, ingvinalnom hernijom i psihološkim problemima u muškaraca. (27)

3.3.2. Etiologija

Točan uzrok kriptorhizma još se ne zna u cijelosti, međutim smatra se da placentarna disfunkcija sa redukcijom sekrecije hCG, igra ulogu u hormonskim smetnjama koje utječu na fetalno razdoblje. (28) Normalan rad hipotalamo-hipofizne osi je također od velike važnosti za normalno spuštanje testisa. (27) Sve etiološke faktore koji utječu na kriptorhizam možemo podijeliti na anatomske, hormonske i genetičke. U anatomske faktore ubrajamo anomalije testisa, epididimisa i duktusa deferensa, nepravilnu vezanost gubernakuluma te ingvinalnu

herniju. Među hormonalnim faktorima važnu ulogu ima deficit u GnRH, insuficijentna ili deficitna produkcija androgena ili neosjetljivost androgenih receptora. Kod genetskih faktora veliki utjecaj imaju mutacije androgenih receptora na X kromosomu, mutacije 5 α -reduktaze i neke druge mutacije gena na raznim kromosomima. (28)

Poznati su također rizični čimbenici koji mogu pridonijeti tom stanju, kao što su restrikcija u intrauterinom rastu, prerano rođena djeca rođena prije vremena spuštanja testisa, novorođenčad malena za gestacijsku dob, plod koji zaostaje na težini, prvo ili drugorođeno muško dijete, perinatalna asfiksija, kongenitalna subluksacija kuka, zimski mjeseci, rođenje carskim rezom, prisutnost endokrinih disruptora i kemikalija tijekom trudnoće, uzimanje ibuprofena i izlaganje ftalatima u trudnoći, konzumiranje 5 ili više alkoholnih pića tjedno tijekom trudnoće, pretilost majke, gestacijski dijabetes, pesticidi, pušenje cigareta, obiteljska anamneza kriptorhizma, preeklampsija, Downov sindrom, Prader-Willijev sindrom, Noonanov sindrom, sindrom perzistentnog Mullerovog kanala. (27, 28)

3.3.3. Patofiziologija

U testisima se odvija proces spermatogeneze koji je preduvjet za fertilnost muškarca. Na spermatogenezu uvelike utječe testikularna temperatura koja je normalno 2-7°C niža od tjelesne temperature. Postoji nekoliko anatomskih svojstava koja sudjeluju u termoregulaciji testisa, kao što su tanka koža skrotuma, koja je bez dlaka, sa puno znojnih žlijezda, uz odsustvo masnog tkiva, tunica dartos, pampiniformni pleksus te musculus cremaster. Zbog utjecaja temperature na funkciju testisa varikocela i kriptorhizam su čimbenik rizika za pojavu infertilnosti u muškaraca. Zaostali testis je u abdomenu izložen višim temperaturama što negativno utječe na spermatogenezu. Naime, to može dovesti do termalnog oštećenja testisa što dalje pod utjecajem slobodnih radikala i heat-shock proteina dovodi do oštećenja zametnih i Sertolijevih stanica. (28)

3.3.4. Klasifikacija

Kako bismo mogli pacijentima omogućiti primjereno liječenje, kriptorhizam je podijeljen na kongenitalni i stečeni, palpabilni i nepalpabilni te na unilateralni i bilateralni. Postoji još druga klasifikacija koja dijeli zaostali testis prema putu svog spuštanja na ektopični, supraskrotalni, ingvinalni te na visoki odnosno niski abdominalni položaj. (28) Prema AUA smjernicama, u više od 70% bolesnika s nespuštenim testisom isti je palpabilan prilikom fizikalnog pregleda i to najčešće izvan ingvinalnog kanala, kanalikularno ili je ektopičan. (12) Nepalpabilan testis je prisutan u oko 30% bolesnika što znači da tijekom fizikalnog pregleda testis nije bio pronađen metodom palpacije. (29) U tom slučaju testis je mogao zaostati u abdomenu ili ga čak nema, što nazivamo anorhija. (28) Postoji i retraktilni testis kojeg se ne smije zamijeniti sa kriptorhizmom. Naime uzrok tome jest hiperrefleksija musculus cremastera. (12)

3.3.5. Dijagnostika

Anamneza je temelj nakon kojega slijedi fizikalni pregled. Prilikom fizikalnog pregleda koristi se metoda palpacije koja omogućava diferencijaciju između palpabilnog i nepalpabilnog testisa, retraktornog i klizajućeg testisa. (28) Od slikovnih pretraga dostupne su UTZ, MRI, CT, angiografija i venografija. Ultrazvuk je koristan za pronalazak ingvinalnog testisa ali je manje pouzdan za procjenu abdominalnog testisa. Rutinsko korištenje nije od velike pomoći kod nepalpabilnog testisa zbog niske osjetljivosti i specifičnosti. Kod nepalpabilnog testisa može se učiniti dijagnostička laparoskopija. Kod bilateralnih nepalpabilnih testisa mogu se koristiti CT ili MRI. Venografija i angiografija su invazivne metode koje imaju dosta potencijalnih komplikacija pa se stoga ne preporučuju u djece. (30)

3.3.6. Liječenje

U liječenju kriptorhizma koriste se dvije metode: hormonska i kirurška. Cilj liječenja je vratiti testis na svoje mjesto u skrotum kako bi se spriječio negativni utjecaj na spermatogenezu,

smanjio rizik za razvoj tumora testisa, spriječio mogući razvoj ingvinalne hernije i smanjio rizik od torzije testisa. (28)

3.3.6.1. Hormonsko liječenje

Hormonsko liječenje se temelji na hipotezi deficita hipotalamo-hipofizne osi na kraju gestacije ili ubrzo nakon poroda. Stoga se u liječenju najčešće koriste hCG, GnRH i LHRH. (28) AUA smjernice iz 2014 godine upozoravaju da se hormonsku terapiju ne bi trebalo koristiti s namjenom indukcije spusta testisa jer dokazi testiranja ukazuju nizak odgovor na terapiju te nema još dovoljno dokaza o utjecaju liječenja na duži period. Iz toga razloga hormonska terapija nije standard u liječenju kriptorhizma. Međutim, smjernice Američkog pedijatrijskog društva savjetuje upotrebu hormonske terapije u slučaju kriptorhizma udruženog sa Prader-Willi sindromom. (27) Više uspjeha hormonskog liječenja nalazimo kod liječenja starije djece i kada je testis smješten ispod razine vanjskog ingvinalnog prstena. (12) Najčešće nuspojave hormonskog liječenja su povećanje veličine penisa i povećana rast pubičnih dlaka, bol u preponama i prilikom erekcije, hiperaktivnost i agresija. (31) Studije opisuju da liječenje hCG-om dovede do povećane apoptoze zametnih stanica i samim time do smanjenog volumena testisa te povišenih vrijednosti FSH u odraslo doba. (28)

3.3.6.2. Kirurško liječenje

Kirurški pristup liječenju kriptorhizma najčešće podrazumijeva postupak koji se zove orhidopeksija i najučinkovitiji je način liječenja kriptorhizma. (12) Kod kongenitalnog nespuštenog testisa preporuča se napraviti je između 6. i 18. mjeseca starosti kako bi se sačuvala plodnost. (29) Naime, tada još nema toliko histoloških promjena u broju germinativnih stanica koje bih nakon 2. godine života dovele do azoospermije. (12) Pacijenti sa bilateralnim kriptorhizmom kojima se učini orhidopeksija u odraslo doba, su u pravilu infertilni i imaju azoospermiju. Takvim pacijentima je mogućnost oplodnje ženske spolne

stanice moguća samo prilikom potpomognute oplodnje. Ukoliko je kriptorhizam stečen ili se dogodio nakon hernijacije, orhidopeksija je nužna odmah nakon postavljene dijagnoze. (27) Kirurško liječenje može se raditi otvorenim pristupom ili laparoskopski, u jednom ili dva akta, ovisno o visini zaostalog testisa. U slučaju atrofije testisa također se preporuča kirurško zbrinjavanje kojeg se može izvoditi sve do 32. godine. Kod pacijenata starijih od 32 godine preporuča se redovito praćenje. (12)

Orhidopeksija ima maleni postotak komplikacija (1%) koje se klasificiraju kao intraoperativne, rane i kasne. Intraoperativne komplikacije su oštećenje ilioingvinalnog živca te oštećenje duktusa deferensa. Među rane postoperativne komplikacije ubrajaju se hematoma i infekcija rane, a u kasne postoperativne atrofija testisa, retrakcija testisa i postoperativna spontana ili jatrogena torzija testisa. (28)

3.3.7. Prognoza

Ukoliko je kriptorhizam prepoznat i zbrinut na vrijeme, prognoza je odlična iako su takvi pacijenti tijekom života svejedno rizična grupa za nastanak tumora testisa te imaju veću incidenciju neplodnosti nego opća populacija. (27) Uspjeh hormonske terapije varira između 8 i 60%, sa sveukupnom efikasnošću od 20%. (32) Primarna orhidopeksija, s druge strane, ima efikasnost od 95% u liječenju kriptorhizma. (28)

3.3.8. Utjecaj kriptorhizma na plodnost

Tijekom spermatogeneze stvaraju se spermiji u seminiferim tubulima. Između 3. i 9. mjeseca se pod utjecajem gonadotropina fetalne gonocite diferenciraju u odrasle spermatogonije. Poslije su neko vrijeme neaktivne i oko 5. godine života formiraju se u primarne spermatocite, a oko 10. godine u spermatide. Neonatalne gonocite koje se nisu uspjele diferencirati, propadaju apoptozom. U nespuštenom testisu smanjena je transformacija gonocita u spermatogonije i smanjena je apoptoza što dovodi do nedostatne zalihe zametnih stanica za

postpubertalnu spermatogenezu i samim time dovodi do problema neplodnosti. Zaostale nediferencirane zametne stanice u testisu dodatan su problem jer predstavljaju potencijalno sijelo za zloćudne procese u testisu. Također, deficit u transformaciji gonocita korelira sa abnormalnim bojem spermija što dodatno pridonosi neplodnosti. (28) Muškarci sa anamnezom kriptorhizma imaju manji broj spermija, spermu lošije kvalitete i manji stupanj fertilnosti nego muškarci sa normalno spuštenim testisima u skrotumu. (33)

Studije su pokazale kako se u 30-60% odraslih muškaraca s neplodnošću i smanjenim brojem zametnih stanica pronalazi i kriptorhizam. U 25% novorođene djece sa kriptorhizmom pronađen je veliki manjak zametnih stanica testisa. (33) Testovi pod elektronskim mikroskopom pokazali su znakove rane degeneracije već u 12. mjesecu starosti. (34) Također dokazao se veliki gubitak zametnih stanica u dobi između 12. i 18. mjeseca, zbog čega se rješavanje kriptorhizma i preporuča prije 18. mjeseca. (35) Kod 10% neplodnih muškaraca u anamnezi nalazimo kriptorhizam i orhidopeksiju. U muškaraca sa bilateralnim kriptorhizmom rizik za neplodnost je puno veći nego u muškaraca sa unilateralnim zaostalim testisom. (36) Ukoliko se bilateralni kriptorhizam ne liječi pravodobno, u 89% muškaraca bude prisutna azospermija. Ukoliko se orhidopeksija učini u djetinjstvu, 28% muškaraca će imati barem 20 milijuna spermija po mililitru ejakulata. Na značajnost što ranije učinjene orhidopeksije ukazuju i podaci o tome da samo 50% muškaraca sa netretiranim unilateralnim kriptorhizmom ima 20 milijuna spermija po mililitru za razliku od 70% u muškaraca s orhidopeksijom. Iako muškarci sa unilateralnim kriptorhizmom imaju nižu fertilnost, rezultati kažu da imaju isti stupanj očinstva kao zdrava populacija, a muškarci sa bilateralnim kriptorhizmom imaju značajno niži i stupanj fertilnosti i očinstva. (28)

3.4. Plodnost u muškaraca

Putem osovine hipotalamus-hipofiza-testis moguća je proizvodnja muških spolnih stanica, spermija, što je glavna uloga muškog spolnog sustava, pogotovo testisa. Hipotalamus u pulsevima otpušta GnRH koji u prednjem režnju hipofize potiče signal za proizvodnju LH i FSH. GnRH je dekapeptid kojeg portalni krvotok pulsatilno prenosi do prednjeg režnja hipofize. Baš pulsatilnost njegovog otpuštanja igra veliku ulogu u povećanju broja GnRH receptora te time omogućava dovoljno otpuštanje FSH i LH. Ukoliko bi se GnRH otpuštao kontinuirano, smanjilo bi se otpuštanje LH i FSH te bi se samim time smanjila i proizvodnja testosterona i spermatozoida. LH i FSH se također otpuštaju pulsatilno u perifernu cirkulaciju gdje imaju svoja ciljna mjesta. FSH djeluje na membrani Sertolijevih stanica i spermatogonija, koje počinju producirati metabolite potrebne za prehranu i sazrijevanje zametnih stanica, započinjanje spermatogeneze te rast i razvoj seminifernih tubula. LH je glikoprotein koji vezan za Leydigove stanice održava normalne vrijednosti testosterona u krvi. Testosteron je muški spolni hormon koji se dnevno stvara u količinama 5000-7500 µg, u krvi se detektira 250-1000ng/dL. Testosteron postoji u slobodnom i vezanom obliku. Testosteron je većinski vezan za SHBG (seks hormon binding globulin). Njegov slobodni oblik cirkulira u krvi i njegova funkcija je održavanje biološke aktivnosti. (12)

3.4.1. Spermatogeneza

Testis je muška spolna žlijezda sa endokrinom i egzokrinom funkcijom. Endokrina funkcija povezana je sa proizvodnjom testosterona, a egzokrina sa spermatogenezom koja se odvija u sjemenim kanalicima. Kako bi se spermatogeneza mogla nesmetano odvijati, potrebna je stalna intraskrotalna temperatura koja je 2-3°C niže od tjelesne. Tu temperaturu pomažu održavati tunica dartros i musculus cremaster koji kod visokih temperatura rastežu kožu skrotuma, a pri niskim temperaturama ju kontrahiraju. Tubuli seminiferi sastoje se od bazalne membrane koja je puna Sertolijevih stanica i spermatogonija. Potonji su poredani tako da se

bazalno nalaze stanice u najnižem stupnju razvoja, a luminalno stanice su višeg diferenciranog stupnja. Germinativne stanice dijelimo u tamni i blijedi tip spermatogonija A te u spermatogonije B, iz kojih tijekom mitoze nastanu dva primarna spermatocita. Nadalje, iz primarnih spermatocita prvom mejotičkom diobom nastaju dva sekundarna spermatocita. U drugoj mejotičkoj diobi se iz dva sekundarna spermatocita stvore četiri spermatide kojima je za samostalnu sposobnost oplodnje potrebna diferencijacija procesom spermiogeneze. Tijekom procesa konačne diferencijacije spermatida u spermije počinje se formirati akrosom, reducira se citoplazma te se oblikuje vrat i rep budućeg spermija. Takvi spermiji strše u lumen tubula te nastavljaju svoj put u duktus epididimis gdje budu sve pokretniji i koncentrirani u kiseloj tekućini. Najveću pokretljivost spermiji dobiju u distalnom segmentu korpusa epididimisa i tad su sposobni za samostalnu oplodnju jajne stanice. Cjelokupni proces spermatogeneze traje 64 dana. (12)

3.4.2. Uzroci neplodnosti

Prema Svjetskoj zdravstvenoj organizaciji (WHO) definicija neplodnosti jest nemogućnost postizanja trudnoće nakon godine dana redovitih i nezaštićenih spolnih odnosa. Primarni sterilitet smatra se ukoliko začecje nikada nije uspjelo, a sekundarni ukoliko postoji anamnestički podatak o prošlim uspješnim začecima. U današnje vrijeme smatra se da je 10-15 % parova neplodno. Uzrok neplodnosti je muškarac u 30 %, žena u 35 %, oboje u 20 %, a u 15 % uzrok je nepoznat. (12) Većina neplodnih muškaraca ima oligospermiju (smanjen broj spermija u ejakulatu) ili azospermiju (odsutnost spermija u ejakulatu) iako su neki neplodni unatoč normalnom broju spermija u uzorku. Preko 80 % neplodnih muškaraca ima astenozoospermiju (smanjenu gibljivost spermija) sa normalnom morfologijom spermatozoa. Manji postotak neplodnih muškaraca ima normalnu koncentraciju spermija ali loše kvalitete sa poremećajem u morfologiji ili motilitetu, ali postoji i kombinacija normalne koncentracije spermija sa urednim motilitetom i morfologijom spermija. (37)

Stupanj plodnosti parova ovisi o puno čimbenika, među kojima su starost partnera, izloženost okolišnim toksinima, radijaciji i drogama te ostali čimbenici. (37) Uzroke neplodnosti možemo podijeliti na pretestikularne, testikularne i posttestikularne. Pretestikularni uzroci domena su liječenja endokrinologa. Tu se ubrajaju sve smetnje u komunikaciji hipotalamusa i hipofize pa su opisana stanja hipogonadizma u kojem je produkcija testosterona smanjena. Među pretestikularne uzroke ubrajaju se dakle bolesti hipotalamusa, hipofize i neka druga stanja koja utječu na sterilitet u muškaraca. Testikularni uzroci su usko vezani sa promjenama u građi testisa i u većini slučajeva su ireverzibilni. Dijelimo ih na kongenitalne (Klinefelterov sindrom, sindrom Noonan) i stečene. To su razni kromosomski poremećaji, Vanishing testis sindrom ili obostrana anorhija, Sertoli cell only sindrom, gonadotoksini, sistemske bolesti, smanjena produkcija ili periferna rezistencija androgena, ozljede testisa, kriptorhizam, varikocela i idiopatski uzroci. Za potrebu ovog diplomskog rada prikazati ću kriptorhizam i tumor testisa koji se također ubrajaju u testikularne uzroke muške neplodnosti. Kriptorhizam je povezan s povećanom incidencijom neplodnosti. Ukoliko je kriptorhizam unilateralni, azoospermija je prisutna u 15% pacijenata, a u 42% kod bilateralnog kriptorhizma. Međutim, u 30% bolesnika s kriptorhizmom bez obzira na podjelu nalazimo oligospermiju. Kao uzrok naveden je smanjen ukupan broj germinativnih stanica. Također, kriptorhizam predstavlja 40% rizik za nastanak tumora testisa, najčešće seminoma. Među ostalim testikularnim uzrocima neplodnosti, spominje se varikocela koju nalazimo u 35% infertilnih muškaraca. Od ostalih uzroka spominjemo orhitis, prisutnost olova, žive, kadmija, arsena, neki lijekovi (tetraciklini, nitrofurantoin, eritromicin, gentamicin), izlaganje saunama i toplim kupkama, određeni sportovi (vožnja bicikle, vozači), pušenje, konzumacija alkohola, marihuane i kokaina, kemoterapija i zračenje. (12) Prema jednom od istraživanja, u 22,562% muškaraca koji su patili od neplodnosti, uzrok je bio tumor zametnih stanica testisa. (37) Posttestikularni uzroci infertiliteta povezani su sa stanjima koja čine prepreku na putu spermija od tubula do

uretre. Tu ubrajamo kongenitalne i stečene uzroke povezane sa kanalikularnim sustavom, poremećenom funkcijom spermija, erekcijom i ejakulacijom. Opstrukcija odvodnih kanala smanjuje količinu ejakulata i može posljedično dovesti do epididimitisa. Operacija ingvinalne hernije može zbog razvoja poslijeoperacijskog ožiljka također uzrokovati opstrukciju. (12)

3.4.3. Dijagnostika

Detaljnou anamnezom i fizikalnim pregledom može se otkriti većinu uzroka, ali za potpunu dijagnostičku obradu potrebni su također laboratorijski nalazi krvi i urina te analiza ejakulata. Uzorak ejakulata se pohranjuje u posebnoj posudi na tjelesnoj temperaturi i analizu se obavi obično unutar sat vremena od uzimanja. Da bi dobili realan uvid u spermatogenezu, potrebna su 2-3 uzorka u razmaku od barem 64 dana. Ejakulat se pregledava makroskopski i mikroskopski. Bilježi se količina, miris, boja, prisutnost koaguluma, likvefakcija, viskoznost i pH kako je navedeno na slici 3. Među rutinske dijagnostičke postupke ubraja se također ultrazvuk abdomena i skrotuma, color Doppler skrotuma te transrektalni ultrazvuk. (12)

Parameter	Lower reference limit
Semen volume (ml)	1.5 (1.4–1.7)
Total sperm number (10 ⁶ per ejaculate)	39 (33–46)
Sperm concentration (10 ⁶ per ml)	15 (12–16)
Total motility (PR + NP, %)	40 (38–42)
Progressive motility (PR, %)	32 (31–34)
Vitality (live spermatozoa, %)	58 (55–63)
Sperm morphology (normal forms, %)	4 (3.0–4.0)
Other consensus threshold values	
pH	≥7.2
Peroxidase-positive leukocytes (10 ⁶ per ml)	<1.0
MAR test (motile spermatozoa with bound particles, %)	<50
Immunobead test (motile spermatozoa with bound beads, %)	<50
Seminal zinc (μmol/ejaculate)	≥2.4
Seminal fructose (μmol/ejaculate)	≥13
Seminal neutral glucosidase (mU/ejaculate)	≥20

Slika 3: Standardne vrijednosti analize ejakulata: WHO 2010, (preuzeto s: <https://acimc.org/standards-semen-analysis/>)

3.4.4. Liječenje neplodnosti

Pristup liječenju neplodnosti treba biti sveobuhvatan i treba uzeti u obzir oba partnera. Postoji kirurško i nekirurško liječenje, metode asistirane oplodnje i kao krajnja mogućnost posvojenje djeteta. Većina pretestikularnih uzroka infertiliteta ima u osnovi hormonski disbalans kojeg se može korigirati hormonskom terapijom. Kod testikularnih kromosomskih uzroka metoda liječenja hormonskim pripravcima također je moguća ali je ponekad potrebna dodatna pomoć IVF (in vitro fertilizacije). Svakako se preporuča izbjegavati korištenje droga, cigareta i pijenje alkohola, izbjegavati zadržavanje u toplim kupkama te uzimanja za plodnost rizičnih lijekova. Međutim, posttestikularne uzroke neplodnosti najčešće se rješava kirurški. Svi spomenuti načini liječenja pomažu ukoliko želi par zatrudnjeti fiziološkim putem. Ukoliko začće tim putem ne uspije, postoje metode asistirane oplodnje za koje je preduvjet vijabilnost spermija. Kod pacijenata sa azoospermijom vijabilne spermije dobiva se posebnim metodama koje se mogu izvoditi perkutano ili mikrokirurškim tehnikama. Perkutane tehnike prednjače u tome što traju kraće i ekonomičnije su. Mikrokirurške tehnike međutim omogućavaju jednim postupkom kolekciju veće količine spermija koju se može krioprezervacijom koristiti za više pokušaja IVF. Ukoliko postoji anejakulacija ili opstrukcija ejakulatornih vodova učini se aspiracija seminalnih vezikula. Aspiracija spermija iz duktusa deferensa radi se također kod opstrukcije ejakulatornih vodova te anejakulacije, a uz to i kod lezije duktusa deferensa i nakon operacije ingvinalne hernije. Kod opstrukcije može se također učiniti perkutana aspiracija spermija iz epididimisa (PESA) te mikrokirurška aspiracija spermija iz epididimisa (MESA). Međutim, aspiracija spermija iz testisa (TESA) i mikrokirurška ekstrakcija spermija iz testisa (TESE) mogu se učiniti ne samo kod opstruktivnih, nego također kod neoopstruktivnih slučajeva azoospermije. (12)

4. RASPRAVA

Neplodnost u današnje doba predstavlja veliki problem, naime 10-15% parova je neplodno, što naravno utječe i na psihološku komponentu čovjeka. Uzroci neplodnosti su mnogobrojni. Neki od utvrđenih faktora koji utječu na plodnost u muškaraca su okolišni čimbenici (pušenje, alkoholizam, uzimanje droga, izloženost kemikalijama i teškim metalima), razni toksini, radijacija, kemoterapija, dob partnera, izlaganje toplim kupkama i saunama, bolesti hipotalamusa i hipofize, periferna rezistencija na androgene ili smanjena produkcija testosterona, promjene u građi testisa, kromosomski poremećaji, anorhija, sistemske bolesti, ozljede testisa, varikocela, kriptorhizam, orhitis, poremećaj funkcije spermija, problemi s erekcijom i ejakulacijom. Kriptorhizam kao jedna od najčešćih prirodnih anomalija u muške djece, predstavlja značajan rizični faktor za neplodnost, ali i za razvoj tumora testisa kasnije u životu. U testisima se odvija spermatogeneza za koju je optimalna temperatura 2-7°C niža od tjelesne. Problematika kriptorhizma je najviše u tome što kod zaostalog testisa dolazi do njegovog termalnog oštećenja i samim time do smanjene funkcije spermija i poremećaja u spermatogenezi te posljedično do neplodnosti. Pravodobno prepoznavanje i liječenje kriptorhizma od velike je važnosti jer se tim putem sprječava negativni utjecaj na spermatogenezu i time također smanjuje rizik za razvoj tumora testisa koji je jedan od najčešćih tumora u muškaraca između 20. i 40. godine života. Na plodnost u muškaraca sa tumorom testisa potencijalno može najviše negativno utjecati vrsta liječenja. Naime, testis je jako radiosenzitivan organ. Kemoterapija i zračenje kao oblik liječenja tumora testisa oštećuju zametne stanice, Leydigove i Sertolijeve stanice što na kraju uzrokuje azoospermiju, retrogradnu ejakulaciju i posljedično neplodnost. Pacijente sa kriptorhizmom i/ili tumorom testisa potrebno je upoznati sa rizikom kojeg nosi svaki od oblika liječenja. Postoji mnogo metoda sprječavanja i liječenja neplodnosti, kao što su vođenje zdravog života i brige o sebi, kirurške metode, hormonska terapija, metode asistirane oplodnje i posvajanje djeteta.

5. ZAKLJUČCI

Tumor testisa i kriptorhizam predstavljaju veliki rizik za neplodnost u muškaraca. Stoga, njihovo pravovremeno otkrivanje i zbrinjavanje predstavlja vrlo važan dio u sprječavanju muške neplodnosti. Tumor testisa liječi se kirurški, ovisno o stadiju tumora. Kod tumora testisa potrebno je učiniti ingvinalnu eksploraciju s eksteriorizacijom testisa te semikastraciju. Nakon toga može slijediti kemoterapija i radioterapija koje odlično djeluju u sprječavanju relapsa tumora testisa, ali uništavanjem spermatogonija, Sertolijevih i Leydigovih stanica negativno utječu na spermatogenezu. Ishod plodnosti ovisi o tipu tumora, intenzitetu i dozi terapije, lokaciji i veličini područja radijacije te o stanju spermatogeneze prije i nakon operacije. Kriptorhizam se također najčešće liječi kirurški. Orhidopeksiju je potrebno učiniti do 18. mjeseca kako bi na vrijeme izbjegli histološke promjene germinativnih stanica testisa koje bi mogle dovesti do azoospermije i neplodnosti. Uzevši plodnost u obzir, prognoza kriptorhizma je uglavnom odlična iako se u 25 % takve novorođene djece nalazi manjak zametnih stanica testisa. Dobrom dijagnostikom i fizikalnim pregledom moguće je na vrijeme prepoznati opisana stanja i adekvatno ih liječiti. Muškarci mogu običnim samopregledom testisa uočiti promjene i na vrijeme započeti liječenje tumora testisa. Primjerice dugi niz godina odvija se akcija „movember“, kojom se u mjesecu studenom upozorava muškarce na bitnost brige za svoje zdravlje u sprječavanju bolesti muškog spolnog sustava.

6. SAŽETAK

Tumor testisa predstavlja 5 % svih uroloških tumora u muškaraca i njegova incidencija raste. Veliku ulogu u tome imaju okolišni čimbenici, genetika, brojni rizični čimbenici te ponašanje majke i stanje djeteta tijekom trudnoće i nakon rođenja. Tumore testisa patohistološki svrstavamo u pet grupa, od kojih su najčešći tumori zametnih stanca. Neoplazma testisa se najčešće javlja kao bezbolna oteklina u skrotumu koju se fizikalnim pregledom i ultrazvukom potvrdi. Prilikom dijagnostike vrlo je važno odrediti serumske tumorske biljege koji omogućavaju nadzor nad progresijom, povratkom i terapijom tumora. Postoje također razni anatomske, hormonske i genetičke etiološke faktori koji uzrokuju kriptorhizam kojeg susrećemo u 4-5 % rođene djece. Kriptorhizam je vezan uz mogućnost kasnijeg razvoja tumora testisa i neplodnost. Neplodni muškarci imaju za 20 % veću mogućnost nastanka tumora testisa, a također, u 10 % infertilnih muškaraca prisutan je kriptorhizam. Liječenje neplodnosti treba biti sveobuhvatno i svakome pacijentu prije zahvata na testisu potrebno je preporučiti krioprezervaciju spermija kako bi nakon operacije muškarac još uvijek mogao imati potomstvo.

Ključne riječi: kriptorhizam, neplodnost u muškarca, spermatogeneza, testis, tumor testisa

7. SUMMARY

The testicular tumor presents 5% of all urological tumors in men and its incidence is increasing. Environmental factors, genetics, numerous risk factors, maternal behavior, and the child's condition during pregnancy and after birth play a major role in this. Testicular tumors are histopathologically classified into five groups, the most common of which are germinal tumors. Testicular neoplasm in most cases occurs as a painless swelling in the scrotum, which is confirmed by physical examination and ultrasound. During diagnosis, it is very important to monitor serum tumor markers that allow monitoring of progression, return and therapy of the tumor. There is also a variety of anatomical, hormonal, and genetic etiological factors that cause cryptorchidism that occurs in 4-5% of infants. The condition carries great danger for the development of testicular tumors and infertility. Infertile men are 20% more likely to develop testicular tumors and cryptorchidism is also present in 10% of infertile men. Infertility treatment should be comprehensive, and every patient should be advised to have sperm cryopreservation prior to the testicular operation, so that after surgery, the male could still have offspring.

Key words: cryptorchidism, male infertility, spermatogenesis, testis, testicular tumor

8. LITERATURA

1. Križan, Z. Pregled građe grudi, trbuha, zdjelice, noge i ruke. Zagreb: Školska knjiga; 2008.
2. SEER Training Modules. Cross Section of the Testis. U. S. National Institutes of Health, National Cancer Institute. [Pristup dana 05.01.2020]. Dostupno na: <https://training.seer.cancer.gov/testicular/anatomy/cross-section.html>
3. Utiger DR. Testis: Anatomy. Encyclopedia Britannica; 2009. Published June 20, 2018. [Pristup dana 05.01.2020]. Dostupno na: <https://www.britannica.com/science/testis>
4. Sadler TW. Langmanova medicinska embriologija. 10.izdanje. Zagreb: Školska knjiga; 2008.
5. Hadziselimovic F. On the descent of the epididymo-testicular unit, cryptorchidism, and prevention of infertility. Basic and Clinical Andrology. 2017 ;27:21. DOI: 10.1186/s12610-017-0065-8. Hill, M. UNSW Embriology. [Pristup dana 07.01.2020]. Dostupno na: https://embryology.med.unsw.edu.au/embryology/index.php/Testis_Development#Testis_Descent
6. Hutson JM, Li R, Southwell BR, Newgreen D, Cousinery M. Regulation of testicular descent. Pediatr Surg Int. 2015 Apr; 31(4): 317–325. doi:10.1007/s00383-015-3673-4.
7. Kubota Y, Temelcos C, Bathgate RA, Smith KJ, Scott D, Zhao C, Hutson JM. The role of insulin 3, testosterone, Müllerian inhibiting substance and relaxin in rat gubernacular growth. Mol Hum Reprod. 2002 Oct; 8(10): 900-5. [Pristup dana 08.01.2020]. Dostupno na: <http://www.embryology.ch/anglais/ugenital/diffmorpho04.html>

8. Nishimura H, L'Hernault SW. Spermatogenesis. *Curr Biol*. 2017; 27(18):R988–R994. doi:10.1016/j.cub.2017.07.067. Dostupno na: <https://www.ncbi.nlm.nih.gov/pubmed/28950090>
9. Gilbert SF. *Developmental Biology*. 6th edition. Sunderland (MA): Sinauer Associates; 2000. Spermatogenesis. [Pristup dana 15.01.2020]. Dostupno na: <https://www.ncbi.nlm.nih.gov/books/NBK10095/>
10. Suede SH, Malik A, Sapra A. Histology, Spermatogenesis. [Updated 2020 Jan 14]. In: StatPearls [Internet]. Treasure Island (FL): StatPearls Publishing; 2020 Jan-. [Pristup dana 15.01.2020]. Dostupno na: <https://www.ncbi.nlm.nih.gov/books/NBK553142/>
11. Khan O, Protheroe A. Testis cancer. *Postgrad Med J*. 2007; 83(984): 624–632. doi:10.1136/pgmj.2007.057992. Dostupno na: <https://www.ncbi.nlm.nih.gov/pmc/articles/PMC2600126/>
12. Fučkar Ž., Španjol J. et al. *Urologija II*. Rijeka: Medicinski fakultet Sveučilišta u Rijeci, 2013.
13. Laguna MP, Albers P, Algaba F, Bokemeyer C, Boormans JL, Fischer S, Fizazi K, Gremmels H, Leão R, Nicol D, Nicolai N, Oldenburg J, Tandstad T. EAU Guidelines on testicular cancer. European Association of Urology, 2020. [Pristup dana 11.04.2020]. Dostupno na: <https://uroweb.org/guideline/testicular-cancer/>
14. Rajpert-De Meyts E, Skakkebaek NE, Toppari J. Testicular Cancer Pathogenesis, Diagnosis and Endocrine Aspects. [Updated 2018 Jan 7]. South Dartmouth (MA): MDText.com, Inc.; 2000-. [Pristup dana 23.01.2020]. Dostupno na: <https://www.ncbi.nlm.nih.gov/books/NBK278992/>
15. Leman ES, Gonzalgo ML. Prognostic features and markers for testicular cancer management. *Indian J Urol*. 2010; 26(1): 76–81. doi:10.4103/0970-1591.60450. Dostupno na: <https://www.ncbi.nlm.nih.gov/pmc/articles/PMC2878444/>

16. Light PA. Tumour markers in testicular cancer. *J R Soc Med.* 1985; 78 Suppl 6 (Suppl 6): 19–24. PMID: 2582118; PMCID: PMC1289485. Dostupno na: <https://www.ncbi.nlm.nih.gov/pmc/articles/PMC1289485/>
17. Milose JC, Filson CP, Weizer AZ, Hafez KS, Montgomery JS. Role of biochemical markers in testicular cancer: diagnosis, staging, and surveillance. *Open Access J Urol.* 2011; 4:1–8. Published 2011 Dec 30. doi:10.2147/OAJU.S15063. Dostupno na: <https://www.ncbi.nlm.nih.gov/pmc/articles/PMC3818947/>
18. Sineath RC, Mehta A. Preservation of Fertility in Testis Cancer Management. *Urol Clin North Am.* 2019; 46(3): 341–351. doi:10.1016/j.ucl.2019.04.010. Dostupno na: <https://www.ncbi.nlm.nih.gov/pubmed/31277729>
19. David J Vaughn, MD, Linda A Jacobs, PhD, CRNP, FAAN. Approach to the care of long-term testicular cancer survivors. *UpToDate.* Last updated Feb 18, 2020. [Pristup dana 14.02.2020]. Dostupno na: <https://www.uptodate.com/contents/approach-to-the-care-of-long-term-testicular-cancer-survivors?search=testicular%20cancer&anchor=H536925901&language=en-US&source=preview#H536925901>
20. Hamano I, Hatakeyama S, Ohyama C. Fertility preservation of patients with testicular cancer. *Reprod Med Biol.* 2017; 16(3): 240–251. Published 2017 May 18. doi:10.1002/rmb2.12037. Dostupno na: <https://www.ncbi.nlm.nih.gov/pmc/articles/PMC5715882/>
21. Rozati H, Handley T, Jayasena CN. Process and Pitfalls of Sperm Cryopreservation. *J Clin Med.* 2017; 6(9): 89. Published 2017 Sep 19. doi:10.3390/jcm6090089. Dostupno na: <https://www.ncbi.nlm.nih.gov/pmc/articles/PMC5615282/>
22. Magelssen H, Brydøy M, Fosså SD. The effects of cancer and cancer treatments on male reproductive function. *Nat Clin Pract Urol.* 2006;3(6):312–322.

doi:10.1038/ncpuro0508. Dostupno na:

<https://www.ncbi.nlm.nih.gov/pubmed/16763643>

23. DeSantis M, Albrecht W, Hörtl W, Pont J. Impact of cytotoxic treatment on long-term fertility in patients with germ-cell cancer. *Int J Cancer*. 1999;83(6):864–865. doi:10.1002/(sici)1097-0215(19991210)83:6<864::aid-ijc33>3.0.co;2-e. Dostupno na: <https://europepmc.org/article/med/10597213>
24. Howell SJ, Shalet SM. Spermatogenesis after cancer treatment: damage and recovery. *J Natl Cancer Inst Monogr*. 2005;(34):12–17. doi:10.1093/jncimonographs/lgi003. Dostupno na: <https://www.ncbi.nlm.nih.gov/pubmed/15784814>
25. Jewett MA, Kong YS, Goldberg SD, et al. Retroperitoneal lymphadenectomy for testis tumor with nerve sparing for ejaculation. *J Urol*. 1988;139(6):1220–1224. doi:10.1016/s0022-5347(17)42869-2. Dostupno na: <https://www.ncbi.nlm.nih.gov/pubmed/2836633>
26. Jacobsen KD, Theodorsen L, Fossa SD. Spermatogenesis after unilateral orchiectomy for testicular cancer in patients following surveillance policy. *J Urol*. 2001;165(1):93–96. doi:10.1097/00005392-200101000-00023. Dostupno na: <https://europepmc.org/article/med/11125372>
27. Leslie SW, Sajjad H, Villanueva CA. Cryptorchidism. [Updated 2019 Oct 8]. In: StatPearls [Internet]. Treasure Island (FL): StatPearls Publishing; 2020 Jan-. [Prístup dana 03.03.2020]. Dostupno na: <https://www.ncbi.nlm.nih.gov/books/NBK470270/>
28. Niedzielski JK, Oszukowska E, Słowikowska-Hilczer J. Undescended testis - current trends and guidelines: a review of the literature. *Arch Med Sci*. 2016; 12(3): 667–677. doi:10.5114/aoms.2016.59940. Dostupno na: <https://www.ncbi.nlm.nih.gov/pmc/articles/PMC4889701/>

29. Kolon FT, Herndon ACD, Baker AL, Baskin LS, Baxter CG, Cheng EY, Diaz M, Lee AP, Seashore CJ, Tasian EG, Barthold JS. Evaluation and treatment of cryptorchidism: AUA guideline. American Urological Association. Published 2014. [Pristup dana 12.03.2020]. Dostupno na: <https://www.auanet.org/guidelines/cryptorchidism-guideline>
30. Kanemoto K, Hayashi Y, Kojima Y, Maruyama T, Ito M, Kohri K. Accuracy of ultrasonography and magnetic resonance imaging in the diagnosis of non-palpable testis. *Int J Urol*. 2005; 12(7): 668–672. doi:10.1111/j.1442-2042.2005.01102.x. Dostupno na: <https://www.ncbi.nlm.nih.gov/pubmed/16045560>
31. Christiansen P, Müller J, Buhl S, et al. Hormonal treatment of cryptorchidism--hCG or GnRH--a multicentre study. *Acta Paediatr*. 1992; 81(8): 605–608. doi:10.1111/j.1651-2227.1992.tb12310.x. [Pristup dana 19.03.2020]. Dostupno na: <https://onlinelibrary.wiley.com/doi/abs/10.1111/j.1651-2227.1992.tb12310.x>
32. Pyörälä S, Huttunen NP, Uhari M. A review and meta-analysis of hormonal treatment of cryptorchidism. *J Clin Endocrinol Metab*. 1995; 80(9): 2795–2799. doi:10.1210/jcem.80.9.7673426. Dostupno na: <https://academic.oup.com/jcem/article-abstract/80/9/2795/2651128?redirectedFrom=fulltext>
33. Cortes D, Thorup JM, Visfeldt J. Cryptorchidism: aspects of fertility and neoplasms. A study including data of 1,335 consecutive boys who underwent testicular biopsy simultaneously with surgery for cryptorchidism. *Horm Res*. 2001; 55(1): 21–27. doi:10.1159/000049959. [Pristup dana 25.03.2020]. Dostupno na: <https://www.ncbi.nlm.nih.gov/pubmed/11423738>
34. Hadziselimovic F, Herzog B, Seguchi H. Surgical correction of cryptorchism at 2 years: electron microscopic and morphometric investigations. *J Pediatr Surg*. 1975;

10(1): 19–26. doi:10.1016/s0022-3468(75)80004-2. Dostupno na:

<https://www.ncbi.nlm.nih.gov/pubmed/235015>

35. Kollin C, Karpe B, Hesser U, Granholm T, Ritzén EM. Surgical treatment of unilaterally undescended testes: testicular growth after randomization to orchiopexy at age 9 months or 3 years. *J Urol*. 2007; 178(4 Pt 2): 1589–1593.

doi:10.1016/j.juro.2007.03.173. Dostupno na:

<https://www.ncbi.nlm.nih.gov/pubmed/17707045>

36. Chung E, Brock GB. Cryptorchidism and its impact on male fertility: a state of art review of current literature. *Can Urol Assoc J*. 2011; 5(3): 210–214.

doi:10.5489/cuaj.10106. Dostupno na:

<https://www.ncbi.nlm.nih.gov/pubmed/21672488>

37. Anawalt BD, Page ST. Causes of male infertility. UpToDate. Last updated Dec 03, 2019. [Pristup dana 02.04.2020]. Dostupno na:

<https://www.uptodate.com/contents/causes-of-male->

[infertility?search=male%20infertility&anchor=H3009941566&language=en-](https://www.uptodate.com/contents/causes-of-male-infertility?search=male%20infertility&anchor=H3009941566&language=en-US&source=preview#H2378346150)

[US&source=preview#H2378346150](https://www.uptodate.com/contents/causes-of-male-infertility?search=male%20infertility&anchor=H3009941566&language=en-US&source=preview#H2378346150)

9. ŽIVOTOPIS

Amedeja Pegan, rođena je 04. lipnja 1994. godine u Postojni, u Sloveniji. Sa odličnim uspjehom u svim godinama školovanja završila je Osnovnu školu Danila Lokarja u Ajdovščini nakon čega upisuje Škofijsku klasičnu gimnaziju u Vipavi. Tijekom školovanja završila je devet godina glazbene škole iz gitare, a uz to svirala i u gitarskom orkestru, pjevala u zboru mladih i plesala balet. Na školskom natjecanju iz latinoameričkog plesa je 2006. godine osvojila 3.mjesto. Medicinski fakultet Sveučilišta u Rijeci upisuje u akademskoj godini 2014./2015.