

VITILIGO-PATOGENEZA, KLINIČKA SLIKA I TERAPIJA

Vusić, Iva

Master's thesis / Diplomski rad

2020

Degree Grantor / Ustanova koja je dodijelila akademski / stručni stupanj: **University of Rijeka, Faculty of Medicine / Sveučilište u Rijeci, Medicinski fakultet**

Permanent link / Trajna poveznica: <https://um.nsk.hr/um:nbn:hr:184:778407>

Rights / Prava: [In copyright](#)/[Zaštićeno autorskim pravom.](#)

Download date / Datum preuzimanja: **2025-03-10**



Repository / Repozitorij:

[Repository of the University of Rijeka, Faculty of Medicine - FMRI Repository](#)



SVEUČILIŠTE U RIJECI

MEDICINSKI FAKULTET

INTEGRIRANI PREDDIPLOMSKI I DIPLOMSKI

SVEUČILIŠNI STUDIJ MEDICINA

Iva Vusić

VITILIGO- PATOGENEZA, KLINIČKA SLIKA I TERAPIJA

Diplomski rad

Rijeka, 2020.

SVEUČILIŠTE U RIJECI

MEDICINSKI FAKULTET

INTEGRIRANI PREDDIPLOMSKI I DIPLOMSKI

SVEUČILIŠNI STUDIJ MEDICINA

Iva Vusić

VITILIGO- PATOGENEZA, KLINIČKA SLIKA I TERAPIJA

Diplomski rad

Rijeka, 2020.

Mentor rada: prof.dr.sc. Larisa Prpić Massari, dr.med.

Diplomski rad ocjenjen je dana _____, u/na _____, pred povjerenstvom u sastavu:

1. prof.dr.sc. Marija Kaštelan, dr.med.

2. prof.dr.sc. Ines Brajac, dr.med.

3. prof.dr.sc. Srđan Novak, dr.med.

Rad sadrži 33 stranice, 40 literaturnih navoda te 3 slike.

ZAHVALA

Veliko hvala mojoj mentorici, prof.dr.sc. Larisi Prpić Massari, na nesebičnoj pomoći i podršci prilikom izrade ovoga rada.

Mojoj obitelji, što su vjerovali u mene i bili mi oslonac, za sve one trenutke koje tijekom ovih šest godina studija nismo mogli provesti zajedno. Ovaj rad posvećujem njima.

U Bjelovaru, 29. ožujka, 2020.

SADRŽAJ RADA

1. UVOD.....	2
2. SVRHA RADA.....	3
3. KLASIFIKACIJA VITILIGA.....	4
4. PATOGENEZA VITILIGA.....	5
4.1. Genetski čimbenici.....	5
4.2. Autoimuna teorija.....	6
4.3. Neuralna teorija.....	7
4.4. Teorija samouništenja.....	8
4.5. Biokemijska teorija.....	8
4.6. Teorija defekta čimbenika rasta.....	8
4.7. Teorija približavanja.....	9
4.8. Stres.....	9
4.9. Infektivni čimbenici.....	10
5. KLINIČKA SLIKA.....	11
5.1. Klinička slika u odraslih.....	11
5.2. Klinička slika u djece.....	12
5.3. Procjena težine vitiliga.....	13
5.4. Kvaliteta života u bolesnika s vitiligom	14
6. TERAPIJA.....	15
6.1. Lokalna terapija.....	15
6.1.1. Lokalna terapija kortikosteroidima.....	15

6.1.2. Lokalna terapija inhibitorima kalcineurina.....	16
6.1.3. Lokalna terapija analogima vitamina D3.....	16
6.2. Sustavna terapija.....	17
6.2.1. Sustavna terapija kortikosteroidima.....	17
6.2.2. Sustavna terapija antioksidansima.....	18
6.2.3. Fototerapija.....	18
6.3. Kirurška terapija.....	19
6.4. Ostale terapijske mogućnosti.....	20
7. POVEZANOST VITILIGA I DRUGIH BOLESTI.....	20
7.1. Halo nevusi i vitiligo.....	20
7.2. Maligni melanom i vitiligo.....	22
8. NOVI PRISTUP BOLESNICIMA (VITILIGO BIOBANKA).....	22
9. RASPRAVA.....	23
10. ZAKLJUČCI.....	25
11. SAŽETAK.....	26
12. SUMMARY.....	27
13. LITERATURA.....	28
14. ŽIVOTOPIS.....	33

POPIS SKRAĆENICA I AKRONIMA

Th limfociti- pomoćnički T- limfociti (engl. *T- helper lymphocytes*)

IL- interleukini

NPY- neuropeptid Y

NADPH- reducirani nikotinamid adenin dinukleotid fosfat

VETF- europska radna grupa za vitiligo (engl. *Vitiligo European Task Force*)

NALP1- gen koji kodira protein NACHT (engl. *NACHT leucine-rich repeat protein 1*)

SNP- polimorfizam jednog nukleotida (engl. *Single nucleotide polymorphism*)

FOXD3- gen čija supresija dovodi do poremećaja diferencijacije melanoblasta (engl. *Forkhead box D3*)

PTPN22- gen koji kodira tirozin fosfatazu (engl. *Protein Tyrosine phosphatase non receptor 22*)

COX2- gen, uključen u proliferaciju melanocita i melanogenezu (engl. *Cyclooxygenase 2*)

VIT1- gen, kodira protein povezan s nastankom vitiliga (engl. *Vitiligo- associated protein 1*)

TYRP- enzim u procesu melanogeneze (engl. *Tyrosinase- related protein*)

MCHR1- hormonski receptor koji koncentrira melanin

CTL- citotoksični limfociti

IFN- interferon

CM-CSF- granulocitni/makrofagni čimbenik stimulacije rasta (engl. *Granulocyte macrophage colony stimulating factor*)

BFGF- bazični fibroblastični čimbenik rasta (engl. *Basic fibroblast growth factor*)

SCF- čimbenik matičnih stanica (engl. *Stem cell factor*)

CGRP- peptid vezan za gen za kalcitonin (engl. *Calcitonin gene-related peptide*)

NGF- čimbenik rasta živaca (engl. *Nerve growth factor*)

ROS- reaktivni kiskovi spojevi

VASI- indeks za procjenu zahvaćenosti tijela vitiligom (engl. *Vitiligo area scoring indeks*)

DLQI- indeks kvalitete života dermatoloških bolesnika (engl. *Dermatology Life Quality Index*)

PUVA- psoralen i UVA zračenje

1. UVOD

Vitiligo se klasificira kao melanocitopenička hipomelanoza. To je najčešći poremećaj pigmentacije u svijetu čiji uzrok još nije dovoljno istražen. Dolazi do gubitka melanocita, posljedica čega su depigmentacije kože, kose i/ili sluznica, te razvitak karakterističnih bijelih makula. Stoga, bolest može biti znatno psihološko opterećenje za oboljele, posebice osobe tamnije puti (1). Kožne promjene se prvo pojavljuju oko očiju, usana te koljena i laktova i često su simetrične. Također se mogu javiti samo na jednom ograničenom području kao lokalizirana bolest ili se pak generalizirati (2). Učestalost u svijetu iznosi od 0,04 do 2,16 %. U Republici Hrvatskoj vitiligo zahvaća oko 1,6 % stanovništva, te pojavnost varira po pojedinim regijama. Bolest se nešto češće javlja u žena (53,95 %) nego u muškaraca, a može se javiti u bilo kojoj dobnoj skupini (3).

U više od 50 % slučajeva, bolest se javlja prije 20. godine života, posebice u djetinjstvu ili mladosti. Iako je tijek nepredvidiv, najčešće ova bolest sporo progredira. Iako je vitiligo asimptomatska bolest, depigmentacije koje se jave, a najčešće su na vidljivim mjestima, mogu narušiti kvalitetu života te imati utjecaj na psihičko stanje oboljele osobe (3).

2. SVRHA RADA

Obzirom na sve veću važnost koju ljudi posvećuju svome zdravlju i izgledu, poremećaji pigmentacije, a posebice vitiligo postaju sve veći javno-zdravstveni problem, te je iznalaženje rješenja izazov dermatološke struke. Svrha rada je na temelju dostupne literature izučiti etiopatogenezu vitiliga, te dati pregled kliničke slike i terapije ovog još uvijek nedovoljno istraženog poremećaja pigmentacije. Osvjetljavanjem mehanizama koji dovode do nastanka vitiliga otvara se mogućnost pronalaženja i nove, suvremene terapije za rješavanje ove stigmatizirajuće i psihički opterećavajuće bolesti.

3. KLASIFIKACIJA VITILIGA

Budući da su u različitim dijelovima svijeta postojale razne klasifikacije vitiliga, kao odgovor na takvo stanje 2011. godine organizirana je Svjetska konferencija o vitiligu. Specijalisti dermatolozi iz područja vitiliga, znanstvenici, kao i predstavnici oboljelih od vitiliga, u radnoj grupi pod nazivom VETF (od engl. *Vitiligo European Task Force*) klasificirali su vitiligo u tri oblika: segmentalni, nesegmentalni i neklasificirani oblik (4). Međutim, konsenzus je izostao, pa se tako zadržala klasifikacija iz 2010. godine, prema Taiebu i Picardu gdje vitiligo dijelimo u četiri skupine. To su: lokalizirani, generalizirani, miješani i neklasificirani oblik vitiliga. Takvu podjelu prihvatilo je i Hrvatsko dermatovenerološko društvo Hrvatskog liječničkog zbora (5).

Lokalizirani oblik vitiliga obilježen je jednom ili nekoliko lezija koje se pojavljuju uglavnom na sluznicama, te žarišno ili segmentalno raspoređene po koži. Segmentalno raspoređene lezije nalazimo duž određenog dermatoma i ne prelaze središnju liniju tijela. U generaliziranom obliku depigmentacije su mnogobrojne, raspoređene akrofacijalno, diseminirano ili univerzalno. Akrofacijalan raspored podrazumijeva lezije lokalizirane na koži lica, šaka, stopala i anogenitalne regije, dok su kod diseminiranog vitiliga lezije smještene bilo gdje na koži. Univerzalni oblik obilježen je depigmentacijskim promjenama koje su raspoređene gotovo po cijeloj površini kože, ponekad i u potpunosti prekrivajući tijelo. Miješani oblik vitiliga je kombinacija segmentalnog, akrofacijalnog i običnog vitiliga, dok je neklasificirani vitiligo u početku žarišni, potom mnogobrojni žarišni, nesegmentalni i asimetričan (5).

4. PATOGENEZA VITILIGA

Do danas nije u potpunosti razjašnjeno koji je slijed zbivanja koji dovode do uništavanja melanocita u lezijama kože. Smatra se da vitiligo nastaje kao posljedica većeg broja genskih mutacija, te ga opisujemo kao multifaktorijalnu poligensku bolest. U etiopatogenezi su također važni autoimuni čimbenici, čimbenici povezani sa živčanim sustavom, poremećaj strukture i funkcije melanocita, biokemijski čimbenici i stres (5,6).

4.1. Genski čimbenici

U razvoju vitiliga važni su genski čimbenici što dokazuje veća učestalost bolesti u monozigotnih blizanaca te činjenica da čak 18 % oboljelih ima pozitivnu obiteljsku anamnezu nekog oblika vitiliga. Za srodstvo u prvom koljenu rizik oboljevanja od vitiliga je 7-10 puta veći nego u općoj populaciji. Najveća je vjerojatnost da se radi o poligenskom nasljeđivanju s različitom ekspresijom uključenih gena. Na sklonost vitiligu upućuje nekoliko gena. Neki geni su specifični samo za vitiligo, dok kod drugih postoji mogućnost i za druge autoimune bolesti (2).

U bolesnika s vitiligom i mutacijom gena NALP1 (od engl. *NACHT leucine-rich repeat protein 1*) koji se nalazi na kratkom kraku kromosoma 17 i kodira protein NACHT češće se javljaju autoimune bolesti poput sistemske skleroze, perniciozne anemije, Crohnove bolesti, primarne bilijarne ciroze, Sjogrenovog sindroma i Addisonove bolesti. S vitiligom su posebno povezane dvije genske varijacije. Prva je promjena aminokiseline leucin u histidin u položaju 155 i SNP (od engl. *Single nucleotide polymorphism*) u području genetskog promotora koji utječe na stvaranje proteina NACHT, a koji je dio inflamiasoma u staničnoj citoplazmi. Inflamiasomi reguliraju aktivaciju kaspaza 1 i 5. To su enzimi koji dovode do hiperprodukcije proupalnih citokina kao što su interleukin- 1β te interleukin 18 i 33.

Usljed mutacije tog gena dolazi do nekontrolirane aktivacije kaspaza 1 i 5 što posljedično dovodi do apoptoze melanocita (5).

U patogenezi vitiliga veliku važnost imaju i gen FOXD3 (od engl. *Forkhead box D3*) čijom supresijom dolazi do poremećaja u diferencijaciji melanoblasta, te PTPN22 (od engl. *Protein Tyrosine phosphatase non receptor 22*) gen koji kodira tirozin fosfatazu uključenu u aktivaciju limfocita T. Promjene u tom genu povezane su s nastankom vitiliga, ali i brojnih drugih autoimunih poremećaja. U patogenezu vitiliga uključeni su još i COX 2 (od engl. *Cyclooxygenase 2*) gen na kromosomu 1, koji je uključen u proliferaciju melanocita i melanogenezu, te VIT 1 (od engl. *Vitiligo-associated protein 1*) gen, čija uloga u nastanku vitiliga još uvijek nije dovoljno jasna (5).

4.2. Autoimuna teorija

Autoimuna teorija nastoji gubitak melanocita objasniti poremećajem imunog odgovora, kako humoralnog, tako i staničnog. Približno 20 % oboljelih od vitiliga ima pridruženu još neku autoimunu bolest, kao što je Gravesova bolest štitnjače, Hashimotov tireoiditis, reumatoidni artritis, dijabetes melitus tip I, perniciozna anemija i psorijaza (6).

Autoimune bolesti su obilježene stvaranjem protutijela protiv vlastitih struktura. Tako i u oboljelih od vitiliga, nastaju antitijela usmjerena protiv tirozinaze i srodnih proteina TYRP1 (od engl. *Tyrosinase-related protein 1*) i TYRP2 (od engl. *Tyrosinase-related protein 2*), enzima koji su od presudne važnosti za proces melanogeneze. Također je uočena i povišena razina autoantitijela protiv tirozin hidrosilaze, enzima koji sudjeluje u sintezi kateholamina u oboljenih od nesegmentiranog vitiliga, kao i povišena razina antitijela protiv MCHR1 (od engl. *Melanin-concentrating hormone receptor 1*) (5).

Dokazana je i uloga stanične imunosti u vitiliga. U perifernoj krvi oboljelih nađeni su citotoksični limfociti T (CTL) za koje se pretpostavlja da mogu uništiti melanocyte kao i pomoćnički limfociti T (od eng. *T-helper lymphocytes- Th*) koji luče citokine tipa 1 (Th1). Tako je u serumu oboljelih dokazana povišena razina receptora za interleukin 2 (IL- 2) kao i značajna pozitivna korelacija između trajanja vitiliga i nivoa interleukina IL-17 u tkivu i serumu oboljelih osoba (5).

4.3. Neuralna teorija

Neuralna teorija sugerira da postoje čimbenici povezani sa živčanim sustavom, a koji imaju ulogu u etiopatogenezi vitiliga. Kod segmentalnog oblika vitiliga, to se objašnjava činjenicom da se depigmentirana žarišta većinom javljaju u inervacijskom području pojedinog živca, odnosno na mjestima gdje su melanociti u izravnom dodiru sa živčanim završecima. S druge strane, u nepromijenjenoj koži takvog kontakta većinom nema. Nadalje, kod oboljelih od vitiliga živčana vlakana papilarnog dermisa imaju deblju membranu, te su kao i žlijezde znojnice pogođeni degenerativnom promjenom više nego je uobičajeno. Dolazi i do gubitka Merkelovih stanica (5).

U serumu i tkivu oboljelih pronađena je i povišena vrijednost neuropeptida Y (NPY), osobito u progresivnoj fazi lokalnog odnosno segmentalnog vitiliga, dok u generaliziranom obliku bolesti razlika u vrijednostima ove molekule između progresivne u stabilne faze nije nađena. Uočena je i povećana razina noradrenalina u plazmi, te čimbenika rasta živaca i neuropeptida u oboljelih od vitiliga, koji su citotoksični za melanocyte (7).

U oboljelih od vitiliga, javlja se povišena razina vodikova peroksida (H₂O₂). Prevelika produkcija tog spoja dovodi do inaktivacije katalaze.

Nadalje, vodikov peroksid je vrlo važan u procesu oksidativnog stresa, jer prolazi fotokemijsku redukciju stvarajući visoko reaktivne hidroksilne radikale ($\text{OH}\cdot$) i ione (OH^-) (8). Značajno je naglasiti kako se uklanjanjem vodikova peroksida iz epidermisa može povoljno utjecati na terapijski ishod oboljelih (9).

4.4. Teorija samouništenja

U zdravoj koži melanociti uklanjaju toksične melaninske prekursore, a po ovoj teoriji postoji njihov manjak u koži oboljelih od vitiliga. Posljedično se u melanocitima nakupljaju toksične tvari poput indola i tirozina, koji kao derivat fenola i prekursor melanina može stvarati slobodne radikale. Oni dovode do samouništenja melanocita (10).

4.5. Biokemijska teorija

Ova teorija obuhvaća dijelove dviju teorija. To su teorija samouništenja i neuralna teorija. Glavnu ulogu u ovoj teoriji ima manjkava pterinska homeostaza. Pterini kao heterociklički spojevi mogu fotoinducirati tirozinazu, te tako dovesti do oksidacije DNK i dijelova DNK koja se onda akumulira u koži oboljelih. Tirozinaza je enzim u sintezi melanina koji pretvara aminokiselinu tirozin u melanin (11).

4.6. Teorija defekta čimbenika rasta

Smatra se da poremećaji čimbenika rasta mogu imati utjecaj na interakcije citokina i receptora, što dovodi do disfunkcije ili gubitka melanocita. Polimeraznom lančanom reakcijom (RT-PCR) i Western blotom nađena je smanjena melanocitna ekspresija citokina koji su važni za preživljavanje i aktivnost melanocita poput granulocitnog/ makrofagnog čimbenika stimulacije rasta (od engl. *Granulocyte macrophage colony stimulating factor- GM-CSF*), bazičnog fibroblastnog čimbenika rasta (od engl. *Basic fibroblast growth factor- BFGF*) te čimbenika matičnih stanica (od engl. *Stem cell factor- SCF*).

Nadalje, imunohistokemijskom metodom uočeno je da na rubu lezije ostaju melanociti koji ekspimiraju tirozinazu, S100 α i ETBR, ali ne i c-KIT protein, dok je u središtu lezija došlo do potpunog gubitka melanocita koji ekspimiraju ove proteine. Vezanje SCF za c-KIT receptor preduvjet je za preživljavanje i migraciju melanoblasta i melanocita iz neuralnog grebena u epidermis te je stoga manjak ovih proteina neposredno vezan za gubitak pigmenta i nastanak depigmentacija kože (12).

4.7. Teorija približavanja

Ova teorija znana je još i kao konvergentna teorija. Ukazuje na multifaktorijalnost u etiologiji vitiliga, objedinjujući ponešto od svih prethodno navedenih teorija. U početku patogeneze bolesti, melanociti proizvode melanin u smanjenoj količini. Ukoliko liječenje započnemo odmah, terapijski odgovor je bolji jer je u ovoj ranoj razi proces još uvijek reverzibilan. Kasnije će doći do trajnog uništenja melanocita. Potencijalni regeneracijski izvor kože mogu biti melanociti smješteni dublje, u folikulima dlaka. Kao takvi, dublje smješteni melanociti, oni ostaju djelomično pošteđeni od uništenja (10).

4.8. Stres

Kao jedan od okidača vitiliga navodi se psihološki stres. Današnji način života zasigurno pridonosi razvoju ove bolesti jer ljudi nemaju dovoljno vremena niti mogućnosti, a ponekad niti tehnika kako bi se nosili sa stresnom svakodnevnicom. Kako je poznato, postoji povezanost egzacerbacije vitiliga s drugim autoimunim te upalnim bolestima, a koje su također uzrokovane stresom.

U oboljelih od vitiliga, dolazi do poremećaja na razini neuropeptida, interleukina i glasnika imunološkog sustava, a to može djelomično objasniti razvoj lezija (13).

Postoje neurogeni čimbenici koji imaju patogenu ulogu te dovode do uništenja melanocita. To su primjerice neuropeptid Y (NPY), peptid vezan za gen za kalcitonin (od engl. *Calcitonin gene-related peptide- CGRP*), kateholamini i čimbenik rasta živaca (od engl. *Nerve growth factor- NGF*) koji se luče u stresu, a čija je vrijednost u lezijama vitiliga znatno povišena. Oni djeluju putem dvaju mehanizama. Prvi se odnosi na nespecifičnu citotoksičnost prema melanocitima, a drugi obuhvaća poticanje lokalne i sistemne imunosne reakcije. Neuropeptid Y djeluje kao jaki vazokonstriktor, te takva reakcija potiče aktivnost NADPH (reducirani nikotiamid adenin dinukleotid fosfat) oksidaze u endotelnim stanicama i makrofagima. Kao posljedica toga, molekule kisika se reduciraju u ROS (reaktivne kisikove spojeve) koji su pronađeni u osoba sa aktivnim oblikom bolesti. Moguće je dakle da oksidativni stres ima ulogu pri nastanku vitiliga. Nadalje, važna je i interakcija između reaktivnih kisikovih spojeva i imunosnog sustava organizma (14).

Iako je mnoštvo ljudi svakodnevno pod stresom, ipak samo manji broj razvije vitiligo. To nam sugerira da su za razvoj bolesti ipak potrebni i neki drugi faktori poput opekлина uzrokovanih suncem, mehanička trauma tkiva kao i izloženost kemijskim agensima koji dovode do pokretanja autoimunog odgovora (15).

4.9. Infektivni čimbenici

Teorija o infektivnim čimbenicima kao uzroku vitiliga još uvijek nije dovoljno istražena. Vitiligo možemo navesti kao primjer bolesti uzrokovane molekularnom mimikrijom. Do te pojave dolazi kada infektivni patogen kao što je citomegalovirus ispoljava peptide strukturno slične peptidima domaćina. Imunosni sustav prepoznaje vlastite peptide kao strane i reagira na njih te posljedično nastaje bolest. Na taj način virus može aktivirati makrofage i dovesti do indukcije NADPH oksidaze, te započeti kaskadu zbivanja opisanu u modelu slobodnih kisikovih radikala (5).

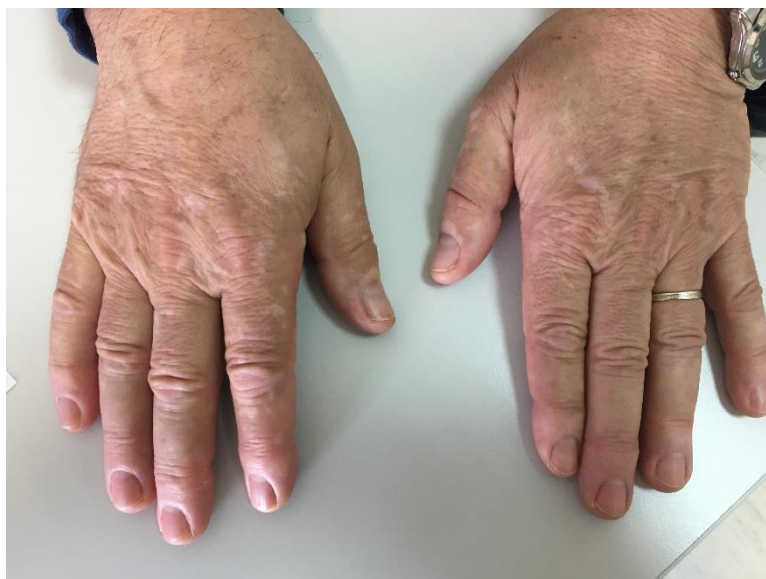5. KLINIČKA SLIKA

Vitiligo se može pojaviti u bilo kojoj životnoj dobi. Klinička slika oboljelih različita je u dječjoj i odrasloj dobi.

5.1. Klinička slika u odraslih

Bolest se klinički očituje u obliku depigmentiranih makula mliječno bijele boje ili boje poput krede. Mogu biti ovalnog, okruglog ili linearnog oblika, oštro ograničene od okolne kože. Veličina lezija može biti od nekoliko milimetra do nekoliko centimetara, te se vremenom mogu povećavati. Javljaju se simetrično ili unilateralno, najčešće se vide na ekstenzornim stranama udova, iznad zglobova prstiju, u području oko pupka, te na licu perioralno i periorbitalno (Slika 1) (16). Također se mogu javiti i u području pazuha, perigenitalno i na leđima. Paralelno s kožnim promjenama mogu se javiti i depigmentacije kose, obrva i trepavica što se naziva leukotrihija. Do depigmentacija može doći i na sluznicama kao što su genitalije ili sluznica usne šupljine (2).

U oboljelih se može javiti Köebnerov fenomen i to ne samo na klasičnim područjima vitiliga kao što su laktovi ili koljena, nego i na drugim mjestima po tijelu izloženim pritisku. Stoga su tipična mjesta javljanja najčešće na rukama ili potkoljenicama. Dijelovi kože koji su zaštićeniji ili koji bolje podnose udarce poput vlasišta ili dlanova manje su skloni pojavi ovog fenomena. Nadalje, mjesta koja su izložena kroničnom trenju, pritisku ili ponavljajućim pokretima češće su mjesta na kojima se pojavljuje vitiligo (17).



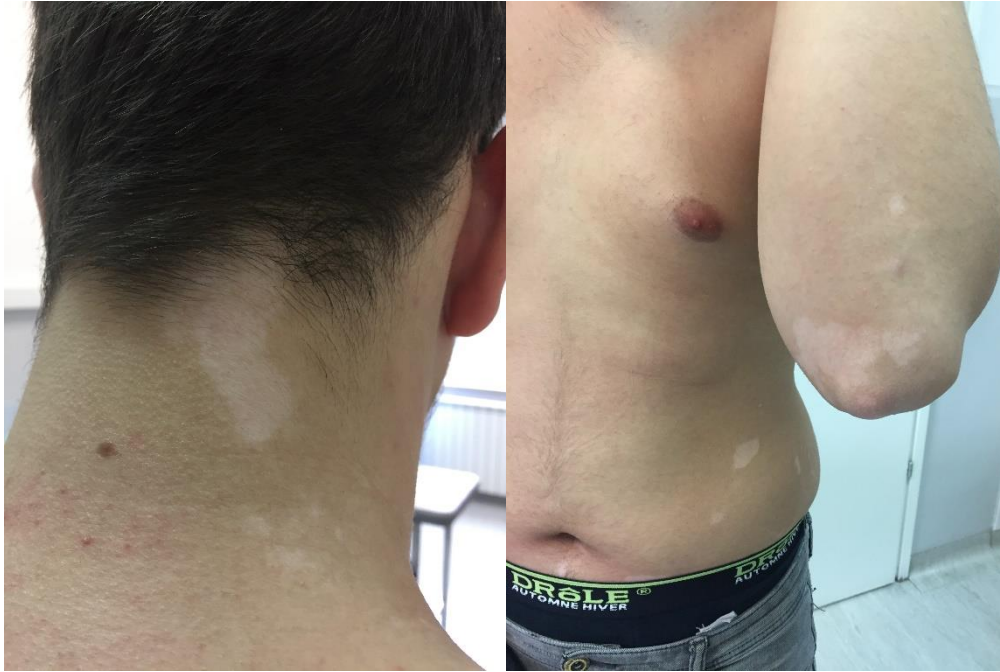Slika 1. Vitiligo u odraslih

Izvor : Prpić Massari L, Klinika za dermatovenerologiju, KBC Rijeka

5.2. Klinička slika u djece

Vitiligo se češće javlja u djevojčica nego u dječaka i to u dobi između četvrte i pete godine djetetova života. U čak 25 % slučajeva bolest se javlja prije osme godine života. U dječjoj dobi se u najvećem broju slučajeva radi o obliku vulgarnog vitiliga (Slika 2). Slijede ga segmentalni i akrofacijalni oblici bolesti. Kod djece bolest rijetko zahvati više od 80 % površine tijela, odnosno rjeđe nego u odraslih se razvije univerzalni oblik bolesti. U djece se vitiligo češće javlja zajedno s halo nevusima, te autoimunim i endokrinim bolestima kao što su Hashimotov tiroiditis, dijabetes melitus tip 1, celijakija te Addisonova bolest (10).

Držanje vitiliga pod nadzorom od djetinjstva uključuje informiranje mladih pacijenata i njihovih roditelja o bolesti, dijagnosticiranje popratnih bolesti poput bolesti štitnjače te izbjegavanje čimbenika koji mogu izazvati napredovanje bolesti (18).



Slika 2. Vitiligo u djece

Izvor: Prpić Massari L, Klinika za dermatovenerologiju, KBC Rijeka

5.3. Procjena težine vitiliga

Pri pregledu pacijenta anamneza je od iznimne važnosti. Treba obratiti pažnju na dob u kojoj se bolest javila, da li kod pacijenta postoji neki vanjski čimbenik poput stresa, te da li postoje pridružene autoimune bolesti.

Sumnja na vitiligo postavljena kliničkim pregledom može se potvrditi pregledom WOOD- ovom lampom, te patohistološkom analizom bioptata promijenjene kože. Posebne metode bojenja koje omogućuju vizualizaciju melanocita su nekada potrebne kao i DOPA inkubacija kojom se dokazuje nedostatak aktivnosti enzima tirozinaze, ključnog u sintezi melanina.

Kada se utvrdi da pacijent boluje od vitiliga, procjenjuje se koliko područje kože je zahvaćeno. Ta se procjena radi VASI indeksom (od engl. *Vitiligo area scoring index*), pravilu devetke ili dlana. Najčešće se primjenjuje VASI metoda kojom se odredi opseg bolesti i postotak kože zahvaćene depigmentacijom, odnosno repigmentacijom. Iako se svakom pacijentu pristupa individualno, ova skala važna je u procijeni liječenja, odnosno praćenja napretka u liječenju (19).

5.4. Kvaliteta života u bolesnika s vitiligom

Ukoliko se promjene nalaze na većoj površini ili na vidljivim mjestima, kod pacijenta se mogu javiti osjećaji poput nelagode, srama ili sniženog samopouzdanja. To je razumljivo obzirom da okolina često osuđuje i s neodobravanjem gleda na kožne promjene zbog nedovoljne upućenosti i prosvijećenosti. Bolesniku treba objasniti prirodu bolesti, dati mu podršku i nastojati ga ohrabriti, te potaknuti na prihvaćanje svoje kože, bez obzira na depigmentacijska područja (20).

Valja naglasiti i da je bolesnicima potrebna podrška okoline kako bi se lakše nosili sa dijagnozom. Osim na psihičko stanje, saznanje da boluje od vitiliga može kod oboljelog negativno utjecati na sam tijek bolesti. Zbog svega ovoga vitiligo ima negativan utjecaj na kvalitetu života, što je vidljivo u niskim vrijednostima indeksa kvalitete života ili DLQI (od engl. *Dermatology Life Quality Index*) kod oboljelih od vitiliga (20).

Studija autora Amer i Gao iz 2016. pokazuje kako vitiligo više utječe na žene nego na muškarce, te također na mlađe osobe više nego na starije. Nadalje, vitiligo više utječe na kvalitetu života u osoba kod kojih se promjene jave na vidljivim mjestima kože, kao i u ljudi tamnije puti (20). Uz sve navedeno, može se primjetiti kako poboljšanje kvalitete života i pravovremena psihološka pomoć mogu znatno utjecati na prognozu bolesti i sam njezin tijek.

6. TERAPIJA

Terapija vitiliga je vrlo izazovna. Iako postoji niz načina kojima se nastoji potaknuti repigmentacija kože, niti jedan ne omogućava izlječenje u potpunosti (21). Osim nekirurške terapije koja obuhvaća primjenu topičkih imunomodulatora, klasičnu terapiju psoralenom, UVA i UVB zrakama, te steroidima, od pomoći može biti kirurška terapija, dok mnogi pribjegavaju i alternativnim metodama liječenja. Uspjeh terapije ovisi o vrsti i lokalizaciji vitiliga te o međusobnom odnosu liječnika i pacijenta. (22, 23).

6.1. Lokalna terapija

Pod lokalnom terapijom vitiliga, podrazumijeva se topička terapija koja obuhvaća topičke kortikosteroide, inhibitore kalcineurina, analoge vitamina D3 te njihovu kombinaciju.

6.1.1. Lokalna terapija kortikosteroidima

Lokalni kortikosteroidi se koriste kao prvi odabir i prva linija liječenja oboljelih od vitiliga. Djeluju protuupalno, antiproliferacijski i vazokonstriktorno. Protuupalno djelovanje očituje se u smanjenju broja makrofaga i limfocita T u lezijama, smanjenju proizvodnje proupalnih citokina, te inhibiciji sinteze leukotriena, prostaglandina i faktora aktivacije trombocita. Također mogu djelovati i na funkciju endotelnih stanica, granulocita i fibroblasta (5).

Prema jačini djelovanja ovi su lijekovi podijeljeni u 4 skupine, odnosno na kortikosteroide blagog, umjereno jakog, jakog i vrlo jakog djelovanja. U liječenju vitiliga se koristi monoterapija jakim i vrlo jakim kortikosteroidima, kao što su klobetazol propionat i betametazon dipropionat kontinuirano tijekom 4-8 tjedana ili tijekom 2 tjedna u mjesecu kroz 6 mjeseci. Njihovom uporabom postiže se repigmentacija u 75 % slučajeva, nešto češće kod djece nego kod odraslih. Promjene na licu i vratu bolje odgovaraju na terapiju od promjena na ostalim dijelovima tijela. Također je potrebno terapiju započeti što je moguće ranije (5).

Nuspojave lokalne kortikosteroidne terapije su atrofija kože, akneiformne lezije, strije i hipertireoza. Sustavne nuspojave poput supresije nadbubrežne žlijezde i pojave Chushingovog sindroma kod liječenja vitiliga su rijetke, vezane više uz dječju populaciju, odnosno za tretiranje velikih površina kože (5). Stoga oni mogu biti zamijenjeni lokalnim imunomodulatorima, pogotovo za lezije na licu jer pokazuju sličnu učinkovitost ali manje nuspojava (24).

6.1.2. Lokalna terapija inhibitorima kalcineurina

Inhibitori kalcineurina spadaju u drugu liniju topičke terapije vitiliga. Njihovo djelovanje se temelji na inhibiciji kalcineurina u limfocitima i dendritičkim stanicama čime se blokira sinteza proupalnih citokina kao što su IL-10, TNF- α i IFN- γ . Također stimulacijom lučenja čimbenika matičnih stanica (od engl. *Stem cell factor- SCF*) utječu na migraciju i diferencijaciju melanocita (5) .

U terapiji vitiliga koriste se 0,01% i 0,03 % takrolimus te 1 % pimekrolimus, dva puta dnevno tijekom 3-6 mjeseci, te se postiže postotak repigmentacije od 63-89 % (5). Njihova glavna prednost u odnosu na klasične topičke kortikosteroide je veća selektivnost u djelovanju, te smanjenje nuspojava. Osobito se preporučuju za posebne lokalizacije kao što su vrat, lice i genitalno područje (25).

6.1.3. Lokalna terapija analogima vitamina D3

Analozi vitamina D3 se vežu za receptore na keratinocitima, melanocitima i fibroblastima, te tako stimuliraju melanogenezu i djeluju imunomodulatorno. Povećavaju i sadržaj tirozinaze u melanocitima te i na taj način potiču repigmentaciju (26).

Od analoga vitamina D3 u liječenju vitiliga koriste se kalcipotriol i takalcitol, sami ili u kombinaciji s topičkim kortikosteroidima te fototerapijom (27). Kalcipotriol je izrazito koristan u terapiji zbog vrlo malo nuspojava, te postizanja repigmentacije u 50-80 %.

Ukoliko se koristi kombinacija lokalnoga kalcipetriola i lokalnih kortikosteroida repigmentacije se javljaju ranije i njihov postotak i stabilnost su viši u odnosu na monoterapiju. Kombinirana terapija se primjenjuje tijekom 4-8 tjedana (5).

Kombinacije kalcipetriola s fotokemoterapijom PUVA ili nbUVB terapijom je opisana međutim iz literature nije jasno da li se kombinacijom ovih terapija postiže bolji učinak na melanogenezu.

6.2. Sustavna terapija

Sustavna terapija vitiliga obuhvaća uporabu sustavnih kortikosteroida, fototerapiju, fotokemoterapiju te antioksidanse.

6.2.1. Sustavna terapija kortikosteroidima

Sustavna terapija kortikosteroidima indicirana je u slučaju progresivnog širenja lezija. Pomaže zaustaviti daljnje napredovanje bolesti i potiče repigmentaciju. Vrijeme potrebno da se zaustavi aktivnost bolesti je individualno, te može biti u rasponu od nekoliko tjedana do mjeseci. Kada se postigne stabilnost bolesti, odnosno kada se ne pojavljuju nove lezije i ne proširuju stare, kortikosteroidi se polako uklanjaju iz terapije. Najčešće se propisuju betmetazon ili deksametazon u dozi 5 do 10 miligrama (5).

Sustavno se kortikosteroidi mogu dodati fotokemoterapiji ili fototerapiji kada postoji prolazna fluktuacija ili pogoršanje aktivnosti bolesti. Nije preporučljivo koristiti kortikosteroidnu monoterapiju kod segmentalnog vitiliga obzirom da se takav oblik bolesti nakon nekog vremena stabilizira (28).

Nuspojave sustavnih kortikosteroida su česte, te se javljaju poremećaji u menstrualnom ciklusu, hipertenzija, osteoporoza, katarakta, psihoze, hipokalijemija i mnoge druge nuspojave. Međutim, one ovise o dozi, trajanju liječenja i individualnoj osjetljivosti (28).

6.2.2. Sustavna terapija antioksidansima

U etiopatogenezi vitiliga spominje se učinak oksidativnog stresa na melanocite, što dovodi do njihove destrukcije. Kako bi se oksidativni stres smanjio, u terapiji se mogu koristiti antioksidansi poput vitamina C i E te ginka bilobe (14). Oni smanjuju razinu slobodnih kisikovih radikala i pojačavaju aktivnost enzima katalaze u koži, te tako smanjuju destrukciju melanocita.

6.2.3. Fototerapija

Danas se smatra kako ultraljubičasto zračenje ima imunosupresivno djelovanje te je stoga pogodno u terapiji vitiliga. Također, ono djeluje na melanocite i stimulira njihovu proliferaciju.

Fotokemoterapija ili PUVA terapija je oblik liječenja gdje se koristi UVA zračenje uz primjenu fotosenzitivne tvari (29). Kao fototenzitivne tvari koriste se psoraleni, najčešće 8-metoksipsoralen te rjeđe kelin i L-fenilalanin. Fotosenzibilizatori se koriste peroralno, te u obliku kreme (PUVA cream) ili kupke (PUVA bath), odnosno lokalno. Dva sata nakon peroralne, odnosno pola sata nakon lokalne primjene psoralena, kožne promjene se obasjavaju UVA zrakama koje su valne duljine od 320 do 400 nm. Repigmentacija je zamijećena u 80 % oboljelih od vitiliga liječenih PUVA terapijom, ali je u čak 75 % njih došlo do relapsa bolesti u slijedeće dvije godine. Nuspojave lokalne PUVA terapije uključuju eritem, edem, svrbež, opekline ili nekrozu kože, dok se kod primjene sistemne PUVA terapije od nuspojava mogu javiti mučnina i glavobolja, kao i alteracija jetrenih enzima. Ukoliko se koristi duži vremenski period, sistemna PUVA može izazvati pojavu aktiničnih keratoza, lentiga, melanoma ili karcinoma kože (5, 30).

Kao zlatni standard u liječenju generaliziranog oblika vitiliga koristi se uskospektarna UVB fototerapija (od engl. *narrow band- nb*), odnosno UVB zrake valne duljine 311 nm.

Učestalost ovog oblika terapije temelji se na smanjenju aktivnosti NK stanica, smanjenju proliferacije limfocita, te regulaciji lučenja citokina čime se smanjuje upalni odgovor i stabilizira proces depigmentacije. Paralelno s ovim procesom UVB zračenje potiče repigmentaciju iz preostalih folikularno smještenih limfocita. Uskospektrena UVB fototerapija primjenjuje se dva do tri puta tjedno sve dok se pojavljuje novi pigment, a to je u prosjeku 1-2 godine. Repigmentacija se postiže u 30-40 % bolesnika. Nuspojave su crvenilo, svrbež, pečenje kože, rijetko pojava mjehura i privremenih hiperpigmentacija (5).

U liječenju vitiliga koristi se i monokromatski excimer laser (MEL). Dobar terapijski odgovor postiže se u pacijenata s kožnim promjenama smještenim na licu i vratu, kao i u pacijenata s tamnijim fototipom kože (5).

6.3. Kirurška terapija

Kirurško liječenje je krajnji korak u liječenju vitiliga, a preporučuje se oboljelima kod kojih ostale metode nisu postigle željeni uspjeh. Kirurška terapija se temelji na principu da se zdrava koža bolesnika transplantira na depigmentirane dijelove tijela.

Mogu se koristiti razne kirurške tehnike kao što su presađivanje (od engl. *grafting*), transplantat mjehura s kože (od engl. *blister graft*), transplantat pune kože (od engl. *punch graft*), presađivanje suspenzije vlastitih melanocita i needling. Temeljni princip kirurškog liječenja je da se autologni melanociti pigmentiranog zdravog dijela kože premještaju u depigmentirane areale kako bi nadomjestili afunkcionalne melanocite (31).

Izbor kirurške terapije može ovisiti o kliničkoj prezentaciji, dobi pacijenta, anatomskom području koje je zahvaćeno promijenom i drugim čimbenicima. Iako imaju dobre rezultate kirurške terapije su izuzetno zahtjevne, te se u liječenju vitiliga ipak rjeđe primjenjuju (32).

6.4. Ostale terapijske mogućnosti

U liječenju vitiliga mogu se koristiti i alternativne metode poput klimatoterapije. Poznato je liječenje na Mrtvom moru, gdje se pacijenti nakon morske kupke izlažu sunčevoj svjetlosti. Kod pacijenata dolazi do potpune ili značajne repigmentacije. Prema istraživanju iz 2010. godine autora Czarnowicki i suradnici čak je 81,4 % oboljelih nakon provedene klimatoterapije pokazalo dobru repigmentaciju, a u 13,1 % nije došlo do daljnje progresije bolesti (33).

7. POVEZANOST VITILIGA I DRUGIH BOLESTI

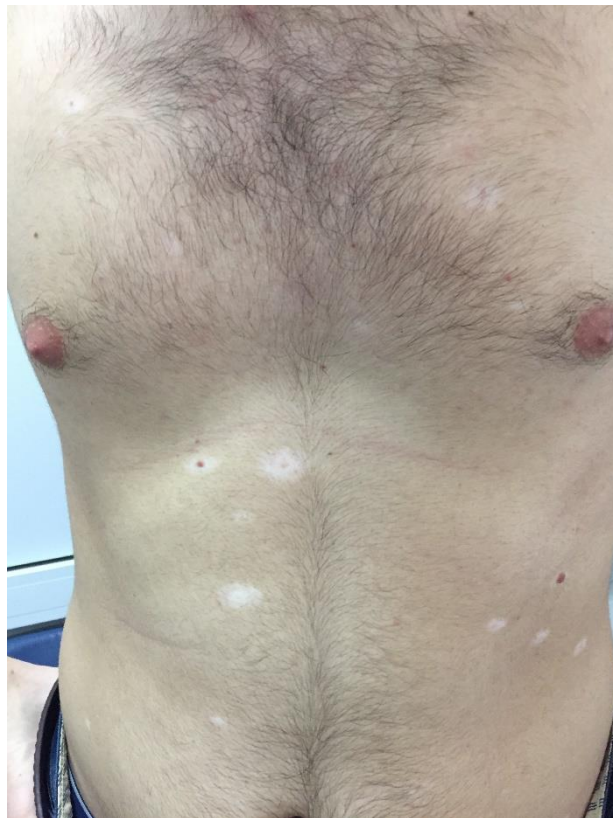
U oboljelih od vitiliga često se javljaju i druge bolesti poput halo nevusa, malignog melanoma, te autoimunih ili endokrinih bolesti. U svrhu najboljeg terapijskog ishoda važno je prepoznati i na vrijeme liječiti vitiligu pridružene bolesti.

7.1. Halo nevusi i vitiligo

Halo nevus, nazvan još naevus Sutton ili leucoderma aquisitionum centrifugum pigmentna je kožna promjena koju okružuje depigmentirani prstenasti areal odnosno halo (Slika 3). Takav nevus može se javiti na bilo kojem mjestu na koži. Ipak, najčešće zahvaćeno područje je koža leđa. Najčešće se javlja u dobi od 15. godine života. Njegova potpuna involucija može trajati mjesecima ili godinama (10) .

U razvoju halo nevusa postoje četiri faze. Prva faza nazvana je faza preresesije, a obilježena je depigmentiranim haloom koji se nalazi oko središnjeg nevusa. Sljedeća faza je faza rane regresije, u kojoj dođe do izravnavanja nevusa, a pigmentna lezija postaje svjetlija i poprima ružičastu boju. Treća faza je faza kasne regresije u kojoj je nevus nestao, a zaostala je samo depigmentirana zona. Posljednja faza ili faza kompletne regresije je ona u kojoj dođe do potpune repigmentacije kože, a pojavljuje se obično nakon više godina (10).

Što se tiče udruženost halo nevusa i vitiliga, uočeno je da se halo nevus češće nalazi u susjednim regijama, iako se ponekad javi i na udaljenim mjestima. Baš kao i vitiligo, može se javiti zajedno s autoimunim bolestima. Najčešće je povezan s Hasimotovim tireoiditisom, alopeciom areatom i celijakijom. Nadalje, može biti povezan s malignim melanomom, što također govori u prilog njegove sličnosti s vitiligom (10).



Slika 3. Halo nevusi

Izvor: Prpić Massari L, Klinika za dermatovenerologiju, KBC Rijeka

7.2. Maligni melanom i vitiligo

Maligni melanom je jedan od najagresivnijih tumora kože i sluznica. Zloćudan je i nastaje iz melanocita. Ima izrazitu sklonost metastaziranju, kako limfogenom, tako i hematogenom. Imunogeni je tumor, pa oboljeli mogu razviti protutijela prema antigenima melanoma. Uz maligni melanom mogu se javiti hipopigmentacije udaljenih dijelova tijela, dalje od primarnog melanoma. Ta područja nazvana MAH (engl. *Melanoma-associated hypopigmentation*), nastaju jer protutijela usmjerena na antigene melanoma djeluju citotoksično i na fiziološke melanocyte u epidermisu. Posljedično tome nastaju hipopigmentirana područja čija klinička slika može podsjećati na vitiligo. Takva pojava smatra se jednim od pozitivnih prognostičkih čimbenika. Vrlo je važno dobrim kliničkim pregledom i patohistološkom dijagnozom zaključiti radi li se o vitiligo ili depigmentacijskim odnosno hipopigmentacijskim promjenama u sklopu malignog melanoma (34).

8. NOVI PRISTUP BOLESNICIMA (VITILIGO BIOBANKA)

Zbog potrebe za otkrivanjem ključnih čimbenika koji utječu na razvoj vitiliga odnosno biokemijskih, genetičkih, molekularnih i staničnih čimbenika osnovana je biobanka odnosno zbirka bioloških uzoraka pacijenata oboljelih od vitiliga. Kao uzorci koriste se serum i bioptati kože oboljelih. Očekuje se da će istraživanja putem vitiligo biobanke doprinijeti rasvjetljavanju patogeneze ove estetski teško prihvatljive bolesti, te pomoći iznalaženju novih i učinkovitijih načina liječenja (35 ,36).

9. RASPRAVA

Vitiligo kao bolest iz skupine stečenih hipomelanoza praćena je gubitkom melanocita, te nosi veliki izazov u liječenju. Ključni problem nalazi se na razini melanocita, njihove manjkave funkcije i posljedičnog gubitka, koja ostavlja karakteristične kožne depigmentacije. One se klinički prezentiraju kao bijele makule, svjetlije od okolne kože i predstavljaju veliki estetski problem. Iako se vitiligo može javiti u bilo kojoj životnoj dobi, najčešće se javlja kod mlađih osoba i s vremenom progredira. Poseban emocionalni teret za bolesnike je pojava depigmentiranih areala na vidljivim dijelovima tijela.

U dijagnostici vitiliga važno je znati u kojoj se dobi bolest prvi put javila, koje dijelove tijela je zahvatila i kakva joj je progresija. Razumijevanje etiopatogeneze je presudno kako bi se moglo pristupiti specifičnoj terapiji. Do danas nisu točno poznati svi mehanizmi nastanka bolesti, pa tako postoje razne teorije, koje se katkad čak i objedinjuju nastojeći bolje objasniti ključan događaj za razvoj bolesti.

Današnja terapija obuhvaća primjenu topičkih kortikosteroida, kao i ostalih topičkih preparata, primjenice imunomodulatora, takrolimusa i pimekrolimusa, te analoga vitamina D kalcipotriola. Derivati vitamina D vrlo su dobar izbor u kombinaciji s topičkim kortikosteroidima dovodeći do ranije pojave repigmentacija i veće stabilnosti lezija (37). PUVA terapija igra veliku ulogu u liječenju potičući melanogenezu, a koristi se kada je bolest rasprostranjena po cijelom tijelu (29). Najčešće korištena i jedna od najučinkovitijih terapija uključuje NB-UVB fototerapiju, odnosno excimer laser, a koja dovodi do stabilizacije upalnog odgovora (38). Ne treba izostaviti niti ostale, alternativnije metode liječenja, primjerice klimatoterapiju i antioksidanse, koji mogu djelovati repigmentacijski. Ukoliko pak kod pacijenta niti jedan terapijski odabir ne dovede do željene repigmentacije, pristupa se kirurškoj terapiji. Za taj, krajnji korak potrebna je detaljna preoperativna analiza i veliko iskustvo operatera (32).

Kvaliteta života, koja ima utjecaj i na ishod terapije, niža je u aktivnoj fazi bolesti, depigmentacijama koje se brzo šire, odnosno koje se nalaze na mjestima izloženim pogledu (39). Od velike je važnosti odrediti koliki dio kože zahvaćaju depigmentacijska, odnosno repigmentacijska područja, prema takozvanom VASI indeksu (40).

Nadalje, prati se i kvaliteta života oboljelih, uz pomoć DLQI, dermatološkog indeksa za kvalitetu života, koji može biti od velike koristi u praćenju ishoda bolesti. Pacijentima se, kad god je to moguće, nastoji pristupiti multidisciplinarno, kako bi u konačnici došli do što boljih rezultata (20).

Na dermatovenerološke se bolesti još uvijek gleda s određenom stigmom zato je važno istaknuti kako ovaj poremećaj pigmentacije može u oboljelih izazvati psihičke probleme koje treba na vrijeme prepoznati i tretirati. Današnja saznanja u lokalnom i sustavnom liječenju vitiliga daju zadovoljavajuće rezultate. Međutim, napretkom medicine i razvojem vitiligo biobanke, začeto je novo doba u pristupu i liječenju vitiliga, te se nadamo iznalaženju još boljih i učinkovitijih terapijskih pristupa u liječenju ove stigmatizirajuće dermatološke bolesti.

10. ZAKLJUČCI

1. Vitiligo je stečeni poremećaj pigmentacije klinički obilježen karakterističnim makulama mliječno bijele ili boje poput krede.
2. Bolest se pretežno javlja na ekstenzornim stranama udova, licu, prstima ili oko pupka, najčešće u adolescenciji ili odrasloj životnoj dobi.
3. Manifestna bolest često je psihički opterećujuća za oboljele, prvenstveno zbog stigmatizacije okoline.
4. Etiopatogeneza nije u potpunosti rasvijetljena, međutim kao faktori nastanka bolesti se navode biokemijski, autoimuni i čimbenici živčanog sustava. Također, poremećaj u strukturi i funkciji melanocita te stres vrlo su važni za razvoj vitiliga.
5. Važno je na vrijeme dijagnosticirati vitiligo i započeti s terapijom koja u početku obuhvaća lokalnu primjenu preparata, a kasnije sistemnu. Ne treba izostaviti niti kirurške ili alternativne metode liječenja, u slučajevima kada prethodne terapije ne daju povoljan odgovor.
6. Vitiligo je često povezan i s drugim bolestima kao što su autoimune ili endokrine bolesti, halo nevusima i melanomom.

11. SAŽETAK

Vitiligo je stečeni poremećaj pigmentacije koji se očituje karakterističnim depigmentacijskim promjenama na koži. Lezije su mliječno bijele boje, a mogu se pojaviti na bilo kojem mjestu na tijelu. Najčešće zahvaćaju ekstenzorne strane udova, prste, lice te područje oko pupka. Osim kože, bolest može zahvatiti i kosu, obrve, trepavice te područje sluznica. Etiopatogeneza vitiliga još uvijek nije u potpunosti razjašnjena, a kao neki od faktora u nastanku bolesti navode se biokemijski, autoimuni, čimbenici živčanog sustava, poremećaj strukture i funkcije melanocita te stres. U nastanku manifestne bolesti veliku ulogu imaju i faktori okoliša.

Procjena težine bolesti prema VASI indeksu važna je zbog izbora odgovarajuće metode liječenja kao i praćenja tijeka bolesti. DLQI indeksom procjenjuje se kvaliteta života oboljelih, budući da vitiligo negativno utječe na mentalno zdravlje bolesnika. Cilj terapije je postići repigmentaciju, a terapija obuhvaća lokalno liječenje kortikosteroidnim preparatima, imunomodulatorima i derivatima vitamina D3, fototerapiju, te sustavnu terapiju kortikosteroidima. Kirurškim metodama pristupa se ukoliko prethodne terapije nisu dale zadovoljavajuće rezultate.

Ključne riječi:

Depigmentacija, Fototerapija, Imunomodulatori, Melanociti, Stigma, Vitiligo

12. SUMMARY

Vitiligo is an acquired skin disorder manifested by typical depigmentational skin changes. Skin lesions are milky white coloured and can appear anywhere on the human body. Most common places affected by the lesions are the extensor parts of the limbs, fingers, face and the navel area. In addition to the skin, the disease can also affect the hair, eyebrows, eyelashes and the area around the mucous membranes. The ethiopathogenesis has not yet been fully clarified; however, some of the factors responsible for the development of the disease include biochemical, autoimmune and nervous system factors, melanocyte structure disorders and stress. Environmental factors also play an important role in the development of manifested disease.

The assessment of the disease according to the VASI index is important for choosing the appropriate treatment method as well as the monitoring of the course of the disease. The quality of life in patients is assessed by the DLQI index, since the manifested disease also affects their mental health. The goal of therapy is to achieve repigmentation and the therapy includes topical treatment with corticosteroid preparations, immunomodulators and vitamin D3 derivatives, phototherapy and systemic corticosteroid therapy. Surgical methods are used if previous therapies have not given satisfactory results.

Key words:

Depigmentation, Phototherapy, Immunomodulators, Melanocytes, Stigma, Vitiligo

13. LITERATURA

1. Ezzedine K, Eleftheriadou V, Whitton M, van Geel N. Vitiligo. *Lancet*. 2015;386(9988):74-84. doi:10.1016/S0140-6736(14)60763-7
2. Basta-Juzbašić A. i suradnici. Dermatovenerologija. Zagreb: Medicinska naklada; 2014.
3. Bulat V, Situm M, Madiraca D, Majcen K, Dzapo A, Jezovita J. Vitiligo in Croatia: a case report. *Coll Antropol*. 2014;38(4):1191–4.
4. Boniface K, Seneschal J, Picardo M, Taïeb A. Vitiligo: Focus on Clinical Aspects, Immunopathogenesis, and Therapy. *Clin Rev Allergy Immunol*. 2018;54(1):52-67. doi:10.1007/s12016-017-8622-7
5. Šitum M, Stanimirović A. VITILIGO perspektive i smjernice. Zagreb: Hrvatska akademija znanosti i umjestnosti, Hrvatsko dermatovenerološko društvo Hrvatskog liječničkog zbora; 2014.
6. Oiso N, Suzuki T, Fukai K, Katayama I, Kawada A. Nonsegmental vitiligo and autoimmune mechanism. *Dermatol Res Pract*. 2011;2011:518090. doi:10.1155/2011/518090
7. Tu C, Zhao D, Lin X. Levels of neuropeptide-Y in the plasma and skin tissue fluids of patients with vitiligo. *J Dermatol Sci*. 2001;27(3):178-182. doi:10.1016/s0923-1811(01)00134-7
8. Schallreuter KU, Moore J, Wood JM, et al. In vivo and in vitro evidence for hydrogen peroxide (H₂O₂) accumulation in the epidermis of patients with vitiligo and its successful removal by a UVB-activated pseudocatalase. *J Invest Dermatol Symp Proc*. 1999;4(1):91-96. doi:10.1038/sj.jidsp.5640189

9. Schallreuter KU, Wood JM, Berger J. Low catalase levels in the epidermis of patients with vitiligo. *J Invest Dermatol.* 1991;97(6):1081-1085. doi:10.1111/1523-1747.ep12492612
10. Šitum M. Poremećaji pigmentacije- Odabrana poglavlja. Jastrebarsko: Naklada Slap; 2011.
11. Laura Dántola M, Gojanovich AD, Thomas AH. Inactivation of tyrosinase photoinduced by pterin. *Biochem Biophys Res Commun.* 2012;424(3):568-572. doi:10.1016/j.bbrc.2012.06.155
12. Kitamura R, Tsukamoto K, Harada K, et al. Mechanisms underlying the dysfunction of melanocytes in vitiligo epidermis: role of SCF/KIT protein interactions and the downstream effector, MITF-M. *J Pathol.* 2004;202(4):463-475. doi:10.1002/path.1538
13. Lugović-Mihić L, Ljubesić L, Mihić J, Vuković-Cvetković V, Troškot N, Šitum M. Psychoneuroimmunologic aspects of skin diseases. *Acta Clin Croat.* 2013;52(3):337-345.
14. Laddha NC, Dwivedi M, Mansuri MS, et al. Vitiligo: interplay between oxidative stress and immune system. *Exp Dermatol.* 2013;22(4):245-250. doi:10.1111/exd.12103
15. Manga P, Elbuluk N, Orlow SJ. Recent advances in understanding vitiligo. *F1000Res.* 2016;5:F1000 Faculty Rev-2234. Published 2016 Sep 6. doi:10.12688/f1000research.8976.1
16. Vitiligo Clinical Presentation: Physical Examination, Clinical Variants, Clinical Classifications of Vitiligo [Internet]. [citirano 12.05.2020.]. Dostupno na: <https://emedicine.medscape.com/article/1068962-clinical>

17. Van Geel N, Speeckaert R, Taieb A, Picardo M, Böhm M, Gawkrödger DJ, et al. Koebner's phenomenon in vitiligo: European position paper. *Pigment Cell Melanoma Res* [Internet]. 2011 Jun 1 [citirano 12.05.2020.];24(3):564–73. Dostupno na: <http://doi.wiley.com/10.1111/j.1755-148X.2011.00838.x>
18. Kakourou T. Vitiligo in children. *World J Pediatr*. 2009;5(4):265-268. doi:10.1007/s12519-009-0050-1
19. Komen L, da Graça V, Wolkerstorfer A, de Rie MA, Terwee CB, van der Veen JP. Vitiligo Area Scoring Index and Vitiligo European Task Force assessment: reliable and responsive instruments to measure the degree of depigmentation in vitiligo. *Br J Dermatol*. 2015;172(2):437-443. doi:10.1111/bjd.13432
20. Amer AA, Gao XH. Quality of life in patients with vitiligo: an analysis of the dermatology life quality index outcome over the past two decades. *Int J Dermatol*. 2016;55(6):608-614. doi:10.1111/ijd.13198
21. Whitton ME, Pinart M, Batchelor J, et al. Interventions for vitiligo. *Cochrane Database Syst Rev*. 2015;(2):CD003263. Published 2015 Feb 24. doi:10.1002/14651858.CD003263.pub5
22. Steiner D, Tadeu Villas R, Bedin V, Steiner T, Brito Moraes M. Vitiligo. Vol. 79, *Anais Brasileiros de Dermatologia*. 2004. p. 335–51.
23. Stanimirovic A, Kovacevic M, Korobko I, Šitum M, Lotti T. Combined therapy for resistant vitiligo lesions: NB-UVB, microneedling, and topical latanoprost, showed no enhanced efficacy compared to topical latanoprost and NB-UVB. *Dermatol Ther*. 2016;29(5):312-316. doi:10.1111/dth.12363

24. Forschner T, Buchholtz S, Stockfleth E. Current state of vitiligo therapy--evidence-based analysis of the literature. *J Dtsch Dermatol Ges.* 2007;5(6):467-475. doi:10.1111/j.1610-0387.2007.06280.x
25. Luger T, Paul C. Potential new indications of topical calcineurin inhibitors. *Dermatology.* 2007;215 Suppl 1:45-54. doi:10.1159/000102119
26. AlGhamdi K, Kumar A, Moussa N. The role of vitamin D in melanogenesis with an emphasis on vitiligo. *Indian J Dermatol Venereol Leprol.* 2013;79(6):750-758. doi:10.4103/0378-6323.120720
27. Khullar G, Kanwar AJ, Singh S, Parsad D. Comparison of efficacy and safety profile of topical calcipotriol ointment in combination with NB-UVB vs. NB-UVB alone in the treatment of vitiligo: a 24-week prospective right-left comparative clinical trial. *J Eur Acad Dermatol Venereol.* 2015;29(5):925-932. doi:10.1111/jdv.12726
28. Systemic Corticosteroids in Vitiligo | IntechOpen [Internet]. [citirano 10.06.2020.]. Dostupno na: <https://www.intechopen.com/books/vitiligo-management-and-therapy/systemic-corticosteroids-in-vitiligo>
29. Shenoj SD, Prabhu S; Indian Association of Dermatologists, Venereologists and Leprologists. Photochemotherapy (PUVA) in psoriasis and vitiligo. *Indian J Dermatol Venereol Leprol.* 2014;80(6):497-504. doi:10.4103/0378-6323.144143
30. New trends in photobiology: On the mechanism of the tumour-localising effect in photodynamic therapy [Internet]. [citirano 10.06.2020.]. Dostupno na: <https://www.sciencedirect.com/science/article/abs/pii/S1011134494800189>
31. Mohammad TF, Hamzavi IH. Surgical Therapies for Vitiligo. *Dermatol Clin.* 2017;35(2):193-203. doi:10.1016/j.det.2016.11.009

32. Falabella R. Surgical approaches for stable vitiligo. *Dermatol Surg.* 2005;31(10):1277-1284. doi:10.1111/j.1524-4725.2005.31203
33. Czarnowicki T, Harari M, Ruzicka T, Ingber A. Dead Sea climatotherapy for vitiligo: a retrospective study of 436 patients. *J Eur Acad Dermatol Venereol.* 2011;25(8):959-963. doi:10.1111/j.1468-3083.2010.03903.x
34. Buljan M, Situm M, Lugović L, Vucić M. Metastatic melanoma and vitiligo: a case report. *Acta Dermatovenerol Croat.* 2006;14(2):100-103.
35. Vitiligo Research Foundation | Biobank [Internet]. [citirano 13.05.2020.]. Dostupno na: <https://vrfoundation.org/biobank>
36. CloudBank [Internet]. [citirano 13.05.2020.]. Dostupno na: <http://cloud-bank.org/about>
37. Lotti T, Berti S, Moretti S. Vitiligo therapy. *Expert Opin Pharmacother.* 2009;10(17):2779-2785. doi:10.1517/14656560903357509
38. Dell'Anna ML, Mastrofrancesco A, Sala R, et al. Antioxidants and narrow band-UVB in the treatment of vitiligo: a double-blind placebo controlled trial. *Clin Exp Dermatol.* 2007;32(6):631-636. doi:10.1111/j.1365-2230.2007.02514.x
39. Karelson M, Silm H, Kingo K. Quality of life and emotional state in vitiligo in an Estonian sample: comparison with psoriasis and healthy controls. *Acta Derm Venereol.* 2013;93(4):446-450. doi:10.2340/00015555-1520
40. Komen L, da Graça V, Wolkerstorfer A, de Rie MA, Terwee CB, van der Veen JP. Vitiligo Area Scoring Index and Vitiligo European Task Force assessment: reliable and responsive instruments to measure the degree of depigmentation in vitiligo. *Br J Dermatol.* 2015;172(2):437-443. doi:10.1111/bjd.13432

14. ŽIVOTOPIS

Iva Vusić rođena je 1. lipnja 1994. godine u Bjelovaru. U rodnom gradu pohađala je III. Osnovnu školu te Opću gimnaziju. 2014. upisuje Integrirani preddiplomski i diplomski sveučilišni studij medicine na Medicinskom fakultetu u Rijeci.