

Avulzija tibijalnog tuberkula s razvojem reverzibilne pareze stopala kod adolescenta

Jurdana, Hari; Šantić, Veljko; Legović, Dalen; Šestan, Branko; Jotanović, Zdravko; Gulan, Leo

Source / Izvornik: **Medicina Fluminensis : Medicina Fluminensis, 2020, 56, 337 - 340**

Journal article, Published version

Rad u časopisu, Objavljena verzija rada (izdavačev PDF)

https://doi.org/10.21860/medflum2020_241513

Permanent link / Trajna poveznica: <https://urn.nsk.hr/urn:nbn:hr:184:502193>

Rights / Prava: [Attribution 4.0 International](#)/[Imenovanje 4.0 međunarodna](#)

Download date / Datum preuzimanja: **2024-11-04**



Repository / Repozitorij:

[Repository of the University of Rijeka, Faculty of Medicine - FMRI Repository](#)



Avulzija tibijalnog tuberkula s razvojem reverzibilne pareze stopala kod adolescenta

Tibial tubercle avulsion fracture with concomitant reversible foot paresis in adolescent

Hari Jurdana¹, Veljko Šantić¹, Dalen Legović¹, Branko Šestan¹, Zdravko Jotanović¹, Leo Gulan^{2*}

Sažetak. Cilj: Cilj rada bio je prikazati da i manje traume u adolescentno doba mogu uzrokovati avulziju tuberositasa tibije te ukazati na mogućnost nastanka kompartment sindroma. **Prikaz slučaja:** Kod dječaka u dobi od 15 godina pri promjeni smjera kretanja došlo je do avulzije tuberositasa tibije. Ozljeda je popraćena velikim edemom. Nakon operacije razvila se pareza peronealnog živca koja je uz medikamentoznu i fizikalnu terapiju regresirala u cijelosti. **Zaključak:** Pri sumnji na avulziju tuberositasa tibije potrebna je žurna dijagnostika i liječenje. Zbog mogućeg nastanka sindroma kompartmenta potreban je pojačan nadzor u perioperacijskom periodu.

Ključne riječi: adolescent; avulzijska fraktura; kompartment sindrom; tibija

Abstract. Aim: to show that even a minor trauma could cause the tibial tubercle avulsion in adolescents and has a high risk of developing compartment syndrome. **Case report:** A boy aged 15 sustained tibial tubercle avulsion after a minor trauma. During the postoperative period the peroneal paresis was observed which regressed on pharmaceutical and physical therapy. **Conclusion:** Early recognition and treatment of tibial tubercle avulsion is very important. Close monitoring during the perioperative period is recommended.

Key words: adolescent; compartment syndrom; fracture avulsion; tibia

¹ Klinika za ortopediju Lovran, Lovran

² Zavod za ortopediju i traumatologiju, KBC Rijeka, Rijeka

***Dopisni autor:**

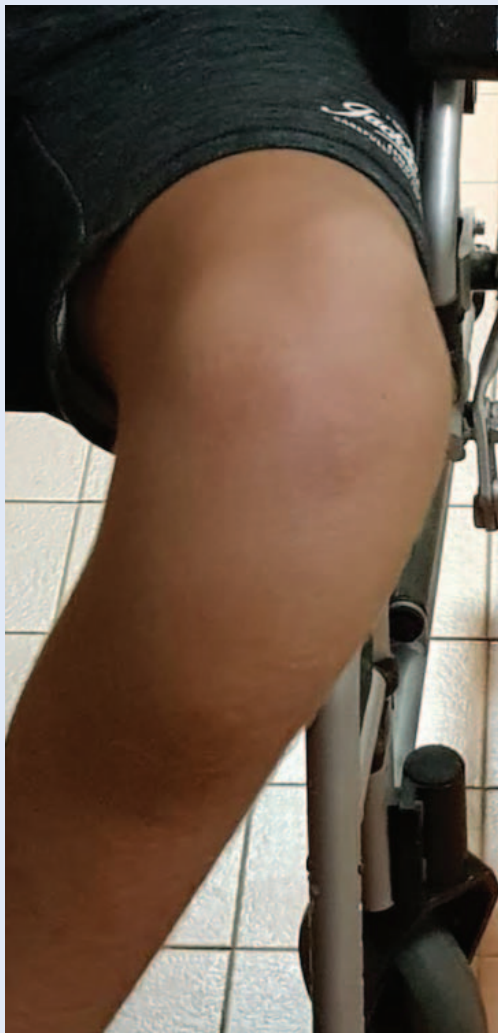Leo Gulan, dr. med.
Zavod za ortopediju i traumatologiju
KBC Rijeka
Krešimirova 42, 51000 Rijeka
E-mail: leo.gulan@gmail.com

<http://hrcak.srce.hr/medicina>

UVOD

Sportske ozljede kosti, ligamenata, hrskavice ali i ozljede u predjelu ploča rasta uobičajene su u adolescentnoj dobi, no avulzijski prijelomi tibijalnog tuberkula su rijetke ozljede s incidencijom od < 1 % svih ozljeda zone rasta¹. Javljaju se najčešće kod adolescenata kod kojih je već započelo epifizno koštano srašćavanje². Tibijalni tuberkul je koštana izbočina koja služi kao pripoj mišića kvadricepsa odnosno ligamenta patele. U perio-

Pacijenti kod kojih se postavi sumnja na avulzijsku frakturu tuberositasa tibije zahtijevaju žurnu obradu. Pojačan nadzor potreban je u prijeoperacijskom periodu, kao i nakon operacije.



Slika 1. Otok koljena i proksimalnog dijela potkoljenice – prije operacije

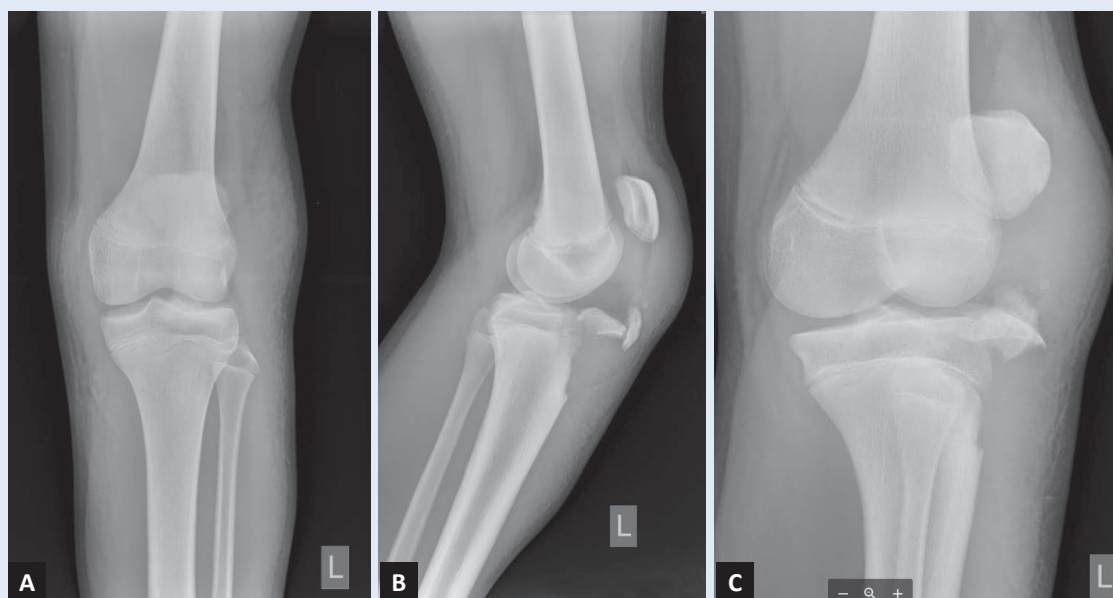
du koštane maturacije skeleta osifikacijski centar u tom dijelu proteže se od razine zglobove pukotine i 3 cm prema distalno. Više od 80 % prijeloma tibijalnog tuberkula javlja se u dobi od 15 do 17 godina³. Ozljeda se češće javlja u muške djece⁴. Tibijalni tuberkul razvija se iz sekundarnog centra osifikacije u proksimalnoj tibiji koja je izložena silama vlakna za razliku od proksimalne epifize tibije koja se razvija pod silama tlaka⁵. Postoje 4 stadija razvoja tibijalnog tuberkula po Ehrenborgu i sur.⁶ Koštano srašćavanje odnosno fiziološka epifiziozeza u proksimalnoj epifizi tibije odvija se od straga prema naprijed i od proksimalno prema distalno. Kroz period koštanog srašćavanja dolazi i do histoloških promjena epifize koje je podložno avulzijskim prijelomima u periodu neposredno prije fiziološke epifiziozeze⁷. Avulzijske frakture češće se javljaju u sportski aktivnih osoba s Morbus Osgood-Slater, patela infera i osteogenesis imperfecta⁸.

Opisana su dva moguća mehanizma ozljede: 1. nagla i izrazita fleksija koljenog zgloba za vrijeme kontrakcije mišića kvadricepsa, što se javlja najčešće pri doskoku i 2. kod izrazito jake kontrakcije mišića kvadricepsa s fiksiranim stopalom kao što su kretnje tijekom odraza. Najčešće sportske aktivnosti kod kojih se javljaju ove ozljede su košarka i skok u dalj, ali i kod nogometa, gimnastike i odbojke⁹.

PRIKAZ SLUČAJA

Dječak u dobi od 15 godina primljen je kao hitan slučaj zbog ozljede lijevog koljena na nogometu. Ozljeda se javila kada je tijekom nogometne utakmice naglo skrenuo želeći zaobići protivničkog igrača. Tada je osjetio jak bol, nakon kojeg više nije mogao hodati, a koljeno je brzo oteklo (slika 1).

Pri pregledu koljeno i gornja polovina tibije bila je jako otečena. Čitavo područje bilo je bolno na palpaciju, naročito dio oko tuberositasa tibije. Dječak nije mogao samostalno hodati niti aktivno ispružiti potkoljenicu. Neurocirkulatorni nalaz potkoljenice bio je uredan. Nakon kliničkog pregleda učinjeno je rendgensko (RTG) snimanje u anterioposteriornoj, kosoj i postraničnoj projekciji koljena (slika 2). Snimke su pokazale prijelom tuberositasa tibije, a prijelomna pukotina zahva-

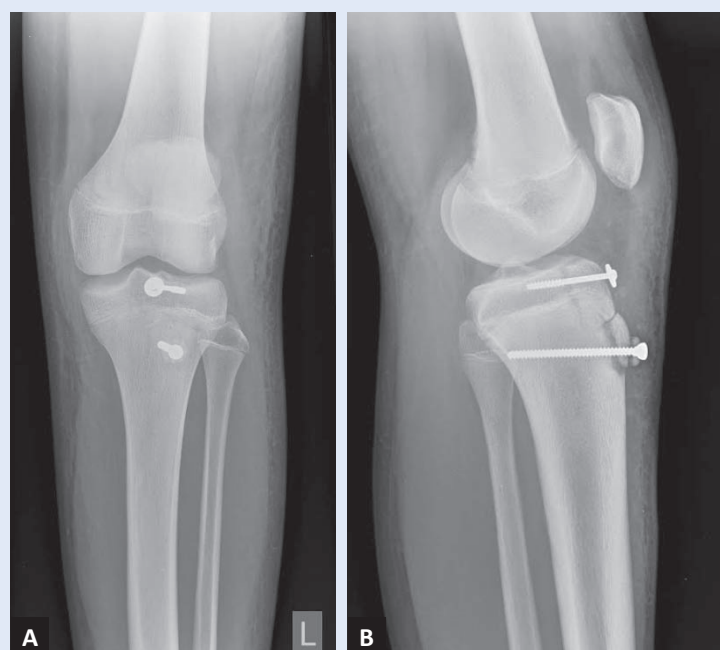


Slika 2. RTG koljena i proksimalnog dijela potkoljenice – prije operacije: A) AP snimka; B) LL snimka; C) kosa snimka

čala je ploču rasta i širila se intraartikularno, te zahvaća tibijalnu epifizu (tip – 3B). Ulomci su bili dislocirani. Pacijent je podvrgnut operacijskom liječenju.

Operacijska tehnika: nakon prijeoperacijske pripreme na proksimalnu potkoljenicu se pristupilo medijalnim rezom uz patelu uz artrotomiju. Pristupilo se na ulomke između kojih je bilo umetnut zadebljali periost. Nakon repozicije, frakturalni fragmenti su fiksirani spongioznim vijcima promjera 4,5 mm uz korištenje podložne pločice. Periost je rekonstruiran resorptivnim šavovima, rana je sašivena po slojevima. Poslijeoperacijski RTG pokazao je dobar položaj ulomaka i osteosintetskog materijala (slika 3). Prvi poslijeoperacijski dan edem je i dalje bio prisutan, a pri pregledu smo ustanovili oslabljenu dorzalnu fleksiju stopala i svih prstiju. Bila je prisutna i hipoestezija vanjskog dijela potkoljenice. Odmah je uključena antiedematozna terapija.

Tijekom sljedećih 5 dana otok se značajno smanjio, a osjet potkoljenice u cijelosti se oporavio. Ispad dorzalne fleksije stopala i prstiju (od 2. do 5.) i dalje je bio prisutan. U sljedećim tjednima provodila se rehabilitacija. Preporučeno je hod sa štakama, u djelomičnom opterećenju i u ortozi. Nakon 6 tjedana od operacije došlo je do potpunog oporavka dorzalne fleksije stopala i svih prstiju. Nakon 12 tjedana fleksija operiranog koljena



Slika 3. RTG koljena nakon operacije prikazuje dobar položaj frakturalnih ulomaka: A) AP snimka; B) LL snimka

iznosila je 120°, a nakon 6 mjeseci pacijent je bez smetnji provodio sve sportske aktivnosti.

RASPRAVA

Avulzijski prijelomi tibijalnog tuberkula rijetke su sportske ozljede. Ozljede se najčešće događaju pri doskoku i odskoku, u situacijama kada je

m. quadriceps snažno kontrahiran Ozljeda našeg pacijenta dogodila se pri nagloj promjeni smjera, kada je pokušao zaobići protivničkog igrača. Navedeno bi moglo upućivati da zbog vulnerabilnosti tijekom zatvaranja zone rasta, čak i manje traume mogu uzrokovati frakture područja epifize. Nakon operacijskog liječenja opisane su rane i kasne komplikacije kao što su infekcije, razvoj genu rekurvatuma, kontraktura koljena, intraartikularne lezije meniska i prednjeg križnog ligamenta, bursitis, patela infera, patela alta i

Razvoj kompartment sindroma najopasnija je i relativno česta komplikacija nakon avulzije tuberositasa tibije ili nakon operacijskog liječenja.

refrakture, ali najtežom komplikacijom smatra se razvoj kompartmenta potkoljenice. U grupi pacijenata s avulzijom tuberositasa tibije Frey i sur. zabilježili su razvoj kompartment sindroma u 7 % ispitanika¹⁰. Razlog ovako visokog postotka razvoja kompartmenta leži u irigaciji područja tuberositasa tibije. Arteria recurrens tibialis anterior (ogranak a. tibialis anterior) ima brojne ogranke koji završavaju duž lateralne strane tuberositasa tibije. Kada se ti ogranci oštete, kao što je slučaj pri frakturama u području tuberositasa, retrahiraju se distalno i lateralno, zavuku pod fasciju i među mišiće. Smatra se da je ovaj mehanizam odgovoran za razvoj kompartmenta u ovako visokom postotku¹⁰. Osim prijeloma, i operacijski zahvati mogu uzrokovati sindrom kompartmenta. Wall i sur. objavili su da je u njihovoj seriji pacijenata operacijski liječenih zbog avulzije tuberositasa došlo do razvoja kompartmenta, ishemičke nekroze mišića i amputacije potkoljenice u dva pacijenta¹¹.

Kod našeg pacijenta došlo je do ispada senzibiliteta, ali i grube snage u području stopala, što je također posljedica povećanja intrakompartmen-

talnog tlaka potkoljenice, te nastanka pareze n. peroneusa. Uz antiedematoznu terapiju te fizikalnu terapiju, pacijent se u cijelosti uspio oporaviti. Pacijenti koji se primaju kao hitni slučajevi i kod kojih se postavi sumnja na avulziju tuberositasa tibije zahtijevaju žurnu obradu i liječenje uz pojačan nadzor. Pojačan nadzor potreban je u prijeoperacijskom periodu, kao i nakon operacije, kako bi se spriječio razvoj kompartment sindroma.

Izjava o sukobu interesa: Autori izjavljuju da ne postoji sukob interesa.

LITERATURA

1. Hamilton SW, Gibson PH. Simultaneous bilateral avulsion fractures of the tibial tuberosity in adolescence: a case report and review of over 50 years of literature. *Knee* 2006;13:404-7.
2. Chow SP, Lam JJ, Leong JCY. Fracture of the tibial tubercle in the adolescent. *J Bone Jt Surg – Ser B* 1990;72:231-4.
3. Mosier SM, Stanitski CL. Acute Tibial Tubercle Avulsion Fractures. *J Pediatr Orthop* 2004;24:181-4.
4. Mirbey J, Besancenot J, Chambers RT, Durey A, Vichard P. Avulsion fractures of the tibial tuberosity in the adolescent athlete. *Am J Sports Med* 1988;16:336-40.
5. Ogden JA, Southwick WO. Osgood Schlatter's disease and tibial tuberosity development. *Clin Orthop Relat Res* 1976;116:180-9.
6. Ehrenborg G, Engfeldt B. The insertion of the ligamentum patellae on the tibial tuberosity. Some views in connection with the Osgood-Schlatter lesion. *Acta Chir Scand* 1961;121:491-9.
7. Ogden JA, Hempton RF, Southwick WO. Development of the tibial tuberosity. *Anat Rec* 1975;182:431-45.
8. Tamborlane JW, Lin DY, Denton JR. Osteogenesis imperfecta presenting as simultaneous bilateral tibial tubercle avulsion fractures in a child: A case report. *J Pediatr Orthop* 2004;24:620-2.
9. Bauer T, Milet A, Odent T, Padovani JP, Glorion C. Avulsion fracture of the tibial tubercle in adolescents: 22 cases and review of the literature]. *Rev Chir Orthop Reparatrice Appar Mot* 2005;91:758-67.
10. Frey S, Hosalkar H, Cameron DB, Heath A, David Horn B, Ganley TJ. Tibial tuberosity fractures in adolescents. *J Child Orthop* 2008;2:469-74.
11. Wall JJ. Compartment syndrome as a complication of the Hauser procedure. *J Bone J Surg – Ser A.* 1979;61:185-91.