

NUSPOJAVE I INTERAKCIJE FLUOROKINOLONA

Sepčić, Kristina; Perković, Olivio; Turel, Iztok; Sepčić, Juraj

Source / Izvornik: **Liječnički vjesnik, 2009, 131, 74 - 80**

Journal article, Published version

Rad u časopisu, Objavljena verzija rada (izdavačev PDF)

Permanent link / Trajna poveznica: <https://um.nsk.hr/um:nbn:hr:184:168462>

Rights / Prava: [Attribution-NonCommercial-NoDerivs 3.0 Unported](#) / [Imenovanje-Nekomercijalno-Bez prerada 3.0](#)

Download date / Datum preuzimanja: **2024-12-20**



Repository / Repozitorij:

[Repository of the University of Rijeka, Faculty of Medicine - FMRI Repository](#)



promjena probavne cijevi. Ove metode imaju dvojaku ulogu: 1. primarna detekcija lezije kod promatranja široke površine sluznice pa se te metode nazivaju tehnikama »crvene zastavice« (NBI, kromoendoskopija, autofluorescencija), 2. ciljane »optička biopsija« kojom se mogu vizualizirati stanične strukture i mikrovaskulatura (endomikroskopija i endocitoskopija).

U bliskoj budućnosti gastroenterolozi će moći tijekom rutinske gornje ili donje endoskopije postaviti pouzdanu dijagnozu kombiniranjem tih metoda. Tehnikama »crvene zastavice« i »optičke biopsije« bit će moguće postaviti *in-vivo* patohistološku dijagnozu i odmah odlučiti o daljnjem terapijskom postupanju (slika 4). Primjena molekularno specifičnih kontrastnih sredstava i monoklonskih antitijela još će više povećati pouzdanost ovih tehnika.

Iako tek trebaju biti evaluirane u velikim kliničkim studijama, nove će metode sasvim sigurno dovesti do promjene endoskopskog pristupa kod otkrivanja displastičnih i ranih neoplastičnih promjena gornjeg i donjeg dijela probavnog trakta. Otkrivanje ranih neoplazija probavnog trakta bez invazije u dublje strukture daje mogućnost endoskopske mukozne/submukozne resekcije (EMR/ESD) lezije što je u tom slučaju i konačan terapijski zahvat. Ovakav pristup pravovremenog otkrivanja i minimalno invazivnih zahvata donosi bolju prognozu za bolesnika, smanjuje potrebu za klasičnim kirurškim zahvatima, smanjuje morbiditet i mortalitet a time i troškove zdravstvenog sustava.

L I T E R A T U R A

1. Shimizu S, Tada M, Kawai K. Early gastric cancer: its surveillance and natural course. *Endoscopy* 1995;27:27–31.
2. Ikeda Y, Mori M, Koyanagi N i sur. Features of early gastric cancer detected by modern diagnostic technique. *J Clin Gastroenterol* 1998; 27:60–2.
3. Winawer SJ, Zauber AG, Ho MN i sur. Prevention of colorectal cancer by colonoscopic polypectomy. The National Polyp Study Workgroup. *N Engl J Med* 1993;329(27):1977–81.
4. Bruno MJ. Magnification endoscopy, high resolution endoscopy and chromoscopy. *Gut* 2003;52(suppl 4):iv7–iv11.
5. Gono K, Obi T, Yamaguchi M i sur. Appearance of enhanced tissue features in narrow-band endoscopic imaging. *J Biomed Opt* 2004;9: 568–77.
6. Machida H, Sano Y, Hamamoto Y i sur. Narrow-band imaging in the diagnosis of colorectal mucosal lesions: a pilot study. *Endoscopy* 2004; 36:1094–8.
7. East JE, Suzuki N, Saunders BP. Comparison of magnified pit pattern interpretation with narrow band imaging versus chromoendoscopy for diminutive colonic polyps: a pilot study. *Gastrointest Endosc* 2007; 66:310–6.
8. East JE, Suzuki N, Stravrinidis M i sur. Narrow band imaging for colonoscopic surveillance in hereditary nonpolyposis colorectal cancer. *Gut* 2007;6.
9. Pohl J, May A, Rabenstein T i sur. Computed virtual chromoendoscopy: a new tool for enhancing tissue surface structures. *Endoscopy* 2007; 39:80–3.
10. DaCosta RS, Wilson BC, Marcon NE. Optical techniques for the endoscopic detection of dysplastic colonic lesions. *Curr Opin Gastroenterol* 2005;21:70–9.
11. Kapadia CR, Cuttruzola FW, O'Brien KM i sur. Laser induced fluorescence spectroscopy of human colonic mucosa: detection of adenomatous transformation. *Gastroenterology* 1990;99:150–7.
12. Mayinger B, Jordan M, Horner P i sur. Endoscopic light induced autofluorescence spectroscopy for the diagnosis of colorectal cancer and adenoma. *J Photochem Photobiol B* 2003;70:13–20.
13. Matsumoto T, Moriyama T, Yao T i sur. Autofluorescence imaging colonoscopy for the diagnosis of dysplasia in ulcerative colitis. *Inflamm Bowel Dis* 2007;13:640–1.
14. Dhar A, Johnson KS, Novell MR i sur. Elastic scattering spectroscopy for the diagnosis of colonic lesions: initial results of a novel optical biopsy technique. *Gastrointest Endosc* 2006;63:257–61.
15. Westphal V, Rollins AM, Willis J i sur. Correlation of endoscopic optical coherence tomography with histology in the lower GI tract. *Gastrointest Endosc* 2005;61:537–46.
16. Shen B, Zuccaro G Jr, Gramlich TL i sur. In vivo colonoscopic optical coherence tomography for transmural inflammation in inflammatory bowel disease. *Clin Gastroenterol Hepatol* 2004;2:1080–7.
17. Kiesslich R, Burg J, Vieth M i sur. Confocal laser endoscopy for diagnosing intraepithelial neoplasias and colorectal cancer in vivo. *Gastroenterology* 2004;127:706–13.
18. Kiesslich R, Gossner L, Goetz M i sur. In-vivo histology of Barrett's esophagus and associated neoplasia by confocal laser endomicroscopy. *Clin Gastroenterol Hepatol* 2006;4:979–87.
19. Poch O, Rabenstein T, Manner H i sur. Confocal laser endomicroscopy for in vivo diagnosis of early squamous cell carcinoma in the esophagus. *Gastrointest Endosc* 2007;65:346
20. Deinert K, Kiesslich R, Vieth M i sur. In-vivo microvascular imaging of early squamous-cell cancer of the esophagus by confocal laser endomicroscopy. *Endoscopy* 2007;39:366–8.
21. Sakashita M, Inoue H, Kashida H i sur. Virtual histology of colorectal lesions using laser-scanning confocal microscopy. *Endoscopy* 2003;35: 1033–8.
22. Kiesslich R, Burg J, Vieth M i sur. Confocal laser endoscopy for diagnosing intraepithelial neoplasias and colorectal cancer in-vivo. *Gastroenterology* 2004;127:706–13.
23. Kiesslich R, Goetz M, Lammersdorf K i sur. Chromoscopy-guided endomicroscopy increases the diagnostic yield of intraepithelial neoplasia in ulcerative colitis. *Gastroenterology* 2007;132:874–22.
24. Sasajima K, Kudo SE, Inoue H i sur. Real-time in-vivo virtual histology of colorectal lesions when using the endocytoscopy system. *Gastrointest Endosc* 2006;63:1010–17.
25. Eberl T, Jechart G, Probst A i sur. Can an endocytoscopy system (ECS) predict histology in neoplastic lesions? *Endoscopy* 2007;39:497–501.

NUSPOJAVE I INTERAKCIJE FLUOROKINOLONA

ADVERSE EFFECTS AND INTERACTIONS OF FLUOROQUINOLONES

KRISTINA SEPČIĆ, OLIVIO PERKOVIĆ, IZTOK TUREL, JURAJ SEPČIĆ*

Deskriptori: Fluorokinoloni – neželjeno djelovanje, kemija, farmakokinetika; Protubakterijski lijekovi – neželjeno djelovanje, kemija, farmakokinetika; Uzajamno djelovanje lijekova

Sažetak. Fluorokinoloni, derivati nalidiksične kiseline, antibiotici su širokoga spektra djelovanja. Njihove nuspojave i interakcije ovisne su o kemijskoj strukturi pojedinoga lijeka, a nerijetko i o predispozicijskim čimbenicima u bolesnika – uznapredovaloj dobi, skrivenim ili prijašnjim živčanim bolestima, metaboličkim poremećajima i alergijama. Između pojedinih fluorokinolona nuspojave se minimalno razlikuju. Jednako su prisutne u obama spolovima, a prema žestini mogu biti blage, umjerene i ozbiljne. Nuspojave koje se mogu pojaviti već nakon kratkotrajna uzimanja lijeka uobičajeno prestaju sniženjem doze ili prekidom terapije tijekom 24 do 48 sati. Zahvaćaju sljedeće sustave: živčani, probavni, mokraćni, kožni, kardiovaskularni, imunosni te sustav za kretanje. Rijetko, fluorokinoloni mogu nauditi spermatogenezi. Primjena fluorokinolona se ne preporučuje tijekom trudnoće zbog mogućega teratogenog djelovanja. Fluorokinoloni ulaze u interakciju s nizom lijekova: antacidima, nesteroidnim antireumaticima, ksantinima, varfarinom i drugima, a ove kombinacije lijekova nisu rijetke u terapijskim postupcima. Iako je incidencija nuspojava i interakcija fluorokinolona niska, rijetka mogućnost ozbiljnih posljedica zahtijeva pažljiviji poslijemarketnički nadzor navedenih antibakterijskih lijekova.

Descriptors: Fluoroquinolones – adverse effects, chemistry, pharmacokinetics; Anti-bacterial agents – adverse effects, chemistry, pharmacokinetics; Drug interactions

Summary. Fluoroquinolones are derivatives of nalidixic acid that act as a large-spectrum antibiotics. Adverse effects and interactions of the particular fluoroquinolone depend on its chemical structure and, often, on predisposing factors in patients, including the age, hidden or previous neurological diseases, metabolic disturbances, and allergies. The adverse effects do not significantly differ among different fluoroquinolones. They can be considered as mild, moderate and severe, and their incidence is irrespective of the gender. They can occur even after the short-term administration of these antibiotics, and usually vanish after diminishing the dose or cessation of the therapy in 24–48 hours. The adverse effects can affect nervous, digestive, urinary, cutaneous, musculo-skeletal, cardiovascular, and immune system. Rarely, fluoroquinolones can harm the spermatogenesis. Their use is not advised during pregnancy due to their possible teratogenic effects. Fluoroquinolones can interact with a variety of drugs: antacides, non-steroid antirheumatics, xantines, warfarin, and others. These drug combinations often occur during the therapeutic process in the clinical practice. The incidence of adverse effects and interactions of fluoroquinolones are low; however they can result in serious complications. The post-marketing control of these antibacterial drugs is therefore highly recommended.

Liječ Vjesn 2009;131:74–80

Fluorokinolonski antibiotici rabe se u terapiji infekcija zbog širokoga spektra djelovanja i izostanka križanoga otpora s drugim nekinolonskim antibioticima. Incidencija je njihovih nuspojava niska.¹ Svojedobno promatranje dvaju bolesnika s ozbiljnim neurološkim nuspojavama ciprofloksacina² (J. Sepčić, MD, neobjavljeno priopćenje, travanj 2006.) potaknulo je autore ovoga preglednoga rada da s time upoznaju stručnu javnost te upozore na takve mogućnosti.

Kemijska struktura fluorokinolona

Kinoloni koji se danas primjenjuju jesu 4-kinoloni koji sadržavaju dio karboksilne kiseline na poziciji C-3 osnovne bicikličke aromatske jezgre.¹ Najvažnije kemijsko svojstvo na osnovi kojeg se današnji fluorokinoloni razlikuju od prijašnjih kinolona jest prisutnost fluora na poziciji molekule C-6.³

Aktualna klasifikacija fluorokinolona obuhvaća prvu, drugu, treću i četvrtu generaciju tih antibiotika. Nalidiksična kiselina, modifikacijom koje su nastali svi ostali fluorokinoloni, na samome je vrhu tablice. Kemijska struktura razlikuje se među članovima pojedinih generacija. Najbitnije su razlike između prvih dviju ranijih generacija te između treće odnosno četvrte generacije. Četvrta se skupina pak bitno razlikuje od ostalih prema mehanizmima djelovanja, antibakterijske aktivnosti, terapijskoj primjeni i nuspojavama.

Ključna promjena na razvojnome putu od nalidiksične kiseline do zadnje generacije fluorokinolona, uz već spomenuti dodatak fluora na poziciji C-6, jest zamjena 7-metil bočnoga lanca nalidiksične kiseline piperazinskom skupinom.³ Te promjene izrazito pojačavaju antibakterijsko djelovanje. Dodavanje skupine ciklopropila osnovnoj molekuli fluorokinolona, povećava biološku uporabljivost tih spojeva. Modifikacije dobivene umetkom skupine piperazina u trećoj i četvrtoj generaciji tih antibiotika povećavaju aktivnost protiv streptokoka. Pojačano djelovanje protiv anaerobnih mikroorganizama koristan je rezultat promjena poput dodatka 8-metoksiskupine gatifloksacinu.

J. M. Domagala navodi: »...kao što postoje veze između strukture i aktivnosti tih lijekova, tako postoje i sponje između njihove strukture i dosad opisanih nuspojava«. Naime, prisutnost zamijenjenih skupina na određenim pozicija-

* **Biotehniška fakulteta, Oddelek za biologijo, Univerza u Ljubljani** (prof. dr. sc. Kristina Sepčić, dr. med.), **Klinika za neurologiju KBC-a i Medicinskog fakulteta Sveučilišta u Rijeci** (dr. sc. Olivio Perković, dr. med.), **Fakulteta za kemijo in kemijsko tehnologijo, Univerza u Ljubljani** (prof. dr. sc. Iztok Turel, dr. med.), **Medicinski fakultet Sveučilišta u Rijeci** (prof. dr. sc. Juraj Sepčić, dr. med.)

Adresa za dopisivanje: Prof. dr. sc. K. Sepčić, Univerza u Ljubljani, Biotehniška fakulteta, Večna pot 111, 1000 Ljubljana, Slovenija, e-mail: kristina.sepcic@bf.uni-lj.si

Primljeno 29. studenoga 2007., prihvaćeno 31. prosinca 2008.

Tablica 1. Klasifikacija (fluoro)kinolona
Table 1. The classification of (fluoro)quinolones

Prva generacija / First generation
Nalidiksična kiselina/Nalidixic acid
Druga generacija / Second generation
Norfloksacin/Norfloxacin*
Fleroksacin/Fleroxacin
Ciprofloksacin/Ciprofloxacin*
Enoksacin/Enoxacin
Lomefloksacin/Lomefloxacin
Ofloksacin/Ofloxacin
Treća generacija / Third generation
Sparfloksacin/Sparfloxacin
Grepafloksacin/Grepafloxacin
Pefloksacin/Pefloxacin*
Četvrta generacija / Fourth generation
Trovafloksacin/Trovafloxacin
Klinafloksacin/Clinafloxacin
Moksifloksacin/Moxifloxacin*
Gatifloksacin/Gatifloxacin

* Fluorokinoloni odobreni u Hrvatskoj/Fluoroquinolones approved in Croatia

ma molekule odgovorna je za nepoželjne učinke.^{1,4} U većini fluorokinolona na poziciji C-1 nalaze se etilna, ciklopropilna i 2,4-difluorfenilna skupina. Dok ciklopropil pojačava klastogenost (mutageni učinak koji uzrokuje deleciju dijela kromosoma) i interakciju s teofilinom, 2,4-difluorfenil ne izaziva nuspojave. Pozicije C-3 i C-4 odgovorne su za mehanizme kelacije metala. Zamijenjene skupine na poziciji C-5 utječu na fototoksičnost i genotoksičnost.⁵

Pozicija C-7 nedvojbeno je najvažnija, jer su skupine na toj poziciji odgovorne za neurološko-psihijatrijske nuspojave, poglavito konvulzivne. Ta pozicija i skupine koje se na nju vežu utječu na inhibiciju vezanja gama-aminomaslačne kiseline (GABA) na njezine receptore.⁶ Pozicija C-7 ima ključnu važnost za pojačanje učinaka nesteroidnih antireumatika (NSAR) u središnjem živčanom sustavu (SZS) i za interakcije sa ksantinima.⁶⁻⁹ Zamijenjeni pirolidini na toj poziciji odgovorni su za citotoksičnost.⁵ Pozicija C-8 najvažnije je mjesto za fototoksičnost i genotoksičnost.⁵

Mehanizmi djelovanja, pitanje rezistencije, farmakokinetika i terapijska primjena fluorokinolona nisu predmet ovog rada. Čitatelje upućujemo na niz obuhvatnih publikacija o tim temama.^{1,10-17}

Nuspojave fluorokinolona

Nuspojave antibiotika izražavaju se preko pet glavnih procesa: neposrednim učincima, preosjetljivošću, promjenama u mikrobnjoj flori, interakcijama lijekova te lizom mikroba.¹⁸ Većina fluorokinolona međusobno se minimalno razlikuje u izazivanju nuspojave. Nuspojave su jednako prisutne u obama spolovima. Ovisne su o dozi (predoziranju) i predispozicijskim čimbenicima u bolesnika – uznapredovaloj dobi, arteriosklerozi, skrivenim ili prijašnjim neurološkim bolestima, metaboličkim poremećajima i alergijama na lijekove.¹⁹⁻²³ Utjecaj starenja nije u cijelosti definiran, mogući su pokazatelji smanjeno izlučivanje lijeka kroz bubrege, poremećaji metabolizma i distribucija lijeka te veća propusnost bioloških membrana. Prema žestini nuspojave dijelimo na blage, umjerene i ozbiljne. Mogu se pojaviti i nakon kratkotrajne primjene, i to tijekom prvoga tjedna terapije, ponekad već i prvoga dana.^{5,24,25} Navedene nuspojave obično prestaju sniženjem doze ili prekidom terapije tijekom 24 sata do 48 sati.^{17,19,21,26-40}

Najčešće su gastrointestinalne nuspojave (mučnina, povraćanje i proljev), a pojavljuju se u 0,8%–11% oboljelih.

Te su nuspojave rjeđe nakon intravenske primjene lijeka.^{5,10,41}

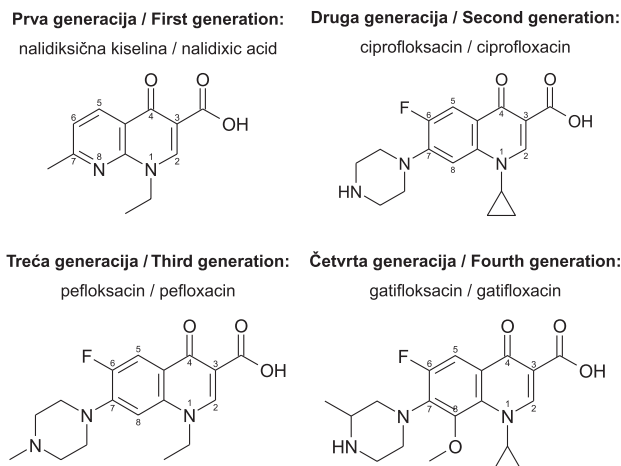
Perceptivna naglušost i tinitus spominju se kao otološke nuspojave kinolona. Sustavna primjena ciprofloksacina ne uzrokuje oštećenje kohleje.^{42,43} Vrlo rijetka akutna gluhoća može biti uzrokovana alergijskim vaskulitisom.⁴⁴ Moguća ototoksičnost tijekom unutarintapanične primjene ciprofloksacina (0,5 ml 0,3%-tne otopine) u slučajevima perforiranoga bubnjača vrlo je niska.⁴⁵ Jedan od autora (J. S.) svojedobno je promatrao mladu bolesnicu s obostranom nepovratnom naglušošću, tinitusom i vestibulopatijom združenom s aseptičkim meningitisom, koji su nastali kao posljedica istodobnoga uzimanja ciprofloksacina i ibuprofena (J. Sepčić, MD, neobjavljeno priopćenje, travanj 2006).

Bubrežne nuspojave pokazuju se hematurijom, kristalurijom, intersticijskim nefritisom te akutnim bubrežnim zatajenjem,^{35,40} što je uzrokovano neposrednim oštećenjem bubrežnoga parenhima, ili nastaje sekundarno kao dio reakcija preosjetljivosti. Poremećena funkcija bubrega pospješuje pojavljivanje nuspojava:⁴⁶ prikazano je dvanaestero bolesnika koji su nakon terapije ciprofloksacinom morali biti podvrgnuti čak i dijalizi.⁴⁷

Nuspojave fluorokinolona u kardiovaskularnom sustavu uključuju hipotenziju, tahikardiju i sinkopu, a učestalije su u bolesnika s prijašnjim srčano-krvožilnim tegobama.⁴⁸ No, nije jasno jesu li te nuspojave posljedica neposredna učinka antibiotika ili oslobađanja histamina.⁴⁸ Sparfloksacin i grepafloksacin proizvode umjereno produljenje QT-intervalu, s mogućnošću nastupanja ventrikularne aritmije.^{36,48-51} Preporučuje se ne davati te antibiotike bolesnicima s poznatim produljenjem QT-intervalu, s prijašnjim poremećajima srčanoga ritma te bolesnicima koji uzimaju antiaritmike, u prvome redu dizopiramid, amiodaron i sotalol. Također, fluorokinoloni su kontraindicirani u bolesnika čiji lijekovi koji mogu produljiti QT-interval ili uzrokovati *torsades de pointes*, poput terfenadina, astemizola, eritromicina i cisaprida.⁵²

Fluorokinoloni mogu uzrokovati trajnu neupalnu erozivnu artropatiju u glavnim zglobovima neodrskih pokusnih životinja različitih vrsta.^{5,7,53,54} Još nije poznata točna patogeneza tih artropatija. Manjak funkcionalnoga raspoloživoga magnezija prema kojemu fluorokinoloni pokazuju očit afinitet, smatra se mogućim uzrokom.^{55,56} U kliničkoj medicini ta je nuspojava vrlo rijetka. U samo jednog djeteta od 284-ero djece koja su primala trovafloksacin razvile su se promjene u zglobovima šest mjeseci nakon terapije.⁵⁷ Opisani su slučajevi tendinitisa i rupture Ahilove tetive u terapiji fluorokinolonima.^{38,58,60} Ti su antimikrobni lijekovi općenito kontraindicirani za djecu, trudnice i dojilje zbog nedokazane (nezajamčene) sigurnosti za te skupine.⁵²

Tijekom terapije fluorokinolonima ponekad može doći do hipersenzitivnih i fototoksičnih reakcija na koži. Hipersenzitivne reakcije (eritem, svrbež, urtikarija, osip, rjeđe konjunktivitis) blage su do umjerene i najčešće se povlače prekidom liječenja.²⁹ Anafilaksija uzrokovana fluorokinolonima poznata je u literaturi; najveći se broj izvješća odnosi na moksifloksacin.⁶¹ Fluorokinoloni se razlikuju prema fototoksičnome potencijalu koji je najizrazitiji za lomefloksacin, fleroksacin i sparfloksacin.^{40,62} Fluorokinoloni ili njihovi metaboliti uzrokuju apsorpciju svjetla u koži, što vjerojatno dovodi do otpuštanja radikala kisika koji tada oštećuju molekule lipida u staničnim membranama.^{5,63} Budući da je umjerena do ozbiljna fototoksičnost (fotoalergijski dermatitis, vaskulitis) opisana u bolesnika koji su uzimali te antibiotike, valja ih upozoriti da se tijekom terapije fluoro-



Slika 1. Kemijska struktura nekih molekula (fluoro)kinolona
Figure 1. Chemical structure of some (fluoro)quinolone molecules

kinolonima ne izlažu jakomu suncu i umjetnomu svjetlu.^{15,36}

Zajedničko svojstvo fluorokinolona jest ometanje djelovanja DNK inhibicijom DNK-giraze (topoizomeraze II), bakterijskog enzima koji je presudan za replikaciju DNK.^{9,10,47,64-67} U literaturi starijega datuma navodi se da niske do srednje doze fluorokinolona nemaju genotoksične učinke i ne predstavljaju mutageni rizik u čovjeka.^{25,27,67} Međutim, fluorokinoloni kao supstancije s kelatnim svojstvima mogu nauditi spermatogenezi,⁶⁸ a propisani u toksičnim dozama, u trudnica mogu uzrokovati pobačaj.^{47,69} Danas, zbog rizika za fetus te mogućega teratogenoga djelovanja kroz cijelu trudnoću, njihovo se davanje tijekom trudnoće ne preporučuje.⁷⁰ Istraživanjima *in vitro* nije potvrđen karcinogeni učinak tih antibiotika.^{25,27}

Promjene rezultata laboratorijskih analiza povezane s terapijom fluorokinolonima, obuhvaćaju anemiju, leukopeniju, leukocitozu, neutropeniju, eozinofiliju, trombocitopeniju i trombocitozu te poremećenu sedimentaciju eritrocita i hepatocelularnih enzima.^{35,36,71,72} Primjena temafloksacina u nekim je slučajevima praćena ozbiljnom hemolizom s uremijom, koagulopatijom i hiperbilirubinemijom.⁷³ Taj fluorokinolonski antibiotik nije više na tržištu.⁷³

Kinoloni uzrokuju široki spektar neuroloških i psihijatrijskih nuspojava, što ih razlikuje od većine drugih antibiotika. Redoslijed fluorokinolonona čija primjena može rezultirati neurološko-psihijatrijskim nuspojavama, jest ovaj: fle-roksacin, > trovafloksacin, > grepafloksacin, > norfloksacin, > sparfloksacin, > ciprofloksacin, > enoksacin, > ofloksacin, > pefloksacin, > levofloksacin.⁹

Nuspojave u području živčanog sustava, često neprepoznate, pojavljuju se u 0,4% do 4,4% bolesnika i učestalije su u starijih osoba.^{25,48,74} Blage odnosno umjerene, ujedno i najučestalije neurološke nuspojave, jesu glavobolja (poglavito vaskularnog tipa), vrtoglavica, umor, nesаница i pospanost.⁷⁵ Boerema i suradnici ustanovili su te nuspojave u manjih serija bolesnika s infekcijom, liječenih ciprofloksacinom ili pefloksacinom.⁷⁶ Velika skupina bolesnika u terapiji levofloksacinom pokazuje incidenciju neuroloških nuspojava od 1,3% (203 od 16.117 bolesnika).²⁰ Klinički podaci izvješćuju o poremećajima vida (zamağljenje vida, bol u očima, optička neuropatija, mrežne)^{5,10} i spavanja (noćne more), o perifernoj polineuropatiji, ataksiji,⁷⁵ tremoru, nemiru, konfuziji, tjeskobi, nepodnošenju alkohola,⁵ okulogir-

nim krizama, mioklonusu,^{16,46} koreji⁷⁷ te oro-facijalnoj diskineziji.³⁵ Teški poremećaji SŽS-a pojavljuju se u manje od 0,5% slučajeva i obuhvaćaju egzogene psihoze, halucinacije, katoniju, sindrom nalik na Touretteov, depresiju, maniju i epilepsiju.^{34,46,74,78-80} Primjena ciprofloksacina može izazvati vrlo složene, nasreću brzo reverzibilne, neurološke kliničke slike: akutnu hemiparezu združenu s migrirajućim oštećenjem moždanih živaca u bolesnika s leukemijom;⁸¹ dekortikaciju s devijacijom pogleda udesno, patološki plantarni refleksi lijevo, desnostranu hemianopsiju; bezvoljne pokrete lica i jezika; automatizme desne ruke te eholaliju i ehopraksiju u anurične bolesnice amnestične za pojedine događaje tijekom uzimanja antibiotika.⁸² Objavljen je i slučaj aseptičnoga eozinofilnoga meningitisa.⁸³ Ne smije se zaboraviti da osnovna kemijska struktura fluorokinolona proizlazi iz nalidiksične kiseline, derivata sinteze klorokina, lijeka protiv malarije često »optuživanoga« za okularnu toksičnost. Primjena levofloksacina može izazvati uz poremećaje vida i poremećaj okusa.⁸⁴

Incidencija epilepsija, najniže epileptogene doze, te vrijeme do izbijanja konvulzivnoga sindroma, variraju između pojedinih fluorokinolona i predmet su niza prikaza/radova u literaturi.^{27,28,46,85-91} U ljudi epilepsije su učestalije nakon uzimanja ciprofloksacina, norfloksacina, pefloksacina i lomefloksacina.^{36,48,74} Slavich i suradnici zabilježili su samo dva slučaja epilepsije na 8.861 bolesniku koji su primili ciprofloksacin.⁸⁶ U Francuskoj su zabilježena dva slučaja nastupa epilepsije u skupini od 1.957 bolesnika liječenih fluorokinolonima u razdoblju od 1988. do 1992.⁹² U Velikoj Britaniji od 1991. do 1996. otkriveno je 26 slučajeva epilepsija izazvanih ciprofloksacinom, jedan norfloksacinom i 8 ofloksacinom.^{93,94} Prikazan je bolesnik s epileptičkim stanjem toničko-kloničkih napadaja do kojih je došlo tijekom primjene gatifloksacina. Taj antibiotik uzrokovao je i nastup generalizirane epilepsije u starijega bolesnika (slučaj urosepse i cerebrovaskularne bolesti); toničko-klonički napadaji nastupili su 24 sata nakon uzimanja 1 g gatifloksacina.⁹⁵ Do epileptičkih napadaja došlo je i u bolesnika s Alzheimerovom bolesti tijekom uzimanja levofloksacina,⁹⁶ a jednostruka doza tog antibiotika prouzročila je generaliziranu toničko-kloničku epilepsiju i toksičku epidermalnu nekrolizu u bolesnice alergične na ciprofloksacin.⁹⁷ U 20-ero djece koja su zbog sepsse primala 20 mg/kg ciprofloksacina na dan, jedno je dijete s kontroliranim epilepsijom imalo još jedan napadaj, a u drugoga se djeteta razvila epilepsija. Maksimalna koncentracija ciprofloksacina u te djece bila je viša od prosječne.⁹⁸ Orr i suradnici prikazali su slučaj epilepsije izazvane ukapavanjem otopine ciprofloksacina u uho.⁹⁹ U jedne bolesnice (slučaj poslijeporodajne depresije) trajanje toničko-kloničkoga napadaja izazvanog elektrošokom bilo je zamjetno dulje tijekom druge primjene elektrošoka danog trećega dana uzimanja ciprofloksacina (gram na dan) zbog urinarne infekcije – 150 sekunda namjesto 35, koliko je iznosilo vrijeme konvulzije tijekom prve primjene.¹⁰⁰ Elektroencefalogram 12 zdravih dobrovoljaca kojima je ciprofloksacin dan intravenski (300 mg), ostao je uredan.¹⁰¹ *In vitro*, noviji fluorokinoloni (pazufloksacin mesilat, garenoksacin) pokazuju slabije konvulzivne učinke negoli drugi kinoloni.^{102,103} Budući da prisutnost već spomenutih predispozicijskih čimbenika dovodi do pojavljivanja epilepsija, predlaže se da se fluorokinoloni u bolesnika s navedenim predispozicijskim čimbenicima propisuju jedino u strogo indiciranim slučajevima, u sniženim dozama te uz nadzor liječnika upoznatog s mogućnošću nastupa takvih nuspojava.^{104,105} U terapiji fluorokinolonima epilepsija se

može pojaviti i u pojedinaca bez prijašnje sklonosti konvulzivnom sindromu i u odsutnosti predispozicijskih faktora.³⁶

Niski stupanj vezanja s proteinima plazme (manje od 50%) te mogućnost aktivnoga prijenosa kroz biološke membrane, također kroz krvno-moždane barijere, uvjetuju dobre koncentracije fluorokinolona u CSL-u i SZS-u u normalnim, a još više u patološkim prilikama.¹ Ta su farmakokinetička svojstva fluorokinolona ujedno temelj njihove epileptogenosti koja je posljedica neposredna inhibicijskoga sklopa i stimulacije receptora u SZS-u fluorokinolonima ili interakcije fluorokinolona i drugoga farmakološkoga agensa (v. interakcije). Neposredni mehanizam inhibicije događa se na GABA-receptorima: vezanje fluorokinolona na te receptore priječi kontakt prirodnoga liganda (GABA) s njegovim receptorom, što u disponirane jedinice dovodi do sniženja konvulzivnoga praga i stimulacije neuronskih skupina.^{6,37,46,63,74,106,107} Inhibicijski učinak ovisan je o dozi antibiotika.¹⁷ Neposrednim mehanizmom stimulacije fluorokinoloni u prvome redu aktiviraju i podražajne receptore aminokiselina, ponajprije adenosina i N-metil-D-aspartata (NMDA), ukidanjem Mg²⁺-bloka u ionskom kanalu.^{63,108} Budući da takav učinak produljuje vrijeme otvaranja kanala, povećava unutarstaničnu koncentraciju Ca²⁺ i ekscitabilnost neurona.¹⁰⁹ NMDA-antagonisti priječe podražujuću i moguću konvulzivnu aktivnost tih antibiotika.^{110,111} Predloženi su i obrazloženi i drugi mehanizmi epileptogenosti fluorokinolona: dopaminergični,⁸⁰ opioidni te glutaminergični.¹¹²

Interakcije fluorokinolona s drugim lijekovima

Istodobno uzimanje dvaju ili više lijekova može uzrokovati neočekivane i nepredvidljive nuspojave.

Oralna apsorpcija fluorokinolona, ovisna o pojedinoj molekuli, općenito je dobra i u prvome se redu događa kroz dvanaesnik i tanko crijevo.^{11,12} Istodobna primjena antacida koji sadržavaju aluminij i magnezij, te multimineralnih preparata koji sadržavaju cink i/ili željezo i/ili kalcij, može utjecati na apsorpciju fluorokinolona i učiniti ih neučinkovitima.^{29,113} Izraziti poremećaji apsorpcije fluorokinolona nastaju tijekom istodobnog uzimanja mliječnih proizvoda bogatih kalcijem.¹¹⁴ Takve se interakcije mogu izbjeći pridržavanjem razdoblja od najmanje četiri sata između primjene antacida i fluorokinolona.

Toksičnost lijekova može biti sinergijska i posljedovati nusjavama koje pojedinačan lijek inače ne bi uzrokovao.

Fluorokinoloni djeluju uzajamno s nekoliko drugih lijekova koji poremećuju njihove kliničke učinke.

Fluorokinoloni i nesteroidni antireumatici

Fluorokinoloni su antibiotici s podražujućim nusjavama u SZS-u. Istodobno propisivanje fluorokinolona i NSAR u terapiji infekcija, poglavito mokraćnoga sustava, nije rijetko.^{46,115} Incidencija nusjave takve kombinacije lijekova ovisna je i o dozama i o skupini fluorokinolona odnosno o NSAR-u koji ulaze u interakciju.^{6,46,115} Istraživanja *in vitro* upućuju na to da svaki fluorokinolon ulazi u pojedinačnu reakciju sa svakim NSAR-om.¹¹⁶ Interakcijski sklop tih lijekova pokazuje se preko inhibicije različitih metaboličkih putova, poglavito GABA-putova i citokroma P450. Sinergijska inhibicija GABA-receptora posredstvom fluorokinolona i NSAR-a, rezultat je složena međudjelovanja tih spojeva. Inhibitorski učinak fluorokinolona pojačava se prisutnošću 4-bifenilolcene kiseline (BPAA), aktivnog metabolita NSAR-a, fenbufena.^{117,120} Inhibitorska moć BPAA veća je od moći indometacina, >mefenamične kiseline, >diklofenaka, >piroksikama, >acetilsalicilne kiseline, a varira i u skladu

sa strukturom fluorokinolona. Međutim, sama BPAA ne inhibira vezanje GABA-e na njezin receptor. Djelovanje se BPAA očituje i narušavanjem strukture muscimola, što posljeduje pojačanim vezanjem fluorokinolona na GABA_A-receptor.⁶ Nadalje, fluorokinoloni mogu smanjiti i izlučivanje GABA-e iz živčanih završetaka, a taj se učinak pojačava primjenom NSAR-a posredstvom BPAA.¹²¹ Mogućnost BPAA da se veže na svoj receptor može dovesti do promjene konformacije GABA_A-receptora. Konačno, sklop fluorokinolona i NSAR-a može djelovati poput snažna inhibitora, ne utječući na posebnosti receptora. Ukratko, rezultat interakcije jest potenciranje konvulzivne aktivnosti fluorokinolona koji snižavanjem konvulzivnog praga ekscitiraju populacije neurona u SZS-u. Fluorokinoloni su inhibitori sustava citokroma P450 u jetri koji posreduje u oksidativnome metabolizmu lijekova. To svojstvo može biti odgovorno za toksičnost istodobno uzetih lijekova sniženjem njihova bubreznoga klirensa.^{69,122}

Epilepsija se učestalije pojavljuje u bolesnika koji primaju kombinaciju enoksacina i fenbufena. No, pojavljivanje mogućega epileptičnoga napadaja zamjetno je rjeđe tijekom primjene drugih fluorokinolona.^{123,124} Primjerice, u skupini od 4.977 bolesnika koji su istodobno uzimali levofloksacin i NSAR, pojavljivanje konvulzija bitno se ne razlikuje od pojavljivanja u skupini koja nije primala protuupalnu terapiju.²⁰ Klinička zapažanja pokazuju da je kombinacija ciprofloksacina i paracetamola, što se epilepsije i drugih nuspojava tiče, sigurnija od terapije diklofenakom.¹²⁵ Izravno oštećenje krvno-moždane barijere primjenom samog fenbufena može se isključiti kao povod konvulzivnomu sindromu.^{124,126}

Fluorokinoloni i ksantini

Bitna je interakcija *in vivo* do koje dolazi između fluorokinolona i derivata ksantina, poput teofilina i kofeina. Inhibicijsko djelovanje fluorokinolona na sustav citokrom P450 koji metabolizira ksantinske alkaloidne posljeduje smanjenjem izlučivanja tih derivata iz plazme preko bubrega.¹²⁷ Istodobna primjena fluorokinolona (enoksacin, ciprofloksacin) i teofilina može izazvati mučninu, povraćanje i epileptičke napadaje.¹²⁸⁻¹³⁰ Epilepsija kao posljedica interakcije ofloksacina i teofilina nije dokazana u svim slučajevima.¹²

Fluorokinoloni mogu uzajamno djelovati i s kofeinom, uzrokujući smetnje spavanja i probavnoga sustava.¹³¹ Preporuka je, dakle, ne pretjerivati s ispijanjem kave tijekom uzimanja tih antibiotika.

Fluorokinoloni i varfarin

Određeni fluorokinoloni (norfloksacin, ofloksacin) pojačavaju učinke varfarina ili njegovih derivata. S obzirom na kliničku važnost, pojedini autori tvrde da je interakcija između enoksacina i varfarina zanemarljiva.¹³² Ipak, istodobno uzimanje tih dvaju lijekova zahtijeva brižljivu kontrolu protrombinskoga vremena.¹³³

Fluorokinoloni i drugi lijekovi

Istodobno uzimanje fluorokinolona i ciklosporina povećava rizik od nefrotoksičnosti.⁵

Iznenadni, akutni, neuobičajeni psihijatrijski sindromi, mogu biti izazvani interakcijom fluorokinolona i antimalarika, poglavito meflokina. Opisane su i interakcije s trimoksazolom, glukokortikoidima i drugim lijekovima.^{5,16,27,35,63,69,83,118,128,134,135}

Zaključno, fluorokinoloni se razlikuju od ostalih antibiotika kako po kemijskoj strukturi tako i po sustavu djelovanja i jedinstvenu nizu nuspojava i interakcija s drugim lijekovi-

ma. Incidencija nuspojave fluorokinolona niska je, ali te nuspojave obuhvaćaju gotovo sve tjelesne sustave. Molekularne posebnosti tih antibiotika i predispozicijski čimbenici u bolesnika olakšavaju njihovo pojavljivanje. Liječnik koji te antibiotike primjenjuje mora poznavati nuspojave te brižljivo kontrolirati bolesnike koji istodobno uzimaju druge lijekove, napose iz skupine NSAR-a i ksantina. Ozbiljne nuspojave fluorokinolona s nepovratnim invalidizirajućim posljedicama u bolesnika, nepovratnu na važnost brižljivijega postmarketinškoga nadzora tih antibiotika.

LITERATURA

- Andriole VT, ur. The Quinolones, 2. izd. New York: Academic Press; 1998, str. 441.
- Šepić-Grahovac D, Sepčić J, Grahovac T, Perković O. Ciprofloksacin i epilepsija. Liječ Vjesn 2007;129:424-6.
- Gootz TD, Brightly E. Chemistry and mechanisms of action of the quinolone antibacterials. U: Andriole VT, ur. The Quinolones. San Francisco: Academic Press; 1998, str. 29-80.
- Gootz T D, Brightly KE. Fluoroquinolones antibacterials: SAR, mechanism of action, resistance, and clinical aspects. Med Res Revs 1996;16: 433-86.
- Stahlmann R, Lode H. The Quinolones. Safety Overview. Toxicity, Adverse Effects and Drug Interactions. U: Andriole VT, ur. The Quinolones. 3. izd. San Diego: Academic Press; 2000, str. 397-453.
- Akahane K, Sekiguchi M, Une T, Osada Y. Structure-epileptogenic relationship of quinolones with special reference to their interaction with γ -aminobutyric acid receptor sites. Antimicrob Agents Chemother 1989;33(10):1704-8.
- Domagala JM. Structure-activity and structure-side-effect relationships for the quinolone antibacterials. J Antimicrob Chemother 1994; 33:685-706.
- Bryskier A, Chantot JF. Classification and structure-activity relationships of fluoroquinolones. Drugs 1995;49(Suppl 2):16-28.
- Lipsky BA, Baker CA. Fluoroquinolone toxicity profiles: a review focusing on newer agents. Clin Infect Dis 1999;28(2):352-64.
- Brown SA. Fluoroquinolones in animal health. J Vet Pharmacol Ther 1996;19:1-14.
- Neuman M. Comparative pharmacokinetic parameters of new systemic fluoroquinolones: a review. Chemioterapia 1987;6(2):105-12.
- Wolfson JS, Hooper DC. Pharmacokinetics of quinolones: newer aspects. Eur J Clin Microbiol Infect Dis 1991;10:267-274.Č
- Abdolghader M. Antimicrobials. U: Di Palma JR, Di Gregorio G, ur. Basic Pharmacology in Medicine. USA: McGraw-Hill; 1990, str. 613-614.
- Wilton LV, Pearce GL, Mann RD. A comparison of ciprofloxacin, norfloxacin, ofloxacin, azithromycin and cefixime examined by observational cohort studies. Br J Clin Pharmacol 1996;41:277-84.
- Zhanell GG, Walkty A, Vercaigne L i sur. The new fluoroquinolones: a critical review. Can J Infect Dis 1999;10:207-38.
- Norrbry SR. Central Nervous System Toxicity. U: Hooper DC, Rubinstein E, ur. Quinolone Antimicrobial Agents. 3. izd. Washington: ASM Press; 2003, str. 461-465.
- LeBel M. Ciprofloxacin: chemistry, mechanism of action, resistance, antimicrobial spectrum, pharmacokinetics, clinical trials, and adverse reactions. Pharmacotherapy 1988;8(1):3-33.
- Mandell A, Ball P, Tillotson G. Antimicrobial safety and tolerability: differences and dilemmas. Clin Infect Dis 2001;32:S72-S79.
- Wolfson JS, Hooper DC. Overview of fluoroquinolone safety. Am J Med 1991;91(6A):S153-S161.
- Yamaguchi H, Kawai H, Matsumoto T i sur. Post-marketing surveillance of the safety of levofloxacin in Japan. Chemotherapy 2007;53(2): 85-103.
- Pérez-Valentin MA, Esparza N, Mirdawood S, Checa MD. Neurotoxicidad por ciprofloxacino en paciente en hemodiálisis. Nefrología 2001; 21(1):95-96.
- Tattewin P, Messiaen T, Pras V, Roneo P, Biour M. Confusion and general seizures following ciprofloxacin administration. Nephrol Dial Transplant 1998;13:2712-3.
- Bagon JA. Neuropsychiatric complications following quinolone over dose in renal failure. Nephrol Dial Transplant 1999;14:1337.
- Bertino Jr J, Fish D. The safety profile of the fluoroquinolones. Clin Ther 2000;22(7):798-817.
- Dembry L M, Farrington J M, Andriole T. Fluoroquinolone antibiotics: Adverse effects and safety profiles. Infect Dis Clin Prac 1999;8:421-8.
- Andrejak M, Schmit JL, Tondriaux A, Hary L, Debailleux S, Moore N. Effets indésirables neurologiques des Fluoroquinolones. A propos de 9 observations concernant la Péfloxacin. Therapie 1992;47:415-8.
- Ball P, Tillotson G. Tolerability of fluoroquinolone antibiotics. Past, present and future. Drug Saf 1995;13(6):343-58.
- Hermosa JIR, Higuera MIR, Calvera JMS, Oriá MJG. Neurotoxicidad por ciprofloxacino. Med Clin 1999;112:317-318.
- Suh B, Lorber B. Quinolones. Med Clin North Am 1995;79:869-94.
- Halkin H. Adverse effects of the fluoroquinolones. Rev Infect Dis 1988;10(Suppl D):S258-S261.
- Arcieri GM, Becker N, Esposito B i sur. Safety of intravenous ciprofloxacin. Am J Med 1989;87(Suppl.5A):92S-97S.
- Ball P. Adverse reactions and interactions of fluoroquinolones. Clin Invest Med 1989;12:28-34.
- Patterson R. Quinolone toxicity: methods of assessment. Am J Med 1991;91(Suppl 6A):35-7.
- Reeves RR. Ciprofloxacin - induced psychosis. Ann Pharmacother 1992;26:930-1.
- Paton JH, Reeves DS. Adverse reactions to the fluoroquinolones. Adverse Drug React Bull 1992;153:575-8.
- Christ W, Esch B. Adverse reactions to fluoroquinolones in adults and children. Infect Dis Clin Pract 1994;3(Suppl.3):S168-S176.
- Thomas RJ. Neurotoxicity of antibacterial therapy. South Med J 1994; 87:869-74.
- McGarvey WC, Singh D, Trevino SG. Partial Achilles tendon ruptures associated with fluoroquinolone antibiotics: a case report and literature review. Foot Ankle Int 1996;17:496-8.
- Ball P, Mandell L, Niki Y, Tillotson G. Comparative tolerability of the newer fluoroquinolones antibacterials. Drug Saf 1999;21:407-21.
- Lipsky BA, Baker CA. Fluoroquinolone toxicity profiles: a review focusing on newer agents. Clin Infect Dis 1999;28(2):352-64.
- Davey PG, McDonald T, Lindsay G. Post-marketing surveillance of quinolones 1988-1990. Eur J Clin Microbiol Infect Dis 1991;10:384-5.
- Lutz H, Lenarz T, Götz R. Ototoxicity of gyrase antagonist ciprofloxacin? U: Ciges M, Campos A, ur. Adv Otorhinolaryngology. Vol 45. Basel: Karger; 1990, str. 175-180.
- Bagger-Sjöbäck D, Lundman L, Nilsson-Ehle I. Ciprofloxacin and the Inner Ear - A Morphological and Round Window Membrane Permeability Study. ORL J Otorhinolaryngol Related Spec 1992;54(1):5-9.
- Amoroso C, Vindigni MR, Aimoni C. A case of temporal arteritis presenting with sensorineural hearing loss. Recent Prog Med 2001;92(12): 751-753.
- Bevarovski Z, Kartush JM, Bojrab DI. Intratympanic ciprofloxacin and the human labyrinthine sampling model. Laryngoscope 2002;112 (4):686-8.
- Schwartz MT, Calvert JF. Potential neurologic toxicity related to ciprofloxacin. Drug Intell Clin Pharm 1990;24:138-40.
- Norrbry SR, Lietmann PS. Safety and tolerability of fluoroquinolones. Drugs 1993;45(Suppl 3):59-64.
- Christ W, Lehnert T. Toxicity of the quinolones. U: Siporin C, Heifetz CL, Domagala JM, ur. The new generation of quinolones. New York: Marcel Dekker; 1990, str. 165-187.
- Grepafloxacin clinical investigators brochure. Greenford: Glaxo Wellcome Research and Development; 1996.
- Jaillon P, Morganroth J, Brump I, Talbot G and the Sparfloxacin Safety Group. Overview of electrocardiographic and cardiovascular safety data for sparfloxacin. J Antimicrob Chemother 1996;37(Suppl.A): S161-S167.
- Ball P. Quinolone-induced QT interval prolongation: A not-so-unexpected class effect. J Antimicrob Chemother 2000;45:557-9.
- Scholar E M. Fluoroquinolones: Past, Present and Future of a Novel Group of Antibacterial Agents. Am J Pharmac Educ 2003;66:164-72.
- Hayem G, Petit PX, Le Vacher M, Gauden C, Kahr M.-F, Pocard J.-J. Cytofluorometric analysis of chondrotoxicity of fluoroquinolone antimicrobial agents. Antimicrob Agents Chemother 1994;38:243-7.
- Thuong-Guyot M, Domakle O, Pocard J.-J, Hayem G. Effects of fluoroquinolones on cultured articular chondrocytes flow cytometric analysis of free radical production. J Pharmacol Exp Ther 1994;271:1544-9.
- Gough AW, Kasal OB, Sigler RE, Baragi V. Quinolone arthropathy - acute toxicity to immature cartilage. Toxicol Pathol 1992;20:436-49.
- Forster C, Kociok K, Shakibaei M i sur. Integrins on joint cartilage chondrocytes and alterations by magnesium deficiency in immature rats. Arch Toxicol 1996;70:261-70.
- Saez-Llorens X, McCoig C, Feris J i sur. Trovan meningitis Study Group. Pediatr Infect Dis 2002;21(1):14-22.
- Mehlhorn AJ, Brown DA. Safety concern with fluoroquinolones. Ann Pharmacother 2007;41:1859-66.
- Sode J, Obel N, Hallas J, Lassen A. Use of fluoroquinolones and risk of Achilles tendon rupture; a population-based cohort study. Eur J Clin Pharmacol 2007;63:499-503.
- Rubinstein E. History of quinolones and their side effects. Chemotherapy 2001;47:44-8.
- Sachs B, Riegel S, Seebeck J i sur. Fluoroquinolone-associated anaphylaxis in spontaneous adverse drug reaction reports in Germany: differences in reporting rates between individual fluoroquinolones and occurrence after first-ever use. Drug Saf 2006;29:1087-100.

62. Vassileva SG, Mateev G, Parish LC. Antimicrobial photosensitive reactions. *Arch Int Med* 1998;158:1993–2000.
63. Takayama S, Hirohashi M, Kato M, Shimada H. Toxicity of quinolone antibacterial agents. *J Toxicol Environ Health* 1995;45:1–45.
64. Rietbrock N, Staib AH. Gyrase-Hemmer: unerwünschte zentralnervöse Wirkungen. *Dtsch Med Wochenschr* 1987;112:201.
65. Sanders CC, Sanders Jr WE, Goering RV. Overview of preclinical studies with ciprofloxacin. *Am J Med* 1987;82(Suppl 4A):2–11.
66. Campoli-Richards DM, Monk JP, Price A, Benfield P, Todd PA, Ward A. Ciprofloxacin. *Drugs* 1988;35:373–447.
67. Marchese AL, Slana VS, Holmes EW, Jay WM. Toxicity and pharmacokinetics of ciprofloxacin. *J Ocular Pharmacol* 1993;9(1):69–76.
68. Riecke K, Stahlmann R. Test systems to identify reproductive toxicants. *Andrologia* 2000;32:209–18.
69. Schluter G. Ciprofloxacin: Toxicologic evaluation of additional safety data. *Am J Med* 1989;87(Suppl 5A):S37–S39.
70. Douglas RW for SOGC Genetics Committee and Money DM for SOGC Infectious Committee. Principles of human teratology: drug, chemical, and infectious exposure. *J Obstet Gynaecol Can* 2007;29(11):911–7.
71. Wolfson JS. Quinolone antimicrobial agents adverse effects and bacterial resistance. *Eur J Clin Microbiol Infect Dis* 1989;8:1080–92.
72. Paton JH, Reeves DS. Clinical features and management of adverse effects of quinolone antibacterials. *Drug Safety* 1991;6:8–27.
73. Blum MD, Graham DJ, McCloskey CA. Temafloxacin syndrome. Review of 95 cases. *Clin Infect Dis* 1994;18:946–50.
74. Christ W. Central nervous system toxicity of quinolones: Human and animal findings. *J Antimicrob Chemother* 1990;26 (Suppl.B):219–25.
75. Ganz NM. Quinolones: their use in geriatric infections. *Geriatrics* 1988;43:41–7.
76. Boerema J, Boll B, Muyltjens H, Branolte J. Efficacy and safety of ciprofloxacin (Bay O 9867) in the treatment of patients with complicated urinary tract infections. *J Antimicrob Chemother* 1985;16:211–7.
77. Azar S, Ramjani A, van Gerpen JA. Ciprofloxacin-induced chorea. *Movement disorders* 2005(4):513–4.
78. Altés J, Gascó J, de Antonio J, Salas A, Villalonga C. Ciprofloxacin and delirium (Letter). *Ann Intern Med* 1989;110:170–1.
79. Fernandez-Torre JL. Levofloxacin-induced delirium. Diagnostic considerations. *Clin Neurol Neurosurg* 2006;108(6):614.
80. Thomas RJ, Reagan DR. Association of a Tourette-like syndrome with ofloxacin. *Ann Pharmacother* 1996;30:138–41.
81. Rosolen A, Drigo P, Zanesco L. Acute hemiparesis associated with ciprofloxacin. *Br Med J* 1994;309:1411.
82. MacLeod W. Case report: severe neurologic reaction to ciprofloxacin. *Can Fam Phys* 2001;47:553–5.
83. Moris G, Garcia-Monco JC. The challenge of drug-induced aseptic meningitis. *Arch Intern Med* 1999;159:1185–94.
84. Gallelli L, Del Negro, Naty S i sur. Levofloxacin-induced taste perversion, blurred vision and dyspnoea in a young woman. *Clin Drug Invest* 2004;24:487–9.
85. Anastasio GD, Menscer D, Little JM Jr. Norfloxacin and seizures. *Ann Intern Med* 1988;108:169–70.
86. Slavich I, Gleffe RF, Haas EI. Grand mal epileptic seizures during ciprofloxacin therapy. *J Am Med Assoc* 1989;261:558–9.
87. O'Mahony MS, FitzGerald MX. Cystic fibrosis and seizures. *Lancet* 1991;338(8761):259.
88. Corrado ML, Struble WE, Peter C, Hoagland V, Sabbaj J. Norfloxacin: Review of safety studies. *Am J Med* 1987;82(Suppl. 6B):22–6.
89. Patterson R. Quinolone toxicity: methods of assessment. *Am J Med* 1991;91(Suppl 6A):35–7.
90. Bader MB. Role of ciprofloxacin in fatal seizures. *Chest* 1992;101:883–4.
91. Lucet I-C, Tilly H, Lerebours G, Gres I-I, Piguet H. Neurological toxicity related to pefloxacin. *J Antimicrob Chemother* 1988;21:811–2.
92. Zenuit-Leaud M, Deffond D, Cros E, Fialip J, Dordain G, Lavarenne J. En cours de traitement ou à l'arrêt...les accidents convulsifs liés aux médicaments. A propos de 70 observations. *Thérapie* 1994;49(5):439–42.
93. Committee on safety of medicines. Convulsions due to quinolone antimicrobial agents. *Curr Probl* 1991;32.
94. Koussa SF, Chahine SL, Samaha EI, Riachi MA. Generalized status epilepticus possibly induced by Gatifloxacin. *Eur J Neurol* 2006;13(6):671–2.
95. Quigley CA, Lederman JR. Possible gatifloxacin-induced seizure. *Ann Pharmacother* 2004;38(2):235–7.
96. Bird SB, Orr PG, Mazzola JL, Brush DE, Boyer EW. Levofloxacin-related seizure activity in a patient with Alzheimer's disease: assessment of potential risk factors. *J Clin Psychopharmacol* 2005;25(3):287–8.
97. Christie MJ, Wong K, Ting RH, Tam PY, Sikaneta TG. Generalized seizure and toxic epidermal necrolysis following levofloxacin exposure. *Am Pharmacother* 2005;39(5):953–5.
98. Lipman J, Gous AG, Mathivka LR i sur. Ciprofloxacin pharmacokinetic profiles in pediatric sepsis: how much ciprofloxacin is enough? *Intensive care med* 2002;28(4):493–500.
99. Orr CF, Rowe DB. Eardrop attacks: seizures triggered by ciprofloxacin eardrops. *Med J Aust* 2003;178(7):343.
100. Kisa C, Yildirim S G, Aydemir C, Cebeci S, Goka E. Prolonged electroconvulsive therapy seizure in a patient taking ciprofloxacin. *J ECT* 2005;21(1):43–4.
101. Thorsteinsson SB, Bergan T, Johannesson G, Thorsteinsson HS, Rohwedder R. Tolerance of ciprofloxacin at injection site, systemic safety and effect on electroencephalogram. *Chemotherapy* 1987;33:448–51.
102. Minami S, Hattori R, Matsuda A. Pharmacological properties and expected clinical role of an injectable new quinolone antibiotic, pazufloxacin mesilate. *Nippon Yakurigaku Zasshi* 2003;122(2):161–78.
103. Fukuda H, Kawamura Y. Drug interactions between nonsteroidal anti-inflammatory drug and pazufloxacin mesilate, a new quinolone antibacterial agent for intravenous use: convulsions in mice after intravenous or intracerebroventricular administration. *Jpn J Antibiot* 2002;55(3):270–280.
104. Hantson Ph, Leonard F, Maloteaux JM, Mahieu P. How epileptogenic are the recent antibiotics? *Acta Clin Belg* 1999;54:80–87.
105. Wallace KL. Antibiotic-induced convulsions. *Crit Care Clin* 1997;13:741–62.
106. Tsuji A, Sato H, Kume Y i sur. Inhibitory effects of quinolone antibacterial agents on gamma-aminobutyric acid binding to receptor sites in rat brain membranes. *Antimicrob Agents Chemother* 1988;32:190–4.
107. Unseld E, Ziegler G, Gemeinhardt A, Janssen U, Klotz U. Possible interaction of fluoroquinolones with the benzodiazepine-GABAA-receptor complex. *Br J Clin Pharmacol* 1990;30(1):63–70.
108. Schmuck G, Schurmann A, Schluter G. Determination of the excitatory potencies of fluoroquinolones in the central nervous system by an in vitro model. *Antimicrob Agents Chemother* 1998;42(7):1831–6.
109. Tanaka K, Nozaki M, Tanba M, Turumi S. Convulsion induced by new-quinolones and anti-inflammatory agents (III): neurotoxicity of new-quinolones. *Folia Pharmacol Jpn* 1991;97:31–5.
110. Williams PD, Helton DR. The proconvulsive activity of quinolone antibiotics in an animal model. *Toxicol Lett* 1991;58:23–8.
111. Nakamura M, Abe S, Goto Y, Chishaki A, Akazawa K, Kato M. In vivo assessment of prevention of white-noise-induced seizure in magnesium-deficient rats by N-methyl-D-aspartate receptor blockers. *Epilepsy Res* 1994;17:249–56.
112. Dimpfel W, Spuler M, Dalhoff A, Hofmann W, Schluler G. Hippocampal activity in the presence of quinolones and fenbufen – in vitro. *Antimicrob Agents Chemother* 1991;35(6):1142–6.
113. Flor S, Guay DRP, Opsah JA, Tack LK, Matzke GR. Effects of magnesium-aluminum hydroxide and calcium carbonate antacids on bioavailability of ofloxacin. *Antimicrob Agents Chemother* 1990;34:2436–8.
114. Frost RW, Carlson JD, Dietz AJ Jr, Heyd A, Lettieri JT. Ciprofloxacin pharmacokinetics after a standard or high-fat/high-calcium breakfast. *J Clin Pharmacol* 1989;29(10):953–5.
115. Halliwell RF, Davey PG, Lambert JJ. Antagonism of GABAA receptors by 4-quinolones. *J Antimicrob Chemother* 1993;31:457–62.
116. Hori S, Kizu J, Kawamura M. Effects of anti-inflammatory drugs on convulsant activity of quinolones: a comparative study of drug interaction between quinolones and anti-inflammatory drugs. *J Infect Chemother* 2003;9(4):314–20.
117. Akahane K, Tsutomi Y, Kimura Y, Kitano Y. Levofloxacin, an optical isomer of ofloxacin, has attenuated epileptogenic activity in mice and inhibitory potency in GABA receptor binding. *Chemother* 1994;40:412–7.
118. Segev S, Rehavi M, Rubinstein E. Quinolones, theophylline and diclofenac interactions with the γ -aminobutyric acid receptor. *Antimicrob Agents Chemother* 1988;32(11):1624–6.
119. Christ W, Gindler K, Gruene S i sur. Interactions of quinolones with opioids and Fenbufen, a nonsteroidal anti-inflammatory drug: involvement of dopaminergic transmission. *Rev Infect Dis* 1989;11(Suppl 5):S1393–S1394.
120. Akaie N, Shirasaki T, Yakushiji T. Quinolones and Fenbufen interact with GABAA receptor in dissociated hippocampal cells of rat. *J Neurophysiol* 1991;66:497–504.
121. Stein Gary E. Drug interactions with fluoroquinolones. *Am J Med* 1991;91(6A):S81–S86.
122. Rollo FJ, Vinge E. Neurologic adverse effects during concomitant treatment with ciprofloxacin, NSAIDs and cloroquine: possible drug interaction. *Ann Pharmacother* 1993;27:1058–9.
123. Yamamoto K, Naitoh Y, Inove Y i sur. Seizure discharges induced by the combination of a new quinoline carboxylic acid antimicrobial drugs and non-steroidal anti-inflammatory drugs. *Chemotherapy (Japan)* 1988;36(Suppl.2):300–24.
124. Hori S, Shimada J, Saito A i sur. Comparison of the inhibitory effects of new quinolones on gamma-aminobutyric acid receptor binding in the presence of anti-inflammatory drugs. *Rev Infect Dis* 1989;11(Suppl 5):S1397–S1398.

125. *Shrivastava MP, Makde SD, Paranjpe BD.* Interaction of ciprofloxacin with diclofenac and paracetamol in relation to its epileptogenic effect. *Indian J Physiol Pharmacol* 1997;41(2):164–166.
126. *Zhang LR, Li XT, Tang WL, Wang YM, Cheng NN, Chen BY.* Changes in brain interleukin-1 β following the coadministration of norfloxacin with biphenylacetic acid in rats. *Eur J Pharmacol* 2006;543(1–3):21–6.
127. *Wijnands WJ, van Herwaarden CL, Vree TB.* Enoxacin raises plasma theophylline concentrations. *Lancet* 1984 2;(8394):108–9.
128. *Maesen FP, Teengs JP, Baur C, Davies BI.* Quinolones and raised plasma concentrations of theophylline. *Lancet* 1984;2(8401):530.
129. *Wijnands WJA, Vree TB, Baars AM, van Herwaarden CLA.* Steady-state kinetics of the quinolone derivatives ofloxacin, enoxacin, ciprofloxacin and pefloxacin during maintenance treatment with Theophylline. *Drugs* 1987;34(Suppl.1):159–169.
130. *Janknegt R.* Fluoroquinolones. Adverse reactions during clinical trials and postmarketing surveillance. *Pharm Weekbl* 1989;11:124–7.
131. *Janknegt R.* Drug interactions with quinolones. *J Antimicrob Chemother* 1990;26(Suppl.D):7–29.
132. *Toon S, Hopkins K J, Garstang F M, Aarons L, Sedman A, Rowland M.* Enoxacin-warfarin interaction: Pharmacokinetic and stereochemical aspects. *Clin Pharmacol Ther* 1987;42:33–41.
133. *Von Rosenstiel N, Adam D.* Quinolone antibacterials. An update of their pharmacology and therapeutic use. *Drugs* 1994;47:872–901.
134. *Stahlmann R.* Safety profile of the quinolones. *J Antimicrob Chemother* 1990;26(Suppl D):31–44.
135. *Jick SS, Jick H, Dean AD.* A follow-up safety study of ciprofloxacin users. *Pharmacotherapy* 1993;13:461–464.



Vijesti

News



HRVATSKI LIJEČNIČKI ZBOR
HRVATSKO DRUŠTVO ZA ATEROSKLEROZU
organizira

SEDMI HRVATSKI KONGRES O ATEROSKLEROZI s međunarodnim sudjelovanjem

u Malom Lošinj, hotel Aurora od 13. do 16. svibnja 2009. godine

Glavne teme Kongresa:

- Epidemiologija koronarne i cerebrovaskularne bolesti
- Hiperlipidemije i dislipidemije u odraslih i djece i njihovo liječenje
- Šećerna bolest, pretilost i metabolički sindrom
- Hipertenzija
- Infekcija i ateroskleroza
- Prehrana i rizik ateroskleroze
- Način života i kardiovaskularne bolesti
- Estrogeni, menopauza i hormonsko nadomjesno liječenje
- Zatajivanje srca
- Angiografija, ultrazvuk, CT, MR u procjeni ateroskleroze
- Nuklearna kardiologija
- Perkutana angioplastika, stentovi i td.
- Antiagregacijsko i trombolitičko liječenje
- Kirurško liječenje ateroskleroze koronarnih arterija
- Kirurško liječenje ateroskleroze perifernih žila
- Ateroskleroza i cerebrovaskularna bolest

Krajnji rok za primitak sažetaka je 15. ožujak 2009. godine.

Sažeci se šalju na adresu: www.atherosclerosis-congress-croatia.org

Prijava i rezervacija hotela: TOPTOURS, 10000 Zagreb, Mesnička 3
tel. 01-4847-604, 01-4847-606 fax. 01-48-47-606
e-mail: top-tours@zg.t-com.hr

Sudjelovanje na Kongresu biti će vrednovano najvećim brojem bodova Hrvatske liječničke komore.