

# Rani funkcionalni rezultati nakon ugradnje totalne endoproteze gležnja

---

Radonić, Barbara; Šantić, Veljko; Rakovac, Ivan; Legović, Dalen; Baričić, Mirjana; Šestan, Branko

Source / Izvornik: **Medicina Fluminensis : Medicina Fluminensis, 2020, 56, 59 - 64**

Journal article, Published version

Rad u časopisu, Objavljena verzija rada (izdavačev PDF)

[https://doi.org/10.21860/medflum2020\\_232891](https://doi.org/10.21860/medflum2020_232891)

Permanent link / Trajna poveznica: <https://urn.nsk.hr/urn:nbn:hr:184:532848>

Rights / Prava: [Attribution 4.0 International](#)/[Imenovanje 4.0 međunarodna](#)

Download date / Datum preuzimanja: **2024-07-17**



Repository / Repozitorij:

[Repository of the University of Rijeka, Faculty of Medicine - FMRI Repository](#)



# Rani funkcionalni rezultati nakon ugradnje totalne endoproteze gležnja

## The early functional results after total ankle replacement

Barbara Radonić<sup>1</sup>, Veljko Šantić<sup>1\*</sup>, Ivan Rakovac<sup>2</sup>, Dalen Legović<sup>1</sup>, Mirjana Baričić<sup>1</sup>, Branko Šestan<sup>1</sup>

**Sažetak. Cilj:** Totalna endoproteza (TEP) gležnja ugrađuje se kod uznapredovalog stadija osteoartritisa gležnja s ciljem održavanja bezbolnog, stabilnog i pokretljivog zgloba. Cilj je ovog istraživanja bio analizirati rane funkcionalne rezultate nakon ugradnje TEP-a gležnja. **Ispitanici i metode:** Ispitana je skupina od 18 pacijenata s ugrađenim TEP-om gležnja. Prosječna dob pacijenata bila je 62 godine. Kod 12 pacijenata radilo se o sekundarnom obliku osteoartritisa gležnja na osnovi prethodne ozljede, a kod 6 o primarnom osteoartritisu gležnja. Svi su pacijenti kirurški liječeni u Klinici za ortopediju Lovran u razdoblju od 2013. do 2016. godine, a ispitivanje je provedeno uz pomoć anketnog lista institucije American Academy of Orthopedic Surgeons (AAOS), vizualne analogne ljestvice (VAS) bola i goniometra. **Rezultati:** Dobiveni rezultati pokazali su značajno poboljšanje u funkcionalnom stanju gležnja, kao i u njegovoj pokretljivosti. Prijeoperacijski rezultati AAOS-ova anketnog lista iznosili su 30,34, dok su poslijeoperacijski iznosili 70,01 bodova. Prosječni je opseg pokreta gležnja prije operacije bio 16,11°, a poslijeoperacijski 30,26°. Također se pokazalo da je intenzitet bola nakon ugradnje endoproteze gležnja značajno manji. Prijeoperacijski je prosječna razina VAS-a bola bila 7,83, a poslijeoperacijski 3,5. **Zaključak:** Rezultati ove studije potvrđuju uspješnost ugradnje TEP-a gležnja u pacijenata s uznapredovalim osteoartritisom gležnja.

**Ključne riječi:** gležanj; osteoarthritis; totalna endoproteza gležnja

**Abstract. Aim:** Total ankle replacement (TAR) is performed in advanced stages of degenerative ankle osteoarthritis in order to maintain pain-free, stable and movable ankle joint. The main goal of this study was to analyse the early functional results following TAR. **Patients and methods:** We analysed a group of 18 patients with total ankle replacement. The average age was 62. 12 patients were diagnosed with secondary post-traumatic ankle osteoarthritis, while 6 had primary ankle osteoarthritis. All patients were surgically treated at the Clinic for Orthopaedics Surgery Lovran from 2013 until 2016. The research was carried out by AAOS (American Academy of Orthopaedic Surgeons) questionnaire, VAS (visual analogue scale) of pain and a goniometer. **Results:** The results showed a significant improvement in the functionality of the ankle and range of motion. Preoperative results of the AAOS questionnaire were 30.34, while the postoperative were 70.01. Range of motion before surgery was 16.11° and 30.26° postoperatively. It was also shown that the intensity of pain after total ankle replacement was significantly reduced. Preoperative VAS pain was 7.83 and 3.5 postoperatively. **Conclusion:** The results of this study demonstrate success of the TAR in treating patients with ankle osteoarthritis.

**Key words:** ankle; osteoarthritis; total ankle replacement

<sup>1</sup>Klinika za ortopediju Lovran, Medicinski fakultet Sveučilišta u Rijeci

<sup>2</sup>Poliklinika Rakovac, Zelena laguna 20, Poreč

**\*Dopisni autor:**

Izv. prof. dr. sc. Veljko Šantić, dr. med.  
Katedra za ortopediju i fizikalnu medicinu  
Medicinski fakultet Sveučilišta u Rijeci  
Klinika za ortopediju Lovran  
Šetalište maršala Tita 1, 51 415 Lovran  
e-mail: veljko.santic@inet.hr

<http://hrcak.srce.hr/medicina>

## UVOD

Osteoartritis gležnja progresivno je degenerativno oštećenje hrskavice koje je praćeno simptomima bola, oticanjem i smanjenjem opsega pokreta zgloba, što direktno utječe na kvalitetu života pacijenata<sup>1</sup>. Sam proces osteoartritisa karakteriziran je sporim i intermitentnim gubitkom zglobne hrskavice. Primarni ili idiopatski osteoartritis nastaje kod prethodno neoštećenog zgloba, bez jasnog razloga nastanka degenerativnih promjena, dok je češći sekundarni osteoartritis uglavnom uzrokovan nekom mehaničkom traumom ili biomehaničkim poremećajem zgloba gležnja<sup>2</sup>. U liječenju uznapredovalog stadija osteoartritisa gležnja koristimo se ugradnjom totalnih endoproteza (TEP) gležnja. Lord i Marrotte su 1970. godine ugradili prvi TEP gležnja. Ta je endoproteza izgledala kao preokrenuta totalna endoproteza kuka i bila je praćena ranom pojavom aseptične nestabilnosti u oko 90 % slučajeva<sup>3</sup>. Zbog takvih se rezultata u daljnjem razvoju TEP-a gležnja sve više vodilo računa o rekonstrukciji normalne anatomije i biomehanike pokreta gležnja. Današnje su dvokomponentne ili trokomponentne endoproteze gležnja rezultat upravo takvih istraživanja, potpomognutih upotrebom novih materijala i sofisticiranom načinu izrade<sup>4,5</sup>. Osim toga, razvoj novih operacijskih tehnika ugradnje endoproteza težio je rekonstrukciji normalne kinematike i ligamentarne stabilnost zgloba, što je dovelo do toga da je stopa preživljavanja dosegla i više od 80 % u razdoblju praćenja od 10 godina<sup>6-8</sup>. Na temelju takvih rezultata danas se sve više ugrađuju TEP-ovi gležnja, zamjenjujući artrodezu (ukočenje zgloba) kao nekadašnji *zlatni standard* u liječenju artroze gležnja<sup>9</sup>. Naime ugradnja TEP-a gležnja za razliku od artrodeze, osim bezbolnosti i stabilnosti, omogućava i pokretljivost gležnja, čime se olakšavaju svakodnevne životne aktivnosti pacijenata<sup>10,11</sup>. Cilj i svrha ovog istraživanja bila je analizirati rane funkcionalne rezultate nakon ugradnje TEP-a gležnja u Klinici za ortopediju Lovran.

## ISPITANICI I METODE

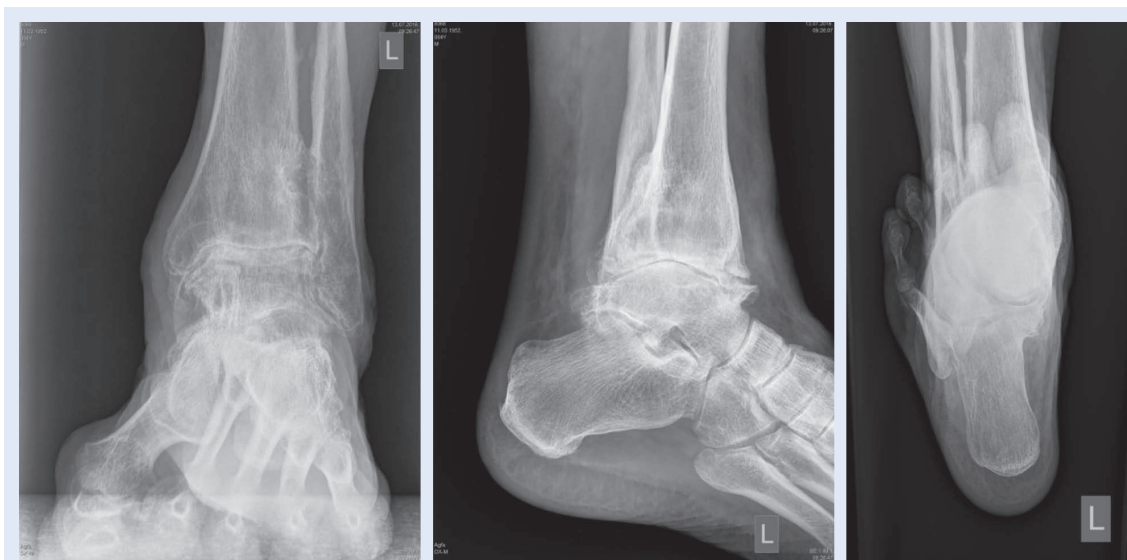U istraživanje je bilo uključeno 18 pacijenata, 10 žena i 8 muškaraca, s ugrađenim TEP-om gležnja. Prosječna je dob pacijenata bila 62 godine (46 –

78). Kod 12 se pacijenata radilo o sekundarnom obliku osteoartritisa gležnja na osnovi prethodne ozljede, a kod 6 o primarnom osteoartritisu gležnja. Svi su pacijenti kirurški liječeni u Klinici za ortopediju Lovran u razdoblju od 2013. do 2016. godine, s prosječnim razdobljem praćenja od 2,15 (1 – 3) godina.

Indikacija za operacijsko liječenje postavljena je na temelju anamneze, kliničkog i radiološkog pregleda pacijenata. Svi su pacijenti imali dugotrajne smetnje u vidu bolova, smanjene pokretljivosti i oticanja gležnja. Radiološka je dijagnoza artroze gležnja postavljena na temelju anteroposteriornog, laterolateralnog te Saltzmanovog RTG snimka gležnja<sup>12</sup> (slika 1). Kod svih je pacijenata stupanj osteoartritisa bio četvrtog stupnja po Kellgren i Lawrencovoj podjeli<sup>13</sup>. Apsolutne kontraindikacije za operacijsko liječenje predstavljaju akutne i kronične infekcije, osteomijelitis, teške osteonekroze talusa (više od 1/3 talusa), neuro-mišićne bolesti, neuroartropatije (npr. Charcotova neuroartropatija), vaskularne bolesti te alergije na metal. Relativne su kontraindikacije visoki stupanj osteoporoze, slaba kvaliteta kosti, *diabetes mellitus*, pušenje, prekomjerna tjelesna težina, značajna ligamentarna nestabilnost ili biomehanički deformitet koji se ne može ispraviti ugradnjom TEP-a gležnja<sup>14</sup>.

## Operacijska tehnika

Svi su operacijski zahvati izvedeni u Klinici za ortopediju Lovran u spinalnoj anesteziji. Položaj pacijenta je ležeći na leđima na operacijskom stolu. Nakon što se noga od stopala do natkoljenice opere dezinfekcijskim tekućinama, jednokratnim se sterilnim materijalom prekrije pacijent, a noga do koljena ostavi se otkrivena. Otkriveni se dio zatim prekrije sterilnim prozirnim samoljepljivim folijama kako bi potkoljenica omogućila uvid u biomehaničke osovine noge, odnosno gležnja. Pristup se učini prednjim uzdužnim kožnim rezom i prikaže se zglob gležnja. Posebnim se instrumentarijem odrede osovine potkoljenice i učini osteotomija distalnog dijela tibije na mjestu planiranog ležišta endoproteze. Nakon toga se posebnim dlijetima odstrani dio kosti talusa i pripremi ležište za endoprotezu. Postavi se probna endoproteza kako bi se ispitala izabrana veličina i utvrdio njen

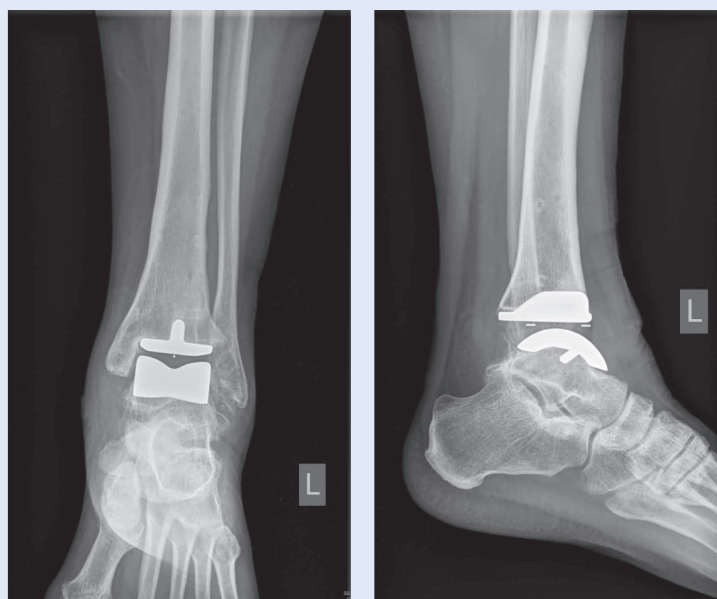


**Slika 1.** Prijeoperacijske RTG snimke gležnja: anteroposteriorni, laterolateralni i Saltzmanov snimak

položaj te funkcija. Zatim se ugradi originalna endoproteza na pripremljena ležišta (slika 2). Postavi se dren i sašiju se sve tkivne strukture po slojevima. Operacijska se rana previje, a gležanj se imobilizira u ortogradnom položaju.

#### Poslijeoperacijski fizioterapijski postupak

Svi su pacijenti u poslijeoperacijskom razdoblju prošli isti program fizioterapije. Tijekom šest tjedana nakon operacije gležanj se imobilizirao gipsanom imobilizacijom ili ortozom (stabilizacijskom dokoljenom čizmom) u ortogradnom položaju. Prva dva tjedna izvodile su se vježbe prstima stopala u neutralnoj poziciji gležnja, pasivno se radila dorzalna i plantarna fleksija gležnja, bez inverzije i everzije. Pacijenti su se vertikalizirali pomoću štaka s imobiliziranom nogom, a tri puta na dana provodile su se vježbe aksijalnog opterećenja s iskorakom. Od drugog do osmog tjedna izvodile su se pasivne vježbe u gležnju, s time da su u šestom tjednu uključene i aktivne potpomognute vježbe za povećanje opsega pokreta. Uz vježbe, radila se i masaža ožiljka te kontrola otekline i bola. Od osmog do šesnaestog tjedna, kada se više ne nosi ortoza, provodile su se aktivne vježbe razgibavanja gležnja, vježbe u bazenu te vožnje sobnog bicikla s postupnim povećanjem opterećenja. pacijente se educiralo kako pravilno hodati pomoću štaka po ravnome i stepenicama. Uz vježbe za poboljšanje balansa i propriocepcije, prvo u sjedećem, a kasnije i u stojećem položaju,



**Slika 2.** Poslijeoperacijske RTG snimke nakon ugradnje TEP-a gležnja: anteroposteriorni i laterolateralni snimak

povećavalo se i opterećenje gležnja u hodu do potpunog opterećenja. Nakon četiri mjeseca pacijenti su se vraćali normalnim životnim aktivnostima.

#### Metode obrade pacijenata

U ispitivanju ishoda ugradnje TEP-a gležnja koristio se anketni list institucije American Academy of Orthopedic Surgeons (AAOS), vizualna analogni ljestvica bola (VAS) i goniometar.

AAOS upitnik sastoji se od 25 pitanja specifično oblikovanih radi ispitivanja ograničenja i poteškoće u funkciji gležnja. Pitanja su podijeljena u pet različitih kategorija: bol (devet pitanja), funkcija (šest pitanja), ukočenost i otekline (dva pitanja), popuštanje/otkazivanje stopala tijekom aktivnosti (tri pitanja) te udobnost obuće (pet pitanja). Svako pitanje ima odgovore od jedan do pet ili šest, kod kojih jedan označava najbolji rezultat, a pet ili šest najgori. Pacijenti su ispunjavali upitnik o svom stanju prije i nakon operacijskog zahvata. Dobiveni rezultati izraženi su u bodovima vrijednosti između 0 i 100, pri čemu 0 predstavlja najlošiju, a 100 najbolju ocjenu funkcionalnog stanja.

Za mjerenje opsega pokreta koristio se goniometar, odnosno kutomjer s ljestvicom od po 1°, kalibriran prema ISOM sustavu (International Standard Of Measurements).

Vizualna se analogna ljestvica koristila za procjenu jačine bola. VAS ljestvica duga je 10 jedinica, na kojoj je između oznake 0 (nema bola) i 10 (najteži mogući bol) pacijent označio jačinu osjeta vlastiog bola.

Za statističku obradu podataka opsega pokreta i VAS-a bola korišteni su t-test te f-test izračunati pomoću formula u programu Microsoft Office Excel. Podaci s AAOS-ova anketnog lista izračunati su preko formulara za bodovanje određenim formulama i standardiziranim te normativnim vrijednostima koje je odredio American Academy of Orthopaedic Surgeons.

## REZULTATI

Prema obradi AAOS-ovih anketnih upitnika ukupni je prijeoperacijski rezultat bio 30,34 (standardna devijacija (SD) 12,2 ; u rasponu od 6 do 54), dok je poslijeoperacijski broj bodova bio 70,01 (SD 14,9, u rasponu od 38 do 95,  $p < 0,05$ ), što pokazuje da je nakon ugradnje TEP-a gležnja došlo do značajnog povećanja funkcionalnosti gležnja u odnosu na funkcionalnost gležnja prije operacije.

Ispitivanje pokretljivosti gležnja goniometrom pokazalo je da je došlo do značajnog povećanja ukupnog opsega pokreta u zglobu gležnja nakon ugradnje TEP-a, odnosno prijeoperacijski se opseg pokreta od 16,32° (SD 11,28) povećao na poslijeoperacijski od 30,26° (SD 10,86,  $p < 0,05$ ).

Rezultat VAS-a bola prije operacije bio je 7,83 (SD 1,65), dok je poslije operacije bio 3,5 (SD 2,14,  $p < 0,05$ ), što pokazuje da je intenzitet bola nakon ugradnje TEP-a gležnja značajno manji u odnosu na intenzitet bola prije operacijskog liječenja.

Kod četiri (22,2 %) je pacijenta došlo do pojave komplikacija. Kod jednog je pacijenta intraoperacijski došlo do prijeloma lateralnog maleola, a kod dvojice do dehiscijencije i usporenog zarašćavanja kirurške rane, dok se u kasnijoj poslijeoperacijskoj fazi u jednog pacijenta razvila nestabilnost tibijalne komponente endoproteze. Prijelom lateralnog maleola liječen je osteosintezom po AO metodi, dehiscijencija rane liječena je previjanjem, dok je nestabilna tibijalna komponenta endoproteze kirurški zamijenjena.

## RASPRAVA

Totalne endoproteze gležnja ugrađuju se kod uznapredovalog stadija osteoartritisisa gležnja, nakon što su iskorištene sve ostale metode konzervativnog i kirurškog liječenja. Do razvoja prvih TEP-ova gležnja artrodeza gornjeg nožnog zgloba predstavljala je *zlatni standard* u liječenju takvih pacijenata<sup>15,16</sup>. Zbog lošijih rezultata, kao i posljedica do kojih dovodi ukočenje gležnja na okolne zglobove<sup>17,18</sup>, danas se kod sve većeg broja pacijenata odlučujemo na ugradnju TEP-a gležnja<sup>10,11</sup>. Razlog je tome i u proizvodnji novih, kvalitetnijih modela endoproteza, kao i u razvoju jednostavnijih kirurških tehnika ugradnje TEP-a gležnja<sup>19</sup>.

Rezultati funkcije gležnja nakon ugradnje TEP-a mogu se ispitati različitim standardiziranim ispitnim metodama čija je svrha da se dobiveni rezultati mogu kvalitetno vrednovati i uspoređivati. Tako je poznato da su rezultati ispitivanja pomoću AAOS-ova anketnog lista, Short Musculoskeletal Functional Assessment (SMFA), Foot Function Index (FFI), Foot and Ankle Ability Measure (FAAM), Foot and Ankle Questionnaire and American Orthopedic Foot and Ankle Society (AOFAS) u značajnoj korelaciji prilikom interpretacije rezultata<sup>20</sup>. U ovom je ispitivanju procjene funkcionalnog stanja gležnja, prije i nakon ugradnje TEP-a gležnja, korišten AAOS-ov anketni list koji se zasniva na bodovanjima pojedinih funkcija s ukupnim rezultatom od 0 do 100 bodova. Prosječni prijeoperacijski bodovni rezultat u svih ispi-



tanika bio je 30,34, dok je poslijeoperacijski bio 70,01, odnosno značajno veći. Dobiveni rezultati pokazali su da je funkcionalno stanje gležnja značajno bolje nakon ugradnje TEP-a u odnosu na funkcionalno stanje gležnja prije operacije. Slične rezultate nalazimo i u radu Bonnina i sur.<sup>21</sup> gdje je AOFAS prosječni poslijeoperacijski bodovni rezultat bio 79 (SD 12), kao i u ranim rezultatima po ugradnji TEP-a gležnja koji su iznijeli Bianchi i sur.<sup>22</sup> kod kojih je prijeoperacijski rezultat bio 40, a poslijeoperacijski 86 bodova.

Uz ispitivanje ukupnog funkcionalnog rezultata zasebno je ispitivan napredak u pokretljivosti gležnja i smanjenju bola nakon ugradnje TEP-a gležnja. Omogućavanje bezbolne pokretljivosti gležnja jedan je od osnovnih razloga zbog kojeg se sve više odustaje od operacijskih zahvata ukočenja gležnja. Ukočenjem se gležnja opterećenje pri hodu prenosi na ostale zglobove stopala koji to nisu spremni podnijeti, pa dolazi do ranijeg razvoja osteoartritisisa i bolova u tim zglobovima<sup>17,18</sup>. Osim osteoartritisisa, u tim se zglobovima može javiti i nestabilnost. Zbog toga su takvi pacijenti kasnije često podvrgnuti daljnjem kirurškom liječenju. Rezultati izvršenih mjerenja dorzalne i plantarne fleksije gležnja pokazali su da je opseg pokreta nakon ugradnje TEP-a značajno veći u odnosu na opseg pokreta prije kirurškog liječenja. Ukupni je prosječni opseg pokreta prije operacije bio 16,11°, a poslije operacije 30,26°. Dobiveni su rezultati slični i usporedivi s onima koje nalazimo u literaturi. Tako su u svom radu Wood i sur.<sup>6</sup> objavili da je ukupni prosječni opseg pokreta 5,4 godina nakon ugradnje TEP-a gležnja bio 30°, a Valderrabano i sur.<sup>18</sup> da je 3,7 godina nakon operacije prosječni opseg pokreta bio 30,4°, dok su Hendy i sur.<sup>23</sup> u svojoj studiji na 134 pacijenta prikazali da je unutar dviju godina nakon ugradnje TEP-a gležnja ukupna pokretljivost zgloba povećana s prosječnih 20,7° na 33,3°.

Rezultati su također pokazali da je intenzitet bola u pacijenata nakon ugradnje TEP-a gležnja bio značajno manji. Ukupna je prosječna vrijednost VAS-a bola bila prijeoperacijski 7,83, a poslijeoperacijski 3,5. U istraživanju na 30 pacijenata koje su proveli Bianchi i sur.<sup>22</sup> prijeoperacijski rezultat VAS-a bio je 7,81, a poslijeoperacijski 2,29, dok je poslijeoperacijski VAS kod 48 ispitanika s posttraumatskim osteoartritisom gležnja nakon ugrad-

nje TEP-a bio 3,9 u radu koji su objavili Valderrabano i sur.<sup>18</sup>. Navedeni su rezultati vrlo slični, a njihova je važnost u tome da svi potvrđuju značajno smanjenje bola nakon ugradnje TEP-a gležnja.

Komplikacije koje su se javile u četiri pacijenta (22,2 %) uspješno su riješene konzervativnim odnosno kirurškim liječenjem. Pojava navedenih komplikacija predstavlja moguće rizike operacijskog liječenja ugradnje TEP-a gležnja koje su već ranije opisane u stručnoj literaturi. Tako su Mann i sur.<sup>24</sup> u svom istraživanju opisali 25 % komplikacija u vidu aseptičke nestabilnosti, luksacije i prijeloma endoproteze, duboke infekcije te intraoperacijskog ili poslijeoperacijskog prijeloma maleola, dok su Bianchi i sur.<sup>22</sup> iznijeli podatak o 23,3 % komplikacija kod ugradnje TEP-a gležnja. Rezultati nakon ugradnje TEP-a gležnja dobiveni u ovoj studiji pokazali su značajno poboljšanje funkcionalnog stanja gležnja, povećanje pokretljivosti i smanjenje bola, što posljedično dovodi do povećanja svakodnevne životne aktivnosti i poboljšanja kvalitete života pacijenata. Možemo zaključiti da se TEP gležnja pokazao kao uspješna metoda liječenja te da bi mogao postati izbor liječenja u sve većem broju pacijenata s uznapredovalim osteoartritisom gležnja.

**Izjava o sukobu interesa:** Autori izjavljuju da ne postoji sukob interesa.

## LITERATURA

1. Saltzman CL, Zimmerman MB, O'Rourke M, Brown TD, Buckwalter JA, Johnston R. Impact of comorbidities on the measurement of health in patients with ankle osteoarthritis. *J Bone Joint Surg Am* 2006;88:2366-72.
2. Saltzman CL, Salamon ML, Blanchard GM, Huff T, Hayes A, Buckwalter JA et al. Epidemiology of ankle arthritis: report of a consecutive series of 639 patients from a tertiary orthopaedic center. *Iowa Orthop J* 2005;25:44-46.
3. Lord G, Marotte JH. Total ankle prosthesis. Technic and 1st results. Apropos of 12 cases. *Rev Chir Orthop Reparatrice Appar Mot* 1973;59:139-51.
4. van den Heuvel A, Van Bouwel S, Dereymaeker G. Total ankle replacement. Design evolution and results. *Acta Orthop Belg* 2010;76:150-61.
5. Gougoulis NE, Khanna A, Maffulli N. History and evolution in total ankle arthroplasty. *Br Med Bull* 2009;89:111-51.
6. Wood PL, Prem H, Sutton C. Total ankle replacement: medium-term results in 200 Scandinavian total ankle replacements. *J Bone Joint Surg Br* 2008;90:605-9.
7. Zaidi R, Cro S, Gurusamy K, Siva N, Macgregor A, Henricson A et al. The outcome of total ankle replacement: a

- systematic review and meta-analysis. *Bone Joint J* 2013; 95:1500-7.
8. Syed F. Ankle arthroplasty: a review and summary of results from joint registres and recent studies. *EFORT Open Rev* 2018;3:391-397.
  9. Roukis TS, Prissel MA. Registry data trends of total ankle replacement use. *J Foot Ankle Surg* 2013;52:728-35.
  10. Haddad SL, Coetzee JC, Estok R, Fahrbach K, Banel D, Nalysnyk L. Intermediate and long-term outcomes of total ankle arthroplasty and ankle arthrodesis. A systematic review of the literature. *J Bone Joint Surg Am* 2007;89:1899-905.
  11. Lawton CD, Butler BA, Dekker RG 2nd, Prescott A, Kadakia AR. Total ankle arthroplasty versus ankle arthrodesis—a comparison of outcomes over the last decade. *J Orthop Surg Res* 2017;12:76.
  12. Barg A, Wimmer M, Wiewiorski M, Wirtz D, Pagenstert G, Valderrabano V. Total Ankle Replacement Indications, Implant Designs, and Results. *Deutsches Ärzteblatt International* 2015;112:177-84.
  13. Kellgren JH, Lawrence JS. Radiological assessment of osteoarthritis. *Ann Rheum Dis* 1957;16:494-502.
  14. van der Plaats LW, Haverkamp D. Patient selection for total ankle arthroplasty. *Orthop Res Rev* 2017;9:63-73.
  15. DeHeer PA, Catoire SM, Taulman J, Borer B. Ankle arthrodesis: a literature review. *Clin Podiatr Med Surg* 2012;29:509-27.
  16. Šantić V, Tudor A, Legović D, Šestan B, Mokrović M, Zec A. Artroskopska artrodeza gležnja. *Medicina fluminensis* 2013;49:333-337.
  17. Coester LM, Saltzman CL, Leupold J, Pontarelli W. Long-term results following ankle arthrodesis for post-traumatic arthritis. *J Bone Joint Surg Am* 2001;83:219-28.
  18. Valderrabano V, Hintermann B, Dick W. Scandinavian total ankle replacement: a 3.7-year average followup of 65 patients. *Clin Orthop Relat Res* 2004;424:47-56.
  19. Usulli FG, Indino C, Maccario C, Manzi L, Salini V. Total ankle replacement through a lateral approach: surgical tips. *SICOT J* 2016;2:38.
  20. Goldstein CL, Schemitsch E, Bhandari M, Mathew G, Petrison BA. Comparison of different outcome instruments following foot and ankle trauma. *Foot Ankle Int* 2010; 31:1075-80.
  21. Bonnin M, Gaudot F, Laurent JR, Ellis S, Colombier JA, Judet T. The Salto Total Ankle Arthroplasty. Survivorship and Analysis of Failures at 7 to 11 years. *Clin Orthop Relat Res* 2011;469:225-236.
  22. Bianchi A, Martinelli N, Hosseinzadeh M, Flore J, Minoli C, Malerba F, et al. Early clinical and radiological evaluation in patients with total ankle replacement performed by lateral approach and peroneal osteotomy. *BMC Musculoskelet Disord (Internet)*. 2019;20:132. (cited 2019 Mar 27). Available from: <https://www.ncbi.nlm.nih.gov/pmc/articles/PMC6437854>.
  23. Hendy BA, McDonald EL, Nicholson K, Rogero R, Shakked R, Pedowitz DI, et al. Improvement of Outcomes During the First Two Years Following Total Ankle Arthroplasty. *J Bone Joint Surg Am* 2018;100:1473-1481.
  24. Mann JA, Mann RA, Horton E. STAR Ankle: Long-Term Results. *Foot Ankle Int* 2011;32:473-484.