

Hereditarni oblici karcinoma bubrega

Grubišić, Borna

Master's thesis / Diplomski rad

2019

Degree Grantor / Ustanova koja je dodijelila akademski / stručni stupanj: **University of Rijeka, Faculty of Medicine / Sveučilište u Rijeci, Medicinski fakultet**

Permanent link / Trajna poveznica: <https://um.nsk.hr/um:nbn:hr:184:587395>

Rights / Prava: [In copyright](#)/[Zaštićeno autorskim pravom.](#)

Download date / Datum preuzimanja: **2025-01-30**



Repository / Repozitorij:

[Repository of the University of Rijeka, Faculty of Medicine - FMRI Repository](#)



SVEUČILIŠTE U RIJECI

MEDICINSKI FAKULTET

INTEGRIRANI PREDDIPLOMSKI I DIPLOMSKI

SVEUČILIŠNI STUDIJ MEDICINE

Borna Grubišić

HEREDITARNI OBLICI KARCINOMA BUBREGA

Diplomski rad

Rijeka, 2019.

SVEUČILIŠTE U RIJECI

MEDICINSKI FAKULTET

INTEGRIRANI PREDDIPLOMSKI I DIPLOMSKI

SVEUČILIŠNI STUDIJ MEDICINE

Borna Grubišić

HEREDITARNI OBLICI KARCINOMA BUBREGA

Diplomski rad

Rijeka,2019.

Tablica sadržaja

1	Uvod.....	1
1.1	Anatomija bubrega	1
1.2	Histologija bubrega.....	3
1.3	Karcinomi bubrega	4
1.3.1	Epidemiologija karcinoma bubrega.....	4
1.3.2	Etiologija karcinoma bubrega	4
1.3.3	Klinička slika karcinoma bubrega.....	5
1.3.4	Dijagnostika karcinoma bubrega.....	6
1.3.5	Klasifikacija karcinoma bubrega.....	6
1.3.6	Liječenje karcinoma bubrega	11
2	Svrha rada	13
3	Pregled literature na zadanu temu (Hereditarni oblici karcinoma bubrega).....	14
3.1	Von Hippel-Lindau sindrom.....	15
3.1.1	Hemangioblastomi u sklopu VHL sindroma.....	16
3.1.2	Bubrežne ciste i karcinom bubrežnih stanica (RCC) u sklopu VHL bolesti.....	16
3.1.3	Feokromocitom i paragangliom	16
3.1.4	Lezije gušterače.....	17
3.1.5	Tumori endolimfatičkog kanala	17
3.2	Birt –Hogg –Dube syndrome.....	17
3.3	Tip 1 hereditarnog papilarnog karcinoma	19
3.4	Hereditarna lejomiomatoza i karcinom bubrežnih stanica	20
3.5	RCC povezan s sukcinatdehidrogenazom	20
3.6	Translokacije na kromosomu 3.....	21
3.7	BAP1 mutacije povezane s RCC	21
3.8	Ostala stanja povezana s hereditarnim RCC.....	22
4	Rasprava.....	23
5	Zaključak.....	25
6	Sažetak	26
7	Summary	27
8	Literatura.....	28
9	Životopis	31

Mentor rada: izv.prof.dr.sc. Dean Markić, dr.med

Diplomski rad ocjenjen je dana _____

u/na _____, pred povjerenstvom

u sastavu:

1. _____

2. _____

3. _____

Rad se sastoji od 31 stranice, 5 tablica, 1 slike i 31 literaturnog navoda.

Zahvala

Zahvaljujem se svom mentoru, izv.prof.dr.sc. Deanu Markiću, dr.med. na pomoći, savjetima i suradnji tijekom izrade diplomskog rada.

Zahvaljujem se svojim prijateljima što su mi olakšali period studiranja i učinili ga jednim od najljepših razdoblja u mom životu.

Na kraju, najviše hvala mojoj obitelji, a posebno mami, tati i bratu što su uvijek bili puni potpore, razumijevanja i strpljenja za mene.

Popis skraćenica i akronima

g-gram

Na-natrij

Cl-klor

RCC-karcinom bubrega (eng. renal cell carcinoma)

CT- kompjutorizirana tomografija

UZV-ultrazvuk

MR- magnetna rezonancija

ISUP-International Society of Urological Pathology

SZO- Svjetska zdravstvena organizacija

TGF-transforming growth factor

VEGF-vascular endothelial growth factor

VHL-Von Hippel-Lindau

FLCN-folliculin-encoding

BHD-Birt-Hogg-Dube

SDH-sukcinat dehidrogenaza

HIF-hipoksijom inducirani faktor

1 Uvod

Bubreg je parni parenhimatozni organ smješten retroperitonealno. Prosječna težina bubrega iznosi oko 150 g(1). Glavna funkcija bubrega je izlučivanje urina čija je svrha da se iz organizma uklone štetni produkti, održavanje normalnog acidobaznog statusa krvi i održavanje normalne kiselosti krvi (2). Osim što bubreg održava koncentraciju elektrolita i vode u tkivima, također ima i endokrinu funkciju lučenja eritropoetina, renina i 1,25 hidroksikolekalciferola (1). Eritropoetin ima ulogu u proizvodnji eritrocita, a glavni signal za povećano lučenje eritropoetina je hipoksija. Također, 1,25 hidroksikolekalciferol je djelatni oblik D vitamina i služi regulaciji koncentracije kalcija u organizmu (3). Renin se pojačano izlučuje nakon većih krvarenja jer dolazi do smanjenja krvnog tlaka uslijed hipovolemije (4).

Karcinom bubrega je bolest gdje dolazi do maligne proliferacije i abnormalnog rasta stanica bubrega(4). Od malignih karcinoma, najčešći su karcinomi koji nastaju proliferacijom epitelnih stanica bubrega. Čine preko 90 % zloćudnih tumora bubrega. Najčešće se otkrivaju u ranijim stadijima prije nego se prošire u okolne organe(5).

1.1 Anatomija bubrega

Bubrezi su smješteni u stražnjem dijelu abdomena i leže u ekstraperitonealnom vezivnom tkivu bočno od kralježnice (7). U ležećem položaju protežu se od 12. torakalnog do 3.lumbalnog kralješka. Iako su slične veličine i oblika, lijevi bubreg je duži i bliže je središnjoj liniji kralježnice. Osim ispupčene prednje površine (*facies anterior*) i ravne stražnje površine (*facies posterior*), razlikujemo kranijalni i kaudalni kraj (*extremitas superior* i

extremitas inferior). Na medijalnom rubu(*margo medialis*) nalazi se hilus renalis kroz koji u bubrege ulaze i izlaze krve žile, živci i limfne žile. Lateralni rub (*margo lateralis*) je konveksan(2).

Odnosi s okolnim strukturama, razlikuju se za lijevi i desni bubrege kod prednje površine(2). Iznad gornjeg pola desnog bubrege, nalazi se desna nadbubrežna žlijezda(7). Veliki dio prednje površine je u odnosu s jetrom od koje ju odvaja sloj peritoneuma(7). Uz medijalni rub bubrege, nalazi se *colon descendens* koji je također smješten retroperitonealno(1). Donji pol bubrege, uz lateralni rub je u kontaktu s *flexurom coli dextrom*, dok se uz medijalni rub nalazi tanko crijevo (*intestinum tenue*). Što se tiče prednje površine lijevog bubrege, također se na gornjem polu nalazi nadbubrežna žlijezda. Lateralni dio prednje površine bubrege koji pripada gornjem polu u odnosu je sa slezenom, a medijalni sa želucem. Središnji dio je u odnosu s gušteračom. Donji pol bubrege je lateralno u kontaktu s *flexurom coli sinistrom*, a medijalno s intraperitonealno smještenim jejunumom(7). Što se tiče sintopskih odnosa stražnje površine, oni su na oba bubrege slični(2). Stražnja površina gornjeg pola bubrege je u odnosu s lumbalnim dijelom dijafragme (7). Središnji dio je idući od medijalno prema lateralno u kontaktu s *musculusom psoasom majorom*, *quadratusom lumborumom* i s *musculusom transversusom abdominis*(1). Gornji pol desnog bubrege nalazi se ispred XII rebra, a lijevog ispred XI i XII rebra. Facies posterior je također i u kontaktu sa subkostalnim živcima i žilama te *nervusom iliohypogastricusom* i *ilioinguinalisom*(7).

U irigaciji bubrege sudjeluje *arteria renalis*, lateralna grana abdominalne aorte (7). Iz aorte izlazi u visini I i II lumbalnog kralješka, inferiorno u odnosu na *arteriu mesentericu inferior*(1,7). Lijeva renalna arterija smještena je nešto kranijalnije u odnosu na desnu renalnu arteriju koja prolazi stražnjom stranom *vene cave inferior*. Idući prema hilusu, renalne arterije se prvo granaju u segmentalne grane, a potom i u interlobarne te interlobularne grane unutar samog bubrege(1). Bubrege inervira plexus coeliacus čija su simpatička vlakna porijekom iz

torakalnog dijela truncusa sympathicus, a nervus vagus daje parasimpatička vlakna. Limfna drenaža bubrega odvija se putem lateralnih aortalnih limfnih čvorova. Bubrežne i nadbubrežne žlijezde okružene su masnim tkivom i vezivom, a površinu bubrega pokriva capsula fibrosa(1).

1.2 Histologija bubrega

Po svojoj histološkoj građi, bubrežna žlijezda(2). Sustav tubula zove se i sustav bubrežnih kanalića. Sustav bubrežnih kanalića koje čine proksimalni zavijeni kanalić, tanki i debeli krak Henleove petlje i distalni zavijeni kanalić skupa s bubrežnim tjelešcem čine nefron, osnovnu funkcionalnu jedinicu bubrega. Bubrežno tjelešce čini glomerul kao skup krvnih kapilara i Bowmanova čahura koja se sastoji od dvostruke epitelne stijenke. Visceralni ili unutarnji list izravno obavlja kapilare, a parijetalni je takozvani vanjski list (4). Bowmanova čahura građena je od jednoslojnog pločastog epitela(2). Proksimalni zavijeni kanalić je kubičnog ili niskog cilindričnog epitela. Glavna funkcija mu je apsorpcija aminokiselina i glukoze, Na, Cl i vode iz glomerularnog filtrata (4). Henleova petlja ima 4 glavna dijela: debeli dio silaznog kraka, tanki dio silaznog kraka, tanki dio uzlaznog kraka i debeli dio uzlaznog kraka. Njena uloga je zadržavanje vode u tijelu. Distalni zavijeni kanalić je obložen jednoslojnim kubičnim epitelom te apsorbira Na i radi izmjenu iona(2,4). Sabirne cjevčice i cijevi nastavljaju se na distalne kanaliće te ih oblaže kubični do cilindrični epitel, a služe koncentriranju mokraće(4).

1.3 Karcinomi bubrega

Tumori koji zahvaćaju bubrege dijele se na benigne i maligne, međutim benigni tumori kao što su kortikalni papilarni adenomi nemaju veći klinički značaj. Više od 90% tumora bubrega čine, gledano po patohistološkoj građi, karcinomi i to najčešće karcinom bubrežnih stanica (RCC). Više od 85% karcinoma čini karcinom svijetlih stanica, a ostali oblici su papilarni karcinom, kromofobni karcinom te karcinom sabirnih kanalića bubrega (8,9).

1.3.1 Epidemiologija karcinoma bubrega

Stopa incidencije karcinoma bubrega značajno se razlikuje u cijelom svijetu s mnogo višim stopama u Sjevernoj Americi i Europi u odnosu na Aziju, Južnu Ameriku i Afriku. U SAD-u je karcinom bubrega na šestom mjestu obolijevanja od karcinoma i kod muškaraca i žena. Stopa obolijevanja, ali i smrtnosti je duplo veća kod muškaraca u odnosu na žene. Stope incidencije karcinoma bubrega rastu zadnja tri desetljeća više od 2% godišnje i to više u crne rase nego bijele. Veća incidencija zabilježena je u industrijaliziranim zapadnim zemljama u usporedbi s manje razvijenim zemljama(10,11). U Republici Hrvatskoj, karcinom bubrega čini 3% svih zloćudnih tumora što znači da incidencija iznosi 9/100.000. Sve je više u porastu takozvano slučajno otkrivanje raka bubrega zbog sve veće primjene slikovnih metoda (ultrazvuk, CT, MR) (8).

1.3.2 Etiologija karcinoma bubrega

Glavni čimbenici koji se povezuju s nastankom karcinoma bubrega su pušenje, debljina i arterijska hipertenzija. Također, važni čimbenici su i konzumacija alkohola te manjak fizičke

aktivnosti. Prema nekim provedenim istraživanjima, u vezu s nastankom karcinoma bubrega dovode se i dijabetes, posljednji stadij zatajenja bubrega, bubrežna policistična bolest, dugotrajna hemodijaliza, upotreba nekih lijekova kao što su aspirin i statini, ali i okolišni čimbenici. Dokazani su i nasljedni oblici karcinoma bubrega koji se javljaju u sklopu nekih sindroma, a najčešći je von Hippel-Lindau sindrom (8,10).

1.3.3 Klinička slika karcinoma bubrega

Glavni znakovi i simptomi koji se javljaju čine takozvani trijas simptoma i uključuju hematuriju, bol u trbuhu i palpabilnu masu u abdomenu. Međutim, trijas se javlja u samo 6-10 % bolesnika i obično ukazuje na agresivnost tumora i progresiju bolesti. Drugi simptomi uključuju gubitak tjelesne mase, vrućicu, anemiju i varikokelu. Tumor se u današnje vrijeme najčešće otkrije kao slučajni nalaz prilikom različitih radioloških pretraga. Naime, zahvaljujući široko rasprostranjenosti primjene radioloških postupaka (CT, UZV, MR), sve češće se karcinom bubrega otkriva slučajno odnosno prilikom kliničke evaluacije drugih medicinskih stanja. Sve veći broj slučajno otkivenih malignih tumora znatno je pridonio poboljšanju petogodišnjeg preživljenja bolesnika s karcinomom bubrežnih stanica. U sklopu kliničke slike javlja se i paraneoplastički sindrom koji uključuje eritrocitozu, hiperkalcijemiju, Staufferov sindrom (nemetastatska jetrena disfunkcija), Cushingov sindrom, produljeno protrombinsko vrijeme i poremećaje funkcije jetre. Prisutan je kod 30% pacijenata. Često se javlja anemija koja je najčešće znak postojanja metastaza. Tumor se najčešće metastatski širi u pluća, limfne organe, jetru, kosti i mozak (8,12,13,14).

1.3.4 Dijagnostika karcinoma bubrega

U dijagnostici karcinoma bubrega prvo se kreće od uzimanja anamneze i fizikalnog statusa. Potom se najčešće uzima urin te se radi kompletna krvna slika s biokemijom. Daljnja evaluacija uključuje ultrazvučni pregled abdomena, radiografiju prsnog koša, CT abdomena i zdjelice. U slučaju sumnje na metastatsku bolest, obvezan je i CT prsnog koša. MRI se koristi u procjeni zahvaćenosti donje šuplje vene tumorom ili trombom. U tih bolesnika najčešće je potrebna i angiografija bubrega te scintigrafija kostiju (8,12).

1.3.5 Klasifikacija karcinoma bubrega

Klasifikacija i stupnjevanje, odnosno određivanje stadija karcinoma, prvi je korak nakon postavljanja dijagnoze malignog oboljenja bubrega. Važan je jer je jedan od najbitnijih čimbenika koji nam pomažu u odlučivanju o daljnjem liječenju, ali i zbog toga što nam daje uvid u postotak izlječenja. Definitivna dijagnoza se temelji na patohistološkom nalazu u okviru najnovije klasifikacije iz 2016. godine. Naime, ISUP (International Society of Urological Pathology) uveo je promjene u klasifikaciju karcinoma bubrega u odnosu na klasifikaciju SZO (Svjetske zdravstvene organizacije) iz 2004. godine zbog novih spoznaja o patologiji, epidemiologiji i genetici tumora (15,16,17).

Prema klasifikaciji iz 2004. godine, karcinome bubrega dijelimo na :

1. Svjetlostanični karcinom

2. Papilarni karcinom

3. Kromofobni karcinom

4. Karcinom sabirnih kanalića (Bellinijev tumor)

5. Medularni karcinom bubrega

6. Karcinom bubrega s Xp 11 translokacijom

7. Mucinozno-tubularni i karcinom vretenastih stanica

8. Karcinom bubrega udružen s neuroblastomom

9. Neklasificirani karcinomi bubreg (17).

Godine 2016., uvedena je Vancouverska histološka klasifikacija karcinoma bubrega s izmjenama u odnosu na onu iz 2004. godine koje se baziraju na citoplazmatskim promjenama, građi tumora i povezanosti s nekim bubrežnim oboljenjima te posebnim promjenama u genomu.

Najnovija podjela razvrstava karcinome bubrega na :

1. Svjetlostanični karcinom

2. Multilokularni cistični karcinom niskog malignog potencijala

3. Papilarni bubrežni karcinom

4. Hereditarnu lejomiomatozu povezanu s bubrežnim karcinomom

5. Kromofobni bubrežni karcinom

6. Karcinom sabirnih kanalića (Bellinijev karcinom)

7. Medularni karcinom bubrega

8. Karcinom bubrega s translokacijom MIT faktora

9. Karcinom bubrega s insuficijentnom sukcinat dehidrogenazom

10. Mucinoznobubularni karcinom i karcinom vretenastih stanica

11. Tubulocistični karcinom bubrega

12. Stečena cistična bolest bubrega udružena s bubrežnim karcinomom

13. Svjetlostanični papilarni karcinom bubrega

14. Neklasificirani karcinom bubrega

15. Papilarni adenom

16. Onkocitom (17).

U određivanju stupnja (gradusa) karcinoma, još uvijek se koristi stupnjevanje po Fuhrmanu gdje gledamo veličinu jezgre, promjene u građi jezgre i građi kromatina .

Tablica 1. Stupnjevanje diferencijacije tumorskih stanica karcinoma bubrega prema Fuhrmanu (modificirano prema 17).

FUHRMAN	Morfologija i veličina jezgre	Jezgrica
Stupanj 1	Okrugla uniformna jezgra, veličine 10mm	odsutna
Stupanj 2	Blago nepravilni obrisi jezgre, do 15 mm	Mala, vidljiva na povećanju od 40X
Stupanj 3	Umjereno do znatno nepravilni obrisi, veličine 20 mm	Istaknuta, vidljiva na povećanju od 10X
Stupanj 4	Bizarna, često multilobularna jezgra, >20mm	Velika i vidljiva, prisutne nakupine kromatina

Iskustvo patologa pokazalo je da u boljem gradiranju može pomoći veličina i oblik jezgrice pa se u nalazima navodi novi ISUP/ WHO način određivanja stupnja tumora. (tablica 2).

Ova dva sustava stupnjevanja tumora prognostički su povezana samo sa svjetlostaničnim i papilarnim karcinomima te se u praksi kod njih samo i određuju.

Tablica 2. Stupnjevanje diferencijacije tumorskih stanica karcinoma bubrega prema ISUP/WHO (modificirano prema 16).

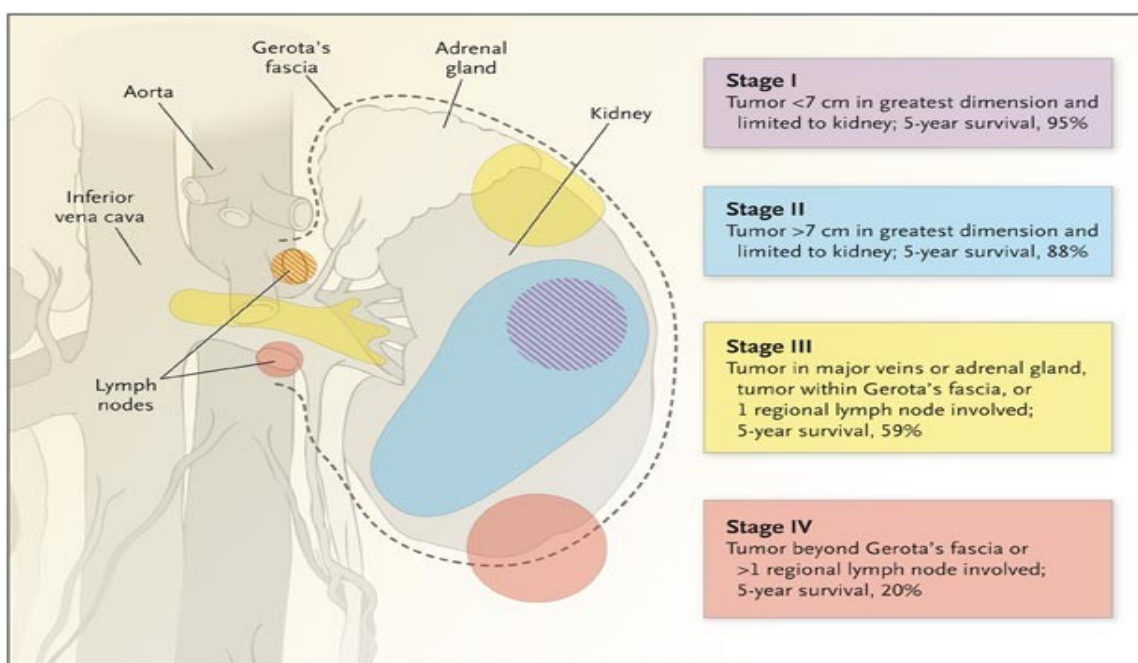
ISUP/ WHO	Morfologija i veličina jezgrice
Stupanj 1	Jezgrice u tumorskim stanicama su nevidljive ili male bazofilne na povećanju od 400x
Stupanj 2	Jezgrice su dobro vidljive na povećanju od 400 x, ali neprimjetne na povećanju od 100 x
Stupanj 3	Jezgrice su jasno vidljive na povećanju od 100 x
Stupanj 4	Tumorske stanice pokazuju izraziti polimorfizam jezgara i / ili se nalazi bilo koji postotak sarkomatoidne i/ili rabdoidne dediferencijacije

Usporedno s novom histološkom klasifikacijom i novim stupnjevanjem, promijenilo se i određivanje stadija bolesti koji je jedan od najvažnijih kliničkopatoloških pokazatelja prognoze. Najčešće korištena klasifikacija u određivanju stadija bolesti je TNM klasifikacija (tablica 3). Ona nam daje uvid u veličinu tumora, invaziju okolnih struktura i prisutnost metastaza.

Tablica 3. TNM klasifikacija karcinoma bubrega (modificirano prema 15).

<i>Kategorija</i>	<i>Opis</i>
<i>Primarni tumor (T)</i>	
T1	tumor najvećeg promjera 7 cm ili manje, ograničen na bubreg
T1a	tumor najvećeg promjera 4 cm ili manje, ograničen na bubreg
T1b	tumor najvećeg promjera više od 4 cm, ali ne više od 7 cm, ograničen na bubreg
T2	tumor najvećeg promjera više od 7 cm, ograničen na bubreg
T3	tumor ograničen na Gerotinu fasciju
T3a	tumor se širi i zahvaća istostranu nadbubrežnu žlijezdu ili perirenalno masno tkivo i/ili bubrežni sinus
T3b	tumor se širi u bubrežnu venu ili njezine segmentalne ogranke, ili donju šuplju venu ispod razine ošita
T3c	tumor se širi u donju šuplju venu iznad razine ošita
T4	tumor se širi izvan Gerotine fascije
<i>Regionalni limfni čvorovi (N)</i>	
N0	bez metastaza u područne limfne čvorove
N1	metastaza u jednom područnom limfnom čvoru
N2	metastaza u više od jednog područnog limfnog čvora
NX	nije moguća procjena područnih limfnih čvorova
<i>Udaljene metastaze (M)</i>	
M0	ne nalazi se udaljenih metastaza
M1	udaljena metastaza
MX	nije moguća procjena udaljenih metastaza

Stadij karcinoma bubrega je najbitniji prognostički čimbenik. U stadiju 1, tumor je manji od 7 cm i lokaliziran je samo u bubregu. U stadiju 2 veći je od 7 cm, međutim i dalje je lokaliziran samo u bubregu. U stadiju 3 tumor može zahvatiti i Gerotinu fasciju te jednu regiju limfnih čvorova. U stadiju 4, tumor se širi izvan Gerotine fascije i zahvaća više od jedne regije limfnih čvorova (slika 1) (18).



Slika 1. Stadiji karcinoma bubrega (18)

1.3.6 Liječenje karcinoma bubrega

Osnovu liječenja karcinoma bubrega čini operacijsko liječenje. Najčešće se primjenjuje radikalna nefrektomija gdje se uklanja bubreg, perirenalno masno tkivo unutar Gerotine

fascije skupa s istostranom nadbubrežnom žlijezdom i regionalnim limfnim čvorovima. Rjeđe se radi parcijalna nefrektomija .

Osim kirurške terapije, koristi se i radioterapija i medikamentozna terapija. Radioterapija se međutim uglavnom primjenjuje nakon radikalne nefrektomije i kao paliјativno liječenje metastatskih procesa (1) .

Od medikamentozne terapije koristi se hormonska terapija, kemoterapija, imunoterapija i takozvana ciljana terapija. Hormonska i kemoterapijska sredstva imaju jako malo učinka na bubrežne karcinome. Najviše se proučavao učinak vinblastina i floksuridina čije se djelovanje pokazalo dosta kratkotrajno i neučinkovito.

Od imunoterapijskih lijekova, najbolje djelovanje je pokazala kombinacija ipilimumaba i nivolumaba jer se postigla trajna remisija kod većeg postotka pacijenata (19).

Ciljana terapija podrazumijeva lijekove koji djeluju na angiogenezu tj. koji djeluju na TGF i VEGF receptore. To su prvenstveno sunitinib i sorafenib (1).

2 Svrha rada

Svrha ovog diplomskog rada je pobliže opisati hereditarne oblike karcinoma bubrega odnosno sindrome unutar kojih se javljaju, međusobno ih usporediti te se osvrnuti na njihovu etiologiju, kliničku sliku, liječenje i prognozu.

3 Pregled literature na zadanu temu (Hereditarni oblici karcinoma bubrega)

Hereditarne oblike karcinoma bubrega (RCC) čine heterogeni poremećaji koji se sastoje od različitih nasljednih sindroma (tablica 4). Svaki od tih nasljednih poremećaja ima specifičnu genetsku/molekularnu bazu, karakterističnu histologiju i genetske značajke. Rizični čimbenici za nastanak karcinoma bubrežnih stanica (RCC) su pušenje, pretilost, hipertenzija, ali i genetski faktori koji mogu sudjelovati u patogenezi karcinoma. (5,20).

Nasljedni oblici karcinoma bubrega(RCC) čine 3–5% od svih karcinoma bubrega. Prepoznavanje i dijagnosticiranje, važno je za pacijente i njihovu obitelj zbog kliničke slike i posljedica koju bolest može ostaviti. Hereditarni oblici najčešće su bilateralni, multifokalni i mogu se javiti u ranoj životnoj dobi. Nasljeđuju se najčešće autosomno dominantno, ali ponekad mogu nastati i de novo (20, 21).

Tablica 4. Pregled nasljednih hereditarnih oblika RCC (modificirano prema 20).

SINDROM	NASLJEĐIVANJE	GEN	RIZIK NASTANKA RCC	HISTOLOŠKI PODTIPOVI
Von Hippel-Lindau	AD	VHL	70%	Svijetlostanični RCC
Birt Hoge-Dube syndrome	AD	FLCN	25%	
Tip 1 hereditarnog papilarnog karcinoma	AD	MET	Povećani rizik	Papilarni tip 1 RCC
Hereditarna lejomiomatoza i karcinom bubrežnih stanica	AD	FH	15%	Papilarni tip 2 RCC
RCC povezan sa sukcinatdehidrogenazom	AD	SDH SDHD SDHC SDHA	Povećani rizik(više od 70%)	Svijetlostanični RCC
Translokacije na kromosomu 3	kromosomski	Kromosom 3	5-35%	Papilarni RCC
BAP 1 mutacije povezane s RCC	AD	BAP 1	Povećani rizik	Svijetlostanični RCC

AD=autosomno dominantno

3.1 Von Hippel-Lindau sindrom

Von Hippel-Lindau sindrom je autosomno dominantna bolest koja nastaje kao rezultat mutacije zametne loze u VHL tumorsupresorskom genu koji je lociran na kromosomu 3p21-26. Učestalost je 1/36 000- 52 000 rođenih u svijetu. Kod pacijenata s ovom bolešću, znatno je povećan rizik nastanka visceralnih cisti i tumora. Lezije tipične za VHL bolest uključuju ciste, hemangioblastome mrežnice i središnjeg živčanog sustava, karcinom bubrežnih stanica(RCC) , feokromocitom, neuroendokrine tumore gušterače, serozne cistadenome gušterače i tumore endolimfatičkog kanala (ELTs). U 70% bolesnika, javljaju se hemangioblastomi mrežnice i središnjeg živčanog sustava te RCC. Tumori bubrega su obostrani i multipli. U 20 % bolesnika javljaju se feokromocitomi, 10% neuroendokrini tumori gušterače te 5-10 % bolesnika čine tumori endolimfatičkog kanala. Ciste najčešće zahvaćaju gušteraču, jetru, bubreg. Cistadenomi zahvaćaju u većini slučajeva nadsjemenik (20,22). VHL gen dio je kompleksa koji čine tri proteina: elongin B, elongin C i Cullin 2 (CUL 2). Ovaj multiproteinski kompleks odgovoran je za ubikvitinaciju i razgradnju podjedinica faktora induciranih hipoksijom (HIF) 1 i 2. Inaktivacijom VHL tumorsupresorskog gena i gubitkom funkcije proteinskog sustava, dolazi do akumulacije HIF gena s posljedičnom aktivacijom tumorogenih faktora: vaskularnog endotelijalnog faktora rasta(VEGF) i trombocitnog čimbenika rasta (TGF) (22, 23).

3.1.1 Hemangioblastomi u sklopu VHL sindroma

Hemangioblastomi su benigne vaskularne neoplazme središnjeg živčanog sustava. Pacijenti s VHL sindromom često razvijaju hemangioblastome mrežnice, malog mozga, a rjeđe leđne i produljene moždine. Najčešće se javljaju oko 30.godine, međutim, mogu se javiti i znatno ranije. Kod zahvaćenosti malog mozga, prezentiraju se najčešće glavoboljom, mučninom i povraćanjem. Hemangioblastomi mrežnice, javljaju se najčešće između 22. i 26. godine. Često su prva manifestacija VHL bolesti. Hemangioblastomi leđne i produljene moždine javljaju se mnogo rjeđe nego u malom mozgu i najčešće se javljaju multiplo. Liječenje je kirurško, a kod zahvaćenosti mrežnice i krioterapija te fotokoagulacija (22).

3.1.2 Bubrežne ciste i karcinom bubrežnih stanica (RCC) u sklopu VHL bolesti

Bubrežne lezije su najčešća manifestacija VHL bolesti, a većina pacijenata razvija višestruke bilateralne tumore. Karcinom bubrežnih stanica u sklopu VHL bolesti, javlja se najčešće oko 40.godine, ali postoje i slučajevi kad je zabilježen u dobi od 16 godina. RCC je najčešći uzrok smrti kod VHL bolesti. Pacijenti mogu razviti i metastatsku bolest pogotovo u plućima, kostima i jetri (22).

3.1.3 Feokromocitom i paragangliom

To su novotvorine autonomnog živčanog sustava koje se rijetko javljaju u općoj populaciji, ali se javljaju čak kod 1/5 bolesnika s VHL bolesti. Simptom je najčešće arterijska

hipertenzija zbog povećane proizvodnje katekolamina. U sklopu VHL bolesti, javljaju se u mlađoj životnoj dobi u odnosu na bolesnike s nesindromskim oblikom. (22)

3.1.4 Lezije gušterače

Najčešće lezije gušterače u sklopu VHL bolesti su ciste u parenhimu gušterače, serozni cistadenomi i neuroendokrini tumori. Sve lezije su najčešće asimptomatske osim kad dolazi do pritiska na okolne strukture. Tada je najčešći simptom bol u truhu. (22)

3.1.5 Tumori endolimfatičkog kanala

Oko 10-15% pacijenata s VHL bolesti razvije ovaj oblik tumora. Nastaje uslijed deficijencije VHL gena zbog čega dolazi do stanične proliferacije duž epitela endolimfatičkog kanala. Tumor se razvija unutar temporalne kosti s tendencijom širenja u stražnju lubanjsku jamu (22).

3.2 Birt -Hogg -Dube syndrome

Predstavlja autosomno dominantni tumorski sindrom koji uzrokuju mutacije FLCN gena (folliculin-encoding gene). Ovaj gen daje upute za sintezu proteina folikulina. Funkcija folikulina je nepoznata, ali se pretpostavlja da djeluje kao tumorsupresorski gen. Mutacija u FLCN genu utječe na sposobnost folikulina da ograniči rast i podjelu stanica što dovodi do nekontroliranog rasta i formiranja tumora(21,24) .

Karakteriziraju ga multipli fibrofolikulomi prvenstveno po licu, plućne ciste i pneumotoraks, karcinom bubrežnih stanica(RCC) i kolorektalni karcinomi. Rizik pojave RCC je manji nego kod VHL bolesti i iznosi oko 25% (21). Podtipovi RCC koji se javljaju u sklopu ovog sindroma su: onkocitom, kromofobni RCC, hibridni kromofobni RCC, svijetlostanični RCC i papilarni RCC (tablica 5).

Tablica 5. Bubrežne neoplazije u sklopu Birt–Hogg-Dube sindroma (modificirano prema 25).

Tumor bubrega	Učestalost (%)	
	Opća populacija	Pacijenti s BHD
onkocitom	2-3	5
kromofobni RCC	<5	34
hibridni kromofobni RCC	<1	50
svijetlostanični RCC	70-75	9
papilarni RCC	10-15	2

Onkocitomi su jedini benigni tumori povezani s BHD sindromom. Čine 5% bubrežnih tumora u sklopu BHD sindroma. Nastaju iz interkaliranih stanica bubrežnih kanala u kori bubrega.

Kromofobni oblik RCC čini 34% bubrežnih tumora u BHD sindromu. Kao i onkocitomi, razvijaju se također iz interkaliranih stanica u kori bubrega. Klinički, ovaj tip tumora zna biti dosta agresivan i veći od 7 cm s čestim kalcifikacijama.

Hibridni kromofobni RCC – onkocitom čini 50% bubrežnih tumora u BHD sindromu te se javlja u 10-12% bolesnika s sporadičnim kromofobnim RCC. Nasljedni oblik je manje agresivan u odnosu na sporadični.

Svijetlostanični RCC čini 70-75% sporadičnih RCC, ali se javlja kod samo 9% bubrežnih tumora u sklopu BHD sindroma. Najčešće je egzofitičan i heterogen, pogotovo ako je veći od 3 cm. Cistični oblici ovog tumora mogu sadržavati serozni ili hemoragični materijal. Najčešće brzo rastu i imaju dosta agresivan karakter, ali neki mogu sporo rasti slično onkocitomima.

Papilarni RCC čini 10-15% sporadičnih RCC te 2% renalnih tumora u sklopu BHD sindroma. Rjeđe se javljaju u sklopu ovog sindroma u odnosu na opću populaciju. Lezija nastaje iz kore bubrega te može biti heterogena ako se radi o tumorskim krvarenjima, nekrozi ili cističnoj degeneraciji. Manje je agresivan od karcinoma svijetlih stanica RCC (25).

3.3 Tip 1 hereditarnog papilarnog karcinoma

Predstavlja obiteljski sindrom koji nastaje u sklopu karcinoma bubrega. Nasljeđuje se autosomno dominantno. Karakterizira ga predispozicija za razvijanje bilateralnih i multifokalnih papilarnih tumora. Nastaje zbog mutacije zametne linije u MET protoonkogenu (7q31) koji kodira receptor tirozin kinaze osjetljiv na faktor rasta hepatocita.

Dijagnoza se postavlja najčešće na temelju pozitivne obiteljske anamneze papilarnih karcinoma bubrežnih stanica i može se potvrditi detekcijom mutacije zametne linije u MET genu. Liječenje najviše ovisi o stadiju karcinoma u trenutku postavljanja dijagnoze. Od 2006. godine sorafenib, inhibitor protein kinaze, koristi se kao druga linija liječenja karcinoma bubrežnih stanica u uznapredovaloj fazi (21,26).

3.4 Hereditarna lejomioatoza i karcinom bubrežnih stanica

Hereditarna lejomioatoza povezana s karcinomom bubrežnih stanica je autosomno dominantna bolest koja ima tri glavne kliničke manifestacije:

- multiple kožne pilolejomiome koje karakteriziraju papule i noduli na koži,
- multiple uterine lejomioime koji se u većine bolesnika moraju kirurški odstraniti,
- rano nastali tip 2 papilarnog karcinoma bubrežnih stanica koji ima sklonost ranom metastaziranju (21,27).

Incidencija iznosi 1 na 200 000. Dolazi do mutacije gena za fumarathidratazu (FH) koja kodira enzim trikarboksilne kiseline koja katalizira pretvorbu fumarata u malat.

Klinički kriteriji za postavljanje dijagnoze HLRCC uključuju jedan od ovih patoloških entiteta: histološki potvrđene kožne pilolejomiome, kirurško odstranjivanje uterinih lejomioima prije 40.godine, tip 2 papilarnog karcinoma bubrežnih stanica dijagnosticiran prije 40.godine ili pozitivnu obiteljsku anamneza u najužem obiteljskom krugu srodnika s nekom od ovih karakteristika. RCC u sklopu ovog sindroma, najčešće je dosta agresivan tumor s metastazama koji se javlja najčešće oko 40. godine stoga je potreban godišnji nadzor ultrazvukom ili MR-om kod ugroženih skupina (21,27)

3.5 RCC povezan s sukcinatdehidrogenazom

Sukcinat dehidrogenaza je tetramerni enzim koji pretvara sukcinat u fumarat u ciklusu limunske kiseline. Sadrži 4 podjedinice, SDHA, SDHB, SDHC i SDHD. Stanični nedostatak SDH, povezan je s različitim tipovima tumora uključujući feokromocitome/paragangliome,

gastrointestinalne stromalne tumore i rjeđe, RCC. Nedostatak SDH u organizmu dovodi do akumulacije sukcinata u citosolu i njegovih naknadnih onkogenih učinaka uzrokovanih inhibicijom hipoksije inducibilnog faktora (HIF) te indukcijom hipermetilacije na razini genoma (28).

Učestalost ovog oblika karcinoma iznosi 0,05-0,2% od ukupnog broja svih RCC. Rizik za njegov razvoj nije definiran, ali se pretpostavlja da iznosi 10-15%. Screening pomoću MRI metode, može se kombinirati jednom do dva puta godišnje skupa sa screeningom za feokromocitom/paragangliom. Unutar ove skupine karcinoma, najčešće dolazi do bialelnog gubitka SDHB podjedinice, dok je bialelni gubitak SDHA podjedinice mnogo rjeđi. Predstavlja rijetki oblik karcinoma bubrega koji je u većini slučajeva multifokalan. Metastaze su rijetke, ali se mogu pojaviti kod neopserviranih oblika (21, 29).

3.6 Translokacije na kromosomu 3

Translokacije na kromosomu 3 su rijetke, ali je dokazana povezanost nastanka RCC u nekim slučajevima. Kod pacijenata kod kojih je dokazana translokacija na ovom kromosomu putem prenatalne dijagnostike, a nema pozitivne obiteljske anamneze RCC, male su šanse da će se i razviti u budućnosti(21).

3.7 BAP1 mutacije povezane s RCC

BAP1 je enzim smješten na kratkom kraku kromosoma 3(3p21.1). Ima funkciju tumorsupresorskog gena koji regulira ciljne gene u kontroli staničnog ciklusa, stanične diferencijacije i popravka oštećene DNA (30).

Mutacija BAP 1 gena nasljeđuje se autosomno dominantno. Oboljeli pojedinci naslijede jedan nefunkcionalni alel BAP 1, dok se preostali funkcionalni kasnije inaktivira. Ove mutacije povećavaju rizik za nastanak nekih tumora i to ponajviše Spitzovog tumora, uvealnog melanoma, kožnog melanoma, mezotelioma i karcinoma bubrežnih stanica(RCC). Prognoza je dosta loša kod karcinoma bubrežnih stanica, uvealnog karcinoma i kožnog melanoma (31). Kod pozitivne obiteljske anamneze BAP 1 mutacija povezanih s nastankom RCC, najbolji je godišnji screening metodom MRI u svrhu rane detekcije(21).

3.8 Ostala stanja povezana s hereditarnim RCC

Opisano je još nekoliko bolesti čija se prisutnost povezuje s nastankom karcinoma bubrežnih stanica. Jedna od njih je i tuberozna skleroza, međutim najčešće lezije bubrega u sklopu ove bolesti su angiomiolipomi. Mutacije VHL, SDHx i FH čine predisponirajuće faktore nastanka karcinoma bubrežnih stanica i feokromocitoma. Cowden sindrom ili hamartomski tumorski sindrom dovodi se u svezu s povećanom incidencijom karcinoma bubrežnih stanica(21).

4 Rasprava

Nasljedni oblici karcinoma bubrega procjenjuju se na 3-5% svih oblika karcinoma bubrega. Deset sindroma povezuje se s nastankom karcinoma bubrežnih stanica(RCC). Pacijenti s tim naslijeđenim oblicima sindroma najčešće u ranijoj životnoj dobi obole od karcinoma (21).

Karcinomi bubrega imaju dosta oskudnu simptomatologiju. Kod malog postotka pacijenata javlja se trijas simptoma karakterističan za ovu bolest: hematurija, bol u truhu i palpabilna abdominalna masa. Simptomi se najčešće javljaju već u uznapredovaloj bolesti što ukazuje i na stupanj progresije bolesti i agresivnosti karcinoma. Zahvaljujući sve većoj primjeni radioloških postupaka(CT, UZV i MR), prisutna je sve ranija detekcija karcinoma bubrega što omogućuje otkrivanje bolesti u sve ranijim stadijima. Samim time, poboljšava se stupanj izlječenja.

Identifikacija gena povezanih s nasljednom osjetljivošću za razvoj raka bubrežnih stanica dovela je do znatno povećanog razumijevanja patogeneze tumora bubrega. Budući da su mutacije u svakom genu povezane sa specifičnim patohistološkim vrstama raka bubrega, ispitivanje sporadičnih i nasljednih skupina karcinoma bubrežnih stanica omogućilo je preciznije definiranje svakog od njih, čime je poboljšano naše razumijevanje tumora bubrega i povezanih sindroma osjetljivosti na rak. Liječnici sve više prepoznaju bolesnike sa sindromom osjetljivosti na razvoj tumora koji su nasljedni, uključujući i karcinom bubrega te ih ranije upućuju na specijalističku procjenu. Sve to dovodi do poboljšanja kliničkih ishoda s novim medicinskim smjernicama za liječenje. Osnovu liječenja i dalje čini operacijsko liječenje. Uz operacijsko liječenje, koriste se radioterapija i medikamentozna terapija međutim zasada bez zadovoljavajućih ishoda. Ova nova saznanja o biologiji nasljednih tumora su dovela do prepoznavanja aberantnih aktiviranih puteva razvoja i progresije bolesti,

tako da se novi lijekovi protiv raka mogu na odgovarajući način usmjeriti na svaki podtip raka bubrega (21). Novija istraživanja ukazuju da se obiteljski RCC obično nasljeđuje autosomno dominantnim načinom, iako naslijeđeni RCC može biti prisutan bez relevantne obiteljske povijesti. Identificiran je niz familijarnih RCC sindroma. Sumnja na familijarni nesindromni RCC postoji kada je više od dva srodnika pogođeno nedostatkom sindromskih značajki, iako nedostaju jasni dijagnostički kriteriji. Mlađa dob u početku i bilateralni / multicentrični tumori su prepoznata svojstva koja bi trebala potaknuti molekularnu genetsku analizu. Nadzor kod osoba izloženih riziku od nasljednog RCC-a ima za cilj spriječiti morbiditet i smrtnost putem ranog otkrivanja tumora. Iako su smjernice za probir i kontrolu te liječenje nekih nasljednih sindroma karcinoma bubrega (npr. Von Hippel-Lindau bolest, Birt-Hogg-Dube sindrom, nasljedna leiomiomatoza) dobro definirane za rijetke uzroke nasljednog karcinoma bubrega (npr. mutacije BAP1 za zametnu liniju), postoje ograničene informacije o rizicima nastanka tumora tijekom života te za sada nema najprikladnijih modaliteta kontrole (20).

5 Zaključak

Dosada su u istraživanjima identificirani brojni obiteljski sindromi s prisutnošću karcinoma bubrežnih stanica, ali i nesindromski naslijeđeni oblici karcinoma bubrežnih stanica. Glavne mjere prevencije smanjenja morbiditeta i mortaliteta kod osoba izloženih riziku nastanka karcinoma bubrežnih stanica su redovite kontrole u svrhu otkrivanja tumora u najranijem stadiju kad se još kirurški mogu ukloniti.

6 Sažetak

Karcinomi bubrega su maligne novotvorine od kojih je najčešći karcinom bubrežnih stanica(RCC). Zadnja tri desetljeća, stope incidencije rastu 2% na godišnjoj razini. Najvažniji čimbenici rizika za nastanak karcinoma bubrega su pušenje, pretilost i hipertenzija. U patogenezi nastanka RCC mogu sudjelovati i genetski faktori. Poznato nam je oko desetak sindroma kod kojih se kao posljedica obolijevanja javlja i RCC. Nasljeđuju se najčešće autosomno dominantno i kod njih RCC nastaje u ranijoj životnoj dobi. Najčešći hereditarni oblici karcinoma bubrega su: Von-Hippel-Lindau sindrom, Birt –Hogg –Dube syndrome, tip 1 hereditarnog papilarnog karcinoma, hereditarna lejomijomatoza i karcinom bubrežnih stanica, RCC povezan sa sukcinat dehidrogenazom, translokacije na kromosomu 3 i BAP1 mutacije povezane s RCC. Liječenje uključuje operacijski pristup,ali i medikamentozno liječenje i radioterapiju.

Ključne riječi:karcinomi bubrega, karcinom bubrežnih stanica, hereditarni oblici karcinoma bubrega

7 Summary

Kidney carcinomas are malignant neoplasms, most common of which is renal cell carcinoma (RCC). For the last three decades, incidence rates have risen by 2% on an annual basis. The most important risk factors for kidney cancer are smoking, obesity and hypertension. Gene factors can also be involved in the pathogenesis of RCC. About ten of the syndromes are known to us and RCC is the result of the illness. Inheritance is most often autosomal dominant and RCCs occur in earlier ages. The most common hereditary forms of kidney cancer are: Von-Hippel-Lindau syndrome, Birt-Hogg-Dube syndrome, Type 1 hereditary papillary cancer, hereditary leiomyomatosis and renal cell carcinoma, RCC associated with succinate dehydrogenase, translocation to chromosome 3 and BAP1 mutations associated with RCC. Treatment includes an operational approach as well as medical treatment and radiotherapy.

Key words: kidney cancers, renal cell carcinoma, hereditary forms of kidney cancer

8 Literatura

1. Fučkar Ž i sur. Urologija II. (specijalni dio). Rijeka: Medicinski fakultet Sveučilišta u Rijeci;2013.,63-100.
2. Križan Z. Kompendij anatomije čovjeka. 3.izd. 3.dio. Pregled građe grudi, trbuha, zdjelice, noge i ruke: za studente opće medicine i stomatologije. Zagreb:Školska knjiga;1997.
3. Guyton AC, Hall JE. Medicinska fiziologija-udžbenik. Zagreb:Medicinska naklada; 2012.303-19.
4. Junqueira LC, Carneiro J. Osnove histologije. Zagreb:Školska knjiga;2006.838-99.
5. Cairns P. Renal Cell Carcinoma. CancerBiomark 2011;9(1-6):461–73.
6. Ćorić M, Galešić-Ljubanovac D. Bolesti bubrega i mokraćnog sustava u: Damjanov I, Seiwerth S, Jukić S, Nola M. Patologija. Zagreb:Medicinska naklada;2014.529-66.
7. Richard LD et al. Gray's anatomy for students. Philadelphia: Elsevier;2019.374-80.
8. Vrdoljak E. i sur. Klinička onkologija.Zagreb:Medicinska naklada;2013.143-46.
9. Kumar V et al. Robbins Basic Pathology.Philadelphia:Elsevier;2012.547-9.
10. Tannir NM. Renal cell carcinoma. New York: Oxford American oncology library; 2014.9-19.
11. Oya M. Renal Cell Carcinoma. Tokyo: Springer;2017.1-19.
12. Jameson JL et al. Harrison's Principles of Internal Medicine. New York:McGraw Hill Education;2015.616-19.
13. Milostić K, Saratlija Novaković Ž. Tumori bubrega. Medicus:2015;25(1):33-38.
14. <https://www.cancer.org/cancer/kidney-cancer/detection-diagnosis-staging/staging.html>
(Pristupljeno:28.05.2019.)
15. Mueller-Lisse UG et al. Staging of renal cell carcinoma. EurRadiol 2007;17:2268-77.

16. Guo J et al. Chinese guidelines on the management of renal cell carcinoma (2015 edition). *Ann Transl Med.* 2015 Nov; 3(19): 279.
17. Moch H, Cubilla AL, Humphrey PA, Reuter VE, Ulbright TM. The 2016 WHO Classification of Tumours of the Urinary System and Male Genital Organs-Part A:Renal, Penile, and Testicular Tumours. *Eur Urol.* 2016 Jul;70(1):93-105.
18. Cohen HT, McGovern FJ. Renal-cell carcinoma. *N Engl J Med.* 2005 Dec 8;353(23):2477-90.
19. Ljungberg B et al. European Association of Urology Guidelines on Renal Cell Carcinoma: The 2019 Update. May 2019 Volume 75, Issue 5, Pages 799–810.
20. Maher ER. Hereditary renal cell carcinoma syndromes: diagnosis, surveillance and management. *World J Urol.* 2018 Dec;36(12):1891-1898.
21. Haas NB, Nathanson KL. Hereditary Renal Cancer Syndromes. *Adv Chronic Kidney Dis.* 2014 Jan; 21(1):81-90
22. Hong B et al. Distinctive clinicopathological features of Von Hippel-Lindau-associated hereditary renal cell carcinoma: A single-institution study. *Oncol Lett.* 2019 May; 17(5): 4600–6.
23. Findeis-Hosey JJ, McMahon KQ, Findeis SK. Von Hippel-Lindau Disease. *J Pediatr Genet.* 2016 Jun;5(2):116-23.
24. <https://ghr.nlm.nih.gov/condition/birt-hogg-dube-syndrome#resources>
(Pristupljeno:28.05.2019.)
25. Gupta S et al. The ABCs of BHD: An In-Depth Review of Birth-Hogg-Dube-Syndrome *American Journal of Roentgenology.* 2017;209: 1291-6.
26. https://www.orpha.net/consor/cgi-bin/OC_Exp.php?Lng=GB&Expert=47044
(Pristupljeno:03.06.2019.)

27. Menko FH et al. Hereditary leiomyomatosis and renal cell cancer (HLRCC).Renal cancer risk, surveillance and treatment. *Fam Cancer*. 2014 Dec; 13(4): 637–644.
28. McEvoy CR et al. SDH deficient renal cell carcinoma associated with biallelic mutation in succinate dehydrogenase A:comprehensive genetic profiling and its relation to therapy response. *NPJ Precis Oncol*. 2018 Mar 20;2:9.
29. Gill AJ et al. Succinate Dehydrogenase (SDH)-deficient Renal Carcinoma: A Morphologically Distinct Entity. *Am J Surg Pathol*. 2014 Dec; 38(12): 1588–1602.
30. Masoomian B et al. Overview of BAP1 cancer predisposition syndrome and the relationship to uveal melanoma. Volume 30, Issue 2, June 2018, Pages 102-9.
31. Wi YC et al. Loss of Nuclear BAP1 Expression Is Associated with High WHO/ISUP Grade in Clear Cell Renal Cell Carcinoma. *J Pathol Transl Med*. 2018 Nov; 52(6): 378–85.

9 Životopis

Borna Grubišić rođena je 21.5.1993.godine u Splitu. Pohađala je OŠ fra Pavla Vučkovića u Sinju (2000-2008). Glazbenu osnovnu školu „Jakov Gotovac“, smjer klavir, pohađala je od 2001. do 2007. godine. Srednjoškolsko obrazovanje nastavila je u Gimnaziji Dinka Šimunovića u Sinju gdje je opći gimnazijski smjer završila s odličnim uspjehom. Godine 2012. upisala je Integrirani preddiplomski i diplomski sveučilišni studij medicine na Medicinskom fakultetu u Rijeci. Sudjelovala je u studentskim projektima u udruzi CROMSIC u sklopu Medicinskog fakulteta. Tijekom studija je radila za farmaceutsku tvrtku Solgar. Aktivno se služi engleskim i talijanskim jezikom.