

KUTANI ERITEMSKI LUPUS - KLASIFIKACIJA I KLINIČKO-PATOLOŠKA KORELACIJA

Marin, Kristina

Master's thesis / Diplomski rad

2019

Degree Grantor / Ustanova koja je dodijelila akademski / stručni stupanj: **University of Rijeka, Faculty of Medicine / Sveučilište u Rijeci, Medicinski fakultet**

Permanent link / Trajna poveznica: <https://um.nsk.hr/um:nbn:hr:184:541252>

Rights / Prava: [In copyright](#) / [Zaštićeno autorskim pravom.](#)

Download date / Datum preuzimanja: **2025-01-05**



Repository / Repozitorij:

[Repository of the University of Rijeka, Faculty of Medicine - FMRI Repository](#)



SVEUČILIŠTE U RIJECI
MEDICINSKI FAKULTET
INTEGRIRANI PREDDIPLOMSKI I DIPLOMSKI
SVEUČILIŠNI STUDIJ MEDICINA

Kristina Marin

KUTANI ERITEMSKI LUPUS – KLASIFIKACIJA I
KLINIČKO-PATOLOŠKA KORELACIJA

Diplomski rad

Rijeka, 2019

SVEUČILIŠTE U RIJECI
MEDICINSKI FAKULTET
INTEGRIRANI PREDDIPLOMSKI I DIPLOMSKI
SVEUČILIŠNI STUDIJ MEDICINA

Kristina Marin

KUTANI ERITEMSKI LUPUS – KLASIFIKACIJA I
KLINIČKO-PATOLOŠKA KORELACIJA

Diplomski rad

Rijeka, 2019.

Mentor rada: Izv.prof.dr.sc. Sandra Peternel, dr. med.

Diplomski rad ocjenjen je dana _____ u/na _____

_____, pred povjerenstvom u sastavu:

1. Prof.dr.sc. Marija Kaštelan, dr.med.

2. Prof.dr.sc. Ines Brajac, dr.med.

3. Prof.dr.sc. Srđan Novak, dr.med.

Rad sadrži 40 stranica, 12 slika, 1 tablica, 18 literaturnih navoda.

ZAHVALA

Zahvaljujem se mentorici izv.prof.dr.sc. Sandri Peternel na pomoći oko izbora teme, strpljenju, stručnim savjetima i uloženom vremenu pri izradi diplomskog rada.

Zahvaljujem se svojim prijateljima i kolegama koji su mi uljepšali ove godine studiranja.

Posebnu zahvalu upućujem svojoj obitelji na beskrajnoj ljubavi, podršci i povjerenju tijekom studiranja.

SADRŽAJ

1. UVOD.....	1
2. SVRHA RADA	3
3. EPIDEMIOLOGIJA KUTANOG ERITEMSKOG LUPUSA.....	4
4. PATOGENEZA KUTANOG ERITEMSKOG LUPUSA.....	5
5. KLASIFIKACIJE KUTANOG ERITEMSKOG LUPUSA.....	6
6. DIJAGNOSTIKA KUTANOG ERITEMSKOG LUPUSA.....	9
6.1 <i>Histopatološka pretraga bioptata kože</i>	9
6.2 <i>Direktna imunofluorescentna pretraga bioptata kože</i>	9
6.3 <i>Laboratorijski nalazi i serologija</i>	11
7. AKUTNI KUTANI ERITEMSKI LUPUS.....	13
8. SUBAKUTNI KUTANI ERITEMSKI LUPUS.....	17
9. KRONIČNI KUTANI ERITEMSKI LUPUS	20
9.1 <i>Diskoidni eritemski lupus</i>	20
9.2 <i>Eritemski lupus profundus (lupus panniculitis)</i>	24
9.3 <i>Chilblain (ozeblinski) eritemski lupus</i>	25
10. INTERMITENTNI KUTANI ERITEMSKI LUPUS (LUPUS TUMIDUS).....	26
11. BULOZNI ERITEMSKI LUPUS.....	29
12. LIJEČENJE	30
13. RASPRAVA.....	32
14. ZAKLJUČCI	34
15. SAŽETAK.....	36
16. SUMMARY.....	37
17. LITERATURA	38
18. ŽIVOTOPIS.....	40

POPIS SKRAĆENICA I AKRONIMA

ACE-I	inhibitori angiotenzin konvertirajućeg enzima
ACLE	engl. acute cutaneous lupus erythematosus; akutni kutani eritemski lupus
ANA	engl. Antinuclear antibodies; antinuklearna protutijela
ACR	American College of Rheumatology; Američko društvo za reumatologiju
BLE	engl. bullous lupus erythematosus; bulozni eritemski lupus
CLE	engl. cutaneous lupus erythematosus; kutani eritemski lupus
CCLE	engl. chronic cutaneous lupus erythematosus; kronični kutani eritemski lupus
CHLE	engl. chilblain lupus erythematosus; ozeblinski eritemski lupus
DIF	engl. direct immunofluorescence; direktna imunofluorescencija
DLE	engl. discoid lupus erythematosus; diskoidni eritemski lupus
HLA	engl. human leukocyte antigen; humani leukocitni antigen
HE	hematoksilin-eozin

ICLE	engl. intermittent cutaneous lupus erythematosus; intermitentni kutani eritemski lupus
INF- α	interferon α
LBT	engl. lupus band test
LE	lupus erythematosus; eritemski lupus
LEP/PLE	lupus erythematosus profundus
LET	lupus erythematosus tumidus
MHC	engl. major histocompatibility complex; kompleks tkivne podudarnosti
SCLE	engl. subacute cutaneous lupus erythematosus; subakutni kutani eritemski lupus
SLE	engl. systemic lupus erythematosus; sistemski eritemski lupus
SLICC	engl. Systemic Lupus Collaborating Clinics
TNF- α	tumor necrosis factor alpha; čimbenik nekroze tumora alfa
UVA	engl. ultraviolet A; ultraljubičasto A
UVB	engl. ultraviolet B; ultraljubičasto B

1. UVOD

Eritemski lupus (LE) je kronična, autoimuna bolest u kojoj se izmjenjuju razdoblja remisije i relapsa bolesti. Osim kože, koja je uključena u više od 80% slučajeva, mogu biti zahvaćeni svi organi. Postoje dva glavna oblika bolesti: sistemski eritemski lupus (SLE, od engl. *Systemic lupus erythematosus*) i kutani eritemski lupus (CLE, od engl. *Cutaneous lupus erythematosus*), kojega definiramo kao lupus lokaliziran na koži u odsustvu značajnih sistemskih simptoma. Kutane manifestacije lupusa mogu se pojaviti samostalno ili u sklopu SLE-a. (1)

Prema Düsseldorfskoj klasifikaciji, kutani eritemski lupus dijelimo na: akutni kutani eritemski lupus (ACLE, od engl. *Acute cutaneous lupus erythematosus*), subakutni kutani eritemski lupus (SCLE, od engl. *Subacute cutaneous lupus erythematosus*), kronični kutani eritemski lupus (CCLE, od engl. *Chronic cutaneous lupus erythematosus*) i intermitentni kutani eritemski lupus (ICLE, od engl. *Intermittent cutaneous lupus erythematosus*), kojeg klinički zovemo lupus tumidus (LET, od engl. *Lupus erythematosus tumidus*).

S druge strane, Gilliam i suradnici dijele kožne manifestacije na LE-specifične i LE-nespecifične. LE-specifične manifestacije karakterizira patohistološka pojava interface dermatitisa, a LE-nespecifične lezije nisu povezane isključivo s LE, ali se često pojavljuju uz njega. Važnost potonjih je u tome što mogu predstavljati prvi znak progresije bolesti u SLE. Dijagnoza CLE-a zahtijeva odgovarajuću klasifikaciju podtipa, temeljenu na kombinaciji kliničke slike, nalaza biopsije kožnih lezija, laboratorijskih nalaza i serologije, uz istodobno isključivanje sustavne bolesti. U razlikovanju SLE-a od CLE-a može pomoći 11 kriterija definiranih od Američkog društva za reumatologiju (ACR, od engl. *American College of Rheumatology*), a oni uključuju simptome, znakove i nalaze dijagnostičke obrade karakteristične za SLE. Potrebno je zadovoljiti četiri od 11 kriterija kako bi se smatralo da osoba ima SLE. Pritom se četiri kriterija (leptirasti eritem, diskoidni osip, fotosenzitivnost, i oralne

ulceracije) odnose upravo na kutane manifestacije SLE-a, što navedene kriterije čini nedovoljno specifičnima. U 2012. godini ACR kriteriji su revidirani od strane SLICC-a (od engl. *Systemic Lupus Collaborating Clinics*) u cilju njihova poboljšanja. Kriteriji SLICC-a su kompleksniji, a obuhvaćaju nova znanja o imunologiji. Međutim, ovi kriteriji nisu još široko upotrebljivi u rutinskoj kliničkoj praksi zbog složenosti i nejasne prednosti u odnosu na ARC kriterije. (1-3)

2. SVRHA RADA

Svrha rada je uz pomoć literature na zadanu temu opisati kožne promjene bolesnika s kutanim eritemskim lupusom s naglaskom na kliničku i patohistološku sliku, te prikazati pregled suvremenih spoznaja o etiologiji, klasifikaciji, dijagnostici i liječenju ove bolesti.

3. EPIDEMIOLOGIJA KUTANOG ERITEMSKOG LUPUSA

Epidemiologija LE-a u općoj populaciji varira ovisno o brojnim čimbenicima poput kliničkih manifestacija, dobi, spolu, rasi i etničkoj pripadnosti. Koža i zglobovi su najčešće zahvaćeni organi u bolesnika sa SLE-om, dok se kožne manifestacije bolesti pojavljuju u 70-80% oboljelih. Važno je naglasiti da upravo kutane manifestacije predstavljaju prvi znak SLE-a u 23-28% bolesnika. Rizik za razvoj SLE-a uz prethodno dijagnosticirani CLE iznosi 25%. Međutim, rizik od progresije bolesti u SLE se razlikuje ovisno o podtipu CLE-a, pa je tako rizik veći kod bolesnika s ACLE, nego kod bolesnika s DLE (od engl. *Discoid lupus erythematosus*). CLE se smatra 2-3 puta učestalijim od SLE-a. Durosaro i suradnici su pokazali da je incidencija SLE-a u Sjedinjenim Američkim Državama 2,9/1,000,000 stanovnika, a incidencija CLE 4.3/100,000 stanovnika s prevalencijom od 73.2/100,000 stanovnika. Žene češće obolijevaju od CLE-a nego muškarci i to u omjeru 2:1. Prosječna dob pri dijagnozi je 43 godine, no bolest se može pojaviti u bilo kojoj životnoj dobi. (1-4)

4. PATOGENEZA KUTANOG ERITEMSKOG LUPUSA

SLE je heterogena bolest koja se razvija kod genetički predisponiranih ljudi. Ipak, ulogu u samom nastanku bolesti nemaju samo genetički, već i okolišni čimbenici. U prilog tezi da se LE pojavljuje kod genetički predisponiranih ljudi govore i obiteljske studije u kojima je primijećena pojava subtipova CLE-a povezano sa specifičnim HLA regijama. Tako je ACLE povezan s HLA-DR2 i HLA-DR3 regijom, SCLE s HLA B8, DR2 i DQ2 regijama, koje su također povezane s pozitivnošću anti-Ro/SSA protutijela, a CCLE s HLA B7, B8, Cw7, DR2, DR3 i DQw1 regijama. (5) Također je dokazana povezanost polimorfizama gena za citokine čimbenik nekroze tumora- alpha (TNF- α) i interferona α (INF- α), kao i za C2 i C4 komponente komplementa s većim rizikom za nastajanje CLE i SLE. (1,5)

Od okolišnih čimbenika najvažnije je izlaganje ultraljubičastom (UV, od engl. *ultraviolet*) zračenju, pušenje i korištenje određenih lijekova. UV zračenje uzrokuje nastanak i egzacerbaciju kožnih lezija u 50% pacijenata. Posebno osjetljivi su bolesnici sa SCLE-om, DLE-om i LET-om. Točan mehanizam zbog kojeg UV zračenje može potaknuti nastanak kožnih lezija je nepoznat, ali utvrđeno je da dovodi do promjene morfologije keratinocita, povećane ekspresije autoantigena na staničnoj membrani kao i apoptozu stanica. Također, UV zračenje potiče proizvodnju i otpuštanje upalnih citokina i kemokina iz keratinocita i drugih stanica. Pušenje cigareta je povezano s lošijim tijekom CLE-a i nižim odgovorom na liječenje antimalaricima. (1,3)

Lijekovi mogu uzrokovati subakutni CLE. Pritom najznačajniji rizik imaju terbinafin, inhibitori TNF- α , antiepileptici, inhibitori protonske pumpe, a s manjim rizikom se povezuju ACE inhibitori (kaptopril, cilazapril), blokatori kalcijских kanala (nifedipin, diltiazem, verapamil), derivati sulfonilureje, naproksen i prokainamid.

U literaturi se spominje i moguća povezanost eritemskog lupusa sa spolnim hormonima, prehrambenim čimbenicima, infekcijama i stresom. (1,3,6)

5. KLASIFIKACIJE KUTANOG ERITEMSKOG LUPUSA

Danas poznajemo četiri kliničke varijacije kutanog eritemskog lupusa: akutni kutani eritemski lupus (ACLE), subakutni kutani eritemski lupus (SCLE), kronični kutani eritemski lupus (CCLE) i intermitentni kutani eritemski lupus (ICLE), koji je u kliničkoj praksi poznat kao eritemski lupus tumidus (LET). Lupus tumidus prvi spominje Hoffman 1909. godine kao posebni tip LE-a koji je karakteriziran visokom fotosenzitivnošću, no kao zasebni entitet definiran je tek u Düsseldorfskoj klasifikaciji. (1,7)

Prvu klasifikaciju predložili su Gilliam i suradnici 1977. godine, a revidirali je 1981. i 1982. godine. Prema njoj se kožne manifestacije eritemskog lupusa dijele na LE-specifične i LE-nespecifične. Potonje nisu specifične za LE, ali su povezane s temeljnim procesom autoimune bolesti. One uključuju difuzno prorjeđenje kose (*lupus hair*), Raynaudov fenomen, periungvalne teleangiektazije, ulceracije prstiju, vaskulitis, livedo reticularis, tromboflebitis, papularnu mucinozu i erythema multiforme. Iako nisu specifične za LE, one su od velike važnosti jer mogu biti znak progresije bolesti. (3,7)

S druge strane, za LE-specifične lezije karakteristična je histopatološka pojava interface dermatitisa. Potonji je definiran prisutnošću vakuolizacije i nekroze bazalnih keratinocita, zadebljanja bazalne membrane, inkontinencije pigmenta i limfocitnog infiltrata na dermoepidermalnom spoju. (1,3) Unatoč značajnom poboljšanju u klasifikaciji CLE-a, pokazalo se da ova terminologija ima slijedeća ograničenja:

1. histopatološki gledano, lezije CLE-a često jednoznačno ne mogu biti svrstane u akutne, subakutne ili kronične. Prema Ackermanu i suradnicima, kožne promjene povezane s akutnim, subakutnim i kroničnim LE su rezultat jednakog patološkog procesa. Prema tome, promatrano oštećenje tkiva zaista varira ovisno o intenzitetu procesa i njegovom trajanju. (8,9)

2. Interface dermatitis se može vidjeti i u nekim drugim stanjima poput dermatomiozitisa, u reakcijama na određene lijekove, u reakciji presatka protiv primaoca itd.. (3)
3. Neke promjene koje se mogu vidjeti u SLE, kao npr. papulonodularna mucinoza i Jessnerov limfocitni infiltrat, ili neki oblici lupusa, npr. eritemski lupus profundus (lupus panniculitis - LEP/PLE) i lupus tumidus također ne pokazuju interface dermatitis. (3)

Düsseldorfska klasifikacija je novija klasifikacija koja, uz klasičnu podjelu na akutni, subakutni i kronični oblik bolesti, potonji dijeli dalje na diskoidni eritemski lupus (DLE), eritemski lupus profundus (lupus panniculitis – LEP/PLE) i chilblain (ozeblinski) eritemski lupus (CHLE) te, po prvi put kao zasebnu skupinu definira intermitentni kutani eritemski lupus. (2)

Tablica 1. Düsseldorfska klasifikacija kutanog lupusa

1. Akutni kutani eritemski lupus (ACLE)
2. Subakutni kutani eritemski lupus (SCLE)
3. Kronični kutani eritemski lupus (CCLE) Diskoidni lupus erythematosus (DLE) Lupus erythematosus profundus (LEP) Chilblain lupus erythematosus (CHLE)
4. Intermitentni kutani eritemski lupus (ICLE) Lupus erythematosus tumidus (LET)

6. DIJAGNOSTIKA KUTANOG ERITEMSKOG LUPUSA

6.1 Histopatološka pretraga bioptata kože

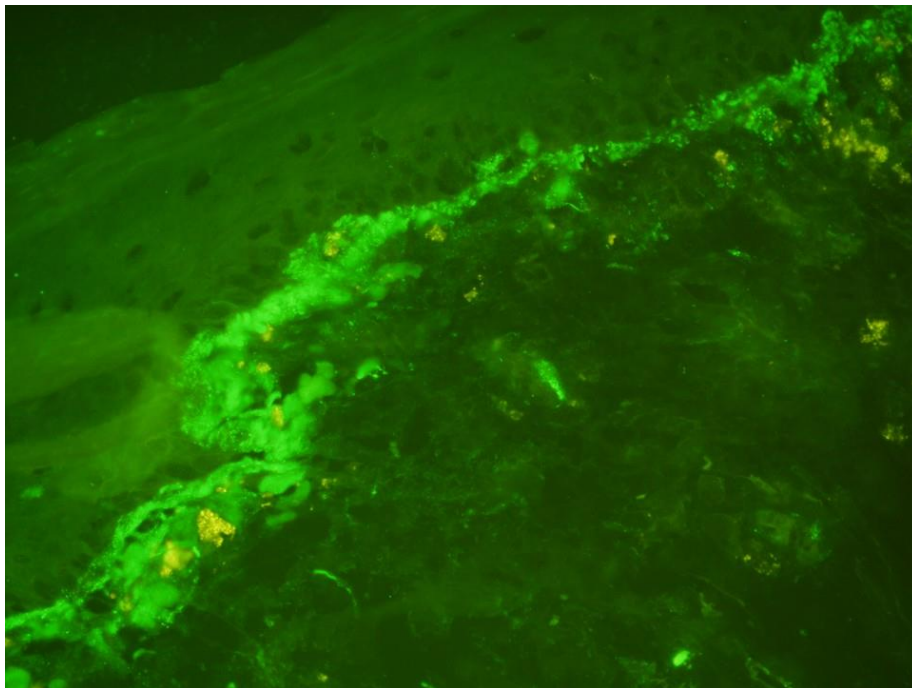
Histopatološki, neke promjene se mogu vidjeti gotovo u svim oblicima CLE-a . To su: pristunost interface dermatitisa odnosno limfocitnog infiltrata u području dermoepidermalnog spoja praćenog vakuolarnom degeneracijom bazalnih keratinocita, zadebljanje bazalne membrane, prisutnost limfocitnog infiltrata (interface i periadneksalno) i abnormalnog nakupljanja mucina u dermisu. Ipak, svaki oblik CLE-a ima svoje specifičnosti, pa je za svaki posebno detaljno opisana histopatološka slika u daljnjem tekstu.

6.2 Direktna imunofluorescentna pretraga bioptata kože

Lupus band test (LBT) je dijagnostički postupak koji se koristi za otkrivanje depozita imunoglobulina – uglavnom IgM, ali i IgG i IgA i frakcije komplementa C1q, C3 i C4 duž dermoepidermalnog spoja kod pacijenata s eritemskim lupusom. (10, 11) LBT se radi na biopsiji kože koristeći direktnu imunofluorescenciju (DIF, od engl. direct immunofluorescence), a ponekad i imunohistokemijska bojanja. Točan mehanizam na koji način dolazi do nakupljanja imunoglobulina duž dermoepidermalnog spoja nije razjašnjen. Vjeruje se da imunoglobulini nađeni uzduž dermoepidermalnog spoja nisu protutijela protiv komponenti bazalne membrane nego predstavljaju "zarobljena" cirkulirajuća antinuklearna protutijela i imunokomplekse DNA. (10)

Osjetljivost i specifičnost LBT ovisi o lokaciji uzimanja biopsije te o tome je li koža klinički promijenjena ili nepromijenjena. Zbog tog razloga bitno je standardizirati protokol izvođenja LBT-a i dijagnostičkih kriterija kako bi se osigurala točnost i ujednačenost rezultata u dijagnostičke i istraživačke svrhe. Lezije ne bi trebale biti starije više od 4 tjedna prije uzimanja biopsije jer je poznato da se incidencija i intenzitet pozitivnog LBT-a povećava s duljinom trajanja kožne lezije. Također, nije preporučljivo uzimati biopsiju kože lica jer je to

područje najviše izloženo UV zračenju te može dati lažno pozitivni rezultat. (7) LBT kod bolesnika sa SLE-om je pozitivan u 70-80% ako je bioptički uzorak uzet s klinički nepromijenjene fotoekspozirane kože. Kod bioptičkih uzoraka uzetih s klinički nepromijenjene, fotonekspozirane kože, LBT je pozitivan u 55% pacijenata. Kod bolesnika s CLE, LBT u klinički nepromijenjenoj koži je obično negativan, a u promijenjenoj koži je pozitivan u 60-95% pacijenata (Slika 1).



Slika 1. Pozitivan LBT u direktnoj imunofluorescentnoj pretrazi

Izvor: Peternel S, Klinika za dermatovenerologiju, Klinički bolnički centar Rijeka

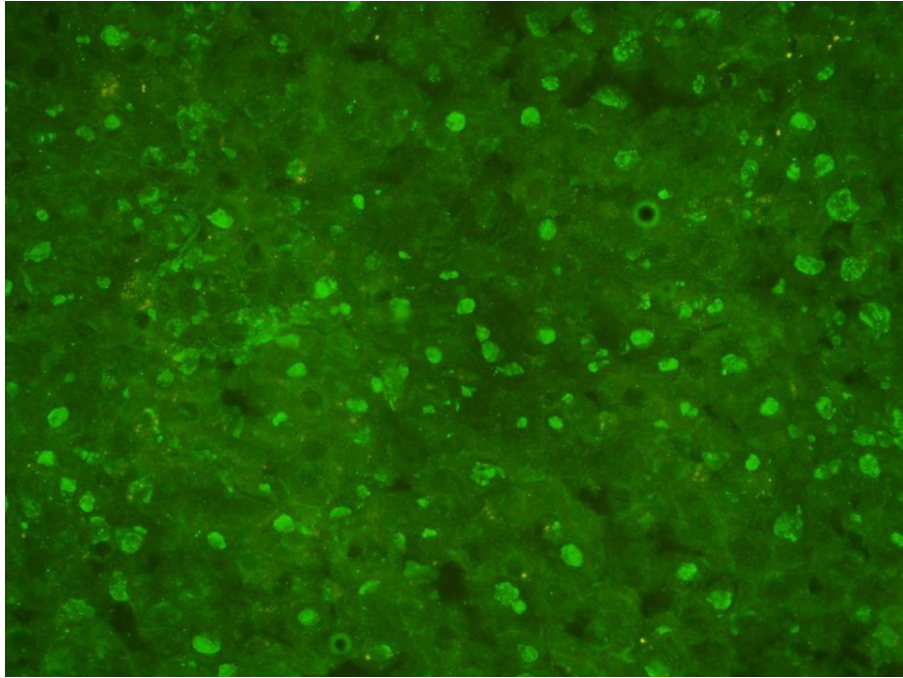
LBT može biti i lažno pozitivan. Naime, u 25% slučajeva se mogu detektirati manji depoziti IgM i frakcije komplementa C1q u zdravih osoba koji su bili izloženi Sunčevom zračenju. Također, LBT može biti lažno negativan kod lezija koje su recentno inducirane UV zračenjem, u lezija koje su u fazi remisije, u liječenim lezijama kao i u nekim slučajevima LE uzrokovanog lijekovima. (3,7,10) Pozitivan LBT može služiti i kao prognostički parametar za pacijente s LE jer korelira s povišenim titrom anti-dsDNA protutijela i s višom incidencijom ekstrakutanih manifestacija bolesti, poglavito s lupusnim nefritisom. Iako LBT predstavlja

vrijednu metodu u dijagnostici SLE, uvijek ga treba tumačiti zajedno s kliničkim nalazima i drugim serološkim i imunopatološkim parametrima. (10)

6.3 Laboratorijski nalazi i serologija

Osim histopatoloških i DIF pretraga, provode se laboratorijski i serološki testovi. Osnovni laboratorijski nalazi nam neće uvelike pomoći u dijagnosticiranju CLE-a, no mogu biti od važnosti u procjeni SLE-a. U tom slučaju, u osnovnim laboratorijskim nalazima se može naći ubrzana sedimentacija, povišen C- reaktivni protein (može biti i snižen), anemija, leukopenija, te ponekad leukocitoza i trombocitopenija. Standardne biokemijske pretrage mogu upućivati na promjene bubrega, jetre i mišića. Vrijednosti pojedinih frakcija (C3 i C4) komplementa kao i ukupni komplement su sniženi. (11)

Serološke pretrage su bolji izbor za probir pacijenata s CLE-om. Naime, osnovno je dokazivanje autoantitijela na antigene jezgre (ANA, od engl. *antinuclear antibodies*) jer su pozitivni u serumu 95% pacijenata s CLE-om (Slika 2). U ACLE-u, 40-90% oboljelih ima pozitivna protutijela prema dvolančanoj DNA (anti-dsDNA ili ADNA), a u 10-30% oboljelih i protutijela prema ribonukleoproteinu jezgre (anti-Sm protutijela). U bolesnika sa SCLE-om, karakteristična su anti-Ro/SSA protutijela i to u 70-90%, anti-La/SSB protutijela, a u više od 30% bolesnika i reuma faktor. Kod nekih bolesnika s CLE-om mogu se naći ANA protutijela, dok druga protutijela izostaju. (2,11,12)

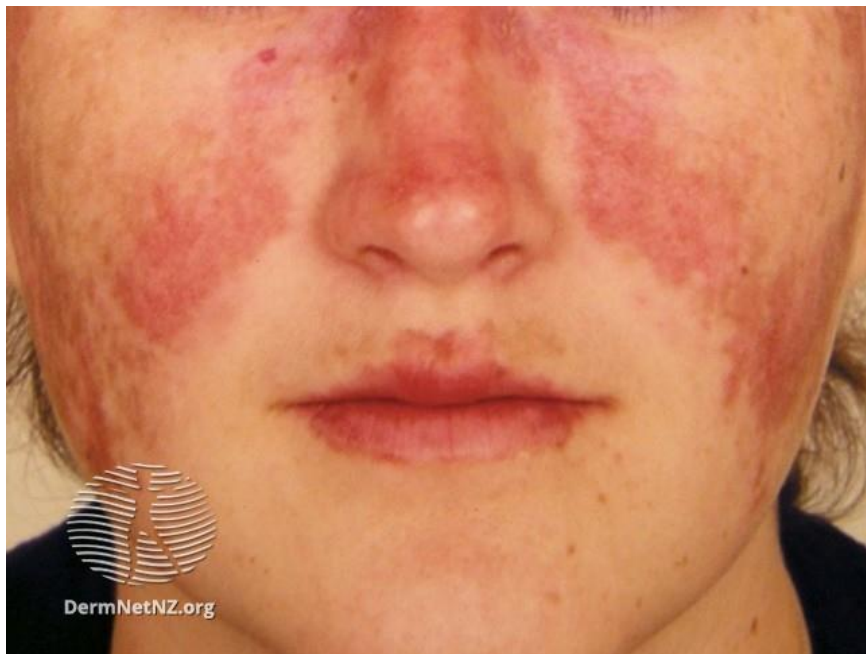

Slika 2. Pozitivna antinuklearna protutijela

Izvor: Peternel S, Klinika za dermatovenerologiju, Klinički bolnički centar Rijeka

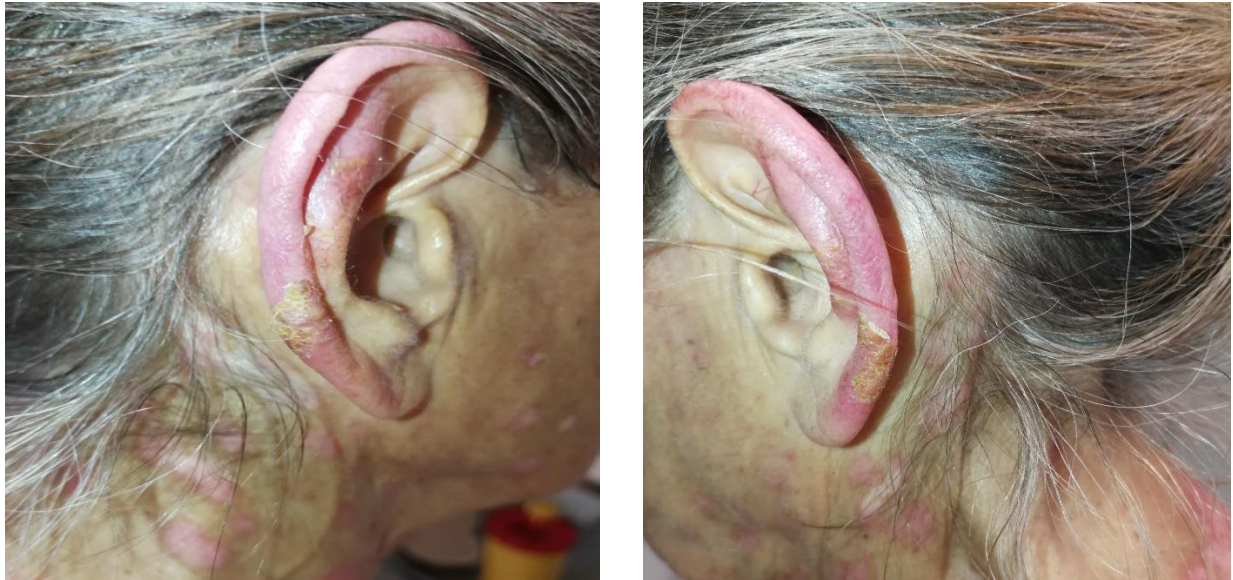7. AKUTNI KUTANI ERITEMSKI LUPUS

Akutni kutani eritemski lupus (ACLE) je najčeća kožna manifestacija povezana sa sistemnom bolešću odnosno SLE-om. Pojavljuje se obično u žena u drugom i trećem desetljeću života, a može biti lokaliziran i generaliziran. Češći je lokalizirani oblik, koji može biti prolaznog karaktera, no može predstavljati i prvi znak sistemske bolesti. Doista, može se pojaviti tjednima, mjesecima prije pojave sistemske bolesti. (1) Karakterizira ga leptirasti eritem koji se pojavljuje u obliku malih, diskretnih eritematoznih makula, papula i plakova ili široko rasprostranjenog eritema lica. Predominantno se promjene nalaze na središnjem dijelu lica, tj. na nosu, bradi i obrazima, s poštedom nazolabijalnih nabora i periorbitalnog područja. ACLE se, osim na licu, može pojaviti i na drugim fotoeksponiranim mjestima, kao što su uške, vlasište, vrat i gornji ekstremiteti. Također se mogu pojaviti erozije i ulceracije oralne i / ili nazalne sluznice. (1,3) Karakteristično, na vlasištu dolazi do difuznog prorjeđivanja kose, što se naziva „*lupus hair*“. Povremeno, može se pojaviti edem lica, oponašajući dermatomiozitis. (12)



Slika 3. Leptirasti eritem lica kao manifestacija akutnog kutanog eritemskog lupusa

Izvor: DermNetNZ (www.dermnetnz.org)



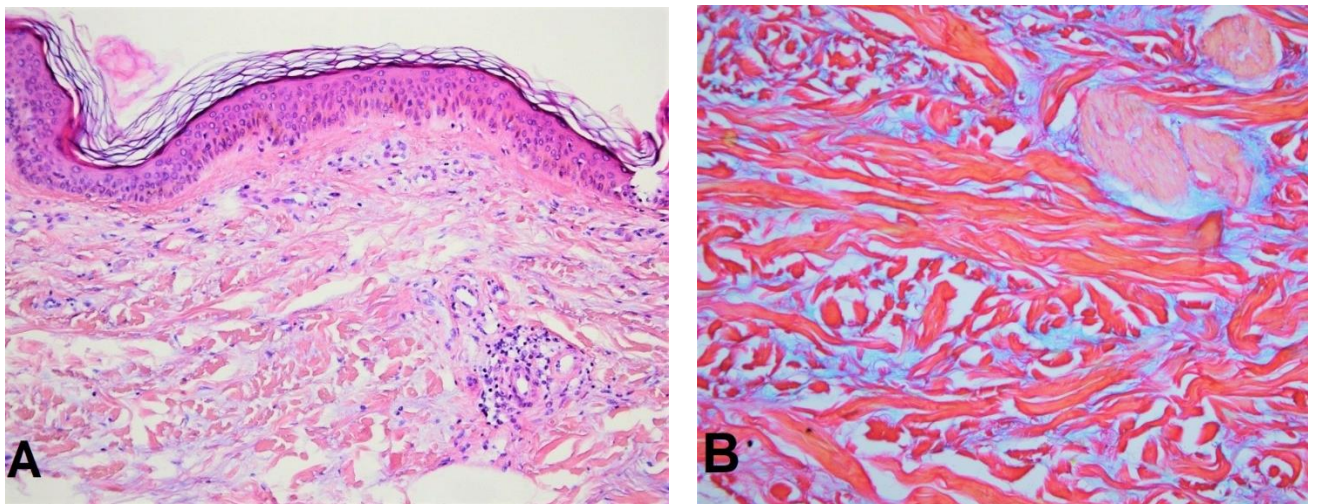
Slika 4. Eritem uški kao manifestacija akutnog kutanog eritemskog lupusa

Izvor: Peternel S, Klinika za dermatovenerologiju, Klinički bolnički centar Rijeka

Za generalizirani oblik karakterističan je morbiliformni/makulopapulozni egzantem cijelog tijela, uključujući dlanove i tabane, uz periungvalni eritem i teleangiektazije. Pojavljuju se i enantemi u obliku erozija i plitkih ulceracija nepca, gingive i bukalne sluznice. Egzantem se obično nalazi na fotoekspoziranim područjima te se obično pogoršava nakon izloženosti UV zračenju. (1,3)

Histopatološki, u epidermisu je prisutan blagi do umjereni interface dermatitis s tipičnom vakuolizacijom bazalnih keratinocita. Promjena debljine epidermisa, zadebljanje bazalne membrane, stvaranje folikularnih keratinskih čepova su česte promjene koje vidimo u drugim oblicima CLE-a, no u ACLE-u nisu naglašene. S druge strane, u nekim slučajevima može se vidjeti atrofija epidermisa što obuhvaća njegovo stanjenje kao i gubitak retiformnog uzorka. Rožnati sloj epidermisa je uglavnom normalan, no moguća je i pojava fokalne, neujednačene parakeratoze. (1,13) Duž dermoepidermalne granici može se vidjeti oskudni fokalni limfocitni infiltrat. U površinskom dermisu mogu biti prisutni edemi, točkasta krvarenja i umjereni upalni infiltrat sastavljen uglavnom od limfocita. U vrlo ranoj fazi i/ili aktivnoj leziji,

upalni infiltrat je uglavnom sastavljeni od neutrofila. (1) Ukoliko se nalaze eozinofili, valja uzeti u obzir mogućnost da je riječ o lijekovima uzrokovanom LE-u. (13) Nerijetko može biti prisutan i leukocitoklastični vaskulitis s fibrinoidnom nekrozom stijenki krvnih žila, edemom i ekstravazacijom eritrocita. Karakteristično za CLE, pa tako i za ACLE, u dermisu su prisutne nakupine mucina (Slika 5). U preparatima klasično bojanim hematoksilin-eozinom (HE), nakupine mucina se vide kao bazofilni materijal koji se nalazi između kolagenih vlakana i prijanja uz njih. Dermalni mucin se može potvrditi i pomoću posebnih histokemijskih bojenja poput Alcian blue i Colloidal iron. (3) Prisutnost mucina nam pomaže u razlikovanju od drugih stanja koja ne pokazuju prisutnost dermalnog mucina, ali isto oskudno pokazuju interface dermatitis kao npr. medikamentozni osip i razni virusni egzantemi. (1,3)



Slika 5. Blago zadebljala bazalna membrana i plavo obojen intersticijski mucin u HE (A) i histokemijskom (B) bojenju

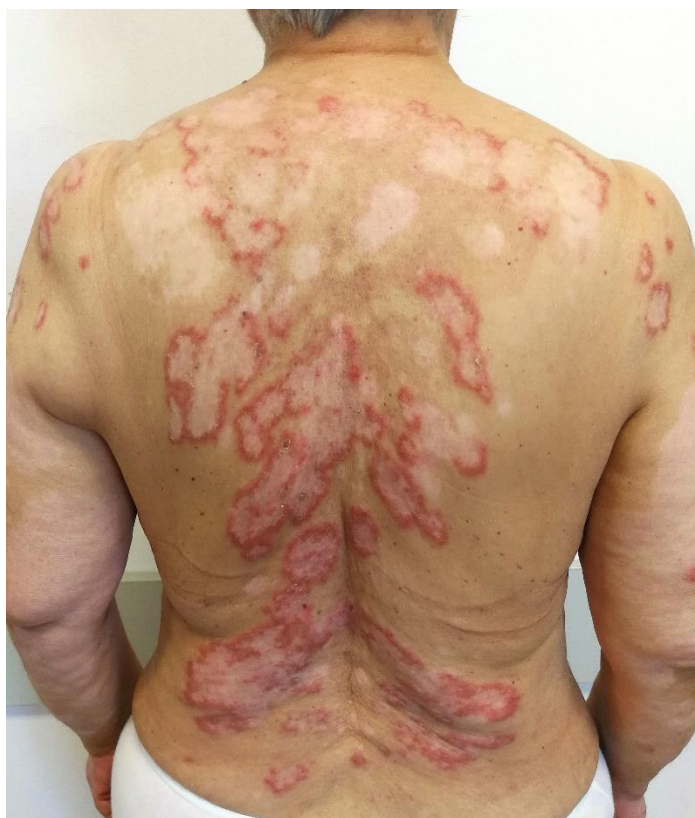Izvor: Peternel S, Klinika za dermatovenerologiju, Klinički bolnički centar Rijeka

LBT promijenjene kože je pozitivan u 90-100% slučajeva, u 50% slučajeva je pozitivan u nepromijenjenoj koži, a u fotoneeksponiranoj, nepromijenjenoj koži je pozitivan u 30% slučajeva. U 40-90% pacijenata povišen je titar dsDNA protutijela, a u 10-30% pacijenata i titar anti-Sm protutijela. Diferencijalna dijagnoza lokaliziranog oblika ACLE uključuje rosaceu, seboroični dermatitis, perioralni dermatitis i erizipel. (12). Diferencijalna dijagnoza generaliziranog oblika ACLE uključuje dermatomiozitis, medikamentozni osip ili pak toksičnu epidermalnu nekrolizu (TEN). (2) ACLE obično prolazi nakon terapije, ne ostavljajući ožiljke, osim ako ne dođe do sekundarne bakterijske infekcije. (1,3)

8. SUBAKUTNI KUTANI ERITEMSKI LUPUS

1979. godine Sontheimer i suradnici su opisali SCLE kao zasebni entitet te on čini oko 8% slučajeva CLE. U polovice bolesnika kutanim manifestacijama prethode drugi simptomi karakteristični za SLE kao što su: artralgije, mialgije, slabost i febrilitet. (1,6) Kod takvih bolesnika zadovoljeno je 4 ili više ACR kriterija za dijagnozu SLE-a, no u samo 10-15% oboljelih se razvije blagi oblik sistemske bolesti. Kožne lezije može inducirati UV zračenje i lijekovi poput tiazidnih diuretika, terbinafina, inhibitora protonske pumpe, ACE inhibitora i TNF antagonista. Štoviše, vjeruje se da su čak 65% slučajeva SCLE-a uzrokovani lijekovima. (6) U literaturi su opisani rijetki slučajevi u kojima se SCLE javlja u sklopu paraneoplastičnog sindroma. SCLE se pojavljuje dominantno u mladih žena, no može se pojaviti i u dječijoj dobi. (1,13)

Klinički se SCLE pojavljuje u dva oblika: anularni i papuloskvamozni oblik. Potonji je češći i javlja se u dvije trećine oboljelih, a u preostaloj trećini pojavljuje se anularni oblik. Zajedničko za oba oblika je lokalizacija lezija. Lezije se dominantno nalaze na fotoekspoziranim mjestima, kao što su područja vrata, gornjih ekstremiteta i gornjeg dijela trupa. Prvi oblik karakteriziraju oštro ograničene papuloskvamozne kožne lezije. Lezije su prekrivene psorijaziformnim ljuskama, što je ponekad teško diferencijalno dijagnostički razlučiti od psorijatičnih lezija. Za drugi oblik karakteristična je pojava prstenastih kožnih lezija koje ponekad konvergiraju u veće plakove policikličkog izgleda (Slika 6). Rubovi lezija također mogu biti prekriveni vezikulama, krustama, a u rjeđim slučajevima i bulama. U polovice bolesnika može se javiti i reverzibilna difuzna alopecija, a nakon terapije dolazi do ponovnog rasta kose. Također su prisutne plitke ulceracije usne šupljine, posebice na nepcu, livedo reticularis i periungvalne teleangiektazije. (6) Moguća je pojava oba klinička oblika u istog bolesnika. (12) Cijeljenje lezija rezultira postinflamatornom hipopigmentacijom, što treba diferencijalno dijagnostički razlučiti od vitiliga. (2,3).

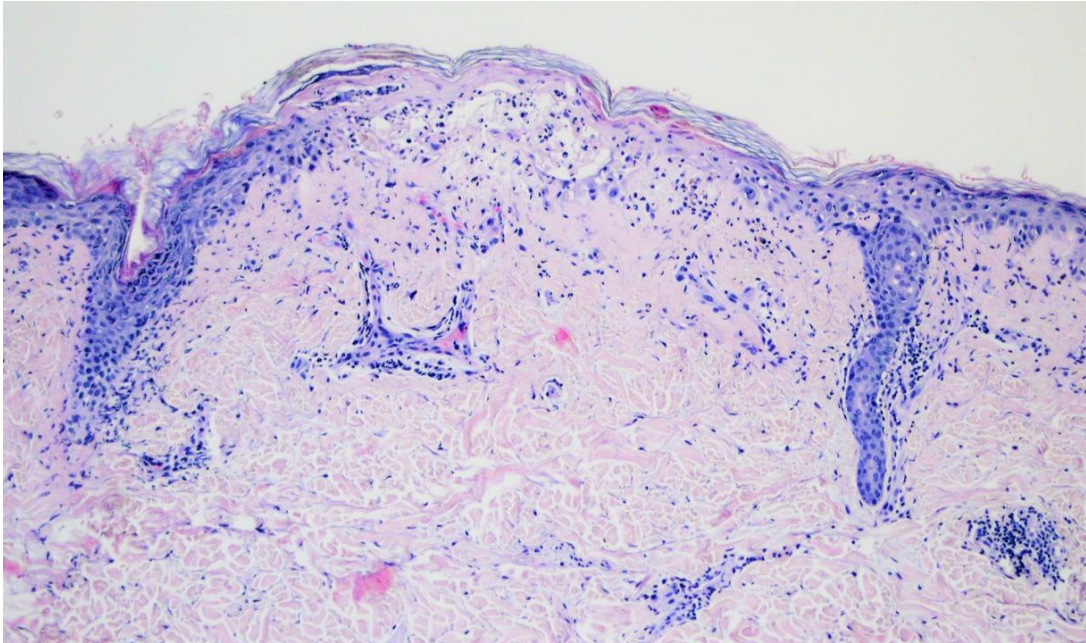


Slika 6. Subakutni kutani eritemski lupus, anularni oblik

Izvor: Peternel S, Klinika za dermatovenerologiju, Klinički bolnički centar Rijeka

Histopatološki, u epidermisu se nalazi hiperkeratoza, interface dermatitis praćen vakuolarnom degeneracijom bazalnih keratinocita i zadebljanje bazalne membrane. Apoptotični bazalni keratinociti prelaze u Civatte tjelešca, koja se mogu naći u svim razinama epidermisa. (3) Karakteristično je i nalaz limfocita u spinoznom sloju epidermisa gdje poput satelita okružuju nekrotične keratinocite (Slika 7). Nerijetko se mogu naći fokalna stanjenja zrnatog sloja epidermisa. (13) U površinskom i dubokom dermisu prisutan je upalni infiltrat, sastavljen poglavito od limfocita, a ponekad se mogu naći i neutrofilii (Slika 7). Također se vidi edem i ekstravazacija eritrocita. Specifično, nalazi se velika količina mucina u dermisu. Nalaz mucina je važna značajka u histopatološkoj dijagnozi LE-a jer se može pronaći u bolesnika sa SLE u kojih nedostaju klasične histološke značajke CLE-a. (1,3) Prema nekim autorima histopatološke značajke SCLE lezija se razlikuju samo po stupnju u usporedbi s onima

promatranima u DLE-u. Bazalne vakuolarne promjene, epidermalna atrofija, dermalni edem i površinsko taloženje mucina su izraženiji u usporedbi s DLE-om. S druge strane, hiperkeratoza, zadebljanje bazalne membrane, perivaskularni i periadneksalni limfocitni infiltrati su manje izraženi u usporedbi s DLE-om. (1,3,13)



Slika 7. Subakutni kutani eritemski lupus, histološki izgled

Izvor: Peternel S, Klinika za dermatovenerologiju, Klinički bolnički centar Rijeka

LBT je pozitivan u 40-60% bioptata promijenjene kože, a u bioptatima nepromijenjene kože pozitivan je u 10% oboljelih. (7) Specifično za ovaj oblik, često su pozitivna anti-Ro/SSA i anti-La/SSB protutijela, a u 30% bolesnika i reuma faktor. (12) Vjeruje se da je UV zračenje okidač za povećanu sintezu i ekspresiju Ro/SSA antigena na površini keratinocita, što posljedično dovodi do stvaranja protutijela i početka bolesti. (6)

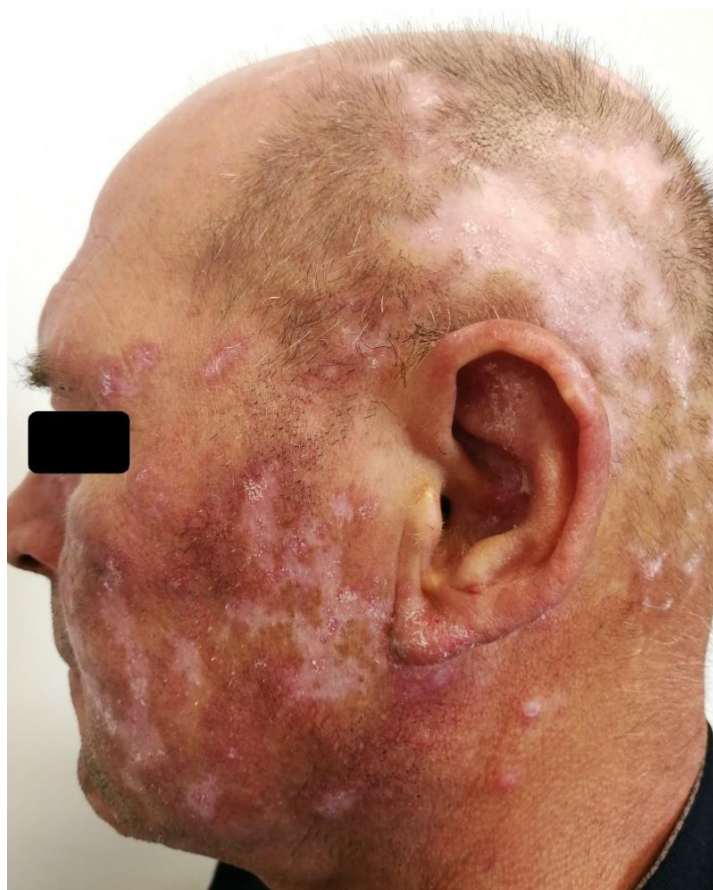Diferencijalno dijagnostički u obzir dolaze DLE, dermatomiozitis, psoriasis vulgaris, erythema annulare centrifugum, lichen planus, tinea corporis, erythema multiforme, erythema gyratum repens, pityriasis rubra pilaris, granuloma annulare i medikamentozni osip. (6,12)

9. KRONIČNI KUTANI ERITEMSKI LUPUS

Kronični kutani eritemski lupus (CCLE) je najčešći oblik kutanog lupusa. Kao što je već prije spomenuto, klinički razlikujemo diskoidni eritemski lupus (DLE), eritemski lupus profundus (lupus panniculitis LEP/PLE) i chilblain (ozeblinski) eritemski lupus (CHLE). (1)

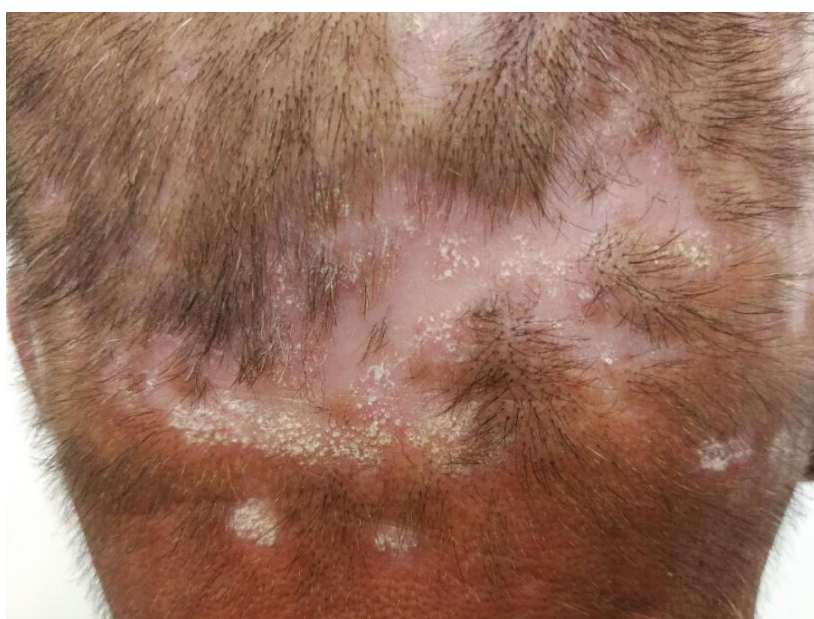9.1 Diskoidni eritemski lupus

DLE je najučestaliji oblik CCLE-a, nalazi se u 72,5% oboljelih. U 70% slučajeva pojavljuje se lokalizirano, a u ostalih 30% generalizirano. (1) Potonji oblik je povezan s povećanim rizikom za progresiju u SLE. Za lokalizirani oblik specifična je pojava jasno ograničenih, „diskoidnih“ eritematoznih žarišta čija veličina varira od nekoliko milimetara do 10-15 centimetara. Obično su lezije prekrivene hiperkeratozama koje je teško i bolno ukloniti. Lezije se predominantno nalaze na fotoeksponiranim mjestima i to na licu, uškama, vlasištu, dekoltu i šakama (Slika 8). U vlasištu DLE rezultira nepovratnom ožiljnom alopecijom (Slika 9). Nerijetko mogu biti zahvaćene obrve što nalikuje na seboroični dermatitis. (1,6) U manjem broju bolesnika pojavljuju se i bolne ulceracije u usnoj šupljini, ponajprije na bukalnoj sluznici, obilježene centralnim eritemom koji se radijalno širi. (12)



Slika 8. Diskoidni eritemski lupus lica i vlasišta

Izvor: Peternel S, Klinika za dermatovenerologiju, Klinički bolnički centar Rijeka



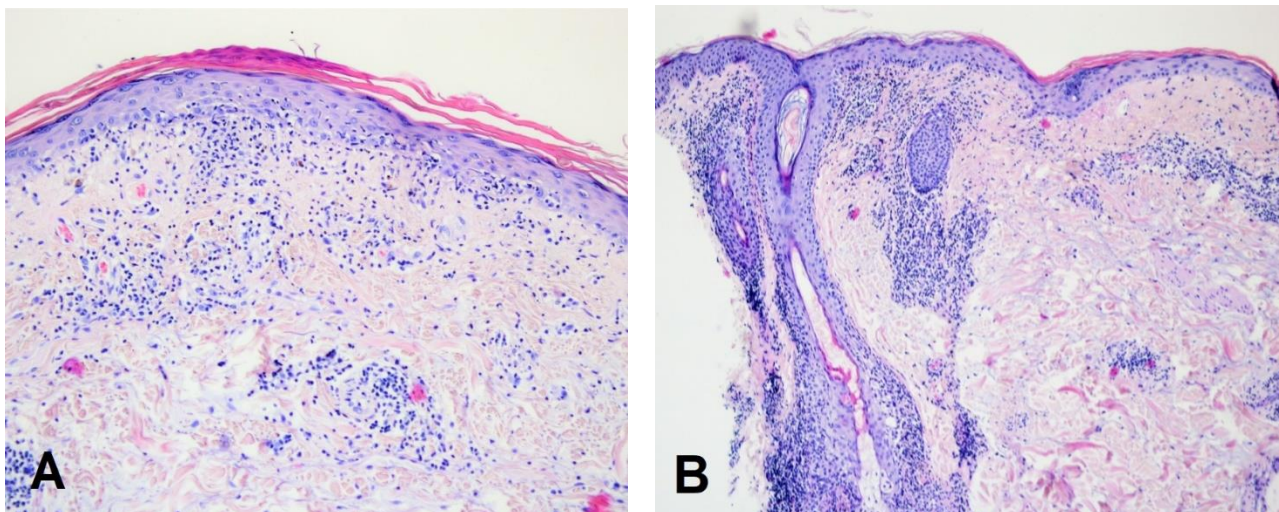
Slika 9. Diskoidni eritemski lupus vlasišta: folikularna hiperkeratoza i ožiljna alopecija

Izvor: Peternel S, Klinika za dermatovenerologiju, Klinički bolnički centar Rijeka

U manjem broju bolesnika pojavljuje se generalizirani oblik koji, osim lica, zahvaća trup i ekstremitete. Ovaj oblik DLE-a se češće nalazi u žena, pušačica. Teško ga je razlikovati od papuloskvamoznih lezija koje se vide kod SCLE-a. No, za razliku od lezija koje se vide u SCLE-u, DLE lezije ostavljaju ožiljke i otpornije su na terapiju. Česte su i hipertrofične lezije. Obično se nalaze na koži lica i vrata, no mogu zahvatiti i tabane što uzrokuje poteškoće u kretanju. (1,6,12)

Klinički, promjene se mogu pratiti i u različitim razvojnim fazama. U početnoj fazi promjene predstavljaju oštro ograničena eritematozna diskoidna žarišta. U drugoj fazi diskoidna žarišta prekrivena su žuto-smeđim hiperkeratozama. Kroničnu fazu bolesti karakterizira prisutnost depigmentacije, atrofije i pojave ožiljaka koji mogu dovesti do destrukcije nosa, uški i obraza. (1,6,11)

Prethodno navedene faze se mogu jednako pratiti i na histopatološkoj razini. U ranoj i aktivnoj fazi dominira slika interface dermatitisa i vakuolizacije bazalnog sloja keratinocita koja je toliko naglašena da se ne raspoznaje dermoepidermalna granica (Slika 10A). Nalazi se nekroza keratinocita, a karakteristično, interface dermatitis zahvaća i folikule dlaka. (1) Prisutna su Civatte tjelešca u epidermisu, no ponekad se mogu naći u manjem broju i u papilarnom dermisu. Karakteristično za DLE, Civatte tjelešca su obilnija u biopstatima kožnih lezija uzetih dalje od lica. (3) U dermisu se vidi periadneksalni i perivaskularni limfocitni infiltrat (Slika 10B), edem papilarnog dermisa, kapilarna dilatacija, ekstravazacija eritrocita kao i početni znakovi atrofije. (1,13) U kasnoj fazi dominira slika atrofije i ožiljkavanja tkiva. U epidermisu dolazi do smanjenja vakuolarne degeneracije bazalnih keratinocita ili je ona čak odsutna, uz izraženu atrofiju epidermisa. (1) Ipak u nekim slučajevima je zabilježena akantoza, što diferencijalno dijagnostički može nalikovati na skamozni karcinom. (13) U dermisu je prisutna atrofija adneksa i fibroza. Također, prisutni su melanofagi i depoziti mucina. Specifično za DLE je prisutnost folikularne hiperkeratoze u svim fazama bolesti. (1,3)



Slika 10. Diskoidni eritemski lupus, histološki izgled

Izvor: Peternel S, Klinika za dermatovenerologiju, Klinički bolnički centar Rijeka

2017. godine Elmann i suradnici su odredili 12 kriterija za postavljanje dijagnoze DLE-a. Ovi kriteriji uključuju 5 morfoloških kriterija, a to su: eritematozna, ljubičasta diskoidna žarišta, atrofični ožiljci, depigmentacija, folikularna hiperkeratoza, ožiljna alopecija. Zatim navode 5 histoloških kriterija: interface/vakuolarni dermatitis, perivaskularni i/ili periadneksalni limfocitni infiltrat, prisutnost folikularnih keratinskih čepova, depoziti mucina, zadebljanje bazalne membrane i 2 pridružena kriterija: lokalizacija u konhi uške, predominantno zahvaćanje kože glave i vrata. (1)

LBT promijenjene kože je pozitivan u 60-95% bolesnika, a u nepromijenjenoj koži je negativan. U samo 5% oboljelih povišen je titar ANA protutijela, a druga protutijela se obično ne mogu detektirati. (7,12) Tijek bolesti je kroničan s periodičnim izmjenama faza remisije i egzacerbacije bolesti. Uočeno je da je viša incidencija egzacerbacija bolesti u proljeće i ljeto, što govori u prilog fotosenzibilnosti DLE-a. Ukoliko kožne lezije nisu pravilno liječene, dolazi do stvaranja ožiljaka koji nisu samo estetske, nego i funkcionalne prirode. (6)

Diferencijalno dijagnostički treba isključiti aktiničku keratozu, tineu faciei, seboroični dermatitis i sarkoidozu. (12)

9.2 Eritemski lupus profundus (lupus panniculitis)

LEP predstavlja rijetki oblik CLE-a koji je karakteriziran dubokom lokalizacijom lezija. Upravo zbog tog razloga sinonim mu je „lupus panniculitis“. LEP se može pojaviti samostalno, no u većini slučajeva se javlja istovremeno s drugim oblicima CLE-a i sa SLE-om. Klinički, LEP se javlja zajedno s DLE-om u 3-5% slučajeva, no na histološkoj razini se otkrije u čak 30% bolesnika s DLE-om. U prošlosti se LEP svrstavao kao oblik DLE-a i sarkoidoze, no od 1940. godine je priznat kao zasebni entitet. Iako dominantno pogađa žene između 30 i 50 godina, zabilježeni su i slučajevi pojave u ranom djetinstvu. (1,6,13)

Klinički, LEP je karakteriziran pojavom subkutanih bolnih nodusa ili plakova iznad kojih je koža eritematozna. (3) Uz subkutane noduse nerijetko se nalaze i diskoidna žarišta. (11) Lezije se mogu pojaviti na bilo kojem dijelu tijela, najčešće na licu, gornjim i donjim ekstremitetima. Ponekad se može pojaviti periorbitalni edem kao prvi znak bolesti. (12) Promjene karakteristično progrediraju u duboke ožiljke, ostavljajući deformitete i udubljenja. (11,14)

Histopatološki, ono što razlikuje ovaj oblik kutanog lupusa od ostalih je nepostojanje karakteristične vakuolizacije bazalnog sloja epidermisa, dok se u subkutanom masnom tkivu nalazi lobularno raspoređen limfocitni infiltrat. Također, mogu se vidjeti i područja s nekrozom masnog tkiva, obilje plazma stanica, histiocita i neutrofila. (1) Vaskulopatija arteriola i venula je sastavni dio histopatologije LEP-a. Vidi se endotelna nekroza, segmentalni depoziti fibrina te okluzivni trombi u krvnim žilama, rezultirajući mikroinfarktima.

Diferencijalno dijagnostički treba isključiti subkutani T-stanični limfom. Ono što razlikuje kutani T- stanični limfom od LEP-a je nepostojanje atipije stanica u LEP-u. Ipak, na

temelju histopatološke slike se ne može uvijek jasno isključiti dijagnoza kutanog T-staničnog limfoma jer je uočeno da su karakteristične promjene koje se nalaze u LEP-u (opsežna lobularna nekroza masti, histioci, vaskulopatija) također česti i u kutanom T-staničnom limfomu. Stoga se trebaju provesti i dodatne imunohistokemijske analize. (1,13) Diferencijalna dijagnoza nadalje uključuje razne druge oblike panikulitisa, subkutanu sarkoidozu, panarteritis nodosa i morfeu profundu. (12)

9.3 Chilblain (ozeblinski) eritemski lupus

Chilblain (ozeblinski) eritemski lupus (CHLE) još je jedan rijetki oblik CLE, a karakteriziraju ga promjene na dorzalnim i lateralnim stranama distalnih falanga prstiju šaka, rijetko stopala. Klinički se prezentira kao periferna cijanoza i edem distalnih falangi. Zahvaćena područja kože mogu biti prekrivena ljuskicama. Također mogu biti zahvaćeni i nokti, gdje dolazi do nekroze matriksa nokta. Prisutni su bolni nodusi i hiperkeratoza. Promjene provociraju vremenski uvjeti; hladnoća i vlaga. (1,6,11) CHLE je često povezan sa SLE-om, te u polovice bolesnika predstavlja znak sistemne bolesti. Također, može se pojaviti zajedno s drugim oblicima CLE-a. (1) Bolesnici mogu imati povišen titar anti-Ro/SSA protutijela. (6,12)

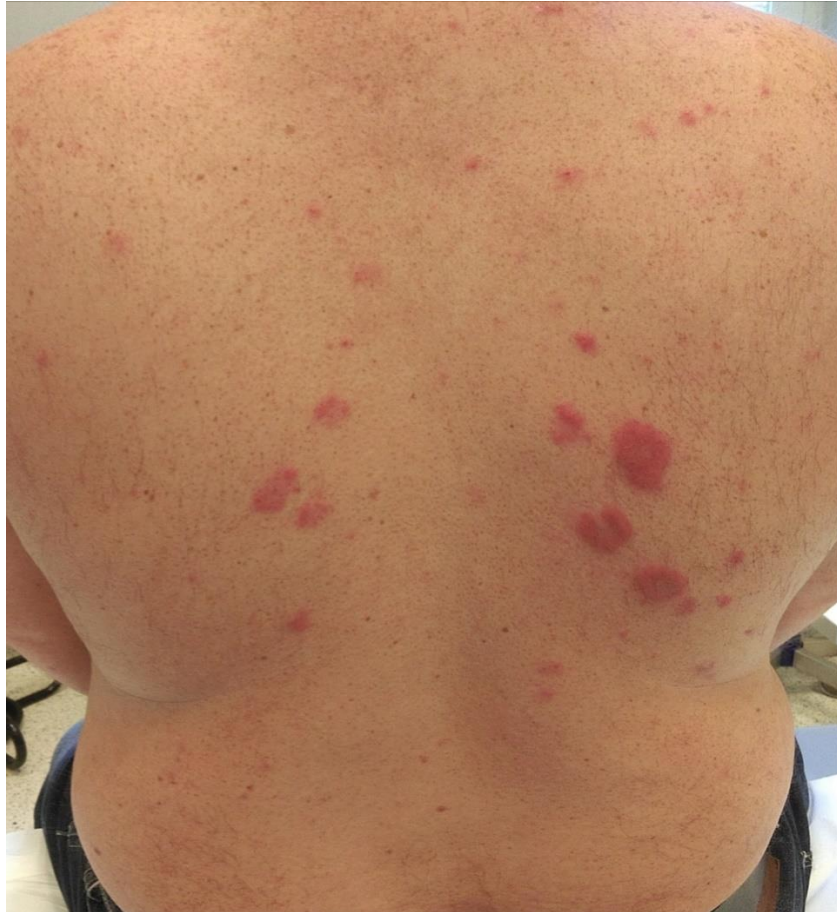Histopatološki, prisutan je interface dermatitis, a u nekim slučajevima i atrofija epidermisa. Duž cijelog dermisa najočitije promjene su na venulama. Prisutna je limfocitna vaskularna reakcija, dolazi do taloženja muralnog i luminalnog fibrina. Moguća je i prisutnost dermalnog edema. (12)

Diferencijalno dijagnostički ovaj oblik CLE-a valja razlučiti od ozeblina, lupusa pernicio te akralnih vaskulitisa odnosno vaskulopatija. (12)

10. INTERMITENTNI KUTANI ERITEMSKI LUPUS (LUPUS TUMIDUS)

Eritemski lupus tumidus (LET) se prvi put spominje u literaturi 1909. godine, no tek na kraju 20. stoljeća i početkom 21. stoljeća biva detaljnije opisan. Razlog toga je što mnogi kliničari nisu smatrali da je LET zasebni entitet, te su pogrešno dijagnosticirali ove kožne lezije kao neke druge kožne bolesti. U radoblju od 1987. do 1990. godine Kind i Goetz skreću pozornost na to da je LET zasebna vrsta CLE-a, koju je teško difencijalno dijagnostički razlučiti od polimorfne svjetlosne erupcije i Jessnerovog limfocitnog infiltrata, da je njegova incidencija, za razliku od drugih oblika CLE-a, veća u muškaraca te da LET pokazuje izrazitu fotosenzitivnost. U novije vrijeme, Kuhn i sur. su uvidjeli potrebu za dodatnim istraživanjima i definiranjem kliničkih kriterija u svrhu ispravne klasifikacije i dijagnostike ovog oblika CLE-a. (1,15) Specifičnost ovog rijetkog tipa CLE-a leži u njegovoj kliničkoj i histopatološkoj slici kao i intermitentnom toku bolesti.

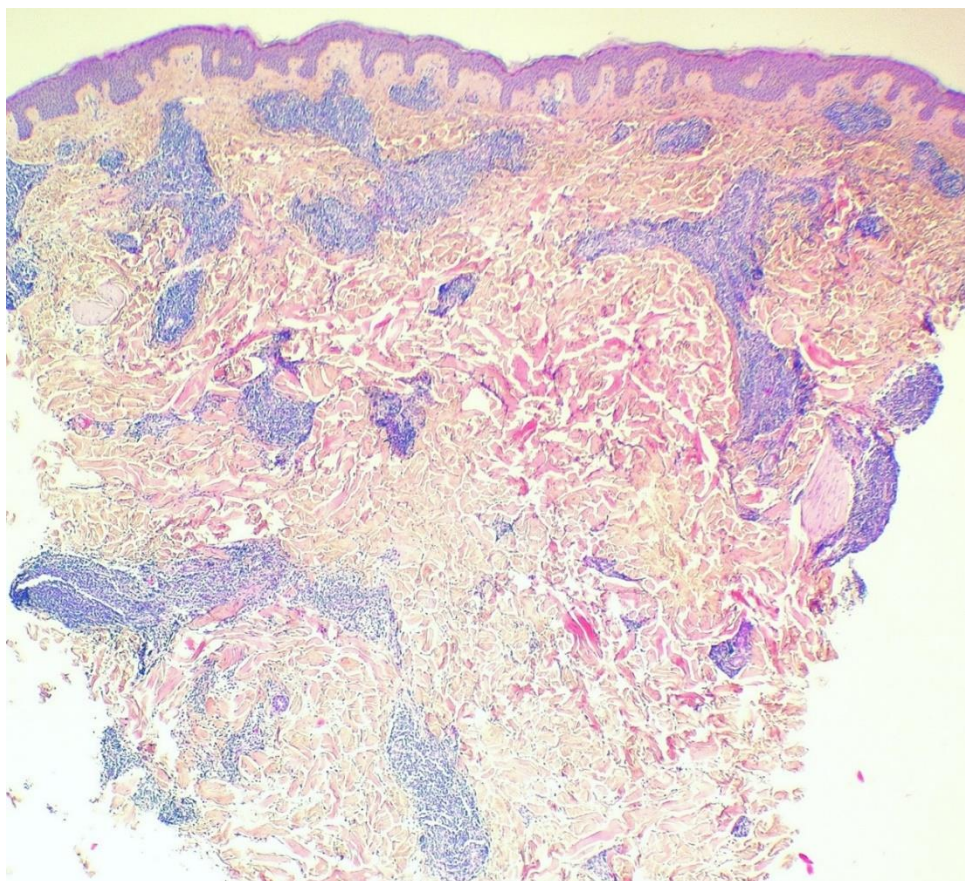
Klinički, LET je karakteriziran pojavom oštro ograničenih, eritematoznih papula i plakova izgledom nalik na urtikariju. Površina lezija je glatka, a oblikom variraju od kružnog do polumjesečastog oblika (Slika 11). Pojavljuju se kao pojedinačne lezije ili u grupama. Predilekcijska mjesta su fotoekspozirana područja kože (lice, dekolte, gornji dio leđa, ekstenzorne strane gornjih ekstremiteta). Za razliku od ranih oblika CLE-a, promjene zarastaju bez ostavljanja ožiljaka, hiperpigmentacije odnosno hipopigmentacije. Tijek bolesti je intermitentan, pojedinačne lezije mogu perzistirati mjesecima, no uglavnom nestaju unutar nekoliko dana ili tjedana. (1,15)



Slika 11. Eritemski lupus tumidus, klinički izgled

Izvor: Peternel S, Klinika za dermatovenerologiju, Klinički bolnički centar Rijeka

Histopatološki, za razliku od SCLE-a i DLE-a, izostaje nalaz folikularne hiperkeratoze, epidermalne atrofije, interface dermatitisa tj. vakuolarne degeneracije bazalnih keratinocita i zadebljanja bazalne membrane. (15) U literaturi se spominje da se u kožnim lezijama koje su bile fotoeksponirane mogu naći promjene poput blage hiperkeratoze i epidermalne hiperplazije. U biopsiji dominira nalaz u dermisu gdje se vide perivaskularni i periadneksalni limfocitni infiltrat, nakupine mucina između kolagenih vlakana i edem (Slika 12). (1,12,13) Intenzitet ovih promjena varira od blagih do umjerenih, a nije rijetkost da promjene budu intenzivne u ranim lezijama.



Slika 11. Eritemski lupus tumidus, histološki izgled

Izvor: Peternel S, Klinika za dermatovenerologiju, Klinički bolnički centar Rijeka

Ovaj oblik LE-a predstavlja dijagnostički izazov jer su uobičajna serološka testiranja i LBT obično negativni. Kod lezija koje su prisutne duže vremena mogu se ponekad pronaći depoziti IgG i IgM uzduž bazalne membrane. (1) Valja se podsjetiti da je u SCLE-u dokazana korelacija između fotosenzitivnosti i povišenog titra anti-Ro/SSA protutijela. Iako je za LET specifična izrazita fotosenzitivnost, protutijela anti-Ro/SSA i anti-La/SSB su pozitivna u samo 5% bolesnika. ANA protutijela su pozitivna u 10-30 % pacijenata. (12) LET ima dobru prognozu, lezije zarastaju bez ožiljaka, a samo su izolirani slučajevi povezani sa SLE-om.

Diferencijalno dijagnostički dolaze u obzir polimorfna svjetlosna erupcija, pseudolimfom, B- stanični limfom i solarna urtikarija. (12)

11. BULOZNI ERITEMSKI LUPUS

BLE predstavlja rijetki oblik kutanog eritemskog lupusa. Povezan je s akutnom fazom ili teškim oblikom SLE. Obično je riječ o pacijentima koji duže boluju od SLE-a, a erupciji kožnih lezija prethode mjeseci i godine. (6) Klinički, BLE lezije se mogu pojaviti kao solitarne male vezikule, kao grupe vezikula ili kao velike bule na eritemski promijenjenoj koži. Takve promjene nalikuju dermatitis herpetiformisu i buloznom pemfigoidu. Lezije mogu biti rasprostranjene difuzno po cijelom tijelu, no dominantno se nalaze na trupu i fleksornim stranama gornjih i donjih ekstremiteta. (6,12)

Histopatološki, razlikujemo dva različita oblika BLE-a, no u oba je oblika prisutno subepidermalno razdvajanje i interface dermatitis. U prvom obliku, u papilarnom dermisu se nalaze neutrofilni infiltrati koji tvore mikroapscese, a ostali dermis je edematozan. U drugom obliku, upalni infiltrati se sastoje od mononukleara te se nalaze perivaskularno. Rijetko, mogu biti prisutni i eozinofili, međutim nisu toliko uočljivi kao u npr. buloznom pemfigoidu. (1,13) DIF-om se uzduž bazalne membrane mogu dokazati depoziti IgG i rjeđe IgM i IgA, kao i frakcije komplementa C3 i C4. (12)

Diferencijalno dijagnostički u obzir se treba uzeti dermatitis herpetiformis, epidermolysis bullosa acquisita, bulozni pemfigoid i linearnu IgA dermatozu.

12. LIJEČENJE

S obzirom na kliničku heterogenost i nepredvidljivost bolesti, liječenje CLE je promjenjivo i obično vođeno dominantnim obilježjima bolesti. Ipak, osnovna načela liječenja mogu se sažeti u preventivne mjere, lokalnu i sustavnu terapiju.

Svi bi bolesnici trebali koristiti kreme s visokim UV zaštitnim faktorom (SPF>30). Idealna krema sa zaštitnim faktorom bi trebala biti širokog spektra (zaštita od UVA i UVB zraka) i vodootporna. Osim o uporabi fotoprotektivnih krema, bolesnike bi trebalo educirati o drugim odgovarajućim načinima fotoprotekcije kao što je odabir odgovarajuće odjeće, nošenje šešira ili kape. (15) Nerijetko su serumske razine vitamina D snižene kod pacijenata koji izbjegavaju Sunce pa je potrebna nadoknada vitamina D. Pušenje također predstavlja rizik za pojavu teže kliničke slike pa se preporučuje prestanak pušenja. (3)

Topički kortikosteroidi i/ili topički inhibitori kalcineurina se mogu koristiti za izolirane kutane lezije. Odabir odgovarajućeg kortikosteroida ovisi o lokalizaciji lezije na tijelu kao i o tipu lezije. Nisko potentni topički kortikosteroidi se preporučuju kod lezija na licu, za lezije na trupu i gornjim ekstremitetima preporučuju se srednje potentni, a visoko potentni za hipertrofične lezije, lezije na rukama i stopalima. U pacijenata kod kojih topički kortikosteroid nije dao zadovoljavajući odgovor, mogu se primijeniti kortikosteroidi u obliku intralezijske injekcije. Lokalni retinoidi, posebice tretinoin, su se pokazali pogodnima u pacijenata s DLE i hiperkeratotičnim lezijama. Za eritematozne lezije na licu se povoljnim pokazala lokalna primjena takrolimusa. (3,16, 17)

Ako ne dođe do zadovoljavajućeg odgovora na liječenje lokalnim pripravcima, uvodi se neka od sistemne terapije. Prvi lijek izbora su lijekovi iz skupine antimalarika. U tu skupinu spadaju: hidroksiklorokin, klorokin i kvinakrin. Iako je klorokin potentniji od hidroksiklorokina, preporučuje se uporaba hidroksiklorokina zbog manje incidencije razvoja

toksičnog oštećenja mrežnice. Prema novijim istraživanjima, djelotvornost antimalarika je snižena kod pušača. Antimalarici su lijek izbora jer osim što djeluju na simptome bolesti, djeluju i preventivno na razvitak sistemne bolesti. Zajedno s antimalaricima mogu se koristiti i topički kortikosteroidi. U slučaju kada je terapija s antimalaricima neučinkovita, može se primijeniti metotreksat ili dapson. (3,6,16)

Dapson se pokazao učinkovitim kod pacijenata sa SCLE lezijama, kod buloznog LE, oralnih ulceracija te kod urtikarijskog vaskulitisa povezanog sa SCLE. Koristi se kao monoterapija ili zajedno s antimalaricima. (16)

Talidomid se pokazao izrazito potentnim lijekom. Prema novijim istraživanjima pokazano je da u 90% pacijenata dolazi do pozitivnog odgovora na terapiju, a u 15-20% pacijenata dolazi do remisije bolesti. Koristi se kod pacijenata s teškim oblikom CLE i refraktornih na druge vrste terapije. Iako talidomid pokazuje visoku učinkovitost, propisivanje ovoga lijeka je još ograničeno zbog mogućih teških nuspojava. (18)

Sistemske kortikosteroidi i drugi sustavni imunosupresivi se ne preporučuju za liječenje CLE, no imaju neizostavno mjesto u slučajevima sistemskog oboljenja.

13. RASPRAVA

Sistemska eritemski lupus (SLE) je složena, autoimuna bolest sa širokim spektrom kliničkih i imunopatoloških značajki. Kutane manifestacije su uočene u 80% bolesnika sa SLE-om. Budući da one predstavljaju početnu manifestaciju sistemne bolesti u 20-30% bolesnika, brzina prepoznavanja kožnih lezija je važna za pravilnu i pravovremenu obradu bolesnika. 11 kriterija koje je razvio ACR mogu biti od pomoći u razlikovanju CLE-a od SLE-a, ali s obzirom na precjenjivanje dermatoloških kriterija (leptirasti eritem, diskoidni osip, fotosenzitivnost i oralne ulceracije), 4 kriterija za dijagnozu SLE-a su prečesto ispunjeni, a bolesnici ne moraju imati SLE. Tako će primjerice polovina bolesnika sa SCLE-om imati zadovoljene kriterije za SLE, a blagi oblik sistemne bolesti će se razviti u samo 10% oboljelih. Iako ovi kriteriji mogu biti od pomoći, njihova prediktivna vrijednost nije uvijek točna. Iz tog razloga je potrebno razviti kriterije koji bi više odgovarali CLE-u kako bi dijagnosticiranje bilo lakše i brže. (1-3)

U praksi je prvi korak u dijagnosticiranju CLE-a procjena kliničke slike i nalaza biopsije kože. Spektar kožnih manifestacija koje se pojavljuju u bolesnika s LE-om je izuzetno širok te često u istog bolesnika dolazi po preklapanja kliničke slike. Iz tog razloga je važno učiniti biopsiju kožne lezije. Histopatološki, CLE-a karakterizira prisutnost dermatitisa (interface i/ili periadnaksalno) i dermalnog mucina. Ipak, neki oblici CLE-a (LET i LEP) ne pokazuju pojavu interface dermatitisa. Također, vjeruje se da su promjene rezultat jednakog patološkog procesa pa je ponekad teško napraviti distinkciju između subtipova CLE-a samo na temelju histopatološke slike. U dijagnosticiranju nam može pomoći lupus band test. (1,8,9)

Današnja klasifikacija kutanog lupusa priznaje intermitentni kutani eritemski lupus kao zasebni entitet. Da je zaista trebao biti izdvojen, govori u prilog to što ima karakteristične kliničke značajke, koje zahtijevaju temeljitu korelaciju s patohistološkim i laboratorijskim nalazima, budući da izolirani nalazi mogu krivo upućivati na druge dijagnoze. (15)

Terapija CLE-a je raznolika, no temelj terapije predstavljaju dobra edukacija bolesnika o važnosti raznih vrsta fotoprotekcije, uz uporabu odgovarajuće lokalne i sustavne terapije. Valja naglasiti da manjina oboljelih ostaje refraktorna ili netolerantna prema uobičajenoj terapiji te je u takvim slučajevima potreban novi pristup, što se danas pokušava s biološkom terapijom. Bolesnika u svakom slučaju treba ispravno educirati o kožnoj bolesti, potencijalnom razvoju SLE-a, te o agravirajućim čimbenicima, kao što su izlaganje Suncu, pušenje i korištenje određenih lijekova. (16-18)

14. ZAKLJUČCI

- Eritemski lupus je kompleksna multisistemna bolest u kojoj osim kože mogu biti zahvaćeni svi organi. Koža je zahvaćena u 80% slučajeva te je često prvi znak sistemske bolesti. Zbog toga je u dijagnosticiranju i liječenju bolesnika s LE-om potrebna suradnja više kliničkih grana medicine.
- Žene obolijevaju češće od muškaraca, a prosječna dob pri dijagnozi je između 30-40 godina, no poznato je da se bolest može pojaviti u bilo kojoj dobi. (4)
- Etiologija nije u potpunosti poznata, a vjeruje se da u nastanku bolesti sudjeluju nasljedni i vanjski čimbenici.
- Düsseldorfska klasifikacija je novija klasifikacija kutanog lupusa, koja po prvi put svrstava i priznaje intermitentni kutani eritemski lupus kao zasebni entitet. Iako je dovoljno dokaza da ICLE zbilja i predstavlja zasebnu skupinu, i dalje ova klasifikacija nije široko prihvaćena.
- Kutane manifestacije LE-a su brojne i često dolazi do preklapanja kliničke slike. Stoga, dijagnosticiranje i svrstavanje bolesti u određeni oblik predstavlja izazov svakom kliničaru.
- Histopatološki, CLE-a karakterizira pojava interface dermatitisa s vakuolarnom degeneracijom bazalnih keratinocita, zadebljanje bazalne membrane, prisutnost limfocitnog infiltrata (interface i periadneksalno) i abnormalnih nakupina mucina u dermisu. U dijagnosticiranju bolesti pomaže direktna imunofluorescencija, odnosno lupus band test.
- Liječenje kutanog lupusa obuhvaća fotoprotekciju, lokalnu i sustavnu terapiju. Lokalna terapija se sastoji od topičkih kortikosteroida, topičkih inhibitora kalcineurina i ponekad topičkih retinoida. U slučaju potrebe za sustavnom terapijom, prvi lijekovi

izbora su antimalarici, a u obzir dolaze i dapson, talidomid i biološki lijekovi. Sistemski kortikosteroidi su ponekad neophodni, ali nisu lijek izbora.

15. SAŽETAK

Kutani eritemski lupus (CLE) obuhvaća širok spektar dermatoloških manifestacija, koje mogu ili ne moraju biti povezane s razvojem sistemske bolesti. Točan uzrok bolesti je nepoznat, ali se smatra da je bolest autoimune prirode te da veliku ulogu igraju genetički čimbenici i okolišni faktori. Danas je prihvaćena „Düsseldorfska klasifikacija“ bolesti. Prema njoj se CLE dijeli na akutni (ACLE), subakutni (SCLE), kronični (CCLE) te intermitentni (ICLE) oblik bolesti. Dijagnoza se postavlja na temelju kliničke slike, patohistološke i direktne imunofluorescentne pretrage bioptata kože, laboratorijskih i seroloških nalaza. Histopatološki, za svaki oblik CLE-a se mogu naći specifične promjene, no promjene poput interface dermatitisa i abnormalnih nakupina dermalnog mucina su vidljive u gotovo svim oblicima CLE-a. Liječenje kožnog lupusa sastoji se od edukacije pacijenata o pravilnoj zaštiti od sunca zajedno s odgovarajućom topičkom i sustavnom terapijom.

Ključne riječi: eritemski lupus, kutani eritemski lupus, akutni kutani eritemski lupus, subakutni kutani eritemski lupus, kronični kutani eritemski lupus, intermitentni kutani eritemski lupus, lupus panikulitis, biopsija, dermatitis, mucin

16. SUMMARY

Cutaneous lupus erythematosus (CLE) encompasses a wide range of dermatologic manifestations, which may or may not be associated with the development of systemic disease. The exact cause of the disease is unknown, but it is thought to be an autoimmune disease, while genetic and environmental factors play a major role. Current CLE classification is the "Düsseldorf Classification", according to which CLE is divided into acute (ACLE), subacute (SCLE), chronic (CCLE), and a newly defined or intermittent (ICLE) subtype. Diagnosis is based on clinical presentation, histopathological findings of skin biopsy, direct immunofluorescence, laboratory and serological findings. Histopathologically, specific changes may be found for each CLE subtype, but alterations such as interface dermatitis and accumulation of dermal mucin are visible in almost all CLE forms. Treatment of cutaneous lupus consists of patient education on proper sun protection along with appropriate topical and systemic therapy.

Key words: lupus erythematosus, cutaneous lupus erythematosus, acute cutaneous lupus erythematosus, subacute cutaneous lupus erythematosus, chronic lupus erythematosus, intermittent lupus erythematosus, lupus panniculitis, biopsy, dermatitis, mucin

17. LITERATURA

1. Filotico R, Mastrandrea V. Cutaneous lupus erythematosus: clinico-pathologic correlation. *G Ital Dermatol Venereol* 2018;153:216-29.
2. Kuhn A, Landmann A. The classification and diagnosis of cutaneous lupus erythematosus. *J Autoimmun* 2014;48-49:14-9.
3. Ribero S, Sciascia S, Borradori L, Lipsker D. The Cutaneous Spectrum of Lupus Erythematosus. *Clinic Rev Allerg Immunol* 2017;53: 291.
4. Durosaro O, Davis MDP, Reed KB, Rohlinger AL. Incidence of cutaneous lupus erythematosus,1965-2005: a population-based study. *Arch Dermatol* 2009; 145(3):249–53.
5. Achtman CJ, Werth PV. Pathophysiology of cutaneous lupus erythematosus. *Arthritis Res Ther* 2015;17:182.
6. Griffiths C, Barker J, Bleiker T, Chalmers R, Creamer D. *Rook's Textbook of Dermatology*. 9. izd., New York: Wiley;2016
7. Kuhn A, Lehmann P, Ruzicka T. *Cutaneous lupus erythematosus*. Heidelberg: Springer; 2005.
8. Lipsker, D. The need to revisit the nosology of cutaneous lupus erythematosus: the current terminology and morphologic classification of cutaneous LE: difficult, incomplete and not always applicable. *Lupus* 2010;19:1047–1049.
9. Ackerman AB, Boer A, Benin B, Gottlieb GJ. *Histopathological diagnosis of inflammatory skin diseases*, 3. izd. New York: Ardor Scribendi; 2005.
10. Reich A, Marcinow K, Bialynicki-Birula R. The lupus band test in systemic lupus erythematosus patients. *Ther Clin Risk Manag* 2011;7:27–32.
11. Lipozenčić i sur. *Dermatovenerologija*. 3. izmijenjeno i dopunjeno izdanje, Zagreb: Medicinska naklada;2008; str. 281.-287.

12. Kuhn A, Sticherling M, Bonsmann G. Clinical manifestations of cutaneous lupus erythematosus. *J Dtsch Dermatol Ges* 2007;5(12):1124–37.
13. Crowson AN, Magro C. The cutaneous pathology of lupus erythematosus: a review. *J Cutan Pathol* 2001; 28(1):1–23.
14. Basta Juzbašić A. i suradnici. *Dermatovenerologija udžbenik i atlas s više od 1200 slika u boji*, Zagreb: Medicinska naklada;2014, str. 357-365.
15. Kuhn A, Richter-Hintz D, Oslislo C, Ruzicka T, Megahed M, Lehmann P. Lupus erythematosus tumidus—a neglected subset of cutaneous lupus erythematosus: report of 40 cases. *Arch Dermatol* 2000; 136:1033–1041.
16. Callen JP. Update on the management of cutaneous lupus erythematosus. *Br J Dermatol* 2004; 151: 731–736.
17. Lampropoulos CE, Sangle S, Harrison P, Hughes GRV, D'Cruz DP. Topical tacrolimus therapy of resistant cutaneous lesions in lupus erythematosus: a possible alternative. *Rheumatol* 2004; 11: 1383–1385.
18. Pelle MT, Werth VP. Thalidomide in Cutaneous Lupus Erythematosus. *Am J Clin Dermatol* 2003; 4: 379.

18. ŽIVOTOPIS

Kristina Marin rođena je 9. rujna 1994. godine u Šibeniku. Godine 2001. upisuje Osnovnu školu Domovinske zahvalnosti, koju završava 2009. godine. Srednju školu Lovre Montija, smjer jezična gimnazija, upisuje 2009. godine, a završavaju ju 2013. godine. Nakon uspješno položene državne mature, 2013. godine, upisuje Integrirani preddiplomski i diplomski studij medicine na Medicinskom fakultetu Sveučilišta u Rijeci.