

DOBROĆUDNI TUMORI MOZGA I LUBANJE

Zeko, Suzana

Master's thesis / Diplomski rad

2019

Degree Grantor / Ustanova koja je dodijelila akademski / stručni stupanj: **University of Rijeka, Faculty of Medicine / Sveučilište u Rijeci, Medicinski fakultet**

Permanent link / Trajna poveznica: <https://um.nsk.hr/um:nbn:hr:184:049715>

Rights / Prava: [In copyright](#)/[Zaštićeno autorskim pravom.](#)

Download date / Datum preuzimanja: **2025-01-02**



Repository / Repozitorij:

[Repository of the University of Rijeka, Faculty of Medicine - FMRI Repository](#)



SVEUČILIŠTE U RIJECI
MEDICINSKI FAKULTET
INTEGRIRANI PREDDIPLOMSKI I DIPLOMSKI
SVEUČILIŠNI STUDIJ MEDICINE

Suzana Zeko

DOBROĆUDNI TUMORI MOZGA

Diplomski rad

Rijeka, 2019.

SVEUČILIŠTE U RIJECI
MEDICINSKI FAKULTET
INTEGRIRANI PREDDIPLOMSKI I DIPLOMSKI
SVEUČILIŠNI STUDIJ MEDICINE

Suzana Zeko

DOBROĆUDNI TUMORI MOZGA

Diplomski rad

Rijeka, 2019.

Mentor rada: Prof. dr.sc. Darko Ledić, dr. med.

Diplomski rad ocjenjen je dana _____ u/na _____

_____, pred povjerenstvom u sastavu:

1. Prof.dr.sc. Mira Bučuk, dr. med. (predsjednik Povjerenstva)
2. Prof.dr. Željko Župan, dr. med.
3. Doc.dr.sc. Dean Giroto, dr. med.

Rad sadrži: _45_ stranica, _8_ slika, _4_ tablice, _20_ literaturnih navoda.

Zahvala

Najprije želim zahvaliti svom mentoru prof. dr.sc. Darku Lediću na pomoći, susretljivosti, strpljenju i korisnim savjetima koje mi je pružio za vrijeme izrade diplomskog rada. Također, želim zahvaliti i tajnici, gospođi Jadranki Grubić koja je uvijek ljubazno izlazila u susret.

Veliko hvala mojoj obitelji na bezuvjetnoj podršci koju su mi pružali tokom cijelog studija i života općenito. I na poslijetku, hvala svim prijateljima, kolegama i dragim osobama uz koje je ovih 6. godina studiranja proletjelo u trenu i dobrom raspoloženju i bez kojih ovaj period života ne bi mogao proći ljepše.

Sadržaj

1. Uvod.....	8
2. Svrha rada.....	9
3. Novotvorine središnjeg živčanog sustava	10
3.1. Opća podjela i klasifikacije tumora SŽS-a	10
3.2. Etiologija.....	11
3.3. Osnovna zajednička obilježja i klinička slika	12
3.2.1. Fokalni neurološki deficiti povezani s tumorom mozga	12
3.2.2. Glavobolja kod tumora mozga.....	13
3.2.3. Epileptički napadaji.....	14
3.2.4. Promjena kognitivnog funkcioniranja.....	14
3.4. Dijagnostika	14
4. Dobročudni tumori mozga	15
4.1. Neglijalni dobroćudni tumori.....	18
4.1.1. Meningeomi.....	18
4.1.1.1. Epidemiologija	19
4.1.1.2. Lokalizacija, histologija, klasifikacija	19
4.1.1.3. Klinička prezentacija	20
4.1.1.4. Dijagnoza	22
4.1.1.5. Liječenje.....	23
4.1.1.6. Prognoza i ishod	25
4.1.2. Kraniofaringeomi.....	26
4.1.2.1. Epidemiologija	26
4.1.2.2. Etiologija i podjela	26
4.1.2.3. Klinička prezentacija	27
4.1.2.4. Dijagnoza	27

4.1.2.5. Liječenje.....	28
4.1.2.6. Prognoza i ishod.....	28
4.1.3. Tumori hipofize	29
4.1.3.1. Opće značajke i podjela.....	29
4.1.3.2. Epidemiologija.....	30
4.1.3.3. Klinička prezentacija.....	30
4.1.3.4. Dijagnoza.....	32
4.1.3.5. Liječenje.....	33
4.1.3.6. Ishod i prognoza.....	35
4.2. Glijalni dobroćudni tumori. Gliomi niskog stupnja malignosti.....	35
4.2.1. Pilocitični astrocitom	35
4.2.2. Švanomi.....	36
5. Rasprava.....	38
6. Zaključak.....	40
7. Sažetak	41
8. Summary	42
9. Literatura.....	43
Životopis	45

Popis skraćenica i akronima

ACTH - Adrenokortikotropni hormon

CT – Kompjuterizirana tomografija

EEG - Elektroencefalogram

FSH - Folikulostimulirajući hormon

Gd-DTPA - Gadolinij dietilentriaminopentacid

GH - Hormon rasta/Growth hormone

ICP - Intrakranijski tlak/ Intracranial pressure

IGF-1 - Inzulinu sličan faktor rasta 1/Insulin-like growth factor 1

LH - Luteinizacijski hormon

MEA/MEN - Multipla endokrina adenomatoza ili neoplazija

MRA - Magnetna angiografija

MRI – Magnetska rezonancija

NF tip I – Neurofibromatoza tip I

NF tip II - Neurofibromatoza tip II

PC - Pontocerebelarni kut

PET - Pozitronska emisijska topografija

PRL - Prolaktin

RTG - Radiogram

SZO/WHO - Svjetska zdravstvena organizacija / World Health Organization

SŽS/CNS - Središnji živčani sustav / Central nervous system

TSH - Tireoidni stimulirajući hormon

T3 - Trijodtironin

T4 - Tiroksin

1. Uvod

Tumori mozga su novotvorine koje se, neovisno o dobi i spolu osobe, mogu razviti bilo kada i bilo gdje u središnjem živčanom sustavu. Ovisno o tome je li podrijetlo stanica iz kojih nastaju neuroepitelno, odnosno, metastatsko, novotvorine mozga možemo podijeliti na primarne i sekundarne. Unutar skupine primarnih tumora, razlikujemo dobroćudne i zloćudne lezije. Najčešći benigni tumori mozga su meningeomi, tvorbe porijeklom iz paučinaste ovojnice mozga (1). Iako je uobičajeno prva pomisao na benignu leziju u neku ruku „olakšanje“, kod novotvorina mozga to, zbog bitno smanjenog anatomskeg obujma na račun čvrstog kranijaskog obruča u kojem tumor raste, nažalost nije slučaj. Naime, usprkos dobroj prirodnoj naravi tumora, sporom i neinfiltrativnom rastu, zbog kompresije koju vrši na zdravo tkivo mozga, mogu nastati i po život opasna stanja. Osim svojim rastom, neizravno oštećuju tkivo i razvojem perifokalnog edema (2). Patologija tih bolesti ima mnoge značajke koje odražavaju jedinstvena svojstva CNS-a (1). U kliničkoj slici benignih tumora mozga možemo pronaći vrlo heterogenu simptomatologiju, prvenstveno ovisnu o lokalizaciji samog tumora. Za razliku od zloćudnih neoplazmi, simptomi će se kod benignih manifestirati u pravilu tek kada tumor dosegne određenu veličinu (ne računajući tumore manjih dimenzija koji će se i ranije prezentirati zbog specifične lokacije; npr. poremećaji vida uz adenom hipofize (2,3). U kliničku prezentaciju u obzir dolaze glavobolje (ili zbog pritiska na strukture koje su osjetno inervirane ili kao posljedica porasta ICP-a), žarišni neurološki ispadi, epileptični napadaji, kognitivni poremećaji, već navedeni poremećaji vida, ispadi i kljenuti pojedinih dijelova tijela, mučnina i povraćanje, itd. (3). Tegobe koje pacijent ima, opisuju se i potvrđuju u detaljno uzetoj anamnezi i neurološkom pregledu. Dijagnostičke slikovne metode koje se najčešće upotrebljavaju su CT, MRI i angiografija. Uz njih se mogu, ovisno o simptomima i ukoliko postoji indikacija, uzimati laboratorijski nalazi krvi, likvora, napraviti EEG, kranioogram i/ili scintigrafija mozga (3,4).

Konačna dijagnoza nekog tumora može se jedino postaviti potvrdnim patohistološkim nalazom dobivenog tokom neurokirurške operacije ili stereotaksijskom biopsijom (3,4).

Kad god to sijelo tumora dopušta, mikroneurokirurški zahvat bit će metoda izbora liječenja. Cilj je, naime, ukloniti tumor u potpunosti ili što većem obujmu i dobiti patohistološku ili citološku analizu tumorskog tkiva za stupnjevanje bolesti i planiranja daljnjeg liječenja (3,4). Pojedine metode liječenja i terapijske mogućnosti, bit će zbog svoje kompleksnosti i specifičnosti za svaki pojedini tumor, navedene i opisane uz moždane neoplastične tvorbe u razradi po poglavljima.

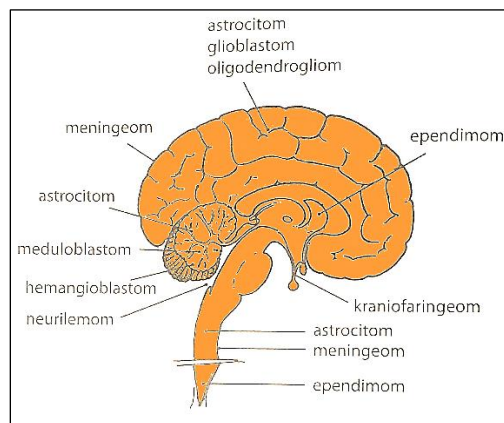
2. Svrha rada

Svrha ovog rada je sistematičan prikaz najčešćih benignih tumora mozga, upoznati njihovu patologiju, etiologiju i epidemiologiju, smještaj, najznačajnija klinička obilježja, kako ih dijagnosticirati i koje su im terapijske mogućnosti dostupne.

3. Novotvorine središnjeg živčanog sustava

3.1. Opća podjela i klasifikacije tumora SŽS-a

Tumori ili novotvorine središnjeg živčanog sustava jesu jedna iznimno heterogena skupina tumora koja se može razviti bilo kada i bilo gdje u SŽS-u. Javljaju se u svakoj životnoj dobi. Ovisno o vrsti novotvorine, neke se pojavljuju već u djetinjstvu, dok druge karakterizira razvoj u odrasloj životnoj dobi i starijoj populaciji. Stoga ih, s obzirom na dob kada se javljaju, možemo podijeliti kronološki. Topografski ih klasificiramo na češće, intrakranijske tumore (85%) i na manji dio smješten u kralježničkoj moždini (15%). Unutar kranijuma, predilekcijska mjesta određenih tumora mogu biti iznimno važna u postavljanju kliničke dijagnoze (slika 1). S obzirom na položaj prema tentorijumu malog mozga, mogu biti iznad (supratentorijalni) ili ispod (subtentorijalni) njega (1,2).



Slika 1. Najčešće lokalizacije primarnih tumora u CNS-u (1).

Osnovna i ujedno najjednostavnija podjela je ona na primarne i sekundarne, gdje se pojam primarnih tumora odnosi na one koji potječu iz moždanog parenhima, dok pod pojmom sekundarnih, u pravilu, podrazumijevamo metastatske tumore. Najčešće je riječ o metastazama karcinoma pluća, dojke ili kožnih melanoma pretežno smještenih u velikom mozgu. Prema klasifikaciji koju je utvrdila Svjetska zdravstvena organizacija, s obzirom na patoanomska obilježja (vrsta i mitotička aktivnost stanica, proliferacija krvnih žila i (ne)postojanje stanične nekroze u tumoru) i pripadnost razvojnim vrstama stanica, razlikujemo:

1. tumore neuroepitelnog tkiva,
2. tumore mozgovnih ovojnica,
3. tumore kranijalnih i perifernih živaca,
4. tumore zametnih stanica,
5. tumore hematopoetskog tkiva,
6. tumore selarnog područja i na
7. metastatske tumore (3,4).

3.2. Etiologija

Kao i kod drugih bolesti, uzroci novotvorina nisu poznati. Pretpostavlja se da nastaju kao posljedica međudjelovanja raznih čimbenika iz okoliša i genske sklonosti. Jedan od uzroka kojeg je definitivno moguće povezati s razvojem neoplazmi jest radioterapija u dječjoj dobi (profilaktički oblik terapije kod ALL-a). Uspoređujući osobe koje su bile izložene zračenju i one koje nisu, pokazalo se da nakon 15-20 godina postoji povećana incidencija razvoja astrocitoma kod onih koji su bili podvrgnuti liječenju. Također, kada je riječ o poremećajima na razini gena, delecije tumorsupresorskih gena važna su karika u nastanku tumora SŽS-a. Zbog određenog poremećaja na genskoj razini, dobroćudni i zloćudni tumori mozga mogu se javiti u nekim fakomatozama. (tablica 1).

Tablica 1. Genski poremećaji koji se očituju poremećajima razvoja živčanog sustava i tumorima; fakomatoze (1).

Sindrom	Učestalost	Mutirani gen	Klinički nalazi
Neurofibromatoza 1	1:3.000	<i>NF-1</i>	multipli tumori perifernih živaca, meningeomi i gliomi
Neurofibromatoza 2	1:40.000	<i>NF-2</i>	obostrani neurilemomi VIII. moždanog živca, meningeomi, neurofibromi kralježnice
Tuberozna skleroza	1:8.000	<i>TSC1</i> (hamartin)	cerebralni astrocitomi „tuberi“ i gliomi
von Hippel-Lindauov sindrom	1:35.000	VHL	hemangioblastom malog mozga
Sturge-Weberova bolest	1:10.000	-	angiomi na moždanim ovojnicama i licu (encefalofacijalna angiomatoza)

3.3. Osnovna zajednička obilježja i klinička slika

Tumori živčanog sustava imaju jedinstvene karakteristike koje ih izdvajaju od neoplastičnih procesa drugdje u tijelu. Za razliku od drugih, rijetko daju metastaze; čak se i nazloćudniji gliomi rijetko šire izvan CNS-a. Većina nemaju otkrivene premaligne ili *in situ* stupnjeve usporedive s onima kod karcinoma. Za lezije niskog stupnja (benigni glijalni tumori) značajno je da se mogu infiltrirati u velike dijelove mozga, što može dovesti do ozbiljnih kliničkih deficita, neresektibilnosti i loše prognoze. Anatomske mjesto neoplazme iznimno je važno jer može utjecati na ishod bolesti zbog lokalnih učinaka, neovisno o histološkoj klasifikaciji i zloćudnosti tumora (npr. benigni meningeom može zbog lokacije uzrokovati kardiorespiratorni arest ukoliko kompromitira centar za disanje u meduli jednako kao i gliomi moždanog debla) (1,5).

Simptomi do kojih dolazi uslijed razvoja tumora mozga nisu samo posljedica njegovog rasta, nego i njegova destruktivnog djelovanja, mjesta koje kompromitira te edema koji se razvija perifokalno. Vodeća promjena koju povezujemo uz tumore mozga jest povećanje intrakranijskog tlaka, no neće se nužno javiti uz svaki intrakranijski tumor. Naime, središnji živčani sustav, a osobito mozak, imaju iznimnu sposobnost adaptacije kod postupnog povećanja ICP-a. Zbog mogućnosti potiskivanja tkiva i smanjenja likvorskih prostora, omogućen je rast i prilično velikih tumora koji će se tek kasnije, s određenom odgodom, prezentirati raznim tegobama i simptomima. Većina ih se prezentira progresivnim neurološkim deficitom (obično mišićnom slabošću), glavoboljom (može biti praćena zastojskom papilom), napadajima koji su najčešće žarišni zbog kortikalne iritacije u tom području ili mogu postati sekundarno generalizirani (3,6).

3.2.1. Fokalni neurološki deficiti povezani s tumorom mozga

Žarišni neurološki simptomi ovise o lokalizaciji tumorskog procesa pa kao i bilo koje druge destruktivne lezije mozga, proizvode progresivne deficite povezane s funkcijom zahvaćenog

dijela mozga. Neki karakteristični simptomi s obzirom na lokalizaciju su:

1. frontalni režanj: demencija, abulija, afazija (Broca), promjene osobnosti. Moguća kontralateralna hemipareza sa zahvaćenom dominantnom polutkom, apraksija i disfagija. Ponekad se zamjećuje tendencija pogleda prema lokalizaciji tumora. Budući da čeonni režanj ima brojne funkcije, može imati bogato raznoliku kliničku prezentaciju.

2. temporalni režanj: auditorne i olfaktorne halucinacije, defekti vidnog polja (kontralateralna gornja kvadrantopsija dokazana vidnim testom), poremećaji pamćenja, apraksija, akalkulija, disleksija.

3. parijetalni režanj: kontralateralni motorni ili senzorni poremećaj, homonimna hemianopsija te fenomen osjetnog zanemarivanja.

4. okcipitalni režanj: homonimna hemianopsija, aleksija (gubitak sposobnosti čitanja; posebno zamjetno kod infiltrativnih tumora u području *corpus callosa*)

5. moždano deblo: deficiti moždanih živaca, ataksija, senzorni ispadi, hemiplegija/hemipareza, mučnina, vrtoglavica i povraćanje uz brzo povišenje ICP-a.

6. mali mozak: trunkalna ataksija (*vermis*), glavobolja u zatiljku, poremećaji ravnoteže, titubacija, disartrijska, disdijadohokineza (tumori u polutkama malog mozga) (2,6).

3.2.2. Glavobolja kod tumora mozga

Mozak, sam po sebi, nema nociceptore i zbog toga ne osjeća bol. Stanja koja posljedično prati razvoj glavobolje su: povišena vrijednost intrakranijskog tlaka (posljedica tzv. *mass effect-a*, zbog nastalog krvarenja/edema ili samog tumora), invazija ili kompresija struktura koje su inače bolno osjetljive (dura, krvne žile, periost), sekundarna pri poremećajima vida koji su uzrokovani tumorom u području moždanog debla (direktna kompresija III., IV. ili V. moždanog živca). U tijeku trajanja bolesti, glavobolja će se javiti kod 70% pacijenata, dok kod 1/3 bude inicijalni simptom. Pojavljuje se s ili bez povišenih vrijednosti ICP-a. Jednako je zastupljena kod primarnih i metastatskih tumora. Bol koju opisujemo kod takve vrste glavobolje je

ispočetka intermitentna, mukla s postupnim intenziviziranjem i jačom prezentacijom prilikom lijeganja (noću budi iz sna). Često ju pogoršava kašljanje, naprezanje ili (u 30%) savijanje glave prema naprijed (povišen ICP!). Nije nužno uvijek povezana s mučninom i povraćanjem (2,6).

3.2.3. Epileptički napadaji

Epileptički napadaji, generalizirani ili parcijalni, često se javljaju kod tumora koji zahvaćaju moždanu koru (npr. oligodendrogliomi i astrocitomi). Mogu biti prvi simptom, ili se javiti kasnije u toku bolesti (2).

3.2.4. Promjena kognitivnog funkcioniranja

Popuštanje koncentracije, poremećaji govora i promjene u ponašanju jesu promjene koje su izražene kod možda svega petine pacijenata. Navedeni simptomi specifičniji su za tumore koji svojim rastom zahvaćaju kortikalne strukture čeonog režnja ili indirektno povišenjem ICP-a uzrokuju navedene promjene (2).

3.4. Dijagnostika

Kada se u odraslih pojavi napadaj, nagla promjena u ponašanju ili osobnosti, to je uvijek zabrinjavajući nalaz, sve dok se ne dokaže suprotno. Treba isključiti i svaku najmanju sumnju na postojanje intrakranijskog tumora. Najprije se uzima opsežna anamneza s detaljnim opisom pacijentovih tegoba, obavi temeljit neurološki pregled i uputi na daljnje dijagnostičke pretrage. Također, potrebno je pacijentu napraviti pregled osjetila, zbog činjenice da tumor može na bilo kojem dijelu kompromitirati vidni/slušni put i ometati na taj način normalnu funkciju osjeta vida i sluha. Važno je napraviti CT i MRI kako bismo dobili potvrdu o već možda ranije postavljenoj sumnji na lokaliziranu tumorsku tvorbu. Kompjutoriziranom tomografijom možemo gotovo uvijek sigurno dokazati postojanje ekspanzijskog intrakranijskog procesa, dok se magnetska rezonancija smatra „zlatnim standardom“ prilikom postavljanja dijagnoze postojećeg tumora. Magnetska rezonancija (MRI) ima prednost nad CT-om jer nema štetnog ionizirajućeg zračenja (naročito važno u dugoročnom praćenju) i ima bolju osjetljivost u

prikazu izgleda tkiva mozga, krvnih žila i samog tumorskog procesa (prikaz jasnih granica između tumora i zdravog tkiva i razgraničenja prema okolnom, dobro vidljivom edemu). Specifičnost same pretrage može se povećati dodatkom gadolinija (Gd-DTPA). Njime je omogućen prikaz dijelova mozga na kojima je prekinuta krvno-moždana barijera (što je moguć nalaz kod tumora mozga). Osim toga, budući da magnetskom rezonancijom snimamo niz uzastopnih slojeva, korisna je u planiranju neurokirurškog zahvata. U te se svrhe može napraviti i magnetska rezonantna angiografija ili MRA – metoda koja omogućuje izvanredan prikaz krvnih žila i kao takva ima veliko značenje u dijagnostičkom postupku identifikacije žilja kojima se tumor opskrbljuje. Zbog tog se svojstva ponekad izvodi kao dio predoperativne pripreme. Postupci poput EEG-a svojim nalazom ne daju izravnu potvrdu postojanja tumora, ali mogu upućivati na određeni žarišni proces koji je posljedica rasta tumora. U određenim situacijama, korisno bi bilo napraviti i kraniogram (tumori selarnog područja, kraniofaringeomi, kalcifikati u oligodendrogliomima). Konačna dijagnoza nekog tumora može se jedino postaviti potvrdnim patohistološkim nalazom dobivenog tokom neurokirurške operacije ili stereotaksijskom biopsijom. Indikacija za biopsiju mozga postoji u slučajevima kada je riječ o tumoru koji bi bio prikladan za radiokirurško liječenje ili koji bi mogao dobro odgovoriti na terapiju određenim citostatikom, a potrebna je prethodna potvrda patohistološkim nalazom tkiva (3,4,7). Također, opravdana je i za dobivanje histološke dijagnoze u bilo kojim slučajevima gdje se resekcija tumora ne preporučuje (8). PET je metoda korisna za analizu tumora jer omogućuje slikovni prikaz razlike u metaboličkoj aktivnosti između normalnih i zloćudno promijenjenih stanica (7).

4. Dobroćudni tumori mozga

Primarne tumore mozga dijelimo na dobroćudne i zloćudne. S obzirom na to jesu li se primarni tumori razvili iz neuroepitelnog tkiva, dalje ih možemo podijeliti na glijalne i neglijalne tumore. Iako sami po sebi najčešće nemaju tendenciju da maligno alteriraju,

predstavljaju određeni problem jer zbog svog intrakranijskog smještaja mogu biti nedostupni i neprikladni za potpuno izlječenje. Kao što je u općem dijelu opisano, klasifikacija novotvorina mozga ističe se izuzetnom kompleksnošću i heterogenošću. Prema već spomenutoj klasifikaciji koju je donijela Svjetska zdravstvena organizacija (tablica 2), iz sažetkog tabličnog prikaza, izdvojiti ću samo najznačajnije predstavnike pojedinih benignih tumora (2,9).

Tablica 2. Patohistološka klasifikacija tumora mozga WHO 2007 (6).

<p>1. Neuroepitelni (neuroektodermalni) tumori</p> <p>A) <u>Astrocitni tumori</u></p> <p>a) Infiltrativni astrocitomi</p> <ul style="list-style-type: none">- difuzni astrocitom (WHO II)- anaplastični (maligni) astrocitom (WHO III)- glioblastoma multiforme (GBM) (WHO IV)- gliomatosis cerebri <p>b) Ograničeni/lokalizirani (dobročudni) astrocitomi</p> <ul style="list-style-type: none">- pilocitični astrocitom- pleomorfni Xantoastrocitom (PXA)- subependimalni astrocitom gigantskih stanica (*tuberozna skleroza) <p>B) <u>Oligodendroglijalni tumori</u></p> <ul style="list-style-type: none">- oligodendrogliom (WHO II)- anaplastični oligodendrogliom (WHO III) <p>C) <u>Miješani gliomi/Oligoastrocitni tumori</u></p> <ul style="list-style-type: none">- oligoastrocitom (WHO II)- anaplastični oligoastrocitom WHO (III) <p>D) <u>Ependimalni tumori</u></p> <ul style="list-style-type: none">- ependimom (WHO II)- anaplastični maligni ependimom (WHO III)- mikropapilarni ependimom- subependimom (WHO I) <p>E) <u>Tumori pleksusa koriodeusa</u></p> <ul style="list-style-type: none">- pleksuspapilom- atipični pleksuspapilom- pleksuskarcinom

F) Neuronalni i miješani neuronalno-glijalni tumori

- gangliocitom
- gangliogliom
- disembrioplastični neuroepitelijalni tumor (DNT)
- desmoplastični infantilni gangliogliom/astrocitom (DIG)
- anaplastični gangliogliom
- centralni neurocitom

G) Tumori pinealnog parenhima/pinealociti

- pineocitom/pinealom
- pineoblastom

H) Embrionalni tumori

- meduloblastom (varijante: dezmoplastični, anaplastični, gigantocelularni)
- primitivni neuroektodermalni tumori SŽS-a (PNET) (npr. neuroblastom)
- atipični teratoidni/rabdoidni tumor (AT/RT)

2. Tumori kranijalnih, spinalnih i perifernih živaca

A) Švanomi (neurilemomi, neurinomi)

B) Neurofibromi

C) Perineuriomi

D) Maligni tumor ovojnice perifernog živca (MPNST) – maligni švanom

3. Meningealni tumori

A) Tumori meningotelijalnih stanica

- **meningeom** (endoteliomatozni, fibroblastični, angiomiješani tip)

B) Mezenhimalni tumori (nemeningotelijalni)

- lipomi/liposarkom, angiolipomi, fibrom/fibrosarkom, angiosarkom, lejomom/lejomiosarkom, Kaposi, Ewing, hemangiopericitom

C) Primarne melanocitne lezije

- melanocitom
- maligni melanom (primarno iz CNS-a)
- meningealna melanomatoza

D) Druge neoplazme vezane uz meninge

- hemangioblastom

4. Primarni limfomi i hemopoetičke neoplazme SŽS-a

A) Maligni limfom

B) Plazmocitom

C) Granulocitni sarkom

5. Tumori zametnih stanica

A) Germinom

B) Tumor žumanjčane vreće

C) Embrionalni karcinom

D) Koriokarcinom

E) Teratom

F) Miješani tumor zametnih stanica (*Germ-cell*)

6. Tumori područja sele

A) Adenomi hipofize

B) Karcinomi hipofize

C) Kraniofaringeomi

7. Metastaze tumora smještenih izvan SŽS-a

- pluća (sitnostanični karcinom), karcinom dojke, melanom, limfom

4.1. Neglijalni dobroćudni tumori

U skupinu neglijalnih dobroćudnih tumora spadaju tumori koji nisu porijeklom iz tkiva mozga. Među njima, najveću stopu incidencije pokazuju meningeomi, tumori selarnog područja (adenomi hipofize) te kraniofaringeomi. Ostale benigne neoplazme iz skupine mezenhimalnih, ali nemeningealnih tumora koji se razvijaju i nastaju bilo gdje drugo na tijelu, zbog svoje nespecifičnosti za intrakranijski smještaj neće biti obrađeni u ovom pregledom radu.

4.1.1. Meningeomi

Meningeomi (*lat.meningeoma*) su najčešći intrakranijalni ekstracerebralni tumori. Obično ih opisujemo kao sporo rastuće, u čvrstoj čahuri dobro ograničene, neinfiltrativne benigne lezije. Razvijaju se iz stanica paučinaste mozgovne ovojnice, odnosno endotela arahnoideje (4,6).

4.1.1.1. Epidemiologija

Prema brojnim izvorima, učestalost meningeoma iznosi 14-20%, što ih čini jednom od najvećih podgrupa intrakranijskih tumora. Njihova učestalost raste s dobi. Klinički se prezentiraju obično u šestom desetljeću, s naglaskom na veću incidenciju u ženskom spolu (2:1). Naime, smatra se da se češće javljaju kod postmenopauzalnih žena koje su tokom života koristile hormonsku terapiju (kontracepciju i hormonsko nadomjesno liječenje). Kao nalaz na autopsiji (u pacijenata koji su stariji od 60 godina), javljaju se u oko 3% slučajeva. Ta činjenica nam govori da su vjerojatno više zastupljeni u populaciji, ali zbog svog sporog rasta i asimptomatskog tijeka prolaze neopaženo. U dječjoj dobi su relativno rijetki i čine 1,5% tumora, s prezentacijom između 10. i 20. godine života. Kod dijela njih se meningeomi razvijaju u sklopu Neurofibromatoze tipa I (von Recklinghausenova bolest), (2,6,10).

4.1.1.2. Lokalizacija, histologija, klasifikacija

Meningeome nalazimo gdje god možemo pronaći arahnoidalne stanice (između mozga i lubanje, unutar ventrikula i duž kraljezničke moždine. Vrlo rijetko mogu ektopični meningeomi rasti unutar kostiju lubanje (primarni intraosealni meningeom) ili drugdje iz subkutanog tkiva koje nije vezano uz lubanju. No, ipak ih se uobičajeno nalazi u tipičnim sjelima. Grubo gledajući, razlikujemo meningeome **smještene na bazi lubanje** i one koji se nalaze **na konveksitetu** mozga, uključujući i parasagitalno smještene meningeome (7). Ostale lokacije u kojima meningeomi nastaju su: *falx cerebri*, područje krila i trupa sfenoidalne kosti (uključujući *tuberculum sellae*, odnosno, supraselarnu regiju), olfaktorna brazda, lateralna komora, tentorijalno (supra-/infratent.), srednja jama, orbitalno itd. Ponekad mogu rasti poput plakova koji oblažu duru. Meningeomi također mogu biti multipli, ali kao što je već ranije spomenuto, obično u sklopu NF tipa I. Kod djece ih obično nalazimo intraventrikularno i u stražnjoj lubanjskoj jami (6).

Makroskopski tumori mogu biti različitih razmjera – poput lješnjaka do više od 10 cm. Obično su okruglastog ili lobularnog oblika, tvrde te ponekad kalcifikatima ispunjene tvorbe. Histološki, postoje tri stupnja meningeoma prema WHO klasifikaciji (tablica 3). S obzirom na mitotičku aktivnost stanica koju (ne) vidimo u vidnom polju, znakove atipije (povećana gustoća stanica, omjer jezgra/citoplazma, prominentne jezgrice, neprekidan rast, spontane nekroze), razvrstavamo ih na benigne, semibenigne (atipične) i maligne (anaplastične) meningeome. Benigni čine najveću skupinu (>90%), slijede atipični s učestalošću 5-7%, dok tek samo 1% otpada na anaplastične tvorbe (1,2,6,10).

Tablica 3. Klasifikacija meningeoma prema WHO (6).

WHO Stupanj	Meningeomi
WHO I	meningotelijalni, fibrozni/fibroblastični, tranzitorni/miješani, psamomatozni, angiomatozni, mikrocistični, sekretorni, meningeom bogat limfoplazmacitima, metaplastični
WHO II	korioidni, svijetlih stanica (intrakranijalni), atipični
WHO III	papilarni, rabdoidni, anaplastični

Sa svakim višim stupnjem tumora, rizik za recidiv nakon odstranjenja i/ili agresivan rast raste. Posebno treba biti oprezan kada se u inače dobroćudnim tumorima pojave otočići rabdoidnih stanica koje su izrazito agresivne. Anaplastični tip tumora podsjeća još djelomično prema citološkim i histološkim karakteristikama na meningeome, ali nalikuju ipak više sarkomima, karcinomima ili melanomima (1,2,4,6,10).

4.1.1.3. Klinička prezentacija

S obzirom na lokaciju, prezentiraju se različito brzo i različitom simptomatologijom. Obično godinama rastu prije nego što se pojave prvi simptomi, a nerijetko su i asimptomatski. Dokaz za to jest rutinska uporaba CT-a ili MRI-a pri kojima se opisuje nalaz incidentalnih

(asimptomatskih) tumora. Uz supratentorijalne meningeome (precentralna i postcentralna moždana vijuga) vežemo pojavu epileptičkih napadaja kao rezultat iritacije moždane kore. Anteriorno na konveksitetu će meningeomi izazvati glavobolju i promjene mentalnog statusa, centralno Jacksonovu epilepsiju ili progresivnu monoplegiju, a posteriorno također žarišne napadaje, poremećaje vida, glavobolju i promjene mentalnog statusa.

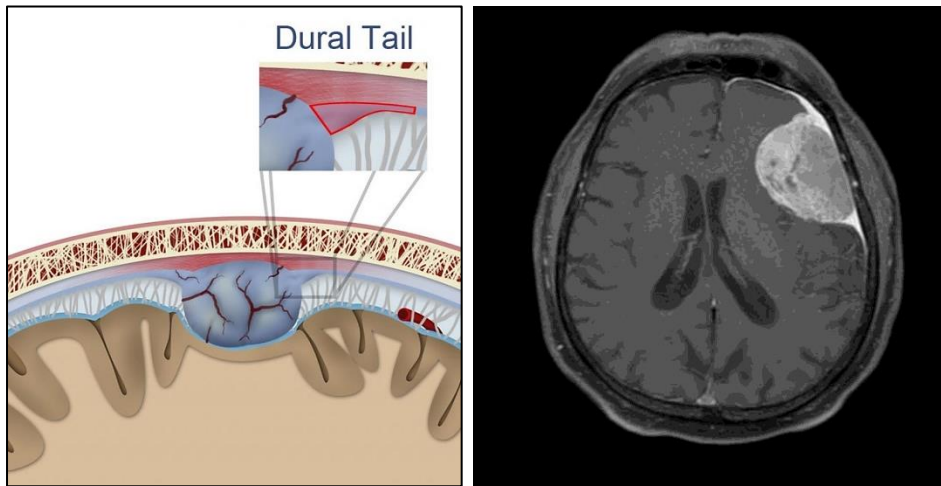
Kraniobazalno smještene meningeome odlikuje šarolika klinička prezentacija. Tumori u olfaktornom području često su asimptomatski. Tek dok dosegnu određenu veličinu, polaganim i dugotrajnim pritiskom mogu uzrokovati anosmiju (pacijent je najčešće nije svjestan), ipsilateralnu optičku atrofiju, promjene mentalnog statusa (apatija, abulija), urinarnu inkontinenciju te vrlo velike lezije mogu kompromitirati forniks i uzrokovati gubitak kratkotrajnog pamćenja. Tumore koji rastu u području sfenoidalnog grebena, Cushing dijeli na tri tipa. Prema lokalizaciji gdje se nalaze na krilu sfenoidalne kosti, mogu biti: klinoidalni (najmedijalniji/unutrašnji), alarni (središnji) i vanjski, pterionalni. Svojim rastom dovode do destrukcije kosti i uzrokuju ispade kranijalnih živaca (meningeomi u području klinoida pritišću na vidni put uzrokujuću ipsilateralno slabljenje vida, atrofiju papile vidnog živca i na posljetku, amaurozu). Od drugih kranijalnih živaca koji su rastom tumora u ovoj regiji najčešće pogođeni, jesu živci koji prolaze kroz *fisuru orbitalis superior*. Klinički se vidi oftalmoplegija (*n. abducens*) i hipoestezija lica (*n. ophthalmicus*). Pterionalni tek kasnije daju simptomatologiju, budući da imaju više prostora za rast i širenje (11). Meningeomi tuberkuluma sele spadaju u skupinu supraselarnih meningeoma. Obično uzrokuju karakteristične ispade u vidnom polju, tzv. „kiazmatični sindrom“; primarna optička atrofija + bitemporalna hemianopsija (ukoliko meningeom urasta posteriorno u tursko sedlo, treba ga diferencijalno dijagnostički razlikovati od pituitarnog mikroadenoma). Prilikom nastanka nekog procesa u području foramena magna, ne misli se inicijalno na tumor. Mogu biti lateralno uz veliki otvor, anteriorno ili uz stražnji rub samog otvora. Najčešće su intraduralni, iako se opisuju i ekstraduralni i miješani

tipovi (većinom su invazivni što otežava njihovo potpuno uklanjanje). Posljedice nastanka u ovom dijelu mogu biti povišenje intrakranijskog tlaka pritisak na izlazišta i jezgre moždanih živaca te kontralateralna kljenut zbog kompresije na krure cerebri (6,7).

4.1.1.4. Dijagnoza

Dijagnoza meningeoma ne oslanja se više samo na citološki i histološki nalaz, već u obzir uzima i imunohistokemiju kojom se dodatno potvrđuju vrsta i karakteristike meningeoma. Tako će svaki meningeom koji je nastao iz endotela paučinaste ovojnice, ekspimirati epitelijalni membranski antigen (EMA) te vimentin. Stupanj proliferacije korelira dobro sa stupnjevima meningeoma. Stoga se mogu određivati markeri poput Ki-67 koji samo za vrijeme mirovanja nije ekspimiran. Prema tome se određuje je li tumor dobroćudan (WHO I), (10). Prilikom postavljanja kliničke dijagnoze neurofibromatoze, potrebno je napraviti niz dijagnostičkih slikovnih prikaza da bi se evaluirali i meningeomi koje nalazimo u oba tipa bolesti. Što se tiče daljnje obrade, neuroradiološka dijagnostika meningeoma uključuje prikaz CT-om i MRI-om. Kompjuteriziranom tomografijom moguće je dobiti bolji prikaz hiperostoze ili destrukcije kosti (npr. meningeom na krilu sfenoidalne kosti) što se MRI-om ne bi jednako dobro prikazalo. Uobičajeno se vide kao homogene, izodenzne ili hipodenzne strukture koje prijanjaju uz duru mater. Također, kalcifikacije su bolje vidljive na prikazu s CT-om. Da bismo njih ili neke od spomenutih promjena na kostima prikazali, moguće je napraviti i kranioogram. Obično se dijagnoza meningeoma vrlo brzo može postaviti. Ipak, treba biti oprezan i diferencijalno dijagnostički isključiti druge neoplazme (metastaze, neurinome, neurofibrome, rjeđe glijalni tumori, osteomi, hemangiopericitom itd.) Hemangiopericitom se dugo smatrao klasom meningeoma budući da je na radiogramu pokazivao sličnosti s anginoznim tipom meningeoma. Prethodno se odnosi naročito kod žena, gdje zbog životne dobi treba isključiti mogućnost metastaze karcinoma dojke. MRI je metoda izbora kada želimo bolji prikaz moždanog i tumorskog tkiva. Njom se prikazuje edem mozga u okolini tumora ukoliko ga ima. Daje

informacije o prohodnosti duralnih venskih sinusa. Nerijetko se prikazuje i tzv. duralni rep (slika 3a i 3b), reaktivan proces nastao zbog vaskularne kongestije i edema. Iako nije patognomoničan znak, pokazuje nešto veću prevalenciju u atipičnim (WHO II) meningeomima. (4,6,10,12).



Slika 2a i 2b. Ilustracija (lijevo) i MRI T1 aksijalni prikaz znaka duralnog repa (desno), (12).

Za prikaz krvnih žila kojima se meningeomi hrane, metoda odabira je digitalna suptrakcijska angiografija. Pretraga također daje informaciju o okluziji duralnih venskih sinusa, posebice kod meningeoma koji su smješteni parasagitalno i uz falks mozga. Kosi prikaz je često najbolji za evaluaciju prohodnosti superiornog sagitalnog sinusa. Angiografija je korisna i kod postavljanja dijagnoze. Može se izvoditi preoperativno zbog potrebne embolizacije kojom se olakša kirurško odstranjivanje tumora. Njome se reducira vaskularnost ovih često krvavih tumora. (2,6).

4.1.1.5. Liječenje

Mikroneurokirurška resekcija ostaje glavno uporište liječenja **benignih** meningeoma. Mnogi faktori utječu na jednostavnost kompletne kirurške resekcije, uključujući položaj, veličinu ili konzistenciju tumora; opseg vaskularne i neuronske uključenosti i, u slučaju recidiva, prethodne operacije i radioterapija. Stoga je potreban individualan pristup svakom pacijentu. Cilj kirurškog zahvata ovisi o mjestu tumora i dobi te općem medicinskom stanju pacijenta. Potpunu resekciju treba pokušati u slučaju parasagitalnih i falksnih meningeoma, olfaktornih,

kod onih u prednjoj trećini sagitalnog sinusa i za neke tentorijske i posteriorne tumore. Meningeomi koji se nalaze **na lubanjskoj bazi** predstavljaju poseban operacijsko-tehnički problem jer mjesto neoplazme katkad uzrokuje teškoće u tijeku operacije. Potpuna resekcija možda neće biti moguća za neke meningeome medijalnog sfenoidnog krila ili za one duž stražnjeg sagitalnog sinusa, klivusa i koji kompromitiraju pons i/ili moždano deblo. Važno je prvenstveno neurokirurškim zahvatom ne štetiti pacijentu i ne ugroziti zdrave neurovaskularne strukture, dok je resekcija tumora u drugom planu. S ciljem daljnjeg planiranja liječenja, samo biopsija ili jednostavno promatranje indicirani su za neke tumore na kritičnim i osjetljivim mjestima, kao što su meningeomi omotača optičkog živca ili neki iz skupine kranio bazalnih tumora.

U novije vrijeme, kirurške tehnike koje primjenjuju naprednu mikrokirurgiju i specijalizirane pristupe izvode se na pacijentima s meningeomima na bazi lubanje i omogućuju značajnu resekciju. Osim toga, brojni drugi inovativni oblici terapije postaju dostupni za liječenje tumora baze lubanje. Posebno su važni napredak u slikanju, interventnoj neuroradiologiji i radijacijskoj onkologiji, osobito stereotaktičkoj radiokirurgiji. U takvim se slučajevima uz kirurški zahvat, liječenje nadopunjuje kirurškom radiokirurgijom, danas poznato i kao gama-nož (*Gamma Knife*). Osim kod kranio bazalnih tumora, takav princip liječenja može se primijeniti i pri liječenju **recidiva** tumora ili kod meningeoma koji su manji od 3 cm veličine i udaljeni od radiosenzitivnih struktura poput vidnog živca.

Kirurški principi uključeni u resekciju **malignih** meningeoma slični su onima za uklanjanje benignih. Međutim, atipične i maligne lezije uključuju neke jedinstvene probleme. Potpuno uklanjanje atipičnih i anaplastičnih meningeoma može biti problematično zbog neprepoznatog širenja duž dure ili infiltracije susjednog korteksa malim "prstnim" projekcijama s površine tumora. Zbog toga su neki autori sugerirali radikalniju operaciju koju prakticiraju mnogi kirurzi. U takvoj operaciji, izrezivanje ili koagulacija dure treba biti šira nego što se obavlja za benigne

meningeome. Također, potrebno je poduzeti dodatne korake kako bi se osiguralo uklanjanje malih kvržica tumora unutar kortikalne tvari, što se često postiže uporabom lasera i/ili operativnog mikroskopa. Istinski invazivni meningeomi trebaju se tretirati kao gliomi. (2,7,13). Budući da su meningeomi dobroćudni i stoga dobro diferencirani tumori, konvencionalna radioterapija nema značajnog učinka (3).

Neki kirurzi rezerviraju radioterapiju za maligne (invazivne), vaskularne, agresivne ili neresektabilne meningeome. Za rekurentne atipične ili anaplastične meningeome s rezidualnom bolešću nakon operacije, konvencionalna radioterapija moguć je izbor liječenja (6).

Od drugih metoda liječenja, u obzir dolazi simptomatska terapija razvijenih tegoba. Mnogi neurološki simptomi povezani s meningeomima mogu se ublažiti simptomatskom terapijom, ali također i svi kirurški pacijenti moraju imati maksimalnu medicinsku terapiju prije operacije kako bi se minimalizirale moguće perioperativne komplikacije. Sve bolesnike sa supratentorialnim meningeomima treba staviti na antikonvulzivnu profilaksu. Kortikosteroidi, kao što je deksametazon, rutinski se koriste za minimiziranje edema mozga povezane s tim tumorima, bilo za ublažavanje neuroloških simptoma kada se operacija ne može učiniti ili u perioperativnom razdoblju kako bi se smanjio oticanje mozga (13).

Kao rezultat proučavanja meningeoma u prema spolovima raspoređenim skupinama, pokušalo se dokučiti o učinkovitosti hormonalne terapije, ali se nažalost takva terapija, kao ni tradicionalna antineoplastična terapija, nije pokazala dovoljno učinkovitom (10).

4.1.1.6. Prognoza i ishod

Smrtnost u današnje vrijeme od meningeoma iznosi manje od 1%, a petogodišnje preživljavanje preko 90% (6,11). Također su, zahvaljujući novim neurokirurškim tehnikama i drugačijem pristupu, intraoperativne ozljede poput krvarenja i ozljeđivanja moždanih živaca ili važnih dijelova mozga, rijetkost. Ne smije se zaboraviti i golem utjecaj suvremene anestezije koja

priprema pacijenta za operaciju i čijim je napretkom, zajedno s dobro pruženom postoperativnom skrbi, poslijeoperativni morbiditet sveden na minimum (11).

Različiti prediktori kao što su opseg resekcije, patološka svojstva tumora, lokacija i veličina lezije, proširenje tumora duž različitih vitalnih struktura mozga te dob i spol pacijenta mogu utjecati na učestalost meningeoma. **Opseg uklanjanja kirurškog tumora** najvažniji je čimbenik u prevenciji recidiva, a određuje se prema Simpsonovom sustavu ocjenjivanja za uklanjanje meningeoma. On je sugerirao da je agresivna resekcija meningeoma (cijeli tumor uz susjednu kost i duru mater) povezana s nižim stopama recidiva tumora (14).

Nažalost, agresivni i maligni meningeomi imaju veću stopu recidiva te tako i dalje ostaju značajan rizik za život i očuvanje funkcije kod pacijenata koji od njih boluju (6,13).

4.1.2. Kraniofaringeomi

Kraniofaringeomi su dobroćudni, spororastući tumori koji potječu iz ostatnih, epitelnih stanica kraniofaringealnog voda (lat. *ductus craniopharyngeus*) ili Rathkeove vreće. Smješteni su intrakranijalno u srednjoj lubanjskoj jami u (supra)selarnom ili paraselarnom području, odnosno, na bazi lubanje. Odatle se ovisno o smjeru mogu širiti u hipotalamus, prepontinu cisternu, kiazmu ili stražnju lubanjsku jamu. (2,3).

4.1.2.1. Epidemiologija

Ovi tumori čine približno 1–4% intrakranijskih i oko 8% neoplastičnih tvorbi u selarnom području. U populaciji se jasno ističe dvostruki pik s najvećom incidencijom tumora. Prvi je u dječjoj/mladenačkoj dobi, specifično između 5. i 15. godine života, te drugi, koji kod odraslih obuhvaća široki raspon od 25. do 60. godine (15). Češći je kod muškog spola. U dječjoj dobi čine 6-9% tumora (2,7).

4.1.2.2. Etiologija i podjela

Postoje dvije teorije o nastanku kraniofaringeoma prema kojima razlikujemo adamantomatozni i metaplastični ili papilarni tip tumora. Prva teorija, poznata još kao embriogena, smatra

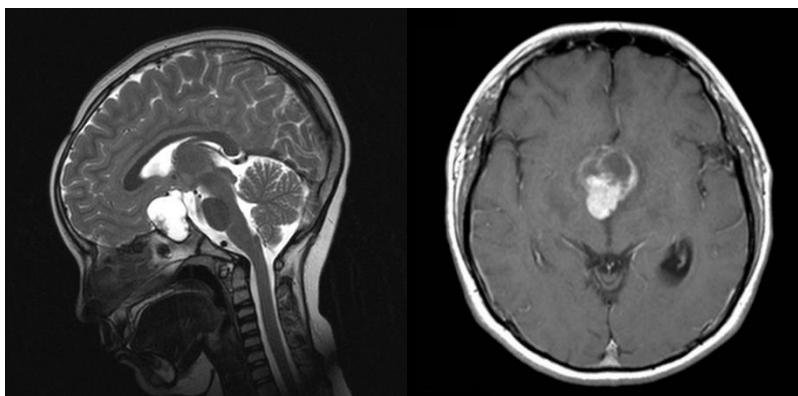
kraniofaringeome malformacijskom tvorbom koja je vezana uz razvoj adenohipofize u četvrtom gestacijskom tjednu i nastaje iz involutivnih ostataka kraniofaringealnog duktusa. Takav je tip karakterističan za dječju dob. Prema metaplastičnoj teoriji, papilarne kraniofaringeome izgrađuju stanice hipofize i on je češći u odrasloj dobi (2,4).

4.1.2.3. Klinička prezentacija

Budući da su to izrazito spororastuće tvorbe, klinički se kraniofaringeomi očituju tek kada dosegnu veličinu od otprilike 3 cm. Manifestiraju se endokrinološkim smetnjama, glavoboljom koja je posljedica povišenog intrakranijskog tlaka i poremećajima vida (2,15). Moguć je i razvoj opstruktivnog hidrocefalusa zbog položaja kojim sužava i vrši kompresiju treće komore (4). U oftalmološke simptome ubrajamo: poremećaje oštine vida, diplopiju, hemianopsiju i sljepoću. Kod odraslih su zastupljeni u 80% slučajeva, a kod djece u 20%. Zbog blizine hipofize, uzrokuju poremećaje hormonske regulacije (simptome hipotireoidizma, hipoadrenalizma i kasniji razvoj puberteta kod djece, tzv. *Pubertas tarda*). U odraslih se još očituju seksualnim poremećajima (impotencija kod muškaraca i gubitak menstruacije kod žena) i razvojem dijabetesa insipidusa (2,7,16).

4.1.2.4. Dijagnoza

Nakon što se anamnezom i dobrim neurološkim pregledom potvrde gore navedene smetnje, potrebno je napraviti hormonsku pretragu krvi da bismo uvidjeli o kakvim se poremećajima radi. Također, nužan je i oftalmološki nalaz. Budući da je tkivo kraniofaringeoma sklono stvaranju cista i kalcifikaciji, lako je prepoznatljivo u tomografiji glave (CT ili MRI), (slika 3a i 3b). Preoperativno se često izvodi MRA kako bi se pojasnila vaskularna stanja u području tumora. Diferencijalna dijagnoza uključuje rascjep Ratkeove vreće, pituitarni mikroadenom i intrakranijski teratom (2,16).



Slika 3a. (lijevo) MRI T2 sagitalni prikaz kraniofaringeoma u tipičnom sijelu (16);

Slika 3b. (desno) MRI T1 prikaz papilarnog kraniofaringeoma u aksijalnoj ravnini (16).

4.1.2.5. Liječenje

Liječenje je obično kirurško s radioterapijom, osobito korisno za nepotpune resekcije. Kirurški pristup ovisi o veličini i smještaju tumora (gdje je zastupljen većim opsegom; selarno/supraselarno). Nekim se lezijama može pristupiti transfenoidalnim pristupom, dok druge zahtijevaju kraniotomiju (16). Ako okolnosti dopuštaju da se neurokirurška resekcija tumora izvede u potpunosti bez ijtrogenog izazvanog neurološkog deficita, kraniofaringeomi trebaju biti kompletno uklonjeni. Kompletna ekscizija moguća je u 60-90% slučajeva (7).

4.1.2.6. Prognoza i ishod

Iako su kraniofaringeomi potpuno benigne neoplazme, nerijetko mogu pokazivati „zloćudno ponašanje“ zbog svoje sklonosti da recidiviraju i nakon što ih se kirurški naizgled u potpunosti odstrani (2). Dugoročno gledano, preživljavanje tretiranih radikalnom i potpunom resekcijom tumora je 80-90%. Petogodišnje preživljenje bez recidiva nakon nepotpune resekcije iznosi 50%, a nakon kombiniranog kirurškog zahvata i radioterapije, 62-84% (7).

Benigna lokalna recidivacija viđena je u do trećine bolesnika, a značajno ovisi o histologiji: papilarna stopa ima mnogo manju stopu recidiva od adamantinomatoznog, iako to može predstavljati samo opsežniji i adheriraniji karakter tumorskog tipa, a ne nužno intrinzično agresivnije biološko ponašanje (16).

4.1.3. Tumori hipofize

4.1.3.1. Opće značajke i podjela

Većina su primarnih tumora hipofize benigni adenomi koji nastaju iz prednjeg dijela hipofize (adenohipofize). Adenomi se mogu klasificirati prema brojnim shemama, uključujući: pomoću endokrine funkcije (potpomognuto imunohistokemijskim bojanjem), svjetlosnom mikroskopijom s rutinskim histološkim bojanjem i elektronskim mikroskopom. Prema histopatologiji, razlikuju se kromofobni i kromofilni (eozinofilni i bazofilni) adenomi (6,7).

S obzirom na veličinu, mogu se podijeliti na mikroadenome (tumor hipofize < 1cm) i makroadenome (> 1cm). Trenutno je 50% tumora hipofize <5 mm u trenutku postavljanja dijagnoze (6). S obzirom na lučenje hormona, adenomi hipofize podijeljeni su na funkcionalne koji su endokrinološki aktivni i luče hormone te nefunkcionalne koji su slabo ili potpuno neaktivni (izlučuju proizvode poput gonadotropina koji ne uzrokuju endokrinološke simptome). (6,11), (tablica 4). Međusobni omjer iznosi 3:1 u korist hormon-aktivnih tumora (7).

Tablica 4. Klasifikacija adenoma prednjeg režnja hipofize (11).

VRSTE TUMORA	POSTOTCI
Endokrinoaktivni adenomi	75%
prolaktinomi	35%
somatotropni adenomi	25%
kortikotropni adenomi (ACTH)	15%
tireotropni adenomi (TSH)	<1%
gonadotropni adenomi (LH, FSH)	<1%
adenomi s miješanom sekrecijom	10%
Endokrinoneaktivni tumori	25%
hiposekrecija normalnih hormona	5%
onkocitomi	5%
sekrecija abnormalnih supstancija	15%
Ukupno	100%

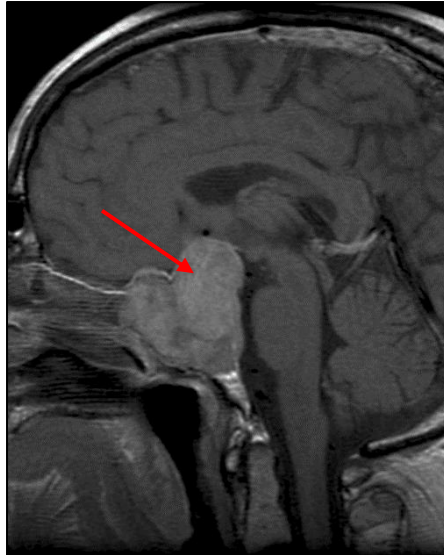
Hormoni hipofize spadaju kao i kraniofaringeomi u tumore lubanjske osnovice sa smještajem u srednjoj lubanjskoj jami. Rastu para ili intraselarno (dalje u tekstu: selarno) odakle svojim rastom proširuju tursko sedlo i probijaju dijafragmu stvarajući eksraselarne ekstenzije (3,11).

4.1.3.2. Epidemiologija

Čine oko 15% svih intrakranijskih tumora i najčešće su neoplazme u selarnoj regiji koja se prema nekim izvorima naziva i hipofiznim područjem. Rjeđe se u tom području razvijaju meningeomi, kraniofaringeomi, spongioblastomi, germinomi itd. Najčešći tumori u neurohipofizi su metastaze (zbog bogate opskrbe krvlju), dok su vlastiti tumori iznimno rijetki. Najčešći su u trećem i četvrtom desetljeću života i jednako pogađaju oba spola. Učestalost je povećana kod sindroma MEA/MEN (posebno kod tipa I: autosomno dominantno nasljeđivanje s visokom penetracijom, i kod hiperparatireoidizma (tumori hipofize obično su nesekretorni). U dječjoj su dobi adenomi hipofize rijetki tumori (4,6,7,11). Prema nekim istraživanjima provedenima kod ljudi koji nisu umrli zbog bolesti hipofize, pokazalo se da je njih čak gotovo 27% imalo u nalazu autopsije akcidentalni adenom koji tokom života nije davao nikakvu simptomatologiju (15).

4.1.3.3. Klinička prezentacija

Simptomi koji nastaju zbog hipofiznog adenoma posljedica su ili njegove hormonske aktivnosti ili veličine. Izrastajući iz turskog sedla, tumori probijaju dijafragmu i postupno proširuju selu turciku u kojoj su nastali, vršeći na taj način kompresiju struktura koje se nalaze u neposrednoj blizini adenoma. Tada tursko sedlo poprima nepravilan kuglast oblik što je vidljivo i na CT/MRI nalazu. Obično **makroadenomi** uzrokuju smetnje koje su posljedica *mass effect-a* (masenog efekta tumora), (slika 4). Najčešće tumor svojim rastom pritišće na vidno raskrižje (*chiasma opticum*) što se očituje bitemporalnom hemianopsijom; sljepoćom u temporalnim vidnim poljima oka, bilateralnom gornjom kvadrantopsijom, ipsilateralnom sljepoćom (unilateralna kompresija na *n. opticus*) te nereaktivnom zjenicom.



Slika 4. Sagitalni prikaz pituitarnog makroadenoma s baloniranom selom turcikom i kompresijom na vidno raskrižje (superiorno) i sfenoidalni sinus (anteriorno); MRI, (17).

Daljnijim rastom smetnje vida postaju sve izraženije i mogu se pogoršavati sve do stadija potpunog gubitka vida. Takvi se ekstremni slučajevi danas smatraju rijetkima (3,11,15). Uz kliničku sliku makroadenoma većemo i glavobolje koje su posljedica pritiska tumora na dijafragmu sele i krvne žile (n. trigeminus u tom području inervira duru mater pa postoji osjet boli). Ako se tumor počne širiti lateralno, vršit će kompresiju kavernoznog sinusa i izazvati oftalmoplegiju, diplopiju i/ili ptozu kapka. Tlačenjem tumora na hipotalamus i na dno treće moždane komore, dolazi do promjena raspoloženja, vegetativnih disbalansa (promjene u apetitu, spavanju i tjelesnoj temperaturi) i povišenja ICP-a; posljednje se očituje hidrocefalusom s intenzivnom glavoboljom. Rinoreja je posljedica širenja tumora anteriorno u sfenoidalni sinus. Iako su endokrinološki neaktivni, makroadenomi svojim rastom također mogu uzrokovati endokrinološke poremećaje zbog kompresije na adenohipofizu. Kao posljedica *mass effect*-a, razvija se hipopituuitarizam – sindrom karakteriziran hipogonadizmom, hipotireoidizmom, osjećaj opće slabosti i umora. Pod tim pojmom podrazumijevamo djelomičan ili potpun gubitak funkcije secerniranja hormona adenohipofize (2,3,15).

Mikroadenomi se prezentiraju kao funkcionalni tumori koji, ovisno o tipu prevladavajućih stanica, pojačano luče jedan ili više hormona, uzrokujući na taj način endokrinološke poremećaje (4). Prolaktinome karakterizira povećano izlučivanje hormona prolaktina. Kod žena će takav poremećaj izazvati hipogonadizam, odnosno galaktoreju, gubitak menstruacije i infertilnost, dok će glavni simptomi u muškoj populaciji biti gubitak libida i impotencija. Povećano lučenje hormona rasta dovodi do tzv. „sindroma akromegalije“ (u dječjoj dobi: gigantizam; odrasli: akromegalija). Pri povećanom secerniranju ACTH, pojačano se stvara kortizol i nastaje Cushingova bolest (2,4,7). Kao i bilo koja druga do sad opisana intrakranijska neoplastična masa, tumori se mogu odraziti epileptičnim napadajima, poremećajima svijesti, žarišnim neurološkim znakovima i po život opasnim krvarenjem (2,11).

4.1.3.4. Dijagnoza

Kao što je već rečeno, adenomi hipofize mogu biti funkcionalni ili uzrokovati masovne učinke svojim rastom koji se očituju više ili manje karakterističnim fizikalnim nalazom i u neurološkom pregledu. Važno ih je rano dijagnosticirati i što ranije započeti liječenje.

S druge pak strane, njihovo kasno prepoznavanje ima ozbiljne posljedice; hormonalno aktivni tumori sistemski će štetno djelovati na brojne vitalne funkcije i uzrokovati različite sindrome (11). Svaka endokrinološka obrada uključuje provjeru i analizu cijele palete hormona hipofize i hormona koje izlučuju žlijezde na periferiji (PRL, GH, IGF-1, ACTH, TSH, T3 i T4, kortizol, ponekad LH i FSH) nakon koje slijedi provođenje specifičnih endokrinoloških testova; određivanje jutarnje razine kortizola u krvi i sl. (2,4). Do prolaktinemije dovode i druga stanja poput tzv. sindroma „prazne sele“ (*empty sella* sindrom), pseudotumora mozga, stanja nakon zračenja mozga ili primarni poremećaj čak niti ne mora biti lokaliziran u hipofizi; kao mogući uzroci prolaktinemije navode se ciroza jetara, hipotireoidizam itd. (2).

Diferencijalna dijagnoza uključuje sve primarne tumore i tvorbe koje se mogu javiti u selarnom području ili one koji će iz susjedne okoline invadirati selu i oponašati masovne učinke

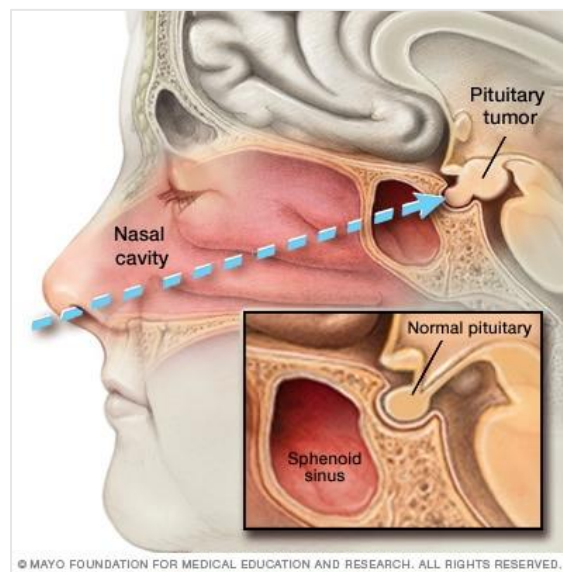
pituitarnih adenoma (6). Tumori s epicentrom u seli su: maligne tvorbe adenohipofize, metastaze drugih tumora, pituicitom (najčešći dobroćudni tumor neurohipofize), astrocitomi koji izrastaju iz posteriornog dijela hipofize ili njenog drška, hipofizealna apopleksija te pituitarni pseudotumori (hiperplazija hipofize) (6,11). Naročito je diferencijaciju posljednje navedenog potrebno razlikovati od “čistih” adenoma hipofize jer je terapijski pristup različit kod hiperplazije u odnosu na neoplaziju hipofize. Razlika između njih vidljiva je i u laboratorijskim nalazima hormona (11). Vaskularne aneurizme ili arteriovenske malformacije, od adenoma hipofize, razlikovat će se na nalazu digitalne suptrakcijske angiografije (2). Neke od selarnih masa (tumori) koje pokazuju tendenciju širenja u to područje, već su ranije bilo spomenute (kraniofaringeomi i meningeomi). Osim njih, tipično se može pronaći cista Rathkeove vreće, germinomi, gliomi (optički, hipotalamički) ili sam proces ne mora uvijek biti posljedica neoplazije određenih struktura; u obzir dolaze i abnormalnosti kosti, vaskularne lezije te upala u području sele (autoimuni pituitaritis), (2,6).

U dijagnostici tumora hipofize, primjenjuju se CT i MRI kao dvije komplementarne metode. Kada se želi dobiti prikaz kompjuteriziranom tomografijom, nuždan je dodatak joda kao kontrastnog sredstva kako bi primarno izodenzne lezije bile vidljivije (15). Primjenom kontrasta i mikroadenomi postaju detektibilni (2). No, ipak se za prikaz mikroadenoma hipofize, prednost daje senzitivnijoj metodi poput MRI, koja, kao i kod dosadašnjih opisanih tumora, pruža bolji uvid o okolnom moždanom tkivu u koji se tumor širi (2,15).

4.1.3.5. Liječenje

Liječenje adenoma hipofize slijedi nakon radiološke verifikacije tumora (15). Ovisno o tome je li tumor hormonski aktivan, u obzir dolazi **medikamentozno** liječenje. Posebno dobro na terapiju reagiraju prolaktinomi (4,15). Ciljevi liječenja su vraćanje normalne funkcije gonada i plodnosti te smanjenje veličine tumora kod bolesnika s makroadenomom. Zbog njihove dokazane učinkovitosti i podnošljivosti, većina pacijenata s prolaktinomima liječi se

dopaminskim agonistima, koji aktiviraju dopaminske receptore na tumorima. Prema istraživanjima je kabergolin učinkovitiji u normalizaciji razine prolaktina i smanjenju veličine tumora s manje nuspojava od bromokriptina. Za pacijente s minimalnim simptomima koji su eugonadalni (npr. žene s blagom galaktorejom i redovitim menstruacijama) te imaju normalan MRI nalaz ili dijagnozu mikroadenoma, dovoljno je samo pratiti razine prolaktina svakih 6 do 12 mjeseci (18). Liječenje većih tumora, makroadenoma, tumora koji rade *mass effect* i komprimiraju okolne strukture mora bez sumnje biti **kirurško** kako bi se spriječio razvoj neurološkog deficita. Ono ima veliku prednost pred ostalim metodama liječenja budući da, ako nema infiltracije tumora u kavernozi sinus gdje totalna resekcija nije moguća, nudi trenutačno izlječenje. Tumorima se pristupa transkranijски ili transsfenoidalno, pri čemu posljednji može biti mikrokirurški ili endoskopski (slika 5).



Slika 5. Endoskopski transnazalni, transsfenoidalni pristup do hipofize (19).

Neovisno o tome, transsfenoidna resekcija adenoma bit će početni tretman za sve tumore osim za već navedeni prolaktinom. Kraniotomija se izvodi u svega 5% slučajeva (15,18).

Zračenje je rezervirano za pacijente koji ne postižu adekvatno smanjenje veličine tumora i/ili razine hormona u odgovoru na operaciju, medicinsku terapiju ili oboje. Starija konvencionalna frakcionirana terapija je u velikoj mjeri napuštena u korist davanja visokih doza zračenja u

jednom posjetu nakon pažljivog stereotaktičkog mapiranja tumora, osim u slučaju velikih, invazivnih tumora ili onih u neposrednoj blizini optičke klijazme. Terapija gama nožem, čiji se princip koristi u **stereotaktičkoj radioterapiji**, dovodi do bržeg smanjenja izlučivanja hormona. Iako tumor više neće biti mitotički aktivan i dalje rasti, činjenica je da taj oblik liječenja ne bi bio dobar izbor za velike, afunkcionalne tumore (15,18).

4.1.3.6. Ishod i prognoza

Prognoza hipofiznih adenoma, općenito je dobra (2). Velika većina uspije se radikalnom resekcijom u potpunosti odstraniti. Kod stručnih kirurga, stope remisije mogu se postići u 80% do 90% bolesnika s mikroadenomima i 40% do 70% onih s makroadenomima, s 10% do 20% učestalosti recidiva zbog ponovnog rasta tumorskih ostataka tijekom nekoliko godina. Pri terapiji zračenjem postoji visoki rizik za razvoj hipopituitarizma. Vjerojatnost doseže 20% nakon pet i 80% za 10 do 15 godina (18).

4.2. Glijalni dobroćudni tumori. Gliomi niskog stupnja malignosti

Na gliome s niskim stupnjem malignosti otpada 15 do 30% svih tumora mozga. Ovi tumori izdvojeni su s obzirom na nekoliko zajedničkih karakteristika. Glavna od njih je da, ako se na vrijeme dijagnosticiraju, imaju mogućnost relativno dobrog ishoda.

Dominantno mjesto u ovoj grupi neoplastičnih tvorbi zauzimaju glijalni tumori, no i neki neurociti i miješani tumori različitih vrsta i prirode, koje sve zajedno povezuje činjenica da su **niskog stupnja** malignosti. „Tu ubrajamo tumore koji za vrijeme kliničke obrade nemaju: neovaskularizaciju, povećanu gustoću stanica, povećan broj mitoza i značajnu zonu nekroza“ (11).

4.2.1. Pilocitični astroцитom

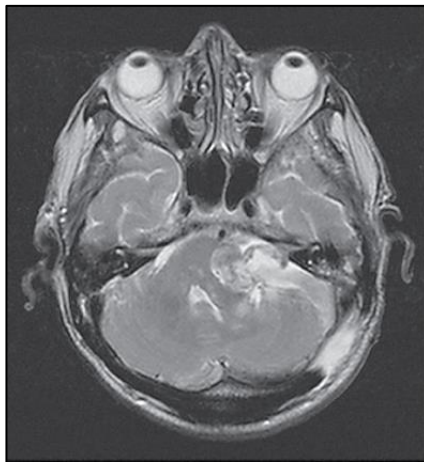
Pilocitični astroцитom prema klasifikaciji koju je donijela WHO (tablica 2), spada u ograničene ili lokalizirane astroцитome (4). Najčešći je tip astroцитoma iz te skupine sa zastupljenošću od 2% do 5% intrakranijskih tumora (3). Relativno su benigni tumori, koji tipično pogađaju djecu

i mlade tijekom drugog desetljeća života. Ukupno se njih 75% javlja do 20. godine (5,6). Najčešće se nalaze u malom mozgu (85% tumora maloga mozga), a mogu uključivati i treću komoru, optičke puteve, kralježničnu moždinu i povremeno moždane hemisfere. Građeni su od dva različita dijela; na jednom su kraju cistični, dok na drugom nalazimo solidnu nakupinu tumorskih stanica. Simptomatska recidivacija zbog nepotpuno reseciranih lezija nerijetko je povezana s povećanjem ciste, a ne s rastom čvrste komponente. Tumori koji uključuju hipotalamus su posebno problematični jer se ne mogu u potpunosti resecirati (1,5). Budući da su većinskim dijelom smješteni u stražnjoj lubanjskoj jami, u kliničkoj prezentaciji prevladavat će simptomi koji su posljedica povišenog ICP-a i hidrocefalusa. Pacijent će se žaliti na glavobolju, mučninu i povraćanje, dvoslike i vrtoglavicu. Oni tumori koji su smješteni u malom mozgu, uz već moguće navedene tegobe, u svojoj simptomatologiji mogu uključivati ataksiju ekstremiteta ili trunkusa, titubaciju i/ili intencijski tremor(6). CT ili MR, pokazuje patološku tvorbu koja je dobro ograničena, s cističnom i muralnom komponentom te bez (ni)malo okolnog edema. Na snimkama mogu biti prisutne i kalcifikacije (4,6). Liječenje izbora je kirurško uklanjanje maksimalne količine tumora koja se može ukloniti bez neurološkog deficita (6). Oni pilocitični astrocitomi koji se radikalnom operacijom uspiju u cijelosti ukloniti, imaju vrlo dobru prognozu. U onih kod kojih potpuna resekcija nije bila moguća, primjenjuje se adjuvantna radioterapija. Ona je također indicirana pri ponovnoj pojavi s malignom histologijom. Kod mlađih bolesnika, kemoterapija je poželjniji oblik terapije od zračenja (6).

4.2.2. Švanomi

Švanomi ili neurinomi, benigni su tumori perifernih ovojnica živaca koji se razvijaju iz istoimenih Schwanovih stanica (2). Najčešći tip koji se razvija na ovojnici kranijalnih živaca je neurinom n. statoakustikusa (vestibulokohlearisa) ili slušnoga živca koji je smješten u pontocereberalnom kutu u stražnjoj lubanjskoj jami. Iako nastaju na spoju centralnog i perifernog mijelina, svrstani su zbog lokalizacije u intrakranijske tumore. Predstavljaju

otprilike 10% svih primarnih tumora s pretežno češćom bilateralnom manifestacijom (2,4,15). U kliničkom nalazu, zamjećuju se gluhoća senzoneuralnog tipa, tinitus i vrtoglavica. Tumori većih dimenzija (> 3 cm) svojim rastom vrše kompresiju na moždano deblo i cerebelum, uzrokujući time glavobolju, hidrocefalus, poremećaje svijesti i disanja te ispade V., VI. i VII. kranijalnog živca na strani koja je zahvaćena lezijom (2,4). Većina pogođenih s neurinomom slušnog živca pokazuje patološke nalaze audioloških i/ili vestibularnih testiranja. Kontrastna magnetska rezonancija bila bi radiološka metoda izbora za potvrdu dijagnoze švanoma u pontocerebelarnom kutu. Neurinom statoakustikusa sniman MRI-om u T1 vremenu prikazivat će se kao hipo ili izointenzivna tvorba u odnosu na moždano tkivo, dok će u odnosu na signal kojim se prikazuje cerebrospinalni likvor, biti hiperintenzivan. Snimke u T2 vremenu imaju suprotan nalaz (20), (slika 6).



Slika 6. Aksijalni presjek mozga na MRI T2 vremenu prikazuje neurinom akustičnog živca u lijevom PC kutu (20).

Ako su tumori manji od 3cm bez infiltracije okolnog tkiva i kompresije moždanog debla, metoda izbora liječenja bit će stereotaksijska radiokirurgija gama nožem. Ako su tumori infiltrativni, veličinom premašili 3cm s pritiskom na okolno tkivo, liječit će se mikroneurokirurškim zahvatom (4). U modernoj kirurgiji sve je popularnija metoda potpomognuta endoskopom. Njime se tumoru pristupa translabirino, retrosigmoidalno ili pristupom kroz srednju lubanjsku fosu. Uvođenje mikroskopa značajno je smanjilo prvotnu visoku stopu mortaliteta (20).

5. Rasprava

Tumori SŽS-a čine otprilike 10% tumora koji nastaju u ljudskom tijelu, pri čemu se njih čak 80% pojavljuje intrakranijalno na mozgu (4). Prema više izvora, incidencija iznosi 4-6/100.000 stanovnika s većom učestalošću u ženskoj populaciji. Od svih vrsta rakova koji se pojavljuju u djetinjstvu, intrakranijski se tumori nalaze na drugom mjestu, odmah iza leukemija (6,12). S obzirom na učestalost prema vrsti tumora, najučestaliji tumori na mozgu su udaljene metastaze iz primarnih sjela drugdje u tijelu. Njih zatim slijede tumori mozgovnih ovojnica iz čije se skupine kao najčešći, izdvajaju meningeomi. Na 3. mjestu nalaze se primarni mozgovni tumori (4).

Meningeome nalazimo gdje god možemo pronaći arahnoidalne stanice (između mozga i lubanje, unutar ventrikula i duž kralježničke moždine. No ipak je podjela na meningeome na lubanjskoj bazi i one smještene na konveksitetu osnova od koje se polazi (7). Oni su u pravilu dobroćudni i spororastući tumori, koji će s obzirom na smještaj i pritisak na mozgovno tkivo pokazivati raznoliku kliničku sliku (3). Dobroćudne lezije paraselarnog/selarnog područja davat će nešto konkretniju simptomatologiju budući da rastom mogu kompromitirati brojne strukture zbog činjenice da se nalaze na relativno „malom“ području u mozgu koje je bogato specifičnim funkcijama. Riječ je o kraniofaringeomima, adenomima hipofize, ali i o brojnim drugim vrstama neoplazmi koje, uključujući i meningeome, mogu imati sjelo u toj regiji (6,15). U obzir uvijek dolaze i metastaze iz drugih sjela koje metastaziraju intraselarno (zbog dobre prokrvljenosti hipofize), (11). Stoga je iznimno važno postaviti dobru dijagnozu, jer ovisno o prirodi lezije, razlikovati će se u konačnici i liječenje.

Što se tiče liječenja intrakranijskih tumora, mikroneurokirurški zahvat smatra se najprimjerenijim oblikom liječenja kad god to tumor svojom pristupačnošću zbog smještaja dopušta (3). Na raspolaganju nam stoje razni pristupi tumoru; najpoznatiji među njima je transsfenoidalni pristup tumorima selarne regije (najčešće adenomi hipofize) koji se može vršiti

endoskopski ili već spomenutim mikroskopom (15,18). Kirurški zahvat može imati i transkranijски pristup (16). Jedan od najvećih dostignuća postigla je definitivno radioterapija, koja stereotaktičkom radiokirurgijom postiže invarredne rezultate u liječenju velikog broja tumora veličinom manjih od 3 cm (6,7). Budući da se pretežno radi o dobroćudnim lezijama, konvencionalna radioterapija i kemoterapija pokazuju slab učinak i stoga se rjeđe primjenjuju (3,7). Prognoza i ishod dobroćudnih tumora prvenstveno ovise o vrsti tumora, njegovom smještaju, stupnju diferencijacije i sklonosti malignoj alteraciji te o prethodnom stanju pacijenta (6,11,16,18). U pravilu, tumori koji su se uspjeli u potpunosti ukloniti s minimalnom mogućnošću recidiviranja i koji ne zahvaćaju svojim rastom vitalno važne strukture u mozgu, dugoročno gledano, imaju općenito vrlo dobru prognozu (2,6,11,18).

Također su zahvaljujući novim neurokirurškim tehnikama, intraoperativne ozljede poput krvarenja i ozljeđivanja moždanih živaca ili važnih dijelova mozga, postale rijetkost (11).

6. Zaključak

- 1.** Tumori SŽS vrlo su heterogena skupina novotvorina.
- 2.** Patohistološka obilježja i kliničke manifestacije tumora SŽS u velikoj su mjeri vrlo specifične i ne pronalazimo ih ni u jednom drugom organskom sustavu u tijelu.
- 3.** I benigne neoplazme mozga po svojoj lokalizaciji mogu biti malignog tijeka i imati loše prognoze.
- 4.** Tehnološki medicinski napredak u dijagnostičkom i terapijskom smislu, veća dostupnost i razumijevanje dijagnostičkih postupaka poput CT-a i MRI-a u svakodnevnoj kliničkoj praksi, zajedničkim su utjecajem omogućili otkrivanje intrakranijskih novotvorina u ranijim stadijima razvoja, sigurnije postavljanje dijagnoze te pružili mogućnost ranijeg započinjanja liječenja s osjetno manjim pobolom i smrtnosti.
- 5.** Podizanje svijesti populacije o navedenim bolestima SŽS neophodno je za uspostavljanje rane dijagnoze; stoga se u Hrvatskoj, na poticaj HZJZ svake godine od 2000., obilježava 8. lipanj kao Dan sive vrpce – Svjetski dan oboljelih od tumora na mozgu.

7. Sažetak

Tumore mozga definiramo kao abnormalne mase koje se razvijaju u bilo kojem razdoblju života. Mogu biti primarni ako nastaju iz stanica neuroepitelnog tkiva ili sekundarni, pod kojima se podrazumijevaju metastaze iz drugih tumora mozga ali i drugih organa. Primarne tumore dalje dijelimo na benigne i maligne. Najčešći benigni tumor je meningeom, neglijalni tumor podrijetlom iz arahnoidne. Osnovna podjela obuhvaća meningeome smještene na konveksitetu mozga i druge na lubanjskoj bazi. Drugi tip neglijalnih dobroćudnih tumora su kraniofaringeomi. Obje navedene vrste, jednako kao i treća, adenomi hipofize, razvijaju se u selarnom području i mogu uzrokovati smetnje vida pritiskom na hijazmu očnog živca. Iz skupine neglijalnih tumora, kao najbenignije tvorbe izdvajaju se pilocitični astrocitom i švanomi.

Svi dobroćudni tumori svojom lokalizacijom i ekspanzivnim (rijetko infiltrativnim) rastom uzrokuju neurološke simptome. Karakteriziraju ih glavobolje, nastanak fokalnog neurološkog deficita, razvoj epileptičkih napadaja i nespecifične kognitivne promjene. Nakon detaljne anamneze i dobrog neurološkog pregleda, pacijenta se upućuje na jednu ili više slikovnih metoda (CT, MRI, MRA, kranioogram, PET itd.) te niz drugih pretraga ako postoji indikacija. Ponekad predilekcijska mjesta određenih tumora mogu biti iznimno važna u postavljanju kliničke dijagnoze, stoga je nužno odlično poznavanje anatomije SŽS-a.

Oblici liječenja koji dolaze u obzir jesu mikroneurokirurški zahvati s brojnim mogućnostima pristupa tumoru, hormonsko liječenje, kemoterapija, konvencionalna radioterapija i stereotaktička radiokirurgija. Prognoza oboljelih od dobroćudnih lezija, ovisit će prvenstveno o dobi, prisutnim komorbiditetima, vrsti tumora i brzini njegova rasta te patohistološkom stupnju bolesti. Cilj liječenja jest uklanjanje novotvorine i očuvanje zdrave neurološke funkcije svakog pojedinca.

8. Summary

Brain tumors are defined as abnormal masses that can form in any period of life. They can be divided into primary tumors, which develop from neuroepithelial cells or secondary tumors, which include metastases from either brain itself or other organs. Primary tumors are further divided into benign and malignant. The most common benign tumor is meningioma, non-glial tumor derived from arachnoidea. Meningiomas can occur on the convexity of the brain or on the cranial floor. Craniopharyngiomas are another type of non-glial benign tumors. A pituitary adenoma, as well as these two types, form in the sellar region; they can subsequently cause vision problems by pressing the optic chiasm. The most benign types of tumors are pilocytic astrocytoma schwannoma.

All benign tumors can cause neurological symptoms due to its location and expansive (rarely infiltrating) growth. The symptoms usually include headaches, focal neurological deficits, epileptic seizures and other non specific cognitive changes. In diagnosing brain tumors, anamnesis and neurological status precede imaging (CT, MRI, MRA, craniogram, PET scan etc.) and other methods, depending on the indication. Predilection spots of some tumors can be of great importance in the diagnosing process; knowing the anatomy of CNS is hence necessary. Treatment options for these tumors include microneurosurgical interventions with many possible approaches to tumors, hormonal therapy, chemotherapy, conventional radiotherapy and stereotactic radiosurgery. The prognosis depends primarily on age, comorbidities, type and expansion of the tumor and pathohistological findings. The goal of treatment is removing the tumor, as well as maintaining a healthy neurological function of each individual.

9. Literatura

- 1) Damjanov I, Seiwerth S, Jukić S, Nola M. Patologija. 4. izd. Zagreb: Medicinska naklada; 2014. p. 795;831-40.
- 2) Brinar V. i suradnici. Neurologija za medicinare. 1. izd. Zagreb: Medicinska naklada; 2009. 215-33.
- 3) Paladino J. Kompendij neurokirurgije. 1. izd. Zagreb. Naklada Ljevak: 2004. 72-85.
- 4) Rotim K, Sajko T. Neurokirurgija. 1. izd. Zagreb. Zdravstveno veleučilište; 2010. 79-92.
- 5) Kumar V, Abbas A.K, Aster J.C. Robbins Basic Pathology. 9. izd. Kanada: Elsevier Sanders; 2013. 842-48.
- 6) Greenberg M.S, author; Hiscock T, editor. Handbook of Neurosurgery. [Internet]. 8th edition. New York: Thieme; 2016. - [ažurirano 5. 2016; citirano 1.6.2019.] Dostupno na: http://gynecology.sbm.ac.ir/uploads/4_575973715896959714.pdf
- 7) Konja J. Neuroonkologija. U: Barišić N, i sur. Pedijatrijska neurologija. 1. izd. Zagreb. Medicinska naklada; 2009. p. 633-70.
- 8) Rotim K, Sajko T, Šumonja I. Prva biopsija mozga u Hrvatskoj vođena neuronavigacijom. Liječ vijesn [Internet]. 15.3.2018. [citirano 28.5.2019.]; 2017;139(11-12):388-39
Dostupno na: https://hrcak.srce.hr/index.php?show=clanak&id_clanak_jezik=288222
- 9) Hrvatski zavod za javno zdravstvo [Internet]. Zagreb: Dan sive vrpce – Svjetski dan oboljelih od tumora na mozgu, [ažurirano 8.6.2017.; citirano 1.6.2019.]. Dostupno na: <https://www.hzjz.hr/aktualnosti/dan-sive-vrpce-svjetski-dan-oboljelih-od-tumora-na-mozgu/>
- 10) Mehdorn H.M, Meyermann R, Engenhardt-Cabillic R. Intrakranielle Meningeome. Der Onkologe [Internet]. Srpanj 2003. [citirano 4.6.2019.]; 2003;9 (7):746-54. Dostupno na: <https://doi.org/10.1007/s00761-003-0543-9>
- 11) Šimunović V.J. Neurokirurgija. 1. izd. Zagreb: Medicinska naklada; 2008. 325-87.
- 12) Radiopaedia.org [Internet]. Dural tail sign, Bell D.J, Gaillard F. et al. [citirano 10.6.2019.]. Dostupno na: <https://radiopaedia.org/articles/dural-tail-sign-1>
- 13) Akeyson E.W, Mccutcheon, I.E. Management of Benign and Aggressive Intracranial Meningiomas. Oncology [Internet]. 1.5.1996. [citirano 15.6.2019.]; 1996;10(5):747-59. Dostupno na: <https://www.cancernetwork.com/review-article/management-benign-and-aggressive-intracranial-meningiomas>

- 14) Nanda A, Bir S.C, Maiti T.K, Konar S.K, Missios S, Guthikonda B. Relevance of Simpson grading system and recurrence-free survival after surgery for World Health Organization Grade I meningioma. J Neurosurg [Internet]. 8.4.2016. [citirano 15.6.2019.]; 2017 Jan;126(1):201-11. Dostupno na: <https://thejns.org/view/journals/j-neurosurg/126/1/article-p201.xml>
- 15) Gnjidić Ž. i sur. Tumori lubanjske osnovice - sadašnjost i budućnost. 1. izd. Zagreb: Medicinska naklada; 2013.
- 16) Radiopaedia.org [Internet]. Craniopharyngioma. Smith D, Gaillard F. [citirano 12.6.2019.]. Dostupno na: <https://radiopaedia.org/articles/craniopharyngioma>
- 17) Radiopaedia.org [Internet]. Pituitary macroadenoma. Gaillard F. [ažurirano 16.7.2018; citirano 13.6.2019.]. Dostupno na: <https://radiopaedia.org/cases/pit-macro02?lang=us>
- 18) Molitch M.E. Diagnosis and Treatment of Pituitary Adenomas A Review. JAMA [Internet]. 7.2.2017. [citirano 15.6.2019.]; 2017;315(5):516-24. Dostupno na: <https://jamanetwork.com/journals/jama/article-abstract/2600472>.
- 19) mayoclinic.org [Internet]. Pituitary tumors. By Mayo Clinic. [ažurirano 16.3.2019; citirano 15.6.2019.]. Dostupno na: <https://www.mayoclinic.org/diseases-conditions/pituitary-tumors/diagnosis-treatment/drc-20350553>
- 20) Dumančić N, Sajko T, Lupret V, Subašić A. Tumori pontocerebelarnog kuta. Cerebellopontine angle tumors. Medicina fluminensis [Internet] 5.7.2011. [citirano 16.6.2019]; 2011;47(2):134-42. Dostupno na: <https://hrcak.srce.hr/70129>

Životopis

Suzana Zeko rođena je 29.5.1994. u Waiblingenu, u Njemačkoj. U Hrvatsku je doselila 1997. godine. Upisala je OŠ u Sokolovcu 2001., a 2009. upisuje opću gimnaziju Fran Galović u Koprivnici. 2013. završava gimnaziju i započinje studijsko obrazovanje na Medicinskom fakultetu u Rijeci. Tokom studija bila je demonstrator na Zavodu za imunologiju, fiziologiju i patofiziologiju počevši od akademske godine 2015./2016, na Zavodu za anatomiju od 2014. do 2019. te na Katedri za internu medicinu gdje je obnašala dužnost demonstratora na Kliničkoj propedeutici (2016.-2018.). Tijekom studija igrala je košarku u Unisport ligi za Medicinski fakultet Rijeka i nastupala više puta na „Unisport Finalsima“ s košarkaškom reprezentacijom Sveučilišta u Rijeci. U tijeku studiranja, obavila je tri stručne prakse u Njemačkoj; 2017. u Stuttgartu na Odjelu za gastroenterologiju (Karl Olga Krankenhaus) te dvije 2018; jednu na Odjelu za plastičnu kirurgiju i traumatologiju u Sveučilišnoj bolnici u Göttingenu te drugu na anesteziologiji, također u Stuttgartu (Marienhospital).