

# LIJEČENJE SUPRAKONDILARNIH PRIJELOMA HUMERUSA KOD DJECE NA KLINICI ZA DJEČJU KIRURGIJU KBC RIJEKA

---

**Poljak, Neno**

**Master's thesis / Diplomski rad**

**2019**

*Degree Grantor / Ustanova koja je dodijelila akademski / stručni stupanj:* **University of Rijeka, Faculty of Medicine / Sveučilište u Rijeci, Medicinski fakultet**

*Permanent link / Trajna poveznica:* <https://um.nsk.hr/um:nbn:hr:184:955774>

*Rights / Prava:* [In copyright](#)/[Zaštićeno autorskim pravom.](#)

*Download date / Datum preuzimanja:* **2024-07-17**



*Repository / Repozitorij:*

[Repository of the University of Rijeka, Faculty of Medicine - FMRI Repository](#)



SVEUČILIŠTE U RIJECI

MEDICINSKI FAKULTET

INTEGRIRANI PREDDIPLOMSKI I DIPLOMSKI

SVEUČILIŠNI STUDIJ MEDICINA

Neno Poljak

**LIJEČENJE SUPRAKONDILARNIH**

**PRIJELOMA HUMERUSA KOD DJECE NA KLINICI ZA**

**DJEČJU KIRURGIJU KBC RIJEKA**

Diplomski rad

Rijeka, 2019.

SVEUČILIŠTE U RIJECI

MEDICINSKI FAKULTET

INTEGRIRANI PREDDIPLOMSKI I DIPLOMSKI

SVEUČILIŠNI STUDIJ MEDICINA

Neno Poljak

**LIJEČENJE SUPRAKONDILARNIH**

**PRIJELOMA HUMERUSA KOD DJECE NA KLINICI ZA**

**DJEČJU KIRURGIJU KBC RIJEKA**

Diplomski rad

Rijeka, 2019.

Mentor rada: prof.dr.sc. Harry Nikolić, dr. med.

Diplomski rad ocjenjen je dana \_\_\_\_\_ u/na \_\_\_\_\_

\_\_\_\_\_, pred povjerenstvom u sastavu:

1. doc.dr.sc. Nado Bukvić, dr. med. (predsjednik Povjerenstva)

2. prof.dr.sc. Tedi Cicvarić, dr. med.

3. doc.dr.sc. Srećko Severinski, dr. med.

Rad sadrži 40 stranica, 13 slika, 6 tablica, 16 literaturnih navoda.

## **Zahvala**

Zahvaljujem se mentoru, prof. dr. sc. Harryju Nikoliću, dr.med na strpljenju i susretljivosti prilikom izrade rada te što mi je stručnim i znanstvenim vodstvom uvelike olakšao pisanje istog. Također, Vam hvala za sve upućene životne i poslovne savjete. Velika mi je čast i privilegija imati Vas za mentora.

Posebnu bih zahvalu izrazio svojim roditeljima, Ivici i Nedi, bratu Karlu i sestri Loreni, što su mi uvijek bili podrška, a osobito kroz 6 godina studija na Medicinskom fakultetu u Rijeci. Oni su mi omogućili studiranje te pružili potporu i ljubav.

Na kraju se zahvaljujem svojim prijateljima i kolegama s kojima sam provodio svoje studentske dane.

# Sadržaj

1. Uvod.....	1
1.1. Anatomija.....	1
1.2. Histologija.....	3
1.3. Embriologija kosti.....	5
1.4. Epifizne ploče rasta.....	6
1.5. Važnost prijeloma u djece.....	8
1.6. Prijelomi humerusa.....	9
1.6.1. Prijelomi proksimalnog humerusa.....	9
1.6.2. Prijelomi dijafize humerusa.....	10
1.6.3. Prijelomi distalnog okrajka humerusa.....	10
2. Suprakondilarni prijelomi humerusa.....	11
2.1. Klasifikacija.....	11
2.2. Dijagnostika suprakondilarnog prijeloma.....	13
2.3. Liječenje suprakondilarnih prijeloma.....	15
2.4. Komplikacije.....	15
2.5. Ekstenzijski tip prijeloma, Gartland I.....	16
2.6. Ekstenzijski tip prijeloma, Gartland II.....	16
2.7. Ekstenzijski tip prijeloma, Gartland III.....	17
2.8. Fleksijski tip prijeloma.....	19
2.9. Procjena uspješnosti liječenja.....	20
3. Svrha rada.....	22
4. Materijali i metode.....	23
5. Rezultati.....	24
6. Rasprava.....	31

7. Zaključci.....	34
8. Sažetak .....	36
9. Summary .....	37
10. Literatura .....	38
11. Životopis.....	40

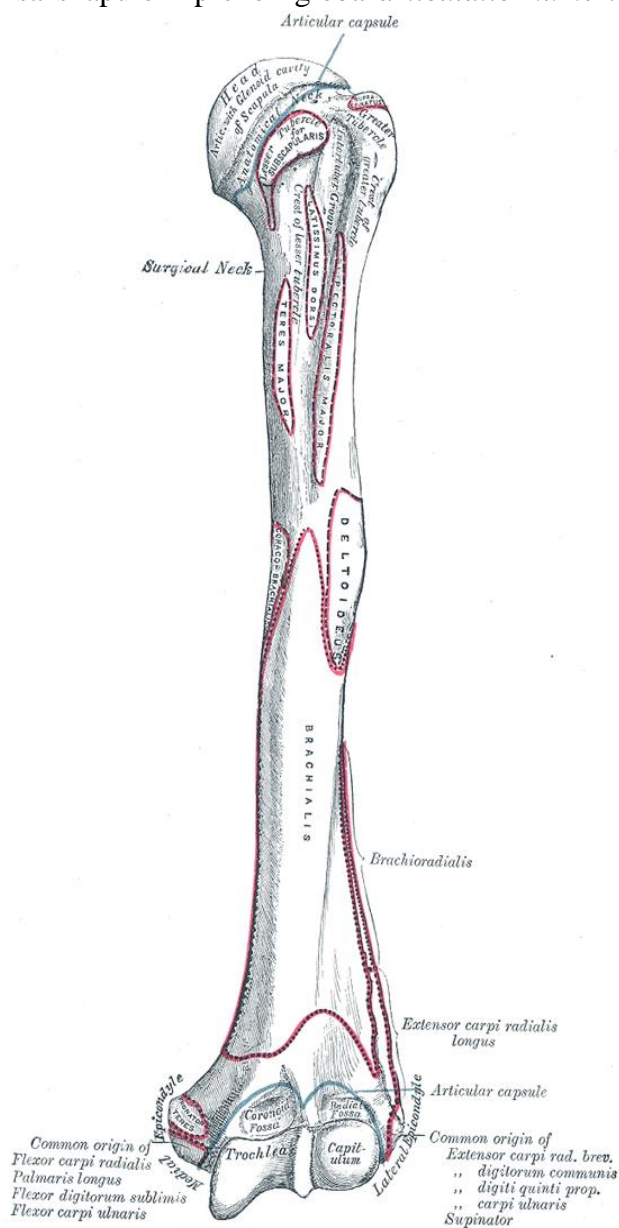
# 1. Uvod

## 1.1. Anatomija

Nadlaktična kost (*humerus*) spada u duge, odnosno cjevaste kosti ljudskoga skeleta. Sastoji se od proksimalnog, distalnog okrajka i trupa kosti. Zavijena je oko svoje uzdužne osi. Proksimalni dio kosti rotiran je medijalno i natrag, a distalni okrajak postavljen je poprječno. Svojim proksimalnim krajem uzglobljava se sa skapulom preko zgloba *articulatio humeri*. Distalni krajem je u sindezmotičnoj vezi s radijusom i ulnom preko zgloba *articulatio cubiti*. (1)

Proksimalni kraj humerusa, anatomski, se sastoji od glave i vrata. Razlikujemo anatomski vrat (*collum anatomicum*) i kirurški vrat (*collum chirurgicum*). Anatomski vrat je mjesto inercije glenohumeralne zglobne čahure. Kirurški vrat humerusa predstavlja usko područje distalno od glave i tuberkula. Glava nadlaktične kosti (*caput humeri*) zatvara s trupom kut od 130°, a njegovo konveksno zglobno tijelo se uzglobljuje s konkavnom zglobnom površinom lopatice (*cavitas glenoidalis*) formirajući zglob ramena. Na gornjem kraju kosti pronalazimo još veliki i

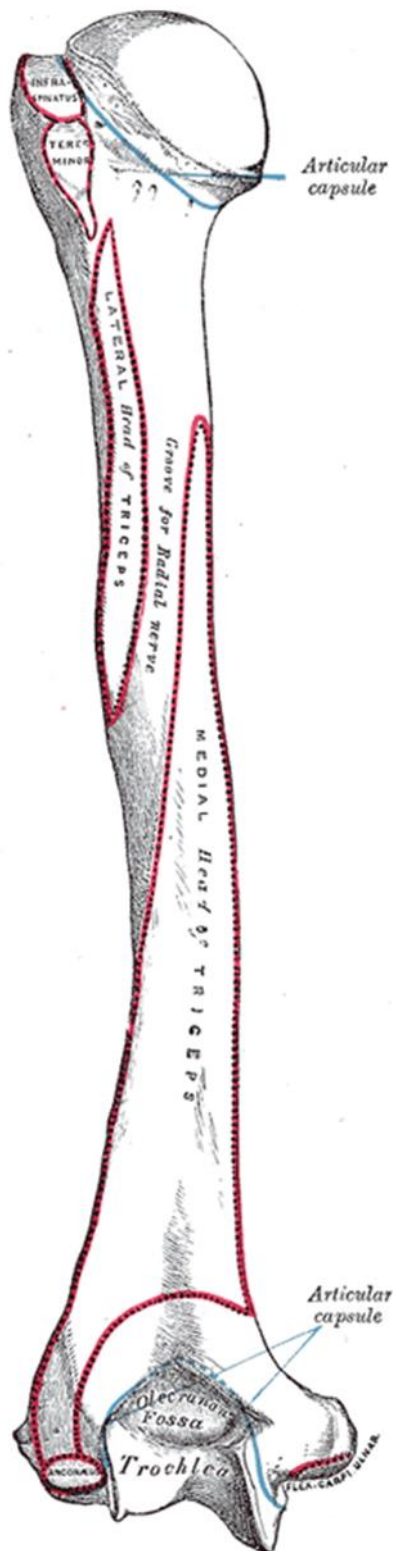
mali tuberkul (*tuberculum majus et minus*). Tuberkuli služe kao hvatišta pojedinih



Slika 1 – Anteriorni pogled na humerus (Grey's Anatomy)



skapulohumeralnih mišića. Veliki tuberkulum smješten je na lateralnoj strani humerusa, dok je



Slika 2 – Posteriorni pogled na humerus  
(Grey's Anatomy)

mali tuberkulum smješten medijalno i sprijeda. Na anatomskom vratu humerusa, oko glave, se nalazi plitka brazda okružuje glavu i odvaja ju od velikog i malog tuberkula. Intertuberkularni žlijeb (*sulcus intertubercularis*), odvaja tuberkule i zaštićuje prolaz kroz koji se pruža tetiva duge glave *m. bicepsa brachii*. (Slika 1) (2)

Dijafiza kosti, odnosno njen trup (*corpus humeri*), trokutasta je oblika koji je izraženiji u distalnom dijelu. Trup ima tri strane i dva ruba. Lateralni rub dijafize ima na sebi hrapavost u obliku slova „V“ nazvana *tuberositas deltoidea* koja služi kao hvatište *m. deltoideusa*. Na dorzalnoj strani nalazimo *sulcus nervi radialis*. Radijalni živac i duboka arterija ruke leže u tom sulkusu na putu pružanja prema naprijed, između medijalne i lateralne glave *m. tricepsa brachii*. Distalni dio dijafize humerusa, proširuje se kao piramida, na čijim krajevima nalazimo oštar medijalni i lateralni supraepikondilarni rub. Svaki od rubova završava izbočinom, *epicondylus lateralis et medialis*, koji služe kao hvatište mišića. (Slika 1) (Slika 2) (2)

Distalni okrajak humerusa sastoji se od više dijelova. Sadrži zglobno tijelo (*condylus humeri*) i dva bočna epikondila (*epicondylus lateralis et medialis*). Zglobna čahura inzerira tako da su navedeni kondili i epikondili uključeni

unutar čahure te se nalaze unutar šupljine zgloba. Konveksno zglobno tijelo na humerusu je

*trochlea humeri* medijalno i *capitulum humeri* lateralno. Kondil ima dvije zglobne površine: zglobna površina na glavici za radijus i valjkasta trohleja, za zglob s proksimalnim krajem ulne. Lakatni zglob je složeni tip zgloba što bi značilo da uzglobljava više od 2 zglobna tijela. Na distalnom dijelu humerusa nalaze se i udubine za olekranon i koronoidni nastavak lakatne kosti te radijalna udubina. Ventralno *fossa coronoidea* je konkavna zglobna ploha za koronoidni nastavak lakatne kosti pri pregibanju podlaktice. Straga se nalazi udubina za olekranon (*fossa olecrani*), gdje pri ispružanju podlaktice ulazi olekranon. Iznad glavice nadlaktične kosti na prednjoj strani, također, se nalazi *fossa radialis* u koju glava palčane kosti ulazi prilikom fleksije u lakatnom zglobu. Epikondili služe kao glavno polazište prednjoj, odnosno radijalnoj i stražnjoj skupini podlaktičnih mišića. Na stražnjoj strani medijalnog epikondila nalazi se žlijeb za ulnarni živac nazvan *sulcus nervi ulnaris* (1, 2) (Slika 2).

## 1.2. Histologija

Koštano tkivo spada pod vezivno tkivo odnosno poseban tip specijaliziranih vezivnih tkiva. Sastoji se od 3 komponente: međustanične tvari, koštanog matriksa i više vrsta koštanih stanica (osteoblasti, osteoklasti i osteociti). Samu kost obilježavaju čvrstoća i elastičnost. Anorganski dio kosti nosioc je čvrstoće, a čvrstoći pridonosi i specifično pružanje koštanih gredica koje podnose tlak, vlak i razvlačenje. U svom sastavu ima najviše kalcija i fosfora koji tvore kristale hidroksiapatita, a uz to sadrži i magnezij, kalij, natrij, bikarbonate i citrate. Elastičnost kosti potječe od organskog dijela kosti odnosno kolegena tipa I, proteglikanskih agregata i specifičnih strukturnih glikoproteina. Razvitak ljudskog tijela prati i razvitak kosti. Razlikujemo primarno i sekundarno koštano tkivo. (3)

Primarno koštano tkivo je nezrelo tkivo koje predstavlja prvi oblik koštanog tkiva koje se pojavljuje tijekom embrionalnog razvoja. Specifično ovaj oblik koštanog tkiva bitan je u regeneracijskim procesima jer kost cijeli kalusom u kojem se nalazi upravo takvo primarno ili

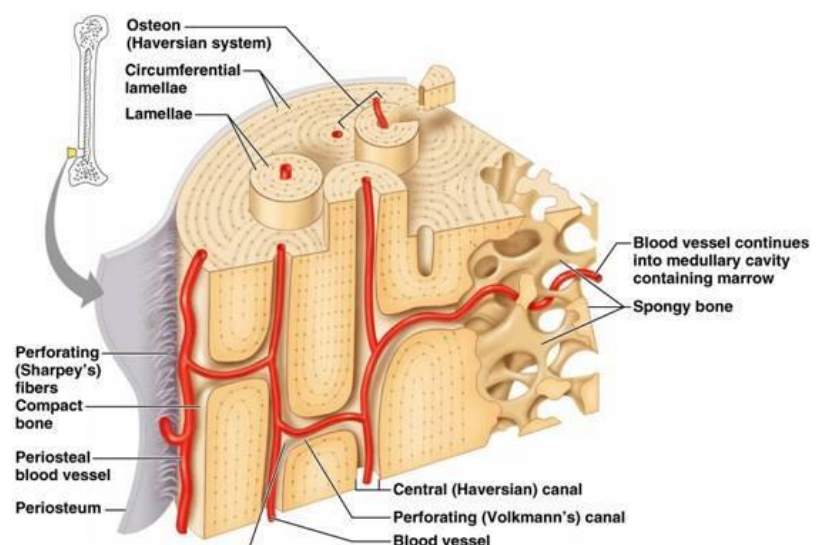
vlaknato koštano tkivo. U ljudskom tijelu dio primarnog koštanog tkiva zaostane trajno na određenim mjestima poput ležišta zuba, hvatištu mišića ili u okolini šavova pločastih kostiju lubanje. Daljnim razvojem ljudskog tijela, primarno tkivo koje postoji u djetinjstvu biva nadomješteno sekundarnim koštanim tkivom. (3)

Sekundarno koštano tkivo pokazuje veći stupanj diferencijacije odnosno pravilan lamelarni raspored vlakana. Kolagena vlakna sekundarnog koštanog tkiva su poredana u lamelama koje teku usporedno jedna s drugom ili su raspoređene koncentrično oko kanala koji sadrži krvne žile i živce. Takav sustav koncentričnih koštanih lamela, koji sadržava, živce, rahlo vezivo i krvne žile, naziva se Haversov sustav ili osteon. (Slika 3) (3)

Makroskopski, kost se sastoji od *substantiae compactae* i *substantiae spongiosae*. Kompakta je sloj kosti bez šupljina, a spongioza u svom sastavu sadrži šupljine. Mikroskopski su ta dva područja su jednako građena, a razlikuje se po samoj specifičnoj gustoći. Vezivno tkivo na površini kostiju sastoji se od osteogenih stanica i dijeli se na: vanjski sloj ili periost te unutarnji sloj ili endost. (Slika 3) (3)

Mikroskopski, građa kosti je specifična. Osteon je prikazan kao dugačak cilindar i ima smjer pružanje usporedno s uzdužnom osi dijafize. Centralno se nalazi Haversov kanal, koji je

obložen endostom, a sadrži živce, rahlo vezivno tkivo i nutritivnu vaskulaturu. Haversovi kanali su povezani s periostom, koštanom srži i jedan s drugim. Takva komunikacija se ostvaruje putem Volkmannovih



Slika 3 – Mikroskopski prikaz koštanog tkiva (Pearson Education, Benjamin Cummings)

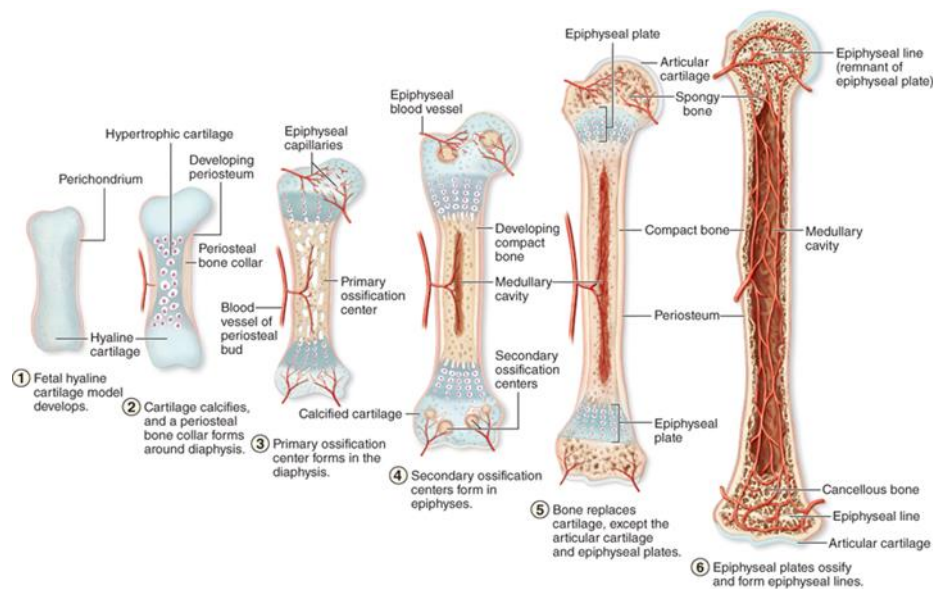
kanala. Njihova važnost je u tome što mineralizirana međustanična tvar zbog svoje strukture i nabijenosti ne dopušta difuziju pa mora postojati drugi put dopreme nutrijenata do svake stanice. (Slika 3) (3)

### **1.3. Embriologija kosti**

Cijeli koštani sustav ljudskog tijela se razvija iz paraksijalnog mezoderma, parijetalnog mezoderma bočne ploče i od neuralnog grebena. Paraksijalni mezoderm je lokaliziran s obje strane neuralne cijevi, nepotpuno podijeljen u području glave u strukture nazvane somitomere, a od zatiljnog područja, na niže, potpuno podijeljen u somite. Svaki somit se diferencira u ventromedijalni dio – sklerotom i dorzolateralni dio – dermomiotom. Krajem četvrtoga tjedna stanice sklerotoma pretvaraju se u rahlo embrionalno vezivno tkivo – mezenhim. Mezenhimalne stanice su pluripotentne i imaju sposobnost migracije te diferencijacije u različite vrste stanica. Osteoprogenitorne stanice predstavljaju više diferencijane stanice koje su usmjerene prema razvoju koštanog tkiva. Iz osteoprogenitornih stanica razvijaju se kasnije osteoblasti. Stanice parijetalnog mezoderma također imaju sposobnost diferencijacije u kost. Od tih stanica nastaju duge kosti udova, kosti zdjelice i ramenog pojasa. Svaki tip kosti nastaje svojim specifičnim načinom okoštavanja pa tako razlikujemo okoštavanje kod pločastih kostiju i dugih kostiju ljudskog skeleta. (4)

Ostatak kostiju tijela nastaje tako da od mezenhimalnog tkiva nastaju prvo hrskavični modeli građeni od hijaline hrskavice koje potom zamjeni koštano tkivo. Zglobne šupljine se formiraju apoptotičkim propadanjem mezenhima između dvije susjedne osnove kosti. Dva su osnovna načina nastanka kosti: intramembransko i enhondralno okoštavanje. Intramembransko okoštavanje je proces izravne mineralizacija matriksa kojeg su prethodno izlučili osteoblasti. Ovako nastaju: pločaste kosti lubanjskoga krova, kosti lica i ključna kost. Enhondralno

okoštavanje je odlaganje koštanog matriksa na mjestu prethodnog modela hrskavičnog matriksa. (Slika 4) (4)



Slika 4 - Prikaz procesa enhondralne osifikacije kosti (Junqueira's Basic Histology 14th Edition)

Prilikom poroda djeteta, dijafize dugih kostiju obično su potpuno okoštale. Epifize na oba kraja su još uvijek hrskavične jer predstavljaju mjesto na kojem će kost, daljnjim razvitkom djeteta, rasti u dužinu. U kasnijim fazama razvoja kosti pojavljuju se, u središtu svakog epifiznog hrskavičnog proširenja, sekundarna središta okoštavanja, a daljnjim procesima se proširuju sve kod ne zahvate epifiznu ploču u cijelosti. Potpuno okoštavanje epifiznih ploča rasta predstavlja kraj razvoja kosti. Specifično humerus ima dva sekundarna središta okoštavanja proksimalno te četiri distalno. (4)

#### 1.4. Epifizne ploče rasta

Epifizne ploče rasta predstavljaju glavnu osnovu iz koje kost raste u duljinu. Završavanjem embrionalnog rasta kosti, hrskavično tkivo ostaje na dva mjesta: zglobna hrskavica i epifizna hrskavica odnosno epifizna ploča. Osim činjenice da je odgovorna je za rast kosti u duljinu, ona predstavlja i spoj epifize s dijafizom kod djece. Njihovim potpunim okoštavanjem završava

razvitak kosti. Kao takva, epifizna ploča rasta, predstavlja mjesto potencijalnih komplikacija liječenja ako je zahvaćena prijelomom i nije tretirana na pravi način. (1, 3, 5)

Mikroskopski epifizna hrskavična ploča je kompleksne strukture, a makroskopskim izgledom je poput diska. Razlikujemo pet zona hrskavice idući od epifizne strane:

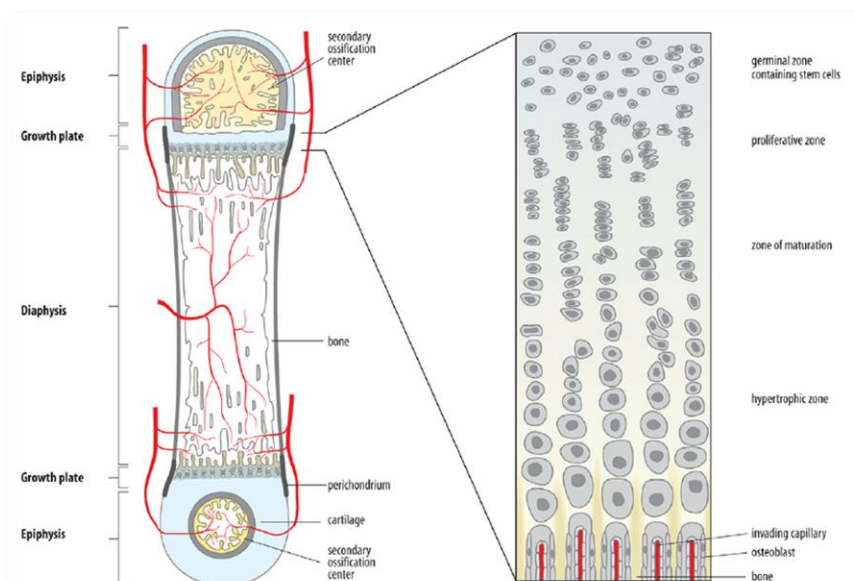
1. **Germinativna zona** – predstavlja dio izgrađen od hijaline hrskavice sa nepromijenjenim hondrocitima. Glavna uloga ove zone je u skladištenju hranjivih tvari i akumulaciji matičnih stanica.

2. **Zona proliferacije** – ovdje se nalaze hondrociti poslagani u skupine (usporedni s uzdužnom osi kosti) i karakterizirani su izrazitom brzinom diobe.

3. **Zona hipertrofične hrskavice** – hondrociti izrazite citoplazme bogate glikogenom.

4. **Zona ovapnjele hrskavice** – u ovoj zoni propadaju hondrociti i paralelno s tim dolazi do odlaganja kristala hidroksiapatita, što posljedično dovodi do mineraliziranja tanke hrskavične pregrade.

5. **Zona okoštavanja** – zona u kojoj enhondralnim okoštavanjem nastaje koštano tkivo.



Slika 5 – Prikaz hrskavičnih zona u epifiznim pločama (Junqueira's Basic Histology 14th Edition)

Koštane prastanice diferenciraju u osteoblaste, a osteoprogenitorne stanice i krvne kapilare prodiru u šupljine koje su zauzimali hondrociti te se na ovapnjelim pregradama hrskavičnog matriksa odlaže koštani matriks odnosno anorganske tvari. (Slika 5) (1, 3, 5)

## **1.5. Važnost prijeloma u djece**

Prijelomi u pedijatrijskoj dobi su vrlo česta patologija. Nastaju kada sila djelovanja na kost nadmašuje elasticitet kosti, odnosno mogućnost apsorpcije djelovanja sile. Sila tada uzrokuje porast energije mirovanja što dovodi do veće amplitude titranja čestica i prekida kemijskih veza, a što se makroskopski očituje frakturom. Prijelomi u dječjoj dobi su značajno učestaliji kod muške djece za razliku od odrasle dobi kad je incidencija jednaka u oba spola. Incidencija prijeloma u dječaka je najveća u dobi od 12-13 godina, a u djevojčica u dobi od 11-12 godina. Sama lokalizacija prijeloma se razlikuje ovisno o dobi. (5, 6, 7)

Prijelomi i iščašenja u odrasloj dobi i iste ozljede u dječjoj dobi su poprilično različite. Što su djeca mlađa, razlike su veće, a s porastom dobi i razvojem tijela te razlike postupno nestaju. Kostu u pedijatrijskoj dobi su elastičnije ali nježnije građe pa su te ozljede češće. Zbog toga, za djecu su karakteristične tzv. „green stick“ frakture u kojima ne dolazi do pucanja periosta nego samo kortikalnog dijela. Prijelomi kao takvi, kod djece cijele brže nego u ostalim dobima i zaostale angulacije su manje, a pomaci ulomaka imaju veću mogućnost korekcije tijekom daljnjeg rasta procesom remodeliranja. Zbog svega navedenog, mali dio prijeloma, potrebno je liječiti operacijski. Posebnu pozornost nam odvlače artikularni i periartikularni prijelomi zbog opasnosti zahvaćanja epifizne hrskavične ploče i komplikacije koje ista nosi. (5, 6, 7)

## **1.6. Prijelomi humerusa**

Prijelome kostiju u djece dijelimo na potpune, nepotpune i avulzijske prijelome. Druga podjela je prema broju ulomaka i onda se dijele na jednostavne i kominutivne. Ovisno o očuvanosti kontinuiteta kože postoji i podjela na otvorene i zatvorene prijelome. (5, 6, 7)

Učestalost prijeloma na pojedinim dijelovima humerusa razlikuje se ovisno o dobi. Prijelomi dijafize su relativno rijetki u odnosu na druge cjevaste kosti u djece. Epifizini prijelomi, uključujući i prijelome epifizne ploče, najčešći su oko desete godine života djeteta dok se metafizni prijelomi viđaju najčešće u dobi između treće i desete godine. Dijafizarni prijelomi vremenski su najbrojniji po završetku tinejdžerske dobi. Nastaju kao posljedica izravnog djelovanja jake mehaničke sile. Postoji specifičan problem koji se javlja kod ovakvih tipova prijeloma. Naime, kod istih, prilikom prijeloma dolazi do stimulacije rasta traumatizirane kosti pa tako su opisani slučajevi gdje je traumatizirani humerus duži i do 1.5 cm. Zbog potreba liječenja prijeloma, Pollen je 1973. godine podijelio prijelome humerusa na:

1. Prijelomi proksimalnog okrajka
2. Prijelomi dijafize
3. Prijelomi distalnog okrajka

Brzina i način srastanja pojedinih dijelova humerusa različit je. Zbog toga u različitoj literaturi, frakture pojedinog dijela humerusa navode se i opisuju u različitim odlomcima. (8, 9)

### **1.6.1. Prijelomi proksimalnog humerusa**

Ovaj tip prijeloma nije čest u djece i mlađoj životnoj dobi. Nalazimo ga čak u novorođenačkoj dobi mehanizmom trakcije uda prilikom poroda. Uobičajeni mehanizam nastanka frakture, u starijoj životnoj dobi, je djelovanje sile na ispruženu ruku kojoj se lakat



nalazi u ekstenziji, a šaka u dorzifleksiji. Fraktura još može nastati padom na rame, najčešće kod bavljenja sportom. Avulzijski mehanizmi uzrokuju odvajanje epifize dok torzijska sila djelovanja može uzrokovati spiralni prijelom infratuberkularne lokalizacije. Ovakav tip prijeloma često prati iščašenje u humeroglenoidalnom zglobu. (8)

### **1.6.2. Prijelomi dijafize humerusa**

Prijelomi dijafize humerusa su vrlo rijetki. Oni se uglavnom pokazuju bimodalan način pojave, u djece mlađe od 3 godine ili u periodu starosti od 13-14 godina. Većinom su povezani s traumom i uglavnom su rezultat direktne sile tijekom direktnog pada na nadlakticu. Indirektne sile kao što su pad na lakat, ili na ispruženu ruku uzrokuju najčešće spiralni prijelom. U klasifikaciji ovih prijeloma kao kriteriji koriste se atomska lokalizacija prijeloma (proksimalna, srednja, distalna trećina dijafize), vrsta frakturne linije (transverzna, kosa, spiralna), broj ulomaka te smjer i stupanj angulacije i pomaka ulomaka. Relativno česta je i ozljeda radijalnog živca koja nastaje inicijalno nakon ozljede odnosno kod manipulacije prijelomom. (8)

### **1.6.3. Prijelomi distalnog okrajka humerusa**

Lakatni zglob je najčešće traumatizirani zbog dječjeg skeleta. Jedan od problema kod liječenja, predstavlja činjenica da je ovo složeni koštano-sindezmozni spoj skeleta odnosno da se u njemu uzglobljavaju tri zglobna tijela. Zbog svega navedenog dijagnostika prijeloma je prilično otežana, a ova atomska lokalizacija je popraćena s najvećom incidencijom komplikacija. Prijelomi distalnog humerusa dijele se u šest tipova: suprakondilarni prijelomi, transkondilarni prijelomi, interkondilarni prijelomi, prijelomi kondila (lateralnog, medijalnog), prijelomi zglobnih površina (glavica, zglobni valjak) te prijelomi epikondila. Suprakondilarni prijelomi humerusa predstavljaju najčešći tip prijeloma u laktu i kao tema ovog rada će biti opisani u slijedećem poglavlju. (8)

## 2. Suprakondilarni prijelomi humerusa

Suprakondilarni prijelom humerusa čini 3% - 10% svih prijeloma u dječjoj dobi. Kod izoliranih prijeloma lakta, ovaj tip prijeloma, zauzima 60% - 80% svih prijeloma. Najviša incidencija je od 4. – 7. godine života djeteta. Mehanizam nastanka ovakve frakture je, u 90% slučajeva, ekstenzijski odnosno padom na ispruženu ruku. Fleksijski tip prijeloma, odnosno padom na savijenu ruku je rijedak i nalazimo ga u 5% djece s ovakvim tipom frakture. (8) (9)

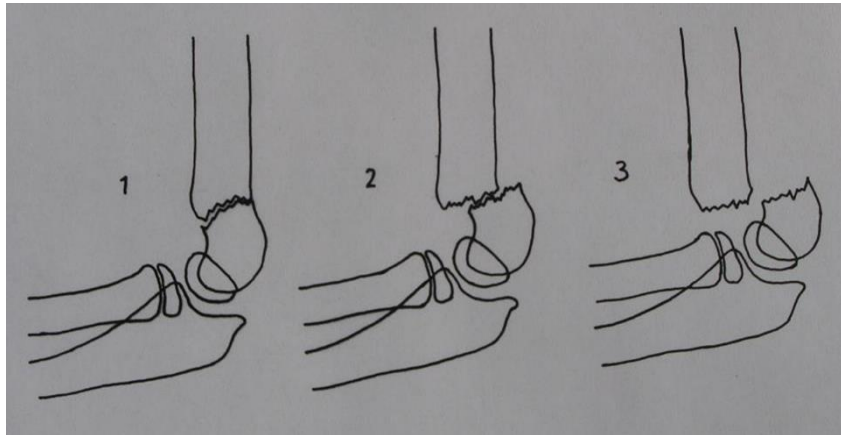
Prilikom evaluacije uspješnosti liječenja bitno je spomeniti i noseći kut (carrying angle). On predstavlja anatomske i funkcionalni odnos podlaktice i nadlaktice te je kao takav, nezaobilazan u raspravi o oporavku funkcije kod traume koja rezultira suprakondilarnim prijelomom humerusa. Noseći kut je oblika blage valgus angulacije, a zapravo predstavlja odnos osovine humerusa i osovine ulne. Taj specifičan oblik nosećeg kuta rezultat je blage spiralne građe i toka artikulacijske ploštine trohleje humerusa. Prilikom svakog pokreta taj se funkcionalni odnos mijenja. (8, 9)

### 2.1. Klasifikacija

Postoji više tipova klasifikacije ekstenzijskog tipa suprakondilarnih prijeloma humerusa. One predstavljaju pomoć pri donošenju odluka prilikom liječenja ekstenzijskih suprakondilarnih prijeloma humerusa. Najčešća je ona Gartlandova, a kao kriterij podjele uzete su dvije činjenice u obzir: veličina dislociranog ulomka i položaj frakturne linije. Veličina dislokacije pomaže u utvrđivanju, je li manualna repozicija potrebna, dok položaj frakturne linije nam govori u prilog pretpostavke stabilnosti reponiranih ulomaka. Na temelju klasifikacije i radiološke obrade, liječnik se odlučuje za specifični tip liječenja. Gartlandova klasifikacija je temelj raspodjele i uzima u obzir dislokaciju ulomka. Prema tome imamo 3 tipa prijeloma po Gartlandu: (Slika 6)

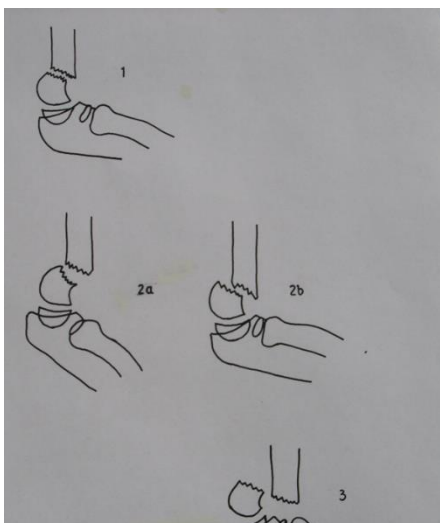
#### 1. Prijelom bez dislokacije

2. Prijelom s dislokacijom, ali je posteriorni periost još uvijek u kontaktu
3. Prijelom s potpunom dislokacijom ulomka



Slika 6 – Klasifikacija fraktura po Gartlandu (Gartland Surg Gynecol Obstet 1959)

Kasnije, Wilkins modificira Gartlandovu klasifikacije da bi je približio više kliničkoj praksi. Ovom modifikacijom prvotne podjele suprakondilarnih prijeloma, osim same veličine frakturnih ulomaka, u obzir se uzima još i posteriorni pomak korteksa humerusa bez obzira na očuvani periost. Nova Wilkinsova klasifikacija prema tome preuzima dijelove prvotne klasifikacije, pa se i dalje dijeli se na tri tipa frakture, dok je novost da je drugi tip podijeljen na još dva podtipa: (Slika 7)



Slika 7 – Klasifikacija fraktura po Wilkinsu (Wilkins Fractures in children JB Lippincot Co 1984)

1. Prijelomi bez dislokacije
- 2.a Prijelomi s dislokacijom anteriorno prema liniji *capituluma humeri*
- 2.b Prijelomi s dislokacijom koji zadržavaju posteriorni kortikalni kontakt
3. Prijelomi s potpunom dislokacijom ulomka

Terapijski pristup ravna se prema dislokaciji frakturnog ulomaka tj. prema stupnju njihovog odmaka od uzdužne osi. Zbog svega navedenog, bitno je što bolje raspoznati i rasporediti tipove frakture kako bi liječenjem dobili što bolji povrat funkcije zahvaćenog ekstremiteta, odnosno zadovoljstvo pacijenta nakon liječenja. (10)

## **2.2. Dijagnostika suprakondilarnog prijeloma**

Potvrda dijagnoze ovog tipa prijeloma se bazira na kliničkoj slici i rendgenološkoj potvrdi. U tipu I, nema značajnijeg pomaka frakturnog ulomka pa prema tome u kliničkoj prezentaciji nema nikakvih uočljivijih vanjskih znakova osim otoka lakta i blažeg crvenila kože. Kod pacijenata s tipom II i III prijeloma, klinički se jasno uočava otok i deformitet te je sam klinički pregled, u većini slučajeva, dostatan za dijagnozu. Potvrdu predstavlja rendgenska slika. Nerijetko, deformitet može poprimiti izgled slova „S“, a olekranon može stršiti proksimalnije pod kožu. Ukoliko proksimalni fragment zadere brahijalni mišić, nastane krvarenje, koje potom može prodrijeti u potkožje što se rezultira plavičastim potkožnim otokom lokalizacije u distalno u nadlaktici ili proksimalnoj podlaktici. Često se podlaktica nalazi u položaju manje ili veće unutarnje rotacije, ovisno o opsežnosti prijeloma. To je kompenzacijski mehanizam odgovora na bol jer distalni ulomak sklizne prema medijalno, a potom se i rotira. Podlaktica slijedi smjer i položaj distalnog fragmenta što rezultira navedenim položajem ruke djeteta. (8, 11)

Tijekom dijagnostičkih postupaka potrebno je pomno pratiti promjene traumatiziranog dijela. Ponekad se dogodi da uz samu traumu kosti, dođe do traume neurovaskulturnih struktura. Zbog toga, svaka manipulacija nadlakticom može dovesti do ispada inervacije kao i traume krvne žile te posljedičnih komplikacija vezanih uz ozljedu istih. Kad se postavi sumnja na ovu vrstu ozljede, obavezno je naglasiti da se prilikom manipulacije rukom prilikom

rendgenološke dijagnostike, mora paziti na promjenu boje ekstremiteta distalno od prijeloma kako bi eventualne komplikacije mogli što prije zbrinuti. (8)

Kod pacijenata s 1. tipom Gartlandove klasifikacije prijeloma, klinički pregled nema uočljivih osobitosti što bi nas moglo dovesti do dijagnoze suprakondilarnih prijeloma. Simptomi su: bolnost na mjestu, anamnestički naveden pad na ispruženu ruku, crvenilo, otok, hematoma, prisilni položaj ruke. Zbog prilično skromne kliničke slike ponekad je osim standardnih projekcija (AP i LL) potrebno učiniti dodatno snimanje u kosoj projekciji kako bi se što bolje prikazala frakturna linija odnosno položaj ulomka u odnosu na kost. (8, 11)

Osim navedenih, postoji više tehnika snimanja u dijagnostici suprakondilarnih prijeloma. Ono na što se mora obratiti pažnja jest da rendgenskom snimkom utvrdimo što bolju lokaciju odnosno moguću rotaciju distalnog ulomka u odnosu na uzdužnu os humerusa. Nakon toga potrebno je potvrditi smjer i dimenziju frakturne pukotine nakon izvršene repozicije humerusa. (11)

Tip III Gartlandove klasifikacije ostavlja uočljivu kliničku sliku. Izrazita angulacija kao i patološki deformitet humerusa zapravo i ne iziskuje RTG snimku ali je ona protokolom indicirana zbog klasifikacije i odabira načina liječenja. Nakon provedene terapije, ili konzervativne ili operacijske, ponovno je potrebno učiniti rentgenološku provjeru mjesta frakturnih ulomaka kao i frakturne linije.

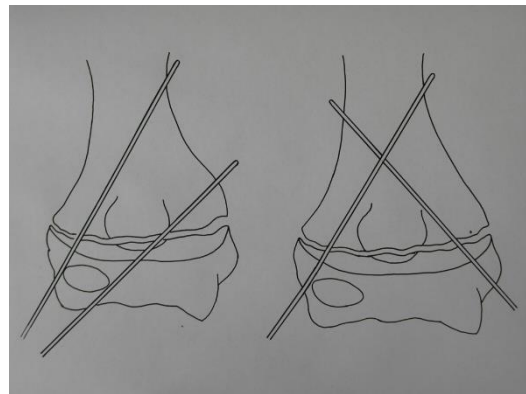
Sve eventualne nejasne i dvojbene prijelome može se dopuniti nekom od drugih dijagnostičkih metoda. U današnje vrijeme indicira se CT, magnetska rezonanca, a nekada i ultrazvučna dijagnostika. (8, 11)

Za vrijeme provođenja dijagnostičkih postupaka, prilikom repozicije i imobilizacije ekstremiteta treba pomno pratiti promjenu boje distalno od ozljede, puls radijalne arterije, bolnost kod pokreta prstiju te mogući ispad senzibiliteta ili motorike. Potrebno je utvrditi postoji

li neurološka slabost ili mogući ispad funkcije. Vaskularne ispade je lakše izdijagnosticirati jer ih prati promjena boje odnosno topline ekstremiteta. Dodatno se može indicirati i učiniti color doppler UZV ekstremiteta. (8)

### 2.3. Liječenje suprakondilarnih prijeloma

Izbor tehnike liječenja nam ovisi o dislokaciji ulomka kao i o samom tipu prijeloma, pritom misleći na fleksijski odnosno ekstenzijski tip prijeloma. Kod oba mehanizma ozljede potrebno je odmah na licu mjesta imobilizirati traumatiziranu ruku u zatečenom i pacijenta uputiti na daljnju bolničku obradu, gdje se onda provode daljnji dijagnostički odnosno terapijski postupci. Imobilizacija, repozicijai imobilizacija, ili repozicija i perkutana fiksacija ulomaka su izborne tehnike liječenja, dok otvorena repozicija i unutrašnja fiksacija ulomaka Kirschnerovim žicama indicira se u slučajevima: otvorenog



Slika 8 – Način fiksacije Kirschnerovim žicama  
(Özkoc Arch Ortop Trauma Surg 2005)

prijeloma, prijeloma koji su ireduktibilni, kod postojanja motoričkog ili senzornog deficita koji perzistira, svaka vaskularna ugroženost. (Slika 8) (8, 11, 12)

### 2.4. Komplikacije

Poznavanje komplikacija je bitno u sprječavanju istih. Dijele se na rane i kasne. Rane komplikacije obuhvaćaju ozljede krvnih žila i živčanih struktura. Često su izazvane ijatrogeno ili su posljedica same traume. Gotovu uvijek su reverzibilne dok samo mali dio slučajeva pokazuje nemogućnost povratka motorne i senzorne funkcije odnosno vaskularnog ispada. Kasne komplikacije liječenja suprakondilarnih fraktura su teške i produžavaju vrijeme oporavka. Cubitus varus predstavlja trajnu komplikaciju koja se javlja posttraumatski, a nastaje kao izravna posljedica neadekvatne repozicije ulomaka. Ukoliko ponovljenim pokušajima

liječnik pokušava reponirati frakturu može dovesti i do *Myositis ossificans*, bolesti koja nastaje kao posljedica neuspjelih multiplih uzastopnih pokušaja manualne repozicije dislociranih ulomaka. Također, istim mehanizmom može nastati Volkmannova ishemična kontraktura. (8, 9, 11, 12)

## **2.5. Ekstenzijski tip prijeloma, Gartland I**

Prilikom liječenja suprakondilarnih prijeloma ekstenzijskog tipa klasificiranih kao Gartland I dovoljno je ekstremitet imobilizirati dorzalno postavljenom nadlaktičnom gipsanom ili plastičnom longetom s fleksijom lakta od 90° i podlakticom u pronaciji. Imobilizacija se drži „in situ“ kroz dva do tri tjedna. Nakon provedene imobilizacije može se još lakat osigurati omčom oko vrata da se ne bi dogodile dodatne traume ili obnavljanje izvorne povrede. Prilikom kontrolnog pregleda i skidanja imobilizacije ponekad je potrebna rendgenska kontrola novostvorenog kalusa i provjera definitivnog položaja ulomka. Po skidanju imobilizacije, dijete se šalje na fizijatrijski tretman lakta kako bi se pasivnim i aktivnim vježbama povratila prvotna funkcija ruke odnosno razgibao zglob. Djeca i tinejdžeri, u većini slučajeva, spontano razgibaju lakat pa potrebe za fizijatrom nekad i nema. (8, 11)

## **2.6. Ekstenzijski tip prijeloma, Gartland II**

Potrebno je u općoj anesteziji korigirati položaj ulomka. Repozicija u općoj anesteziji ima poseban način izvedbe. Prvo se izvodi fleksija lakta dok se palcem desne ruke potiskuje stražnja ploština lakta prema naprijed. Nakon izvedenog zahvata potrebna je potvrdna RTG snimka koja pokazuje zadovoljavajući položaj ulomka i onda je dozvoljeno traumatiziranu ruku imobilizirati prethodno opisanom longetom. Ukoliko postoji opravdan strah od ponovnog pomaka ulomka, vrši se transkutana fiksacija dislociranog ulomka u korigiranom položaju Kirschnerovim žicama. (Slika 8) (8, 11, 13)

## 2.7. Ekstenzijski tip prijeloma, Gartland III

Kod potpune dislokacije ulomka, najčešća je situacija da je distalni fragment dislociran prema dorzalno i proksimalno. Također, čest je i slučaj „ad latus“ dislokacije smjera medijalno ili lateralno. Posljedično dislokaciji, izvana, lakat je često jako ili ekstremno otečen tako da konture lakta više i ne postoje. Liječenje Gartland tip III prijeloma ima mnogo metoda liječenja ali sve imaju za cilj reponiranje ulomaka i zadržavanje korigiranog položaja. Načelno se dijele:

1. Manualna repozicija i transkutana fiksacija ulomka
2. Tehnike ekstenzije odnosno trakcije
  - a) Kožna ekstenzija
  - b) Skeletna ekstenzija
3. Otvorena (krvava) repozicija i fiksacija ulomka

Manualna repozicija se vrši u općoj anesteziji kako bi dobili što veći stupanj miorelaksacije te smanjenja boli jer se ipak radi o pacijentima u pedijatrijskom dobi. Tehnika je slijedeća: asistent obuhvati proksimalni dio nadlaktice te se vrši snažna ekstenzija tako što ordinarijus vuče šaku što rezultira distrakcijom ulomka. Potom se, prstima desne šake, volarno obuhvati distalni okrajak i povlači ga se prema dorzalno dok se istovremeno palcem tiska distalni ulomak anteriorno pritiskujući na olekranon dok se vrši pasivna fleksija lakta. Nakon toga se ekstremitet imobilizira dorzalno postavljenom nadlaktičnom gipsanom ili plastičnom longetom s laktom u fleksiji između  $80^\circ$  i  $100^\circ$  vodeći računa o distalnoj cirkulaciji provjeravajući promjenu boje, toplinu i puls nad radijalnom arterijom. Ukoliko se ne pazi na cirkulatorni status, potiče se nastanak Volkmanove kontrakture, iako je ova komplikacija izrazito rijetka i opisana samo u pojedinim literaturama kao slučajan nalaz. Koštani ulomci su često nestabilni pa ih se obično dodatno fiksira u korigiranom položaju transkutano uvedenim Kirschnerovim žicama. Proces uvođenja je pod RTG pojačivačem i to po jedna žica sa svake



strane lakta ali se može uvesti i treća žica zbog dodatne stabilnosti. Znak dobro postavljenog i osiguranog ulomka je kada možemo vršiti akutnu fleksiju lakta bez znakova otpora. Pojava otpora prilikom kretanja lakta, može biti znak interpolacije (umetanja) mekih tkiva u frakturu pukotinu. Provjera položaja ulomka uvijek se indicira nakon izvedene repozicije. U slučaju neuspješno postavljenog ulomka, odnosno nakon neuspješno izvedene ponovljene manualne repozicije treba pribjeći drugim terapijskim metodama kako ne bi doveli do oštećenja nekoštanih struktura lakta i tim riskirali razvoj komplikacija liječenja te imali za posljedicu smanjenje funkcije. (8, 11)

Trakcijske metode imaju za cilj odmaknute ulomke dovesti u korigirani položaj. To su konzervativne metode s ciljem repozicije potpuno dislociranih ulomaka. Ove se metode rijetko primjenjuju jer su vezane uz dugotrajnu hospitalizaciju što se pokušava izbjeći kod mlađih životnih dobi. Njima se postupno korigira položaj frakturnog ulomka i istovremeno zadržavaju ulomke u korigiranom položaju bez potrebne dodatne fiksacije. Postoje dva tipa metoda ekstenzije, a to su: skeletna i kožna trakcija uz pomoć kolotura i utega. Povećanjem sile trakcije reguliramo intenzitet istezanje i posljedično tome, samu distrakciju ulomka. Korekcija „ad latus“ položaja se korigira promjenom smjera primjene ekstenzijske sile prema medijalno ili lateralno. Za potrebe skeletne trakcije nužno je uvesti vijak u kosti, a koji se uvodi poprečno ili u smjeru osovine nadlaktične kosti ali u proksimalni dio ulne. Ovaj tip liječenja zahtjeva produženi boravak u bolnici, teško je prihvatljivi za samu djecu (i roditelje) jer su izrazito neudobni i teško prihvatljivi pogotovo pacijentima mlađe životne dobi. Iako, na oko, nekonvencionalne metode, one su potpuno uspješne u repoziciji i retenciji ulomaka u korigiranom položaju. Danas se iznimno rijetko primjenjuju kod jake dislokacije fragmenata, a ako se želi izbjeći otvorena repozicija kao liječenje. (8, 11)

Otvorena repozicija suprakondilarnih prijeloma je metoda izbora pogotovo kada ponovljenom manualnom repozicijom ne možemo dobiti zadovoljavajuće rezultate liječenja.

Apsolutne indikacije za otvorenu repoziciju i unutrašnju fiksaciju ulomaka Kirschnerovim žicama su: ireduktibilni prijelom, ugroženost vaskularne mreže, motoričko-senzorni ispad koji perzistira nakon repozicije, otvoreni prijelom. Opisane komplikacije, poput infekcija, *myositis ossificans* i neurovaskularnih oštećenja, imaju zanemarivo nisku incidenciju. Operacijsko liječenje treba izvesti iskusan kirurg jer navedene komplikacije, osim infekcije, su vezane uz neadekvatnu repoziciju ulomka i postoperativnim ožiljcima mekih tkiva. Za redukciju jako dislociranih ulomaka postoje tri operativna pristupa: posteriorni, medijalni i lateralni. U literaturi se još opisuju različite kombinacije prethodno navedenih pristupa, svaka sa svojim prednostima i manama. (8, 11, 12, 13)

## **2.8. Fleksijski tip prijeloma**

Ovaj tip prijeloma je zaista rijedak, a iznosi od 3 - 5% svih suprakondilarnih prijeloma. Potpunim prekidom kosti dolazi do veće dislokacije ulomka, a distalni fragment je povučen naprijed i proksimalno. Može se dogoditi i da distalni fragment ostane svojim posteriornim kortikalisom u kontaktu s proksimalnim kortikalisom, kao što bude slučaj s ekstenzijskim tipom prijeloma. Distalni fragment, također, se može naći radijalno što dovodi do parestezija, a moguće i do oštećenja ulnarnog živca. (11)

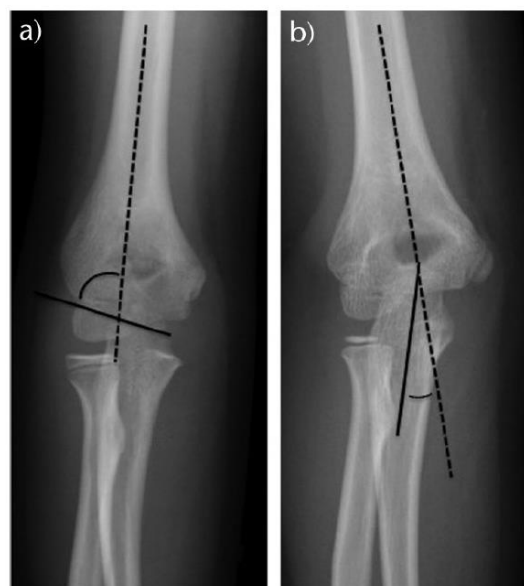Prilikom dijagnosticiranja ovakvog tipa prijeloma od velike važnosti nam je anamneza, odnosno podatak da je dijete palo na flektirani lakat. Naticanje je manje u odnosu na ekstenzijski tip. Vanjski izgleda lakta nije toliko narušen, a ako lakat pokazuje znakove deformiteta, on je manji u odnosu na ekstenzijski tip. Blago fleksijsko držanje ekstremiteta kod djeteta također može biti indikator ovog tipa prijeloma. (8)

Liječenje je puno teže u ovakvih tipova fraktura u odnosu na ekstenzijske. Manje izražena angulacija se može dovesti u položaj za imobilizaciju primjenjujući samo laganu forsiranu ekstenziju lakta. Nakon repozicije, ruka se imobilizira dorzalnom gipsanom ili

plastičnom nadlaktičnom udlagom. Ako je angulacija znatnija ili je odmak ulomka veći, manualna repozicija je puno teža, a kod većine i nemoguća. Još jedan od problema manualne repozicije je taj da se fragmentirani ulomci teško zadržavaju u reponiranom položaju. To dokazuje i studija Fowles i Kassab, 1974., koja pokazuje da manualna repozicija u velikom postotku slučajeva daje nezadovoljavajuće rezultate. Otežavajuća okolnost, koja je zapravo uzrok loših rezultata, je činjenica kako za djecu, ovaj položaj je neudoban i dodatno ih opterećuje pa je vrlo teško zadržati ruku u ekstenziji tijekom srašćavanja prijeloma. Zadovoljavajuće rezultate pokazuje liječenje fiksacijom transkutano uvedenih Kirschnerovih žica. Tom tehnikom liječenja se ekstremitet onda može imobilizirati u određenom stupnju fleksije. Dobre rezultate liječenja fleksijskih suprakondilarnih prijeloma pokazuje metoda otvorene repozicije i fiksacije ulomka žicama. Postoji još i metoda liječenja kojom se fleksijski tip prijeloma pretvori u ekstenzijski i onda se, analogno načinu repozicije i retencije kod ekstenzijskog tipa, fiksiraju Kirschnerovim žicama. Ovaj način liječenja također pokazuje zadovoljavajuće rezultate liječenja. (8, 11-13)

## 2.9. Procjena uspješnosti liječenja

Sama uspješnost liječenja vrednuje se preko vrijednosti dvaju kutova: Baumannovog kuta i fiziološkog valgusnog kuta nošenja. Baumannov kut, koji se još naziva i humero-kapitelarni kut, se koristi za procjenu otklona kod suprakondilarnih prijeloma pedijatrijskih pacijenata. Mjeri se preko frontalnog radiograma koji je snimljen nad laktom u ekstenziji. Kut je formiran preko dva zamišljena pravca od kojih jedan prolazi prateći uzdužnu os humerusa, a drugi prolazi ravninom kroz epifizu



Slika 9 – a) Prikaz Baumannovog kuta b) Prikaz nosećeg kuta

ploču capituluma humeri. (Slika 9a) Najčešće se upotrebljava za određivanje varus odnosno valgus deformacije prilikom liječenja suprakondilarnog prijeloma. Srednja vrijednost kuta je  $75^\circ$  ali se fiziološki proteže od  $64^\circ$  do  $81^\circ$ . Zbog njegove visoke fiziološke varijacije, često se koristi tehnika usporedbe sa zdravim kontralateralnim laktom. Bilo koje odstupanje veće od  $5^\circ$  se smatra patološkim. Povećana vrijednost Baumannovog kuta rezultira varus deformacijom i deformitetima povezanim s unutarnjom rotacijom. (14, 15)

Što se tiče nosećeg kuta, on je odgovoran je za funkciju i vanjski izgled lakta. Formiran je kao kut između dva pravca koji se sijeku u točki lakta, a prolaze zajedno s uzdužnom osi humerusa odnosno uzdužnom osi ulne. Vrijednost ovog kuta je  $15^\circ$  i prema većini radova ovaj kut je pokazatelj uspješnosti procesa liječenja. (Slika 9b) Specifično za dječake iznosi  $5,4^\circ$  odnosno varira između  $0^\circ - 11^\circ$ , dok je kod djevojčica srednja vrijednost  $6,1^\circ$  ili je u rasponu od  $0^\circ - 12^\circ$ . (14, 15)

### **3. Svrha rada**

Svrha ovog rada je pregled anatomske i histološke građe kosti humerusa, njegovog embrionalnog postanka i razvoja, prikaz tipova prijeloma nadlaktice. Kod prijeloma nadlaktice posebnu pozornost pridajem suprakondilarnom prijelomu humerusa kod djece, njegovoj dijagnostici, klasifikaciji, kliničkoj slici i liječenju. Također, cilj rada je retrospektivno prikazati 30 godišnje iskustvo liječenja djece sa suprakondilarnim prijelomima humerusa na Klinici za dječju kirurgiju KBC Rijeka.

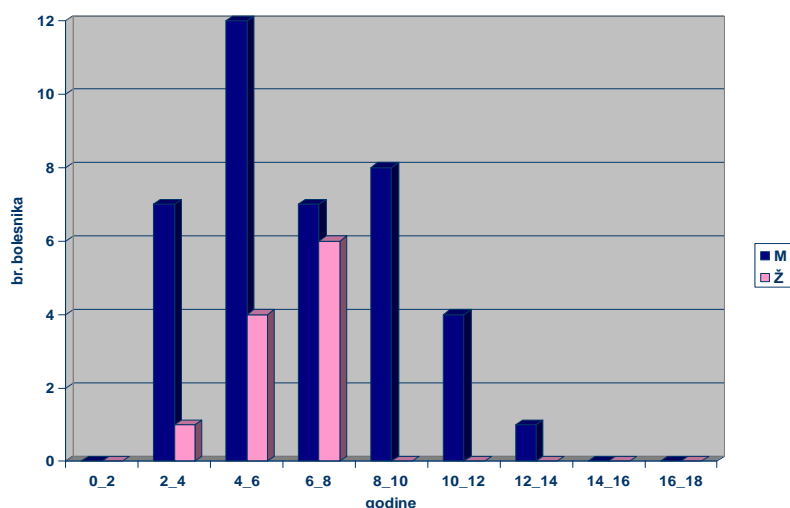
## **4. Materijali i metode**

Retrospektivno su pregledani i analizirani podatci Klinike za dječju kirurgiju Kliničkog bolničkog centra (KBC) Rijeka. Studija obuhvaća 50 bolesnika rođenih između 1981. i 1998. godine. Svi bolesnici su hospitalizirani zbog suprakondilarnog prijeloma humerusa II. ili III. stupnja po Gartlandu. Kod svakog bolesnika učinjena je analiza liječenja, funkcijski testovi te ispitano zadovoljstvo bolesnika i njihovih roditelja obzirom na funkciju i izgled nakon završenog liječenja. Dobiveni su podaci upisani u Microsoft Office Excel tablice i obrađeni metodama deskriptivne statistike.

## 5. Rezultati

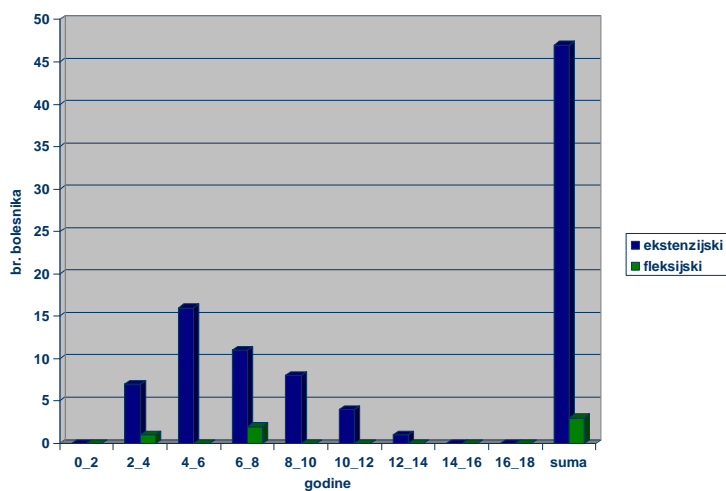
Studija obuhvaća 50 bolesnika rođenih između 1981. i 1998. godine. Svi bolesnici su hospitalizirani zbog suprakondilarnog prijeloma II. ili III. stupnja po Gartlandu. Kod svakog bolesnika učinjeni su RTG (prolongirani follow-up planiran u algoritmu liječenja) i funkcionalni testovi.

Od ukupnog broja pacijenata 39 se odnosilo na dječake dok je ostatak otpadao na djevojčice. Spolna struktura je prikazana u grafu (Slika 10) s dobno-spolnom raspodjelom.



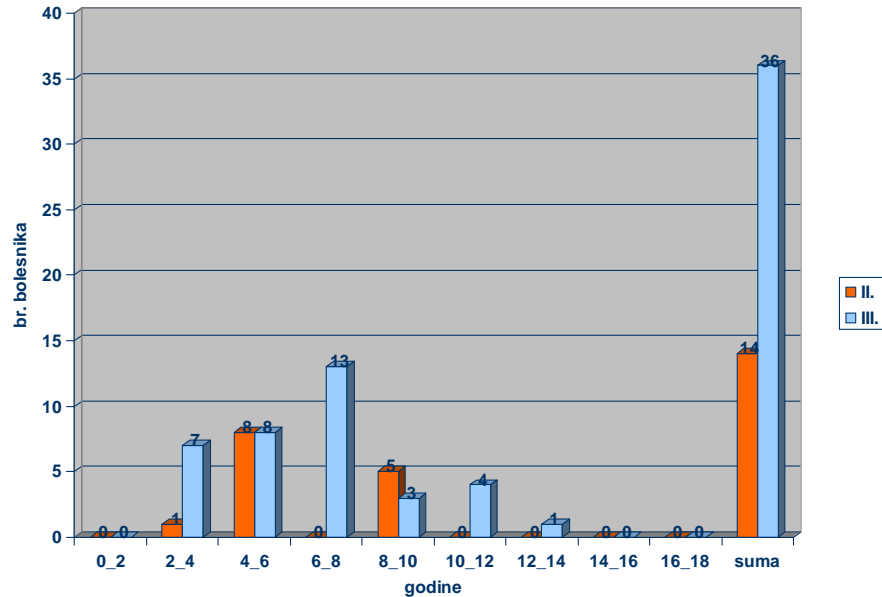
Slika 10 - Raspodjela bolesnika sa suprakondilarnim prijelomom po spolu

Ekstenzijski tip prijeloma je bio prisutan kod 94% liječenih pacijenata, a sama raspodjela bolesnika sa suprakondilarnim prijelomom raspoređena po vrsti prijeloma i dobi prikazana je u grafu. (Slika 11)



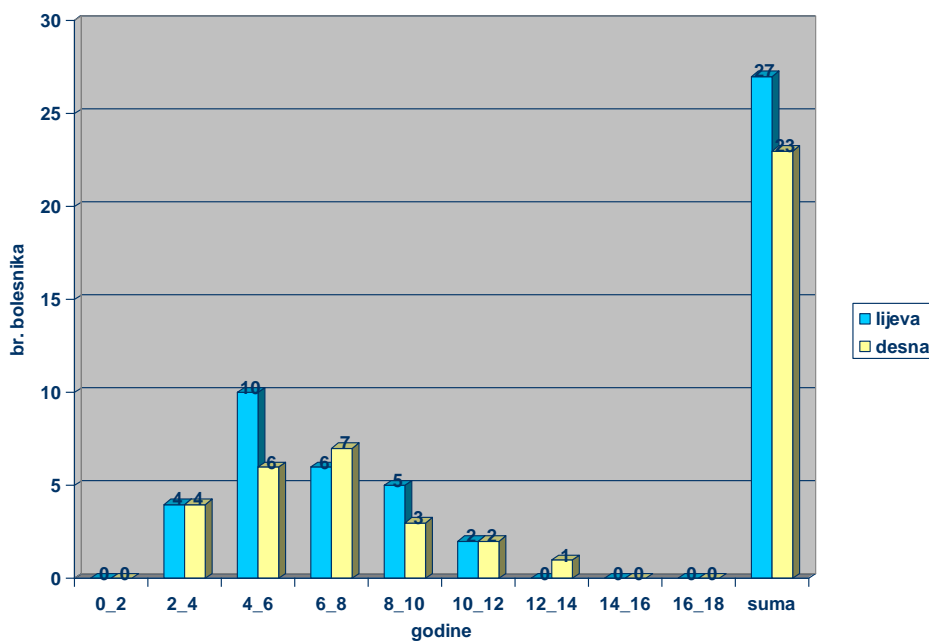
Slika 11 - Raspodjela bolesnika sa suprakondilarnim prijelomom po vrsti prijeloma i dobi pacijenta

Svi pacijenti u ovoj studiji su pacijenti tip II i tip III po Gartlandu. Od ukupnog broja pacijenta 72% pacijenata su bili Gartland III, dok je ostatak, odnosno 28%, predstavljao prijelome Gartland II kako je prikazano u grafu. (Slika 12)



Slika 12 - Raspodjela bolesnika sa suprakondilarnim prijelomom po Gartlandovoj klasifikaciji

Raspodjela bolesnika u odnosu na zahvaćeni ekstremitet je skoro pa podjednaka. Ipak prevladavaju djeca s frakturom na lijevoj strani (54%) u odnosu na frakture desne ruke (46%) kako je prikazano grafom. (Slika 13)



Slika 13 - Raspodjela bolesnika sa suprakondilarnim prijelomom prema strani prijeloma



Metode liječenja su prikazane u tablici 1. Nitko od pacijenata nije bio kandidat za liječenje primjernom same imobilizacije. To je karakteristika Gartland I tipa prijeloma, a u ostalim tipovima prijeloma nije moguće liječiti prijelom samo imobilizacijom zbog same činjenice da već Gartland II podrazumijeva znatniju dislokaciju frakturnog ulomka. Metoda ekstenzije također nije bila korištena niti kod jednog pacijenta zbog dugotrajnosti liječenja i nesuradljivosti prilikom liječenja kod mlađe populacije.

Kod 26% pacijenta bilo je podobno za liječenje manualnom repozicijom i imobilizacijom sadrenom udlagom. Ovim načinom liječenja tretirano je 92,3% pacijenta klasificiranih kao Gartland II.

Najviše pacijenata (58% ukupnog broja pacijenata) je bilo liječeno metodom manualne repozicije i transkutane fiksacije Kirschnerovim žicama. To su u većini slučajeva (89,6%) bili svi prijelomi sa značajnom dislokacijom klasificirani kao Gartland III, dok je u samo 10,4% pacijenta, se radilo o frakturama klasificiranim kao Gartland II.

Operacijskim liječenjem i transkutanom fiksacijom Kirschnerovim žicama liječeno je 16% djece i od čega su svi bili klasificirani kao Gartland III jer se po repoziciji nije mogao dobiti toleriran položaj ulomka. Svi prethodno spomenuti podatci su prikazani tablicom 1.

Tablica 1 - Primjenjene metode liječenja u pojedinim tipova prijeloma

METODE LIJEČENJA	Br. bolesnika	Tipovi prijeloma (Gartland)	
		II.	III.
Imobilizacija + udlaga	0 (0%)	0	0
Manualna repozicija i fiksacija udlagom	13 (26%)	12	1
Manualna repozicija i transkutana fiksacija Kirschnerovim žicama	29 (58%)	3	26
Otvorena repozicija i fiksacija Kirschnerovim žicama	8 (16%)	0	8
Ekstenzija	0 (0%)	0	0
Ukupno	50	15 (30%)	35 (70%)

Nalaz Baumanovog kuta odmah nakon repozicije i „carrying angle“ nakon prolongiranog follow-up prikazan je u tablici 2. Pomak Baumanovog kuta za 5° dovodi do smanjenja nosećeg kuta za 2° što nam govori o uspješnosti liječenja frakture. Za noseći kut, nakon prijeloma i provedenog liječenja se smatra da je dopuštena vrijednost do 15°, a kod odraslih 17,8°. Prilikom određivanja ovog kuta uvijek se mora uzeti u obzir i fiziološki kut na kontralateralnoj ruci, onoj koja nije zahvaćena traumom. Svi pacijenti nakon follow upa imaju zadovoljavajući iznos kuta.

Tablica 2 - Nalaz Baumanovog kuta odmah nakon repozicije i Carryng angle nakon prolongiranog follow-up

Grupe (stupnjevi)	Baumanov kut nakon repozicije	Carryng angle nakon follow-up
0 – 5	32 (64%)	5 (10%)
6 – 10	16 (32%)	23 (46%)
11 – 15	2 (4%)	22 (44%)
16 – 20	0	0
Ukupno	50	50

Kozmetički rezultati liječenja u odnosu na primijenjenu metodu prikazani su tablicom 3. Većina pacijenata je imala dobre i osrednje kozmetičke rezultate nakon liječenja suprakondilarne frakture. Rezultati su bazirani na klasifikaciji s obzirom na gubitak nosećeg kuta u skupini od 6 do 15°. Kod 15% pacijenata liječenih manualnom repozicijom i imobilizacijom udlagom, „carrying angle“ je bio ispod 5°. Metodom manualne repozicije kombinirane s fiksacijom Kirschnerovim žicama 7% pacijenata imalo je minimalan gubitak nosećeg kuta, dok je otvorena repozicija praćena s fiksacijom Kirschner žicama imala odlične rezultate kod 13% pacijenata.

Tablica 3 - Kozmetički rezultati liječenja u odnosu na primijenjenu metodu

Metode liječenja	Rezultati obzirom na kozmetički učinak (gubitak nosećeg kuta)				Ukupno
	Odlični (0°-5°)	Dobri (6°-10°)	Osrednji (11° -15°)	Loši (16° -20°)	
Imobilizacija + udlaga					0
Manualna repozicija i imobilizacija udlagom	2 (15%)	5 (39%)	6 (46%)	0	13
Manualna repozicija i fiksacija Kirschner žicama	2 (7%)	16 (55%)	11 (38%)	0	29
Otvorena repozicija i fiksacija Kirschner žicama	1 (13%)	2 (25%)	5 (62%)	0	8
Ekstenzija					0

Funkcionalni rezultati liječenja su pokazali zavidnu statistiku kod svih primijenjenih metoda liječenja. (Tablica 4) Ispitivan je funkcionalni nalaz nakon provedene terapije i perioda oporavka. Metodom manualne repozicije od ukupnih 13 pacijenata samo 1 je imao funkcionalni test iznosa od 6° - 10° što ga je klasificiralo kao dobar. Najveći broj pacijenata, njih 29 je liječen metodom manualne repozicije i fiksacije Kirschner žicama, a dobre rezultate je pokazalo 17% pacijenata dok su ostali bili svrstani kao odlični, s funkcionalnim nalazom od 0° - 5°. Operacijsko liječenje kombinirano s fiksacijom Kirschnerovim žicama u 63% slučajeva od ukupnih 8 pacijenata je pokazalo odlične rezultate, 25% pacijenata su klasificirani kao dobri dok je samo jedan pacijent (12%) imao loš rezultat funkcionalnog testa sa zaostalim kutem od 16° - 20°. Taj pacijent bio je klasificiran kao Gartland III s izrazito velikom dislokacijom ulomka u odnosu na frakturnu liniju.

Tablica 4 - Funkcionalni rezultati liječenja u odnosu na primijenjenu metodu

Metode liječenja	Rezultati obzirom na funkcionalni nalaz (fleksija - ekstenzija)				Ukupno
	Odlični (0° -5°)	Dobri (6°-10°)	Osrednji (11° -15°)	Loši (16°-20°)	
Imobilizacija + udlaga					0
Manualna repozicija imobilizacija udlagom	12 (92%)	1 (8%)	0	0	13
Manualna repozicija i fiksacija Kirschner žicama	24 (83%)	5 (17%)	0	0	29
Otvorena repozicija i fiksacija Kirschner žicama	5 (63%)	2 (25%)	0	1 (12%)	8
Ekstenzija					0

Kriteriji procjene uspješnosti liječenja prema Flynnu su dobiveni goniometrijskim mjerenjem raspona pokreta lakta i kuta nošenja. Gubitak kuta nošenja i gubitak pri kretnjama lakta bilježe se na sljedeći način: između 0° i 5° su odlični rezultati, 5°- 10° dobri rezultati, 10°–15° osrednji rezultati; >15° loši rezultati. (16) Podaci prikazani u tablici 5 nam govore kako 98% pacijenta je imali zadovoljavajuće rezultate nakon provedenog liječenja dok je samo 1 pacijent (2%) klasificiran kao nezadovoljavajući ishod liječenja s obzirom na funkcionalni čimbenik i gubitak pokretljivosti frakturiranog ekstremiteta.

Tablica 5 - Kriteriji procjene uspješnosti liječenja prema Flynnu

Rezultati	Ocjena	Kozmetički čimbenik	Funkcionalni čimbenik
		Gubitak "nosećeg kuta"	Gubitak pokretljivosti
Zadovoljavajući	Odlični (0°-5°)	5 (10%)	41 (82%)
	Dobri (5°-10°)	22 (44%)	8 (16%)
	Osrednji (10°–15°)	23 (46%)	0
Nezadovoljavajući	Loši (>15°)	0	1 (2%)

Subjektivnom procjenom bolesnika nakon provedenog liječenja vidimo da je 96 % pacijenata zadovoljno ishodom nakon liječenja. Samo 4% su relativno zadovoljni dok nezadovoljnih pacijenata nije bilo. (Tablica 6)

Tablica 6 - Subjektivna procjena bolesnika po provedenom liječenju

Zadovoljan	48 (96%)
Relativno zadovoljan	2 (4%)
Nezadovoljan	0

Komplikacije vaskularnog stabla nisu evidentirane, 4% bolesnika je operirano zbog lezije živaca, 6% bolesnika imalo je tranzitorne povrede živaca.

## 6. Rasprava

U većini trauma centara česte hitne situacije su traume dugih kostiju. Iako se većina suprakondilarnih prijeloma humerusa tretira konzervativno odnosno manualnom repozicijom ekstremiteta i imobilizacijom ponekad su perkutane osteofikasacije i otvorena repozicija neophodne. Iako rijetke, komplikacije suprakondilarnih prijeloma postoje i navode se kao: infekcija, *myositis ossificans* i neurovaskularna oštećenja. (8, 11)

Udio suprakondilarnih prijeloma, u ukupnim prijelomima humerusa dječje dobi, iznosi 3% - 10%. Najčešće se događa od 4. do 7. godine djetetova života kada su djeca najrazigranija i uče nove vještine. Ove tipove prijeloma klasificiramo u dvije osnovne grupe, i to: ekstenzijske i fleksijske. Mehanizam ozljede je pad na ekstenziranu ruku odnosno pad na lakat gdje nastaje ekstenzijski tip frakture. Specifično ovaj tip prijeloma je najčešći te na njega otpada 90% svih suprakondilarnih prijeloma. Kada gledamo izolirane prijelome u laktu, suprakondilarni prijelomi, zauzimaju udio od 60% do 80%. Zaključujemo da je suprakondilarni prijelom dosta čest pa zbog same kompleksnosti zgloba lakta potrebno je oprezno pristupiti liječenju i povratiti funkciju koju je dijete imali prije traume. (11-13)

U 30-godišnjem iskustvu liječenja djece na Klinici za dječju kirurgiju KBC Rijeka dobiveni su slijedeći podatci. Izolirani suprakondilarni prijelomi čine 2% od svih prijeloma zaprimljenih na kliniku dječje kirurgije. Suprakondilarni prijelomi čine 82% svih prijeloma u laktu s najčešćom incidencijom javljanja prijeloma između 4. i 6. godine života. Radi se najčešće o muškoj djeci s prevalencijom od 78%. Češći su ljevostrani prijelomi u 54% pacijenata i to ekstenzijski tip (94%). Po samoj Gartlandovoj klasifikaciji, radi se od 62% prijeloma I stupnja, 14% II stupnja i 24% na prijeloma III stupnja. Prilikom liječenja na Klinici za dječju kirurgiju suprakondilarni prijelomi u operativnom dijelu participiraju sa 0,9%

učestalosti, u ambulantnom radu iznose 0,1% pacijenata, a u traumatološkoj ambulanti participiraju sa 2,25% prijema.

Ovim radom prikazana je retrospektivna studija gdje su pregledani i analizirani podatci Klinike za dječju kirurgiju Kliničkog bolničkog centra (KBC) Rijeka. Studija obuhvaća 50 bolesnika rođenih između 1981. i 1998. godine. Svi bolesnici su hospitalizirani zbog suprakondilarnog prijeloma humerusa II. ili III. stupnja po Gartlandu. Kod svakog bolesnika učinjen je RTG snimak kao i prolongirani follow-up nakon provedenog liječenja.

Istraživanjem je zahvaćeno 50 bolesnika od kojih je bilo 39 muškaraca, što dokazuje navode u literaturi kako su suprakondilarne frakture češće u muške djece. Također, 94% svih prijeloma su ekstenzijski tip prijeloma i to u dobi od 4 do 8 godina na koju otpada 60% ispitanika. Glavnina prijeloma (72%) je klasificirana kao Gartland III, što nam govori u prilog znatnijoj dislokaciji te posljedično i težim liječenjem frakture. Ostatak prijeloma je klasificiran kao Gartland II. Upotrebene su sve metode liječenja osim metode imobilizacije bez prethodne repozicije i metode ekstenzije. Prilikom liječenja 26% pacijenta korištena je metoda manualne repozicije i imobilizacija sadrenom udlagom od toga 92,3% pacijenta klasificiranih kao Gartland II, dok je jedan pacijent klasificiran kao Gartland III bio liječen ovom metodom. Od ukupnog broja pacijenata, njih 58% je liječeno metodom manualne repozicije i transkutane fiksacije Kirschnerovim žicama. Od tih 29 pacijenata (58% od ukupnih) Gartland III prijelomi su zastupljeni u udjelu od 89,6%, a 10,4% pacijenta je klasificirano kao Gartland II. Otvorena repozicija i transkutana fiksacija Kirschnerovim žicama indicirana je u 16% djece te su svi klasificirani kao Gartland III tip frakture. Većina pacijenata su imala dobre i osrednje kozmetske rezultate nakon liječenja suprakondilarne frakture. Rezultati su bazirani na gubitku nosećeg kuta u od  $6^{\circ}$  do  $15^{\circ}$ . Odlični rezultati, odnosno gubitak funkcionalnog kuta od  $0^{\circ}$  do  $5^{\circ}$ , su bili slučaj kod 10% pacijenata.

Funkcionalni rezultati liječenja su pokazali zavidnu statistiku kod svih primijenjenih metoda liječenja. Ispitivan je funkcionalni nalaz (fleksija – ekstenzija) nakon provedene terapije i perioda oporavka. Samo jedan pacijent (Gartland III) je imao loš rezultat funkcionalnog testa sa zaostalim kutem od 16°- 20° nakon provedenom funkcionalnog testa. Također, svi rezultati osim jednog pacijenta su klasificirani kao zadovoljavajući prema kriterijima procjene uspješnosti liječenja prema Flynnu. Subjektivno, svi pacijenti su zadovoljni rezultatima nakon liječenja, a trajne komplikacije nisu zabilježene što se može tumačiti dobrim postavljanjem indikacije za svaki od oblika liječenja te velikim iskustvom operatera pri liječenju ovih prijeloma.



## 7. Zaključci

1. Suprakondilarni prijelomi humerusa čine 2% od svih prijeloma od čega, 82% svih prijeloma u laktu s najvećom incidencijom prijeloma između 4. i 6. godine života.
2. Raspodjela bolesnika s obzirom na lateralizaciju frakture pokazuje gotovo simetričnu raspodjelu. Lijeva ruka je zahvaćena u 54% slučajeva, a desna u 46%.
3. Prema udjelu u pojedinom klasifikacijskom tipu, suprakondilarni prijelomi pokazuju slijedeću incidenciju: Gartland I. 62%, Gartland II. 14%, Gartland III. 24%
4. Najčešći mehanizam prijeloma je bio ekstenzijski s incidencijom od 94%.
5. Iskustvo na Klinici za dječju kirurgiju KBC Rijeka pokazuje da suprakondilarni prijelomi u operativnom dijelu participiraju sa 0,9%, u ukupnom prijemu bolesnika čine 1,9%, u ambulantnom radu participiraju 0,1% i u traumatološkoj ambulanti s 2,25% zastupljenosti.
6. Većina prijeloma, njih 29 (58%) liječeno je manualnom repozicijom i transkutanom fiksacijom Kirschnerovim žicama. Otvorena repozicija bila je potrebna kod 8 (16%) prijeloma.
7. Provedeno liječenje i njegova uspješnost bila je zadovoljavajuća u 98% bolesnika dok je kod 2% bolesnika evidentiran neuspjeh. Upotrebljavani su kriteriji procjene uspješnosti liječenja prema Flynnu.
8. Komplikacije su primijećene kod 10% bolesnika. Komplikacije vaskularnog stabla nisu evidentirane dok je 4% bolesnika operirano zbog lezije živaca. Tranzitorna povreda živca je utvrđena kod 6% bolesnika.
9. Kod svih bolesnika postignuto je kompletno cijeljenje. Nije bilo slučajeva odgođenog cijeljenja, necijeljenja ili cijeljenja u lošem položaju.

10. Subjektivna procjena bolesnika po provedenom liječenju bila je potpuno zadovoljavajuća u 96% slučajeva, dok je 4% bolesnika iskazalo relativno zadovoljstvo nakon liječenja. Niti jedan pacijent nije bio subjektivno nezadovoljan.

11. Najbolje rezultate liječenja pokazuje manualna repozicija i imobilizacija udlagom.

## 8. Sažetak

Najčešće traumatizirani zglob dječjeg skeleta je lakat. Suprakondilarni prijelomi humerusa predstavljaju najčešći tip prijeloma lakatnog zgloba. Ovaj tip prijeloma humerusa čini 3% - 10% svih prijeloma u dječjoj dobi. Kod izoliranih prijeloma lakta udio suprakondilarnih prijeloma iznosi 60% - 80%. Najčešći tip prijeloma je ekstenzijski prijelom s incidencijom od 94%. Prilikom klasifikacije fraktura ekstenzijskog tipa, koristi se Gartlandova klasifikacija. Kriterij podjele je su dvije osnovne činjenice: veličina dislociranog ulomka i položaj frakturne linije. Potvrda dijagnoze frakture bazira se na kliničkoj slici i rendgenološkoj potvrdi. Prilikom liječenja potrebno je provjeriti neurocirkulatorni status traumatizirane ruke, a osnova liječenja je repozicija ulomka i retencija odnosno transkutana osteofiksacija Kirschnerovim žicama i fiksacija udlagom.

Istraživanje obuhvaća 50 bolesnika rođenih između 1981. i 1998. godine. Svi pacijenti su hospitalizirani na Klinici za dječju kirurgiju KBC Rijeka zbog suprakondilarnog prijeloma II. ili III. stupnja po Gartlandu. Svima su učinjeni RTG snimke, prolongirani follow-up i funkcionalni testovi po završetku liječenja. Dobiveni su podaci upisani u Microsoft Office Excel tablice i obrađeni metodama deskriptivne statistike. Suprakondilarni prijelomi čine 2% od svih prijeloma od čega čine 82% svih prijeloma u laktu s najvećom incidencijom prijeloma između 4. i 6. godine života. Najčešći mehanizam prijeloma je bio ekstenzijski s incidencijom od 94%. Većina prijeloma, 58%, liječeno je manualnom repozicijom i transkutanom fiksacijom Kirschnerovim žicama. Provedeno liječenje i njegova uspješnost bila je zadovoljavajuća u 98% pacijenata. Upotrebljeni su kriteriji procjene uspješnosti liječenja prema Flynnu.

Ključne riječi: suprakondilarni prijelom, trauma, fraktura, Gartland klasifikacija, dijagnostika, repozicija, imobilizacija

## 9. Summary

The most commonly traumatized part of children skeleton is the elbow. Suprachondrial fractures of humerus, represent the most common fracture of the elbow joint. This specific fracture makes 3% - 10% of all fractures in childhood. In the isolated elbow fractures, the proportion of supracondylar fractures is 60% to 80%. Extensional type of fracture is the most common type of supracondylar fracture with an incidence of 94%. Gartland's classification is used when classifying extensional type fractures. The dividing criteria are two: the size of the displaced fragment and the position of the fracture line. Confirmation of diagnosis is based on clinical status and X-ray confirmation. During treatment, the neurocirculatory status on the traumatised arm needs to be checked, and the basis of treatment is the reposition of the fragment and retention with plaster or Kirschner's wire.

There is 50 patients in the Study, who are born in between 1981 and 1998. All patients were hospitalized at the KBC Rijeka Clinic for Pediatric Surgery with diagnose of supracondylar fracture with Gartland classification of II. or III. degree. In all patients were made X-Ray images, prolonged follow-up and functional tests upon completion of treatment. Obtained data was entered in the Microsoft Office Excel table and processed with method of descriptive statistics. Suprachondrial fractures had incidence of 2% of all fractures, making up 82% of all elbow fractures with the highest incidence of fractures between 4 and 6 years of child age. Extension type of fracture was the most common with an incidence of 94%. Most of the fractures, 58%, were treated by manual reposition and transcutaneous fixation with Kirschner wire. 98% of patients were satisfied with treatment and later arm function. Flynn criteria for assessing the success of treatment were used.

Keywords: suprachondrial fracture, trauma, fracture, Gartland classification, diagnostics, repositioning, immobilization

## 10. Literatura

1. Bobinac D, Dujmović M. Osnove anatomije (drugo nadopunjeno izdanje). Rijeka: Glosa d.o.o.; 2007.
2. Križan Zdenko. Kompendij anatomije čovjeka: za studente opće medicine i stomatologije (Drugo izdanje). Drugi dio: Pregled građe glave, vrata i leđa. Rijeka: Školska knjiga; 1978.
3. Junqueira L C, Carneiro J. Osnove histologije (prema 10. američkom izdanju). Zagreb: Školska knjiga d.d.; 2005.
4. Sadler T W, Langmanova Medicinska embriologija (deseto izdanje). Zagreb: Školska knjiga d.d.; 2008.
5. Mardešić D, suradnici. Pedijatrija (sedmo dopunjeno izdanje). Zagreb: Školska knjiga d.d.; 2003.
6. Prpić I, suradnici. Kirurgija za medicinare (treće, nepromjenjeno izdanje). Zagreb: Školska knjiga d.d.; 2005.
7. Šoša T, Sutlić T, Stanec Z, Tonković I, suradnici. Kirurgija. Zagreb: Naklada Ljevak d.o.o.; 2007.
8. Šime Vučkov, Ante Kvesić. Izabrana poglavlja iz dječje kirurgije. Rijeka: Sveuciliste u Rijeci; 2005.
9. Sullivan JA, Gregory JR, Wiley KF, Parris D, Stoner J. Supracondylar Humeral Fracture Documentation. J Pediatr Orthop [Internet]. 2019;00(00):1. Dostupno na: <http://insights.ovid.com/crossref?an=01241398-900000000-98518>
10. Alton TB, Werner SE, Gee AO. Classifications In Brief: The Gartland Classification of Supracondylar Humerus Fractures. Clin Orthop Relat Res. 2015;473(2):738–41.
11. Nand S. Management of supracondylar fracture of the humerus in children. Int Surg. 1972;57(11):893–8.

12. Saarinen AJ, Helenius I. Paediatric supracondylar humeral fractures: the effect of the surgical specialty on the outcomes. *J Child Orthop*. 2018;13(1):40–6.
13. Iorio C, Crostelli M, Mazza O, Rota P, Polito V, Perugia D. Conservative versus surgical treatment of Gartland type 2 supracondylar humeral fractures: What can help us choosing? *J Orthop* [Internet]. 2019;16(1):31–5. Dostupno na: <https://doi.org/10.1016/j.jor.2018.12.001>
14. Walter B. Greene, James D. Heckman, *The Clinical Measurement of Joint Motion*. Illinois. American Academy of Orthopaedic Surgeons; 1994
15. Uswatte G, Taub E, Griffin A, Rowe J, Vogtle L, Barman J. Pediatric arm function test: Reliability and validity for assessing more-affected arm motor capacity in children with cerebral palsy. *Am J Phys Med Rehabil*. 2012;91(12):1060–9.
16. Longo UG, Franceschi F, Loppini M, Maffulli N, Denaro V. Rating systems for evaluation of the elbow. *Br Med Bull*. 2008;87(1):131–61.

## 11. Životopis

Neno Poljak, rođen 27.05.1994. godine u Splitu. Nakon završene Osnovne škole Marka Marulića u Sinju, upisuje se u Franjevačku klasičnu gimnaziju u Sinju s pravom javnosti, smjer klasična gimnazija. Gimnaziju završava 2013. godine kao odličan učenik i upisuje Medicinski fakultet Sveučilišta u Rijeci. Kroz razdoblje osnovne i srednje škole trenira košarku u KK Alkar. Na fakultetu obavlja dužnost demonstratora iz predmeta Medicinska fizika i biofizika. Akademske godine 2015./2016. postaje i obavlja dužnost demonstratora na katedri za Patologiju i patološku anatomiju, a potom godine 2018./2019. postaje voditelj demonstratora. Aktivno sudjeluje na sportskim događanjima u sklopu Sveučilišta kao i na sportskom natjecanju humanističkih studija „Humanijada“ gdje je član košarkaške ekipe MEDRI. Pasivni je sudionik kongresa Hitne medicine. Posjeduje napredno znanje iz informatike te se samostalno koristi programskim paketima MS Windows, MS Office, Adobe Creative Suite. Uz fakultetske obveze bavi se izradom web stranica, obradom fotografija, administriranjem nekoliko CMS sustava te DJ-ingom u slobodno vrijeme. Aktivno se služi engleskim jezikom.