

PERFORACIJA JEDNJAKA

Dadić, Mirna

Master's thesis / Diplomski rad

2019

Degree Grantor / Ustanova koja je dodijelila akademski / stručni stupanj: **University of Rijeka, Faculty of Medicine / Sveučilište u Rijeci, Medicinski fakultet**

Permanent link / Trajna poveznica: <https://um.nsk.hr/um:nbn:hr:184:876908>

Rights / Prava: [In copyright](#)/[Zaštićeno autorskim pravom.](#)

Download date / Datum preuzimanja: **2024-08-27**



Repository / Repozitorij:

[Repository of the University of Rijeka, Faculty of Medicine - FMRI Repository](#)



SVEUČILIŠTE U RIJECI
MEDICINSKI FAKULTET
INTEGRIRANI PREDDIPLOMSKI I DIPLOMSKI
SVEUČILIŠNI STUDIJ MEDICINE

Mirna Dadić

PERFORACIJA JEDNJAKA

Diplomski rad

Rijeka, 2019.

SVEUČILIŠTE U RIJECI
MEDICINSKI FAKULTET
INTEGRIRANI PREDDIPLOMSKI I DIPLOMSKI
SVEUČILIŠNI STUDIJ MEDICINE

Mirna Dadić

PERFORACIJA JEDNJAKA

Diplomski rad

Rijeka, 2019.

Mentor rada: prof.dr.sc.Aldo Ivančić

Diplomski rad ocijenjen je dana _____ u/na Medicinskom fakultetu Sveučilišta u Rijeci, pred povjerenstvom u sastavu:

1. prof.dr.sc. Tedi Cicvarić

2. prof.dr.sc. Harry Grbas

3. doc.dr.sc. Đordano Bačić

Rad sadrži 33 stranice, 4 slike, 21 literaturni navod.

Zahvala i posveta

Zahvaljujem se svojem mentoru, prof. dr. sc. Aldu Ivančiću, dr.med. na susretljivosti i pomoći oko izrade ovog diplomskog rada.

Posebnu zahvalu upućujem obitelji i prijateljici Klari na bezuvjetnoj podršci, razumijevanju i strpljenju tijekom studija.

Rad posvećujem svojoj baki Mariji.

Sadržaj rada

1. Uvod	1
2. Svrha rada	2
3. Anatomija jednjaka	3
4. Etiologija i epidemiologija	5
5. Klinička slika perforacije jednjaka	7
6. Dijagnostika	9
6.1. Klasična radiografija.....	10
6.2. Kontrastna ezofagografija	11
6.3. Kompjuterizirana tomografija (CT)	13
6.4. Endoskopija.....	14
6.5. Laboratorijski nalazi	15
7. Liječenje	16
7.1. Općenite smjernice	16
7.2. Konzervativno liječenje	17
7.3. Endoskopsko liječenje	18
7.3.1. Upotreba stentova	18
7.3.2. Endoskopsko zatvaranje	19
7.4. Kirurško liječenje	19
7.4.1. Primarni šavovi	20
7.4.2. Isključenje, diverzija i postavljanje T-drena.....	21
7.4.3. Ezofagektomija i rekonstrukcija	22
8. Rasprava	24
9. Zaključak	27
10. Sažetak	28
11. Summary	29
12. Literatura	30
13. Životopis.....	33

Popis kratica i akronima

A.-*arteria*, arterija

AP-antroposteriorna projekcija

CRP-C-reaktivni protein

CT-*computed tomography*, kompjuterizirana tomografija

GGL.-*ganglion*, ganglij

IPP-inhibitor protonske pumpe

LL-laterolateralna projekcija

M.-*musculus*, mišić

MOF- *multiple organ failure*, višestruko zatajivanje organa

N.-*nervus*, živac

RR.- *rami*, ogranci

RTG- rendgenogram

SEMS- *self-expandable metal stents*, samošireći metalni stentovi

SEPS- *self-expandable plastic stents*, samošireći plastični stentovi

V.-*vena*, vena

VATS- *Video Assisted Thoracic Surgery*, metoda minimalno invazivne torakalne kirurgije

1. Uvod

Perforacija jednjaka je hitno i potencijalno letalno stanje, koje označava razdor stijenke jednjaka te je popraćeno izlaženjem gastrointestinalnog sadržaja iz lumena organa u tjelesne šupljine. Do perforacije može doći usljed različitih etiologija: jatrogena perforacija nastala tijekom dijagnostičkih ili terapijskih endoskopskih zahvata, Borhaaveov sindrom (spontana ruptura jednjaka), ingestijom stranih tijela, kao posljedica traume, širenjem tumora kroz stijenku jednjaka, djelovanjem kemijskih agensa te nekih drugih rjeđih uzročnika. Perforacija se javlja rijetko, međutim, od presudne je važnosti na temelju kliničke slike posumnjati na nju i usmjeriti obradu pacijenta prema potvrdi ili isključenju dijagnoze, budući da je ukupni mortalitet vrlo visok, 20%-30%, a simptomatologija varijabilna. (1)

S obzirom na anatomske dio jednjaka u kojem je prekinut kontinuitet stijenke organa perforacija se kategorizira kao cervikalna, torakalna i abdominalna te se pacijent prezentira simptomima u skladu s navedenom lokalizacijom. Uz brzu i točnu dijagnostiku nužna je neodgodiva terapijska intervencija, koja može biti konzervativna, endoskopska i kirurška. Kojoj metodi liječenja će pacijent biti podvrgnut, ovisi o njegovom općem stanju i pratećim komorbiditetima, vremenu od nastupa perforacije do postavljanja dijagnoze i anatomskom segmentu jednjaka koji je zahvaćen perforacijom. Ishod liječenja ovisi o vremenu koje je prošlo od nastupa perforacije do liječenja te u tom smislu liječenje započeto unutar 24 sata od nastanka perforacije ima bolju prognozu. (2)

2. Svrha rada

Svrha ovog rada je ukazati na važnost pobuđivanja sumnje na perforaciju jednjaka prilikom kliničkog razmatranja boli u prsištu, budući da se radi o stanju karakteriziranom visokim mortalitetom i učestalim komplikacijama, čak i u slučaju kada je terapijska intervencija pravovremeno izvršena. Dijagnoza perforacije jednjaka ubraja se među rijetka stanja u kliničkoj praksi, ali je treba shvatiti vrlo ozbiljno te je uzeti u obzir kod evaluacije simptoma pacijenata koji se liječniku obrate s anamnezom koja sugerira mogućnost nastanka perforacije ili kada sumnju pobuđuje nalaz fizikalnog pregleda. Klinička prezentacija ovisi o anatomskej razini jednjaka koji je zahvaćen perforacijom, stupnju istjecanja sadržaja iz organa i vremenu koje je prošlo od nastupa perforacije do postavljanja dijagnoze. Opisani su kriteriji za odlučivanje o vrsti liječenja kojem će se pribjeći te objašnjeni aktualni načini liječenja.

3. Anatomija jednjaka

Jednjak je organ probavnog sustava koji povezuje ždrijelo i želudac. Ta se mišićna cijev, prosječne duljine 25 cm, pruža kraniokaudalno od razine 6. cervikalnog kralješka do razine 11.-12. torakalnog kralješka. U svrhu anatomske opisa možemo govoriti o tri dijela jednjaka s obzirom na put prolaska kroz trup: *pars cervicalis*, *pars thoracica* te *pars abdominalis*. (3)

Vratni odsječak jednjaka smješten je između dušnika, s prednje strane, te kralježnice, sa stražnje strane. Lateralno se nalaze reznjevi štitnjače te lijeva i desna karotidna arterija i *n.laryngeus recurrens*. Prolazeći kaudalno kroz gornji otvor prsišta, jednjak ulazi u medijastinum. Intratorakalno zadržava anatomske položaj u odnosu na dušnik i kralježnicu, do razine 4. torakalnog kralješka, kada zavija ulijevo te križa lijevi bronh. Prednjom stijenkom dodiruje stražnju stranu perikarda lijevog atrija. Obostrano se uz jednjak kaudalno pruža *n.vagus*, desni spuštajući se po njegovoj stražnjoj stijenci, a lijevi po prednjoj. Intramedijastinalni dio jednjaka većim je dijelom prekriven poplućnicom. Desna strana je prekrivena u potpunosti, a lijeva samo u distalnom dijelu. Ulaz u trbuh i ujedno izlaz iz prsišta je *hiatus diaphragmae*. Prednja stijenska jednjaka, prislonjena na jetru, je prekrivena serozom, dok je stražnja u dodiru s dijafragmom te na njoj seroza nedostaje. Trbušni dio jednjaka na kardiji ulazi u želudac. (4)

Stijenska jednjaka građena je od četiri sloja. Iznutra prema van to su : sluznica (*tunica mucosa*), podsluznica (*tela submucosa*), mišićnica (*tunica muscularis*) i vanjski sloj vezivnog tkiva (*tunica adventitia*). Jednjak je mišićni organ čiji je lumen u fiziološkim uvjetima, kada kroz njega ne prolazi nikakav sadržaj, kolabiran. Mišićnicu grade snopovi mišićnih vlakana, koji oblikuju dva sloja mišića s obzirom na smjer pružanja mišićnih vlakana: unutarnji (kružni) i vanjski (uzdužni) sloj. Iako se radi o anatomske odvojenim slojevima, u funkcionalnom smislu njih treba

sagledavati kao cjelinu. S obzirom na histološki tip mišićnih vlakana u jednjaku, u kranijalnoj trećini jednjaka muskulatura je poprečno prugasta, dok se kaudalno ispruganost postupno gubi i prelazi u glatku. Makroskopski su na jednjaku od kliničkog značaja tri anatomska suženja, koja svoju praktičnu vrijednost imaju u endoskopiji te u kontekstu ingestije stranih tijela predstavljaju predviđene anatomske lokalizacije gdje ona mogu zaglaviti u prolazu. Od kranijalno prema kaudalno ta suženja su: krikofaringealno, koje čini *m. cricopharyngeus*, bronhoaortalno (mjesto gdje jednjak križa luk aorte i lijevi glavni bronh), dijafragmalno suženje (u razini donjeg sfinktera jednjaka, gdje organ prolazi kroz *hiatus diaphragmae*). (3, 5)

Vaskularizacija jednjaka je varijabilna i segmentalna. Za arterijsku irigaciju gornjeg segmenta jednjaka odgovorna je *a. subclavia* (direktna grana ili grane iz *truncus thyreocervicalis*), srednji segment je obostrano irigiran sa 4-5 *rr. oesophagei*, a donji granama *a. gastrica sinistra* i *a. phrenica inferior*. Venska drenaža zasnovana je na razgranatoj submukoznoj venskoj mreži, koja kroz mišićnicu pruža ogranke prema periezofagealnoj venskoj mreži, za ulijevanje u sistemnu cirkulaciju. Gornji segment venske mreže čine *vv. thyroideae inferiores*, srednji segment čine *v. azygos* i *v. hemiazygos*, a donji *v. gastrica sinistra*, koja se ulijeva u *v. portae*. Limfna drenaža obuhvaća submukoznu mrežu limfnih puteva, koja je povezana sa sustavom limfnih čvorova medijastinuma. Gornji segment se drenira u duboke limfne čvorove vrata i gornjeg dijela medijastinuma, srednji segment ima dvojnu drenažu, i prema gore i prema dolje, u limfne čvorove subdijafragmalne regije, gornjeg medijastinuma i supraklavikularne regije. Donji segment ima silazni put drenaže u subdijafragmalne limfne čvorove i distalne medijastinalne limfne čvorove. Limfne žile iz mukozne i submukozne mreže prolaze kroz mišićnicu i pomoću anastomoza dopijevaju do udaljenijih limfnih čvorova.

U inervaciji jednjaka sudjeluju simpatički i parasimpatički živci. Parasimpatikus, preko *n. vagusa*, potiče, a simpatikus blokira peristaltiku. Inervacija je, poput irigacije, segmentalna: gornji segment inerviraju simpatička vlakna iz *ggl. cervicothoracicum* (*ggl. stellatum*) do ogranaka *n. laryngeusa recurrensa* i njegovim *rr.oesophagei* do jednjaka. Ispod trahealne bifurkacije *plexus oesophageus* obostrano, od *n. vagusa*, prima i simpatička vlakna *truncusa sympathicusa* i *plexusa aorticusa thoracicusa*. Simpatička i parasimpatička vlakna ulaze u *plexus myentericus* (*Auerbachii*) intramuralno između prstenastog i uzdužnog mišićnog sloja. (3)

4. Etiologija i epidemiologija

Perforacije jednjaka su rijetka patologija, s incidencijom 3.1 na 1 000 000 godišnje. Etiologija perforacije jednjaka dominantno je jatrogene naravi. Više od polovice zabilježenih slučajeva nastalo je kao komplikacija dijagnostičke ili terapijske endoskopije. Perforacija se češće događa prilikom terapijske endoskopije. Iako je učestalost perforacije jednjaka prilikom dilatacije striktura niža (rizik 0.1-0.3%), nego prilikom pneumatske dilatacije, koja se izvodi zbog ahalazije (3-5%), mortalitet je u prvom slučaju 20%. Incidencija perforacije ovisi o etiologiji strikture, iskustvu liječnika koji izvodi endoskopiju, tehnicima izvođenja i korištenoj opremi. Nešto je veća učestalost perforacija prilikom izvođenja zahvata rigidnim instrumentom (0.11%), nego pri upotrebi fleksibilnog instrumenta (0.03%). Kada dođe do perforacije tijekom zahvata, uglavnom se radi o patologiji jednjaka poznatoj od ranije (striktura, teški ezofagitis, divertikli, cervikalni osteofiti). Mortalitet iznosi 19%. (7, 8, 9, 10)

Na drugom mjestu po učestalosti su spontane perforacije (Boerhaaveov sindrom), čiji udio iznosi 15%. Patofiziološki mehanizam obuhvaća jako povraćanje ili izrazito napinjanje mišićne stijenke

trupa, prilikom čega je glotis je zavoren, a ne dolazi niti do relaksacije donjeg sfinktera jednjaka (*m.cricopharyngeus*), pa raste intraluminalni tlak, što rezultira pucanjem stijenke organa. Obično se perforacija lokalizira u donjoj trećini, u lijevom posterolateralnom intratorakalnom dijelu jednjaka, u dužini od nekoliko centimetara. Zabilježen je izuzetno visok mortalitet, i do 72%. Iako se uglavnom radi o silovitom povraćanju, patofiziološki mehanizam može biti i povećanje intraabdominalnog tlaka tijekom poroda, konvulzija, prolongiranog i izrazitog kašlja ili rada sa prevelikim opterećenjima, iako su takvi potencijalni uzroci iznimno rijetki. Učestalost pojavnosti spontane perforacije zabilježena je u nešto većem postotku unutar muške populacije. (7, 8, 10, 11)

12% slučajeva odnosi se na perforacije uzrokovane ingestijom stranih tijela. Većinom se radi o djeci. U kontekstu rizika od nastanka perforacije zabrinjavajući su oštri predmeti, (spajalice, pribadače, igle, kosti) koji čine 10-15% progutanih predmeta. Rizik od perforacije je u takvim slučajevima visok te iznosi 15%-35%. Progutana strana tijela, s druge strane, rijetkost su u odraslih. Tada se uglavnom radi o starijim ljudima, psihijatrijskim pacijentima, intoksikaciji alkoholom ili drogama ili incidentu unutar zatvorske sredine. U 95% situacija radi se o slučajnom gutanju kosti ili čačkalica. (8, 12, 13)

9% perforacija je uzrokovano traumom (9%). Veliki klinički centri bilježe statistiku traumatskih ozljeda jednjaka od jedan do dva slučaja godišnje. Većina takvih ozljeda jednjaka su penetrantne ozljede. Incidencija tupe traume jednjaka iznosi desetinu iznosa koji opada na penetrantnu traumu. Pod utjecajem velikih sila, kakve se primjerice javljaju u prometnim nesrećama, dolazi do pucanja stijenke organa ili jednjak biva komprimiran tako da udari u koštanu strukturu, koja potom nanese ozljedu. Ponekad i jaka kontuzija može progredirati u ozljedu pune debljine stijenke. Mortalitet iznosi 7%. (8, 10, 14)

2% perforacija nastane intraoperativno i povezane su uglavnom sa zahvatima poput tireoidektomije, vagotomije, zahvatima na plućima ili operacijama hijatalnih hernija. (8) Intraoperativno može doći do perforacije i prilikom laparotomijskog pristupanja organu, tijekom mobilizacije organa, ili tijekom odstranjivanja adhezija ili kao rezultat termičke ozljede tkiva elektrokauterom. Curenje gastrointestinalnog sadržaja može biti i rezultat popuštanja anastomoze. (8, 11)

1% perforacija opada na posljedice prodora tumora kroz stijenku organa. (8)

Morbiditet se povezuje s razvojem pneumonije, medijastinitisa, empijema, sepse i MOF-a (*multiple organ failure*). (10)

Mortalitet zbog perforacije jednjaka najviši je u slučaju torakalne perforacije (18%), prati ga cervikalna perforacija (6%) i naposljetku perforacija na gastroezofagealnoj granici. (11) Ukupni mortalitet se kreće između 20 i 30%. (1)

Bolji ishod liječenja se povezuje s terapijskom intervencijom koja je poduzeta unutar 24 sata od nastupa perforacije. (8)

5. Klinička slika perforacije jednjaka

Većina pacijenata prezentira se određenim stupnjem tegoba unutar 24 sata od nastupa perforacije, iako u nekim slučajevima postoji mogućnost značajnije odgode nastupa indikativne simptomatologije. Klinička obilježja ovise o lokalizaciji perforacije, količini istjecanja sadržaja iz jednjaka i vremenu koje je prošlo između nastupa perforacije i postavljanja dijagnoze te adekvatnog zbrinjavanja. (7)

S obzirom na lokalizaciju, perforacije jednjaka dijele se na cervikalne, torakalne i abdominalne. Cervikalne perforacije imaju nešto manje dramatičnu kliničku sliku od torakalnih i abdominalnih, iako su i one povezane s komplikacijama, koje uključuju širenje patološkog procesa kaudalno, u medijastinum, gdje razvoj infekcije može dovesti do septičnog stanja s letalnim ishodom. (15)

Klinička slika u nastavku teksta bit će izložena s obzirom na anatomsku razinu jednjaka koja je zahvaćena perforacijom.

Cervikalne perforacije karakteriziraju: bol u vratu, osjetljivost duž *m. sternocleidomastoidea* (palpatorno i tijekom pokreta), disfonija, promuklost (patološki proces zahvaća *n. recurrens*), cervikalna disfagija, cervikalni subkutani emfizem.

U slučaju torakalne perforacije više od 70% pacijenata žali se na bol. Lokalizacija boli može biti u prsištu ili je pacijenti opisuju u leđima, a ponekad i epigastrično. Bol se intenzivira pri inspiriju i gutanju. U sklopu kliničke slike pojavljuju se i simptomi poput disfagije, odinofagije, dispneje, hematemeze, cijanoze. Rijeko dolazi do tamponade perikarda, ali moguća je ukoliko perforacija zahvati i stražnju stranu perikarda. Mogu se razviti tahikardija, tahipneja, vrućica, a to su sve znakovi koji upućuju na moguću brzu progresiju u sepsu i razvoj šoka. Upala i infekcija u medijastinumu mogu rezultirati cervikalnim subkutanim emfizemom. Kod torakalnih perforacija dolazi do kontaminacije medijastinuma, a infekcija može prodrijeti u pleuralne prostore, prilikom čega je češće zahvaćena lijeva pleura. Zbog negativnog intratorakalnog tlaka sadržaj iz lumena jednjaka biva uvučen u pleuralni prostor, pa i taj faktor pogoduje širenju kontaminacije.

Abdominalne perforacije rezultiraju kontaminacijom peritonealne šupljine. Pacijenti se mogu žaliti na bol u leđima i ne mogu se namjestiti u udoban položaj prilikom ležanja, niti ležati

mirno. Često kao tegobu navode epigastričnu bol koja se širi u rame. Radi kliničke prezentacije akutnim abdomenom liječnik može svoju obradu usmjeriti na češće očekivana stanja u tom smislu, pa je potreban oprez da se ne previdi prava dijagnoza. Budući da se radi o intraabdominalnom procesu, također se očekuje brza progresija i rapidno urušavanje općeg stanja pacijenta. (1, 3, 6,11, 14)

Ukoliko su pacijenti prije nastupa tegoba bili podvrgnuti dijagnostičkim ili terapijskim endoskopskim zahvatima, treba obratiti pozornost na svaku prijavljenu bol koja je uslijedila u razdoblju od nekoliko sati nakon zahvata. Nespecificirana bol u prsištu nakon dilatacije jednjaka nije rijetkost, iako je ona tipično blaga do umjerena, samoograničavajuća i nema drugih simptoma ili znakova koji bi mogli ukazivati na perforaciju. Izuzetak je bol koja se javlja nakon postavljanja ezofagealnog stenta jer ona može biti jaka i oštra. U ovakvim slučajevima poduzimaju se dijagnostički koraci u svrhu isključenja dijagnoze perforacije jednjaka, ukoliko je bol na koju se pacijent žali umjerenog do jakog intenziteta, ne smanjuje se unutar sat ili dva od zahvata ili su pridruženi neki drugi simptomi koji pobuđuju sumnju. Zbog svega toga važno je da pacijenti, koji se žale na bol nakon podvrgavanja endoskopiji, ne uzimaju ništa peroralno do prestanka boli, tj. do poboljšanja simptoma ili do otklanjanja sumnje da se radi o perforaciji jednjaka. (9)

6. Dijagnostika

Na perforaciju jednjaka obično se posumnja na temelju indikativne anamneze ili nalaza fizikalnog pregleda, ali za potvrdu dijagnoze potrebno je učiniti radiološke pretrage (klasični

radiogram, kontrastna ezofagografija, CT) te, u opravdanim slučajevima, u obzir dolazi endoskopija.

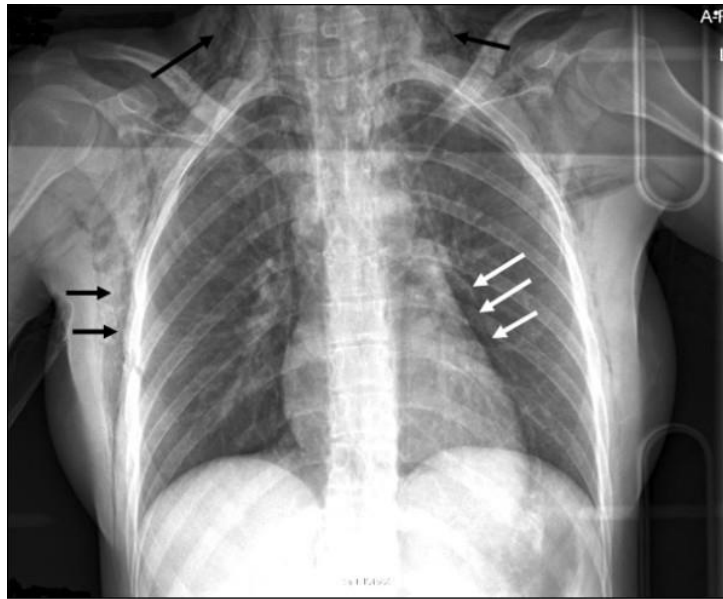
Anamnestički značajni podaci odnose se na ingestiju stranih tijela, silovito povraćanje, podvrgavanje dijagnostičkim ili terapijskim instrumentalnim zahvatima u vremenu prije nastupa tegoba, dugotrajno ili pretjerano korištenje nekih lijekova (NSAR, glukokortikoidi, antibiotici), postojanje patologije jednjaka poznate od ranije ili raniji incident koji se odnosi na perforaciju organa te unos kausičnih sredstava. Prilikom fizikalnog pregleda postoji mogućnost pronalaženja krepitacija, radi subkutanog emfizema, ili rigidnost trbušne stijenke, zbog mišićnog defansa. (11)

6.1. Klasična radiografija

Radi se klasični radiogram u barem dvije projekcije (anteroposteriorna-AP i laterolateralna-LL). Tom pretragom može se utvrditi postojanje ekstraluminalnog zraka, tj. na radiogramu se vide aerolikvidne razine. Manjkavost klasične radiografije je nemogućnost određivanja lokalizacije perforacije.

RTG vratnih struktura može prikazati subkutani emfizem, anteriorni pomak dušnika, zrak u prevertebralnim fascijalnim odjeljcima. RTG toraksa služi vizualizaciji pneumomedijastinuma (u odsutnosti ozljede dušnika), slobodnog plina ispod dijafragme, pleuralnog izljeva, koji odgovara curenju sadržaja iz jednjaka. RTG toraksa u 90% pacijenata može detektirati znakove koji govore u prilog perforaciji jednjaka, ali važno je imati na umu da je za razvoj subkutanog emfizema potrebno barem sat vremena od nastanka perforacije. Pleuralni izljev i širenje medijastinuma razvijaju se tijekom nekoliko sati. Unutar 12 sati od nastupa instrumentalne

perforacije do 75% pacijenata će imati pozitivan RTG nalaz. RTG abdomena može prikazati pneumoperitoneum, slobodan zrak ispod dijafragme. (7,11, 12)



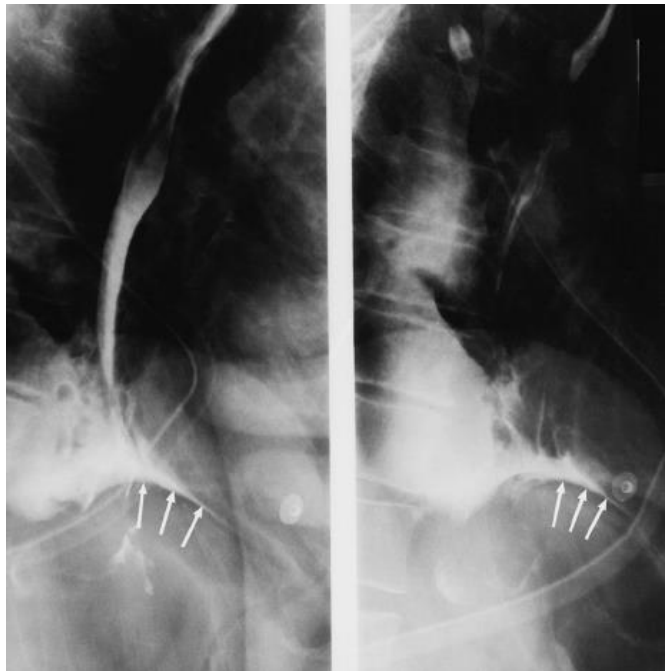
Slika 1. RTG, AP grudnih organa kod perforacije jednjaka. Crne strelice-subkutani emfizem. Bijeले strelice-pneumomediastinum.

Dostupno na: https://www.researchgate.net/figure/X-ray-of-chest-on-day-of-injury-Black-arrows-subcutaneous-emphysema-White-arrows_fig1_40681371

6.2. Kontrastna ezofagografija

Kontrastna ezofagografija predstavlja zlatni standard u dijagnostici perforacije jednjaka. Omogućava otkrivanje mjesta i veličine perforacije ekstravazacijom kontrastnog sredstva. Ezofagografija primjenom vodotopljivog kontrasta pokazuje ekstravazaciju kontrastnog sredstva na radiogramu u 50% pacijenata s cervikalnom perforacijom i 75%-80% pacijenata s torakalnom perforacijom. Kontrastna sredstva koja se primjenjuju su gastrografin i barij.

Prednost ima primjena gastrografina, budući da barij izaziva upalni odgovor u medijastinumu i pleuri. Ako pretraga gastrografinom rezultira negativnim nalazom, ponavlja se pretraga barijevim kontrastom. Barijevim kontrastom detektira se 60% cervikalnih perforacija i 90% torakalnih perforacija. Pretraga barijevim kontrastom je superiorna jer se pomoću nje mogu prikazati perforacije manje veličine od onih koje može prikazati pretraga izvedena gastrografinom. (7, 9, 16)



Slika 2. Kontrastni ezofagogram kod perforacije jednjaka. Bijelim strelicama označena je ekstravazacija kontrastnog sredstva.

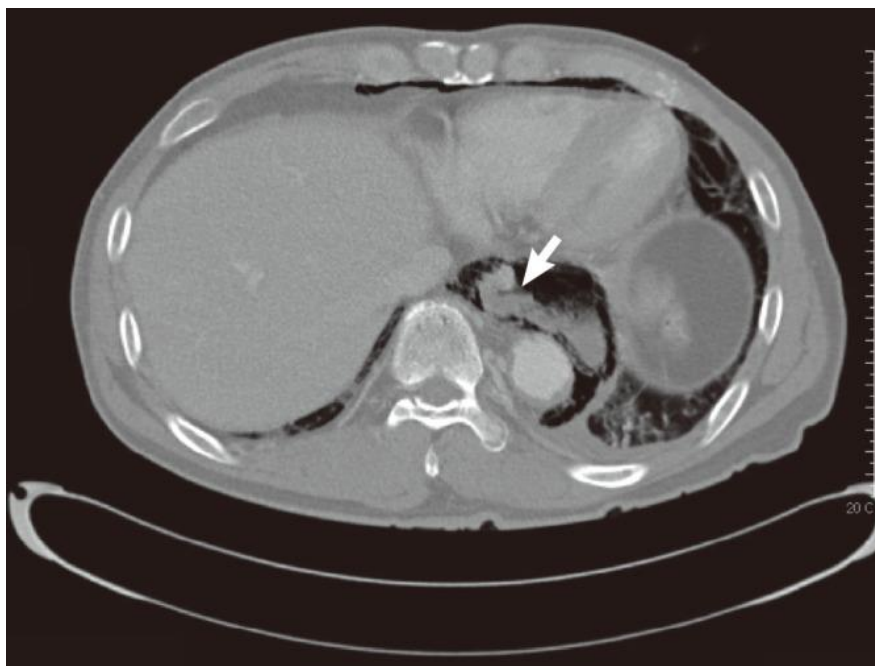
Dostupno na:

https://www.researchgate.net/publication/49774849_Acute_Respiratory_Failure_in_a_Patient_With_Spontaneous_Esophageal_Rupture_Boerhaave_Syndrome

6.3. Kompjuterizirana tomografija (CT)

CT je neizostavna dijagnostička metoda. Koristi se kao nadopuna drugim radiološkim metodama ili, u nekim slučajevima, kao zamjena za kontrastnu ezofagografiju (kada pacijent ne tolerira kontrastnu ezofagografiju ili kada je nalaz kontrastne ezofagografije negativan, ali pacijent ima visoko suspektnu kliničku sliku). CT nalaz može otkriti: pneumomedijastinum, ekstraluminalni zrak, edem stijenke jednjaka ili njezino zadebljanje, ezofagopleuralnu fistulu, pleuralni izljev, paraezofagealni apsces, komunikaciju zrakom ispunjenog jednjaka s pridruženom medijastinalnom aerolikvidom kolekcijom. Ekstraluminalni zrak je najčešći nalaz, prisutan u 92% slučajeva. CT je vrijedan i kao metoda pripreme za minimalno invazivan zahvat drenaže ekstraluminalnog sadržaja i kontrole infekcije. Nalaz CT-a abdomena otkriva slobodni zrak, slobodnu tekućinu ili kolekcije sadržaja koji bi odgovarao ranije konzumiranoj hrani, diskontinuitet stijenke organa, fistulu, intraabdominalni apsces. (7, 16, 17).

Ako je perforacija bila uzrokovana stranim tijelom, ono je vidljivo na nalazu CT-a. Treba imati na umu da strano tijelo može migrirati od mjesta gdje je uzrokovalo perforaciju i stoga mjesto na kojem se ono prikazuje ne mora nužno odgovarati i mjestu perforacije. Ingestija kontrastnog sredstva prije izvođenja pretrage povećava točnost nalaza jer može otkriti mjesto perforacije na jednjaku ekstravazacijom kroz defekt stijenke. (11, 17)



Slika 3. CT kod perforacije jednjaka. Perforacija na lijevoj lateralnoj stijenci torakalnog dijela jednjaka (bijela strelica). Pneumomediastinum, mediastinalne kolekcije tekućine i lijevostrana pleuralni izljev.

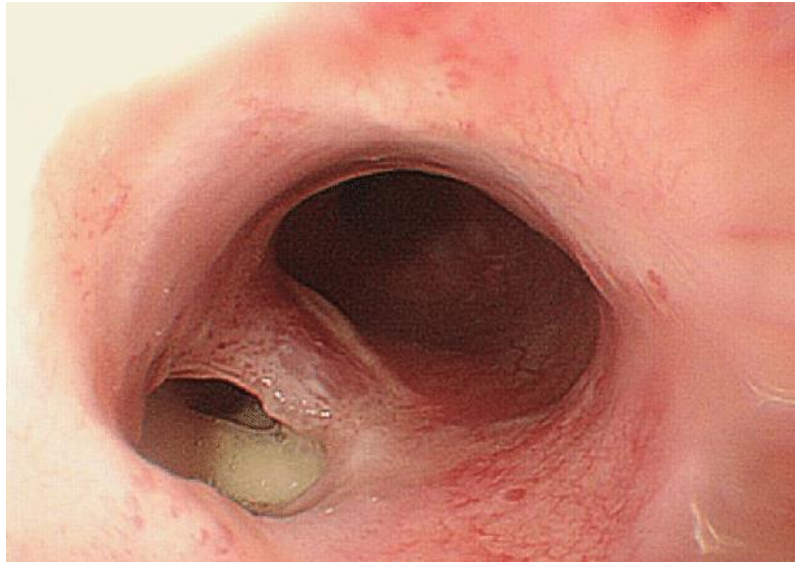
Dostupno na:

https://www.researchgate.net/publication/262530568_Gastroplasty_for_Esophageal_Perforation_after_Endoscopic_Balloon_Dilatation_for_Achalasia_Two_Cases

6.4. Endoskopija

Uloga endoskopije kod perforacije jednjaka je kontroverzna, budući da uključuje uvođenje endoskopa u ozlijeđeni jednjak, uz insuflaciju zraka, što bi moglo pogoršati kliničko stanje povećanjem defekta stijenke i ulaskom zraka u mediastinum. Indikacije za tu pretragu su stroge i njezina je primjena opravdana ukoliko uz dijagnostičku svrhu može poslužiti i u svrhu

terapijskog zbrinjavanja ozljede. Drugi je slučaj onaj u kojem mjesto perforacije nije detektirano radiološkim pretragama. U tom slučaju, endoskopija se treba izvoditi u operacijskoj sali i pacijent treba biti pripremljen za konverziju na kirurški zahvat u slučaju potrebe. (7)



Slika 4. Ezofagoskopija kod perforacije jednjaka.

Dostupno na:

[https://www.researchgate.net/publication/319412550 A surgical case of radiotherapy induced esophageal perforation accompanying pyogenic spondylodiscitis a case report](https://www.researchgate.net/publication/319412550_A_surgical_case_of_radiotherapy_induced_esophageal_perforation_accompanying_pyogenic_spondylodiscitis_a_case_report)

6.5. Laboratorijski nalazi

Laboratorijski nalazi nisu specifični i upućuju tek na akutno zbiljevanje. Vrijednosti upalnih parametara su povišene (visok CRP i leukociti te neutrofilija sa skretanjem ulijevo). Porast seumske amilaze u slučaju perforacije može se javiti zbog apsorpcije iz intestinalnog lumena, ali taj nalaz nije specifičan. Iako nije dio standardne dijagnostičke obrade, tekućina prikupljena

tijekom torakocenteze može se poslati na analizu i u tom slučaju u njoj se može pronaći sadržaj neprobavljene hrane, aciditet s pH manjim od 6, a moguć je i nalaz povišene amilaze. (11)

7. Liječenje

7.1. Općenite smjernice

Pristup terapijskom zbrinjavanju pacijenta, kojemu je postavljena dijagnoza perforacije jednjaka, uključuje stabilizaciju njegovih vitalnih parametara te donošenje odluke o neoperacijskom ili operacijskom liječenju. Cilj liječenja je ukloniti izvor infekcije i upale, spriječiti daljnju kontaminaciju tjelesnih šupljina adekvatnom drenažom i antimikrobnim lijekovima, učiniti restituciju stijenke probavnog trakta i omogućiti nutritivnu potporu. (8)

Početak liječenja svih pacijenata sa perforacijom jednjaka treba uključivati ukidanje peroralnog unosa, intravensku nadoknadu tekućine izotoničnom otopinom ili Ringerovim laktatom, parenteralnu primjenu antibiotika širokog spektra te antifungalnih lijekova. Indicirana je intravenska primjena IPP-a (inhibitora protonske pumpe) te uvođenje parenteralne prehrane. Postavlja se nazogastrična sonda. Radi se drenaža tekućih kolekcija uz debridman inficiranih i nekrotičnih tkiva. Drenaža, gastrostomija ili hranidbena jejunostomija odabiru se s obzirom na nivo probavnog trakta na kojem je nastala perforacija.

Konzultacija s kirurškim timom trebala bi biti neizostavan dio početnog liječenja, budući da se stanje svih pacijenata s dijagnozom perforacije jednjaka može brzo pogoršati, a tada nastupa potreba za kirurškom intervencijom. (7, 8, 11)

Prihvaćeno je načelo da se perforacije proksimalnog, vratnog, dijela jednjaka liječe konzervativno uz inciziju i drenažu, dok se perforacijama u distalnom dijelu jednjaka uvijek pristupa kirurški. U potonjem je slučaju indicirana evakuacija pleuralnog sadržaja, incizija medijastinalne pleure te pojedinačni šavi stijenke jednjaka. (5)

7.2. Konzervativno liječenje

Uloga neoperacijskog liječenja posljednjih je godina sve značajnija. To se povezuje s povećanom incidencijom jatrogenih ozljeda, koje se često sve brže dijagnosticiraju i povezane su s manje ekstraluminalne kontaminacije. (8)

Pacijenti koji zadovoljavaju kriterije za konzervativno liječenje su oni koji imaju minimalno izražene kliničke znakove i simptome, ekstraluminalne kolekcijame su ograničene te u kojih izostaju simptomi i znakovi sepse. U tu kategoriju se ubrajaju i oni koji nisu kandidati za operacijski zahvat. Pacijenti odabrani za konzervativno liječenje su boljeg kliničkog stanja, pa su i perforacije liječene neoperacijski povezane s nižim stopama smrtnosti od onih kod kojih je bilo potrebno kirurško liječenje.

Metode konzervativnog liječenja uključuju ukidanje svake vrste peroralnog unosa, intravensku primjenu antibiotika širokog spektra u trajanju od 7 do 14 dana te parenteralnu antifungalnu terapiju i parenteralnu prehranu. Postavlja se nazogastrična sonda. Radi se perkutana drenaža tekućih kolekcija. (7, 8, 14)

7.3. Endoskopsko liječenje

7.3.1. Upotreba stentova

Stentovi se postavljaju endoskopski tako da prekriju mjesto perforacije i učvrste ga dok ne dođe do zarastanja defekta stijenke. Primjenjuju se dvije vrste stentova: metalni (*SEMS-self-expandable metal stents*) i plastični (*SEPS-self-expandable plastic stents*). Migracija stenta s mjesta postavljanja je češće zabilježena kod upotrebe plastičnih stentova, ali metalni stentovi imaju značajno višu incidenciju razvoja striktura nakon postavljanja. Ukoliko dođe do migracije stenta, opravdano je pokušati učiniti repoziciju istog ili ga zamijeniti drugim.

Postavljanje stenta izvodi se u operacijskoj sali pod kontrolom fluoroskopije. Preduvjet je dijagnostička endoskopija, kojom se lokalizira perforacija i izmjeri duljina defekta stijenke. Stent koji se postavlja treba biti barem 4 cm dulji od perforacije na stijenci, tako da sa svake strane prekriva barem još 2 cm okolnog tkiva proksimalno i distalno od perforacije. (7, 8, 11)

Po postavljanju stenta učine se još i kirurški debridman te drenaža ekstraluminalnih kolekcija. Preporuka je da se stent odstrani u vremenu od 6 do 8 tjedana od postavljanja. Što se stent dulje ostavi u jednjaku, veća je vjerojatnost za bujanje granulacijskog tkiva, koje može otežati odstranjivanje stenta. Ponovljena ezofagografija, kao metoda kontrole, trebala bi biti učinjena unutar 24-48 sati od zahvata da se prekontrolira je li mjesto perforacije zatvoreno. Ako se pretragom potvrdi prekrivanje defekta, pacijentu je dozvoljeno peroralno uzimanje tekućine.

Postoje komplikacije vezane uz primjenu stentova poput krvarenja, fistulacije, ozljeda okolnih anatomskih struktura, uvijanja, stvaranja erozija i refluksa, opstrukcije lumena stenta. Također, stentovi pokazuju tendenciju malpozicije i migracije s mjesta postavljanja. Migracija je češća kod stentova postavljenih blizu ezofagogastričnog prijelaza. Ukoliko stentiranje ne poluč

adekvatan rezultat, uvijek je moguća konverzija na otvoreni zahvat, ako za to ne postoje apsolutne kontraindikacije. (7, 8, 9, 16)

7.3.2. Endoskopsko zatvaranje

Endoskopsko postavljanje klipsi je metoda zatvaranja defekata stijenke jednjaka. Uglavnom se izvodi nakon jatrogenih ozljeda nastalih tijekom terapijske endoskopije, ali ukoliko nije pronađena značajna eksteraluminalna kontaminacija. Metalne klipse mogu se postaviti ezofagoskopski na mjesta manjih perforacija (perforacije manje od 1,5cm). Korištenje klipsi trebalo bi biti ograničeno na čiste perforacije s minimalnim kliničkim znakovima infekcije, pa je stoga njihova primjena limitirana. (8, 9, 16)

7.4. Kirurško liječenje

Pacijenti koji su kandidati za kirurški zahvat su oni kojima se kliničko stanje po inicijalnom konzervativnom liječenju pogoršalo, pacijenti sa perforacijom koja je inicijalno imala ograničenu ekstravazaciju kontrasta, ali se razvila difuzna ekstravazacija na ponovljenoj ezofagografiji te ukoliko je došlo do širenja perforacije u smislu povećanja razdora stijenke jednjaka. Klinički loše opće stanje pacijenta, perzistirajući febrilitet ili sepsa, progresija pneumomedijastinuma ili pneumotoraksa, razvoj empijema, također su indikacija za operacijsko liječenje.

Metode izbora su primarni šavovi stijenke, isključenje, diverzija i drenaža, ezofagektomija i rekonstrukcija. (7, 11)

Postavljanje primarnih šavovova na perforiranu stijenku jednjaka optimalan je terapijski izbor, čak i u slučaju da je dijagnoza postavljena nakon 24 sata od nastupa perforacije. Ipak, postoje iznimke, a one su sljedeće: perforacija u cervikalnom dijelu, kojoj nije moguće kirurški pristupiti, ali je se može drenirati, difuzna nekroza medijastinuma, prevelika perforacija, čiji se rubovi ne mogu adekvatno spojiti, malignom jednjaka, otprije poznata benigna bolest jednjaka u uznapredovaloj fazi (ahalazija) te klinički nestabilan pacijent. (8)

7.4.1. Primarni šavovi

Primarni šavovi se postavljaju slijedeći nekoliko osnovnih načela. Učini se debridman devitaliziranog tkiva i na taj način osvježe rubovi rane. Mišićnica se longitudinalno zarezhe uzduž mišićnih vlakana, iznad i ispod mjesta perforacije, da se prikaže cijeli opseg ozljede sluznice. Ukoliko se dobro ne prikaže sluznica i ne učini dobra procjena granice prema zdravom tkivu, postoperativno dolazi do curenja sadržaja iz lumena jednjaka jer defekt nije u potpunosti zatvoren. Sluznica se šiva resorptivnim pojedinačnim šavima, a mišićnica pojedinačnim neresorptivnim. Važno je rubove precizno približiti i sašiti kako se ne bi suzio fiziološki prihvatljiv lumen jednjaka.

Ako je dijagnoza postavljena nakon više od 24 sata i/ili postoji obilna ekstraluminalna kolekcija, integritet stijenke može biti pojačan vaskulariziranim reznjem na peteljci (najčešće režanj interkostalnog mišića, ali dolaze u obzir *m. serratus*, *m. latissimus dorsi*, dijafragma, parijetalna pleura, omentum, fundus želuca). Ukoliko se fundus želuca koristi za anatomsko pojačanje donjeg dijela jednjaka, gastroezofagealna granica treba biti na smještena na fiziološku intraabdominalnu lokalizaciju, u svrhu izbjegavanja gastroezofagealnog refluksa postoperativno.

S tim ciljem se u takvom slučaju izvodi fundoplikacija. Navedene tehnike anatomskog pojačavanja reznjevima ili dijelovima organa iznad mjesta zatvaranja perforacije služe potencijalnom smanjenju komplikacija i mortaliteta. Usprkos tome, stupanj istjecanja sadržaja postoperativno ostaje 25%-50%. (8, 16)

7.4.2. Isključenje, diverzija i postavljanje T-drena

Isključenje, diverzija i postavljanje T-drena su indicirani za perforacije koje se ne mogu drugačije zbrinuti, a pacijenti nisu kandidati za ezofagektomiju. Diverzija ezofagelanog sadržaja umjesto primarnih šavova primjenjuje se kada je pacijent hemodinamski nestabilan, kada postavljanje primarnih šavova ili endoskopske metode liječenja nisu moguće zbog veličine defekta stijenke ili slabosti okolnog tkiva. Također, radi se i u pacijenata s od ranije poznatom bolesti jednjaka. Isključenje i diverzija postižu se zatvaranjem mjesta perforacije, debridmanom i drenažom, stvaranjem cervikalne ezofagostome, gastrostome i jejunostome da se isključi perforirani segment jednjaka. Potreba za drugom operacijom i poteškoća povrata kontinuiteta probavne cijevi nakon inicijalnog zahvata čini ovaj postupak manje čestim odabirom u današnje vrijeme.

Postavljanje T-drena doživljava širu primjenu u liječenju tih pacijenata i postiže se kreiranjem kontrolirane ezofagokutane fistule putem kirurški postavljenog T-drena. T-drenovi se mogu postaviti direktno ili VATS pristupom (*video-assisted thoracoscopic surgery*), što je dobra alternativa za pacijente koji ne mogu podnijeti otvoreni zahvat. Konkomitantna drenaža i debridman (VATS, laparoskopija, perkutana drenaža iglom) omogućuju kontrolu nad specifičnim žarištima, a kontinuirana drenaža, koju omogućuje postavljeni T-dren, osigurava

uvjete za cijeljenje okolnog tkiva. Budući da u stijenci jednjaka postoji otvor nakon postavljanja T drena, to ostavlja mogućnost za nastavak curenja sadržaja iz lumena, medijastinalnu kontaminaciju ili posljedično stvaranje kronične fistule, ali i dalje ostaje metoda izbora za klinički nestabilne pacijente i one koji ne mogu podnijeti daljnju operaciju. (16, 18)

7.4.3. Ezofagektomija i rekonstrukcija

Ako zbrinjavanje mjesta perforacije primarnim šavima nije moguće zbog podležće patologije jednjaka ili ozbiljne medijastinalne sepse, u obzir dolazi ezofagektomija s odgođenom rekonstrukcijom ili rekonstrukcijom u istom aktu. Odgođena rekonstrukcija se preferira u slučajevima opsežne kontaminacije medijastinuma i u slučajevima odgođenog postavljanja dijagnoze i liječenja. Pri rekonstrukciji u istom aktu preferira se, kada to slučaj dozvoljava, cervikalna anastomoza da se izbjegne anastomozitis te da se omogući zbrinjavanje potencijalnog curenja sadržaja cervikalnom drenažom. Specifične indikacije za ezofagektomiju uključuju perforacije zbog megaezofagusa, karcinoma, ingestije kaustičnih sredstava i ozbiljnih striktura nepogodnih za dilataciju. Prednost ezofagektomije je potpuna eliminacija izvora infekcije i upale te uspostavljanje kontinuiteta gastrointestinalnog trakta.

Jednjaku se može pristupiti transtorakalno ili transhijatalno, a odluka se donosi nakon procjene opsežnosti medijastinalne kontaminacije. Transhijatalni pristup je preferiran ukoliko je dijagnoza rano postavljena, a kontaminacija prsišta minimalna, a transtorakalnom pristupu se priklanja kada postoji ozbiljnija kontaminacija te kada postoji potreba za dodatnom obradom u smislu ispiranja prsišta i pleuralne dekortikacije. Perforacijama cervikalnog dijela jednjaka pristupa se lijevostranom incizijom na vratu. Torakalnom dijelu jednjaka pristupa se desnostranom

posterolateralnom torakotomijom, kroz četvrti ili peti interkostalni prostor, a na donji dio torakalnog i abdominalni dio jednjaka pristupa se lijevostranom torakotomijom, kroz šesti ili sedmi interkostalni prostor, ili laparotomijom, u slučaju lokalizacije perforacije na gastroezofagealnoj granici. (1,16)

Resekciju jednjaka slijedi rekonstrukcija. Reskonstrukcija se izvodi supstitutima, koji služe uspostavljanju kontinuiteta gastrointestinalnog trakta anatomskim nadomještanjem reseciranog dijela jednjaka. Kao supstituti se mogu koristiti želudac, jejunum ili dio kolona. Oni se umeću tako da u odnosu na jednjak zauzimaju izoperistaltički položaj. (19)

Ezofagogastroplastika uključuje potpunu transpoziciju želuca ili se presijeca mala krivina i stvara želučani tubus. Najčešće se izvodi dijelom tubulizirnog želuca. Tehnički je najjednostavnija metoda zato što je potrebna samo jedna anastomoza, između bataljka reseciranog jednjaka i želuca. Ukoliko je želudac pacijenta ranije operiran, priklanja se kolonu kao prihvatljivijem supstitutu. Ezofagogastroplastika je nešto više zastupljena metoda ukoliko se radi o perforaciji maligne etiologije. (15, 19)

Ezofagojejunoplastika je pogodna za rekonstrukciju kod resekcija kraćih segmenata jednjaka jer vaskularizacija, radi varijabilnog rasporeda žila arkada, nije zadovoljavajuća, pa je ta metoda tijekom vremena izgubila na značaju. Jejunum je supstitut pogodniji za rekonstrukciju u distalnim dijelovima jednjaka. (15,19)

Ezofagokoloplastika podrazumijeva upotrebu dijela debelog crijeva kao supstituta za rekonstrukciju. Kolon je zadovoljavajući supstitut radi sljedećih svojstava: organ je sa potencijalno funkcionalnom peristaltikom i epitelom sluznice relativno otpornim na djelovanje refluksa kiseline, gotovo je neograničena duljina supstituta koji se može iskoristiti za

rekonstrukciju i postoji mogućnost da se supstitut pozicionira drugačije osim kroz stražnji medijastinum. Od presudne je važnosti i vrlo dobra prokrvljenost kolona. U praksi se preferira upotreba lijevog kolona, s obzirom na to da ima manje varijabilnu vaskularizaciju i nepromjenjivu širinu lumena. Manji promjer lumena lijevog kolona omogućuje i tehnički lakše izvođenje anastomoze. Lijevi kolon se može pozicionirati u toraks u izoperistaltičkom položaju. (15,19)

Drenaža prsišta je iznimno važna radi kontrole potencijalnog curenja sadržaja, koje bi se moglo razviti postoperativno. Gastrostomija i hranidbena jejunostomija se često primjenjuju da bi se omogućile dekompresija želuca i rana nutritivna potpora. (1)

Ezofagektomija često predstavlja završno liječenje pacijenata kod kojih konzervativniji kirurški načini liječenja nisu dali zadovoljavajući rezultat. Komplikacije su učestale te njihova incidencija iznosi između 20% i 80% , a među rane komplikacije ubraja se curenje iz anastomoze, koje se događa u čak 40% slučajeva te u 2%-12% rezultira smrtnim ishodom. Komplikacije specifične za zahvat su, osim popuštanja anastomoze, ishemija supstituta, striktura, ozljeda *n. laryngeusa recurrensa*, funkcionalni poremećaji jednjaka i stvaranje dijafragmalne hernije. (19, 20)

8. Rasprava

Torakalni organi dijele aferentne živčane puteve, što doprinosi preklapanju simptomatologije u toj anatomskej regiji i otežava diferencijalnu dijagnostiku na temelju kliničke slike. Nerijetke su i atipične prezentacije istog kliničkog stanja, pa je zato pri dijagnostičkom razmišljanju potreban oprez. Anamneza može biti od velike pomoći ukoliko sadrži kvalitetne podatke. Važno je temeljito ispitati pacijenta o njegovoj boli: je li nastupila naglo ili postupno, mijenja li se

prilikom pokreta, je li oštra ili tupa, širi li se u druge dijelove tijela, je li difuzna ili lokalizirana, konstantna ili epizodna te koliko epizode traju. Dobrodošli su podaci o ranije izvođenim dijagnostičkim pretragama poput angiografije, endoskopije ili terapijskim postupcima poput kateterizacije srca ili terapijske endoskopije te nedavne imobilizacije. Treba obratiti pažnju na mogući febrilitet ili periferne edeme. U obzir treba uzeti i komorbiditete poput hipertenzije, dijabetesa, periferne arterijske bolesti, malignoma, bolesti vezivnog tkiva, bikuspidne aortalne valvule, nedavne trudnoće.

Intenzivna bol koja se javlja iznenada uglavnom se odnosi na akutnu disekciju aorte, pneumotoraks ili plućnu emboliju. Akutni koronarni sindrom karakteriziraju simptomi koji više odgovaraju osjećaju pritiska i nelagode, nego boli te je karakteristično širenje iz prsišta u ruku ili vrat i čeljust. Ishemija je manje vjerojatna ukoliko je bol oštra, pleuritična i ovisna o promjeni položaja. Perikarditis se očituje boli koja se pogoršava ležanjem, a olakšava uspravljanjem i nagnjanjem prema naprijed. Plućna embolija može se manifestirati pleuritičnom boli, koja se intenzivira tijekom inspirija ili prezentirati kao bezbolna dispneja ili tupa bol. Akutna disekcija aorte manifestira se vrlo jakim, razdirućom boli u grudima, abdomenu ili između lopatica, ovisno o segmentu aorte zahvaćenom disekcijom. Oštra i dobro lokalizirana bol, koja se provocira palpacijom ili kretnjama tipično se pripisuje muskuloskeletnoj patologiji. (1, 11, 21)

Anamnestički podaci o povraćanju, mučnini, abdominalnim bolovima te opće loše stanje pacijenta mogu pobuditi sumnju da se radi o gastrointestinalnoj patologiji, ali nisu pouzdani jer se mogu pripisati i drugim, prethodno navedenim stanjima.

Prilikom razmatranja diferencijalne dijagnoze boli u prsištu treba imati na umu i vrlo čestu komplikaciju perforacije jednjaka, medijastinitis. Povezan je s visokim mortalitetom, koji iznosi između 14% i 42%, bez obzira na odabranu metodu liječenja. Radi se o kontaminaciji sredoprsta

gastrointestinalnim sadržajem, koji kroz defeket stijenke istječe iz lumena organa i potiče intratorakalni, nekrotizirajući, upalni proces. Izvor kontaminacije može biti torakalni dio jednjaka, iz kojeg se kroz perforiranu stijenku sadržaj direktno cijedi u sredoprsje, ili pak vratni dio, iz kojeg infektivni sadržaj kaudalnim širenjem dopijeva u prsište. Gotovo udvostručen mortalitet, koji s 14% raste na 27 %, ukoliko je dijagnoza postavljena više od 24 sata od nastupa perforacije, naglašava kritičnu važnost brze i točne dijagnostike i liječenja. (8)

Uzročnici medijastinitisa su aerobne i anaerobne bakterije, što uključuje stafilokoke, streptokoke, *P. aeruginosa* te *Bacteroides*. Klinička prezentacija je varijabilna. U pojedinim slučajevima može biti blaga te praćena febrilitetom, neznatnom disfagijom i retrosternalnom boli te se tada defekt stijenke, budući da nije velik, spontano zatvori. Ukoliko pak se radi o etiološkim čimbenicima poput instrumentalnih ozljeda, progutanih stranih tijela ili traume, očekivana je dramatičnija klinička slika u smislu razvoja septičnog stanja s velikom vjerojatnošću progresije u septični šok. Takvi su pacijenti lošeg općeg stanja, s vrućicom praćenom zimicom i tresavicom, tahidispnoični i tahikardni te se očituju simptomatologijom jake retrosternalne boli, razvija se subkutani emfizem, a moguća je i promuklost radi zahvćenosti *n. recurrensa* patološkim procesom. Indicirano je hitno liječenje, čija je svrha uklanjanje izvora kontaminacije, suzbijanje infekcije i ponovno uspostavljanje kontinuiteta gastrointestinalnog trakta. Uz parenteralnu antimikrobnu terapiju širokog spektra i ostale suportivne mjere, pristupa se instrumentalnom zatvaranju defekta stijenke i evakuaciji ekstraluminalnih kolekcija iz tjelesne šupljine. Liječenje je, ovisno o indikaciji, konzervativno, endoskopsko ili operacijsko. (5, 8, 21)

9. Zaključak

Perforacija jednjaka je hitno i životno ugrožavajuće stanje karakterizirano visokim mortalitetom. Etiologija se dominantno odnosi na jatrogenu ozljedu stijenke tijekom endoskopije, spontanu perforaciju (Boerhaaveov sindrom) ili progutana strana tijela.

Klinička slika vrlo je varijabilna, ali sumnju pobuđuju bol u vratu, prsištu ili trbuhu, disfagija ili odinofagija, uz indikativnu anamnezu. Dijagnoza se potvrđuje radiološkim nalazima (klasični radiogram u dvije projekcije, kontrastna ezofagografija i CT) ili endoskopijom.

Liječenje može biti neoperacijsko ili operacijsko. Konzervativni pristup uključuje praćenje pacijenta, uz medikamentoznu terapiju, suportivne mjere i perkutanu drenažu. Mjesto perforacije zbrinjava se endoskopskim postavljanjem stenta ili klipsi, a žarišta ekstraluminalnih kolekcija se dreniraju. Zatvaranje defekta stijenke primarnim šavovima optimalan je kirurški pristup. Alternative toj metodi su isključenje, diverzija i drenaža te u pojedinim slučajevima ezofagektomija s rekonstrukcijom.

Neoperacijsko liječenje pokazalo se značajnim u praksi, s obzirom na dobre rezultate. Smatra se učinkovitim terapijskim izborom kada se primjenjuje na odgovarajućoj skupini pacijenata. Ipak, do 20% pacijenata liječenih konzervativnim metodama može zatrebati kiruršku intervenciju. Mortalitet povezan s neoperacijskim liječenjem iznosi 18%. Bez obzira na dobre rezultate, još uvijek ne postoje definitivne smjernice temeljem kojih bi se endoskopsku metodu prometnulo ispred kirurške. Kirurške metode nisu se značajno promijenile tijekom vremena, ali ishodi bilježe sve veći uspjeh.

Mortalitet ostaje visok bez obzira na bilo kakvo operacijsko ili neoperacijsko liječenje.

10. Sažetak

Perforacija jednjaka je medicinska hitnoća koja zahtijeva brzo postavljanje dijagnoze i početak liječenja zbog velike učestalosti komplikacija i rizika od smrtnog ishoda. Radi se o defektu stijenke jednjaka kroz koji gastrointestinalni sadržaj curi u tjelesne šupljine i pogoduje razvoju infekcije s progresijom u sepsu. Sumnju na perforaciju trebaju pobuditi disfagija s odinofagijom, retrosternalna bol, nalaz subkutanog emfizema, promuklost i indikativna anamneza. Dijagnoza se potvrđuje klasičnom radiografijom, kontrastnom ezofagografijom i CT-om. Liječenje perforacije jednjaka može biti konzervativno, endoskopsko ili kirurško. Konzervativne mjere uključuju ukidanje peroralnog unosa, intravensku nadoknadu tekućine i parenteralnu prehranu, intravensku primjenu antibiotika i inhibitora protonske pumpe i monitoriranje pacijenta. Defekt stijenke se zbrinjava endoskopski, postavljanjem stenta ili klipsi, ili primarnim šavovima. Alternativne metode su diverzija i postavljanje T-drena te ezofagektomija s rekonstrukcijom. Ekstraluminalne kolekcije se dreniraju. Ishodi neoperacijskog i operacijskog liječenja su sve bolji, međutim, mortalitet ostaje visok bez obzira na izbor terapijske metode.

11. Summary

Esophageal perforation is a medical emergency, which requires fast and accurate diagnosis and treatment, according to the high rate of complications and risk of lethal outcome. It's considered a defect of the esophageal wall, through which gastrointestinal content leaks into body cavities, predisposing infection with progress into sepsis. Symptoms such as dysphagia, odinophagia, retrosternal pain, subcutane emphysema, hoarsenes and indicative medical history should raise concerns about an ongoing esophageal perforation. Diagnosis is confirmed radiographically, by plain RTG, contrast esophagography and CT. Treatment can either be conservative, endoscopic or surgical. Conservative measures include restriction of all peroral intake, nasogastric tube placement, intravenous fluid restitution and parenteral feeding, intravenous application of antibiotics and proton pump inhibitors and patient monitoring. The defect of the esophageal wall is treated either endoscopically by stent placement or clipping, or surgically by primary repair. Alternative methods include diversion and T-drain placement, or seldomly, esophagectomy followed by reconstruction. Extraluminal collections are drained. The outcomes of both, non-surgical and surgical treatment seem to improve, but despite that, the mortality rate remains high.

12. Literatura

1. Townsend, C., Beauchamp, R., Evers, B. and Mattox, K. (2017). Sabiston Textbook of Surgery: The Biological Basis of Modern Surgical Practice. 20th ed. Philadelphia: Elsevier; str. 431.- 432., 1025.-1027.

2. Sdralis E, Petousis S, Rashid F, Lorenzi B, Charalabopoulos A. Epidemiology, diagnosis, and management of esophageal perforations: systematic review. 2019.

3. Fanghanel J, Pera F, Anderhuber F, Nitsch R. Waldeyer-Anatomie des Menschen. 19. Auflage. Berlin: De Gruyter Studium, 2012. p.502-506

4. Križan Z. Kompendij anatomije čovjeka III. Dio. Pregled građe grudi, trbuha, zdjelice, noge i ruke. 3. izdanje. Zagreb: Školska knjiga, 1997; str. 56.-57.

5. Vladović-Relja T. Torakalna kirurgija. svezak 3: Medijastinum; Jednjak; Dijafragma. Zagreb: Medicinska naklada, 2014; str. 949.-954.

6. Bailey H, Love M. Bailey and Love's short practice of surgery. 26th edition. Boca Raton: Taylor & Francis group 2013; str. 987. 991.-995.

7. Triadafilopoulos G. Boerhaave syndrome: Effort rupture of the esophagus. U: UpToDate, Lamont TJ, ed. UpToDate [Internet]. Waltham, MA: UpToDate; 2019 [preuzeto 15.4.2019.] Dostupno na: <https://www.uptodate.com>

8. Raymond DP. Surgical management of esophageal perforation. U: UpToDate, Friedberg JS, ed. UpToDate [Internet]. Waltham, MA: UpToDate; 2019 [pristupljeno 15.4.2019.] Dostupno na: <https://www.uptodate.com>

9. Guelrud M. Complications of endoscopic esophageal stricture dilation. U: UpToDate, Saltzman JR, ed. UpToDate [Internet]. Waltham, MA: UpToDate; 2019 [preuzeto 15.4.2019.] Dostupno na: <https://www.uptodate.com>

10. Esophageal Rupture and Tears in Emergency Medicine: Background, Pathophysiology, Epidemiology [Internet]. Emedicine.medscape.com. 2019 [preuzeto 4.5.2019]. Dostupno na: <https://emedicine.medscape.com/article/775165-overview>

11. Cahalane MJ. Overview of gastrointestinal tract perforation. U: UpToDate, Weiser M, Kao LS, ed. UpToDate [Internet]. Waltham, MA: UpToDate; 2019 [preuzeto 15.4.2019.]

Dostupno na: <https://www.uptodate.com>

12. Gilger MA, Jain KA. Foreign bodies of the esophagus and gastrointestinal tract in children. U: UpToDate, Singer JI, Heyman MB, ed. UpToDate [Internet]. Waltham, MA: UpToDate; 2019 [preuzeto 15.4.2019.] Dostupno na: <https://www.uptodate.com>

13. Triadafilopoulos G. Ingested foreign bodies and food impactions in adults. U: UpToDate, Saltzman JR, ed. UpToDate [Internet]. Waltham, MA: UpToDate; 2019

[preuzeto 15.4.2019.] Dostupno na: <https://www.uptodate.com>

14. Raymond DP, MD. Overview of esophageal perforation due to blunt or penetrating trauma. U: UpToDate, Friedberg JS, Bulger EM, ed. UpToDate [Internet]. Waltham, MA: UpToDate; 2019 [preuzeto 15.4.2019.] Dostupno na: <https://www.uptodate.com>

15. Šoša T, Sutlić Ž, Stanec Z, Tonković I i sur. Kirurgija. Zagreb: Medicinska naklada, 2007; str.433.-434.

16. Mavroudis C, Kucharczuk J. Acute Management of Esophageal Perforation. Current Surgery Reports. 2013;2(1).

17.Paspatis G, Dumonceau J, Barthet M, Meisner S, Repici A, Saunders B et al. Diagnosis and management of iatrogenic endoscopic perforations: European Society of Gastrointestinal Endoscopy (ESGE) Position Statement. *Endoscopy*. 2014;46(08):693-711.

18.Sancheti M, Fernandez F. Surgical Management of Esophageal Perforation. *Operative Techniques in Thoracic and Cardiovascular Surgery*. 2015;20(3):234-250.

19.Wu GY, Aziz K, Whalen GF. *An Internist's Illustrated Guide to Gastrointestinal Surgery*. Humana, 2003; str. 3.-13.

20.Raymond DP: Complications of esophageal resection. U: UpToDate, Friedberg JS, ed. UpToDate [Internet]. Waltham, MA: UpToDate; 2019 [preuzeto 15.4.2019.]

Dostupno na: <https://www.uptodate.com>

21.Hollander JE, Chase M. Evaluation of the adult with chest pain in the emergency department. U: UpToDate, Hockberger RS, ed. UpToDate [Internet]. Waltham, MA: UpToDate; 2019 [preuzeto 15.4.2019.]Dostupno na: <https://www.uptodate.com>

13. Životopis

Mirna Dadić rođena je 6. lipnja 1994. godine u Čakovcu. Pohađala je Osnovnu školu Nedelišće, a obrazovanje nastavila u Prvoj gimnaziji Varaždin, kao učenica opće dvojezične gimnazije. Po završetku srednje škole, 2013. upisuje medicinu na Medicinskom fakultetu u Rijeci.