

# INCIDENCIJA KOMPLIKACIJA OPERACIJE KATARAKTE U GLAUKOMSKIH PACIJENATA

---

Šimić, Tin

Master's thesis / Diplomski rad

2019

Degree Grantor / Ustanova koja je dodijelila akademski / stručni stupanj: **University of Rijeka, Faculty of Medicine / Sveučilište u Rijeci, Medicinski fakultet**

Permanent link / Trajna poveznica: <https://um.nsk.hr/um:nbn:hr:184:445612>

Rights / Prava: [In copyright](#) / [Zaštićeno autorskim pravom.](#)

Download date / Datum preuzimanja: **2024-05-20**



Repository / Repozitorij:

[Repository of the University of Rijeka, Faculty of Medicine - FMRI Repository](#)



SVEUČILIŠTE U RIJECI  
MEDICINSKI FAKULTET  
INTEGRIRANI PREDDIPLOMSKI I DIPLOMSKI  
SVEUČILIŠNI STUDIJ MEDICINA

Tin Šimić

**INCIDENCIJA KOMPLIKACIJA OPERACIJE KATARAKTE U GLAUKOMSKIH PACIJENATA**

Diplomski rad

Rijeka, 2019.

SVEUČILIŠTE U RIJECI  
MEDICINSKI FAKULTET  
INTEGRIRANI PREDDIPLOMSKI I DIPLOMSKI  
SVEUČILIŠNI STUDIJ MEDICINA

Tin Šimić

**INCIDENCIJA KOMPLIKACIJA OPERACIJE KATARAKTE U GLAUKOMSKIH PACIJENATA**

Diplomski rad

Rijeka, 2019.

Mentor rada: Prof.dr.sc. Maja Merlak

Diplomski rad ocjenjen je dana \_\_\_\_\_ u/na \_\_\_\_\_

\_\_\_\_\_, pred povjerenstvom u  
sastavu:

1. Prof.dr.sc. Damir Kovačević
2. Prof.dr.sc. Ines Brajac
3. Doc.dr.sc. Ingrid Belac-Lovasić

Rad sadrži 28 stranica, 6 slika, 1 tablica,  
28 literaturnih navoda.

## Zahvala

Zahvaljujem se svojoj mentorici prof. dr. sc. Maji Merlak na pomoći, stručnom vodstvu i strpljenju pri izradi diplomskog rada. Veliko hvala mojim roditeljima, braći i prijateljima na pruženoj potpori i razumijevanju tijekom cijelog obrazovanja.

## Sadržaj

1. Uvod .....	1
1.1. Glaukom .....	1
1.1.1 Primarni glaukom .....	1
1.1.2 Sekundarni glaukom .....	3
1.1.3 Kongenitalni glaukom.....	4
1.2 Pseudoeksfolijativni sindrom .....	4
1.3 Katarakta .....	5
1.3.1 Liječenje katarakte .....	6
1.3.2 Komplikacije kirurškog liječenja katarakte.....	7
2. Svrha rada .....	9
3. Ispitanici .....	9
4. Postupci.....	10
5. Rezultati .....	10
6. Rasprava.....	15
7. Zaključak.....	17
8. Sažetak .....	18
9. Summary .....	19
10. Literatura.....	21
11. Životopis.....	25

## 1. Popis skraćenica

POAG – primarni glaukom otvorenog kuta

IOT – intraokularni tlak

PEX – pseudoeksfolijativno

# 1.Uvod

## 1.1. Glaukom

Glaukom je sindromsko oboljenje karakterizirano trijasom simptoma: 1. Povremeno ili trajno povišenje intraokularnog tlaka (>21mmHg) 2. Promjene na papili nervi optici 3. Oštećenje vidnog polja. Završna točka ovog sindroma je optička neuropatija koja je karakterizirana strukturalnim i funkcionalnim deficitom. Smatra se da od glaukoma danas boluje više od 70 miliona ljudi te kao takav predstavlja vodeći uzrok ireverzibilne sljepoće u svijetu. Prema etiopatogenezi razlikujemo 3 tipa glaukoma: 1. Primarni glaukom 2. Sekundarni glaukom 3. Kongenitalni.(1,2,23,24)

### 1.1.1 Primarni glaukom

Najučestaliji tipa glaukoma, čija je incidencija preko 80%, primarni je glaukom. To je tip glaukoma koji nastaje nevezano s nekim drugim očnim ili sistemskim poremećajima. Dva su glavna tipa primarnog glaukoma:1. Primarni glaukom otvorenog kuta i 2.Primarni glaukom zatvorenog kuta. Patogeneza glaukoma do danas nije u potpunosti razjašnjena, ali zna se da je razina IOT direktno povezana s poremećajem stvaranja i otjecanja očne vodice.(4) U bolesnika s glaukomom otvorenog kuta, sam iridokornelani kut je otvoren, ali problem u otjecanju očne vodice stvara trabekularna mreža. Naime, dokazano je da prilikom izvjesnog stresa npr. oslobađanje veće količine slobodnih radikala, dolazi da nakupljanja mikroskopskih supstanci na trabekularnu mrežu što za posljedicu ima otežano otjecanje očne vodice. S obzirom da POAG najčešće nema simptome ili izaziva potpuno nespecifične, potrebna je redovita kontrola kod



osoba iznad 40 godina kako bi se bolest pravovremeno dijagnosticirala, osobito u osoba s povećanim rizikom (Tablica 1). Kada govorimo o primarnom glaukomu zatvorenog kuta, javlja se patološko stanje kod kojeg dolazi do zatvaranja iridokornealnog kuta, a što za posljedicu ima nemogućnost otjecanja očne vodice. Najčešće se javlja kod osoba s anatomske predisponiranim očima (hipermetropi, velika leća) kod kojih šarenica fizički zatvara iridokornealni kut.

Razlikujemo akutni i kronični glaukom zatvorenog kuta. Akutni glaukom zatvorenog kuta hitno je stanje, a razlikujemo dva mehanizma nastanka: 1) mehanizam pupilarnog bloka i 2) mehanizam plato irisa. IOT kod akutnog glaukoma zatvorenog kuta izrazito je povišen (>50 mmHg) što zahtjeva akutno kirurško i medikamentozno liječenje osmotskim lijekovima, kao i topičku primjenu antiglaukopskih lijekova. Kod kroničnog glaukoma zatvorenog kuta IOT je trajno povišen, a iridokornealni kut nije u potpunosti okludiran.(1,3,23,24,25)

Tablica 1. Čimbenici rizika za nastanak primarnog glaukoma otvorenog kuta (24)

ČIMBENICI RIZIKA ZA POAG	
Očni tlak	što je očni tlak viši, veći je rizik nastanka glaukoma
Dob	incidencija POAG značajno raste nakon 40. godine života
Rasa	češće, ranije i težeg je oblika u crne rase
Obiteljska anamneza	postoji genetska predispozicija za POAG, više od trećine pacijenata ima srodnike s istom bolešću a djeca oboljelog roditelja imaju dva puta veći rizik oboljevanja nego opća populacija
Debljina rožnice	što je rožnica tanja, veći je rizik nastanka glaukoma
Miopija	povezana s povećanom incidencijom POAG-a, a miopske oči su podložnije glaukopskom oštećenju vidnog živca

### 1.1.2 Sekundarni glaukom

Sekundarnim glaukomom smatra se bilo koji tip glaukoma, kod kojeg dolazi do povišenja IOT-a zbog poznatog uzroka. Uzrok povišenju tlaka može biti: očna bolest npr. iridociklitis, dislocirana leća, retroletalna fibroplazija, ablacija mrežnice; ekstraokularne bolesti, ozljede, upotreba određenih lijekova (npr. kortikosteroidi) te komplikacije kirurških zahvata na oku. Navedeni uzroci tako mogu dovesti do: pigmentnog glaukoma, kortikosteroidnog glaukoma, upalnog glaukoma, neovaskularnog glaukoma i posttraumatskog glaukoma.(24) Pigmentni glaukom nastaje kad se pigment iz šarenice ljušti u prekomjernoj količini te se taloži u strukturama prednjeg segmenta što dovodi do otežanog otjecanja očne vodice. Kortikosteroidni glaukom ijtrogeni je glaukom, a može se pojaviti 2 do 6 tjedana nakon primjene kortikosteroida, najčešće lokalne primjene. IOT se, najčešće, nakon ukidanja kortikosteroidne terapije postepeno snižava. Upalni glaukom nastaje nakon preboljenog uveitisa, naime kao komplikacija uveitisa može nastati sekundarni glaukom otvorenog i zatvorenog kuta. Zbog taloženja upalnih stanica u trabekulumu dolazi do otežanog otjecanja očne vodice te nastaje sekundarni glaukom otvorenog kuta. Ukoliko nakon upale zbog upalnih stanica dođe do stvaranja priraslica u kutu prednje očne sobice ili između korijena šarenice i rožnice, što za rezultat ima potpunu opstrukciju otjecanja očne vodice, tada govorimo o sekundarnom glaukomu zatvorenog kuta. Za razliku od primarnog glaukoma, sekundarni se glaukom najčešće javlja unilateralno. Pseudoesfolijativni glaukom je sekundarni glaukom otvorenog kuta, koji nastaje kada, zbog taloženja fibrilarnog materijala unutar trabekuluma, dolazi do opstrukcije otjecanja očne vodice. Glavna karakteristika ovog tipa poremećaja je velika dnevna fluktuacija IOT-a, te slabiji odgovor na terapiju zbog čega je prognoza općenito lošija(3–5,23,24)

### 1.1.3 Kongenitalni glaukom

Kongenitalni glaukom rijetko je patološko stanje kod novorođenčadi kod kojih tijekom embriogeneze nije došlo do potpunog razvoja trabekularne mreže i to zbog aplazije Schlemova kanala ili zaostajanjem mezodermalnih elemenata uslijed čega dolazi do povišenja IOT-a tj. do glaukoma zbog otežanog otjecanja očne vodice. Izrazito je jak monogenetički utjecaj.

Kongenitalni glaukom zahvaća 1-5% svih glaukopskih pacijenata, a istraživanja na području Europe ukazuju na incidenciju od 1/18000 novorođenčadi. Nasljeđuje se recesivno, najčešće s promjenjivom penetracijom ili sporadično. Karakteristični znaci su: megalokorneja, bufotalmus, a tipičan trijas simptoma čine epifora, fotofobija i blefarospazam. (4,24,25,27,28)

### 1.2 Pseudoeksfolijativni sindrom

Pseudoeksfolijativni sindrom patološki je poremećaj kod kojeg dolazi do poremećaja u sintezi glikoziaminoglikana što za posljedicu ima nakupljanje fibrilarnog materijala u prednjem segmentu oka. Taloženje fibrilarnog materijala može dovesti do odumiranja endotelnih stanica i dekompenzacije rožnice, atrofije pupilarnog ruba i slabe midrijaze, subluksacije i dislokacije leće te do glaukoma. Zbog česte greške u literaturama, jako je bitno razlikovati pseudoeksfolijativni sindrom od pseudoeksfolijativnog glaukoma.

### 1.3 Katarakta

Katarakta je patološko stanje kod kojeg dolazi do smanjenja prozirnosti leće. Poznato je da danas u svijetu više od 95 miliona ljudi ima kataraktu te da ona predstavlja vodeći uzrok sljepoće u „zemljama u razvitku“.(6) Najčešći tip katarakte je senilna katarakta. Glavni uzrok nastanka senilne katarakte je kristalin, proteini leće, koji se tijekom života nadomještaju novima, no stariji proteini se ne gube iz leće, već se talože. Taloženje kristalina dovodi do stvaranja agregata visoko molekularne težine što za posljedicu ima stvaranje katarakte. U zavisnosti o lokalizacija zamućenje razlikujemo tri tipa senilne katarakte: nuklearni, kortikalni i stražnji supkapsularni tip. (22,24,25) Glavna karakteristika nuklearne katarakte jest skleroza i promjena boja nukleusa leće, u početku žuta boja kasnije smeđa boja. Kortikalna katarakta nastaje kao posljedica narušenog integriteta membrane stanice što dovodi do gubitka esencijalnih metabolita, pojačane oksidacije i stvaranja agregata. Za razliku od dviju prethodno navedenih, stražnja supkapsularna katarakta češće se javlja u nešto mlađoj dobi. Do zamućenja dolazi u površinskom korteksu ispred stražnje kapsule(24). Osim senilne katarakte u kliničkoj praksi nalazimo još: kongenitalnu, konatalnu, medikamentoznu, traumatsku, metaboličku i kompliciranu kataraktu. Medikamentozna katarakta se javlja kao posljedica uzimanja lijekova kao što su kortikosteroidi, fenotiazini, alopurinol. Incidencija zamućenja leće kod uzimanja ovih lijekova najviše ovisi o dozi i trajanju liječenja. Traumatska katarakta je najčešći uzrok katarakte u mlađoj životnoj dobi, može biti uzrokovana mehaničkom traumom (kontuzija) ili fizikalnom traumom (ionizirajuće, infracrveno i UV zračenje). Metabolička katarakta uzrokovana je različitim komorbiditetima pacijenata npr. dijabetes melitus, miotonična distrofija,

hiopkalcemija, galaktozemija. Komplikirana katarakta nastaje kao posljedica neke druge primarne očne bolesti npr. kronični uveitis, visoka miopija, atrofija šarenice.(7,8,22,24)

### 1.3.1 Liječenje katarakte

S obzirom na veliku prevalenciju pacijenata s kataraktom razumljivo je kako je upravo operacija katarakte danas najizvođeniji kirurški zahvat.(6) U ovom trenutku vrše se mnoga istraživanja vezana uz medikamentozno liječenje katarakte, no još uvijek smo bez odgovarajućeg lijeka koji bi usporio ili zaustavio proces stvaranja katarakte. Kirurško liječenje katarakte poznato je još iz doba Babilonaca, iz čijeg vremena postoji zapis u „*Hamurabijevu zakoniku*“ u kojem se spominju operacije na oku.(25) U današnje vrijeme odlazak na operaciju katarakte, najčešće, je elektivnog tipa kao rješenje problema slabijeg vida. Objektivne medicinske indikacije su izrazito rijetke, a uključuju stanja vezana uz fakomorfni i fakolitički glaukom. Dvije su osnovne kirurške tehnike: intrakapsularna (uklanja se leća s kapsulom) i ekstrakapsularna (uklanja se leća, a kapsula ostaje na svom mjestu), nakon kojih uvijek, kada je moguće, slijedi implantacija umjetne leće. Zlatni standard u operaciji katarakte danas predstavlja fakoemulzifikacija, metoda ekstrakapsularne ekstrakcije leće pomoću ultrazvuka.(24).Klinički konsenzus je da je fakoemulzifikacija manje invazivna, ima manje komplikacija i skraćeno je vrijeme oporavka od ostalih tehnika. Ovu tezu potvrdili su Minassian i Rosen u svom istraživanju. (9)

### 1.3.2 Komplikacije kirurškog liječenja katarakte

Razvitkom tehnologije korištene u operacijama katarakte, kao i unapređenjem tehnike operiranja incidencija komplikacija se smanjila na minimum, ali komplikacije svejedno postoje. Razlikujemo intraoperativne i postoperativne komplikacije.

Kao intraoperativna komplikacija najčešće se javljaju: ruptura stražnje kapsule, dislokacija lećnih fragmenata, prolaps irisa. Ruptura stražnje kapsule opasna je komplikacija jer može bit udružena sa prolapsom staklovine prema naprijed što može dovesti do dodatnih komplikacija kao što su uveitis, sekundarni glaukom, povučena zjenica, ali i do razvoja ablacije mrežnice i endoftalmitisa.(24) Dislokacija lećnih fragmenata, označuje komplikaciju do koje dolazi kad ostatni dijelovi leće „propadnu“ u staklovinu. Ova komplikacija puno je češća u operacijama tehnikom fakoemulzifikacije. Ukoliko je fragment manji od 25% ukupne površine leće, dodatni zahvati nisu potrebni, a ako je fragment veći od 25% ukupne površine leće potrebna je dodatna operacija uklanjanja ostalih fragmenata. Prolaps irisa nerijetka je intraoperativna komplikacija. Najčešće se pojavljuje kroz glavni rez tijekom hidrodisekcije, a često je udružena s floppy-iris sindromom. Kao komplikacija prolapsa irisa može se javiti astigmatizam, kronični uveitis, cistoidni makularni edem i endoftalmitis.(10) Postoperativne komplikacije operacije katarakte dijelimo na rane i kasne komplikacije. U rane postoperativne komplikacije spadaju: prugasta keratopatija, akutni bakterijski endoftalmitis, postoperativna hifema, plitka prednja sobica, edem rožnice, cistoidni makularni edem. Prugasta keratopatija je karakterizirana edemom rožnice i naborima Descemet membrane. Najčešće je uzrokovana ijatrogeno, oštećenjem endotela rožnice nekim od instrumenata. Liječenje u većini slučajeva nije potrebno, jer se spontano povuče. Akutni bakterijski endoftalmitis izrazito je teška

komplikacija, incidencija joj je 1:1000, a unatoč brzom počeku liječenja 50% slučajeva završi sljepoćom.(22). Najčešći uzročnici su *S. aureus*, *S. epidermidis*, *Pseudomonas sp.*, *Proteus sp.*. U većini slučajeva izvor infekcije nije poznat, ali smatra se da je najčešće izvor infekcije sam pacijent tj. njegova bakterijska flora na kapcima, konjuktivi i odvodnim kanalićima. Klinička slika varira, a kao najteži simptomi javlja se: bol, gubitak vidne oštine, hemoza oka, edem kapka, hipopion. Terapija je što ranije otkrivanje uzročnika, te što brža primjena antibiotičkih lijekova topički, a po potrebi intravitrealno. Postoperativna hifema javlja kada se prednja očna sobica napuni krvlju, najčešće tri do sedam dana nakon operacije. Razlog tome je stvaranje novih krvnih žila na mjesto incizije, koje onda zbog loših šavova ili traume okolnih tkiva počinju krvariti. Edem rožnice može se pojaviti kao komplikacija operacije katarakte, a uzrokovan je bilo kakvom operativnom dekompresijom. Jedan od prediktivnih čimbenika za nastajanje edema je niski broj endotelnih stanica rožnice, stoga se danas rutinski prije svake operacije spekularnim mikroskopom pregleda stanje endotela. Cistoidni makularni edem komplikacije je operacije katarakte koja za posljedicu ima gubitak vidne oštine. Uzrok se najčešće povezuje s postoperativnom upalom kod koje dolazi do oslobađanja medijatora upale što dovodi do nakupljanja tekućine u području makule.(11,25)

Kao najučestalije kasne komplikacije operacije katarakte u stručnim literaturama navode se: sekundarno замуćenje stražnje kapsule, nepravilan položaj intraokularne leće, dekompenzacija rožnice, ablacija retine, „sunset sindrom“ i kronični endoftalmitis. Sekundarno замуćenje stražnje kapsule najučestalija je kasna komplikacija operacije katarakte te se javlja u 50% operiranih. Razlikujemo 2 tipa замуćenja: kapsularna fibroza i „Elsching pearls“. Najčešći uzrok nastanka sekundarnog замуćenja je proliferacija epitelnih stanica ostataka leće na

stražnjoj stijenci kapsule. Nepravilan položaj intraokularne leće izrazito je rijetka komplikacija no može dovesti do razvoja astigmatizma ili do pojave halo-a, svjetlosnih prstena i monookularne diplopije. "Sunset sindrom" rijetka je komplikacija koja se može pojaviti i godinama nakon implantacije leće. Sindrom nastaje kad se implantirana intraokularna leće premjesti u staklovinu. Kronični endoftalmitis razvija se kad organizmi niske virulencije ostanu unutar kapsule. Najčešće uzročnici su *Propioni bacterium* i *S. epidermidis*.(9,10,12,22,24,25,26)

## 2. Svrha rada

Glavni cilj rada bio je istražiti incidenciju komplikacija operacija katarakte u glaukomskih pacijenata operiranih na Klinici za oftalmologiju, KBC Rijeka u periodu od 1. siječnja do 1. lipnja 2019. godine te utvrditi postoji li povezanost između ta dva entiteta. Također, istražiti utječe li dob ili spol na incidenciju glaukoma te koje su najčešće komplikacije operacije katarakte u pacijenata s glaukomom kao i u onih bez glaukoma.

## 3. Ispitanici

Retrospektivnim istraživanjem analiziran je sveukupni broj pacijenata operiranih od katarakte na Klinici za oftalmologiju KBC rijeka u razdoblju od 1. siječnja 2019. godine do 1. lipnja 2019. godine. Od medicinske dokumentacije analizirani su: preoperativni nalazi, intraoperativni nalazi te nalazi postoperativnih kontrola. Iz navedene dokumentacije analizirani su slijedeći podatci: demografske osobine bolesnika, prisutnost glaukoma te kojeg tipa



glaukoma, prisutnost od PEX-a, vrsta operacije katarakte, intraoperativne komplikacije, komplikacija nakon operacije te tip komplikacija. Korišteni podaci prikupljeni su iz Baze podataka Klinike za oftalmologiju KBC Rijeka. Ukupno je analizirano 670 pacijenata, od čega njih 110 (16,4%) boluje od nekog od tipova glaukoma.

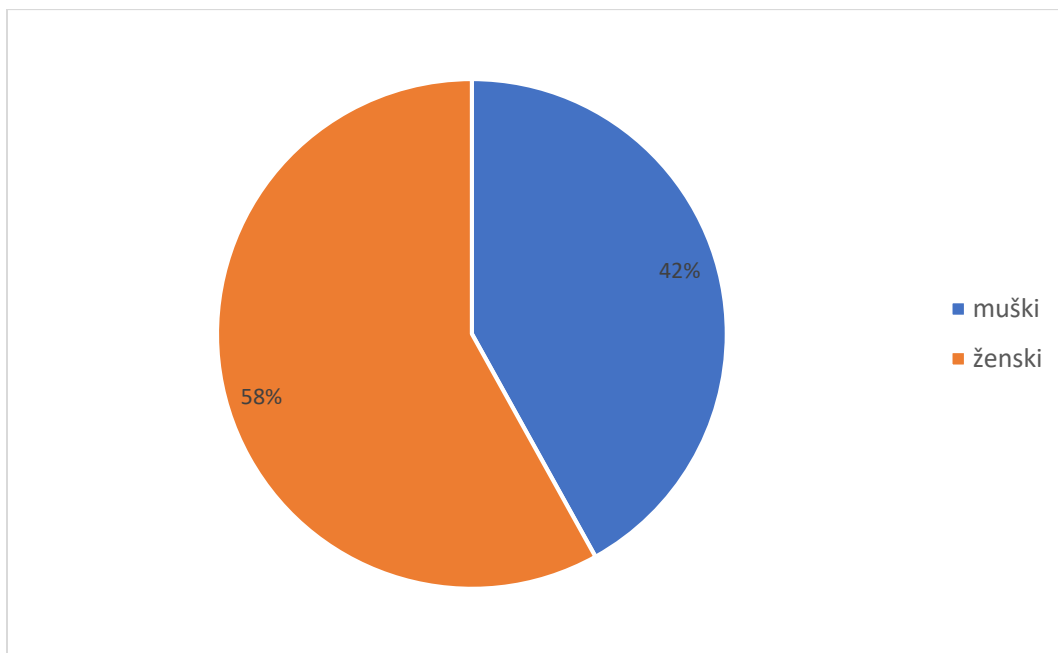
#### 4. Postupci

Za prikupljanje i obradu podataka korišten je računalni program Microsoft Excell, statistička analiza izrađena je pomoću programskog alata IBM SPSS Statistics, inačica 25 (2018), a grafički prikazi pomoću programskog alata Microsoft Office Excel, inačica 2016. Za usporedbu dviju istraživanih skupina te analizu statističke značajnosti korišten je hi-kvadrat test . Statistička značajnost smatrala se za vrijednosti  $P < 0,05$ .

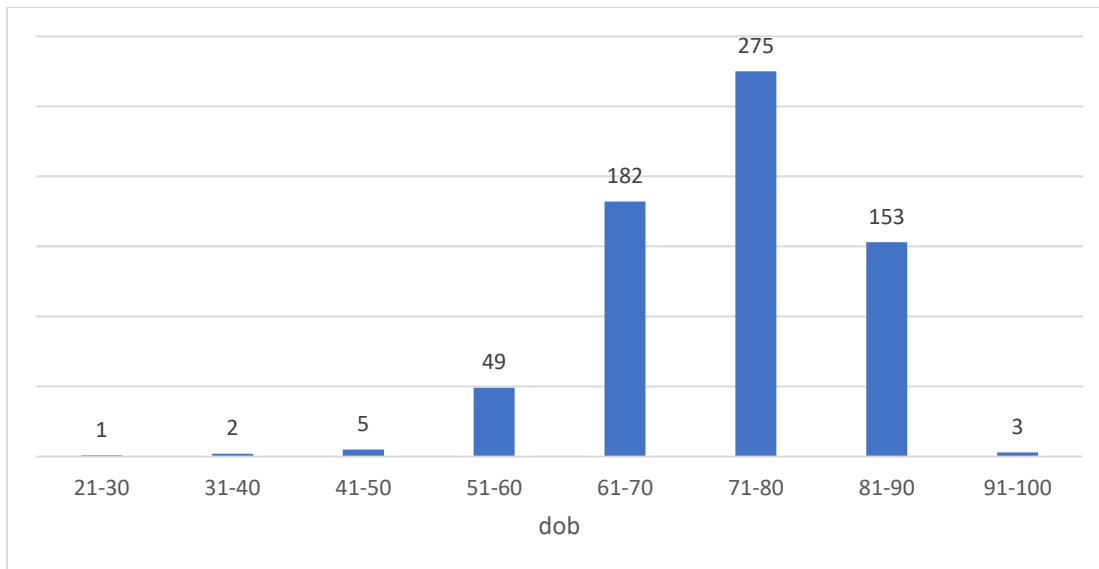
#### 5. Rezultati

U razdoblju od 1. siječnja do 1. lipnja 2019. godine operaciji katarakte bilo je podvrgnuto ukupno 670 pacijenata, od kojih 389 (58,1%) žena te 281 (41,9%) muškaraca(slika 1.). Ukupno je 613 (91,5%) osoba starijih od 60 godina(slika 2.), a 103 pacijenta(16,8%) starijih od 60 godina boluje od nekog od tipa glaukoma. Od ukupno 670 pacijenata njih 110 (16,4%) ima glaukom. Unutar skupine pacijenata oboljelih od glaukoma najveću incidenciju ima primarni glaukom otvorenog kuta (n=91) (82,7%), zatim primarni glaukom zatvorenog kuta (n=12) (10,9%) te sekundarni glaukom (n=7)(6,4%)(slika 3). Od ukupno 560 osoba koje ne boluju od glaukoma,

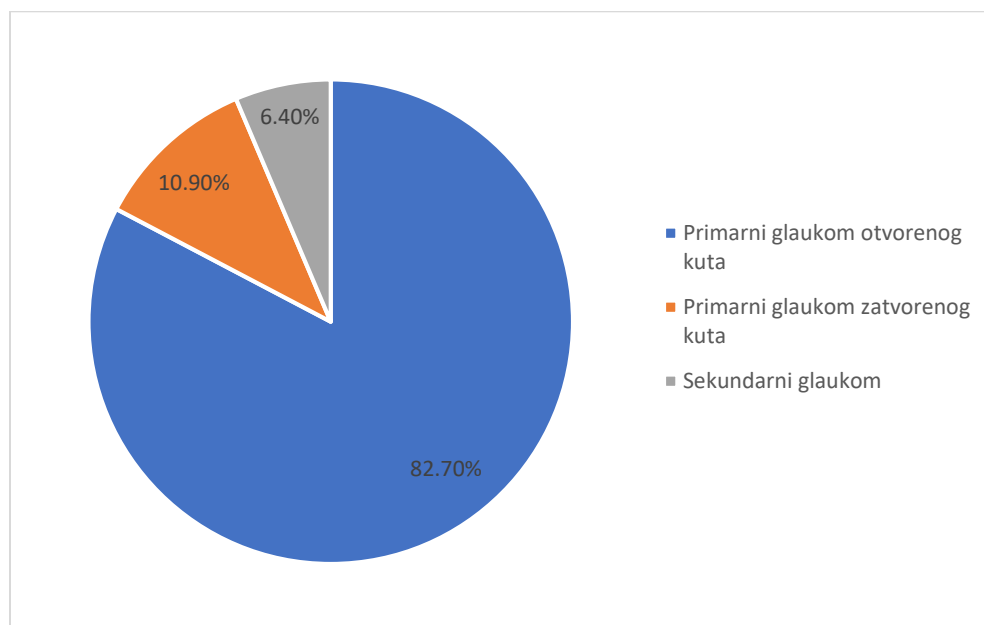
komplikacije su se javile kod 237 pacijenata (42,3%)(slika 4.), od toga 18 slučaja intraoperativnih komplikacija te 233 slučaja postoperativnih komplikacija. Kod glaukomskih pacijenata komplikacije operacije katarakte javile su se kod 76 pacijenata (69,1%)(slika 5.), od toga 19 slučajeva intraoperativnih komplikacija te 73 slučaja postoperativnih komplikacija. Kao zasebna skupina uzeti su pacijenti koji boluju od PEX-a, od ukupno 48 pacijenata, komplikacije su se javile u 35 pacijenata (72,9%)(slika 6.), od čega je 9 slučajeva intraoperativnih komplikacija te 34 slučaja postoperativnih komplikacija.



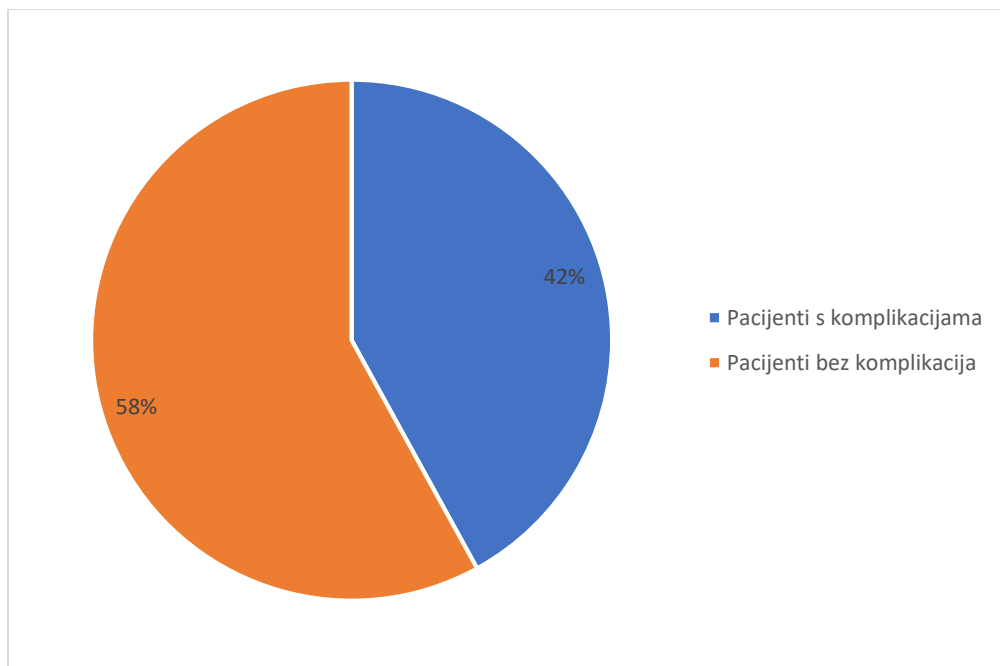
Slika 1. Udio pacijenata prema spolu



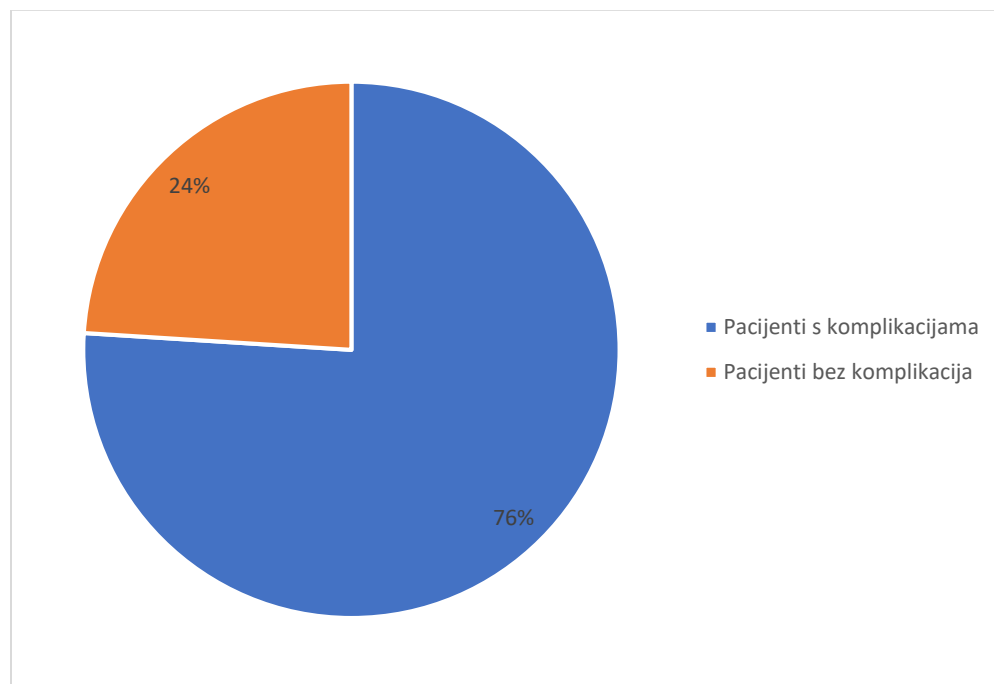
Slika 2. Udio pacijenata prema dobnim skupinama



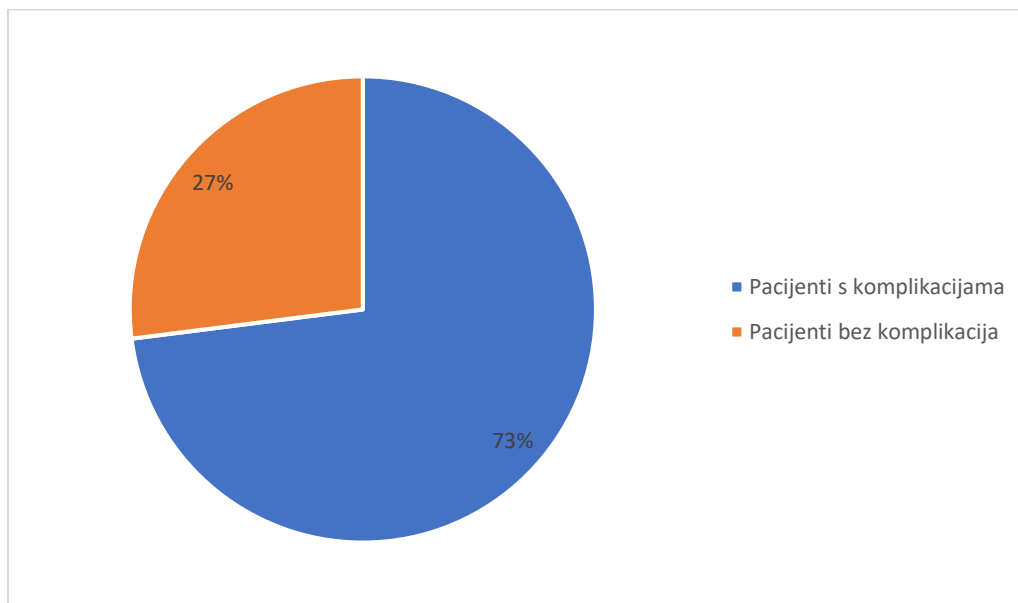
Slika 3. Udio pojedinog tipa glaukoma



Slika 4. Pojava komplikacija u pacijenata bez glaukoma



Slika 5. Pojava komplikacija u pacijenata s glaukomom



Slika 6. Pojava komplikacija u pacijenata s PEX-om

Ispitana je i korelacija između određenih karakteristika naših pacijenata. S obzirom na spol pacijenata nije utvrđena statistički značajna razlika u incidenciji glaukoma između žena (55,5 %) i muškaraca (45,5 %) ( $\chi^2 = 0,367$ ,  $df = 1$ ,  $p > 0,05$ ). Incidencija komplikacija operacija katarakte u glaukopskih pacijenata iznosi 69,1% (n=76). Usporedbom dviju istraživanih skupina, pacijenti s glaukomom i pacijenti bez glaukoma, dobivena je statistički značajna razlika u pojavi komplikacija između skupine pacijenata s glaukomom (69,1 %) i skupine pacijenata koji nisu imali glaukom (42,3 %) ( $\chi^2 = 25,404$ ,  $df = 1$ ,  $p < 0,01$ ). Analizom postoperativnih komplikacija, od ukupno 306 slučajeva komplikacija kao najčešća postoperativna komplikacija pojavila se keratopatija (n=227) što čini udio od 74,2%. Analizom dviju istraživanih skupina, nije dobivena

statistički značajna razlika u pojavi keratopatije kao najčešće postoperativne komplikacije između skupine pacijenata s glaukomom (38,2 %) i skupine pacijenata bez glaukoma (33,0 %) ( $\chi^2 = 1,087$ ,  $df = 1$ ,  $p > 0,05$ ). Analizom intraoperativnih komplikacija, od ukupno 37 slučajeva komplikacija kao najčešća komplikacija pojavio se prolaps irisa ( $n=12$ ) što čini udio od 32,4%. Analizom dviju istraživanih skupina, dobivena je statistički značajna razlika u pojavi prolapsa irisa kao najčešće intraoperativne komplikacije između skupine pacijenata s glaukomom (5,5%) i skupine pacijenata bez glaukoma (1,05%) ( $\chi^2 = 10,0419$ ,  $df = 1$ ,  $p < 0,01$ ).

## 6. Rasprava

Operacija katarakte kao najizvođeniji kirurški zahvat predmet je mnogih istraživanja. Posebnu skupinu pacijenata zauzimaju pacijenti s kataraktom i glaukomom, kod kojih je operacija mnogo rizičnija. Iako danas postoje mnoga istraživanja vezana uz utjecaj IOT-a na samo izvođenje operacije katarakte, vrlo je malo recentnih istraživanja koja su proučavala kompletan ishod operacija katarakte u glaukopskih pacijenata. Cilj ovog diplomskog rada bio je istražiti incidenciju komplikacija operacija katarakte u glaukopskih pacijenata operiranih na Klinici za oftalmologiju KBC Rijeka. Iako su u meta-analizi Vajaranant I sur. došli do zaključka da je statistički značajnija incidencija glaukoma kod ženskog spola, u našem istraživanju nismo dobili statističku razliku incidencije glaukoma između muškaraca i žena.(13). Prosječna dob naših ispitanika bila je 73godine, a ukupno 91,5% svih operiranih pacijenata spada u skupinu starijih od 60 godina. Ovakvi podaci o starosti pacijenata podudaraju se sa svjetskim prosjekom.(14,15). Mioza, plitka prednja sobica, tvrda leća, male hiperopične oči, sve su ovo potencijalne

karakteristike osobe s glaukomom, stoga, iako nema mnogo radova na temu komplikacija operacije katarakte u glaukopskih pacijenata iz kliničke prakse jasno je da glaukom predstavlja povećan rizik za razvoj komplikacija. Najrecentnije istraživanje koje povezuje glaukom kao rizični faktor za operaciju katarakte, proveli su Turalba i sur., koji su proveli istraživanje na ukupno 4914 pacijenata, te došli do statistički značajne razlike u pojavi intraoperativnih i postoperativnih komplikacija između glaukopskih pacijenata i neglaukopskih pacijenata. Ovakvi rezultati podudaraju se s rezultatima našeg istraživanja, gdje dobivena statistički značajna razlika u pojavnosti komplikacija između dviju istraživanih skupina ( $\chi^2 = 25,404$ ,  $df = 1$ ,  $p < 0,01$ ). (16,17).

Pregledom stručne literature kao poseban rizični faktor za operaciju katarakte javljao se PEX sindrom, kao glavni razlog navodi se slabljenje zonularnih vlakna, te slaba dilatacija zjenice. Prema jednoj od studija Shingletona i suradnika provedenoj na 773 pacijenta, dokazana je statistički značajna razlika u pojavnosti komplikacija u pacijenata s PEX sindrom nasuprot pacijenata bez PEX sindroma. Rezultati u Shingletonovom istraživanju podudaraju se s rezultatima dobivenim u ovom diplomskom radu. Nasuprot ovim istraživanjima, studija Hymas-a i suradnika provedena na 1541 pacijentu, ukazuje na to da ne postoji statistički značajna razlika u pojavi komplikacija između pacijenata sa PEX-om i pacijenata bez PEX-a. Incidencija komplikacija: pacijenti sa PEX-om 5,8%, a u pacijenta bez PEX-a 4%. Upravo ovakva diskrepancija u rezultatima jasno ukazuje na potrebu za daljnjim istraživanjem na ovu temu.

(18–20)

## 7. Zaključak

Operacija katarakte, u današnje vrijeme, predstavlja najizvedeniji kirurški zahvat na svijetu. Kao takva predmet je mnogih istraživanja s ciljem smanjenja broja komplikacija. Jedan od mnogih rizičnih faktora za razvitak komplikacija operacije katarakte je i glaukom. Istraživanje koje je provedeno na 670 pacijenata operiranih na Klinici za oftalmologiju KBC Rijeka, pokazalo je da ne postoje značajne razlike u incidenciji glaukoma između muškog i ženskog spola. Incidencija glaukoma u pacijenata s kataraktom je 16,8% što se podudara sa incidencijom u ostatku populacije svijeta.(21) Incidencija komplikacija operacija katarakte u glaukopskih pacijenata iznosi 69,1% (n=76). Statističkom analizom podataka o komplikacijama operacije katarakte i uspoređivanjem dviju grupa, pacijenti s glaukomom i pacijenti bez glaukoma, možemo zaključiti da su komplikacije operacije katarakte, statistički značajno, češće u pacijenata s glaukomom nego u pacijenata bez glaukoma. Ograničenje ove studije predstavlja ne analiziranje potencijalnih drugih komorbiditeta u pacijenata s glaukomom, koji bi potencijalno mogli utjecati na pojavu komplikacija operacije katarakte, kao i ne analiziranje utjecaja operatera na ishod operacije.



## 8. Sažetak

**Uvod/Cilj:** Operacija katarakte danas je najčešće izvođeniji kirurški zahvat na svijetu. Kao jedan od mnogih rizičnih faktora za razvitak komplikacija operacije katarakte je glaukom. Cilj rada bio je istražiti incidenciju komplikacija operacija katarakte u glaukopskih pacijenata operiranih u KBC Rijeka.

**Bolesnici i metode:** Analizirana je medicinska dokumentacija svih pacijenata operiranih od katarakte na Klinici za oftalmologiju KBC Rijeka u razdoblju od 1. siječnja 2019. godine do 1. lipnja 2019. godine. Od medicinske dokumentacije analizirani su: preoperativni nalazi, intraoperativni nalazi te nalazi postoperativnih kontrola. Iz navedene dokumentacije analizirani su slijedeći podatci: demografske osobine bolesnika, prisutnost glaukoma te kojeg tipa glaukoma, prisutnost PEX-a, vrsta operacije katarakte, intraoperativne komplikacije, komplikacija nakon operacije te tip komplikacija.

**Rezultati:** Analizirano je ukupno 670 pacijenata podvrgnutih operaciji katarakte od čega 398 (58,1%) žena i 281 (41,9%) muškaraca. Incidencija komplikacija operacije katarakte u bolesnika s glaukomom iznosi 69,1% (n=76). Statističkom usporedbom dviju grupa, pacijenti s glaukomom i pacijenti bez glaukoma, dobivena je statistički značajna razlika incidencije komplikacija ( $\chi^2 = 25,404$ ,  $df = 1$ ,  $p < 0,01$ ). Kao najčešća intraoperativna komplikacija javio se prolaps irisa (n=12) (32,4%), a kao najčešća postoperativna komplikacija javila se keratopatija (n=227) (74,2%).

**Zaključak:** Incidencija komplikacija operacije katarakte u glaukopskih pacijenata iznosi 69,1%, što je statistički značajno više u usporedbi s incidencijom komplikacija operacija katarakte u pacijenata bez glaukoma.

**Ključne riječi:** katarakta, glaukom, pseudoeksfolijativni sindrom, komplikacije

## 9. Summary

**Introduction:** Cataract surgery is the most commonly performed surgical procedure in the world today. Glaucoma is one of many risk factors for the development of complications in cataract surgery. The aim of this study was to investigate the incidence of complications of cataract surgery in glaucoma patients operated at Clinical hospital Rijeka.

**Patients and methods:** The medical documentation of all cataract surgery patients at the Clinic for ophthalmology, Clinical hospital Rijeka was analyzed in the period from January 1, 2019 to June 1, 2019. From medical documentation analyzed: preoperative findings, intraoperative findings and findings of postoperative control. From the above documentation the following data were analyzed: demographic characteristics of the patient, the presence of glaucoma and glaucoma type, the presence of PEX, the type of cataract operation, intraoperative complications, complications after surgery and type of complications.

**Results:** A total of 670 patients undergoing cataract surgery were analyzed, of which 398 (58.1%) women and 281 (41.9%) men. The incidence of complications of cataract surgery in patients with glaucoma is 69.1% (n = 76). By statistically comparing two groups, patients with glaucoma and patients without glaucoma, a statistically significant difference in the incidence of complications was obtained ( $\chi^2 = 25,404$ ,  $df = 1$ ,  $p < 0,01$ ). As the most common intraoperative complication, prolapse of the iris (n = 12) (32.4%) occurred, and as the most common postoperative complication keratopathy (n = 227) (74.2%) occurred.

**Conclusion:** The incidence of complications of cataract surgery in glaucoma patients is 69.1%, which is statistically significantly higher compared to the incidence of complications of cataract

surgery in patients without glaucoma.

**Key words:** cataract, glaucoma, pseudoexfoliation syndrome, complications

## 10. Literatura

1. Weaver DT. Glaucoma. *Pediatr Clin Ophthalmol A Color Handb.* 2012;390:113–30.
2. Weinreb RN, Aung T, Medeiros FA. The pathophysiology and treatment of glaucoma: A review. *JAMA - J Am Med Assoc.* 2014;311(18):1901–11.
3. Johnson S. Cataract surgery in the glaucoma patient. *Cataract Surg Glaucoma Patient.* 2009;22(1):1–248.
4. Grehn F. New horizons in congenital glaucoma surgery. *Acta Ophthalmol.* 2018;96(1):7–8.
5. Razeghinejad MR, Spaeth GL. 1942137R9.Pdf. 2011;88(1):39–47.
6. Prokofyeva E, Wegener A, Zrenner E. Cataract prevalence and prevention in Europe: A literature review. *Acta Ophthalmol.* 2013;91(5):395–405.
7. Allen D, Vasavada A. Cataract and surgery for cataract - Clinical review. *Bmj.* 2006;333(July):128–32.
8. Hanson LL, Utz VM. Cataracts. *Pract Manag Pediatr Ocul Disord Strabismus A Case-based Approach.* 2016;(June):175–82.
9. D.C. M, P. R, J.K.G. D, A. R, P. D, M. S. Extracapsular cataract extraction compared with small incision surgery by phacoemulsification: A randomised trial. *Br J Ophthalmol* [Internet]. 2001;85(7):822–9. Available from: <http://www.embase.com/search/results?subaction=viewrecord&from=export&id=L32662083%0Ahttp://dx.doi.org/10.1136/bjo.85.7.822>

10. Tint NL, Dhillon AS, Alexander P. Management of intraoperative iris prolapse: Stepwise practical approach. *J Cataract Refract Surg* [Internet]. 2012;38(10):1845–52. Available from: <http://dx.doi.org/10.1016/j.jcrs.2012.08.013>
11. Merlak M, Gržetić-lenac R, Babić MB, Antić IV, Grubešić P, Paravić T. Cystoid macular edema after cataract surgery Cistoidni makularni edem nakon operacije katarakte. *55(2):152–8.*
12. Hashemi H, Khabazkhoob M, Rezvan F, Etemad K, Gilasi H, Asgari S, et al. Complications of Cataract Surgery in Iran: Trend from 2006 to 2010. *Ophthalmic Epidemiol.* 2016;23(1):46–52.
13. Vajaranant TS, Nayak S, Wilensky JT, Joslin CE. Gender and glaucoma: What we know and what we need to know. *Curr Opin Ophthalmol.* 2010;21(2):91–9.
14. Quoc T, Wang JJ, Rochtchina E, Maloof A, Mitchell P. Systemic and ocular comorbidity of cataract surgical patients in a western Sydney public hospital. *Clin Exp Ophthalmol.* 2004;32(4):383–7.
15. Klein BEK, Klein R, Lee KE. Incidence of Age-Related Cataract. 2015;116:219–25.
16. Greenberg PB, Tseng VL, Wu WC, Liu J, Jiang L, Chen CK, et al. Prevalence and predictors of ocular complications associated with cataract surgery in United States veterans. *Ophthalmology.* 2011;118(3):507–14.
17. Turalba A, Payal AR, Gonzalez-Gonzalez LA, Cakiner-Egilmez T, Chomsky AS, Vollman DE, et al. Cataract Surgery Outcomes in Glaucomatous Eyes: Results from the Veterans

- Affairs Ophthalmic Surgery Outcomes Data Project. *Am J Ophthalmol* [Internet]. 2015;160(4):693-701.e1. Available from: <http://dx.doi.org/10.1016/j.ajo.2015.07.020>
18. Shingleton BJ, Crandall AS, Ahmed IIK. Pseudoexfoliation and the cataract surgeon: Preoperative, intraoperative, and postoperative issues related to intraocular pressure, cataract, and intraocular lenses. *J Cataract Refract Surg* [Internet]. 2009;35(6):1101–20. Available from: <http://dx.doi.org/10.1016/j.jcrs.2009.03.011>
  19. Sangal N, Chen TC. Cataract surgery in pseudoexfoliation syndrome. *Semin Ophthalmol*. 2014;29(5–6):403–8.
  20. Akinci A, Batman C, Zilelioglu O. Phacoemulsification in pseudoexfoliation syndrome. *Ophthalmologica*. 2008;222(2):112–6.
  21. Shah M, Law G, Ahmed IIK. Glaucoma and cataract surgery. *Curr Opin Ophthalmol*. 2016;27(1):51–7.
  22. Kanski J. *Clinical ophthalmology*. 4th ed. Oxford: Butterworth-Heinemann; 2000.
  23. Flammer J. *Glaucoma*. 3rd ed. Bern [etc.]: Hogrefe & Huber Publishers; 2006.
  24. Bušić M, Kuzmanović B, Bosnar D. *Seminaria ophthalmologica*. 2nd ed. Osijek: Sveučilište J. J. Strossmayera u Osijeku; 2012.
  25. Čupak K, Gabrić N, Cerovski B. *Oftalmologija*. 5th ed. Zagreb: Nakladni zavod Globus; 2004.

26. Alpar John J M. The Art of Phacoemulsification. 1st ed. Jaypee Brothers Medical Publisher (P) Ltd; 2001.
27. Terminologija i smjernice za glaukom. 4th ed. Savona: Publicomm; 2014.
28. Orgül S, Flammer J. Pharmacotherapy in glaucoma. Göttingen: Huber; 2000.

## 11. Životopis

Tin Šimić rođen je 21.03.1994. godine u Virovitici. Od 2000. god do 2008. god učenik je Osnovne škole Vladimir Nazor Virovitica nakon čega upisuje Prirodoslovno-matematičku gimnaziju Petar Preradović Virovitica. Studij Medicine na Medicinskom fakultetu Sveučilišta u Rijeci upisuje 2012. godine. Tijekom studiranja aktivni je član udruge FOSS, pod čijom organizacijom postaje osnivač i predsjednik organizacijskog odbora 1. i 2. Internacionalnog studentskog kongresa u Rijeci - BRIK 2017 i BRIK 2018. 2015. godine odlazi na studentsku razmjenu u Brazil i Indoneziju gdje obavlja praksu na Odjelu za Anesteziologiju. Za vrijeme studiranja sudjeluje na brojim kongresima aktivno i pasivno. Aktivno se služi engleskim jezikom, a pasivno njemačkim i španjolskim.