

# KLINIČKI TIPOVI, DIJAGNOSTIKA I LIJEČENJE MELANOMA

---

Majnarić, Tea

Master's thesis / Diplomski rad

2019

Degree Grantor / Ustanova koja je dodijelila akademski / stručni stupanj: **University of Rijeka, Faculty of Medicine / Sveučilište u Rijeci, Medicinski fakultet**

Permanent link / Trajna poveznica: <https://um.nsk.hr/um:nbn:hr:184:792984>

Rights / Prava: [In copyright](#) / [Zaštićeno autorskim pravom.](#)

Download date / Datum preuzimanja: **2024-08-26**



Repository / Repozitorij:

[Repository of the University of Rijeka, Faculty of Medicine - FMRI Repository](#)



SVEUČILIŠTE U RIJECI  
MEDICINSKI FAKULTET  
INTEGRIRANI PREDDIPLOMSKI I DIPLOMSKI  
SVEUČILIŠNI STUDIJ MEDICINA

Tea Majnarić

KLINIČKI TIPOVI, DIJAGNOSTIKA I LIJEČENJE MELANOMA

Diplomski rad

Rijeka, 2019.

SVEUČILIŠTE U RIJECI  
MEDICINSKI FAKULTET  
INTEGRIRANI PREDDIPLOMSKI I DIPLOMSKI  
SVEUČILIŠNI STUDIJ MEDICINA

Tea Majnarić

KLINIČKI TIPOVI, DIJAGNOSTIKA I LIJEČENJE MELANOMA

Diplomski rad

Rijeka, 2019.

Mentor rada: Prof.dr.sc. Larisa Prpić Massari, izvanredni profesor

Diplomski rad ocijenjen je dana 24. lipnja 2019. u/na Medicinskom fakultetu Sveučilišta u

Rijeci, pred Povjerenstvom u sastavu:

1. Prof.dr.sc. Marija Kaštelan
2. Prof.dr.sc. Ines Brajac
3. Doc.dr.sc. Ingrid Belac-Lovasić

Rad sadrži 48 stranica, 4 slike, 1 tablicu, 47 literaturnih navoda.

## ZAHVALA

*Zahvaljujem se svojoj mentorici prof.dr.sc. Larisi Prpić Massari na pomoći, strpljenju i uloženom vremenu tijekom izrade ovog diplomskog rada.*

*Posebno se zahvaljujem svojim roditeljima i ostaloj obitelji na podršci koju su mi pružali tijekom studija, te prijateljima i dečku na savjetima i razumijevanju.*

## SADRŽAJ

<b>1. UVOD</b> .....	1
<b>2. SVRHA RADA</b> .....	2
<b>3. KLINIČKI TIPOVI MELANOMA</b> .....	3
<b>3.1. Lentigo maligni melanom</b> .....	3
<b>3.2. Površinsko šireći melanom</b> .....	4
<b>3.3. Nodularni melanom</b> .....	5
<b>3.4. Akrolentiginozni maligni melanom</b> .....	6
<b>3.5. Rjeđi oblici melanoma</b> .....	8
<b>3.5.1. Melanom sluznica</b> .....	8
<b>3.5.2. Amelanotični melanom</b> .....	9
<b>3.5.3. Dezmodoplastični-neurotropni melanom</b> .....	9
<b>3.5.4. Verukozni melanom</b> .....	10
<b>3.5.5. Nevoidni melanom</b> .....	10
<b>3.5.6. Spitzoidni melanom</b> .....	10
<b>4. DIJAGNOSTIKA MELANOMA</b> .....	12
<b>4.1. Klinička dijagnostika melanoma</b> .....	12
<b>4.1.1. Klinička dijagnostika melanoma koristeći ABCDEFG pravilo</b> .....	12
<b>4.2. Dermatoskopija u dijagnostici melanoma</b> .....	13
<b>4.2.1. Metode koje se koriste u dermatoskopskoj evaulaciji lezije</b> .....	13
<b>4.2.2. Tipovi melanoma i mjesta na tijelu gdje je otežana dermatoskopija</b> .....	15
<b>4.3. Patohistološka dijagnostika melanoma</b> .....	16
<b>4.3.1. Načini ekscizijske i incizijske biopsije melanoma</b> .....	16
<b>4.3.2. Patohistološka obilježja melanoma</b> .....	17
<b>4.3.3. Patohistološki prognostički kriteriji za melanom</b> .....	17
<b>4.4. Imunohistokemija u dijagnostici melanoma</b> .....	18
<b>4.5. Limfoscintigrafija i biopsija limfnog čvora stražara</b> .....	19
<b>4.5.1. Princip limfoscintigrafije i biopsije limfnog čvora stražara</b> .....	19
<b>4.5.2. Indikacije za limfoscintigrafiju i biopsiju limfnog čvora stražara</b> .....	20
<b>4.5.3. Način izvođenja biopsije limfnog čvora stražara</b> .....	21
<b>4.6. Radiološka dijagnostika melanoma</b> .....	21
<b>4.6.1. Rentgenska snimanja u dijagnostici melanoma</b> .....	22
<b>4.6.2. Ultrazvuk u dijagnostici melanoma</b> .....	22

4.6.3. MSCT i MR u dijagnostici melanoma .....	23
4.7. PET/CT u dijagnostici melanoma .....	24
4.8. Stupnjevanje melanoma i prognostički čimbenici .....	25
4.8.1. TNM klasifikacija prema prijedlogu Američke udruge za rak .....	25
4.8.2. Stadiji melanoma I – IV .....	27
4.8.3. Prognostički čimbenici vezani uz dob, spol i lokalizaciju .....	27
5. LIJEČENJE MELANOMA .....	28
5.1. Liječenje primarnog melanoma .....	28
5.1.1. Kirurško liječenje primarnog melanoma .....	28
5.1.2. Radioterapija primarnog melanoma .....	29
5.2. Liječenje regionalnih metastaza .....	29
5.2.1. Kirurško liječenje regionalnih metastaza .....	29
5.2.2. Radioterapija regionalnih metastaza .....	30
5.3. Liječenje udaljenih metastaza .....	31
5.3.1. Kirurška terapija udaljenih metastaza .....	31
5.3.2. Radioterapija udaljenih metastaza .....	32
5.3.3. Standardna kemoterapija udaljenih metastaza .....	32
5.3.4. Ciljana terapija udaljenih metastaza .....	34
5.3.5. Imunoterapija udaljenih metastaza .....	35
6. PRAĆENJE OBOLJELIH OD MELANOMA (follow-up) .....	37
7. RASPRAVA .....	38
8. ZAKLJUČCI .....	40
9. SAŽETAK .....	41
10. SUMMARY .....	42
11. LITERATURA .....	43
12. ŽIVOTOPIS .....	48

## POPIS SKRAĆENICA I AKRONIMA

AJCC – Američka udruga za rak (engl. *American Joint Committee on Cancer*)

BCNU – kemoterapeutik, karmustin

BRAF – serin/treonin proteinska kinaza

CCNU – kemoterapeutik, lomustin

C-KIT – protoonkogen, receptor za tirozin-kinazu

CT – kompjutorizirana tomografija (engl. *computed tomography*)

CTLA-4 – inhibicijski receptor na limfocitima T (engl. *cytotoxic T-lymphocyte antigen 4*)

CVD – kemoterapija (cisplatin, dakarbazin, karmustin, tamoksifen)

DeCOG – engl. *German Dermatologic Cooperative Oncology Group*

DNA – deoksiribonukleinska kiselina (engl. *deoxyribonucleic acid*)

DTIC – dakarbazin

ELND – elektivna disekcija limfnog čvora (engl. *Elective Lymph Node Dissection*)

F18 – fluor 18

FDA – Američka agencija za hranu i lijekove (engl. *Food and Drug Administration*)

FDG – fluorodeoksiglukoza (engl. *fluorodeoxyglucose*)

HMB-45 – engl. *human melanoma black-45*

IL-2 – interleukin 2

INF-  $\alpha$  2b – interferon  $\alpha$  2b

Ki67 – nuklearni protein, biljeg proliferacije, koristi se u imunohistokemijskoj analizi

LDH – laktat dehidrogenaza (engl. *lactate dehydrogenase*)

MAPK – mitogenom aktivirana protein-kinaza (engl. *mitogen-activated protein kinase*)

MART-1 – melanosomalni protein, koristi se u imunohistokemijskoj analizi

MEK – kinaza mitogenom aktivirane protein - kinaze



MR – magnetna rezonancija (engl. *magnetic resonance*)

MSCT – višeslojna kompjutorizirana tomografija (engl. *multislice computed tomography*)

MTIC – 5-(3-metil-1-triazenil)imidazol-4-karboksamid

NCCN – Nacionalna sveobuhvatna mreža za rak (engl. *National Comprehensive Cancer Network*)

NK stanice – prirodno ubilačke stanice (engl. *natural killer cells*)

NKI-C3 – protutijelo u imunohistokemijskoj analizi

PD-1 – engl. *programmed cell death 1*

PET/CT – pozitronska emisijska tomografija s kompjutoriziranom tomografijom

RTG – rentgenska pretraga

S100 – protein koji se koristi u imunohistokemijskoj analizi i kao serumski biljeg

SPECT – emisijska kompjutorizirana tomografija jednim fotonom (engl. *single photon emission computed tomography*)

SLN – limfni čvor stražar (engl. *sentinel lymph node*)

SLNB – biopsija limfnog čvora stražara (engl. *sentinel lymph node biopsy*)

Tc99 – tehnecij 99

TNF – engl. *tumor necrosis factor*

TNM – sustav stupnjevanja tumora

UV zračenje – ultraljubičasto zračenje (engl. *ultraviolet radiation*)

UZV – ultrazvuk

## 1. UVOD

Maligni melanom je zloćudni tumor kože i sluznica koji nastaje iz melanocita. Sklon je ranom limfogenom i hematogenom metastaziranju, te je stoga jedan od najopasnijih tumora u čovjeka. Incidencija, kao i stopa mortaliteta melanoma, u posljednja četiri desetljeća znatno se povećavaju u cijelom svijetu pa tako i u Hrvatskoj, te melanom postaje sve značajniji javnozdravstveni problem (1,2). Učestalost melanoma veća je u muškaraca, a iako se najčešće javlja u srednjoj životnoj dobi, sve češći je i u mlađih osoba. U bijelaca je deset puta veći rizik za razvoj ovog malignog tumora u odnosu na osobe crne i žute rase, a posebno velik rizik među bijelcima imaju osobe svijetle puti, svijetle ili crvene kose i plavih očiju (3).

Jedan od najvažnijih čimbenika u etiopatogenezi melanoma je dugotrajno i nekontrolirano izlaganje ultraljubičastom zračenju (4). Tako je najveća incidencija ovog zloćudnog tumora među bijelim stanovništvom Australije i Novog Zelanda koje je izloženo povećanom UV zračenju, zbog ozonskih rupa na tom geografskom području (5). Nastanak opekline od sunca u djetinjstvu i izlaganje umjetnim izvorima UV zračenja značajno povećava rizik za nastanak melanoma tijekom života (4).

Najčešće lokalizacije ovog tumora su leđa u muškaraca i ekstremiteti u žena, što se objašnjava naglim i intenzivnim izlaganjem suncu tijekom ljetnih mjeseci u osoba koje većinu godine nisu izložene suncu (tzv. intermitentno izlaganje). Postojanje velikog broja nevusa, napose kongenitalnih i displastičnih, povećava rizik za razvoj melanoma. Osobe s pozitivnom obiteljskom anamnezom melanoma te jatrogena ili stečena imunosupresija također su važan čimbenik rizika u nastanku melanoma (2,6).

## **2. SVRHA RADA**

Svrha rada je na temelju dostupne literature izučiti i prikazati kliničke tipove melanoma, te načine njegovog otkrivanja i liječenja. Poseban značaj treba dati ranom otkrivanju melanoma na temelju njegove kliničke prezentacije i dermatoskopskih obilježja, budući da je rano otkrivanje melanoma presudno za preživljavanje i povoljan daljnji ishod bolesti.

### 3. KLINIČKI TIPOVI MELANOMA

Melanom je tumor koji se može raznoliko prezentirati i sukladno tome postoji više kliničkih tipova melanoma, odnosno lentigo maligni melanom, površinsko šireći melanom, nodularni melanom, akrolentiginozni maligni melanom i rjeđi oblici melanoma.

#### 3.1. Lentigo maligni melanom

Lentigo maligni melanom (engl. *lentigo maligna melanoma*) je oblik melanoma zastupljen u 5-15% slučajeva melanoma. Javlja se najčešće u osoba starije životne dobi, podjednako u žena i muškaraca. Razvija se na koži oštećenoj sunčevim zračenjem, iz prekanceroze lentigo maligna, koja predstavlja lentigo maligni melanom in situ. Evolucija u invazivni oblik može trajati godinama ili čak nekoliko desetljeća, jer je za njegov razvoj ključan kumulativan učinak ultraljubičastog zračenja. U žena su česte lokalizacije obrazi, a u muškaraca nos i uške, jer su to mjesta kronično izložena suncu. U 10% slučajeva javlja se na ostalim eksponiranim područjima tijela, kao što su ruke i noge (1,2,7).

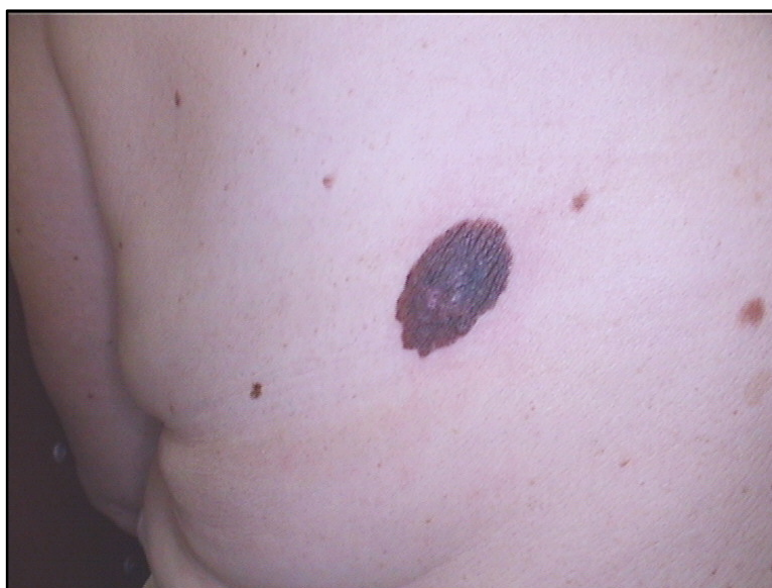Klinički, lentigo maligna se obično razvija kao spororastuća, asimetrična, svijetlosmeđa do crna makula s varijacijom boja i nepravilnim rubovima (5). Maligni melanociti se nalaze u bazalnom sloju epidermisa i šire se prema površini i lateralno. To je horizontalna faza rasta ovog tumora. Budući da obično nastaje na koži ozbiljno oštećenoj suncem, teško se histološki razlikuje lentigo maligna od atipične melanocitne hiperplazije (8,9). Prijelaz iz lentigo maligna u lentigo maligni melanom pojavljuje se u 5-50% slučajeva i karakteriziran je pojavom tamnih infiltriranih promjena, papula ili čvorića unutar postojeće lezije (vertikalna faza rasta) (2).

### 3.2. Površinsko šireći melanom

Površinsko šireći melanom (engl. *superficial spreading melanoma*) čini oko 70% svih melanoma te je predominantni oblik melanoma u bijelaca. Javlja se češće u žena, u dobi od 40. do 50. godine života. U muškaraca je lokaliziran obično na leđima, a u žena na donjim udovima (3,5).

Ovaj oblik melanoma karakterizira spora horizontalna (radijalna) faza rasta u kojoj se maligni melanociti šire po epidermisu i papilarnom dermisu lateralno od središta lezije (8). Stoga on mijenja oblik radijalnim širenjem i regresijom. Nasumična migracija stanica, uz proces regresije, rezultira lezijama s beskrajnom raznolikosti oblika i veličina (3). Ova faza može potrajati od nekoliko mjeseci do nekoliko godina, nakon čega slijedi vertikalna faza rasta u kojoj maligni melanociti rastu prema površini epidermisa i u dublji dermis.

U horizontalnoj fazi rasta površinsko šireći melanom izgleda poput smeđe-crne makule ili blago uzdignutog plaka promjera do 1 cm, nepravilnih, nazubljenih rubova i nejednolične pigmentacije (sl.1.) (8).



**Slika 1. Površinsko šireći melanom**

*Izvor: Prpić Massari L, Klinika za dermatovenerologiju, KBC Rijeka*

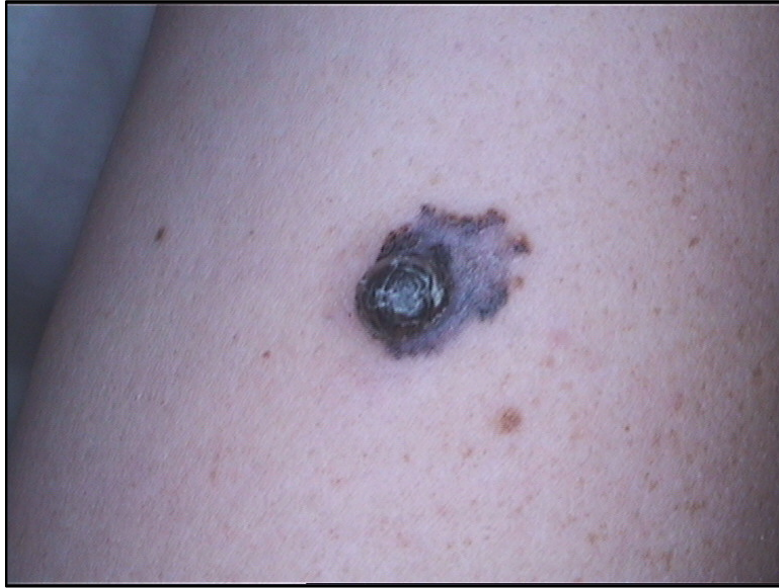U vertikalnoj fazi rasta ovaj tip melanoma je iznad razine kože u obliku papule ili čvora, neravne bradavičaste površine, asimetričan, često ulceriran i promjera obično većeg od 1 cm (1,2,8).

Diferencijalno dijagnostički, ovaj oblik melanoma može podsjećati na displastični nevus, melanoakantotički oblik seboroične keratoze, dobroćudni stečeni nevus ili pigmentirani bazocelularni karcinom (7).

### **3.3. Nodularni melanom**

Nodularni melanom (engl. *nodular melanoma*, NM) je brzo napredujuća neoplazma koja čini oko 15-30% svih melanoma te je po učestalosti drugi po redu oblik melanoma (10). Javlja se češće u muškaraca, najčešće u 5. i 6. desetljeću života. Trup je najčešća lokalizacija, a često se javlja i na glavi i vratu. Nastaje na prethodno nepromijenjenoj koži *de novo* ili iz pigmentnog nevusa (1,3). Ima vrlo agresivno biološko ponašanje i visok metastatski potencijal, čak i u svojim ranim fazama. Kod ovog tipa melanoma, vertikalna faza rasta javlja se rano, nakon vrlo kratke horizontalne faza rasta koja može i izostati, stoga je u vrijeme dijagnoze ove vrste melanoma često već prisutan duboki i ulcerirani tumor. Prognoza nodularnog melanoma je loša, zbog njegovog vrlo brzog i agresivnog rasta u dubinu. (10).

Klinički, nodularni melanom je najčešće tamnosmeđe, crvenosmeđe ili crvenocrne boje, u obliku dobro ograničenog polipa ili čvora. Obično je tamniji od površinsko širećeg melanoma i većinom jednolike pigmentacije. Ponekad je amelanotičan pa nalikuje nevusu boje mesa ili bazocelularnom karcinomu. Često je ulceriran i može krvariti (sl.2.) (2,3,8).



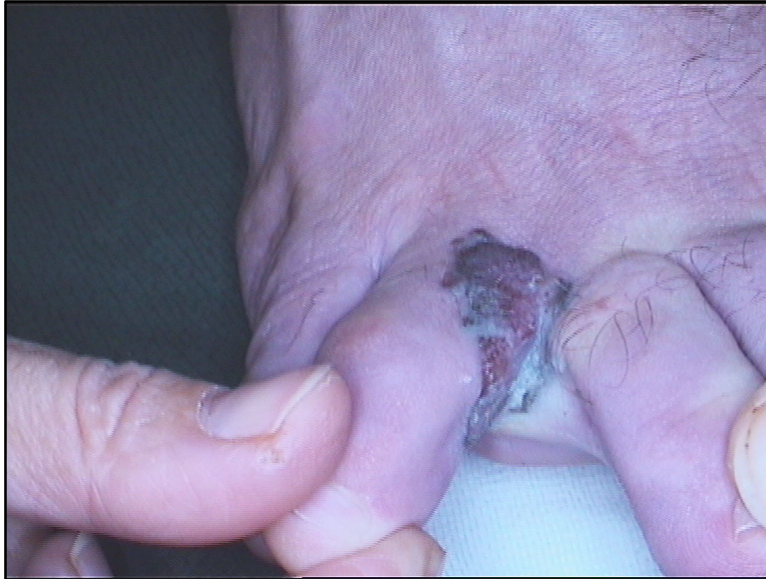**Slika 2. Nodularni melanom**

*Izvor: Prpić Massari L, Klinika za dermatovenerologiju, KBC Rijeka*

Polipoidni melanom je poseban oblik nodularnog melanoma koji se češće pojavljuje u mlađih osoba, na koži trupa, te na sluznicama ezofagusa, gornjeg respiratornog trakta, vagine i rektuma. Ima izrazito agresivan tijek te ga karakterizira brzi rast, često s pojavom ulceracija. Deblji je od klasičnog nodularnog melanoma i brže se javljaju okultne metastaze (1).

#### **3.4. Akrolentiginozni maligni melanom**

Akrolentiginozni maligni melanom (engl. *melanoma malignum acrolentiginosum*) čini oko 5 % svih tipova melanoma u ljudi bijele rase, ali je najčešći tip u Afrikanaca, Azijaca i Hispanaca (30-75%). Najčešće se javlja u dobi između 60. i 70. godine života, češće u muškaraca. Glavna karakteristika akrolentiginoznog malignog melanoma je njegova pojava na neobraslim dijelovima tijela, tj. u predjelu dlanova i tabana, posebice nokata. Razvoj ovog tipa melanoma traje od nekoliko mjeseci do nekoliko godina (sl.3.) (1,11,12).



**Slika 3. Akrolentiginozni maligni melanom**

*Izvor: Prpić Massari L, Klinika za dermatovenerologiju, KBC Rijeka*

Subungvalni tip akrolentiginoznog malignog melanomoma se javlja ispod nokta, najčešće na palcu stopala, gdje nastaje iz matriksa, hiponihija ili paronihija nokta. Klinički se u početku prezentira kao uzdužna smeđa ili crna traka ispod nokta. Javljaju se krvarenje i ulceracija, a u uznapredovalom stadiju prst je otečen i uvećan, što se naziva melanomska paronihija. Pojava pigmentacije na okolnoj koži, odnosno Hutchinsonov znak, klinički potvrđuje akrolentiginozni melanom gotovo u 100% slučajeva. Ovaj tip melanoma je vrlo agresivan i rano metastazira. Najčešće se dijagnosticira u uznapredovalom stadiju i ima lošu prognozu (2,13).

Ako se pojavi izvan nokatne ploče, na koži dlanova i tabana akrolentiginozni melanom je nejednoliko pigmentirana smeđa do crna makula, nepravilnih rubova. Nakon horizontalne faze rasta prelazi u vertikalnu i lezija postaje nodularna, nekad i ulcerirana (5).



### **3.5. Rjeđi oblici melanoma**

U rjeđe oblike melanoma ubrajamo melanom sluznica, amelanotični melanom, dezmoplastični-neurotropni melanom, verukozni melanom, nevoidni melanom i spitzoidni melanom.

#### ***3.5.1. Melanom sluznica***

Melanom sluznica je rijedak oblik melanoma koji nastaje malignom alteracijom melanocita iz bazalnog sloja mnogoslojnog pločastog epitela sluznice. Javlja se uglavnom između 50. i 70. godine života, češće u muškaraca. Za melanome sluznica nije otkrivena povezanost s ultraljubičastim zračenjem. Za razliku od melanoma kože, melanomi sluznica nisu tako rijetki u crne i žute rase. Najčešće lokalizacije su sluznice nosne i usne šupljine, vulve i anorektalne regije. U usnoj šupljini češća sijela su nepce i gingiva gornje čeljusti (2,14).

Klinički, melanom sluznice je nejednoliko pigmentirana tamnosmeđa do plavocrna lezija nejasna ruba. Zbog svog smještaja koji je teško dostupan svakodnevnom nadzoru i slabih ili nespecifičnih simptoma, ovaj tip melanoma obično se kasno dijagnosticira pa je prognoza loša. U osoba tamnije kože česta je prisutnost benignih hiperpigmentiranih područja na sluznici kako usne šupljine tako i genitalno, te se stoga tamna lezija može lakše previdjeti. Također, oko 35% melanoma sluznice je amelanotično, što dodatno otežava kliničku dijagnozu (5,14). Iznimno niskom petogodišnjem preživljenju (10-25%) pridonosi i činjenica da je melanom sluznica agresivniji od melanoma kože, a udaljene metastaze se javljaju rano (2).

### **3.5.2. Amelanotični melanom**

Amelanotični melanom rjeđi je oblik melanoma karakteriziran izostankom pigmentacije. Obično se javlja kao ružičasta papula ili plak, ponekad erodiran ili ulceriran. S obzirom na nedostatak pigmenta, teško se dijagnosticira. Patohistološki gledano, svi tipovi melanoma mogu se klinički prezentirati kao amelanotični melanom, ali najčešće su to dezmoplastični tip melanoma (više od 50%), subungvalni tip melanoma (25%), kutane metastaze melanoma i nodularni melanom (2).

Diferencijalno dijagnostički, amelanotični melanom može sličiti aktiničkoj keratozi ili bazocelularnom karcinomu, kao i piogenom granulomu, dermatofibromu ili planocelularnom karcinomu. Zato je važno posebno obratiti pažnju na nepigmentirane lezije na koži, osobito one koje su prethodno neuspješno liječene lokalnom destruktivnom terapijom (2,14).

### **3.5.3. Dezmoplastični-neurotropni melanom**

Dezmoplastični-neurotropni melanom čini oko 4% svih melanoma te se najčešće javlja u muškaraca između 6. i 7. desetljeća života. Ovaj vrlo invazivan oblik melanoma se može razviti *de novo*, ali i udružen s lentigo malignim melanomom, akrolentiginoznim malignim melanomom ili melanomom sluznice u radijalnoj fazi rasta (1,5).

Prezentira se u obliku makule, plaka ili nodusa boje kože, crvene ili smeđe-crne boje, obično na aktinički oštećenoj koži, a moguća je njegova pojava i na sluznicama. Često je slabe pigmentacije ili amelanotičan pa može sličiti ožiljku, zbog čega se uglavnom kasno dijagnosticira i ima lošu prognozu (5). Imunohistokemijska dijagnostika često je potrebna za razlikovanje dezmoplastičnog melanoma od navedenih lezija. Najkorisniji biljeg je S100 protein, dok su MART-1 i HMB-45 negativni (15). Metastaze u limfne čvorove su rijetke, ali je tumor velikog infiltrativnog potencijala, lokalno agresivan, sa sklonošću recidiviranja nakon ekscizije, kao i perineuralnog širenja (5,16).

#### **3.5.4. Verukozni melanom**

Verukozni melanom rijedak je tip melanoma koji se najčešće javlja na udovima, češće u žena nego u muškaraca (1). Često se smatra varijantom površinsko širećeg melanoma. Karakteriziran je egzofitičnim papilomatoznim rastom, a hiperkeratotični epidermis na površini može sakriti podležeće melanomske stanice koje pokazuju različite stupnjeve staničnog pleomorfizma na dermoepidermalnom granici i ispod nje. Klinički se očituje bradavičastom površinom, jednolikom pigmentacijom te se može lako zamijeniti sa seboroičnom keratozom i drugim benignim epitelnim proliferacijama te planocelularnim karcinomom (15,17).

#### **3.5.5. Nevoidni melanom**

Glavno obilježje nevoidnog melanoma je da klinički i citomorfološki slični složenom ili dermalnom melanocitnom nevasu, a ima biološki potencijal melanoma. Takve lezije su se u prošlosti nazivale „melanom s minimalnom devijacijom“. Nevoidni melanom ima verukozni ili oblik kupolasta nodusa. Patohistološki prisutni pleomorfizam, nezrelost stanica, asimetrija i mitoze ključni su čimbenici u dijagnozi (1,15).

#### **3.5.6. Spitzoidni melanom**

Spitzoidni melanom javlja se rijetko, a morfološki i histološki nalikuju Spitzinom nevasu, benignoj novotvorini. Može nastati unutar prethodnog Spitzinog nevusa ili *de novo*. Klinički se očituje kao simetrična, oštro ograničena, amelanotična ili smeđa do crnoplava papula. Ponekad je prisutna ulceracija ili krusta (2). Patohistološki se Spitzoidni melanom poput Spitzinog nevusa sastoji od epiteloidnih melanocita obilnih citoplazmi, ali kod melanoma stanice pokazuju atipiju, izostanak sazrijevanja i mitotičku aktivnost s dubljim

prodorom u dermis (5). Kod uočene „spitzoidne“ lezije u odraslih prvenstveno treba pomisliti na melanom, dok je kod djece vjerojatnije da se radi o Spitz nevusu (15).

## 4. DIJAGNOSTIKA MELANOMA

Za dijagnozu melanoma, osim kliničkih karakteristika i izgleda same lezije, potrebno je učiniti dermatoskopski pregled, te patohistološku i imunohistokemijsku dijagnostiku. U slučaju sumnje na proširenu bolest rade se, ovisno o indikacijama, dodatne metode dijagnostike kao što su limfoscintigrafija s biopsijom limfnog čvora stražara, radiološka dijagnostika i PET/CT.

### 4.1. Klinička dijagnostika melanoma

Ranije opisana klinička obilježja postavljaju sumnju na pojavu melanoma. Međutim, osim kliničkog pregleda, za jasnije diferenciranje sumnjivih kožnih promjena pomažemo se i ABCDEFG pravilom.

#### 4.1.1. Klinička dijagnostika melanoma koristeći ABCDEFG pravilo

Povećana incidencija i smrtnost od melanoma čine rano prepoznavanje melanoma javnozdravstvenim prioritetom. ABCD pravilo je akronim za način procjene kožnih pigmentiranih lezija i prvi put je uvedeno 1985. godine (18).

Slovo A (engl. *asymmetry*) u ABCD pravilu predstavlja asimetriju, B (engl. *border*) označava rub, C (engl. *color*) boju, a D (engl. *diameter*) promjer. Benigne promjene su obično simetrične, pravilnih i glatkih rubova, jednolike boje, najčešće smeđe i promjera manjeg od 5 mm. Lezija koja je asimetrična, neoštro ograničena od okolne kože, nepravilnih rubova, nejednolike pigmentacije, crne, crvene, plave ili bijele boje ili promjera većeg od 5 mm treba pobuditi sumnju na melanom (1,19).

2004. godine u ABCD pravilo dodano je i slovo E te se pravilo od tada zoveABCDE. E dolazi od engl. riječi *elevation* i predstavlja promjenu lezije u smislu izdizanja iznad razine kože. Ovo je osobito važno za dijagnozu nodularnog melanoma koji je često simetričan, ima

pravilne rubove i jednoliku pigmentaciju, ali se izdiže iznad razine kože. Neki autori dodaju u ovo pravilo i slovo F od engl. riječi *feeling*, koje predstavlja leziju koja svrbi, peče ili boli te slovo G od engl. riječi *growth* koje znači rast lezije (18).

Osim ABCDEFG pravila koristan je i „znak ružnog pačeta“ (engl. *ugly duckling sign*) prema kojem je svaka lezija na koži, koja je različita i izdvaja se od ostalih nevoidnih promjena, sumnjiva. Svaki nevus koji odstupa od dominantnog tipa nevusa kojeg određena osoba ima treba detaljnije pregledati. Ostale promjene koje bi trebale pobuditi sumnju na melanom su znakovi upale, vlaženje, ulceracije ili erozije, stvaranje krasta te krvarenje iz melanocitne lezije (2).

## **4.2. Dermatoskopija u dijagnostici melanoma**

Dermatoskopija je neinvazivna, široko korištena pomoćna dijagnostička metoda koja ima važnu ulogu u kliničkoj i preoperativnoj dijagnostici melanocitnih i nemelanocitnih lezija. Dermatoskop je optički instrument koji omogućuje brzu, *in vivo* procjenu boja i morfoloških struktura u području epidermisa i papilarnog dermisa koje nisu vidljive golim okom (2,9).

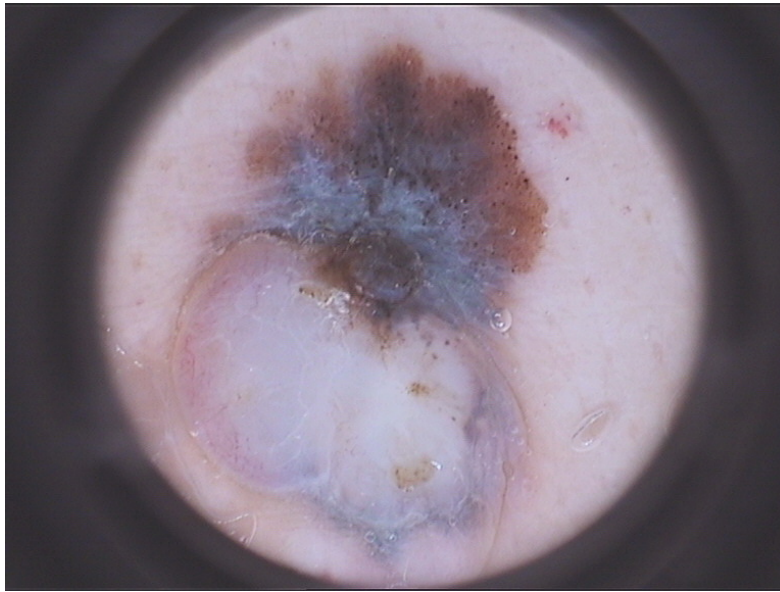
Osim ručnih standardnih dermatoskopa postoje i digitalni dermatoskopi koji imaju ugrađen sustav za fotografiranje s pratećim softverom za snimanje i pohranjivanje slika u računalu. Napredni uređaji imaju sustave fotografiranja cijelog tijela za detaljnu analizu i praćenje kožnih lezija (2).

### **4.2.1. Metode koje se koriste u dermatoskopskoj evaluaciji lezije**

Od metoda koje se tijekom dermatoskopije najčešće koriste su algoritam u dva koraka, analiza uzorka, lista sedam točaka, te Menziesova metoda. Algoritam u dva koraka je metoda dermatoskopije pri čemu se u prvom koraku procjenjuje je li lezija melanocitna ili

nemelanocitna. Melanocitnu promjenu prepoznajemo prema prisutnosti najmanje jedne od tipičnih struktura za takve promjene, a to su pigmentna mreža, točke i globuli, homogena pigmentacija, radijalni tračci i paralelni uzorak. Ako je lezija melanocitna, u drugom koraku određujemo radi li se o dobroćudnoj ili zloćudnoj leziji (2).

Lista sedam točaka boduje dermatoskopske kriterije specifične za melanom, a to su atipična pigmentna mreža, plavobijeli veo, atipični vaskularni uzorak, atipične točke i globule, nepravilni tračci, asimetrična pigmentacija i regresijske strukture (sl.4.) (10).



**Slika 4. Dermatoskopija**

*Izvor: Prpić Massari L, Klinika za dermatovenerologiju, KBC Rijeka*

Svaki od prva tri navedena kriterija, koji se ujedno nazivaju i glavni kriteriji, boduje se sa dva boda, a jedan bod se daje svakom od posljednja četiri kriterija, koji se nazivaju dodatni kriteriji. Lezija koja ukupno ima 3 ili više bodova smatra se dovoljno sumnjivom i ekscizija takve lezije je opravdana. Rjeđe se koriste složenije metode dermatoskopije kao što su analiza uzorka (engl. *pattern analysis*), ABCD metoda, te Menziesova metoda (4,10,20).

#### 4.2.2. Tipovi melanoma i mjesta na tijelu gdje je otežana dermatoskopija

Većina melanoma se vrlo dobro dijagnosticira dermatoskopijom, osim nekih oblika nodularnog melanoma i amelanotičnog melanoma. Budući da je nodularni melanom klinički obično jednolike pigmentacije, okrugao i simetričan, dermatoskopski je asimetrični uzorak manje izražen, rjeđe nalazimo atipičnu pigmentnu mrežu, atipične globule i točke, te područja regresije. Međutim, prisutne su homogena plava pigmentacija, područja mliječno ružičaste ili crne pigmentacije, plavobijeli veo i atipične krvne žile na periferiji lezije uzrokovane angiogenezom. Posljednjih godina Argenziano i suradnici uveli su izraz „plavo-crno pravilo“ (engl. *blue-back rule*), prema kojem istodobna prisutnost plavih i crnih područja, koja zauzimaju najmanje 10% površine lezije, značajno ukazuje na vjerojatnost pigmentiranog nodularnog melanoma (10).

Dermatoskopska dijagnoza amelanotičnog melanoma temelji se na prisutnosti atipičnog polimorfnog vaskularnog uzorka, te mliječno crvenih homogenih područja (10).

Dermatoskopija melanoma na koži lica otežana je zbog specifičnosti građe kože lica s ravnom epidermodermalnom granicom, tankim epidermisom i velikim brojem pilosebacealnih jedinica. Asimetrično pigmentirani otvori folikula, koji se dermatoskopski vide kao sivi krugovi te sive točke i globula u tim otvorima, odnosno krugovi u krugu, predstavljaju početne dermatoskopske kriterije za ranu dijagnozu lentigo malignog melanoma. Te strukture se kasnije razvijaju u granularno-anularni uzorak, koji odgovara finim sivim točkama, globulima i prugama oko folikula (2,10).

Dermatoskopijom benignih pigmentnih lezija na dlanovima i tabanima uočavamo pigmentirane linije u području brazdi, tzv. paralelni uzorak brazdi, dok je kod akralnog melanoma pigmentacija smještena u području grebena tj. paralelni uzorak grebena. Napredni akrolentiginozni melanom gubi svaki odnos s brazdama i grebenima i pokazuje difuznu



pigmentaciju, s crnosmeđim mrljama zbog difuzne i neuredne raspodjele melanocita u epidermisu i dermisu (2,10).

S obzirom na to da su mnoge dermatoskopske strukture u korelaciji s temeljnim patohistološkim promjenama, dermatoskopija se smatra mostom između kliničke i patohistološke dijagnostike (10).

### **4.3. Patohistološka dijagnostika melanoma**

Patohistološka dijagnostika ključna je za postavljanje konačne dijagnoze melanoma. Većina sumnjivih lezija se u cijelosti odmah odstranjuje, iako u specifičnim slučajevima možemo učiniti i incizijsku biopsiju.

#### ***4.3.1. Načini ekscizijske i incizijske biopsije melanoma***

Za patohistološku analizu potrebna je biopsija suspektne promjene u cijelosti, što se naziva ekscizijska biopsija, ili dijela promjene, odnosno incizijska biopsija. Za leziju koja je klinički i dermatoskopski sumnjiva i upućuje na melanom, idealna je uska ekscizijska biopsija koja obuhvaća cijelu širinu lezije sa slobodnim rubovima od nekoliko milimetara (1-3 mm), jer preopsežan rub može poremetiti limfnu drenažu te stvoriti poteškoće u daljnjem postupku identifikacije limfnog čvora stražara (2). Incizijska biopsija izvodi se u slučajevima kada je otežano učiniti eksciziju u cijelosti, kao kod velikih lentigo maligna na licu, akrolentiginoznih melanoma na stopalu ili dlanu te kod nesigurne sumnje na melanom. Kod sumnjivih lezija nokta potrebno je ukloniti nokatnu ploču i učiniti biopsiju matriksa nokta jer melanom nastaje u matriksu (1,21).

#### **4.3.2. Patohistološka obilježja melanoma**

Melanom se u najranijem stadiju, odnosno u stadiju melanoma *in situ*, patohistološki prikazuje povećanim brojem pojedinačnih atipičnih melanocita ili malim skupinama atipičnih melanocita u epidermisu. Atipične stanice za razliku od normalnih stanica imaju hiperkromatske jezgre različitih oblika i veličine s vidljivim jezgicama. Nukleo-citoplazmatski omjer povišen je u korist jezgre, a citoplazme stanica melanoma sadrže međusobno različitu količinu melanina. Stupanj atipije raste s napredovanjem tumora, a također je izraženija u melanoma na aktinički oštećenoj i akralnoj koži. Atipični melanociti s vremenom infiltriraju i više slojeve epidermisa, pojedinačno ili u gnijezdima, što se naziva pagetoidnim širenjem, te se šire i lateralno od središta promjene. Kasnije, atipični melanociti ulaze i u papilarni dermis, kao višestruke pojedinačne stanice ili manja gnijezda (*melanoma microinvasivum*). Melanoma *in situ* i mikroinvazivni melanom predstavljaju melanom u radijalnoj (horizontalnoj) fazi rasta. U pravilu ne metastaziraju. U vertikalnoj (tumorogenoj) fazi rasta melanom ima metastatski potencijal. Neoplastične stanice invadiraju dublji (retikularni) dermis. Atipični melanociti formiraju gnijezda unutar dermisa, veća od onih u epidermisu, s brojnim mitozama unutar stanica. Gnijezda su različito udaljena međusobno, variraju veličinom i oblikom i konfluiraju u žarištima. U dermisu je prisutan limfocitni infiltrat (2,22,23).

#### **4.3.3. Patohistološki prognostički kriteriji za melanom**

Kriteriji koje se navode u patološkom izvješću su debljina tumora prema Breslowu, prisutnost ulceracije, stopa mitozama (mitotički indeks), histološki podtip, stupanj invazije prema Clarku, mikroskopske satelitske lezije, status perifernih i dubokih rubova, neurotropizam, prisutnost regresije, angiolimfatična invazija i limfocitna infiltracija tumora. Ovi

patohistološki kriteriji su važni prognostički čimbenici, imaju vrijednost u praćenju i liječenju bolesnika s melanomom (21).

Brojna istraživanja potvrđuju da su tri histološka obilježja primarnog tumora najvažniji prognostički čimbenici u bolesnika s lokaliziranom bolesti. To su debljina tumora prema Breslowu, prisutnost ili odsutnost mikroskopske ulceracije i stopa mitozu. Debljina tumora prema Breslowu mjeri se od granularnog sloja epidermisa ili baze površinske ulceracije do najdublje smještenih malignih stanica. Mikrosatelitske lezije se ne uključuju u ovo mjerenje, već se komentiraju zasebno. Stopa mitozu je broj dermalnih mitozu na mm<sup>2</sup>. Ulceracija može biti prisutna ili može nedostajati (21).

Veća debljina melanoma po Breslowu, odnosno nazočnost ulceracije ili dermalnih mitozu svrstava bolesnike u višu kategoriju, određuje smjer daljnjeg liječenja i utječe na ishod bolesti (21).

#### **4.4. Imunohistokemija u dijagnostici melanoma**

Imunohistokemijske metode se ne koriste rutinski, već su pomoćno sredstvo, uglavnom za potvrđivanje je li tumor melanocitnog porijekla kada to nije jasno bojenjem hemalaun-eozinom. Najčešće korištena protutijela u analizi melanocitnih lezija su HMB-45, S100 protein, melan A (MART-1), NKI-C3 i Ki67. HMB-45 (engl. *human melanoma black-45*) veže se na glikoprotein u premelanosomima te stoga obilježava stanice melanoma, ali i junkcionalno smještene nevus stanice i fetalne melanocite, a može biti pozitivan i u nekim nemelanomskim neoplazmama. Ne reagira sa zrelim melanocitima. S100 protein i melan A (MART-1) reagiraju sa stanicama melanoma, ali i sa stanicama nevusa. Manje su specifični od HMB-45. S100 protein visoko je senzitivna za melanocitne lezije, ali je pozitivan i u mnogim drugim stanicama porijekla neuroektodermalne cijevi. Melan A je specifičniji, iako može biti pozitivan i u nekim nemelanocitnim tumorima. NKI-C3 reagira s melanocitnim

stanicama, celularnim neurotekomima i makrofagima. Ki67 biljeg je pozitivan u stanicama koje se nalaze u mitozu, a negativan je u fazi mirovanja stanice. Njime se procjenjuje proliferativna aktivnost koja je veća u zloćudnih stanica (2,22).

#### **4.5. Limfoscintigrafija i biopsija limfnog čvora stražara**

Metastaze melanoma u pravilu se prvo javljaju u limfnim čvorovima koji dreniraju područje primarnog melanoma. Elektivna disekcija regionalnih limfnih čvorova (ELND, engl. *Elective Lymph Node Dissection*) se nekad izvodila u svih bolesnika s melanomom srednjeg (debljina tumora 1-4 mm) ili visokog rizika (debljina tumora veća od 4 mm) da bi se spriječilo širenje bolesti. Danas ELND nije opravdana jer u 80% bolesnika s klinički nesuspektnim regionalnim limfnim čvorovima nema limfogenih metastaza, a sam postupak je s druge strane povezan s brojnim komplikacijama kao što je nastanak postoperativnog limfedema, infekcije rane, hematoma i limfnih fistula. Stoga se u bolesnika kod kojih postoji opravdana sumnja na širenje bolesti u limfne čvorove radi limfoscintigrafija i biopsija limfnog čvora stražara (22).

##### **4.5.1. Princip limfoscintigrafije i biopsije limfnog čvora stražara**

Biopsija limfnog čvora stražara (SLNB, engl. *sentinel lymph node biopsy*) temelji se na konceptu da se limfa određenog područja kože drenira u jedan ili više bazena limfnih čvorova, a posebno u jedan (rijetko više) limfni čvor koji se naziva sentinel čvor ili limfni čvor stražar (SLN, engl. *sentinel lymph node*) (22). SLN je prvi limfni čvor na direktnom putu drenaže limfe iz područja primarne lezije do regionalnog limfnog bazena. Ako je SLN negativan, mala je vjerojatnost da su ostali limfni čvorovi zahvaćeni metastazama. Uloga SLNB-e je rano prepoznavanje metastatske bolesti u limfnim čvorovima s ciljem da bi se izbjegla nepotrebna disekcija regionalnih limfnih čvorova, kao i učinilo stupnjevanje bolesti i

predviđanje prognoze (2). Neka istraživanja su pokazala da je status SLN-a najvažniji prognostički čimbenik u bolesnika s melanomom debljine veće od 1 mm (21).

#### ***4.5.2. Indikacije za limfoscintigrafiju i biopsiju limfnog čvora stražara***

Limfoscintigrafija i biopsija limfnog čvora stražara indicirana je u bolesnika s melanomom debljine 1-4 mm bez klinički ili radiološki detektabilnih lokoregionalnih ili udaljenih metastaza. Kod 20% ovih bolesnika prisutne su mikrometastaze u limfnim čvorovima. Rizik se značajno smanjuje kada je debljina tumora manja od 1 mm, a tada je SLNB indicirana ako su prisutni dodatni, prognostički nepovoljni čimbenici kao što su bolesnici mlađi od 40 godina, prisutnost ulceracije, broj mitozu veći ili jednak 1 mitozu na mm<sup>2</sup>, limfokapilarna invazija, invazija retikularnog dermisa ili supkutanog tkiva, pozitivni rubovi bioptata. Drugim riječima, SLNB se također preporučuje kod melanoma debljine od 0,80 mm do 1 mm ako su prisutni drugi nepovoljni prognostički čimbenici, napose ulceracija, jer je rizik prisutnosti okultnih metastaza 10%. Ako je debljina melanoma manja ili jednaka 0,80 mm, a nisu prisutni dodatni čimbenici rizika, SLNB se ne preporučuje. Za melanome debljine veće od 4 mm, SLNB se radi kod klinički negativnih regionalnih limfnih čvorova. Limfoscintigrafija i biopsija limfnog čvora čuvara kontraindicirana je u bolesnika kod kojih je klinički ili radiološki utvrđena regionalna ili udaljena diseminacija bolesti i u bolesnika s lošim zdravstvenim stanjem kod kojih je prisutan rizik od zahvata u općoj anesteziji. U trudnica je kontraindicirana primjena limfotropne plave boje zbog mogućnosti anafilaksije, dok je primjena radiofarmaka dopuštena, ali izloženost zračenju treba svesti na minimum. Također, potreban je oprez u dojilja koje nakon primjene radiofarmaka trebaju prekinuti dojenje na 24 sata (2,21).

#### **4.5.3. Način izvođenja biopsije limfnog čvora stražara**

Biopsija limfnog čvora stražara izvodi se na sljedeći način. Na dan operacijskog zahvata ili dan prije zahvata, pomoću koloidnih čestica obilježenih radionuklidom tehnecijem ( $^{99m}\text{Tc}$ ) izvodi se limfoscintigrafija, metoda koja prikazuje limfne puteve i limfne čvorove. Radiokoloid se aplicira intradermalno, u okolinu tumora ili poslijeoperacijskog ožiljka, od kojih udaljenost ne smije biti veća od 1 cm, te se transportira drenažnim putem i biva fagocitiran makrofagima u sentinel limfnom čvoru. Tamo se koncentrira prije odvođenja u druge regionalne limfne čvorove (2,22). Limfoscintigrafsko snimanje uključuje dinamičko snimanje, statičke snimke i ponekad SPECT-CT snimanje. Lokalizacija SLN na koži obilježava se radioaktivnim biljekom pod gama-kamerom nakon čega slijedi provjera ručnim brojačem radioaktivnosti tj. ručnom gama-sondom i obilježavanje neizbrisivom bojom kao putokaz kirurgu. Ručna gama sonda se koristi i intraoperativno jer omogućuje pronalazak točnog položaja sentinel čvora (*in vivo* mjerenje) te za provjeru resecciranog područja nakon ekscizije sentinel čvora (*ex vivo* mjerenje) (2). Sentinel čvor šalje se na patohistološku analizu gdje se boji hemalaun-eozinom, a koriste se i imunohistokemijske metode (S-100, HMB45). Ukoliko je analizom patologa dokazano postojanje metastaza u SLN, potrebno je učiniti disekciju regionalnih limfnih čvorova. Ako je SLN negativan, disekcija nije potrebna (7,22).

#### **4.6. Radiološka dijagnostika melanoma**

Radiološka dijagnostika melanoma obuhvaća rentgenska snimanja (RTG), ultrazvuk (UZV), višeslojnu kompjutoriziranu tomografiju (MSCT) i magnetnu rezonanciju (MR). Uloga radiološke dijagnostike leži u određivanju proširenosti bolesti, praćenju bolesnika i otkrivanju metastatske bolesti, kao i otkrivanju nekih primarnih nekožnih melanoma (2).

#### **4.6.1. Rentgenska snimanja u dijagnostici melanoma**

Prema NCCN smjernicama (od engl. *National Comprehensive Cancer Network*), kao i AJCC smjernicama (od engl. *American Joint Committee on Cancer*), nakon dijagnoze lokaliziranog primarnog kožnog melanoma stadija I ili II, za asimptomatske pacijente klasična radiološka dijagnostika nije potrebna. U studiji u kojoj je sudjelovalo više od 200 asimptomatskih bolesnika s lokaliziranim melanomima, nakon učinjenog radiograma prsnog koša stvarno pozitivna stopa za metastaze u plućima iznosila je 0%, s lažnom pozitivnom stopom od 7%. Klinički je međutim uvriježeno da se za stadije III i IV, a ponekad i za neke niže stadije u praćenju bolesnika te detekciji plućnih metastaza, koriste rentgenske snimke (5).

#### **4.6.2. Ultrazvuk u dijagnostici melanoma**

Ultrazvučna dijagnostika je jednostavna, učinkovita i neškodljiva dijagnostička metoda korisna za analizu primarnog procesa, utvrđivanje proširenosti bolesti kod stupnja I do III te za kontrolne preglede. Kod primarnog melanoma može nam dati podatke kao što su duljina, širina i dubina melanoma, izgled rubova, stupanj infiltracije, odnosno zahvaćenost kože i potkožnih tkiva, te stupanj vaskularizacije. Melanom je umjereno hipoehogenije strukture u odnosu na ehogenost kože, a malo hiperehogenije u odnosu na potkožno masno tkivo, a ponekad se može prikazati i patološka vaskularizacija tumora (2).

U trećine bolesnika metastaze u limfne čvorove se ultrazvukom mogu otkriti prije nego limfni čvorovi postanu palpabilni. Ultrazvučnom sondom jakosti od 7,5–10 MHz ispituju se putevi limfne drenaže primarnog procesa, regionalni bazeni limfnih čvorova, a također se analizira postoperacijski ožiljak i područje oko tumora radi mogućih satelitskih i prijelaznih metastaza. Limfni čvor zahvaćen metastazama je okrugao, nazubljenih ili lobuliranih rubova, hipoehogenog korteksa nejednolike debljine. Krvne žile takvog čvora

mogu biti anarhičnog izgleda, nepravilne i obodno prikazane. U slučaju suspektnog nalaza radi se citološka punkcija čvora pod kontrolom ultrazvuka (5).

Ultrazvukom analiziramo i ožiljak nakon uklanjanja melanoma. Ako je ožiljak neravnih rubova, inhomogenije i hipoehogenije strukture, nejednolike debljine s infiltracijom supkutanih tkiva, odlučujemo se za patohistološku analizu. Utrazvučni pregled abdomena važan je za analizu proširenosti bolesti, posebno UZV jetre, koja je često sijelo metastaza melanoma (2).

Nakon operacije melanoma, ultrazvučne kontrole limfnih čvorova i postoperativnog ožiljka trebalo bi napraviti svakih 3 do 6 mjeseci kod melanoma visokog stupnja zloćudnosti, a kod nižeg stupnja zloćudnosti svakih godinu dana (2).

#### ***4.6.3. MSCT i MR u dijagnostici melanoma***

MSCT je slikovna radiološka dijagnostička metoda koja omogućuje prikaz tijela u svim ravninama, ali velika doza ionizirajućeg zračenja negativna je strana ove metode. Koristi se za procjenu proširenosti bolesti u bolesnika s III i IV stadijem melanoma ili kod postojanja kliničke indikacije i u nižim stadijima. Posebno je važna za analizu i otkrivanje primarnog melanoma na lokalizacijama kao što su orbita, sinonazalno područje, kralježnica i mozak. Dok je MSCT najosjetljivija dijagnostička metoda za detekciju plućnih metastaza, intraabdominalne i metastaze mekih tkiva bolje se otkrivaju magnetnom rezonancijom, najnaprednijom radiološkom metodom koja dobro diferencira strukturu tkiva bez ionizirajućeg zračenja. MR, kao i MSCT, dobro prikazuje metastaze u mozgu te primarne melanome u orbiti i sinonazalnom području. MR je indicirana kod kliničkih situacija kao što je odlučivanje o operabilnosti metastaza mekih tkiva, kod lokalizacije primarnog melanoma ili metastaza u području glave, vrata ili kralježnice te u slučaju procjenjene potrebe na temelju ultrazvučnog ili MSCT nalaza (2,5).



#### 4.7. PET/CT u dijagnostici melanoma

PET/CT je dijagnostička metoda koja kombinacijom PET-a (pozitronske emisijske tomografije) i CT-a (kompjutorizirane tomografije) daje istovremeno informacije o funkciji i morfologiji tkiva i organa u cijelom tijelu. Za PET/CT se najčešće koristi FDG (fluorodeoksiglukozu) obilježena izotopom fluora ( $^{18}\text{F}$ ) koja se daje intravenski. Tumorske stanice pojačano nakupljaju FDG, što nam omogućuje razlikovanje tumorskog tkiva od zdravog (24).

PET/CT cijelog tijela primjenjuje se u bolesnika s melanomom stadija III i više za određivanje proširenosti bolesti i prognoze, praćenje i procjenu povratka bolesti te praćenje učinka terapije, također u bolesnika s metastatskim melanomom bez poznatog primarnog sijela i u onih s povišenim serumskim koncentracijama tumorskih biljega za melanom. Visoko je osjetljiva i specifična pretraga za otkrivanje metastatske bolesti u svim regijama, osim regije mozga. U nižim stadijima bolesti PET/CT se rijetko primjenjuje, i to u slučaju ako se nakon učinjene dijagnostike konvencionalnim metodama ne može odrediti proširenost bolesti (2).

Iako su najčešća sijela metastaza melanoma limfni čvorovi, koža, pluća, jetra, kosti i mozak, ovaj zloćudni tumor može metastazirati u bilo koji organ u tijelu, stoga regionalno snimanje može biti nedovoljno za određivanje proširenosti bolesti. Rizik za razvoj recidiva u obliku lokoregionalnog recidiva ili metastatske bolesti ima jedna trećina bolesnika u postoperacijskom razdoblju. U odnosu na CT, PET/CT cijelog tijela pokazala se kao dijagnostički preciznija pretraga te korisnija u određivanju prognoze i utjecaju na daljnje liječenje tijekom praćenja otkrivanjem lokoregionalnih recidiva i okultnih udaljenih metastaza u bolesnika s melanomom (25). Ova pretraga je značajno osjetljivija od CT-a za detekciju intramuskularnih i koštanih metastaza te visoku specifičnu za procjenu recidiva u postoperacijskom području (26). PET/CT može imati važnu ulogu u planiranju kirurškog

zahvata u slučajevima metastaza u limfne čvorove. Ovom pretragom možemo pratiti i učinak kemoterapije nakon koje se, ako je bolesnik dobro reagirao na terapiju, očekuje smanjenje aktivnosti FDG-a, ako nije reagirao nema značajnih promjena, a kod progresije bolesti se ta aktivnost povećava. Ipak, treba imati na umu da se ponekad povećanje standardne vrijednosti apsorpcije FDG-a može vidjeti zbog upalne reakcije povezane s nekrozom tumora (24).

#### **4.8. Stupnjevanje melanoma i prognostički čimbenici**

Patohistološkom, radiološkom i ultrazvučnom dijagnostikom, te PET/CT-om procjenjujemo proširenost bolesti u primarnom sijelu, te nastanak regionalnih i udaljenih metastaza. Na osnovu dobivenih rezultata bolest se svrstava u kategorije (TNM klasifikacija) i potom u stupnjeve (I-IV) što pomaže u planiranju liječenja i određivanju prognoze.

##### ***4.8.1. TNM klasifikacija prema prijedlogu Američke udruge za rak***

U današnje vrijeme najprihvaćeniji sustav klasifikacije melanoma je TNM sustav prema prijedlogu Američke udruge za rak (engl. *American Joint Committee on Cancer, AJCC*) (27).

TNM klasifikacija melanoma obuhvaća karakteristike primarnog tumora (T), zahvaćenost regionalnih limfnih čvorova (N) i udaljene metastaze (M). Kategorija T0 ukazuje da nema dokaza primarnog tumora, a kategorija Tis melanom *in situ*. Melanom debljine do 1 mm svrstava se u kategoriju T1; 1,01 do 2,0 mm u T2; 2,01 do 4,0 mm u T3, a debljine veće od 4,0 mm u T4. Podkategorije a i b dodajemo ovisno o pristunosti ulceracije (a – bez ulceracije, b – s ulceracijom). 2010. godine u sustav AJCC TNM klasifikacije, umjesto invazije tumora prema Clarku, uvrštena je stopa mitozna za određivanje T1 kategorije. Prema tome prisutnost 1 ili više mitozna na mm<sup>2</sup> svrstava melanom u kategoriju T1b (21,28). Prema posljednjoj reviziji 2018. godine tj. osmom izdanju AJCC TNM klasifikacije, stopa mitozna

više nije kriterij za stupnjevanje, u T1a kategoriju se svrstavaju melanomi debljine manje od 0,8 mm i bez ulceracije, a u T1b kategoriju melanomi debljine manje od 0,8 mm s ulceracijom i oni debljine od 0,8 do 1,0 mm, neovisno o prisutnosti ulceracije (tabl.1.) (27,29).

**Tablica 1. Stupnjevanje melanoma prema 8. izdanju AJCC TNM klasifikacije za stadij I i II**

*Izvor: Fernández-de-Misa Cabrera R, Gamba Michel LE, Uña Gorospe J, López Figueroa AL, Mullor Nogales R, Martínez Cedrés JC, et al. Disease-Free Survival for Patients with Thin Melanomas according to the American Joint Committee on Cancer 8th Edition. Dermatology 2019; 21:1-6.*

T	Definicija primarnog tumora (T)	N	M	Klinički stadij	Patološki stadij
Tis	Melanom <i>in situ</i>	0	0	0	0
T1a	<0,8 mm bez ulceracije	0	0	IA	IA
T1b	<0,8 s ulceracijom 0,8–1,0 mm neovisno o prisutnosti ulceracije	0	0	IB	IA
T2a	1,0–2,0 mm bez ulceracije	0	0	IB	IB
T2b	1,0–2,0 mm s ulceracijom	0	0	IIA	IIA
T3a	2,0–4,0 mm bez ulceracije	0	0	IIA	IIA
T3b	2,0–4,0 mm s ulceracijom	0	0	IIB	IIB
T4a	4,0 mm bez ulceracije	0	0	IIB	IIB
T4b	4,0 mm s ulceracijom	0	0	IIC	IIC

Odsutnost metastaza u regionalnim limfnim čvorovima svrstava melanom u kategoriju N0, prisutnost metastaza u 1 regionalnom limfnom čvoru u N1, metastaze u 2 ili 3 regionalna limfna čvora u N2, a metastaze u 4 ili više regionalna limfnom čvoru, srasli limfni čvorovi, *in transit* metastaze ili satelitske lezije u N3. Podkategorije a i b dodajemo ovisno jesu li presadi mikrometastatski (a) ili makrometastatski (b) (7).

Odsutnost udaljenih metastaza svrstava melanom u kategoriju M0, metastaze kože, potkožnog tkiva ili izvanregionalnih limfnih čvorova u M1a, plućne metastaze u M1b, a

metastaze u ostale visceralne organe ili udaljene metastaze bilo koje lokalizacije s povišenim serumskim LDH u M1c (7).

#### ***4.8.2. Stadiji melanoma I – IV***

Stadij melanoma određuje se na temelju TNM klasifikacije koja prikazuje proširenost melanoma u primarnom sijelu kao i prisutnost regionalnih i udaljenih metastaza drugih organa (1). U stadiju I i II prisutna je lokalizirana bolest, u stadiju III zahvaćeni su regionalni limfni čvorovi, a stadij IV predstavlja metastatsku bolest (30).

#### ***4.8.3. Prognostički čimbenici vezani uz dob, spol i lokalizaciju***

Uz prije navedene patohistološke čimbenike, u prognostičke čimbenike spadaju i klinički čimbenici, a to su dob, spol i lokalizacija melanoma. Lošiju prognozu imaju bolesnici starije dobi, muškog spola i oni s melanomom lokaliziranim u području glave, vrata i trupa te dlanova i stopala (31). Uzrok boljeg preživljenja u žena je što ranije uočavaju promjene na koži te češće posjećuju liječnika. Prema nekim studijama, žene bolje odgovaraju na terapiju dakarbazinom i temozolomidom od muškaraca, što je ranije također bio razlog boljeg preživljenja u žena (30).

## 5. LIJEČENJE MELANOMA

Liječenje melanoma obuhvaća liječenje primarnog melanoma te liječenje regionalnih i udaljenih metastaza.

### 5.1. Liječenje primarnog melanoma

U liječenju primarnog melanoma najvažnije je kirurško liječenje, a radioterapija se primjenjuje kada za nju postoji indikacija.

#### 5.1.1. Kirurško liječenje primarnog melanoma

Kirurško liječenje je metoda izbora u bolesnika s melanomom. Idealno je učiniti eksciziju sumnjive lezije u cijelosti s uskim slobodnim rubovima od 1 do 3 mm. Nakon patohistološke potvrde melanoma, potrebno je unutar 4 do 6 tjedana učiniti reeksciziju ožiljka da bi se osiguralo kompletno uklanjanje lezije i smanjio rizik od lokalnog recidiva. Opseg zahvata ovisi o širini i dubini melanoma, lokalizaciji i histološkom tipu. Također, ukoliko je debljina melanoma veća od 0,80 mm, ili ako je manja, a prisutni su nepovoljni prognostički čimbenici, prije reekscizije primarnog tumora izvodi se SLNB. Ukoliko je SLN pozitivan, potrebno je učiniti disekciju svih limfnih čvorova navedene regije (1,7,21).

Za melanom *in situ* preporučuje se širina ekscizije 0,5-1 cm od ruba lezije, kod melanoma debljine manje od 1 mm preporučena širina ekscizije je 1 cm, kod tumora debljine 1-2 mm širina ekscizije bi trebala biti 1-2 cm, a kod melanoma debljine veće od 2 mm, preporučuje se širina ekscizije od 2 cm. Preporučena širina ekscizije za melanom ne uključuje melanome glave, vrata i akralnih područja zbog njihove specifičnosti (21). U dubinu je potrebno ekscidirati do prve fascije (4).

### **5.1.2. Radioterapija primarnog melanoma**

Povećana vjerojatnost za lokalni recidiv nakon operacije melanoma uzrokovana je brojnim faktorima, a to su debljina primarne lezije veća od 4 mm, već prisutni lokalni recidiv, pozitivni resekcijski rubovi, prisutnost ulceracije i satelitskih lezija, dezmodoplastični-neurotropni tip melanoma te melanom glave i vrata. Iako postoperativna adjuvantna radioterapija ne utječe značajno na preživljenje, može se primijeniti u svrhu bolje lokalne kontrole bolesti i sprječavanja nastanka recidiva (32,33).

Radioterapija je važna terapijska metoda za melanome sluznica ukoliko nije moguće učiniti kompletnu resekciju lezije ili ako operacija nije izvediva, kada se primjenjuje kao jedina metoda liječenja primarnog melanoma (34). Kod inoperabilnih *lentigo maligna*, uz lokalnu primjenu imikvimoda, fotodinamsku terapiju i laser, sve češće se primjenjuje i radioterapija koja se pokazala učinkovitom za lokalnu kontrolu bolesti (35).

## **5.2. Liječenje regionalnih metastaza**

Regionalni limfni čvorovi su najranije sijelo metastaza melanoma, te prisutnost metastatske bolesti u limfnim čvorovima značajno utječe na prognozu i liječenje bolesnika s melanomom (21).

### **5.2.1. Kirurško liječenje regionalnih metastaza**

Petogodišnje preživljenje u bolesnika s metastatski zahvaćenim limfnim čvorom je 72,3 %, a bez prisutnosti metastaza u limfnom čvoru 90,2 %. U 20 % bolesnika s melanomom debljine veće od 1 mm bez klinički ili radiološki detektabilnih metastaza, SLNB-om se utvrdi prisutnost metastaze u SLN-u, te je u tom slučaju potrebno učiniti disekciju svih regionalnih limfnih čvorova. Također, indikacija za disekciju su klinički ili radiološki detektirane metastaze u limfnim čvorovima (2,5).

Međutim, prema istraživanju DeCOG studije (engl. *German Dermatologic Cooperative Oncology Group*) kompletna disekcija limfnih čvorova nije značajno utjecala na preživljenje u bolesnika s pronađenim metastazama u SLN-u manjima od 1 mm u promjeru (mikrometastatska bolest). Prema toj studiji, visokorizični čimbenici koji opravdavaju kompletnu disekciju uključuju širenje tumora izvan čahure limfnog čvora, mikrosatelitozu primarnog tumora, više od 3 metastatska čvora, više od 2 limfna bazena zahvaćena metastazama i imunosupresiju pacijenta (36).

Opseg operacije uklanjanja limfnih čvorova se ponekad proširuje ovisno o anatomskom području zahvaćenih limfnih čvorova, pa tako kod ingvinalne limfadenopatije, disekcija dubokih ingvinalnih limfnih čvorova se preporuča ukoliko PET ili CT zdjelice otkriju limfadenopatiju ilijačnih i / ili opturatornih limfnih čvorova (5).

### ***5.2.2. Radioterapija regionalnih metastaza***

Nakon disekcije regionalnih limfnih čvorova, ukoliko postoji indikacija, provodi se adjuvantna radioterapija s ciljem bolje lokoregionalne kontrole bolesti i sprječavanja nastanka recidiva. Preporučuje se kod klinički palpabilne bolesti, ekstranodalnog širenja tumora, zahvaćenosti 4 ili više limfnih čvorova, kod promjera zahvaćenog čvora većeg od 3 cm ili postojanja međusobno sraslih čvorova (7,37).

Kod melanoma glave i vrata u starijih bolesnika i bolesnika s teškim komorbiditetima kompletna disekcija cervikalnih limfnih čvorova nosi veliki rizik od morbiditeta i smrtnosti, a ne utječe značajno na poboljšanje preživljenja. Stoga se u tim slučajevima može provesti uklanjanje samo klinički pozitivnih limfnih čvorova uz adjuvantnu radioterapiju, što se pokazalo učinkovitim za poboljšanje lokalne kontrole bolesti (37).

### **5.3. Liječenje udaljenih metastaza**

U trećine bolesnika s melanomom razvija se metastatska bolest čija je petogodišnja stopa preživljenja manja od 10 %, a medijan preživljenja oko 9 mjeseci uz znatne varijacije među pojedincima. Prisutnost više od jedne metastaze, zahvaćenost više od jednog organa i starija dob pri dijagnozi povezani su s lošijom prognozom. U nekih pacijenata, naglasak je prvenstveno na palijativnoj terapiji da bi se osigurala što bolja kvaliteta života (5).

#### ***5.3.1. Kirurška terapija udaljenih metastaza***

Kirurška terapije metastatske bolesti može biti palijativna što je češće, dok je kurativna terapija rjeđe primjenjiva. U određenom postotku oboljelih od melanoma s manjim brojem metastaza te samo jednim ili dva organa zahvaćena metastatskom bolešću, mogu se razmotriti strategije kirurškog liječenja s kurativnom namjerom. Čimbenici koji pozitivno utječu na prognozu nakon kirurškog liječenja su prisutnost izoliranih metastaza, metastaze u koži i potkožju te potpuna resekcija metastaza sa slobodnim kirurškim rubovima (5).

Istraživanja su pokazala da nakon kirurškog liječenja izoliranih plućnih metastaza, petogodišnje preživljenje može se približiti 30 %, a mogu se resecirati do tri unilobarne metastaze. Također, u sličnim istraživanjima pokazalo se da u bolesnika s melanomom stadija M1a ili M1b koji su bili podvrgnuti potpunoj kirurškoj resekciji, petogodišnja stopa preživljenja bila je 28%. Kod pacijenata s metastazama na mozgu, koji imaju najlošije preživljenje, kirurška resekcija može proširiti medijan preživljenja na oko 10 mjeseci, uz značajno poboljšanje kvalitete života ublažavanjem simptoma metastaza na mozgu, a to su glavobolja, epileptički napadaji, neurološki deficiti i promjene ponašanja (5,38). Koštane metastaze mogu se također kirurški liječiti s ciljem ublažavanja boli i omogućivanja hodanja. Kod prisutnosti multiplih metastaza u gastrointestinalnom traktu, često se javljaju bol, krvarenja, opstrukcija crijeva ili perforacija, gubitak težine i anemija, stoga se primjenjuje



palijativna kirurška resekcija s ciljem olakšanja tegoba, dok se solitarne metastaze resekiraju s kurativnom namjerom (38). U skupini pacijenata kojima se učinila resekcija ili ablacija jetrenih metastaza medijan preživljenja bio je 25 mjeseci, naspram 8 mjeseci u onih koji se nisu podvrgli kirurškoj terapiji (39).

### **5.3.2. Radioterapija udaljenih metastaza**

Radioterapija udaljenih metastaza je uglavnom palijativna, primarni cilj je ublažiti simptome bolesti i time poboljšati kvalitetu života. Primjenjuje se u bolesnika s neresektabilnom metastatskom bolešću i u onih sa simptomima koji su uzrokovani metastazama. Preporučuje se rjeđa aplikacija visokih doza po frakciji, što se naziva hipofrakcioniranje (5,7).

Specifične indikacije za radioterapiju su bolovi u kostima, kompresija leđne moždine, kutane i supkutane metastaze te metastaze u mozgu. Radioterapija cijelog mozga (engl. *Whole brain radiotherapy*) kombinirana s kirurškom resekcijom je metoda za liječenje cerebralnih metastaza s medijanom preživljenja od 10 mjeseci. U novije vrijeme, razvila se i stereotaksijska radiokirurgija koja koristi tzv. gama nož ili linearni akcelerator, a isporučuje vrlo visoke doze zračenja na male ciljne volumene (5).

Nekoliko studija izvijestilo je o kombinaciji radioterapije i imunoterapije. Podaci sugeriraju da ove metode liječenja mogu međusobno djelovati i dovesti do povećanih terapijskih, ali i štetnih učinaka. Potrebna su daljnja istraživanja da bi se razjasnio učinak ovog oblika terapije (40).

### **5.3.3. Standardna kemoterapija udaljenih metastaza**

Iako standardna kemoterapija više nije glavna linija terapije kod melanoma u uznapređovalom stadiju, predstavlja uobičajeni režim spašavanja. Štoviše, ima istaknutiju

ulogu u onih melanoma koji ne sadrže somatske mutacije, te u kojih se zbog nuspojava ili komorbiditeta ne mogu davati ciljani lijekovi (41).

Dakarbazin (DTIC) je citostatik koji se koristi dugi niz godina u monoterapiji metastatskog melanoma. To je alkilirajući agens koji je dobio odobrenje Američke agencije za hranu i lijekove (engl. *Food and Drug Administration*, FDA) za liječenje melanoma 1975. godine. Dakarbazin se metabolizira u jetri u svoj aktivni metabolit, 5-(3-metil-1-triazin-2-yl)imidazol-4-karboksamid (MTIC), a mehanizam djelovanja je metilacija DNA. Najčešće korišteni režim terapije dakarbazinom je 800 do 1000 mg/m<sup>2</sup> intravenski ponavljano svaka 3 do 4 tjedna, ili 200 mg/m<sup>2</sup> intravenski 5 dana svaka 3 do 4 tjedna. Ovaj lijek se općenito dobro podnosi, a najčešće nuspojave su mučnina i povraćanje. Nažalost, objektivni odgovor na lijek je samo u oko 20 % bolesnika, a postignute remisije uglavnom su djelomične i kratkotrajne. Iako su rezultati liječenja skromni, dakarbazin je do pojave ciljane i imunoterapije bio prvi izbor u kemoterapiji pacijenata s metastatskim melanomom (7,41).

Temozolomid je oralni alkilirajući agens, koji se za razliku od dakarbazina, fiziološki konvertira u aktivni oblik – MTIC. FDA ga je prvi put odobrila za liječenje glioblastoma jer prolazi krvnomoždanu barijeru, te se za razliku od dakarbazina koji tu barijeru ne prolazi, može koristiti kod metastaza melanoma u mozgu. Daje se 150-200 mg/m<sup>2</sup> dnevno kroz 5 dana, a ciklus se ponavlja svaka 3-4 tjedna. Najčešće nuspojave su glavobolja, mučnina, povraćanje te blaga limfopenija i trombocitopenija. Učinkovitost temozolomida slična je dakarbazinu, osim kod prisutnosti moždanih metastaza kada temozolomid ima bolji učinak (41).

Derivati nitrozureje tj. karmustin (BCNU), lomustin (CCNU) i fotemustin također su alkilirajući agensi koji se koriste u liječenju metastatskog melanoma, obično u sklopu kombinacijskih protokola, a mehanizam djelovanja je inhibicija DNA polimeraze. Karmustin i fotemustin se daju intravenozno, dok se lomustin uzima oralno. Prema studijama koje su

uspoređivale dakarbazin i fotemustin, fotemustin je pokazao bolju učinkovitost u liječenju moždanih metastaza i dulje ukupno preživljenje, ali češću pojavu neutropenije i trombocitopenije (41,42).

Paklitaksel i docetaksel spadaju u skupinu taksana, a mehanizam njihova djelovanja temelji se na inhibiciji depolimerizacije tubulina što rezultira disfunkcionalnim diobenim vretenom i staničnom smrću. U nekim istraživanjima, pokazala se dobra učinkovitost kombinacije paklitaksela i karboplatine (41).

Ostali citostatici koji su pokazali učinak u liječenju metastatskog melanoma su vinblastin, vinkristin, vindesin i cisplatina, a uglavnom se primjenjuju u kombinacijskim protokolima. Zbog slabog odgovora na monoterapiju, istraživali su se kombinacijski (polikemoterapijski) protokoli, od kojih su najčešće primjenjivani Dartmouth i CVD protokol. Dartmouth protokol (cisplatin, karmustin, dakarbazin i tamoksifen) prema nekim studijama može dovesti do odgovora u do 55 % bolesnika. Iako su neke studije dokazale prednost kombinacijske terapije, ukupno preživljenje i medijan razdoblja do progresije bolesti se značajno ne razlikuje, a nuspojave su češće od monoterapije dakarbazinom (2,41).

#### **5.3.4. Ciljana terapija udaljenih metastaza**

2002. godine otkriveno je da je melanom molekularno heterogena bolest te da je u otprilike 40 – 60 % oboljelih prisutna mutacija na genu koji kodira serin-treonin-protein-kinazu BRAF, a od toga 90% mutacija rezultira supstitucijom valina za glutamat na kodonu 600 (V600E). Mutirani BRAF dovodi do konstitutivne aktivacije puta proteinske kinaze aktivirane mitogenom (engl. *mitogen activated protein kinase*, MAPK) te se tako potiče stanična proliferacija i onkogeno aktivnost (43).

2011. godine, FDA je odobrila vemurafenib, a 2013. dabrafenib, inhibitore BRAF V600 kinaze u tumorskim stanicama za liječenje melanoma. Djeluju samo u bolesnika čiji

melanom ima BRAF mutaciju, stoga ju je potrebno dokazati da bi se ovi ciljani lijekovi mogli primijeniti. Vemurafenib i dabrafenib pokazuju brz i učinkovit odgovor na terapiju u oko 50 % bolesnika. Ispitivanja potvrđuju da bolesnici s BRAF mutiranim melanomom liječeni BRAF inhibitorima imaju bolje ukupno preživljenje i duže vrijeme do progresije bolesti naspram onih liječenih dakarbazinom. Međutim, trajanje odgovora na BRAF inhibitore je ograničeno te kod većine bolesnika nakon 6 do 7 mjeseci dolazi do progresije bolesti zbog reaktivacije MAPK signalnog puta, a jedan od razloga te reaktivacije je aktivacija MEK mutacija. Stoga su provedene studije u kojima se kombinirao BRAF inhibitor s MEK inhibitorom, odnosno trametinibom ili kobimetinibom. Rezultati su pokazali značajno bolji odgovor na terapiju kombinacijom u 70 – 80 % bolesnika, dulje vrijeme do progresije bolesti te bolje ukupno preživljenje u odnosu na monoterapiju BRAF inhibitorom. Nuspojave BRAF inhibitora uključuju osip, fotosenzitivnost, artralgijsku, umor i vrućicu te sekundarne kožne tumore, odnosno keratoakantom i planocelularni karcinom, koji se rjeđe javljaju pri kombinaciji BRAF i MEK inhibitora. Ovi lijekovi uzimaju se oralno, vemurafenib u dozi od 960 mg dva puta dnevno, dabrafenib 150 mg dva puta dnevno, trametinib 2 mg jednom dnevno, a kobimetinib 60 mg jednom dnevno (36,38).

C-KIT je receptor koji aktivira MAPK signalni put, a mutiran je u približno 35 % akralnih i mukoznih melanoma te 25 % melanoma na koži kronično oštećenoj suncem. Učinkovitost imatiniba, oralnog inhibitora tirozin-kinaze, s poznatom aktivnošću protiv C-KIT aktiviranih tumora i dalje se istražuje (36,43).

### **5.3.5. Imunoterapija udaljenih metastaza**

Da bi se bolesnikov imunološki sustav borio protiv melanoma, potreban je odgovarajući odgovor limfocita T na tumorske stanice. CTLA-4 (engl. *cytotoxic T-lymphocyte antigen 4*) i PD-1 (engl. *programmed cell death 1*) inhibicijski su receptori na limfocitima T

koji se vežu za svoje ligande na tumorskim stanicama i u tzv. kontrolnim točkama smanjuju sposobnost limfocita T da učinkovito uspostave imunološki odgovor na tumor. Otkriće ovog mehanizma dovelo je do razvoja nekoliko novih lijekova koji se nazivaju inhibitori kontrolnih točaka. Zbog inhibicije negativne regulacije imunološkog odgovora ovim lijekovima, dolazi do aktivacije limfocita T te se pojačava imunološki odgovor na tumorske stanice. (2,36,43).

Ipilimumab je monoklonalno protutijelo usmjereno na CTLA-4 i jedan je od prvih odobrenih imunoterapijskih lijekova. Provedene su studije u kojima je ovaj lijek pokazao značajno veće ukupno preživljenje u bolesnika koji su reagirali na terapiju, a odgovor je bio dugotrajan. Trogodišnja stopa preživljenja bila je 21 %. Ipilimumab se daje intravenski u dozi od 3 mg/kg svaka 3 tjedna tijekom 4 ciklusa (36).

Pembrolizumab i nivolumab su monoklonalna protutijela usmjerena na PD-1. Prema istraživanjima, pembrolizumab je, u odnosu na ipilimumab, pokazao značajno dulje vrijeme do progresije bolesti, bolji odgovor na terapiju i dulje ukupno preživljenje. Također, nivolumab je pokazao dobar učinak kako u monoterapiji tako i u kombinaciji s ipilimumabom. Unatoč svojoj učinkovitosti u liječenju melanoma, ovi lijekovi teško su dostupni zbog iznimno visoke cijene, a mogu izazvati brojne imunosno uvjetovane nuspojave kao što su kolitis, tiroiditis, hipofizitis, hepatitis i nefritis. Primjenjuju se intravenski, pembrolizumab u dozi od 2 mg/kg svaka 3 tjedna, a nivolumab 3 mg/kg svaka 2 tjedna (2,36).

Ciljana terapija i imunoterapija primjenjuju se u europskim zemljama, a uskoro i kod nas i kao adjuvantna terapija stadija III melanoma (2).

## **6. PRAĆENJE OBOLJELIH OD MELANOMA (follow-up)**

Praćenje oboljelih od melanoma vrlo je važno zbog moguće pojave metastatske bolesti te zbog mogućeg razvoja drugog primarnog melanoma i drugih tumora kože, kao što su bazocelularni i planocelularni karcinomi. Palpacijom i ultrazvukom važno je pratiti područje postoperacijskog ožiljka i regionalne limfne čvorove da bi se na vrijeme otkrio mogući lokoregionalni recidiv. U serumu se prati razina LDH i S100-B proteina, čije povećanje obično ukazuje na progresiju ili povrat bolesti (14).

Za melanom stadija IA tijekom prvih 5 godina potrebno je svakih 6 mjeseci napraviti fizikalni pregled, a u sljedećih 5 godina svakih 12 mjeseci. Za melanome stadija IB, II i III, fizikalni pregled se radi svaka 3 mjeseca tijekom prvih 5 godina praćenja, a sljedećih 5 godina svakih 6 mjeseci. Laboratorijske pretrage i ultrazvuk limfnih čvorova provode se svakih 6 mjeseci u stadijima IB i II tijekom 10 godina, a svakih 3-6 mjeseci u stadijima III i IV, kod kojih se provodi i dodatna radiološka dijagnostika svakih 6 mjeseci, a uključuje RTG prsnog koša i/ili abdomena, CT, PET/CT i/ili MR mozga (14,44).

Zbog sklonosti melanoma da metastazira godinama nakon pojave primarne lezije te zbog 5-10 % rizika javljanja drugog tumora, praćenje oboljelih od melanoma trebalo bi se provoditi doživotno (14,45).

## 7. RASPRAVA

Da bi postigli preplanulu put, sve veći broj ljudi se prekomjerno izlaže sunčevom zračenju, kao i umjetnim izvorima UV zračenja. UVA i UVB zrake dokazano uzrokuju pojavu malignih bolesti kože, a zbog klimatskih promjena i razgradnje ozona pojačano je njihovo prodiranje do Zemljine površine. Najveći porast incidencije melanoma uočen je na ekstremitetima i trupu, odnosno dijelovima tijela koji su obično pokriveni, što se tumači naglim izlaganjem suncu u osoba koje normalno nisu izložene suncu, već se intenzivno sunčaju tijekom ljetnih mjeseci. Anamneza opekline od sunca, posebice opekline s pojavom mjehura, može se povezati s otprilike dvostruko većim rizikom od razvoja melanoma (46). Zbog stalnog porasta incidencije melanoma, potrebno je naglasiti iznimnu važnost primarne i sekundarne prevencije.

U primarnu prevenciju spadaju mjere smanjivanja i ograničavanja izlaganju UV zračenju, a to su izbjegavanje izlaganja suncu između 10 i 15 sati, nanošenje sredstava sa zaštitnim faktorom, nošenje zaštitne odjeće i izbjegavanje umjetnih izvora UV zračenja.

Unatoč velikom napretku medicine, nije se znatno promijenilo preživljenje bolesnika s udaljenim metastazama melanoma, stoga je rana dijagnoza temeljni cilj i preduvjet uspješnog liječenja. Sekundarna prevencija temelji se na samopregledima kože, pregledima dermatologa i javnozdravstvenim preventivnim aktivnostima ranog otkrivanja melanoma. Samopregledom osoba stječe sposobnost da bolje uoči promjene koje bi mogle ukazivati na zloćudnu preobrazbu madeža i drugih lezija kože, a preporučuje se provoditi jednom mjesečno, te ukoliko se uoče lezije na koži koje se mijenjaju ili su se u kratkom vremenu pojavile, treba se javiti liječniku. Kliničkim i dermatoskopskim metodama pigmentne promjene treba redovito pratiti, a sumnjive ekscidirati i patohistološki pregledati. Osobito često treba kontrolirati osobe s displastičnim i kongenitalnim nevusima te one s pozitivnom obiteljskom anamnezom

melanoma. Posebno je važna i edukacija te informiranje građana putem javnozdravstvenih kampanja o štetnosti prekomjernog izlaganja suncu i značaju samopregleda kože (2,47).

Ukoliko se otkrije u ranom stadiju, melanom je prognostički povoljan tumor. Nažalost, često se otkriva u uznapređovalom stadiju, čije je petogodišnje preživljenje nisko, stoga je potrebno provoditi mjere primarne i sekundarne prevencije da bi se spriječila pojava ovog zloćudnog tumora, odnosno da bi se što ranije otkrio i liječio.



## 8. ZAKLJUČCI

1. Melanom je zloćudni tumor kože i sluznica koji nastaje iz melanocita.
2. Jedan od najvažnijih čimbenika u etiopatogenezi melanoma je ultraljubičasto zračenje.
3. Melanom se može klinički prikazati kao lentigo maligni melanom, površinsko šireći melanom, nodularni melanom te akrolentiginozni maligni melanom, iako postoje i rijetki oblici melanoma sluznice, amelanotičnog te dezmoplastičnog melanoma.
4. U prepoznavanju melanoma, te procjeni proširenosti bolesti, važni su nam klinički i dermatoskopski pregled, patohistološka i imunohistokemijska dijagnostika, te ovisno o njihovom nalazu, biopsija limfnog čvora stražara i razne varijante radiološke dijagnostike.
5. U liječenju primarnog melanoma najvažnije je kirurško uklanjanje tumora dok se radioterapija primjenjuje samo u određenim slučajevima.
6. Regionalne metastaze se liječe kirurški i radioterapijom, a u zadnje vrijeme u svijetu i adjuvantnom i ciljanom terapijom.
7. Udaljenje metastaze liječe se kirurški, standardnom kemoterapijom, ciljanom terapijom i imunoterapijom, a radioterapija je uglavnom palijativna.
8. Mjerama primarne i sekundarne prevencije s jedne strane sprječavamo pojavu melanoma kao i otkrivamo melanom u vrlo ranom stadiju kada je on izlječiv.

## 9. SAŽETAK

Melanom je zloćudni tumor kože i sluznica koji nastaje iz melanocita, a izrazito je sklon ranom limfogenom i hematogenom metastaziranju. Incidencija melanoma povećava se u cijelom svijetu, a veća je u muškaraca, u srednjoj životnoj dobi te u osoba svijetle puti, a najčešće anatomske lokalizacije ovog tumora su leđa u muškaraca i ekstremiteti u žena. Izlaganje ultraljubičastom zračenju jedan je od najvažnijih čimbenika u etiopatogenezi melanoma. Ostali čimbenici rizika su postojanje velikog broja nevusa, pozitivna obiteljska anamneza melanoma te jatrogena ili stečena imunosupresija. Najčešći tipovi melanoma su lentigo maligni melanom, površinsko šireći melanom, nodularni melanom i akrolentiginozni maligni melanom. U kliničkoj dijagnostici melanoma koristi se ABCDEFG pravilo. Dermatoskopija je neinvazivna dijagnostička metoda kojom se prvo procjenjuje je li lezija melanocitna ili nemelanocitna, a zatim radi li se o dobroćudnoj ili zloćudnoj leziji. Ekscizijska ili incizijska biopsija s patohistološkom analizom nužna je za postavljanje dijagnoze melanoma. Imunohistokemijske metode se koriste za potvrđivanje melanocitnog porijekla tumora. Biopsija limfnog čvora čuvara omogućava uvid u stanje limfnog čvora čuvara, te ukoliko je zahvaćen metastazama, provodi se disekcija svih regionalnih limfnih čvorova. Radiološka dijagnostika i PET/CT omogućuju određivanje proširenosti bolesti, praćenje bolesnika i otkrivanje metastatske bolesti. Sustav stupnjevanja melanoma prema prijedlogu Američke udruge za rak pomaže u planiranju odgovarajućeg liječenja i određivanju prognoze. Kirurška ekscizija je metoda izbora u bolesnika s melanomom, a u liječenju regionalnih i udaljenih metastaza primjenjuje se i radioterapija, standardna kemoterapija, ciljana terapija te imunoterapija. Praćenje oboljelih od melanoma preporučuje se provoditi doživotno.

**Ključne riječi:** zloćudni tumor, ultraljubičasto zračenje, dermatoskopija, ekscizija

## **10. SUMMARY**

Melanoma is a malignant tumor of skin and mucous membranes that develops from melanocytes, and is highly susceptible for early lymphatic and hematogenic metastasis. The incidence of melanoma is increasing worldwide and it is higher in males, middle-aged and light-skinned people. The most common anatomical localizations of this tumor are the back in men and extremities in women. Exposure to ultraviolet radiation is one of the most important factors in etiopathogenesis of melanoma. The other risk factors are the existence of a large number of moles, a positive family history of melanoma and iatrogenic or acquired immunosuppression. The most common types of melanoma are lentigo maligna melanoma, superficial-spreading melanoma, nodular melanoma and acral lentiginous melanoma. ABCDEFG rule is an acronym used for the clinical detection of melanoma. Dermatoscopy is a non-invasive diagnostic method that determines whether the lesion is melanocytic or non-melanocytic, and if it is a benign or malignant lesion. An excision or incision biopsy with pathohistological analysis is necessary for melanoma diagnosis. Immunohistological methods are used to confirm the melanocyte origin of the tumor. Sentinel lymph node biopsy is used for the identification and analysis of the sentinel lymph node, and if it is affected by metastases, a dissection of all regional lymph nodes is performed. Radiologic examinations, as well as PET/CT, are used for evaluating the spread of the disease, patient follow-up and identifying metastatic disease. The melanoma staging system according to the American Joint Committee on Cancer provides planning appropriate treatment and prognosis determination. Surgical excision is a method of choice in patients with melanoma. For regional and distant metastases radiotherapy, standard chemotherapy, targeted therapy and immunotherapy are also used. Follow-up for melanoma patients should be life-long.

**Key words:** malignant tumor, ultraviolet radiation, dermatoscopy, excision

## 11. LITERATURA

1. Šitum M. Melanom. U: Basta-Juzbašić A i sur. Dermatovenerologija. Zagreb: Medicinska naklada; 2014.
2. Šitum M i sur. Melanom. Zagreb: Medicinska naklada; 2016.
3. Habif TP. Malignant melanoma. In: Habif TP. Clinical dermatology. 5th ed. Elsevier Inc; 2010.
4. Pašić A. Maligni melanom. U: Lipozenčić J i sur. Dermatovenerologija. 3. izd. Zagreb: Medicinska naklada; 2011.
5. Garbe C, Bauer J. Melanoma. In: Bologna JL, Jorizzo JL, Schaffer JV. Dermatology. 3rd ed. Vol. 2. Elsevier Saunders; 2012.
6. Marks R. Epidemiology of melanoma. Clin Exp Dermatol. 2000;25:459-63.
7. Vrdoljak E, Šamija M, Kusić Z, Petković M, Gugić D, Krajina Z. Klinička onkologija. Zagreb: Medicinska naklada; 2013.
8. Jukić D, Križanac Š, Damjanov I. Bolesti kože. U: Damjanov I, Seiwerth S, Jukić S, Nola M. Patologija. 4. izd. Zagreb: Medicinska naklada; 2014.
9. Tannous ZS, Lerner LH, Duncan LM, Mihm MC Jr, Flotte TJ. Progression to invasive melanoma from malignant melanoma in situ, lentigo maligna type. Hum Pathol. 2000;31:705–8.
10. Russo T, Piccolo V, Ferrara G, Agozzino M, Alfano R, Longo C, et al. Dermoscopy pathology correlation in melanoma. J Dermatol 2017; 44: 507-514.
11. Bradford PT, Goldstein AM, McMaster ML, Tucker MA. Acral lentiginous melanoma: incidence and survival patterns in the United States, 1986-2005. Arch Dermatol. 2009;145:427–434.

12. González M, Tchernev G, Atanasova-Chokoeva A, França K, Lotti T. Multiple Primary Acral Lentiginous Melanomas (MPALM). *Open Access Maced J Med Sci.* 2017;5:805–806.
13. Greenwald E, Anonymous Patient, Polsky D, Liebman TN. Acral Melanoma: A Patient's Experience and Physician's Commentary. *Dermatol Ther (Heidelb).* ;8(4):503–507.
14. Roesch A, Volkenandt M. Melanoma. In: Burgdorf W, Plewig G, Wolff HH, Landthaler M. Braun-Falco's Dermatology. 3rd ed. Springer-Verlag Berlin Heidelberg; 2009.
15. Cather J, Cather JC, Cockerell CJ. Pathology of melanoma: New Concepts. In: Rigel DS, Friedman R, Dzubow LM, Reintgen DS, Bystryn JC, Marks R. *Cancer of the skin.* Elsevier Saunders; 2005.
16. Shi P, Xu Z, Lei X, Yibulayin F, Wushou A. Desmoplastic melanoma: Demographic and clinicopathological features and disease-specific prognostic factors. *Oncol Lett.* 2019;17(6):5619–5627.
17. Tran PT, Truong AK, Munday W, Alexanian S, Levins P. Verrucous melanoma masquerading as a seborrheic keratosis. *Dermatol Online J.* 2019;15;25(2).
18. Abbasi NR, Shaw HM, Rigel DS, Friedman RJ, McCarthy WH, Osman I, et al. Early Diagnosis of Cutaneous Melanoma: revisiting the ABCD Criteria. *JAMA.* 2004;292(22):2771–2776.
19. Daniel Jensen J, Elewski BE. The ABCDEF Rule: Combining the "ABCDE Rule" and the "Ugly Duckling Sign" in an Effort to Improve Patient Self-Screening Examinations. *J Clin Aesthet Dermatol.* 2015;8(2):15.
20. Holmes GA, Vasantachart JM, Limone BA, Zumwalt M, Hirokane J, Jacob SE. Using Dermoscopy to Identify Melanoma and Improve Diagnostic Discrimination. *Fed Pract.* 2018;35(Suppl 4):S39–S45.

21. Bichakjian CK, Halpern AC, Johnson TM, Hood AF, Grichnik JM, Swetter SM, et al. Guidelines of care for the management of primary cutaneous melanoma. *J Am Acad Dermatol.* 2011;65(5):1032–1047.
22. Nestle FO, Kerl H. Melanoma. In: Bologna JL, Jorizzo JL, Rapini RP. *Dermatology.* Vol. 2. Mosby; 2003
23. Elder DE. Melanoma progression. *Pathology.* 2016;48:147–154.
24. Perissinotti A, Rietbergen DD, Vidal-Sicart S, Riera AA, Olmos RAV. Melanoma & nuclear medicine: new insights & advances. *Melanoma Manag.* 2018;5(1):MMT06.
25. Malik D, Sood A, Mittal BR, Basher RK, Bhattacharya A, Singh G. Role of 18F-fluorodeoxyglucose positron emission tomography/computed tomography in restaging and prognosis of recurrent melanoma after curative surgery. *World J Nucl Med.* 2019;18(2):176–182.
26. Bronstein Y, Ng CS, Rohren E, et al. PET/CT in the management of patients with stage IIIC and IV metastatic melanoma considered candidates for surgery: evaluation of the additive value after conventional imaging. *AJR Am J Roentgenol.* 2012;198(4):902–908.
27. Fernández-de-Misa Cabrera R, Gamba Michel LE, Uña Gorospe J, López Figueroa AL, Mullor Nogales R, Martínez Cedrés JC, et al. Disease-Free Survival for Patients with Thin Melanomas according to the American Joint Committee on Cancer 8th Edition. *Dermatology* 2019; 21:1-6.
28. Boland GM, Gershenwald JE. Principles of melanoma staging. *Cancer Treat Res.* 2016;167:131–48.
29. Keung EZ, Gershenwald JE. The eighth edition American Joint Committee on Cancer (AJCC) melanoma staging system: implications for melanoma treatment and care. *Expert Rev Anticancer Ther.* 2018;18:8, 775-784.

30. Enninga EAL, Moser JC, Weaver AL, et al. Survival of cutaneous melanoma based on sex, age, and stage in the United States, 1992-2011. *Cancer Med.* 2017;6(10):2203–2212.
31. Bartlett EK, Karakousis GC. Current staging and prognostic factors in melanoma. *Surg Oncol Clin N Am.* 2015;24:215–227.
32. Mendenhall WM, Amdur RJ, Morris CG, Kirwan J, Shaw C, Dziegielewski PT. Adjuvant postoperative radiotherapy for cutaneous melanoma. *Acta Oncol.* 2017;56:3, 495-496.
33. Ballo MT, Ang KK. Radiotherapy for cutaneous malignant melanoma: rationale and indications. *Oncology.* 2004;18:99–107.
34. Caspers CJI, Dronkers EAC, Monserez D, Wieringa MH, Baatenburg de Jong RJ, Hardillo JAU. Adjuvant radiotherapy in sinonasal mucosal melanoma: A retrospective analysis. *Clin Otolaryngol.* 2018; 43(2):617–623.
35. Fogarty GB, Hong A, Scolyer RA, Lin E, Haydu L, Guitera P, et al. Radiotherapy for lentigo maligna: a literature review and recommendations for treatment. *Br J Dermatol.* 2014;170: 52-58.
36. Tracey EH, Vij A. Updates in Melanoma. *Dermatol Clin.* 2019;37(1):73–82.
37. Kroon HM, van der Bol WD, Tonks KT, Hong AM, Hruby G, Thompson JF. Treatment of Clinically Positive Cervical Lymph Nodes by Limited Local Node Excision and Adjuvant Radiotherapy in Melanoma Patients with Major Comorbidities. *Ann Surg Oncol.* 2018;25(12):3476-3482.
38. Bello DM. Indications for the surgical resection of stage IV disease. *J Surg Oncol.* 2019;119(2):249-261.
39. Deutsch GB, Kirchoff DD, Faries MB. Metastasectomy for stage IV melanoma. *Surg Oncol Clin N Am.* 2015;24(2):279–298.

40. Barker CA, Postow MA. Combinations of radiation therapy and immunotherapy for melanoma: a review of clinical outcomes. *Int J Radiat Oncol Biol Phys.* 2014;88(5):986–997.
41. Wilson MA, Schuchter LM. Chemotherapy for melanoma. *Cancer Treat Res.* 2016;167:209-29.
42. Avril MF, Aamdal S, Grob JJ, Hauschild A, Mohr P, Bonerandi JJ, et al. Fotemustine compared with dacarbazine in patients with disseminated malignant melanoma: a phase III study. *J Clin Oncol.* 2004;22:1118–1125.
43. Finn L, Markovic SN, Joseph RW. Therapy for metastatic melanoma: the past, present, and future. *BMC Med.* 2012;10:23.
44. Deschner B, Wayne JD. Follow-up of the melanoma patient. *J Surg Oncol.* 2019;119(2):262-268.
45. Johnson TM, Bradford CR, Gruber SB, Sondak VK, Schwartz JL. Staging workup, sentinel node biopsy, and follow-up tests for melanoma: update of current concepts. *Arch Dermatol.* 2004;140:107–13.
46. Ward WH, Farma JM. *Cutaneous melanoma.* Brisbane (AU): Codon Publications; 2017
47. Shellenberger R, Nabhan M, Kakaraparthi S. Melanoma screening: A plan for improving early detection. *Annals of Medicine.* 2016;48(3):142–148.



## 12. ŽIVOTOPIS

Tea Majnarić rođena je 1. rujna 1995. godine u Rijeci. 2001. godine upisuje Osnovnu školu Kantrida koju završava 2009. godine, a iste godine upisuje Prvu riječku hrvatsku gimnaziju, opći smjer. U srpnju 2013. godine upisuje studij Medicine na Medicinskom fakultetu Sveučilišta u Rijeci. Tijekom osnovnoškolskog obrazovanja 5 godina pohađa satove klavira. Sudjelovala je u izradi znanstvenog rada „Hormoni štitnjače i antitireoidna protutijela utječu na liječenje neplodnosti, reproduksijski ishod i potrebu za liječenjem postupcima medicinski pomognute oplodnje“ koji je 2016. godine objavljen u časopisu Medicina Fluminensis. U kolovozu 2018. godine volontira na ZZHM Ličko-senjske županije, u ispostavi Novalja. Sudjeluje na 4. Kongresu hitne medicine. Aktivno se služi engleskim i talijanskim jezikom, a u slobodno vrijeme bavi se plivanjem.