

# Diferencijalna dijagnoza orofacijalne boli

---

Juretić, Mirna

## Educational content / Obrazovni sadržaj

Publication status / Verzija rada: **Accepted version / Završna verzija rukopisa prihvaćena za objavljivanje (postprint)**

Publication year / Godina izdavanja: **2011**

Permanent link / Trajna poveznica: <https://um.nsk.hr/um:nbn:hr:184:024990>

Rights / Prava: [Attribution-NonCommercial-NoDerivatives 4.0 International/Imenovanje-Nekomercijalno-Bez prerada 4.0 međunarodna](#)

Download date / Datum preuzimanja: **2025-03-14**



Repository / Repozitorij:

[Repository of the University of Rijeka, Faculty of Medicine - FMRI Repository](#)



# Diferencijalna dijagnoza orofacijalne boli

Prof. dr. sc. Mirna Juretić, specijalist  
maksilofacijalne kirurgije  
Katedra za oralnu i maksilofacijalnu kirurgiju  
Medicinskog fakulteta Sveučilišta u Rijeci  
Integrirani preddiplomski i diplomski sveučilišni  
Studij medicine



Klinika za  
maksilofacijalnu i  
oralnu kirurgiju

---

## SADRŽAJ:

UVOD

PATOFIZIOLOGIJA BOLI

OROFACIJALNA BOL

ODONTALGIJE

ATIPIČNE ODONTALGIJE

NEUROGENE BOLI

TRIGEMINALNA NEURALGIJA

VAGOGLOSOFARINGEALNA NEURALGIJA

NEURALGIJA STILOIDNOG PROCESUSA

HEMIFACIJALNI SPAZAM

TROTTER-OV SINDROM

MUSKULOSKELETNE BOLI

TEMPOROMANDIBULARNI POREMEĆAJI ( TMP )

---

## UVOD

Od postanka čovjeka postoje i razmišljanja o boli, a interpretacije bolnih stanja su različite i ovise o kulturološko-civilizacijskim čimbenicima. Za pojam boli postoje brojne definicije. Jedna od široko prihvaćenih je ona koja bol smatra; „*neugodnim osjetnim i emocionalnim doživljajem povezanim sa stvarnim (potencijalnim) oštećenjem tkiva*“.

Kako je bol osjećaj neugode nastao podražajem specifičnih živčanih završetaka, to omogućava donošenje obavijesti o stanju organizma izravno u mozak. Signalizira postojanje oštećenja organizma i zbog toga je zaštitni mehanizam čovjekovog tijela. Kao prirodni i najraniji znak bolesti, bol je najčešći simptom koji čovjeka natjera na traženje liječničke pomoći.

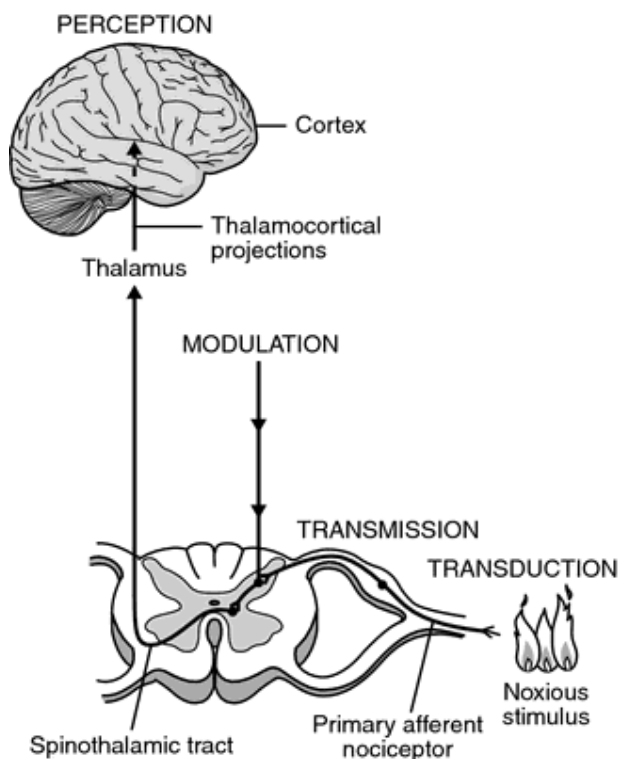
Svakom je liječniku prioritetni zadatak sačuvati i oporaviti čovjekovo zdravlje. Da bi u tome uspio i na vrijeme prepoznao bolest, treba dobro poznavati vrstu, načine prijenosa boli i njenog širenja od bolnog mjesta.

Bol je prisutna u svim dobnim skupinama. Ona je veliki dijagnostički i terapijski izazov, a posebno u orofacijalnoj regiji kojoj pripada područje glave, vrata i usne šupljine. Ta se regija, zbog svojih anatomskih karakteristika i izrazite funkcionalno-estetske važnosti, može uvrstiti u jednu od najzahtjevnijih regija čovjekova tijela. Simptomi različitih bolesti mogu biti vrlo slični, mogu se preklapati i tako otežavati liječenje. Zbog toga je važno poznavanje neurofiziologije, kliničkih obilježja i diferencijalne dijagnoze bolnih stanja ovog područja koja najčešće zahtijevaju liječenje. Ono je u orofacijalnoj regiji vrlo često interdisciplinarno i multimodalno.

## PATOFIZIOLOGIJA BOLI

Bazičnom razumijevanju nastanka boli pripada poznavanje pojma „bolni put“ i „nocicepcija“. (Slika 1.)

Bolni put predstavlja put širenja bolnog podražaja od mjesta ozljede do mozga. Čine ga; nociceptor-periferni živac-leđna moždina-sekundarni živac-talamus-tercijarni živac-kora mozga, a nocicepcija je pojam pod kojim se podrazumijeva svjesno doživljavanje boli.



Slika 1-Dijagram bolnog puta

Izvor; Dorland's Medical dictionary for Health Consumers, by Saunders, Elsevier, 2007.

Bolni put ima četiri faze i to: transdukciju, transmisiju, modulaciju i percepciju

**Transdukcija** se odvija na mjestu ozljede zbog podražaja osjetnih stanica za bol (nociceptora) mehaničkim, kemijskim, toplotnim podražajima, upalnim medijatorima koji nastaju na mjestu ozljede kao produkti upale tkiva.

**Transmisija**, kao drugi dio bolnog puta, predstavlja periferni živac odgovoran za prijenos podražaja s nociceptora u leđnu moždinu. U ovoj fazi utjecaj na brzinu prijenosa bolnog impulsa imaju različiti prijenosnici ili transmiteri.

**Modulacija** ili obrada, dio je bolnog puta koji se odvija u leđnoj moždini. Tu se vrši modeliranje podražaja koji onda „preuređen“ ili transformiran putuje u talamus (centar za bol u mozgu).

**Percepcija** ili doživljavanje boli predstavlja zadnju fazu bolnog puta u kojoj dolazi do projekcije živčanih putova za prijenos boli u moždanu koru i svjesnog doživljavanja boli. Na konačni doživljaj bolnog podražaju utječu različiti čimbenici psihičkog stanja

i utjecaja okoline. Neka stanja kao; žalost, srdžba, strah, nesаница, osamljenost, mogu ga pojačati, a neka ; suosjećanje, veselje, nada, odmorenost, socijalno blagostanje, mogu ublažiti doživljaj bola. Stoga, bol nije isključivo rezultat prijenosa bolnih impulsa od mjesta ozljede do mjesta osjeta u mozgu, već na njeno oblikovanje utječu kvantitativni, kvalitativni i osjećajni čimbenici, iskustvo uz kulturne, društvene i ekonomske čimbenike.

## OROFACIJALNA BOL

Iz samog je naziva jasno da orofacijalna bol uključuje oralnu i facijalnu komponentu. Možemo je definirati kao; „*bolno stanje povezano sa tvrdim i mekim tkivima glave, lica, vrata i okolnih struktura ( usna šupljina)*“. Brojni su anatomske, fiziološki i psihološki čimbenici mogući uzroci boli orofacijalne regije, a bolna stanja glave, lica i usta nerijetko nije lako prepoznati radi preklapanja u simptomatologiji.

S druge strane, kod bolesnika je često naglašeno nezadovoljstvo dužinom trajanja dijagnostičke obrade i neuspjelih pokušaja liječenja. Kako je bol jedan od najsubjektivnijih simptoma, to je objektivno mjerenje njezine jačine nemoguće , a jedan od razloga neodgovarajućeg liječenja je raskorak u bolesnikovom opisu, procjeni i interpretaciji jačine i kvalitete boli u odnosu na procjenu liječnika.

Bol možemo klasificirati na različite načine , gledano prema jakosti i kvaliteti, patofiziološkim promjenama i uzroku. Patofiziološka zbivanja u organizmu osnova su za sve te podjele, a svaka od tih podjela ima svoju kliničku uporabljivost.

Simptomi bola mogu pratiti akutna i kronična stanja, a upravo takva je i osnovna razdioba kod klasične podjele boli.

*Akutna ili brza bol*, oštra, bockajuća ili ona koja struji, kako ju sve nazivamo, osjeti se već 0,1 sekundu nakon bolnog podražaja. Senzacija vezana za uzrok, ima neurofiziološki značaj jer predstavlja protektivni mehanizam. Liječnik je, kao simptom bolesti, može lakše otkriti i postići odgovor na primijenjenu terapiju.

*Kronična ili spora bol*, žareća, mukla, pulsirajuća, mučna ili trajna bol, započinje tek nakon jedne ili više sekundi i njen intenzitet jača tijekom narednih sekundi i minuta. Razvija se postupno, može trajati mjesecima, pa čak i godinama, traje i nakon prestanka uzroka i zato nema korisne svrhe. Teško se lokalizira i liječi jer je otporna na terapiju.

Bolesnik se vremenom navikne na život sa boli, ali ako se dugo vremena ne može izliječiti na zadovoljavajući način, bol prelazi u bolest. Jasne granice između akutne i kronične boli nema. „The National Center for Health Statistics“ uzima period od tri (3) mjeseca trajanja boli granicom nakon koje se ona proglašava kroničnom.

Bol se može klasificirati i prema jakosti, postanku (spontana, inducirana, „trigger“ bol), trajanju (trajna, intermitentna, periodična), kvaliteti, karakteru, prema patofiziološkim promjenama (somatska, visceralna), kao neuropatska bol (oštećenje perifernih živčanih struktura), muskuloskeletna, vaskularnog podrijetla, psihogena.

To daje dodatni stupanj složenosti postavljanju dijagnoze i liječenju.

Uvijek treba imati na umu da je interpretacija boli od strane bolesnika subjektivna i uvelike ovisi o ličnosti, iskustvu, duhovnom nasljeđu, emocionalnom stanju, motivaciji i bogatstvu rječnika (izražavanja). Bolesnici opisuju bol, poput; pritiska, gnječenja, sijevanja, žarenja, pečenja, tupo-deprimirajuće boli, probadanja, udara struje i slično. Liječnik sve mora objektivizirati gledajući i druge kliničke znakove kao što su boja kože, širina zjenica, funkcija žlijezda, mišića i drugo, mora ustanoviti da li se radi o površinskoj ili dubokoj boli, lokalnoj ili reflektiranoj, organskoj ili psihogenoj, simptomatskoj ili idiopatskoj, spontanoj (bez provokacije) ili induciranoj (na provokaciju) - „trigger bol“, kontinuiranoj, neukrotivoj, trajnoj ili intermitentnoj.

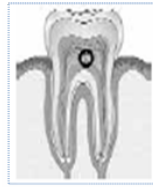## ODONTALGIJE ILI ODONTOGENE BOLI

Odontogene boli su najčešći uzrok bola u usnoj šupljini, obično uzrokovane dentogenim razlozima kao što su bolesti dentina, parodonta, pulpe.

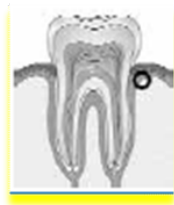Poznavanjem osnovnih simptoma bolesti, vrste i širenja boli, uz klinički pregled, jednostavno je postaviti dijagnozu i omogućiti usmjeravanjem bolesnika liječniku dentalne medicine, ispravno liječenje.

Osnovne karakteristike zubne boli ovisno o najčešćem etiološkom uzroku shematski su prikazane na Slikama 2a, 2b, 2c, 2d.

Kod bolesti pulpe (pulpitis); bol je spontana i/ili izazvana, obično difuzna, duboka, oštra, nabijajuća, kucajuća.

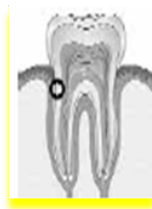

Slika 2a. Pulpa



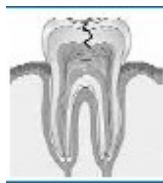Slika 2b. Parodont

Bolesti parodonta, (gingive i parodontalnog ligamenta) prati lokalizirana, duboka, stalna bol koja se egzacerbira grizenjem, žvakanjem.



Slika 2c. Dentin

Bolesti koje potječu iz dentina zuba praćene su obično naglom, oštrom boli, koja se provocira toplim i hladnim djelovanjem na zub.



Slika 2d. Povreda-fraktura krune

Izvor: [www.capecodrootcanal.com/images/endo\\_inf](http://www.capecodrootcanal.com/images/endo_inf)

Trauma zuba, liječenje korijenskih kanala, protetske nadogradnje krune, mogu uzrokovati frakturu krune zuba, a ona se manifestira spontanom ili provociranom oštrom boli (zuboboljom). U diferencijalnoj dijagnozi ove odontalgije važna je anamneza .

## ATIPIČNE ODONTALGIJE ILI ATIPIČNE ODONTOGENE BOLI

Atipične odontalgije mogu predstavljati tešku dijagnostičku dilemu zbog karaktera i lokalizacije boli koja ima osobine odontogene boli, a klinički nema vidljive dentogene patologije. Bol može biti kontinuirana po trajanju ili promjenjiva po intenzitetu, a mehanička, kemijska, toplinska djelovanja na zub nemaju na nju utjecaja. Može se širiti duž zuba gornje ili donje čeljusti, a da je pravi uzrok bolesti u nekom bliskom području.

Razlog nastanku kliničke slike atipične odontalgije mogu biti bolesna stanja navedena ispod;

### a. PARANAZALNI SINUSI

Najčešće je upalni/drugi proces u maksilarnom sinusu (npr. sinusitis), razlog prenošenja boli na zube gornje čeljusti. Iako konstantna tupi bol uz osjetljivost više zuba na pritisak i na termički podražaj, može upućivati na odontogenu etiologiju, nije teško postaviti pravilnu dijagnozu. Napeta i bolna stjenka sinusa, pojačavanje boli pomicanjem tijela i sagibanjem glave ukazuju na problem u sinusu, a pozitivan klinički test aspiracije sadržaja iz sinusa uz rtg snimku daju točnu dijagnozu.

### b. SLUZNICA NOSA

Primarna bolnost donje nosne školjke, maksilarnog ušća uzrokovana upalnim ili drugim promjenama, može se odraziti kao atipična odontogena bol u području prednjih zuba i/ili molara gornje čeljusti. Ispravni zaključak o izvoru boli donosi se na temelju anamneze i kliničkog pregleda, a kao dopuna može poslužiti jednostavan test lokalnim anestetikom apliciranjem na sluznicu nosa što dovodi da prestanka „zubobolje“. dok anestetik u područje „bolnog zuba“ ne umiruje bol.

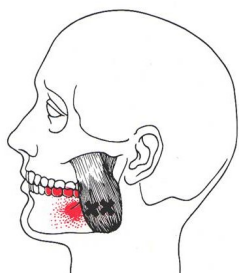
### c. MIOFASCIJALNI BOLNI SINDROM

Bolnost mišićno-fascijalnih struktura žvačne, vratne i leđne muskulature praćena je često postojanjem „trigger“ točkica u mišićima, koje predstavljaju mjesta odašiljanja bola u udaljena područja. Klinički najznačajniji čimbenici prepoznavanja ove bolesti su lokalna, jasno ograničena područja čvrstih i hiper-senzitivnih mišićnih vlakana koja nazivamo „triger točkama“. Palpacija „triger točkica“ pojačava bol, ali to nije

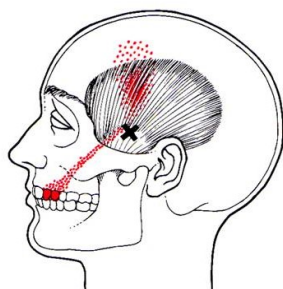


najizraženiji simptom. Centralni ekcitacijski efekt koji referira bol u područja nezahvaćena poremećajem predstavlja najveći problem za pacijenta, ali i za liječnika koji takvu bolest pokušava dijagnosticirati. Tako primjerice, „trigger točke“ u mastikatornim mišićima mogu uzrokovati bolno stanje, slično onom odontogene etiologije ,u zubima gornje i donje čeljusti.

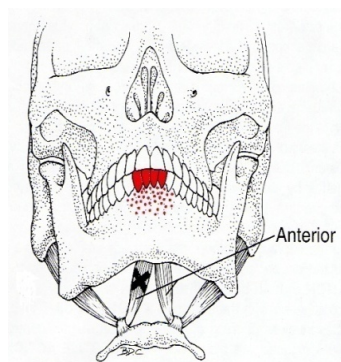
Jednostavnim kliničkim testom, apliciranjem lokalnog anestetika u „bolni zub“ ne dolazi do prestanka bola, a anestezija „trigger točke“,u nekom od okolnih mišića, prekida osjet bola u zubu.



Slika 3a: Trigger“ točka u m. maseteru - može izazvati osjet „zubobolje“ u većem broju donjih zuba



Slika 3b: “Trigger“ točka u m. temporalisu – izaziva osjet „zubobolje“ gornjih zuba



Slika 3c: “Trigger” točka u području prednjeg trbuha m. digastrikusa – izaziva osjet “zubobolje” prednjih donjih zuba

Izvor: [www.naama.com/pdf/orofacial-pain-ghabi-kaspo-dds.pdf](http://www.naama.com/pdf/orofacial-pain-ghabi-kaspo-dds.pdf)

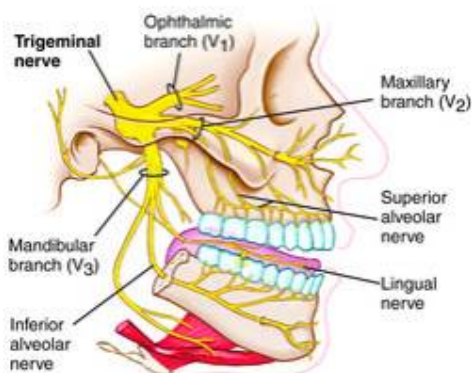
#### d. SRČANA BOLEST I MALIGNI TUMOR PLUĆA

Ishemija miokarda može izazvati sliku atipične odontalgije periodičnim prijenosom osjeta bola u zube donje čeljusti. Maligni tumor pluća uzrokuje ponekad refleksne bolove u područje mandibule duž alveolarnog živca što također može sličiti odontogenoj boli. I kod srčanih, kao i kod oboljenja pluća, nije teško pravilno diferencijalno-dijagnostički razlučiti o čemu se radi već na temelju anamneze bolesnika i uvidom u njegovo opće stanje.

### NEUROGENE BOLI

#### TRIGEMINALNA NEURALGIJA, NEURALGIA N. TRIGEMINI

##### a. Idiopatska, esencijalna, klasična, tipična neuralgija



Slika 4: Trigeminalni živac

Izvor : Mosby's Medical Dictionary, 8th edition. © 2009, Elsevier.

Neuralgiju petog (V) moždanog živca (n. trigeminusa) možemo ubrojiti među najboljnja poznata stanja medicinske znanosti, koja svojom težinom uzrokuje visoki stupanj patnje bolesnika. To je oboljenje koje se teško podnosi i toliko otežava život oboljelom da i suicidi nisu rijetkost.

Osnovna je karakteristika oboljenja izuzetno jaka bol (sijevajuća, žareća, ubadajuća) u trajanju od nekoliko sekundi do manje od 2 minute u inervacionom području jedne (ili dvije, izuzetno rijetko u sve tri) grane trigeminalnog živca. Paroksizmalne atake boli mogu nastati spontano ili iz “trigger” zona, podražajima kao što su jelo, govor, umivanje, pranje zuba, češljanje, tuširanje, a izazivaju, bolnim udarom, grč mimične musculature lica –“ tic douloureux” praćen vidljivim stupnjem patnje bolesnika.

Napad boli, koji prema kvaliteti, uzroku i nastanku nije moguće ne prepoznati, zapravo je i osnovni način dijagnostike oboljenja. Atake bola stereotipne su kod svakog pojedinog bolesnika i nisu praćene neurološkim deficitom.

Oboljenje je češće kod žena (omjer spolova 2:1) u dobi između 40-60 godina, najčešće zahvaća jednu perifernu granu trigeminalnog živca, obično II ili III, rjeđe obje zajedno, a vrlo rijetko I granu.

Etiološki uzrok nije definiran. Postoji više teorija od kojih neke uzrok nastanka neuralgije lociraju intrakranijalno na strukturalne lezije semilunalnog ganglija, demijelinizaciju, ili na patološku vaskularnu strukturu arterije cerebelli superior zbog koje nastaje vaskularna kompresija na ganglij živca u pontocerebelarnom kutu.

### Dijagnostika

Iako je tipična slika bolnog napada kod trigeminalne neuralgije upečatljiva i lako prepoznatljiva, greške prije postavljanja dijagnoze dosta su česte (nepotrebni stomatološki zahvati, česte ekstrakcije zdravih zuba, kirurški zahvati sinusa, žlijezda slinovnica, dugotrajna, nepotrebna antibiotska i analgetska terapija).

Postavljanje dijagnoze uključuje detaljan neurološki pregled glave, vrata, provjeru izlazišta moždanih živaca uz ispitivanje motoričke i senzoričke funkcije. Svakako, potrebno je detaljno pregledati usnu šupljinu. Rendgen dijagnostikom, CT-om i češće magnetskom rezonancom (MRI) potvrđuju se ili isključuju vaskularne kompresije.

### Terapija

Terapija može uslijediti nakon što je dijagnostički nalaz jasan, a postojanje morfološko-patološkog supstrata isključeno (MRI).

Terapija idiopatske neuralgije trigeminalnog živca obično započinje kao konzervativno-medikamentozno liječenje.

Prvi lijek izbora je karbamazepin (TEGRETOL) koji je efikasan u 75% slučajeva u prosječnoj dozi od 600 mg/dan (do max. 1200 mg/dan). Ovo nije specifičan lijek za

neuralgiju, nego je to zapravo, antiepileptik sa centralnim djelovanjem koji snižava funkciju neurona u nukleus tractus spinalisu n. trigeminusa.

Kao drugi lijek izbora koristi se gabapentin (NEURONTIN), antikonvulziv, u terapijskoj dozi od 1800 - 3600 mg/dan. Kako je ponekad manje efikasan od Tegretola to se može sa njim kombinirati.

Navedene je lijekove, nerijetko, potrebno koristiti u kombinaciji sa tricikličkim antidepressivima, koji pomažu, na način da inhibiraju metabolizam serotonina i aktiviraju mehanizme inhibicije boli u mozgu. Bolesniku je važno naglasiti da pokuša, koliko je to moguće, spriječiti aktivaciju „trigger“ zona (dodirom, temperaturnim promjenama, načinom hranjenja). Kao dodatak medikamentoznoj terapiji, mogu se primijeniti, obično u seriji od 10 puta, tzv „blokade“. Radi se o aplikaciji anestetika na izlazište, bolom zahvaćene grane trigeminalnog živca, a što uvjetuje prekid bolnih podražaja (tzv. inducirana remisija). U praksi se obično primjenjuju vitamini B-kompleksa (B1, B6, B12) koji po nekim razmišljanjima imaju pozitivni učinak (regeneracijom živca), a po drugima su bez teoretskog opravdanja (kao „placebo“efekt). Primjenu su našle i tradicionalne kineske metode (akupunktura).

Ukoliko se bolest više ne može kontrolirati medikamentoznom terapijom, dolazi u obzir kirurško liječenje.

*Periferna neuroektomija, neuroexhaeresis*, kirurška je metoda kojom se intraoralnim pristupom presijecaju periferne grane trigeminalnog živca na svom izlazištu; foramen infraorbitale, foramen mentale, foramen mandibulare. Cilj operacijskog zahvata je prekinuti provođenje impulsa do centralnog trigeminalnog aparata i time olakšati nesnosnu bol. Posljedica zahvata nije samo analgezija nego i anestezija područja inervacione zone grane živca koja se presjeca.

Egzacerbacija bolnog stanja nastupa u prosjeku nakon 2,5-3 godine, zahvati se mogu ponavljati, ali remisije, nakon svakog sljedećeg zahvata traju sve kraće. Iako se radi o arhaičnoj kirurškoj metodi, ona je tehnički jednostavna, bez značajnijih komplikacija. Za bolesnike to nije teška operacija, remisije im donose olakšanje, „odmor“ od velikih doza lijekova, koji zbog djelovanja i na druge organe tijela, (bubreg, jetra, probavni i žilni sustav), nisu bezazleni. To su razlozi radi kojih se operacijska metoda presijecanja perifernih grana živca i danas često koristi u kirurškom liječenju trigeminalne neuralgije. Bolesnici često i sami inzistiraju na ponavljanju ovog liječenja, a prije nego li se odluče za druge, agresivnije kirurške metode.

Ukoliko je art. cerebelli superior identificirana kao mogući uzrok neuralgije, kirurško se liječenje sastoji od *mikrovaskularne dekompresije* senzoričkog korijena živca, a u domeni je neurokirurgije.

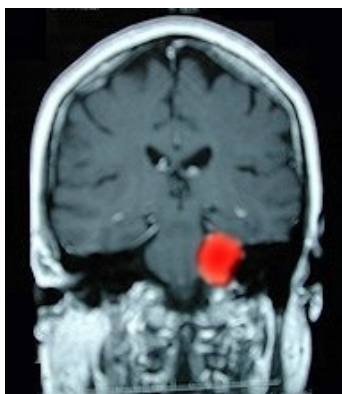### *Rizotomija*

Ukoliko se ne vizualizira kompresivni učinak struktura, rizotomija je alternativa mikrovaskularne dekompresije. Namjera je oštećenje gangliona Gasseri ili korjenova živca kako bi se postiglo oslobađanje od boli. Postoje različiti načini oštećenja živca-kemijskim sredstvima, mehanički, termokoagulacijom, radiokirurški-gama nožem.

I kod ovih metoda liječenja moguće su egzacerbacije boli unutar nekoliko godina. Dugotrajni uspjeh ovisi o stupnju neosjetljivosti lica (parestezija ili disestezija). Postoji određeni rizik od bolne ukočenosti lica (permanentne bolne neosjetljivosti) - *anesthesia dolorosa*.

#### b. Neuralgia n. trigemini; simptomatska, atipična

Klinička slika može biti slična tipičnoj, idiopatskoj neuralgiji trigeminusa, ali je poznat uzrok boli, bilo da je posljedica lokalnih, sistemskih poremećaja ili tumora. Obzirom da je etiologija jasna i liječenje je usmjereno prema izvoru boli (uzroku).



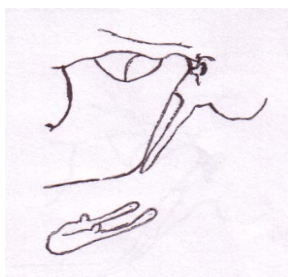
Slika 5: MRI pokazuje jasno definiranu (crveno obojenu) ekspanzivnu tvorbu mozga

Izvor: <http://brain.oxfordjournals.org/content/124/12/2347/F1.expansion.html>

NEURALGIA NERVI GLOSSOPHARINGEI ET VAGI  
VAGOGLOSOFARINGEALNA NEURALGIJA

Rjeđi je klinički entitet, ali može biti razlogom problema u diferencijalnoj-dijagnostici orofacijalne boli. To je stanje praćeno unilateralnom, paroksizmalnom boli koja je oštra i kratkotrajna, a provokacija joj može biti žvakanje, gutanje, dodir dijela usne šupljine. Bol se može sa jednog mjesta jezika, ždrijela, uha, čeljusti širiti i na druge okolne regije otežavajući postavljanje dijagnoze. Ponekad bol mogu pratiti neurovegetativne i kardiovaskularne smetnje u vidu bradikardije, salivacije, hipotenzije i sinkope.

NEURALGIJA STILOIDNOG PROCESUSA  
SINDROM PRODUŽENOG STILOIDNOG NASTAVKA, EAGLE-OV SINDROM



Slika 6: Dugaćak stiloidni nastavak

Izvor: Knežević G. Produženi stiloidni nastavak kao uzrok orofacijalne boli. Acta Stom Croat; 32:171, 1998.

Stiloidni nastavak je koštani izdanak smješten neposredno ispred stilomastoidnog foramena, prosječne dužine 20-25 mm. Važan je položaj njegovog vrška koji se nalazi između unutrašnje i vanjske karotidne arterije, lateralno od zida ždrijela, neposredno iza tonzilarne udubine.

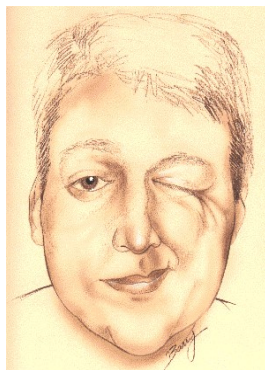Klinička slika može biti vrlo slična nekoj od prethodno opisanih i predstavlja također diferencijalno-dijagnostički problem u definiranju etiologije orofacijalne boli. Dominantni simptomi su bol u ždrijelu prilikom gutanja koja se širi prema uhu iste strane, iradirajuća bol u oko zbog pritiska na unutarnju karotidu, otežano micanje vrata / glave radi bolova. Zbog pritiska predugačkog stiloidnog nastavka na karotidnu arteriju može doći do sinkope kod okreta glave.

Diferencijalnu dijagnozu može olakšati podatak u anamnezi bolesnika o ranijoj traumi vrata ili kirurškom zahvatu, obično je to tonzilektomija. Palpacijom se može uočiti dugački stiloidni nastavak koji se rendgenološkom snimkom i potvrdi. Terapija je kirurška redukcija dužine nastavka.

#### HEMIFACIJALNI SPAZAM

To je neuromuskularni poremećaj vezan uz facijalni živac (nervus facialis) praćen spontanim mišićnim kontrakcijama lica (tikovi ili spazmi), ali bez neuralgičnih bolova. Započinje obično trzanjem i grčenjem mišića oko očiju, jednostrano, ali u teškim slučajevima i obostrano. Tada, spazmi muskulature usta otežavaju hranjenje, govor i gutanje, što je za bolesnika izrazito neugodno. Za dijagnostiku uvijek je prvi korak dobra anamneza, a uobičajeno je učiniti i elektromiogram (EMG).

U terapiji nema efikasnih lijekova. Kod slučajeva kada je kompresija krvne žile na facijalni živac razlog smetnji, slično kao kod neuralgije trigeminusa, liječenje se sastoji u mikrovaskularnoj dekompresiji. Primjenu u liječenju imaju injekcije botulinum toxina- „Botoxa“ koje se uštrcaju u zahvaćenu muskulaturu i efikasne su u zaustavljanju spazma očnih kapaka. Kako je učinak privremen, to se tretmani ponavljaju nekoliko puta godišnje.



Slika 7: Spazam lijeve strane lica

Izvor: [www.drkassicieh.com](http://www.drkassicieh.com)

#### TROTTER-OV SINDROM ILI SINDROM MORGAGNIJEV-OG SINUSA

Bolne smetnje uzrokovane su tumorom nazofaringsa, njegovim širenjem u područje 3. grane trigeminalnog živca i zahvaćenjem n. aurikulotemporalisa. U 30% slučajeva mogu uzrokovati trijas simptoma; jaku iradirajuću istostranu bol u područje angulusa

mandibule, istostranu palatinalnu asimetriju uzrokovanu paralizom nepca (m. levator palati) uz naglušost i začepjenost uha zbog pritiska na Eustahijevu tubu. Smetnje mogu izazivati diferencijalno-dijagnostičke probleme u fazi dok tumor nije inspekcijom i palpacijom uočljiv, te treba pomisliti i na ovaj sindrom što je od koristi za rano otkrivanje tumora.

## MUSKULOSKELETNE BOLI

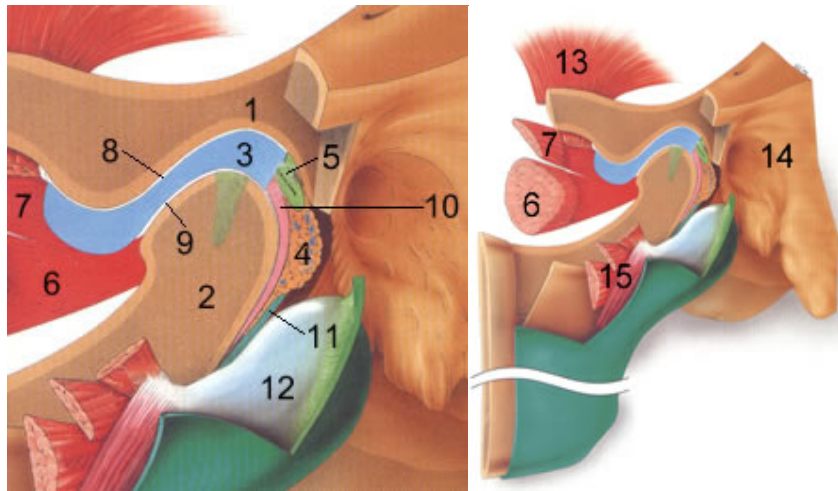
Muskuloskeletne smetnje vrlo su česta bolna stanja, a smatra se da su nakon odontalgija, glavni uzroci orofacijalne boli. Spadaju u duboke somatske boli i dijele se na: mišićne boli, boli temporomandibularnog zgloba (TMZ), bol kosti i periosta i bol mekog vezivnog tkiva.

### TEMPOROMANDIBULARNI POREMEĆAJI (TMP) ILI TEMPOROMANDIBULARNE DISFUNKCIJE (TMD)

Predstavljaju u diferencijalnoj dijagnozi orofacijalnog bola čestu etiološku grupu. To je zajedničko nazivlje za sva stanja kroničnih orofacijalnih bolova nedentalnoga podrijetla, a klinička stanja uključuju žvačne mišiće i/ili TMZ, kao i okolne strukture. Poremećaji imaju šaroliku simptomatologiju, a bol je najčešći simptom, svakako bolesnicima najneugodniji.

Temporomandibularni zglob (articulatio temporomandibularis) jedini je pomični zglob glave. Prema obliku, broju i funkciji zglobnih ploha spada u složene zglobove. Strukture zgloba su međusobno povezane tetivama mišića i ligamentima zglobne čahure (capsula articularis) za pripadajuća tkiva glave i žvačnog sustava.





Slika 8: Shematski prikaz temporomandibularnog zgloba; 1 zglobna jamica na temporalnoj kosti 2 kondil na mandibuli 3 zglobna pločica - diskus 4 retrodiskalno tkivo 5 sinovijalna vrećica 6 donji pterigoidni mišić 7 gornji pterigoidni mišić 8 gornja zglobna pukotina 9 donja zglobna pukotina 10 donji retrodiskalni ligament 11 gornji retrodiskalni ligament 12 zglobna čahura 13 temporalni mišić 14 slušni hodnik na temporalnoj kosti 15 medijalni pterigoidni mišić

Izvor: Online priručnik, Gnatologija@net; Stomatološki fakultet Sveučilišta u Zagrebu, 2001.

Kod temporomandibularnih poremećaja (TMP) bolovi najčešće počinju preaurikularno, u TMZu i u žvačnim mišićima uzrokujući ograničene ili nesimetrične pokrete mandibule, zvukove u TMZu (škljocanje, pucketanje, škripanje), bolove u drugim dijelovima lica i vrata.

Za sve bolne smetnje ove grupe bolesti odgovoran je status stomatognatog sustava koji predstavlja funkcijsku cjelinu. Čine ga; zubi, njihove potporne strukture, čeljusti, TMZovi, žvačni mišići, krvne žile i živci.

Morfološki i funkcijski sve su komponente usko povezane, a promjena jedne izaziva lančanu reakciju promjena na drugima.

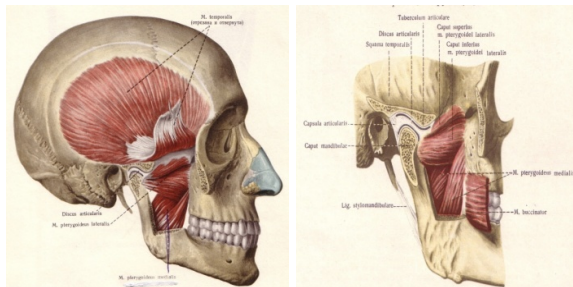
Kod normalnog zdravstvenog stanja, stomatognati sustav je u stanju dinamičke ravnoteže, a to znači ravnoteže između intenziteta funkcije i sposobnosti struktura funkcijskom prilagođavanju promjeni opterećenja. Ako je ta adaptabilnost uspješna, postoji stanje *orofunkcije*, a ako je adaptabilnost neuspješna, to je stanje *disfunkcije*.

Čimbenici koji smanjuju adaptabilnost stomatognatog sustava mogu biti;

Traumatska oštećenja nastala kad na tkiva djeluje sila koja prelazi normalno funkcijsko opterećenje. To može biti *direktna trauma* kao rezultat iznenadnog, često

izoliranog udarca na tkiva kod nesretnog slučaja, pada, prometne, sportske nezgode i sli. ili *indirektna trauma* povezana također sa izoliranim udarcem prilikom kojeg nije došlo do direktnog kontakta sa zahvaćenim strukturama. Posebno treba spomenuti *mikrotraumu* kao rezultat dugotrajnog i ponavljajućeg opterećenja. Primjer takvog vida traume je bruksizam koji predstavlja pojavu stiskanja ili škripanja zuba prilikom ne-funkcijskih kretnji mandibule, a može biti dnevni (stečeno, naučeno ponašanje) i noćni (povezan sa poremećajima sna i stresom).

#### TEMPOROMANDIBULARNA MIŠIĆNA DISFUNKCIJA / UKLJUČUJE ŽVAČNE MIŠIĆE/



Slika 9: Mišići za žvakanje /4 glavna/ ;

površni - m.temporalis i m. masseter

duboki - m.pterygoideus lateralis i m.pterygoideus medialis

Izvor: Toldt-Hochstetter, Anatomischer Atlas

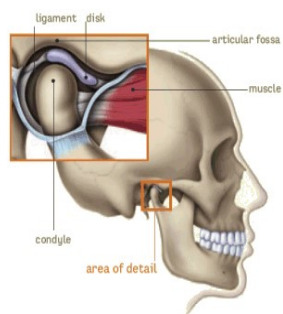
Mastikatorna muskulatura je napeta, bolno zadebljana, a dominantan simptom je tupa, mučna bol. Pri funkciji temporomandibularnog zgloba bol se pojačava kao i pritiskom na žvačne mišiće.

Dijagnostička evaluacija moguća je ciljanim kliničkim pregledom. Prilikom palpacije naglašena je osjetljivost mastikatorne muskulature i tetiva uz mogućnost ograničenih kretnji zgloba pri pasivnom pregledu /rastezanjem/. Nije rijetkost postojanje udruženosti sa para-funkcionalnim kretnjama / bruksizam sa jutarnjim bolom /.

#### DISFUNKCIJA TEMPOROMANDIBULARNOG ZGLOBA– / UKLJUČUJE SAM TMZ /

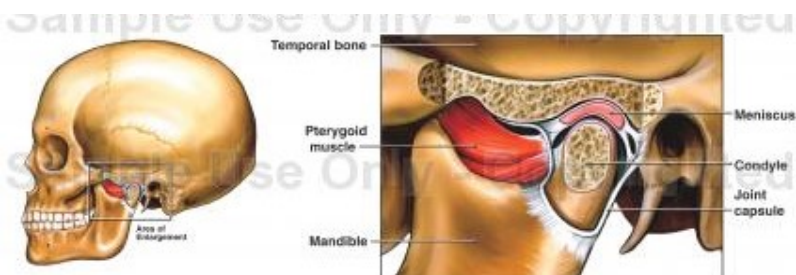
Temporomandibularni zglob omogućava otvaranje i zatvaranje usta, njihovo pomicanje lijevo-desno, naprijed-nazad, što omogućava žvakanje, govor, zijevanje i

gutanje. Kod njegove disfunkcije ugrožene su ove vitalne funkcije. Osnovno je obilježje bolnost u regiji TMZa, preaurikularno prilikom funkcije zgloba. Obično se čuju i zvukovi nalik “škljocanju”, krepitacije pri otvaranju usta uz ograničenu mogućnost otvaranja (<35 mm), i devijaciju čeljusti na bolesnu stranu.

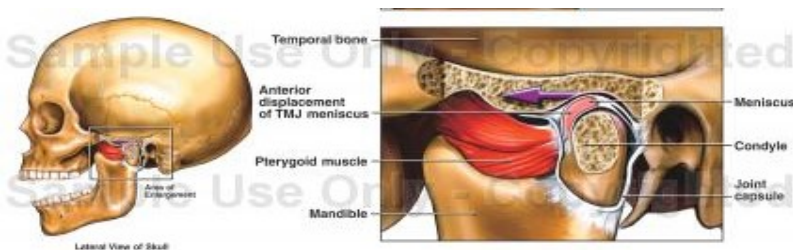


Slika 10. Položaj zglobnih struktura u mirovanju

Izvor: [www.aaoms.org/tmj.php](http://www.aaoms.org/tmj.php)



11a



11b

Slika 11a: Prikaz lijevog TMZa kod zatvorenih usta

11b: Pomak diska prema naprijed u lijevom TMZu pri otvaranju usta

Izvor: [findlaw.doereport.com/generateexhibit.php?ID=](http://findlaw.doereport.com/generateexhibit.php?ID=)

Nerijetko, bolesnikove tegobe uključuju glavobolju, bolove u vratu, bolove lica i bolove u uhu. Razlozi zglobnog bola mogu biti različiti i u praksi ih treba razlučiti.

Dijagnostička evaluacija sastoji se u definiranju postojanja unutrašnjeg oštećenja zgloba nastalog radi abnormalne funkcije „disk-kondil kompleksa „i/ili degenerativnih promjena zglobnih ploha (artikularni poremećaji) ili se radi o ne-artikularnim poremećajima (mišićnoj disfunkciji).

Najvažnije je, utvrditi da li se radi o organskoj bolesti, koja se može kirurški liječiti ili o funkcionalnom i stresom uvjetovanom poremećaju koji traži ne-kirurško liječenje. Oko 5-30% populacije ima disfunkcijske simptome, ali većina nema organsku podlogu.

Škljocanje osjeti čak 40% zdravih ljudi i to je reverzibilno, a patološko nastaje zbog subluksacije diska prema naprijed. Krepitacije kao drugi zvuk po redu, znak su degenerativnih promjena. Ograničena pokretljivost nastaje zbog prednje subluksacije diska te adhezija kod ankiloze.

Palpacija pri kliničkom pregledu je bolna, a u akutnoj fazi, odnosno egzacerbaciji bola, može se uočiti i otekline zgloba.

Mogući razlozi nastanka bola u zglobu / oko zgloba mogu biti i druga bolesna stanja kao; reumatoidni artritis, neoplazme, patološki procesi vanjskog i srednjeg uha, bolesti parotidne žlijezde, tumori korijena jezika, otežano nicanje gornjeg/donjeg retiniranog umnjaka, duboke afte /traumatske ulceracije/ radi predugačkih paralingvalnih krila donje proteze.

Zglobne boli rezultat su bliskog anatomskeg odnosa n.lingvalisa i n.aurikulotemporalisa.

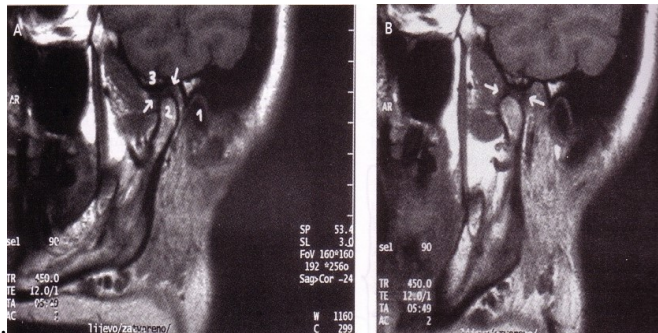
#### DIJAGNOSTIKA BOLESTI TMZ-A

*Anamneza* je uvijek početni korak i važna za informacije o simptomu boli, širenju, trajanju, uzroku, pojačavanju, jednostranom ili obostranom javljanju, škljocanju zgloba, postojanju trizmusa, vrsti mišićne boli, stanju okolnih struktura (sinusa, zuba, cervikalne kralježnice), postojanju sistemskih bolesti, liječenju.

Pregled čini *inspekcija* kojom se mogu uočiti; asimetrija, mišićna hipertrofija, malokluzija, abnormalnost zubnog luka, manjkavost zuba, ograničeni stupanj kretnji čeljusti (prosjeak mogućnosti kretnji je između inciziva 5cm, a protruzivno i lateralno 1cm). *Palpacija* znači „opipavanje“ struktura u udubini ispod zigomatičnog luka, 1-

2cm ispred tragususa iz vana i kroz vanjski zvukovod, prilikom otvorenih i zatvorenih usta, u svim kretnjama čeljusti. Palpacijom se može utvrditi mišićni spazam, lokalizirati mišićnu i zglobnu bol, postojanje „škljocanja“, a ponekad je potrebna *auskultacija* da se čuje zvuk zgloba ako nema druge mogućnosti.

*Rtg dijagnostika* slijedi klinički pregled. Koriste se; konvencionalne metode – ortopantomogram, modificirani Schüller, tomogram ,a sve kod otvorenih i zatvorenih usta. Ovo, uz CT dijagnostiku, daje osnovnu informaciju o koštanoj strukturi i mobilitetu zgloba. Magnetska rezonancija (MRI) je danas (već od 90-tih godina) dominantna, slikovna, neinvazivna, metoda dijagnostike temporomandibularnih poremećaja (TMP) zbog dobre kontrastnosti prikaza pripadajućih mišića i mekih tkiva te zglobne pločice-diska. MRI se najčešće koristi u dijagnostici temporomandibularne boli uzrokovane anteriornim pomakom zglobne pločice. Postoje ograničenja ove pretrage kod nekih situacija; .klaustrofobični pacijenti, metalna strana tijela u ustima, fiksni protetski radovi, ortodontske naprave, implantati radi stvaranja metalnih artefakata, upalne kožne promjene, malignitet, drugi medicinski komorbiditet.



Slika 12: MRI temporomandibularnog zgloba

Izvor: Badel T., Pandurić J., Marotti M., Magnetska rezonancija u dijagnostici temporomandibularnih poremećaja. Medix, 2005.

Dodatne dijagnostičke metode uključuju *kvantitativne analize okluzalnih stanja*, ispitivanje stres učinka, kefalometrijske analize.

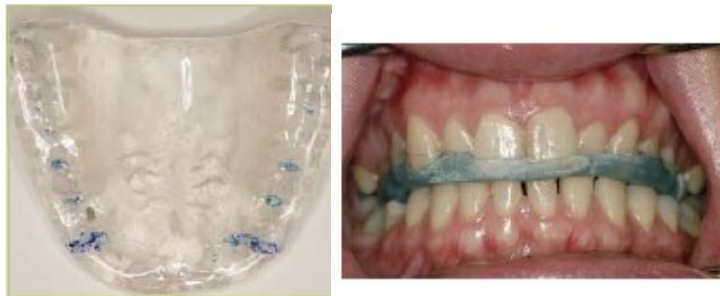Artroskopija je metoda minimalno invazivnog dijagnostičkog pristupa kada se na drugi način ne može postaviti dijagnoza, a ujedno može biti i terapijska.

## LIJEČENJE TEMPOROMANDIBULARNIH POREMEĆAJA (TMP)

### Konzervativna terapija

Uobičajeno je u terapiji uzimanje nesteroidnih anti-inflamatornih lijekova i mišićnih relaksansa uz tekuću hranu i mirovanje u akutnoj fazi bolesti. Većina bolesnika prilagodi se okluzijskim tegobama, ostvari optimalnu funkciju bez pojave temporomandibularnih poremećaja, a jedan dio bolesnika zahtijeva neki vid protetske terapije.

Temeljni oblik inicijalne terapije je okluzijska udlaga kojom se, kao ortopedskim sredstvom, provodi neuromuskularno deprogramiranje žvačnog mišićja, repositioniraju kondili unutar zglobne jamice i oterećuju unutar-zglobne strukture, a to omogućava bezbolnije funkcioniranje diska tijekom kretnji u zglobu.



Slika 13: Okluzijska udlaga

U slučaju da je konzervativni medicinski tretman neuspješan, nakon 3-6 mjeseci u obzir dolazi artroskopija i kirurška terapija.

### ARTROSKOPIJA TEMPOROMANDIBULARNOG ZGLOBA

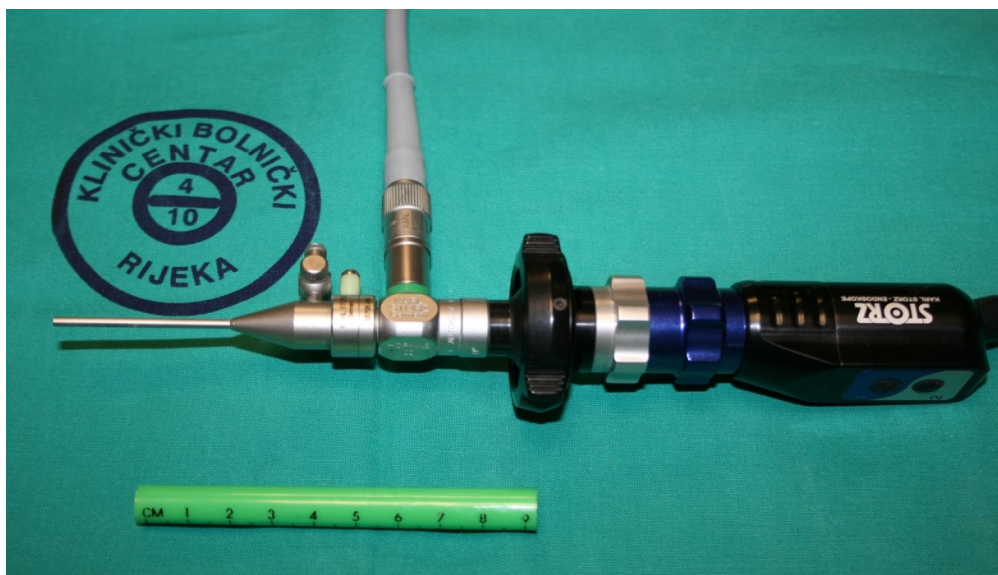
Artroskopija kao dijagnostičko-terapijska metoda prvi je puta prezentirana kod temporomandibularnog zgloba 1986.godine, a 1990. godine za lavažu zglobnog prostora ili artrocenteze kao manje invazivna metoda kirurškog liječenja. Radi se o endoskopskoj metodi kojom se artroskopom malenog promjera (svega 2mm) uđe u TMZ i preko ekrana na endoskopskom stupu prati unutrašnjost zgloba i po potrebi obavljaju intervencije u zglobu. Artroskopom se može ciljano, pod kontrolom oka, aplicirati terapiju (lijekove) u sam zglob. Obzirom da se radi o malenom zglobu u



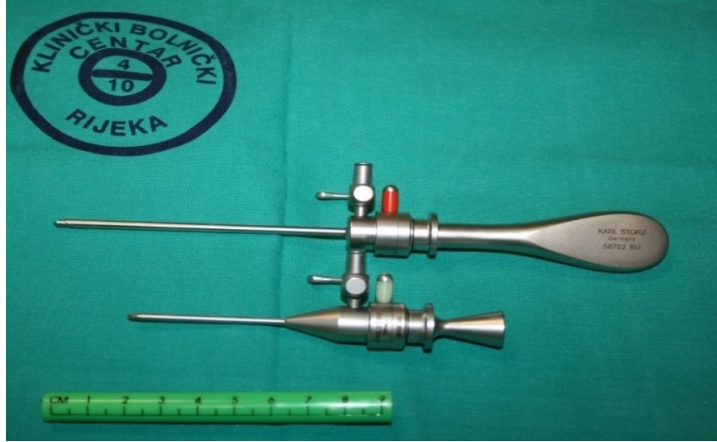
estetski zahtjevnoj regiji treba naglasiti da ova intervencija ne ostavlja ožiljke jer je otvor na koži za ulazak artroskopa minimalan (samo ubod gracilnog mikro-instrumenta) i ne zahtijeva šivanje. Artroskopija TMZa se izvodi u općoj anesteziji.



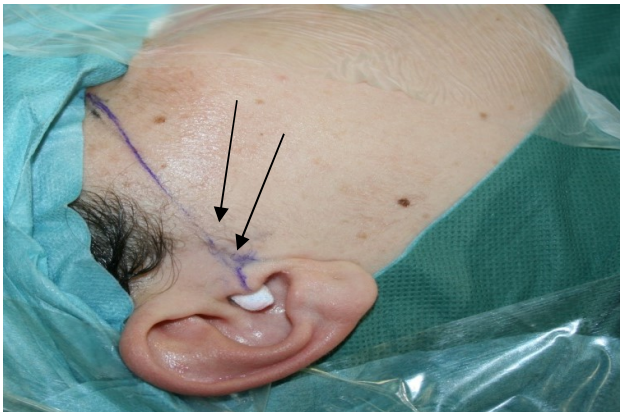Slika14: Endoskopski stup za artroskopiju TMZa



Slika 15: Slika artroskopa za TMZ



Slika 16: Troakari za artroskop TMZa

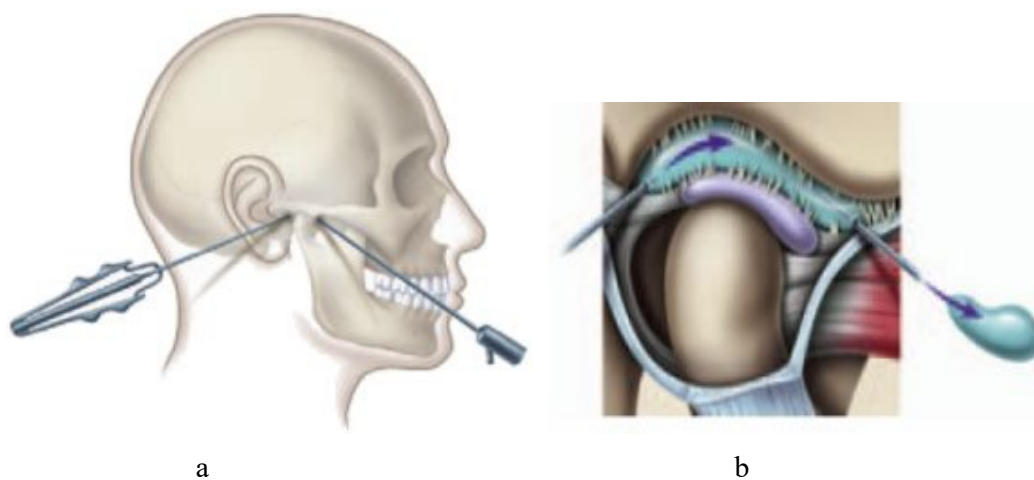


Slika 17: Priprema bolesnika za artroskopiju; planiranje mjesta ulaska artroskopa u zglob i mjesta izlaska tekućine za ispiranje.



## ARTROCENTEZA

Artrocenteza je postupak u kojem se ispire tekućina iz zgloba ulaskom igle u zglobni prostor i izlaskom tekućine kroz drugu iglu postavljenu na drugom mjestu zglobnog prostora. Na taj način čini se lavaža sinovijalne tekućine čime se ispiru medijatori upale odgovorni za bol u zglobu. U istom aktu može se aplicirati protuupalni lijek u zglob.



Slika 18: Artrocenteza TMZa, shematski prikaz

Izvor: burrossjacksondds.lhtek.com/? page id=78

## ARTROTOMIJA

Artrotomija je metoda otvorenog kirurškog pristupa na TMZ za teže slučajeve kada su iscrpljene sve ostale manje invazivne terapijske mogućnosti te se stoga rijetko koristi. Ukoliko pacijent pati od jakih svakodnevno prisutnih tegoba (bol ili ograničeno otvaranje usta) ne treba izbjegavati i takav terapijski pristup.