

# CT-OM VOĐENA TRANSTORAKALNA BIOPSIJA PLUĆNIH LEZIJA: DIJAGNOSTIČKI DOPRINOS I KOMPLIKACIJE

---

Mršić, Ena

Master's thesis / Diplomski rad

2019

Degree Grantor / Ustanova koja je dodijelila akademski / stručni stupanj: **University of Rijeka, Faculty of Medicine / Sveučilište u Rijeci, Medicinski fakultet**

Permanent link / Trajna poveznica: <https://um.nsk.hr/um:nbn:hr:184:139109>

Rights / Prava: [In copyright](#) / [Zaštićeno autorskim pravom.](#)

Download date / Datum preuzimanja: **2024-08-08**



Repository / Repozitorij:

[Repository of the University of Rijeka, Faculty of Medicine - FMRI Repository](#)



SVEUČILIŠTE U RIJECI  
MEDICINSKI FAKULTET  
INTEGRIRANI PREDDIPLOMSKI I DIPLOMSKI  
SVEUČILIŠNI STUDIJ MEDICINA

Ena Mršić

**CT-OM VOĐENA TRANSTORAKALNA BIOPSIJA PLUĆNIH LEZIJA:  
DIJAGNOSTIČKI DOPRINOS I KOMPLIKACIJE**

Diplomski rad

Rijeka, 2019.

SVEUČILIŠTE U RIJECI  
MEDICINSKI FAKULTET  
INTEGRIRANI PREDDIPLOMSKI I DIPLOMSKI  
SVEUČILIŠNI STUDIJ MEDICINA

Ena Mršić

**CT-OM VOĐENA TRANSTORAKALNA BIOPSIJA PLUĆNIH LEZIJA:  
DIJAGNOSTIČKI DOPRINOS I KOMPLIKACIJE**

Diplomski rad

Rijeka, 2019.

Mentor rada: Doc.dr.sc. Melita Kukuljan, dr. med.

Diplomski rad ocjenjen je dana \_\_\_\_\_ u Rijeci pred povjerenstvom u sastavu:

1. Prof.dr.sc. Damir Miletić, dr. med
2. Izv.prof.dr.sc. Aldo Ivančić, dr. med.
3. Izv.prof.dr.sc. Ljiljana Bulat-Kardum, dr. med

Rad sadrži 37 stranica, 6 slika, 2 tablice, 56 literaturna navoda.

## Sadržaj

1	UVOD .....	1
1.1	Povijest transtorakalne biopsije .....	2
1.2	Vrste biopsijskih igala .....	4
1.3	Indikacije za transtorakalnu biopsiju.....	5
1.4	Kontraindikacije transtorakalne biopsije .....	6
1.5	Komplikacije transtorakalne biopsije .....	7
1.6	Cilj rada.....	9
2	MATERIJALI I METODE.....	10
3	REZULTATI.....	13
4	RASPRAVA.....	21
5	ZAKLJUČAK.....	25
6	SAŽETAK.....	27
7	SUMMARY.....	28
8	LITERATURA .....	29
9	ŽIVOTOPIS.....	37

## POPIS SKRAĆENICA

APTV – aktivirano parcijalno tromboplastinsko vrijeme

CT (*computed tomography*) - kompjutorizirana tomografija

G - *gauge*

INR (*international normalised ratio*) - međunarodni normalizirani omjer

KBC (CHC - *clinical hospital center*) - klinički bolnički centar

NPV – negativna prediktivna vrijednost

PET/CT – pozitronska emisijska tomografija / kompjutorizirana tomografija

PPV – pozitivna prediktivna vrijednost

TTB – transtorakalna biopsija

UZV – ultrazvuk

## 1 UVOD

Karcinom je drugi najčešći uzrok smrtnosti u svijetu. U 2018. godini procijenjeno je 9,6 milijuna smrtnih slučajeva povezanih s karcinomom. Prema podacima iz navedene godine, karcinom pluća pojavio se kod 2,09 milijuna pacijenata u svijetu što ga čini najčešćim oblikom karcinoma. Jednako tako riječ je o vodećem uzroku smrtnosti od karcinoma s obzirom da je iste godine uzrokovao smrt kod 1,76 milijuna ljudi.<sup>1</sup> Stopa oboljenja od karcinoma pluća u Hrvatskoj je 32,5 oboljelih pacijenta na 100 000 stanovnika.<sup>2</sup>

S obzirom da se na temelju patohistološke dijagnoze procjenjuje terapija potrebno je odrediti patohistološki tip karcinoma. Karcinomi pluća dijele se na karcinome malih s incidencijom od 15% i ne-malih stanica s incidencijom od 85%. U karcinome ne-malih stanica uvršteni su adenokarcinom (44%), planocelularni karcinom (21%), karcinom velikih stanica (4%), a u ostalih 30% spadaju karcinoidi, tumori tipa žlijezda slinovnica te karcinomi s pleomorfnim, sarkomatoidnim i sarkomatoznim elementima. Osim navedenih epitelnih tumora bitno je navesti i mezenhimalne, limfohistiocitne tumore, tumore ektopičnog podrijetla i metastatske tumore pluća.<sup>3,4</sup> Sumnjive lezije potrebno je što ranije dijagnosticirati te se za njihovu dijagnostiku koriste različite metode, ovisno o veličini i lokalizaciji samih lezija. Centralne lezije su u velikom broju slučajeva dostupne bronhoskopskom uzorkovanju, dok je CT-om vođena transtorakalna iglena biopsija (TTB) preporučena za dijagnostiku paracentralnih i perifernih lezija. TTB je minimalno invazivna dijagnostička metoda kojom se uzima uzorak tkiva lezije za dobivanje citološke i patohistološke dijagnoze.

Transtorakalna biopsija je postigla široku popularnost budući da se radi o minimalno invazivnoj dijagnostičkoj proceduri. Uvođenjem TTB-a u svakodnevnu praksu, izbjegavaju se invazivnije alternativne dijagnostičke metode kao što su torakoskopija, medijastinoskopija i torakotomija, čime se skraćuje trajanje hospitalizacije, a isto tako i značajno smanjuje broj i težina komplikacija.

### 1.1 Povijest transtorakalne biopsije

Leyden je 1883. godine prvi put primijenio TTB kod troje bolesnika s pneumonijom, a Menetrier je ovu metodu tri godine kasnije iskoristio za dijagnostiku karcinoma pluća.<sup>5</sup> Šezdesetih godina 20. stoljeća Nordenstrom i Zajicek<sup>6</sup> su u Karolinskoj bolnici u Stockholmu popularizirali tehniku transtorakalne biopsije tankom iglom. U Clevelandu je 1976. godine prvi put opisana transtorakalna biopsija vođena CT-om koju su prikazali Haaga i Alfid<sup>7</sup>. Također, CT su predstavili kao najtočniju metodu lokalizacije lezija.

Danas se transtorakalne biopsije mogu voditi raznim tehnikama slikovnog prikaza kao što su CT, CT-fluoroskopija i ultrazvuk (UZV). Parametri koji utječu na odabir najprikladnije tehnike su lokalizacija, veličina i vidljivost lezije te odnos lezije s okolnim anatomskim strukturama. Međutim odabir također ovisi o preferencijama liječnika koji izvodi biopsiju. Ukoliko je moguće, transtorakalnu biopsiju trebalo bi izvoditi pod vodstvom UZV-a kako bi se mogao pratiti postupak u stvarnom vremenu, bez izlaganja bolesnika i liječnika ionizirajućem zračenju. Međutim, indikacije za ultrazvučno vođenu TTB vrlo su ograničene, a uključuju lezije u torakalnoj stijenci te veće lezije na kostalnoj pleuri, kao i u subpleuralnom prostoru.



CT-fluoroskopija je uvedena u praksu 1993. godine, prednost ovog modaliteta za vodstvo TTB-a je prikaz slike u realnom vremenu, a nedostatak je izlaganje bolesnika i liječnika većoj dozi zračenja. Danas se kompjutorizirana tomografija smatra metodom izbora za vodstvo TTB-a budući da nam omogućava prikaz čitavog grudnog koša, preciznu lokalizaciju ciljne lezije, kao i njezin odnos s okolnim strukturama, poglavito vitalnim organima te velikim krvnim žilama i bronhima. Osim toga omogućava nam tijekom čitave intervencije pouzdan prikaz biopsijske igle kao i ranu detekciju eventualnih komplikacija. CT kao modalitet vodstva TTB-a prihvaćen je od većine intervencijskih radiologa unatoč tome što je doza zračenja tijekom intervencije veća nego tijekom standardnog CT pregleda grudnog koša.<sup>8</sup> Lee SM.<sup>9</sup> i suradnici prikazali su na 1108 bolesnika klinička iskustva s *cone-beam* CT-om vođene perkutane transtorakalne iglene biopsije. Istaknuli su prednosti korištenja navedene metode, prvenstveno zbog snimanja u stvarnom vremenu, pri čemu postoji veća mogućnost adekvatnog pozicioniranja igle, odnosno izbjegavanja rebara i drugih anatomskih struktura koje blokiraju put. Zaključili su da je navedena metoda vrlo precizna i sigurna tehnika za dijagnostiku plućnih lezija te da se može koristiti kao prikladna alternativa CT-u i CT-fluoroskopiji.

Kontinuirana tehnička dostignuća pojednostavljuju pristup, povećavaju brzinu i pouzdanost TTB-a. Jeon MC.<sup>10</sup> je sa suradnicima osmislio dodatni sustav laserskog navođenja. Poravnali su dvije okomito postavljene laserske zrake s laserskim linijama CT uređaja, što im je omogućilo idealan kut putanje biopsijske igle kroz kožu i pleuru. Zaključili su da dodatni laserski sustav može biti vrlo ekonomična i učinkovita metoda za poboljšanje dijagnostičke učinkovitosti i sigurnosti CT-om vođene transtorakalne biopsije čak i ako ju izvode neiskusni liječnici. Anzidei M.<sup>11</sup> i suradnici opisali su preliminarno kliničko iskustvo s intervencijskim robotskim sustavom.

Središte ciljane lezije i ulaznu točku na koži određuje radiolog dok računalni sustav automatski izračuna te prikaže rezultate angulacije, dubine i puta igle. Robotska ruka se aktivira i postavi za izvršenje biopsije te se igla, pod robotskim vodstvom, ručno umetne kroz stijenku prsnog koša izravno u leziju. Anzidei M. i suradnici zaključili su da je u usporedbi s konvencionalnom ručnom tehnikom robotski potpomognuta CT-om vođena TTB sigurnija, brža te da je manja doza isporučenog zračenja.

## 1.2 Vrste biopsijskih igala

Za izvođenje TTB-a mogu se koristiti igle za aspiraciju (*fine needle biopsy*) ili igle za rezajuću biopsiju (*core needle biopsy*). Odabir igle ovisi o veličini i lokalizaciji lezije, planiranoj putanji igle, statusu plućnog parenhima te o preferencijama liječnika.<sup>12,13</sup> Aspiracijske igle imaju tanke stijenke, fleksibilne su te mogu osigurati visokokvalitetan stanični materijal za citološku dijagnozu.<sup>14</sup> Igle za rezajuću biopsiju dizajnirane su tako da prikupljaju mali komad tkiva namijenjen za patohistološku analizu te mogu biti oblikovane tako da se reže vrhom ili bočnim dijelom igle.<sup>12,13</sup> Riječ je o modificiranim aspiracijskim iglama s dodatnim vrhom za rezanje. Postoji više vrsta reznih vrhova: s utorom spremnika bliže vrhu igle, s oprugom na krajnjem vrhu igle te sa svrdlom unutar vodeće kanile.<sup>14</sup> Histološki materijal pribavljen iglom za rezajuću biopsiju također omogućuje citološku karakterizaciju različitih tipova stanica što je važno kod limfoproliferativnih poremećaja. Kod korištenja igala za rezajuću biopsiju primjećena je veća stopa komplikacija, kao što su pneumotoraks i plućna hemoragija, ali usprkos navedenim rizicima njezina korisnost je veća jer poboljšava dijagnostički doprinos. Pri odabiru tehnike biopsije svakako treba uzeti u obzir rizik od komplikacija i dijagnostički doprinos te izabrati najsigurniji i najprecizniji postupak.<sup>13</sup> Radiolog odlučuje hoće li izvršiti samo rezajuću biopsiju ili

obje, aspiracijsku i rezajuću biopsiju.<sup>12,13</sup> Broj penetracija po jednoj biopsiji nije definiran, a odluka da se izvrši više od jedne penetracije ovisi o teškoćama u postupku, riziku od komplikacija, kvaliteti prvog dobivenog uzorka i zahtjevima patologa.<sup>12</sup> Postoje dvije tehnike TTB-a nekoaksijalna i koaksijalna tehnika. Nekoaksijalna (*single needle* biopsy) tehnika podrazumjeva korištenje samo igle za biopsiju pri kojoj se pri jednoj penetraciji pleure dobije samo jedan uzorak. Naime koaksijalna tehnika sastoji se od vodilice ili stabilizatora igle te biopsijske igle. Vodilica, koja se koristi kao kanila za navođenje, postavi se u ciljnu leziju te omogućuje da se biopsijskom iglom dobije više uzoraka pri samo jednoj penetraciji pleure. Glavna prednost koaksijalne tehnike pred nekoaksijalnom je redukcija broja penetracije pleure, izbjegavanje repositioniranja igle te samim time kraće trajanje postupka. Međutim, nije dokazano da se dijagnostička točnost značajno razlikuje između koaksijalne i ne-koaksijalne tehnike.<sup>8</sup>

### 1.3 Indikacije za transtorakalnu biopsiju

Kliničke indikacije značajno su se promijenile zbog usavršavanja tehnike TTB-a, kao i radioloških slikovnih metoda. Isto tako postignut je značajan napredak u citološkim i histološkim tehnikama analize biopsijskih uzoraka. Bolesnici se podvrgavaju biopsiji ili rebiopsiji malignih lezija u cilju dobivanja histološkog materijala pogodnog za detekciju biološkog profila temeljem kojeg se određuje ciljana terapija.<sup>12</sup> Transtorakalna biopsija koristi se za verifikaciju novonastalih solitarnih ili multiplih lezija u plućima, medijastinumu, pleuri i torakalnoj stijenci. Indikacije za transtorakalnu biopsiju uključuju prvenstveno utvrđivanje prirode solitarnih nodoznih tvorbi ili infiltrata, zatim dijagnostiku multiplih nodula u bolesnika kod kojih nije poznata maligna bolest ili kod onih koji su u dužoj remisiji. Također transtorakalnoj biopsiji podvrgavaju se i kavitarne

lezije za koje se sa sigurnošću ne može odrediti jesu li apscesi ili kavitirani tumori. Bitne indikacije za TTB su još i infiltrati koji imaju karakteristike upale, a ne regresiraju na terapiju, potvrda dijagnoze kod benignih intratorakalnih lezija, dijagnoza difuznih plućnih bolesti, dijagnoza pleuralnih lezija te procjena proširenosti bolesti.<sup>8,12,15</sup> Uvođenje PET/CT-a nije bitno modificiralo kliničke indikacije za TTB. PET/CT može biti koristan u dijagnozi plućnih nodula većih od 1 cm. Treba uzeti u obzir da aktivna upala (npr. tuberkuloza, histoplazmoza i reumatoidni čvorici) može dati lažno pozitivne rezultate na PET/CT skeniranju zbog visokog metabolizma glukoze. S druge strane, maligni tumori niskog stupnja (npr. karcinoid ili adenokarcinom niskog stupnja) mogu dati lažno negativne rezultate zbog niskog metabolizma glukoze. U navedenim slučajevima provodi se pažljivo praćenje CT-om za dokazivanje regresije ili nestanka nodula nakon terapije. U slučaju nastanka ili povećanja veličine nodula bolesnika se uputi na TTB.<sup>12</sup>

#### 1.4 Kontraindikacije transtorakalne biopsije

Postoji samo jedna apsolutna kontraindikacija za izvođenje ove dijagnostičke procedure, a to je nepotpisivanje obrasca informiranog pristanka. Kontraindikacija je i nemogućnost suradnje bolesnika tijekom intervencije, ali u tom slučaju može se primijeniti opća anestezija. Nadalje, kontraindikacije su i aneurizme, arteriovenske malformacije, hidatidne ciste, medijastinalni feokromocitom i medijastinalni meningokok. Međutim, radi se o patološkim stanjima koja se vrlo pouzdano dijagnosticiraju radiološkim i/ili laboratorijskim dijagnostičkim metodama. Relativne kontraindikacije su intravaskularne metastaze, teške opstruktivske bolesti pluća i emfizem, poglavito bulozni, plućna hipertenzija te mehanička ventilacija s pozitivnim tlakom.

Prije pristupanja transtorakalnoj biopsiji važno je prepoznati i korigirati povećani rizik od krvarenja, abnormalnu funkciju zgrušavanja, trombocitopeniju ili drugi uzrok hemoragijske dijateze. Uzimanje oralnih antikoagulantnih i antiagregacijskih lijekova treba biti reducirano ili zaustavljeno prije pristupanja TTB-u kako bi se postigle ciljne vrijednosti međunarodnog normaliziranog omjera (INR), aktiviranog parcijalnog tromboplastinskog vremena (APTV) te broja trombocita. Vrijednost INR-a treba biti veća od 1,5, APTV ne smije biti veći 1,5 puta od referentne vrijednosti, a preporučeni broj trombocita treba biti  $<50,000/\mu\text{l}$ .<sup>8,12</sup>

### 1.5 Komplikacije transtorakalne biopsije

Transtorakalna biopsija, kao svaki medicinski postupak, može rezultirati komplikacijama. Najčešće komplikacije su pneumotoraks, plućna hemoragija s ili bez hemoptize. U rjeđe, ali teže komplikacije ubrajamo hematotoraks, sistemska zračna emboliju, širenje tumora kroz punkcijski kanal, bilateralni pneumotoraks, torziju pluća i letalni ishod.<sup>16</sup> Pneumotoraks je najučestalija komplikacija TTB-a, očituje se u rasponu od 4,1-47,3%. Najčešće se pojavljuje nakon biopsije pluća, ali se može pojaviti i nakon biopsije medijastinalnih, pleuralnih lezija te lezija grudne stijenke. Obično se javlja za vrijeme ili neposredno nakon zahvata, a otkrije se nakon intervencije, na kontrolnom CT-u toraksa. Pneumotoraks koji se razvije nakon zahvata najčešće je asimptomatski i ne zahtijeva liječenje. Bolesniku se savjetuje da miruje u narednih sedam dana. Ukoliko se radi o simptomatskom pneumotoraksu koji ne zahtijeva postavljanje torakalnog drena, najčešće se provodi samo terapija kisikom kroz nosnu kanilu. U slučaju velikog pneumotoraksa s kolapsom većeg dijela plućnog krila indicirano je postavljanje torakalnog drena.<sup>8,12</sup> Plućna hemoragija predstavlja drugu najčešću komplikaciju TTB-a s

incidencijom u rasponu od 2,5 % do 45,4%. Može se pojaviti s ili bez hemoptize te se lako detektira na post-biopsijskom CT-u toraksa. Najčešće se radi o manjem alveolarnom krvarenju uzduž penetracijskog puta igle koje ne zahtijeva terapiju. Povremeno se javlja veći stupanj krvarenja što može zahtijevati terapiju kisikom te prokoagulantnu terapiju. Hematoraks je rijetka i teška komplikacija, s incidencijom manjom od 5%. Obično nastaje zbog oštećenja mamarnih i interkostalnih arterija ili manje vjerojatno zbog penetracije veće intratorakalne žile.<sup>8,12,13</sup> Pojava sistemske zračne embolije u sistemske cirkulaciji je rijetka, ali potencijalno fatalna komplikacija koja može rezultirati moždanim ili srčanim infarktom te letalnim ishodom. Učestalost navedene komplikacije je između 0,01% i 0,21%. Mehanizmi nastanka sistemske zračne embolije nisu u potpunosti razjašnjeni, a postoji više mogućih mehanizma odgovornih za nastanak navedene komplikacije tijekom biopsije. Jedan od načina je direktni ulazak zraka u slučaju da je vrh igle postavljen u plućnoj veni, a drugi mogući način je stvaranje prolazne komunikacije ili formiranje bronho-venske ili alveo-venske fistule. Čimbenici rizika za sistemske zračne embolije su biopsija cističnih ili kavitarnih lezija, kašalj tijekom biopsije i mehanička ventilacija pozitivnim tlakom.<sup>8,12</sup> U slučaju sumnje na zračnu emboliju, bolesnika je potrebno postaviti u Trendelenburgov, horizontalni ležeći ili pak u lijevi bočni položaj. Također bitno je održavati hemodinamsku ravnotežu bolesnika intravenskom primjenom fiziološke otopine, a poželjna je i primjena 100%-tnog kisika. U liječenju korisnom se pokazala i hiperbarična terapija kisikom.<sup>17</sup> Širenje tumora kroz punkcijski kanal vrlo je rijetka komplikacija s incidencijom između 0,012 i 0,061%.<sup>18,19</sup> Veća učestalost ove komplikacije je uočena kod malignog mezotelioma i drugih malignih tumora pleure.<sup>20</sup>

## 1.6 Cilj rada

S obzirom da je karcinom pluća najčešća vrsta karcinoma te vodeći uzrok smrti među svim karcinomima u svijetu, iznimno je važna njegova rana dijagnostika i liječenje. Transtorakalna biopsija bitna jedna je od ključnih dijagnostičkih metoda koja omogućuje pribavljanje materijala za postavljanje patohistološke i citološke dijagnoze koje su preduvjet za određivanje protokola liječenja. Cilj ovog istraživanja je utvrditi dijagnostički značaj, osjetljivost i specifičnost pozitivnu i negativnu prediktivnu vrijednost te apsolutnu dijagnostičku točnost transtorakalne biopsije. Idući cilj je odrediti učestalost i vrstu komplikacija nastalih tijekom biopsije, kao i njihovu povezanost s pojedinim čimbenicima (spol, dob, dubina i položaj lezije, debljina igle, položaj bolesnika, kut penetracije pleure, trajanje postupka).

## 2 MATERIJALI I METODE

U ovoj retrospektivnoj analizi prikupili smo podatke o CT-om vođenim transtorakalnim biopsijama u razdoblju od siječnja 2017. do siječnja 2019. godine na Kliničkom zavodu za radiologiju u Kliničkom bolničkom centru Rijeka. U studiju smo uvrstili bolesnike koji su podvrgnuti CT-om vođenom TTB-u zbog sumnje na malignu novotvorinu pluća. Iz studije smo isključili nesuradljive bolesnike kod kojih se odustalo od postupka TTB-a zbog nemogućnosti adekvatne suradnje. Preduvjet za CT-om vođenu TTB je uredan koagulogram. U gore navedenom razdoblju CT-om vođenom TTB podvrgnuto je 124 bolesnika, od kojih je 89 (71,8%) muškaraca, a 35 (28,2%) žena. Prosječna dob muškaraca iznosila je 71, a prosječna dob žena 66 godina. Svaki bolesnik je prije intervencije detaljno upoznat sa svrhom i mogućim komplikacijama zahvata, a TTB-u se pristupilo tek kad bi bolesnik potpisao obrazac „Informirani pristanak“. Na osnovi CT pregleda grudnog koša, koji prethodi svakoj biopsiji, isplanira se najsigurniji pristup leziji. Ovisno o lokalizaciji lezije bolesnika se namješta u određeni položaj (pronacijski, supinacijski i bočni položaj). Nerijetko namještaj bolesnika diktira njegova tolerancija određenog položaja. Preduvjet za adekvatnu suradnju tijekom intervencije je udobnost bolesnika, što se postiže različitim jastucima i podmetačima. Potom slijedi markacija kože s radiopaktnim markerom na mjestu koje je predviđeno za penetraciju torakalne stijenke i pleure. Prije samog početka, intervencijsko polje dezinficira se alkoholnim sredstvom te se subkutano injicira lokalni anestetik – Lidokain 2% po količini od 2mL.

Leziji se pristupa uz gornji rub donjeg rebra kako bi se izbjeglo oštećenje vaskularnih i živčanih struktura. Korištene su igle od 16 ili 18 gauge (G) s rezačem duljine 2 centimetra. Potrebno je najmanje dva skeniranja za površinske lezije; prije penetriranja pleure te prije ulaska u leziju.



Dok je kod dubljih lezija potrebno najmanje tri skeniranja; prvo prije penetriranja pleure, zatim na otprilike pola puta do lezije te nakon samog ulaska u leziju. Dodatno skeniranje potrebno je u slučaju neadekvatne suradnje bolesnika te kod provjere položaja igle. Prije svake manipulacije iglom, bolesnika se upozori da udahne po mogućnosti jednaku količinu zraka i da potom prestane disati, budući da se svaka manipulacija iglom izvodi u apneji. Kad se igla usidri u leziji, otkine se tkivni cilindar, potom igla izvadi iz grudnog koša. Mjesto biopsije prekrije se sterilnom gazom. Na citološku analizu šalje se otisak tkivnog cilindra, a sam cilindar pohranjen u posudi s formalinom za patohistološku analizu. Nakon svake intervencije nužno je učiniti kontrolni CT grudnog koša niskodoznom tehnikom (*low dose*) u cilju detekcije eventualnih komplikacija.

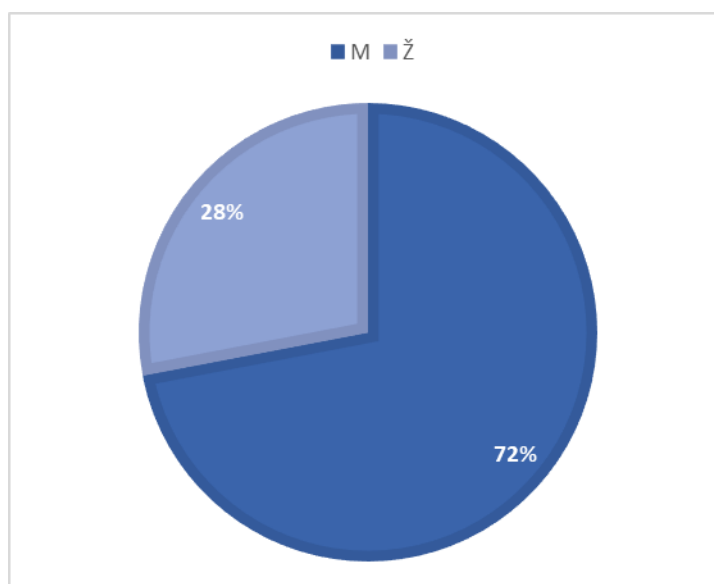
Citološki i/ili histološki rezultati su ocijenjeni i podijeljeni u dvije dijagnostičke kategorije. Prva dijagnostička kategorija uključuje dijagnozu malignog tumora te su bolesnici s tim nalazom uvršteni u grupu bolesnika sa stvarno pozitivnim nalazom. Pozitivan patohistološki nalaz nakon operativnog zahvata te regresija nalaza na radiološkim kontrolnim pregledima nakon provedene onkološke terapije, uzeti su kao potvrda dijagnoze. Druga dijagnostička kategorija uključuje one bolesnike kod kojih je patohistološkom ili citološkom analizom dobiven negativan nalaz ili je postavljena definitivna dijagnoza benignog entiteta. U oba slučaja bolesnici su klinički praćeni i kontrolirani neinvazivnim radiološkim metodama u periodu od 6 do 12 mjeseci. Ukoliko je u navedenom periodu nalaz regredirao, uvršteni su u grupu bolesnika sa stvarno negativnim nalazom. Bolesnici kod kojih je klinički tijek i CT nalaz upućivao na malignu bolest pluća uvršteni su u grupu bolesnika s lažno negativnim nalazom te je definitivna dijagnoza utvrđena otvorenom kirurškom biopsijom ili ponovljenom bronhoskopijom.

Provođenje ovog retrospektivnog istraživanja odobreno je od Etičkog povjerenstva Kliničkog bolničkog centra Rijeka. Podatci o bolesnicima prikupljeni su iz bolničkog informacijskog sustava s Windows računala (*WIN BIS*), dok su informacije o postupku TTB-a prikupljeni s aplikacije ISSA. Prikupljeni podatci obuhvaćaju demografske podatke bolesnika, rezultate citoloških i patohistoloških analiza te učestalost komplikacija. Nadalje statistički je obrađena korelacija nastanka/veličine pneumotoraksa sa spolom i dobi bolesnika, veličinom i dubinom lezije, kutom pod kojim igla penetrira pleuru, trajanjem biopsije i debljinom igle te je prikazana učestalosti komplikacija tj. pneumotoraksa i plućnog krvarenja. Veličina pneumotoraksa određena je mjerenjem udaljenosti između visceralnog lista pleure i torakalnog zida na kontrolnim CT snimkama grudnog koša. Lokalizacije lezija klasificirali smo ovisno o tome nalazi li se lezija u gornjem, srednjem ili donjem režnju desnog ili gornjem ili donjem režnju lijevog plućnog krila. Veličinu lezija određivali smo mjerenjem najvećeg promjera pojedine promjene, mjerenje je učinjeno elektroničkim ravnalom na radnoj stanici CT uređaja. Dubina lezije određena je mjerenjem udaljenosti između točke u kojoj igla penetrira pleuru i ruba lezije. Osim navedenog, lezije smo podijelili ovisno jesu li ili nisu u neposrednom kontaktu s pleurom. Trajanje TTB-a izraženo je u minutama te je izmjereno trajanje od trenutka penetracije pleure do trenutka vađenja igle iz grudnog koša. Kut pod kojim igla penetrira pleuru mjerio se elektroničkim kutomjerom na aksijalnom CT presjeku, u ovom istraživanju mjerili smo medio-lateralni otklon igle u odnosu na okomicu.

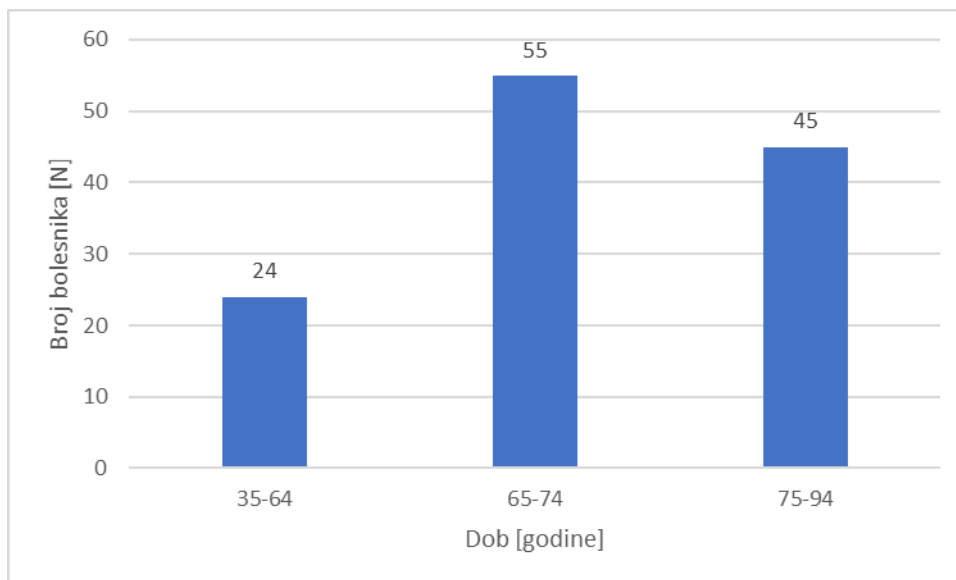
Prikupljeni podatci obrađeni su pomoću IBM SPSS Statistics (Version 25). U analizi je korišten Pearsonov i Spearmanov koeficijent korelacije,  $\chi^2$  test te Studentov t-test za nezavisne uzorke. Test normalnosti distribucije podataka napravljen je Kolmogorov-Smirnovljevim testom.

### 3 REZULTATI

U ovom istraživanju obuhvaćena su 124 bolesnika koji su podvrgnuti CT-om vođenoj transtorakalnoj biopsiji od siječnja 2017. do siječnja 2019. godine. Raspodjelom bolesnika podvrgnutih CT-om vođenoj TTB-u po spolu, 71,8% postupaka učinjeno je na 89 muškaraca, a 28,2% na 35 žena (slika 1). S obzirom na dob, bolesnike smo podijelili u tri dobna razreda: 35-64, 65-74 i 75-94 godine. Najmlađi bolesnik imao je 41, a najstariji 87 godina. Najveći broj bolesnika imali smo u dobnom razredu od 65 do 74 godina, njih 55 (44,4%) bolesnika. Drugi po učestalosti je dobni razred od 75 do 94 godine gdje smo imali 45 (36,3%) bolesnika, a najmanje bolesnika imali smo u dobnom razred od 35 do 64 godine njih 24 (19,4%) bolesnika (slika 2.).



Slika 1. Raspodjela bolesnika podvrgnutih CT-om vođenoj TTB po spolu



**Slika 2. Raspodjela bolesnika podvrgnutih CT-om vođenoj TTB po dobnim razredima**

Najučestaliji patohistološki i citološki nalaz među našim ispitanicima bio je adenokarcinom s incidencijom od 41,1% (51 bolesnik), zatim slijedi planocelularni karcinom s incidencijom od 25,8% (32 bolesnika). Karcinom ne-malih stanica, bez mogućnosti detaljnije diferencijacije, dijagnosticiran je kod 7,3% (9 bolesnika), neuroendokrini karcinom kod njih 5,7% (7 bolesnika) te karcinom malih stanica kod 2,4% biopsija (3 bolesnika). Kod dva bolesnika dijagnosticiran je mezoteliom (1,6%), kod istog broja bolesnika dijagnosticiran je hemangiopericitom (1,6%), dok je u po jednog bolesnika dijagnosticiran timom (0,8%), sinovijalni sarkom (0,8%), ne-Hodgkinov limfom (0,8%) i leiomiosarkom (0,8%) kod preostala dva bolesnika nalaz je bio suspektan na malignu etiologiju (1,6%) (tablica 1). Od ukupnog broja bolesnika, kod njih 12, odnosno 9,7%, patohistološke i citološke analize bile su negativne. Devet bolesnika, iz kategorije bolesnika s negativnim patohistološkim i citološkim nalazom, su nakon praćenja u trajanju 6-12 mjeseci uvršteni u kategoriju stvarno negativnih rezultata. Kod preostala tri bolesnika su CT-om

verificirane intrapulmonalne lezije s obzirom na radiološku morfologiju bile su visoko suspektne na maligni tumor što je i potvrđeno alternativnim dijagnostičkim metodama. Kod dvoje kirurškom biopsijom, a kod trećeg ponovljenom bronhoskopijom. Rezultati ovo troje bolesnika uvršteni su u lažno negativne rezultate. U ovom istraživanju nismo imali ni jednog bolesnika u kategoriji s lažno pozitivnim rezultatima.

**Tablica 1. Rezultati citološke i patohistološke analize uzoraka dobivenih CT-om vođenom transtorakalnom biopsijom**

<b>Patohistološka i citološka dijagnoza</b>	<b>Broj lezija (N)</b>	<b>Postotak (%)</b>
<b>Adenokarcinom</b>	51	41,1
<b>Planocelularni karcinom</b>	32	25,8
<b>Neuroendokrini karcinom</b>	7	5,7
<b>Mezoteliom</b>	2	1,6
<b>Hemangiopericitom</b>	2	1,6
<b>Timom</b>	1	0,8
<b>Sinovijalni sarkom</b>	1	0,8
<b>Ne-Hodgkinov limfom</b>	1	0,8
<b>Lejomiosarkom</b>	1	0,8
<b>Karcinom ne-malih stanica</b>	9	7,3
<b>Karcinom malih stanica</b>	3	2,4
<b>Sugestivan nalaz</b>	2	1,6
<b>Negativan nalaz</b>	12	9,7
<b>Ukupno</b>	124	100

Na osnovi dobivenih podataka izračunati su: dijagnostička točnost 97,6%, osjetljivost 97,4%, specifičnost 100% te pozitivna prediktivna vrijednost 100% i negativna prediktivna vrijednost 75% (tablica 2).

**Tablica 2. Dijagnostički doprinos CT-om vođene transtorakalne iglene biopsije**

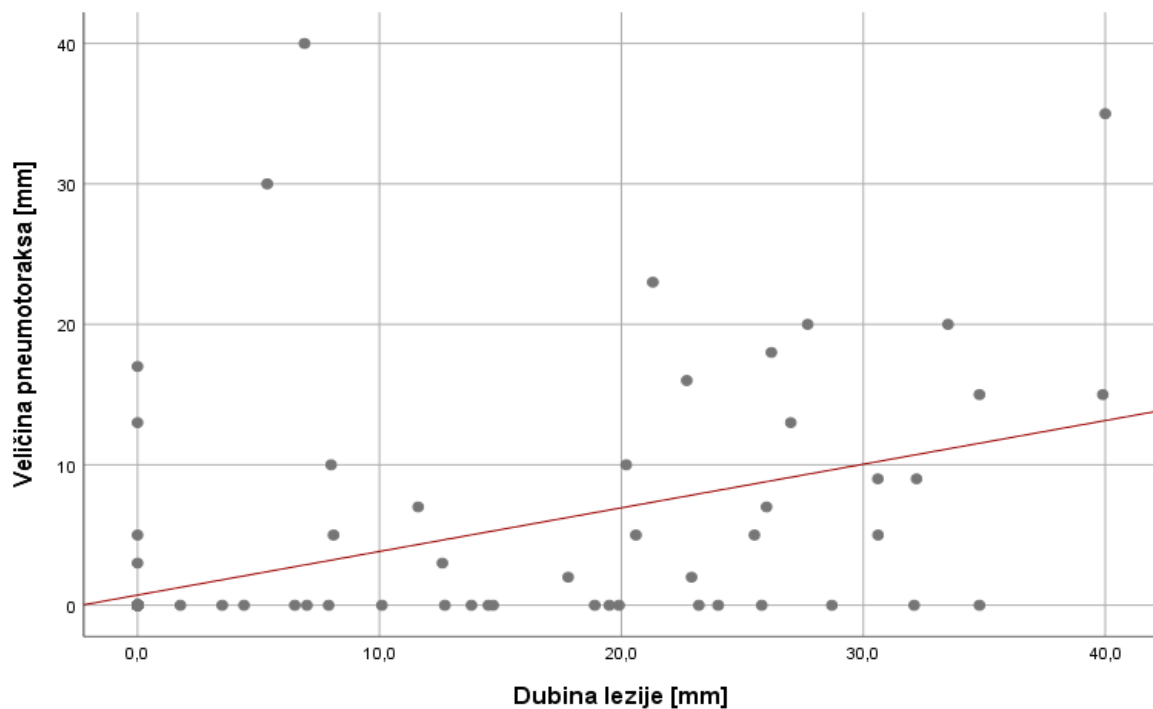
Dijagnostički značaj	N / %
Stvarno pozitivni	112
Stvarno negativni	9
Lažno pozitivni	0
Lažno negativni	3
Osjetljivost (%)	97.4 (112/115)
Specifičnost (%)	100 (9/9)
Dijagnostička točnost (%)	97.6 (121/124)
Pozitivna prediktivna vrijednost (%)	100 (112/112)
Negativna prediktivna vrijednost (%)	75 (9/12)

Od komplikacija TTB-a na uzorku od 124 biopsije očitovale su se samo dvije; pneumotoraks i krvarenje u punkcijski kanal. Kod 9 bolesnika (7,3%) došlo je do plućnog krvarenja bez hemoptize. Kod 27 bolesnika (21,8%) pri kontrolnom CT-u uočen je pneumotoraks, prosječne širine plašta 14,4 milimetra.

Igla debljine 18G korištena je kod 64,5%, a igla debljine 16G korištena je kod 35,5% biopsija. Najveći broj lezija, točnije njih 31,5%, nalazio se u gornjem desnom režnju, dok se 25% u donjem desnom režnju i 4,8% nalazilo u srednjem. Po pitanju lijevog plućnog krila, 20,2% lezija bilo je u donjem režnju, a 18,5% u gornjem.

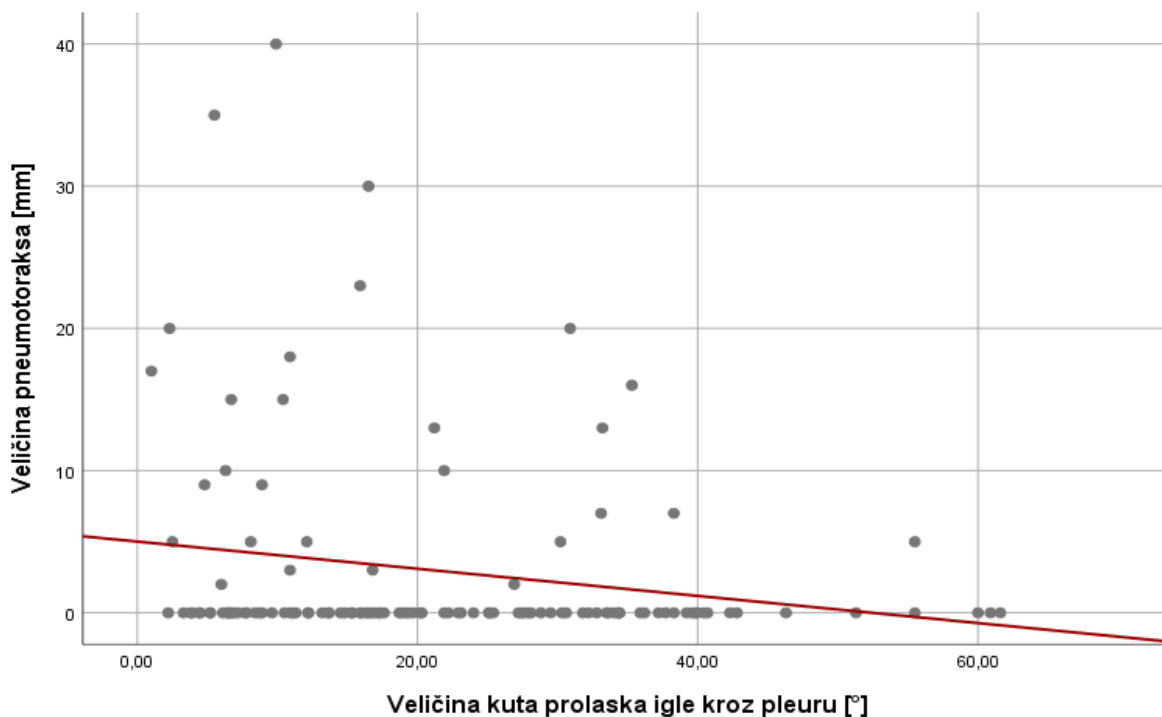
Namještaj bolesnika, tijekom intervencije, podijelili smo na leđa, trbuh, lijevi ili desni bok. Među bolesnicima 50,8% (63 bolesnika) bilo je na trbuhu, 21,8% (27 bolesnika) na leđima, 11,3% (14 bolesnika) na desnom, a 16,1% (19 bolesnika) na lijevom boku. Statističkom obradom nije dokazana međuovisnost učestalosti odnosno veličine pneumotoraksa s debljinom igle, lokalizacijom lezije i položajem bolesnika.

Od ukupnog broja bioptiranih lezija, njih 80 (64,5%) bilo je u neposrednom kontaktu s kostalnom pleurom. Kod preostalih bolesnika distanca između bioptiranih lezija i kostalne pleure bila je u rasponu od 0 do 39,9 milimetara, a prosječna distanca iznosi 20,3 milimetra. Statističkom obradom utvrđena je statistički značajna povezanost između dubine lezije i pojave pneumotoraksa ( $R = 0,603$ ;  $P < 0,01$ ) te dubine lezije i veličine pneumotoraksa ( $R = 0,496$ ;  $P < 0,01$ ). (slika 3).



Slika 3. Grafički prikaz korelacije veličine pneumotoraksa s dubinom lezije

Od provedenih biopsija medio-lateralni ili kut pod kojim je penetrirana pleura bio je u rasponu 1-55,5°, a prosječan kut je 20,21°. Statističkom analizom utvrđena je statistički značajna negativna povezanost između veličine kuta prolaska igle kroz pleuru i veličine pneumotoraksa ( $R = -0,191$ ;  $P < 0,05$ ) (slika 4).

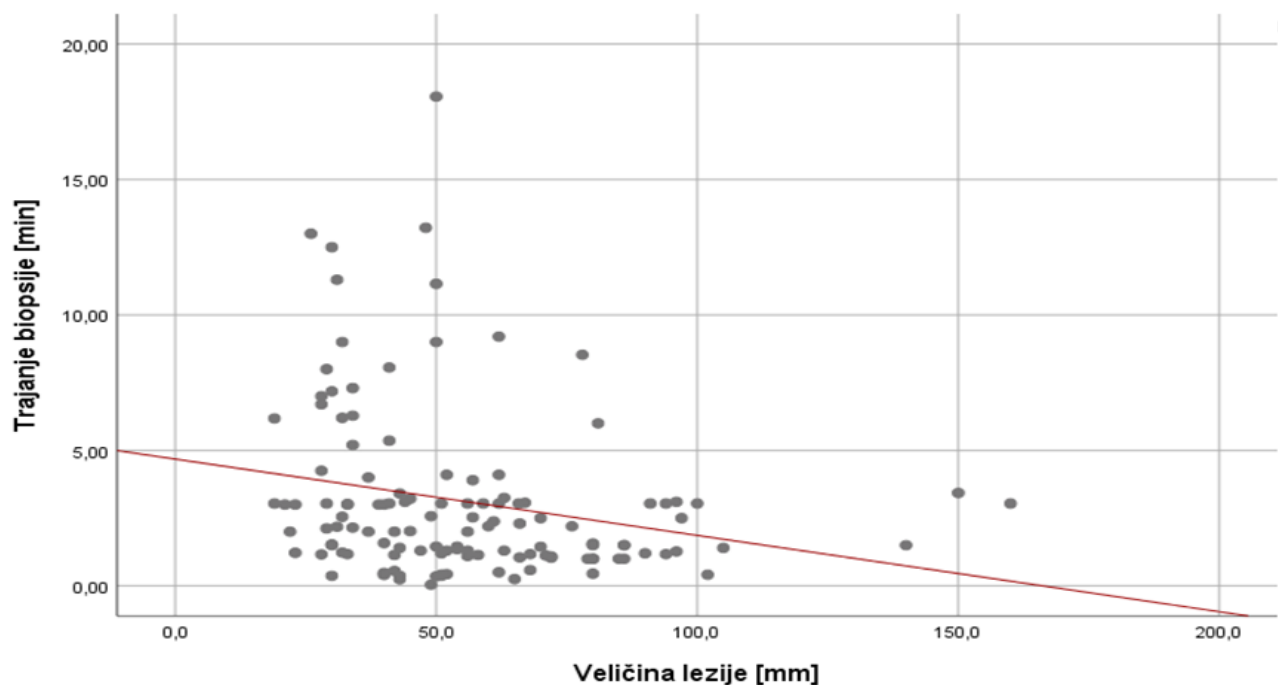


**Slika 4. Grafički prikaz korelacije veličine pneumotoraksa s veličinom medio-lateralnog kuta**

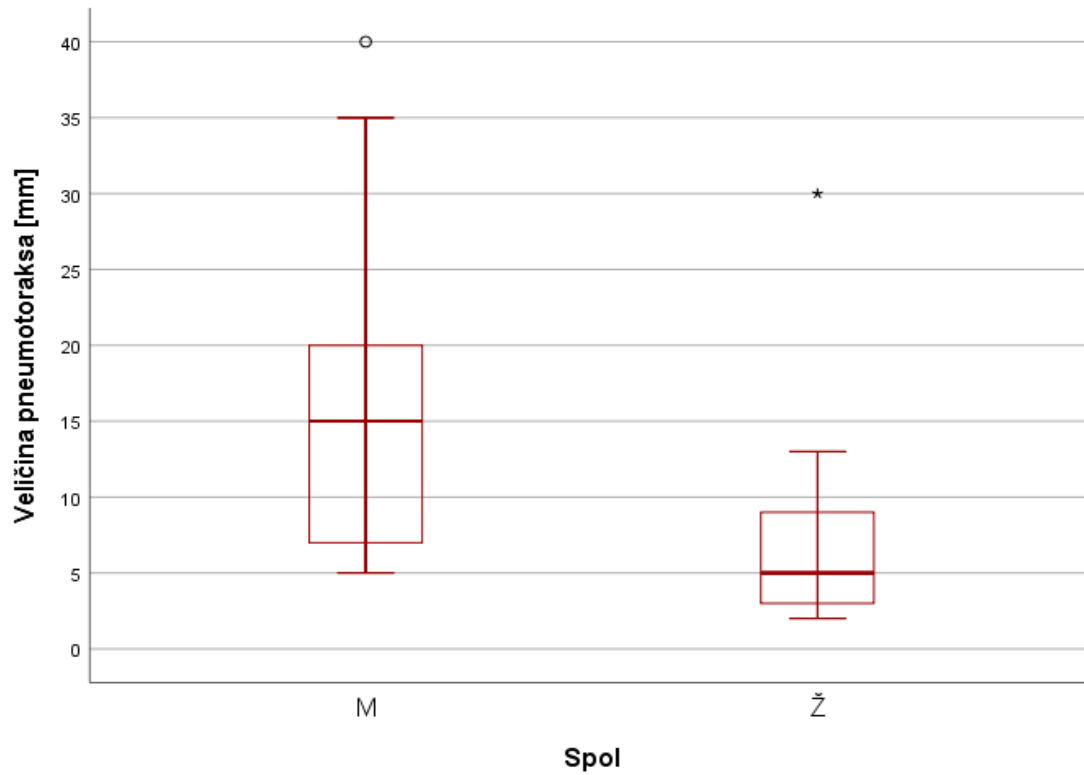
Veličina bioptiranih lezija među našim ispitanicima bila je od 20 do 160 milimetara, a prosječna je 54,6 milimetara. Dobivena je statistički značajna negativna povezanost između veličine lezije i pojave pneumotoraksa ( $\rho = -0.221$ ;  $P < 0,05$ ). Također utvrđena je statistički značajna negativna povezanost između veličine lezije i trajanja biopsije ( $R = -0,233$ ;  $P < 0,01$ ) (slika 5).



Prosječna dužina trajanja intervencije bila je u rasponu od 30 sekundi do 18 minuta, a prosječno je trajalo 3 minute. Statističkom obradom dobivena je statistički značajna povezanost između trajanja biopsije i pojave pneumotoraksa ( $R = -0,205$ ;  $P < 0,05$ ). Korelirana je međuovisnost spola i nastanka pneumotoraksa, a statističkom obradom utvrđena je statistički značajna razlika između aritmetičkih sredina pneumotoraksa s obzirom na spol, pri čemu su muškarci imali veći pneumotoraks nego žene ( $t = 2,034$ ;  $df = 26$ ;  $P = 0,05$ ) (slika 6).



Slika 5. Grafički prikaz korelacije trajanja biopsije s veličinom lezije



Slika 6. Grafički prikaz korelacije aritmetičkih sredina veličina pneumotoraksa s obzirom na spol

## 4 RASPRAVA

U ovom retrospektivnom istraživanju provedeno je 124 transtorakalnih biopsija na Kliničkom zavodu za radiologiju Kliničkog bolničkog centra Rijeka u razdoblju od siječnja 2017. do siječnja 2019. godine. Raspodijelili smo bolesnike po dobi i spolu, prikazali učestalost komplikacija uključivši učestalost i veličinu pneumotoraksa i učestalost plućne hemoragije. Nadalje statističkom obradom utvrdili smo korelaciju učestalosti i veličine pneumotoraksa sa spolom i dobi, veličinom, dubinom i lokalizacijom lezije, kutom pod kojim je penetrirana pleura tijekom biopsije, trajanjem biopsije kao i s debljinom igle. Prikazali smo i rezultate citološke i patohistološke analize te izračunali dijagnostičku točnost, osjetljivost, specifičnost, pozitivnu i negativnu prediktivnu vrijednost.

Pulmonalno krvarenje u ovom istraživanju očitovalo se kod devet bolesnika (7,3%). Incidencija navedene komplikacije u recentnoj literaturi je različita te varira u rasponu 2,5-45,4%.<sup>21-37</sup>

U ovoj studiji incidencija pneumotoraksa bila je 21,8% (27 biopsija), dok stopa pneumotoraksa u različitim istraživanjima varira od 4,1 do 47,3%. Među recentnom literaturom nekoliko studija<sup>22,28-30,32,35,37,39-43</sup> prijavilo je učestalost pneumotoraksa iznad 22%, dok je u približno jednakom broju istraživanja<sup>21,23-27,31,33,38,44-48</sup> učestalost pojave navedene komplikacije manja od 22%. Među našim bolesnicima s pneumotoraksom ni u jednog bolesnika nije bilo indikacije za postavljanje torakalnog drena. U pregledanoj literaturi samo je nekoliko autora<sup>23,27,30,38</sup> prijavilo nultu stopu postavljanja torakalnog drena, dok je većina autora<sup>22,25,26,29,31-33,39,40,42,45-47</sup> prijavila incidenciju 1-10%. Stopa učestalosti postavljanja torakalnog drena kod Kuban et al.<sup>41</sup> iznosi čak 15%. Navedeni je autor u svom istraživanju zaključio da korištenje koaksijalne igle od 19G, u

usporedbi s iglom debljine od 18G, značajno smanjuje rizik pojave pneumotoraksa i postavljanja torakalnog drena.

U našoj studiji analizom korelacije učestalosti pneumotoraksa i dužine trajanja CT-om vođene TTB utvrđena je statistički značajna povezanost. Takav rezultat podudara se sa zaključcima Li et al.<sup>47</sup> i Khan et al.<sup>31</sup>.

Velik broj autora<sup>22,29,32,37-42,45,46,48</sup> prijavio je statistički značajnu negativnu povezanost između veličine lezije i pojave pneumotoraksa što ukazuje na to da je kod manjih lezija veća vjerojatnost pojave navedene komplikacije. Do istih rezultata došli smo i u našem istraživanju.

Statističkom obradom podataka dobivena je značajna povezanost između dubine lezije s pojavom i veličinom pneumotoraksa. Dobiveni rezultat možemo objasniti kao posljedicu prolaska igle kroz veću površinu zdravog plućnog parenhima. U velikom broju provedenih istraživanja drugih autora<sup>21,22,25,26,31-35,37,40-42,46,47,56</sup> dubina lezije također je istaknuta kao značajan rizični faktor za pojavu pneumotoraksa. Jednako tako, statistički značajna negativna povezanost uočena je između veličine kuta pod kojim igla penetrira pleuru i veličine pneumotoraksa. Sukladno tome, manji kut penetracije pleure povećava vjerojatnost pojave većeg pneumotoraksa. Usprkos tome, nije utvrđena statistički značajna povezanost kuta penetracije pleure i pojavnosti pneumotoraksa niti u našoj kao ni kod većine autora recentnih studija<sup>22,32,46-48</sup>. Rezultati studije Li et al.<sup>33</sup> pokazali su značajno veći postotak pojave pneumotoraksa kad je kut penetracije pleure veći ili jednak 51°, dok su Hiraki et al.<sup>42</sup> dobili veću incidenciju pneumotoraksa kod kuta manjeg od 45°.

Kao ni u većini ostalih studija<sup>21,22,26,32,33,40,42,45,47,48</sup>, ni u našem istraživanju dob nije imala značajan utjecaj kako na pojavu, tako ni na veličinu pneumotoraksa. Ipak, u manjem broju istraživanja<sup>25,41,43</sup> uočena je statistički značajno češća pojava pneumotoraksa kod bolesnika starije životne dobi.

U našoj studiji kao i u većini studija drugih autora<sup>22,25,26,32,33,40,42,43,45,47,48</sup> nije dokazan utjecaj spola na pojavu pneumotoraksa. No, Lee<sup>21</sup> je u svom istraživanju dokazao veću učestalost pneumotoraksa kod muškaraca podvrgnutih TTB-u. U našem istraživanju, statističkom analizom dobivena je značajna razlika između aritmetičkih sredina pneumotoraksa s obzirom na spol, pri čemu je veći pneumotoraks uočen kod muškaraca. U recentnoj literaturi nismo pronašli analizu korelacije aritmetičkih sredina pneumotoraksa sa spolom bolesnika.

U istraživanju klasificirali smo lokalizaciju lezija po plućnim režnjevima te provedbom statističke analize nismo dokazali da je lokalizacija lezije rizični faktor za pojavu pneumotoraksa pri izvođenju TTB-a. Takav rezultat podudara se s rezultatima većine ostalih studija<sup>21,22,26,33,37,45,47</sup>. Međutim, rezultati istraživanja Fontaine-Delaruelle C. et al.<sup>39</sup> pokazuju da su lezije u gornjim režnjevima pluća rizičnije za pojavu pneumotoraksa, dok Hiraki T. et al.<sup>42</sup> navodi da su rizičnije one lezije u donjim plućnim režnjevima.

Statističkom obradom utvrdili smo da položaj bolesnika nije imao utjecaja na stopu pojavnosti pneumotoraksa, što se također podudara s rezultatima većine drugih istraživanja<sup>22,32,33,37,42,48</sup>. Yang et al.<sup>25</sup> navodi lateralni položaj kao najčešći rizični faktor, Wang et al.<sup>26</sup> pronacijski položaj, dok Li et al.<sup>47</sup> navodi da za pojavnost pneumotoraksa najmanji rizik predstavlja položaj bolesnika na trbuhu.

Biopsije u našem istraživanju nisu rezultirale težim komplikacijama (hematoraks, zračna embolija ili letalni ishod). Tian et al.<sup>24</sup>, Fontaine-Delaruelle et al.<sup>39</sup> i Wang et al.<sup>26</sup> prijavili su incidenciju hematoraksa manju od 2%, dok je Aktaş u dva istraživanja<sup>28,35</sup> uočio učestalost od 4%. Šest autora<sup>49-53</sup> prijavila su slučaj zračne embolije, a tri autora<sup>34,39,55</sup> smrtni slučaj uzrokovan TTB-om.

Dijagnostički doprinos naše metode (osjetljivost 97,4%, specifičnost 100%, dijagnostička točnost 97,6%, pozitivna prediktivna vrijednost 100% i negativna prediktivna vrijednost 75%) usporediv je s rezultatima Yang et al.<sup>25</sup> (95.3%, 95.7%, 92.9%, 99.2% i 78.6%), Wang et al.<sup>26</sup> (97.3%, 100%, 97.7%, 100% i 87.7%) i Yun et al.<sup>29</sup> (83%, 99%, 87,6%, 99.5% i 69.9%). Tian et al.<sup>24</sup> 2017. godine prijavio je dijagnostički doprinos TTB-a lezija manjih od 30 milimetara. Osjetljivost, specifičnost, dijagnostička točnost, PPV i NPV iznosio je 92%, 98.6%, 94.6%, 100%, i 90.9%. Li et al.<sup>33</sup> prikazao je rezultate CT-vođene biopsije plućnih lezija manjih od 20 milimetara, dijagnostička točnost bila je 93,5%, osjetljivost i specifičnost 90,4% i 100%, dok su pozitivna i negativna prediktivna vrijednost iznosile 100% i 83,3%.

## 5 ZAKLJUČAK

Ovo istraživanje obuhvaća transtorakalne biopsije plućnih lezija učinjene na Kliničkom zavodu za radiologiju KBC Rijeka u razdoblju od siječnja 2017. do siječnja 2019. godine. Došli smo do sljedećih zaključaka:

- incidencija pneumotoraksa bila je 21,8% ( 27 bolesnika)
- incidencija plućne hemoragije bila je 7,3% (9 bolesnika)
- incidencija postavljanja torakalnog drena bila je 0%
- dobivena je statistički značajna povezanost između dubine lezije i pojave pneumotoraksa
- dobivena je statistički značajna povezanost između dubine lezije i veličine pneumotoraksa
- dobivena je statistički značajna negativna povezanost između veličine kuta penetracije pleure i veličine pneumotoraksa
- dobivena je statistički značajna povezanost između trajanja biopsije i pojave pneumotoraksa
- dobivena je statistički značajna negativna povezanost između veličine lezije i trajanja biopsije
- dobivena je statistički značajna povezanost između veličine lezije i pojave pneumotoraksa

- dobivena je statistički značajna razlika između aritmetičkih sredina pneumotoraksa s obzirom na spol, pri čemu su muškarci imali veći pneumotoraks
- citološkom i patohistološkom analizom utvrđene su sljedeće incidencije karcinoma: adenokarcinom 41,1% (51 bolesnik), planocelularni karcinom 25,8% (32 bolesnika), karcinom ne-malih stanica 7,3% (9 bolesnika), neuroendokrini karcinom 5,7% (7 bolesnika) i karcinom malih stanica 2,4% (3 bolesnika)
- senzitivnost, specifičnost, dijagnostička točnost, pozitivna i negativna prediktivna vrijednost transtorakalne biopsije vođene CT-om u našoj studiji iznosi: 97,4%, 100%, 97,6%, 100% i 75%

Svakako, TTB je sigurna i učinkovita dijagnostička metoda s vrlo niskom stopom teških komplikacija te visokom stopom dijagnostičke uspješnosti.



## 6 SAŽETAK

Cilj: procijeniti dijagnostičku točnost CT-om vođene biopsije, prikazati učestalost komplikacija te odrediti utjecaj pojedinih čimbenika (spol i dob bolesnika, veličinu, dubinu i lokalizaciju lezije, kut penetriranja pleure, debljinu igle i trajanje biopsije) na veličinu i učestalost pojavnosti pneumotoraksa.

Materijali: retrospektivno su prikupljeni i obrađeni podatci o 124 bolesnika podvrgnutih TTB-u u razdoblju između siječnja 2017. i siječnja 2019. godine. Kod svih bolesnika izmjerili smo prethodno navedene parametre i statističkom obradom utvrdili utjecaj pojedinih faktora na veličinu i pojavnost pneumotoraksa.

Rezultati: pneumotoraks se javio kod 21,8% ili 27 bolesnika. Nije postojala indikacija za postavljanje torakalnog drena ni kod jednog bolesnika. Statističkom analizom utvrđen je značajan utjecaj dubine lezije na učestalost pojave i veličinu pneumotoraksa, dokazano je da manji kut penetriranja pleure dovodi do većeg pneumotoraksa. Također biopsija manjih lezija povezana je s duljim vremenskim trajanjem postupka. Apsolutna točnost iznosi 97,6%, osjetljivost je 97,4%, specifičnost 100%, kao i pozitivna prediktivna vrijednost, dok negativna prediktivna vrijednost iznosi 75%.

Zaključak: zaključci našeg istraživanja usporedivi su s rezultatima recentne literature po pitanju incidencije pneumotoraksa i dijagnostičke točnosti. Transtorakalna iglena biopsija vođena CT-om preporučena je dijagnostička metoda za dijagnostiku perifernih i paracentralnih plućnih lezija.

Ključne riječi: Grudni koš; Pneumotoraks; Radiologija; Slikovno vođena biopsija

## 7 SUMMARY

**Aim:** to evaluate the diagnostic accuracy of CT-guided transthoracic biopsy, to show the frequency of complications and to determine the effect of certain factors (patient's gender and age, size, depth and location of lesion, pleura penetration angle, needle size and duration of biopsy) on the size and frequency of pneumothorax.

**Materials:** data on 124 patients who underwent TTB between January 2017 and January 2019 were retrospectively collected and processed. In all patients, we measured the above-mentioned parameters, statistically determined the influence of individual factors on the size and frequency of pneumothorax.

**Results:** pneumothorax appeared in 21.8% or 27 patients. There was no indication of the placement of the thoracic drain in either patient. Statistical analysis determined the significant correlation between lesion depth and the frequency and size of pneumothorax, it showed that smaller pleura penetration angle leads to larger pneumothorax. Also, a biopsy of smaller lesions is associated with prolonged duration of the procedure. Diagnostic accuracy is 97.6%, sensitivity 97.4%, specificity 100%, positive predictive value 100%, and negative predictive value is 75%.

**Conclusion:** the findings of our research are comparable to the results of recent literature on the incidence of pneumothorax and diagnostic accuracy. CT-guided transthoracic needle biopsy is a recommended diagnostic method for peripheral and paracentral pulmonary lesions.

**Keywords:** Image-Guided Biopsy; Pneumothorax; Radiology; Thorax

## 8 LITERATURA

1. Who.int [Internet]. Cancer. [ažurirano rujan 2018; citirano lipanj 2019.]. Dostupno na: <https://www.who.int/en/news-room/fact-sheets/detail/cancer>
2. World Cancer Research Fund [Internet]. Lung cancer statistics. [ažurirano 2018; citirano lipanj 2019.]. Dostupno na: <https://www.wcrf.org/dietandcancer/cancer-trends/lung-cancer-statistics#>
3. Mollberg N, Surati M, Demchuk C, et al. Mind-mapping for lung cancer: Towards a personalized therapeutics approach. *Adv. Ther.* 2011;28(3): 173–194.
4. Travis WD, Brambilla E, Nicholson AG, et al. The 2015 World Health Organization Classification of Lung Tumors: Impact of Genetic, Clinical and Radiologic Advances Since the 2004 Classification. *J Thorac Oncol.* 2015;10(9):1243-1260.
5. Zhou Q, Dong J, He J, et al. The Society for Translational Medicine: indications and methods of percutaneous transthoracic needle biopsy for diagnosis of lung cancer. *J Thorac Dis.* 2018;10(9):5538-44.
6. Ghaye B, Dondelinger R.F. Imaging guided thoracic interventions. *Eur Respir J* 2001;17:507-28.
7. Haaga JR, Alfidi RJ. Precise biopsy localization by computer tomography. *Radiology.* 1976;118(3):603-7.
8. Birchard KR. Transthoracic Needle Biopsy. *Semin Intervent Radiol.* 2011;28(1):87–97.

9. Lee SM, Park CM, Lee KH, Bahn YE, Kim JI, Goo JM. C-arm cone-beam CT-guided percutaneous transthoracic needle biopsy of lung nodules: clinical experience in 1108 patients. *Radiology*. 2014;271(1):291-300.
10. Jeon MC, Kim JO, Jung SS, Park HS, Lee JE, JY Moon, et al. CT-Guided Percutaneous Transthoracic Needle Biopsy Using the Additional Laser Guidance System by a Pulmonologist with 2 Years of Experience in CT-Guided Percutaneous Transthoracic Needle Biopsy. *Tuberc Respir Dis (Seoul)*. 2018;81(4):330–8.
11. Anzidei M, Argiro R, Porfiri A, et al. Preliminary clinical experience with a dedicated interventional robotic system for CT-guided biopsies of lung lesions: a comparison with the conventional manual technique. *Eur Radiol*. 2015;25(5):1310-6.
12. Anzidei M, Porfiri A, Andrani F, Di Martino M, Saba L, Catalano C, et al. Imaging-guided chest biopsies: techniques and clinical results. *Insights Imaging*. 2017;8(4):419–28.
13. Winokur RS, Pua BB, Sullivan BW, Madoff DC. Percutaneous Lung Biopsy: Technique, Efficacy, and Complications. *Semin Intervent Radiol*. 2013;30(2):121–7.
14. Chockalingam A, Hong K. Transthoracic needle aspiration: the past, present and future. *J Thorac Dis*. 2015;7(Suppl 4):292–9.
15. Guo Z, Shi H, Li W, et al. Chinese multidisciplinary expert consensus: Guidelines on percutaneous transthoracic needle biopsy. *Thorac Cancer*. 2018;9(11):1530-43.
16. Heerink WJ, de Bock GH, de Jonge GJ, et al. Complication rates of CT-guided transthoracic lung biopsy: meta-analysis. *European radiology*. 2017;27(1):138-148.

17. Shaikh N, Ummunisa F. Acute management of vascular air embolism. *J Emerg Trauma Shock*. 2009;2(3):180–5.
18. Ayar D, Golla B, Lee JY, Nath H. Needle-track metastasis after transthoracic needle biopsy. *J Thorac Imaging*. 1998;13(1):2-6.
19. Tomiyama N, Yasuhara Y, Nakajima Y, et al. CT-guided needle biopsy of lung lesions: a survey of severe complication based on 9783 biopsies in Japan. *Eur J Radiol*. 2006;59(1):60-4.
20. Agarwal PP, Seely JM, Matzinger FR, et al. Pleural mesothelioma: sensitivity and incidence of needle track seeding after image-guided biopsy versus surgical biopsy. *Radiology*. 2006;241(2):589-94.
21. Lee HY, Lee IJ. Assessment of Independent Risk Factors of Developing Pneumothorax During Percutaneous Core Needle Lung Biopsy: Focus on Lesion Depth. *Iran J Radiol*. 2016;13(4):e30929.
22. Wattanasatesiri T, Puntu W, Vithitsuvanakul N. Influencing factors of pneumothorax and parenchymal haemorrhage after CT-guided transthoracic needle biopsy: single-institution experience. *Pol J Radiol*. 2018;83:379-88.
23. Lazguet Y, Maarouf R, Karrou M, Skiker I, Alloubi I. CT guided percutaneous needle biopsy of the chest: initial experience. *Pan Afr Med J*. 2016;23:211.
24. Tian P, Wang Y, Li L, Zhou Y, Luo W, Li W. CT-guided transthoracic core needle biopsy for small pulmonary lesions: diagnostic performance and adequacy for molecular testing. *J Thorac Dis*. 2017;9(2):333–43.

25. Yang W, Sun W, Li Q, Yao Y, Lv T, Zeng J, et al. Diagnostic Accuracy of CT-Guided Transthoracic Needle Biopsy for Solitary Pulmonary Nodules. *PLoS One*. 2015;10(6):e0131373.
26. Wang Y, Li W, He X, Li G, Xu L. Computed tomography-guided core needle biopsy of lung lesions: Diagnostic yield and correlation between factors and complications. *Oncol Lett*. 2014;7(1):288-94.
27. Gorgulu FF, Oksuzler FY, Arslan SA, Arslan M, Ozsoy IE, Gorgulu O. Computed tomography-guided transthoracic biopsy: Factors influencing diagnostic and complication rates. *J Int Med Res*. 2017;45(2):808-15.
28. Aktaş AR, Gozlek E, Yilmaz O, et al. CT-guided transthoracic biopsy: histopathologic results and complication rates. *Diagn Interv Radiol*. 2015;21(1):67-70.
29. Yun S, Kang H, Park S, Kim BS, Park JG, Jung MJ. Diagnostic accuracy and complications of CT-guided core needle lung biopsy of solid and part-solid lesions. *Br J Radiol*. 2018;91(1088):20170946.
30. Lu CH, Hsiao CH, Chang YC, et al. Percutaneous computed tomography-guided coaxial core biopsy for small pulmonary lesions with ground-glass attenuation. *J Thorac Oncol*. 2012;7(1):143-50.
31. Khan MF, Straub R, Moghaddam SR, et al. Variables affecting the risk of pneumothorax and intrapulmonary hemorrhage in CT-guided transthoracic biopsy. *Eur Radiol*. 2008;18(7):1356-63.

32. Heyer CM, Reichelt S, Peters SA, Walther JW, Müller KM, Nicolas V. Computed tomography-navigated transthoracic core biopsy of pulmonary lesions: which factors affect diagnostic yield and complication rates?. *Acad Radiol.* 2008;15(8):1017-26.
33. Li Y, Du Y, Yang HF, Yu JH, Xu XX. CT-guided percutaneous core needle biopsy for small ( $\leq 20$  mm) pulmonary lesions. *Clin Radiol.* 2013;68(1):43-8.
34. Ocak S, Duplaquet F, Jamart J, et al. Diagnostic Accuracy and Safety of CT-Guided Percutaneous Transthoracic Needle Biopsies: 14-Gauge versus 22-Gauge Needles. *J Vasc Interv Radiol.* 2016;27(5):674-81.
35. Aktas AR, Gozlek E, Yazkan R, et al. Transthoracic biopsy of lung masses: Non technical factors affecting complication occurrence. *Thorac Cancer.* 2015;6(2):151-8.
36. Nour-eldin NE, Alsubhi M, Naguib NN, et al. Risk factor analysis of pulmonary hemorrhage complicating CT-guided lung biopsy in coaxial and non-coaxial core biopsy techniques in 650 patients. *Eur J Radiol.* 2014;83(10):1945-52.
37. Yeow KM, Su IH, Pan KT, et al. Risk factors of pneumothorax and bleeding: multivariate analysis of 660 CT-guided coaxial cutting needle lung biopsies. *Chest.* 2004;126(3):748-54.
38. Zhao G, Shi X, Sun W, Liang H, Mao X, Wen F, et al. Factors affecting the accuracy and safety of computed tomography-guided biopsy of intrapulmonary solitary nodules  $\leq 30$  mm in a retrospective study of 155 patients. *Exp Ther Med.* 2017;13(5):1986-92.
39. Fontaine-Delaruelle C, Souquet PJ, Gamondes D, et al. [Predictive factors of complications during CT-guided transthoracic biopsy]. *Rev Pneumol Clin.* 2017;73(2):61-7.

40. Branden E, Wallgren S, Hogberg H, Koyi H. Computer tomography-guided core biopsies in a county hospital in Sweden: Complication rate and diagnostic yield. *Ann Thorac Med.* 2014;9(3):149-53.
41. Kuban JD, Tam AL, Huang SY, et al. The Effect of Needle Gauge on the Risk of Pneumothorax and Chest Tube Placement After Percutaneous Computed Tomographic (CT)-Guided Lung Biopsy. *Cardiovasc Intervent Radiol.* 2015;38(6):1595-602.
42. Hiraki T, Mimura H, Gohara H, et al. Incidence of and risk factors for pneumothorax and chest tube placement after CT fluoroscopy-guided percutaneous lung biopsy: retrospective analysis of the procedures conducted over a 9-year period. *AJR Am J Roentgenol.* 2010;194(3):809-14.
43. Geraghty PR, Kee ST, Mcfarlane G, Razavi MK, Sze DY, Dake MD. CT-guided transthoracic needle aspiration biopsy of pulmonary nodules: needle size and pneumothorax rate. *Radiology.* 2003;229(2):475-81.
44. Wang Y, Jiang F, Tan X, Tian P. CT-guided percutaneous transthoracic needle biopsy for paramediastinal and nonparamediastinal lung lesions. Diagnostic yield and complications in 1484 patients. *Medicine (Baltimore).* 2016;95(31):e4460.
45. Cruz JF, Rolo R, Iglesias L, Cunha J. CT-guided transthoracic lung biopsy: predictive factors of pneumothorax. *Rev Port Pneumol.* 2014;20(3):174-6.



46. Schulze R, Seebacher G, Enderes B, Kugler G, Fischer JR, Graeter TP. Complications in CT-Guided, Semi-Automatic Coaxial Core Biopsy of Potentially Malignant Pulmonary Lesions. *Rofo*. 2015;187(8):697-702.
47. Li GC, Fu YF, Cao W, Shi YB, Wang T. Computed tomography-guided percutaneous cutting needle biopsy for small ( $\leq 20$  mm) lung nodules. *Medicine (Baltimore)*. 2017;96(46):e8703.
48. Niu XK, Bhetuwal A, Yang HF. CT-guided core needle biopsy of pleural lesions: evaluating diagnostic yield and associated complications. *Korean J Radiol*. 2015;16(1):206-12.
49. Ialongo P, Ciarpaglini L, Tinti MD, Suadoni MN, Cardillo G. Systemic air embolism as a complication of percutaneous computed tomography guided transthoracic lung biopsy. *Ann R Coll Surg Engl*. 2017;99(6):174-6.
50. Pando Sandoval A, Ariza Prota MA, García Clemente M, Prieto A, Fole Vázquez D, Casán P. Air embolism: a complication of computed tomography-guided transthoracic needle biopsy. *Respirol Case Rep*. 2015;3(2):48-50.
51. Hung WH, Chang CC, Ho SY, Liao CY, Wang BY. Systemic air embolism causing acute stroke and myocardial infarction after percutaneous transthoracic lung biopsy-a case report. *J Cardiothorac Surg*. 2015;10:121.
52. Smit DR, Kleijn SA, De voogt WG. Coronary and cerebral air embolism: a rare complication of computed tomography-guided transthoracic lung biopsy. *Neth Heart J*. 2013;21(10):464-6.

53. Kukuljan M, Kolic Z, Vukas D, Bonifacic D, Vrbanec K. Nonfatal Systemic Air Embolism: A Grave Complication of Computed Tomography-Guided Percutaneous Transthoracic Needle Biopsy. *Eurasian J Med.* 2018;50(1):44-6.
54. Galvis JM, Nunley DR, Zheyi T, Dinglasan LAV. Left ventricle and systemic air embolism after percutaneous lung biopsy. *Respir Med Case Rep.* 2017;22:206-8.
55. Padrao E, Rodrigues M, Guimaraes S, et al. Diagnostic Yield of Computed Tomography-Guided Transthoracic Lung Biopsy in Diffuse Lung Diseases. *Respiration.* 2018;96(5):455-63.
56. Berquist TH, Bailey PB, Cortese DA, Miller WE. Transthoracic needle biopsy: accuracy and complications in relation to location and type of lesion. *Mayo Clin Proc.* 1980;55(8):475-81.

## 9 ŽIVOTOPIS

Ena Mršić rođena je 28.10 1994. godine u Dubrovniku. Završila je osnovnu školu Marina Držića, potom Biskupijsku klasičnu gimnaziju Ruđera Boškovića s pravom javnosti. Upisala je Medicinski fakultet Sveučilišta u Rijeci 2013. godine.