

Tromboza splahnjičkih vena kao rijedak uzrok akutnog abdominalnog bola: prikaz slučaja

Rumora, Marina; Milić, Sandra

Source / Izvornik: **Medicina Fluminensis : Medicina Fluminensis, 2019, 55, 385 - 390**

Journal article, Published version

Rad u časopisu, Objavljena verzija rada (izdavačev PDF)

https://doi.org/10.21860/medflum2019_227127

Permanent link / Trajna poveznica: <https://urn.nsk.hr/urn:nbn:hr:184:556383>

Rights / Prava: [Attribution 3.0 Unported/Imenovanje 3.0](#)

Download date / Datum preuzimanja: **2024-12-24**



Repository / Repozitorij:

[Repository of the University of Rijeka, Faculty of Medicine - FMRI Repository](#)



Tromboza splahnhičkih vena kao rijedak uzrok akutnog abdominalnog bola: prikaz slučaja

Splanchnic vein thrombosis as a rare cause of acute abdominal pain: case report

Marina Rumora¹, Sandra Milić^{2*}

Sažetak. Cilj: Prikazati slučaj pacijenta s akutnim abdominalnim bolom kojemu je dijagnosticirana tromboza splahnhičkog venskog sustava, a uzrok je naknadno dokazana mijeloproliferativna bolest uz JAK2 V617F varijantu sekvence. **Prikaz slučaja:** 44-godišnji pacijent primljen je u hitnu medicinsku službu zbog akutizacije paraumbilikalnog bola koji je trajao 10-ak dana. U laboratorijskim nalazima bile su povišene vrijednosti alfa amilaze i upalnih parametara, zbog čega je pacijent hospitaliziran. Nativna snimka abdomena i ultrazvuk abdomena pokazivali su meteorizam tankog i debelog crijeva. Zbog nejasne dijagnoze učinjena je i kompjutorizirana tomografija (CT) abdomena koja je pokazala samo zamućeno mezenterijalno masno tkivo u korijenu mezenterija. Trećeg dana hospitalizacije zbog intenzivnijih bolova, koji nisu popustili ni na opioidne analgetike, učinjen je kontrolni CT abdomena koji je pokazivao trombozu *v. portae*, *v. mesentericae superior* i *v. lienalis*. Navedene promjene bile su praćene zadebljanjem stijenke tankog crijeva u smislu kongestije i raslojavanja stijenke, ali bez znakova jasne ishemije, te parcijalnim poremećajima perfuzije jetre uz prisutnost ascitesa. U terapiju je uveden niskomolekularni heparin u punoj dozi uz acetilsalicilnu kiselinu, a zbog dodatnog pogoršanja stanja sa znakovima paralitičkog ileusa i progresijom ishemijskih promjena tankog crijeva učinjena je hitna laparotomija. Za vrijeme hospitalizacije, hematološkom obradom dokazana je JAK2 V617F varijanta sekvence i mijeloproliferativna bolest koja je etiološki čimbenik tromboze portalnog sustava i ishemije crijeva. **Zaključak:** Uzrok akutnog bola u trbuhu može rijetko biti i tromboza splahnhičkog sustava, koja u kratkom vremenskom periodu može dovesti do životno ugrožavajućeg stanja. Akutno nastalu trombozu splahnhičkog venskog sustava nužno je liječiti antikoagulantnom terapijom, a ako taj način liječenja ne pokaže zadovoljavajuće rezultate, nužan je kirurški zahvat. Dokazana mijeloproliferativna bolest uz JAK2 V617F varijantu sekvence mogući je etiološki čimbenik splahnhičke venske tromboze kod mlađih pacijenata.

Cljučne riječi: abdominalni bol; infarkt crijeva; JAK2 V617F varijanta sekvence; tromboza splahnhičkog venskog sustava

Abstract. Aim: To present a patient with acute abdominal pain diagnosed with acute thrombosis of the splanchnic vein system and subsequently diagnosed myeloproliferative disease and JAK2 V617F sequence variant. **Case report:** A 44-year-old patient was admitted to an emergency medical tract due to the acutization of paraumbilical abdominal pain that was present for 10 days, with mild intensity. In the laboratory findings, elevated values of alpha amylase and inflammatory parameters were elevated, wherefor patient was hospitalized. Native abdominal radiograph and abdominal ultrasound showed meteorism of the small intestine and colon. Due to unclear diagnosis, computerized tomography (CT) of the abdomen was performed, which showed blurred mesenterial fatty tissue at the mesenteric root. On the third day of hospitalization due to intense persistent pain that did not decrease with opioid analgetic threatment, a control CT scan was performed and showed thrombosis of *v.Portae*, *v.Mesentericae superior* and *v.Lienalis*. These changes were followed by thickening of the small intestine wall in terms of congestion and wall layering, but without signs of clear ischemia, and partial liver perfusion disorders in the presence of ascites. Low-molecular heparin was given in the full dose with acetylsalicylic acid, and due to an additional

¹ Sveučilište u Rijeci, Medicinski fakultet, Rijeka

² Katedra za internu medicinu, Sveučilište u Rijeci, Medicinski fakultet, Rijeka

***Dopisni autor:**

Prof. dr. sc. Sandra Milić, dr. med.
Katedra za internu medicinu
Medicinski fakultet Sveučilišta u Rijeci
Krešimirova 42, 51 000 Rijeka
e-mail: smilic05@gmail.com

<http://hrcak.srce.hr/medicina>

worsening of the condition with signs of paralytic ileus and the progression of ischemic changes in the bowel gland, emergency laparotomy was ordered. During hospitalization, a sequence variant of JAK2 V617F and myeloproliferative disease was confirmed, which is the etiological factor of thrombosis and ischemia of the portal system. **Conclusion:** The cause of acute abdominal pain may be, rarely, thrombosis of the splanchnic system that can lead to life-threatening condition in a short period of time. An acute splanchnic vein thrombosis is required to be treated with anticoagulant therapy without delay, and if this treatment does not show satisfactory results, an emergency surgical procedure is required. The proven myeloproliferative disease with JAK2 V617F sequence variant is a possible etiological factor of splanchnic vein thrombosis in younger patients.

Key words: abdominal pain; intestinal infarction; JAK2 V617F sequence variant; splanchnic vein thrombosis

Uzrok akutnog bola u trbuhu može rijetko biti i tromboza splahnjičkog sustava koja u kratkom vremenskom periodu može dovesti do životno ugrožavajućeg stanja. Klinička slika splahnjičke venske tromboze može varirati od akutnog abdomena ili aktivnog gastrointestinalnog krvarenja, dok u 20 – 30 % slučajeva može biti slučajno otkrivena.

UVOD

Tromboza splahnjičnih vena (SVT) rijetka je, ali životno ugrožavajuća bolest koja uključuje trombozu *v. portae* (PVT), *v. mesentericae* (MVT), *v. lienalis* i hepatalnih i suprahepatalnih vena u Budd-Chiari sindromu (BCS). Tromboza često nije ograničena samo na jednu venu, već su nerijetko zahvaćene dvije ili više abdominalnih vena¹. BCS je najrjeđi oblik tromboze splahnjičnih vena s procijenjenom učestalošću od 0,5 – 1 slučaja na milijun ljudi godišnje, dok se učestalost PVT-a i MVT-a kreće u rasponu od 0,7/100 000 i 2,7/100 000 ljudi godišnje². Klinička slika SVT-a može varirati od akutnog abdomena ili aktivnog gastrointestinalnog krvarenja, dok u 20 – 30 % slučajeva može biti slučajno otkrivena¹. SVT koji se prezentira kao abdominalni bol koji traje kraće od 4 tjedna klasificira se kao akutni SVT. Kronični SVT je definiran kao SVT kod kojeg simptomi traju duže od 4 tjedna, ali bez infarkta crijeva te asimptomatskog MVT-a koji se slučajno dijagnosticiraju kao nesigifikantan nalaz³.

Primarni SVT definira se kao idiopatska bolest, dok je sekundarni SVT definiran poznatim etiološkim čimbenicima³. Heterogenost zahvaćene populacije rezultat je različitih kliničkih stanja koja su u podlozi bolesti sekundarnog SVT-a uključuju cirozu jetre, solidne tumore, Philadelphia (Ph) negativne mijeloproliferativne neoplazme te intraabdominalne upalna stanja kao što su pankreatitis, upalna bolest crijeva, divertikulitis i kirurški zahvati¹. Zanimljivo je to da su posljednjih nekoliko godina mijeloproliferativne neoplazme (MPNs) statistički vodeći sistemski uzrok SVT. Rezultati provedenih studija pokazali su prevalenciju MPNs od 10 % u skupini pacijenata sa SVT-om te od 50 % u pacijenata koji su imali samo BCS².

Philadelphia (Ph) negativne mijeloproliferativne neoplazme (MPN) koje uključuju policitemiju veru, esencijalnu trombocitemiju i primarnu mijelofibrozu, dijele zajednička molekularna i klinička obilježja, uključujući i povećan rizik tromboze⁴. Glavni uzrok mortaliteta Ph-negativnih MPN-a su upravo arterijske i venske tromboze. Venske tromboze mogu nastati na neuobičajenim anatomske lokalizacijama kao što su splahnjične vene i cerebralni venski sinusi⁵. U nekim slučajevima SVT može predstavljati prvu kliničku manifestaciju MPN-a, pogotovo kada je riječ o JAK2 V617F varijanti sekvence. Iz tog razloga veoma je bitno posumnjati na tu varijantu sekvence kod nejasne etiologije SVT-a. Provedena istraživanja su JAK2V617F probirom u pacijenata sa SVT-om bez jasnih znakova MPN-a identificirali MPN u 15 % slučajeva. Ti pacijenti uključeni su u MPN neklasificiranu (MPN-u) skupinu trenutne WHO klasifikacije².

Liječenje SVT-a u MPN-u predstavlja klinički izazov zbog veće učestalosti pacijenata mlađe životne dobi i ozbiljnosti kratkoročnih i dugoročnih posljedica bolesti ako se ne dijagnosticira i ne započne s adekvatnom terapijom na vrijeme².

U ovom članku prikazan je slučaj akutno nastale tromboze splahnjičnih vena s vrlo brzo progresijom bolesti u samo nekoliko sati. Također, etiologija bolesti je bila neočekivana, zbog čega je glavni cilj članka osvijestiti moguću etiologiju akutne tromboze splahnjičnih vena kod pacijenata s neopterećujućom anamnezom prijašnjih bolesti.

PRIKAZ SLUČAJA

44-godišnji pacijent primljen je u hitnu medicinsku službu zbog oštrog bola paraumbilikalno koji se intenzivirao u ležećem položaju. Pacijent je negirao mučninu, povraćanje te povišenu tjelesnu temperaturu, zimicu i tresavicu. Posljednju stolicu imao je dva dana prije, a bila je oskudnija i proljevaste konzistencije, bez primjesa sluzi i krvi. Abdomen je bio mekan i bolan na dublju palpaciju, ultrazvučno meteorističan bez slobodne tekućine. Do tada pacijent nije teže bolovao.

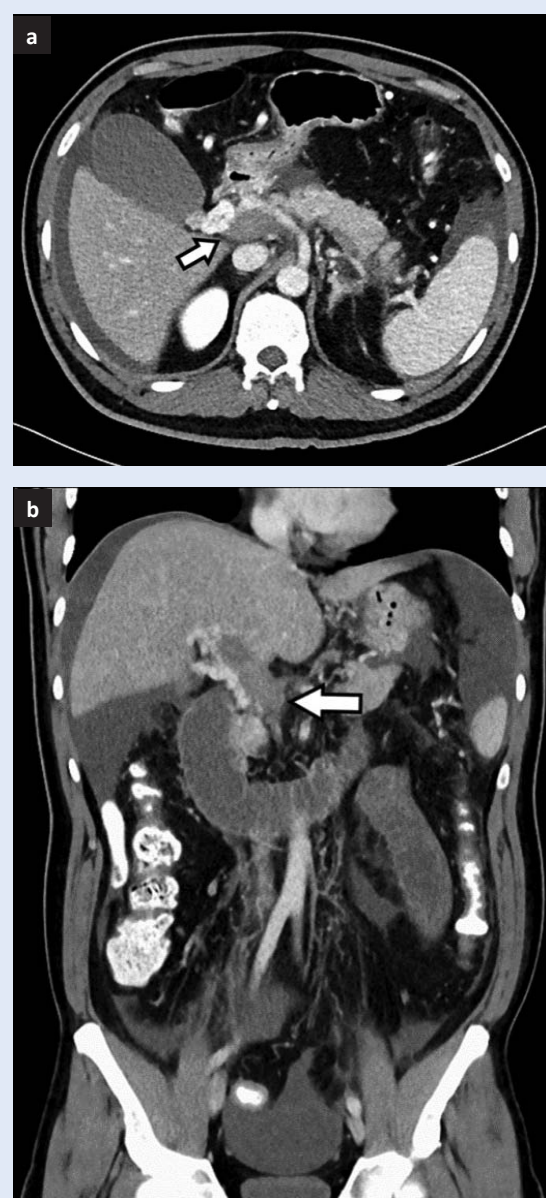
Laboratorijske pretrage krvi i urina pokazale su neznatno povišene vrijednosti alfa amilaze u serumu (120 U/L; referentne vrijednosti: 23 – 91 U/L), povišene vrijednosti alanin-aminotransferaze (ALT) (60 H U/L; referentne vrijednosti: 12 – 48 U/L) te C-reaktivnog proteina (CRP) (39, 3 H mg/L; referentne vrijednosti: < 5,0 mg/L). Nativna snimka abdomena i ultrazvuk abdomena bili su uredni. Pacijent je otpušten uz preporuku da se za 20-ak dana učini kontrolni pregled s ponovljenim laboratorijskim nalazima i testom stolice na okultno krvarenje.

Nakon dva dana pacijent je ponovno došao u hitnu medicinsku službu zbog perzistirajućih bolova uz koje se pojavila mučnina i povraćanje. Također je uočen i porast markera upale (CRP 106 H mg/L), zbog čega je upućen na bolničko liječenje. Ponovljena je nativna snimka abdomena na kojemu je zapažen meteorizam tankog i debelog crijeva. Zbog nejasne patologije bolesti učinjena je kompjutorizirana tomografija (CT) abdomena koja je pokazala zamučeno mezenterijalno masno tkivo u korijenu mezenterija i incidentalom desnog bubrega. Pacijent je hospitaliziran na odjelu gastroenterologije.

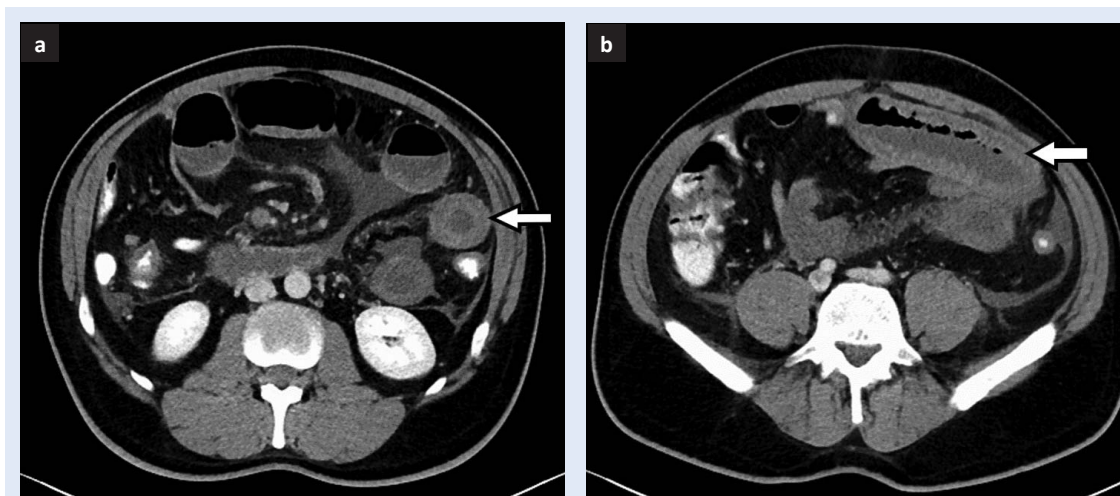
U tijeku prva tri dana hospitalizacije pacijent je imao dva jača napadaja bolova u epigastriju. Vrijednosti alfa amilaze, lipaze i upalni parametri su cijelo to vrijeme bili neznatno povišenih vrijednosti. Također je ponovljena nativna snimka abdomena u dva navrata, na kojemu nije bilo znakova ileusa ni pneumoperitoneuma. Napravljena je i ezofagogastroduodenoskopija kojom su se prikazale trakaste erozije fundusa uz kontaktno krvarenje te blaže hiperemičnu antralnu sluznicu, što je upućivalo na hemoragijski gastritis.

Trećeg dana hospitalizacije zbog ponovnog napadaja jakih difuznih bolova u trbuhu, koji nisu popu-

štili na simptomatsku terapiju tražen je konzilijarni pregled kirurga. U fizikalnom statusu abdomen je bio aplaniran, mekan, elastičan te bolan na dublju palpaciju u epigastriju s dojmom peritonealnog nadražaja ali bez indikacija za hitno operativno liječenje. Zbog intenzivnih perzistirajućih bolova koji ni tijekom noći nisu popustili na analgetike, napravljen je kontrolni CT abdomena kojim se u tom trenutku vizualizirala tromboza *v. portae* (slika 1), *v. mesentericae superior* i *v. lienalis*. Navedene promjene bile su praćene zadebljanjem stijenke tankog crijeva u smislu kongestije i raslojavanja sti-



Slika 1. CT abdomena prikazuje trombozu *v. portae* u horizontalnom (a) i frontalnom presjeku (b).



Slika 2. CT abdomena prikazuje zadebljanje i raslojavanje stijenke tankog crijeva u uzdužnom (a) i poprečnom (b) presjeku crijevnog lumena.

jenke (slika 2), ali bez znakova jasne ishemije, te parcijalnim poremećajima perfuzije jetre uz prisutnost ascitesa. U laboratorijskim nalazima bili su povišeni trombociti, leukociti, gama-glutamil transferaza i laktat dehidrogenaza. Pacijent je premješten na odjel intenzivnog liječenja gdje je u terapiju uveden niskomolekularni heparin u punoj dozi uz acetilsalicilnu kiselinu. Kontinuiranom opioidnom analgezijom bol se kontrolirao, međutim, sljedećeg dana dolazi do dodatnog pogoršanja stanja s pojačanjem bolova te radiološkim i kliničkim znakovima paralitičkog ileusa. Ponovljeni hitni CT abdomena pokazao je progresiju ishemijskih promjena tankog crijeva, zbog čega je upućen na hitni operativni zahvat. Učinjena je eksplorativna laparotomija, parcijalna resekcija ishemičnog jejunuma i evakuacija ascitesa, nakon čega je ostavljen otvoren abdomen za *second look* reeksploraciju i naknadnu jejuniolealnu anastomozu. Petog postoperativnog dana abdominalna stijenka je definitivno zatvorena. Učinjena je opsežna obrada trombofilnog stanja (inhibitor aktivatora plazminogena 1, metilentetrahidrofolat reduktaza, faktor V-Leiden, faktor II PCR, protein C, protein S, lupus antikoagulans, tromboelastogram te antinuklearna, antikardiolipinska i antifosfolipidna antitijela). Svi nalazi bili su negativni ili u referentnim vrijednostima, no molekularnom dijagnostikom dokazana je JAK2 V617F varijanta sekvence, a punkcijom i biopsijom koštane srži mijeloproliferativna bolest koja predstavlja etiološki čimbenik tromboze splanhičkog sustava i ishemije crijeva.

U sljedećih 15 dana od operativnog zahvata pacijent je boravio u Jedinici intenzivnog liječenja uz postupno poboljšanje kliničkog stanja, nakon čega je nastavljeno liječenje na Zavodu za gastroenterologiju. U danima hospitalizacije koji su uslijedili pacijent je bio klinički boljeg općeg stanja. Kontrolnim ultrazvukom abdomena prikazana je perzistirajuća tromboza portalne vene, ali uz stvaranje manjih kolaterala uz normalan izgled parenhima jetre i bez prisutnosti ascitesa. Pacijent je otpušten na daljnje kućno liječenje uz preporuku nastavka primjene niskomolekularnog heparina uz daljnju gastroenterološku i hematološku kontrolu.

RASPRAVA

Klinička prezentacija akutnog abdominalnog bola i nalazi dobiveni laboratorijskom dijagnostikom te slikovnim pretragama ukazivali su na nejasnu etiologiju bolova kod našeg pacijenta. Diferencijalno dijagnostički sumnjalo se na akutni pankreatitis, međutim, vrijednosti alfa amilaze u serumu su bile samo neznatno povišene, dok su kod pacijenata s akutnim pankreatitisom one tri puta veće od gornje granice referentnih vrijednosti⁶. CT nalaz je tek četvrtog dana hospitalizacije prikazao trombozu splanhičnih vena. SVT je rijetka ali životno ugrožavajuća bolest koja bez adekvatne terapije rezultira ishemijom crijeva, crijevnim gangrenom, peritonitisom i smrću³. Korištenje CT-a visoke rezolucije u pacijenata s neobjašnjivim bolovima u trbuhu, pomoći će u izbjegavanju

razvoja crijevne gangrene i peritonitisa, a time i spriječili fatalne posljedice⁵. CT s kontrastom i snimanje u portalnoj fazi očito je najpreciznija metoda za dijagnostiku ovoga stanja³.

Nakon lokalnih čimbenika kao što su ciroza jetre i obližnji lokalni tumori, MPN su najčešći sistemski uzrok protrombotičkog stanja u pacijenata sa SVT-om. Brojna provedena istraživanja dokazala su puno veću stopu učestalosti SVT-a kod pacijenata s MPN-om nego u općoj populaciji. SVT kod pacijenata s dokazanim MPN-om zauzima 7,5 % svih venskih tromboza, dok se u općoj populaciji javlja s učestalošću od 0,25 %. Češća učestalost SVT-a kod MPN-a pacijenata ukazuje na moguć različit patofiziološki mehanizam, a povezuje se s JAK2 V617F varijantom sekvence. Također, puno je veća učestalost JAK2 V617F varijanta sekvence u pacijenata s MPN-om kojima se bolest prezentirala kao SVT, nego nekom drugom venskom trombozom ili tromboembolijom. Moguće je da sama JAK2 varijanta sekvence ima lokalne učinke na splanhički venski sustav, koji je jedinstven po mnogo sporijoj brzini protoka krvi, što dovodi do produljene interakcije između krvi i sinusoidnih endotelnih stanica. *In vitro* modeli dokazali su kako eritrociti kod policitemije vere pokazuju povećanu adheziju na endotelni laminin, a ta adhezivnost još je više naglašena kod sporijeg protoka krvi. Nadalje, portalni venski sustav direktno je izložen mnogim tvarima apsorbiranih iz probavnog sustava koji mijenjaju imunogenost, zbog čega je endotel krvnih žila osjetljiviji na aktivirane trombocite i stanja povećane viskoznosti krvi, kao što je povećani broj krvnih stanica⁷.

Osim JAK2 V617F mutacije, kao rizični faktori nastanka SVT-a opisani su i ostali čimbenici, poput dobi, spola i hiperkoagulabilnih stanja. Brojne studije potvrdile su povećanu učestalost SVT-a kod pacijenata s MPN-om mlađih od 45 godina i veću učestalost kod ženskog spola. Također, SVT se češće javlja u pacijenata s MPN-om koji uz osnovnu bolest imaju neko od hiperkoagulabilnih stanja kao što su antifosfolipidni sindrom, nedostatak proteina C i S, mutacija faktora V Leiden ili nedostatak antitrombina⁷. Kod našeg pacijenta dokazana je jedino JAK2 V617F varijanta sekvence, te se smatra da je to glavni patofiziološki mehanizam SVT-a.

Kod SVT pacijenata s nejasnom etiologijom bolesti prvi korak u dijagnostici mora biti detaljan pro-

bir bolesti jetre i neoplazma jetre, ali i okolnih organa. Nakon toga, treba tražiti ostale moguće uzroke, među kojima je i JAK2 V617F varijanta sekvence i potpuna laboratorijska obrada u svrhu traženja mogućih prokoagulacijskih stanja. Prema kriterijima Svjetske zdravstvene organizacije osobama s JAK2 V617F varijantom sekvence potrebno je napraviti i biopsiju koštane srži (BMB) koja može pomoći u poboljšanju dijagnoze MPN-a. S druge strane, BMB može dijagnosticirati MPN u populaciji pacijenata s negativnom JAK2 V617F

Splanhička venska tromboza najčešće je uzrokovana lokalnim čimbenicima kao što su ciroza jetre i obližnji lokalni tumori, a rjeđe može biti uzrokovana i mijeloproliferativnom bolešću i JAK2 V617F varijantom sekvence. Posljednjih nekoliko godina mijeloproliferativne neoplazme su statistički vodeći sistemski uzrok splanhičke venske tromboze.

varijantom sekvence⁸. Nažalost, uz sve dostupne dijagnostičke pretrage, u današnje vrijeme još se uvijek ne uspijeva identificirati uzročni čimbenik SVT-a u 20 % pacijenata³.

U akutnoj fazi liječenje pacijenata sa SVT-om i s Ph-negativnim MPN-om ne razlikuje se od liječenja pacijenata bez MPN-a. Prva linija liječenja je konzervativna terapija nisko molekularnim ili nefrakcioniranim heparinom, nakon čega slijede antagonisti vitamina K, restrikcija tekućine, terapija diureticima, totalna parenteralna prehrana i analgezija. Kod našeg pacijenta niskomolekularni heparin i simptomatska terapija nisu rezultirali poboljšanjem kliničkog stanja. U slučaju kliničkog pogoršanja unatoč antikoagulaciji, ili ako postoje znakovi peritonitisa, potrebno je provesti invazivne postupke, kao što su angioplastika s ili bez stentinga ili trans-jugularni intrahepatički portosistemički šant (TIPS)⁸. U pacijenata sa SVT-om sustavna trombolitička terapija s tkivnim aktivatorom plazminogena ima malu vrijednost, dok kateterusmjerena tromboliza može biti učinkovita u akutnoj i parcijalno okluzivnoj trombozi⁹. Ako ne reagiraju niti na ovaj način liječenja, potrebno je ordinirati hitnu laparotomiju. Jasno nekrotično crijevo s raslojavanjem stijenke potrebno je resekirati, a dijelove crijeva s nejasnim stupnjem vitalnosti

potrebno je pratiti *second-look* laparotomijom³. S obzirom na to da TIPS u ovako opsežnoj trombozi nije bio indiciran, pacijent je zbog kliničkog pogoršanja unatoč konzervativnoj terapiji te nakon očitih znakova razvoja akutnog abdomena odmah podvrgnut hitnom kirurškom zahvatu⁸.

Vidljive opsežne tromboze i ascites na CT-nalazu predstavljaju prediktivne faktore lošijeg odgovora na liječenje antikoagulantnom terapijom. Iz tog razloga kliničari trebaju dobro procijeniti ozbiljnost CT-nalaza, te opsežnije tromboze i moguće ishemične lezije odmah liječiti agresivnijim pristupom, bilo endovaskularnom terapijom ili laparotomijom i crijevnom resekcijom ako je to potrebno. Endovaskularna terapija mogla bi imati velik značaj prilikom liječenja pacijenata s opsežnom porto-mezenteričkom trombozom, međutim, potrebno je provesti dodatne randomizirane studije kako bi se dokazala veća uspješnost takvog oblika liječenja³.

Prema mnogim studijama i smjernicama pacijente s identificiranim prolaznim rizičnim čimbenikom tromboze potrebno je liječiti oralnom antikoagulantnom terapijom 6 mjeseci. S druge strane, pacijenti s trajnim povećanim rizikom za nastanak tromboza moraju doživotno primati antikoagulacijsku terapiju¹⁰.

ZAKLJUČAK

U ovom prikazu slučaja pokazano je da uzrok akutnog bola u trbuhu može biti, rijetko, i tromboza splanhičnog sustava, koja u kratkom vremenskom periodu može dovesti do životno ugrožavajućeg stanja. SVT je najčešće uzrokovan lokalnim čimbenicima, a rjeđe može biti uzrokovan i mijeloproliferativnom bolešću i JAK2 V617F varijantom sekvence. Zbog bliske povezanosti SVT-a i MPN-a smjernice upućuju na provođenje dijagnostičkih postupaka u cilju pronalaska mogućeg MPN-a kod pacijenata s dijagnosticiranim SVT-a. Isto tako, nakon što se dijagnosticira SVT, potrebno je izabrati optimalan terapijski pristup. Mnoge studije pokazale su kako je neoperativni

pristup antikoagulantnom terapijom niskomolekularnim ili nefrakcioniranim heparinom u vrijeme postavljanja dijagnoze bio učinkovit način liječenja akutnog SVT-a, međutim, eksplorativna laparotomija i resekcija crijeva zbog crijevne gangrene i peritonitisa uvijek će biti jedna od najpouzdanijih opcija liječenja onih pacijenata, kod kojih je došlo do veoma brze progresije crijevnog infarkta, kod zakašnjele dijagnoze ili onih kod kojih se javila kasna prezentacija bolesti. Kliničar treba biti vrlo oprezan i nikada ne isključiti mogućnost crijevnog infarkta, sve dok se ne ustanovi uzrok abdominalnog akutnog bola.

Izjava o sukobu interesa: Autori izjavljuju da ne postoji sukob interesa.

LITERATURA

1. Ageno W, Riva N, Schulman S, Beyer-Westendorf J, Bang SM, Senzolo M et al. Long-term clinical outcomes of splanchnic vein thrombosis. *JAMA Intern Med* 2015;175:1474-80.
2. Finazzi G, De Stefano V, Barbui T. Splanchnic vein thrombosis in myeloproliferative neoplasms: treatment algorithm 2018. *Blood Cancer J* 2018;8:64.
3. Salim S, Zarrouk M, Elf J, Gottsäter A, Ekberg O, Acosta S. Improved prognosis and low failure rate with anticoagulation as first-line therapy in mesenteric venous thrombosis. *World J Surg* 2018;42:3803-11.
4. Rao R, Grosel J. Acute portal vein thrombosis in a 59-year-old male with JAK2 V617F mutation. *Radiol Case Rep* 2018;13:1249-55.
5. Salim S, Ekberg O, Elf J, Zarrouk M, Gottsäter A, Acosta S. Clinical implications of CT findings in mesenteric venous thrombosis at admission. *Emerg Radiol* 2018;25:407-13.
6. Rompianesi G, Hann A, Komolafe O, Pereira SP, Davidson BR, Gurusamy KS. Serum amylase and lipase and urinary trypsinogen and amylase for diagnosis of acute pancreatitis. *Cochrane Database Syst Rev* 2017;4:CD012010.
7. How J, Zhou A, Oh ST. Splanchnic vein thrombosis in myeloproliferative neoplasms: pathophysiology and molecular mechanisms of disease. *Ther Adv Hematol* 2017;8:107-18.
8. De Stefano V, Qi X, Betti S, Rossi E. Splanchnic vein thrombosis and myeloproliferative neoplasms: molecular-driven diagnosis and long-term treatment. *Thromb Haemost* 2016;115:240-9.
9. Liu FY, Wang MQ, Fan QS, Duan F, Wang ZJ, Song P. Interventional treatment for symptomatic acute-subacute portal and superior mesenteric vein thrombosis. *World J Gastroenterol* 2009;15:5028-34.
10. Falanga A, Marchetti M. Thrombosis in myeloproliferative neoplasms. *Semin Thromb Hemost* 2014;40:348-58.