

ULOGA ULTRAZVUKA U REUMATOLOGIJI: JUČER, DANAS , SUTRA

Kehler, Tatjana

Source / Izvornik: **Reumatizam, 2019, 66, 1 - 7**

Journal article, Published version

Rad u časopisu, Objavljena verzija rada (izdavačev PDF)

<https://doi.org/10.33004/reumatizam-sup-66-1-1>

Permanent link / Trajna poveznica: <https://um.nsk.hr/um:nbn:hr:184:127125>

Rights / Prava: [Attribution-NonCommercial-NoDerivs 3.0 Unported/Imenovanje-Nekomercijalno-Bez prerađivanja 3.0](#)

Download date / Datum preuzimanja: **2024-09-21**



Repository / Repozitorij:

[Repository of the University of Rijeka, Faculty of
Medicine - FMRI Repository](#)



ULOGA ULTRAZVUKA U REUMATOLOGIJI: JUČER, DANAS, SUTRA

THE ROLE OF ULTRASOUND IN RHEUMATOLOGY: PAST, PRESENT, AND FUTURE

Tatjana Kehler

Specijalna bolnica za rehabilitaciju bolesti srca, pluća i reumatizma
Thalassotherapia Opatija

Adresa autora za dopisivanje / Corresponding author's address:

Prof. dr. sc. Tatjana Kehler, dr. med.

Ul. maršala Tita 188

51410 Opatija

Hrvatska

tel.: 051 202600

e-mail: tatjana.kehler2004@gmail.com

Primljeno / Received: 15. 7. 2019. / July 15, 2019

Prihvaćeno / Accepted: 20. 7. 2019. / July 20, 2019

SAŽETAK

Dijagnostički ultrazvuk (UZ) ima iznimno važno i često nezamjenjivo mjesto u suvremenoj medicini. Gotovo da ne postoji grana medicine koja ne rabi ultrazvuk pri dijagnostici. Najkasnije se pozicionirao u reumatologiji tako da 90-e godine postaju prekretnica u služenju ultrazvukom u bolesnika s upalnim reumatskim bolestima. Stvaraju se uvjeti za praćenje ranih promjena na hrskavici, tetivama, kostima. Tomu je pridonio tehnički napredak u proizvodnji sonda viših frekvencija.

Muskuloskeletni ultrazvuk (MSUS) dijagnostička je pretraga velikih mogućnosti. Cilj primjene dijagnostičkog UZ-a jest uočavanje ranih promjena na tkivu zahvaćenom upalom, posebice onih koje govore u prilog agresivnom tijeku bolesti. Zahvaljujući ultrazvuku, možemo rano, puno prije nego radiogramom ili samo kliničkim pregledom, otkriti promjene koje mogu dovesti do oštećenja zgloba i struktura vezanih uza zglob.

KLJUČNE RIJEČI: Reumatske bolesti – dijagnostički slikovni prikaz; Mišićnokoštane bolesti – dijagnostički slikovni prikaz; Ultrasonografija – metode, povijest; Reumatologija – metode, povijest

ABSTRACT

Diagnostic ultrasound plays an extremely important and frequently invaluable role in modern medicine. There is hardly any field of medicine that does not use ultrasound for diagnostic purposes. Its latest application was in rheumatology, where the 90s marked the beginning of its use in patients with inflammatory rheumatic diseases. Ultrasound has enabled the monitoring of early changes in cartilage, tendons, and bones, owing to technological progress which enabled the development of high-frequency probes.

Musculoskeletal ultrasound (MSUS) is a diagnostic procedure with high possibilities. Its aim is the detection of early changes in the inflamed tissue, especially those that have a more aggressive potential. Thanks to ultrasound, changes that can lead to the damage of joints and joint-related structures can be detected much earlier than by radiogram or clinical examination alone.

KEYWORDS: Rheumatic diseases – diagnostic imaging; Musculoskeletal diseases – diagnostic imaging; Ultrasonography – history, methods; Rheumatology – history, methods

UVOD

Dijagnostički ultrazvuk (UZ) ima iznimno važno i često nezamjenjivo mjesto u suvremenoj medicini. Gotovo da ne postoji grana medicine koja ne rabi ultrazvuk pri dijagnostici kao, npr., za praćenje intra-

uterinog rasta i razvoja, pravodobno dijagnosticiranje displazije kukova u najranijoj novorođenačkoj i dojenačkoj dobi, u svim granama interne medicine (1).

Muskuloskeletni ultrazvuk (MSUS) dijagnostička je pretraga velikih mogućnosti. U početku ga je rabio

mali broj reumatologa-entuzijasta. Tehnološki napredak ultrazvučnih aparata, na prvome mjestu razvoj specijalnih rezolucija za meka tkiva, dao je pravi smisao primjeni ultrazvuka u reumatologiji. Cilj primjene dijagnostičkog UZ-a jest uočavanje ranih promjena na tkivu zahvaćenom upalom, posebice onih koje govore u prilog agresivnom tijeku bolesti (2).

Promjene na zglobovima koje otkrijemo konvencionalnim radiogramom definitivne su i vode u invalidnost. Nove metode slikovnog prikaza, uključujući UZ, magnetsku rezonanciju (MR) i višeslojnu kompjutoriziranu tomografiju (MSCT), mogu pomoći u otkrivanju ranih promjena na perifernim zglobovima i mekim strukturama, puno prije nego s pomoću nativnog radiograma. MSUS-om možemo pravodobno otkriti izljev veličine od samo nekoliko milimetara, erozije prije nego što su vidljive na radiološkom prikazu, zadebljanje sinovije. Primjenom ultrazvuka upotpunjuje se klinička dijagnostika. UZ je jednostavna, brza, neškodljiva i jeftina metoda. Njegova je prednost što se može češće ponavljati pa tako možemo pratiti aktivnost bolesti te eventualno predvidjeti njezin tijek (3, 4).

Crtice iz povijesti medicinske dijagnostike

Od samih početaka medicine (još iz doba Hipokrata) pa do XIX. stoljeća dijagnoza se postavljala na osnovi podataka o bolesti koje je davao bolesnik, promatranja vanjskih promjena te analizom mokraćne, stolice, gnoja i ispljuvka. To su bili jedini mogući načini da bi se dokučilo što se zbiva u unutrašnjosti ljudskog organizma (5).

Leopold Auenbrugger uvodi 1761. g. perkusiju kao jednu od metoda fizikalnog pregleda. René Theophile Laënnec 1819. g. otkriva stetoskop i uvodi još jednu metodu fizikalnog pregleda – auskultaciju (5).

U unutrašnjost organizma moglo se zaviriti tek u drugoj polovici XIX. stoljeća, točnije zahvaljujući otkrićima oftalmoskopa 1851. g. (H. von Helmholtz), laringoskopa 1854. g. (M. García) i cistoskopa 1876. g. (M. Nitze) (5).

Otkrićem rendgenskih zraka 1895. g. i razvojem tehnike medicina je obogaćena vrijednom dijagnostičkom metodom koja je omogućila uvid u ono što se događa u ljudskom organizmu (5).

XX. stoljeće donosi razvoj mnogih složenijih i sofisticiranijih dijagnostičkih tehnika uključujući i ultrazvuk. Na prijelazu iz XIX. u XX. stoljeće Pierre Curie otkriva piezoelektrični učinak, a francuski fizičar Paul Langevin najavljuje upotrebu ultrazvuka u otkrivanju podmornica. Tako je tijekom I. svjetskog rata uveden u svakodnevnu primjenu SONAR, tj. radar. Zahvaljujući sve većoj primjeni ultrazvuka u ratnoj, ali i ostalim industrijama, dolazi do munjevitog razvoja ultrazvučne tehnike (1, 2, 5).

Primjena ultrazvuka u medicini započinje u periodu od 1920. do 1930. g., i to ponajprije u liječenju karcinoma te u fizikalnoj medicini (5, 6).

Braća Dussik započela su 1942. g. primjenu ultrazvuka u dijagnostici. U početku su rabili nedovoljno usavršenu tehniku koja je u sljedećih desetak godina znatno napredovala. Prva tvrtka za dijagnostičku ultrazvučnu aparaturu osnovana je u Austriji 1947. god. Od 1950-ih godina započinje brz razvoj ultrazvučne dijagnostike, tako da ona poprima sve veće značenje u neurologiji, kardiologiji, ginekologiji, oftalmologiji i drugim područjima medicine (2, 5, 6).

Tijekom 1953. g. Lekssel uvodi *A-mode*, odnosno jednodimenzionalni ultrazvučni prikaz tkiva, a nekoliko godina poslije započinje se razvijati tehnika dvodimenzionalnog prikaza ili *B-mode*, čija široka klinička primjena počinje od 1963. godine. Godine 1956. Yoshida i suradnici primijenili su Dopplerov učinak za mjerenje protoka krvi (4).

Znatnija primjena ultrazvuka u dijagnostici sustava organa za kretanje datira iz ranih 1970-ih godina. Graf je 1978. g. prvi počeo rabiti ultrazvuk za pregled dječjih kukova, a od 1980. g. ultrazvučna dijagnostika primjenjuje se u ortopediji. Razvojem tehničkih mogućnosti dolazi do široke primjene UZ-a u dijagnostici promjena na mekim i koštanim tkivima sustava organa za kretanje. Ultrazvuk je tako postao korisna neagresivna metoda s velikim potencijalom u medicinskoj dijagnostici.

Povijest primjene ultrazvuka u reumatologiji

Tijekom 1972. započela je primjena ultrazvuka kao metode kojom se može razlikovati Bakerova cista od duboke venske tromboze (DVT) (6). Šest godina poslije, tj. 1978., Cooperberg i suradnici objavili su članak u kojem opisuju da se s pomoću sive skale (GS) i sonde frekvencije od 5 MHz mogu uočiti poplitealna (Bakerova) cista, suprapatelarni izljev i sinovijalno zadebljanje u suprapatelarnom recesusu u bolesnika s reumatoidnim artritisom (RA) (7).

Tijekom ranih 1980-ih godina ultrazvukom su praćeni promjene na velikim zglobovima i burzitisu. Godine 1981. Gompels i Darlington prvi su aspirirali sadržaj iz nekog zgloba pod kontrolom ultrazvuka (8). Radilo se o sinovijalnoj tekućini u bolesnika sa septičkim artritisom ramena.

Tiliakos i suradnici objavili su 1982. godine članak u kojem su opisali kako se na osnovi UZ nalaza mogu razlikovati tofi od reumatoidnih čvorića (9). Iste su godine Fam i suradnici iznijeli otkrića o velikoj incidenciji (neočekivanih) poplitealnih cista u bolesnika sa simptomatskim osteoartritisom koljena (OA) (10). Godine 1984. Aisen i suradnici pokazali su da se UZ može upotrijebiti za mjerenje debljine zglobne hrskavice, kao i za praćenje strukturnih promjena na njoj (11).

Reumatolozi Sattler i Schmidt prvi su pokazali da se UZ-om mogu pratiti određene promjene na laktovima bolesnika oboljelih od različitih upalnih reumatskih bolesti (12). Istodobno, Baunin i suradnici opisali su važnost UZ-a u pedijatrijskoj reumatologiji, tj. mogućnost detekcije izljeva i sinovijalnu reakciju u djece s bolnim kukom (13).

Posebno treba istaknuti ulogu Spiegela i suradnika koji su 1987. g. osmislili dobro dizajniranu studiju. Njome su željeli istaknuti ulogu UZ-a u mjerenju aktivnosti bolesti u bolesnika s RA (14). Godine 1988. de Flaviis je opisao erozije u bolesnika s RA otkrivene UZ-om (15).

Koski je 1989. g. UZ-om prikazao izljev u kuk bolesnika s RA (16). U svojem istraživačkom radu on će se i sljedećih nekoliko godina usredotočiti na istraživanje uloge UZ-a u detekciji promjena na velikim zglobovima.

Godine 1990. Fornage je upozorio na moguću veliku ulogu UZ-a u praćenju promjena šaka bolesnika s RA. Posebno se osvrnuo na praćenje promjena na tetivama (17).

Rane devedesete prošlog stoljeća još su obilježene istraživanjima vezanim uz velike zglobove (kuk, koljeno, lakat, rame). Tako su 1990. g. Kellner i suradnici prikazali da se UZ-om mogu uočiti promjene vezane uz hondrokalcinozu, tj. odlaganje soli u meniskus odnosno u hrskavicu ručnog zgloba (18). Tih je godina Koski na velikoj grupi bolesnika dokazao mogućnost da se ultrazvukom može razlikovati hrskavica u zdrave populacije od one bolesnika s artritismom (19). Godine 1992. opisao je izljev u kuk i glenohumeralni zglob (GH) kao tipičan nalaz u bolesnika s polimialgijom reumatikom (PMR) (20).

Prekretnica u uporabi ultrazvuka u bolesnika s upalnim reumatskim bolestima dogodila se 1990-ih godina. To je vrijeme kada se stvaraju uvjeti za dotad nepoznate mogućnosti praćenja promjena u upalnim reumatskim bolestima. Tomu je pridonio tehnički napredak u proizvodnji sonda viših frekvencija (4). Grassi i suradnici objavili su 1993. godine rezultate prve studije o promjenama na metakarpofalangealnim zglobovima u bolesnika s RA (21). Koristeći se sondom od 13 MHz, omogućili su detaljniji prikaz zglobne pukotine, izljeva, sinovijalnog zadebljanja, gubitka zglobne hrskavice i erozija na koštanom dijelu zgloba te praćenje tetiva. Iste su se godine Martinoli i suradnici složili da se s pomoću linearnih sonda visoke frekvencije mogu razlikovati pojedine strukture tetiva (22). Mogućnost da se ultrazvukom mogu suvereno pratiti struktura tetiva i enteza jasno su dokumentirali Lehtinen i suradnici (23). Prikazali su mogućnost detekcije edema na mjestu insercija tetiva (entezitis), žarišne promjene na tetivama, burzitis, periostalne promjene i drugo. To je vrijeme kad se, zahvaljujući tehničkom napretku ultra-

zvučnih aparata, uza sivu skalu sve više rabe obojeni Doppler (CD) i *power-Doppler* (PD).

Krajem devedesetih godina prošlog stoljeća, a zahvaljujući novim tehničkim mogućnostima, Hau i suradnici došli su do spoznaje o mogućnosti evaluacije kvalitete panusa te sugerirali da se s pomoću PD-a prati aktivnost bolesti u bolesnika s RA (24).

Kellner i suradnici prikazali su 1994. godine prve rezultate primjene 3D ultrazvuka u istraživanju velikih zglobova (kuk), srednjih zglobova (lakat) te malih zglobova šaka i stopala (25).

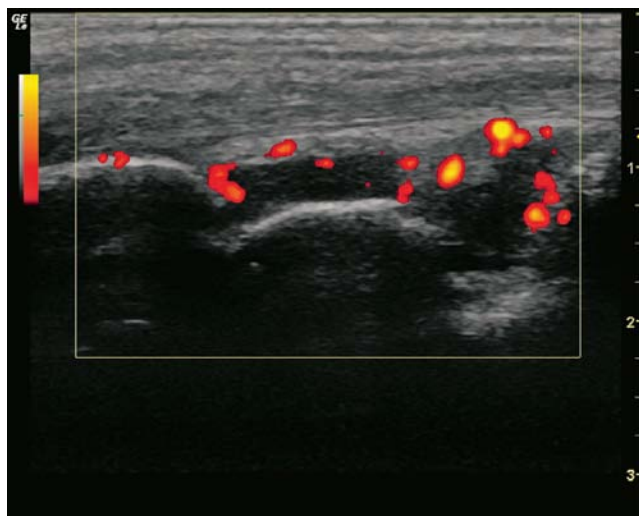
Uloga ultrazvuka u reumatologiji danas

Unatoč činjenici da je posljednje desetljeće XX. stoljeća obilježio velik broj članaka o mogućnostima dijagnostičkog ultrazvuka u reumatoloških bolesnika Donald Resnick objavio je 1999. g. rad u kojem iznosi svoje nezadovoljstvo ignoriranjem njegova, nesumnjivo velikog potencijala u rukama reumatologa (3). Početak XXI. stoljeća obilježila su i dalje brojna istraživanja kao, npr., Wakefielda i suradnika koji svojim radom dokazuju da se UZ-om mogu uočiti rane promjene na zglobovima poput erozija. Primjenjuje se intraartikularna aplikacija lijekova pod kontrolom UZ-a, uz prethodnu evakuaciju sadržaja (također pod kontrolom UZ-a) (26, 27, 28).

Szkudlarek i suradnici u svojem su radu iz 2001. godine upozorili na velike mogućnosti PD-a pri praćenju aktivnosti bolesti, a godine 2002. su s pomoću ultrazvuka pratili debljinu panusa u malim zglobovima bolesnika liječenih anti-TNF- α (29).

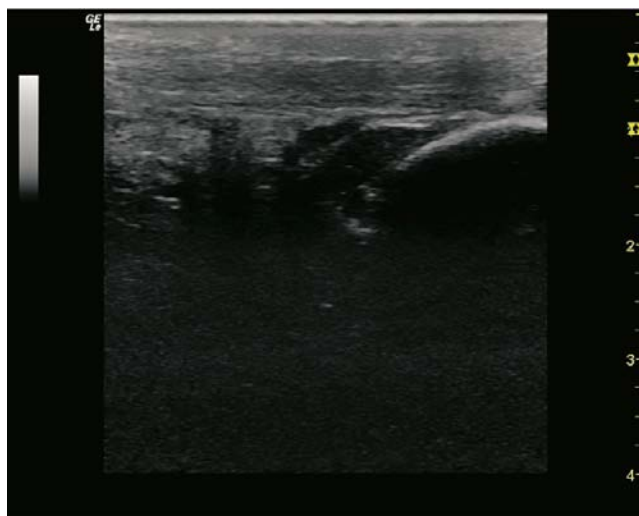Služeći se debelim slojem kontaktnog gela i, posljedično, učinkom malenih mjehurića, Klauser i suradnici prikazali su tehniku kojom se može bolje razlikovati upalni panus od neupalnoga (30). Istodobno, mađarski reumatolog i vrsni ultrasoničar Peter Balint svojim je radom pokazao da se UZ-om mogu bolje prikazati supkličičke promjene na entezama u odnosu prema kliničkom pregledu bolesnika sa spondiloartropatijama (SpA) (31).

Posljednjih 15-ak godina brojna istraživanja rezultirala su standardiziranjem UZ dijagnostike, posebice u ranoj dijagnostici te praćenju učinka liječenja (32). Posebno su za to zaslužne dvije organizacije: EULAR i OMERACT. Godine 2001. g. je novoosnovana EULAR-ova Radna skupina za muskuloskeletni ultrazvuk (engl. *EULAR Working Group of Musculoskeletal Ultrasound*) koja je objavila prve smjernice za primjenu ultrazvuka u reumatologiji. Godine 2004., pod pokroviteljstvom posebne skupine OMERACT (engl. *Outcome Measures in Rheumatology Clinical Trials*), testirano je i standardizirano ultrazvučno mjerenje (33). Zahvaljujući njezinu radu, uspostavljen je prvi interdisciplinarni konsenzus o primjeni ultrazvuka u



SLIKA 1. Aktivni upalni proces u ručnom zglobu bolesnice s reumatoidnim artritismom

FIGURE 1. Active inflammatory process in the wrist of a patient with rheumatoid arthritis



SLIKA 2. Entezitis Ahilove tetive u bolesnika sa psorijatičnim artritismom

FIGURE 2. Enthesitis of the Achilles tendon in a patient with psoriatic arthritis.

reumatologiji (34). Skupina OMERACT, poslije preimenovana u OMERACT/EULAR *Ultrasound Task Force*, istraživala je sinovitis i definirala sustav njegova bodovanja u bolesnika s RA. Nakon što su razvijeni bodovni sustavi za sinovitis i izljev slijedile su studije kojima je cilj bilo standardiziranje promjena na tetivama (tenosinovitis) i entezama (35, 36).

Pod pokroviteljstvom EULAR-a organizirani su brojni tečajevi, od početnih do naprednih. Unatrag nekoliko godina i Hrvatska je uključena u edukaciju reumatologa. Pod stručnim vodstvom prof. dr. sc. Porina Perića organizirane su UZ radionice u sklopu Hrvatskoga reumatološkog kongresa (prva je održana 2010. godine u Zadru). Od 2012. g. organiziraju se međuna-

rodni EULAR-ovi tečajevi u Zagrebu (4 bazična i 2 napredna tečaja) u čiji su rad uključeni EULAR-ovi učitelji, ali i brojni naši edukatori.

Uloga reumatološkog ultrazvuka u kliničkoj praksi

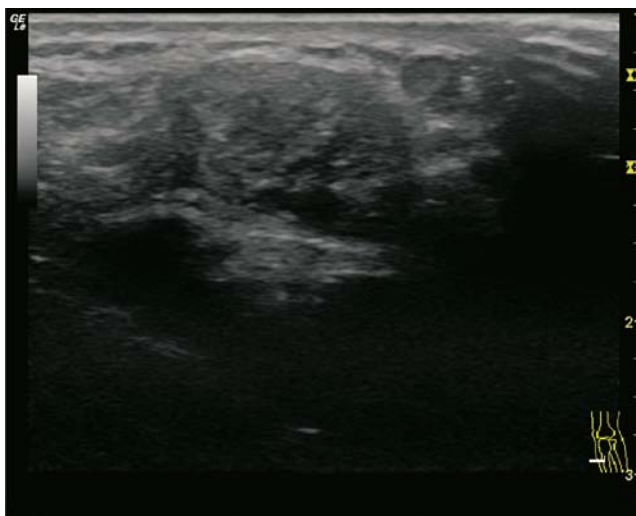
Istraživanja o primjeni ultrazvuka u reumatologiji intenzivno su vezana uz reumatoidni artritis (RA). Razvojem tehničkih mogućnosti, tj. primjenom sive skale (GS) i PD-a mogu se uočiti rane, supkliničke promjene u bolesnika s RA. Osim u dijagnostici, ultrazvuk ima ulogu u praćenju aktivnosti bolesti, učinkovitosti terapije te pravodobnom uočavanju relapsa bolesti. Danas znamo da je prisutnost PD signala povezana s povišenim rizikom od oštećenja zglobova i razvoja erozija (26). Govorimo li o optimizaciji medikamentne terapije u bolesnika s RA, također se sugerira ultrazvučno praćenje zglobova (37). Prisutan pozitivni PD signal (slika 1.) korelira s povišenim rizikom od relapsa bolesti (38).

Tetive i njihovi pripoji imaju posebno značenje u reumatologiji. Danas znamo da UZ-om možemo prije otkriti početne upalne promjene pri čemu je ta metoda osjetljivija i preciznija od kliničkog pregleda (39, 31). Neke studije pokazuju da se, npr., u bolesnika sa psorijatičnim artritismom (PsA) UZ-om mogu uočiti upalne promjene u inače klinički mirnim zglobovima (40, 41). Pritom moramo napomenuti da su pozitivan nalaz UZ-a imale osobe s entezitisom, ali i neke zdrave osobe. Brojne su studije kojima se pokušavaju kvantificirati promjene na entezama (slika 2.) (42, 43).

Ultrazvučnim nalazom u bolesnika s uričnim artritismom depoziti kristala uočavaju se kao hiperehogene linije ili točke (*double contour*) (44). U bolesnika s depozitima kalcijeva pirofosfata (CPPD) oni se uočavaju u samoj hrskavici (45). Novije studije pokazuju da se primjenom novih terapija može uočiti nestanak *double contoura* ili tofa (slika 3.) (46, 47).

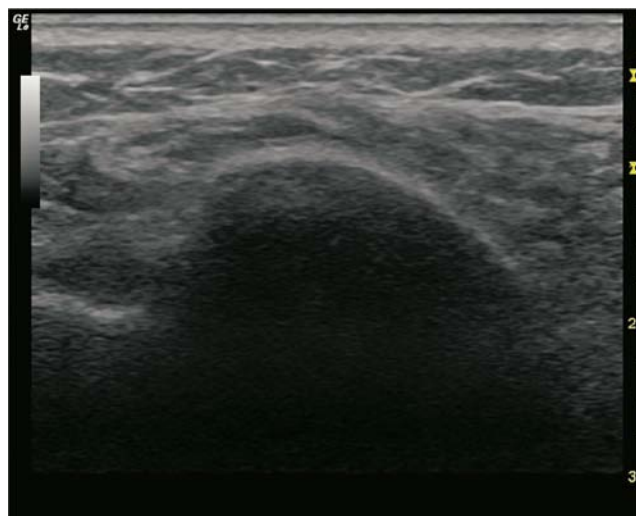
Osteoartritis (OA) manje je istraživan nego RA ili SpA. UZ-om je dokazana velika prevalencija sinovitisa u bolesnika s OA koljena (48), a pokazao je i veću senzitivnost u otkrivanju osteofita od radiološkog nalaza (49). Ipak, određivanje širine zglobne pukotine, oštirine i homogenosti hrskavice UZ-om prijevorno je (50).

Zahvaljujući tehničkom razvoju, UZ počinje imati veće značenje u skupini bolesnika sa sistemskim bolestima veziva. Već 1980-ih godina postojala je ideja o primjeni UZ-a u praćenju promjena na žlijezdama slinovnicama pri Sjögrenovu sindromu. U radu iz 2000. g. UZ-om su uočene promjene na žlijezdama slinovnicama i rezultati su bili usporedivi s nalazom njihove biopsije (51). Studije su upućivale na mogućnost da se UZ pregledom zamijene sijalografija i scintigrafija žlijezda slinovnica. Štoviše, nalazi su bili usporedivi s rezultatima MR-a i MR sijalografije (52). U oboljelih



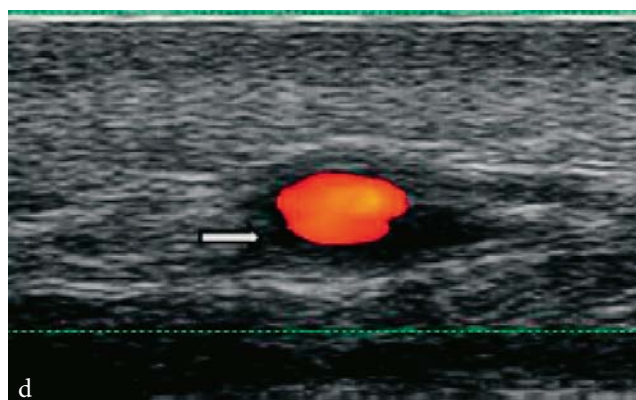
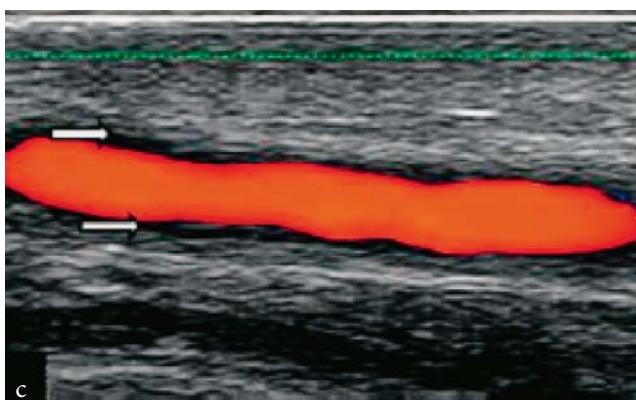
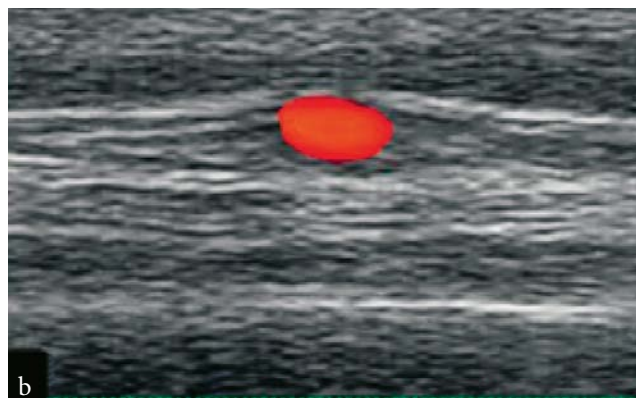
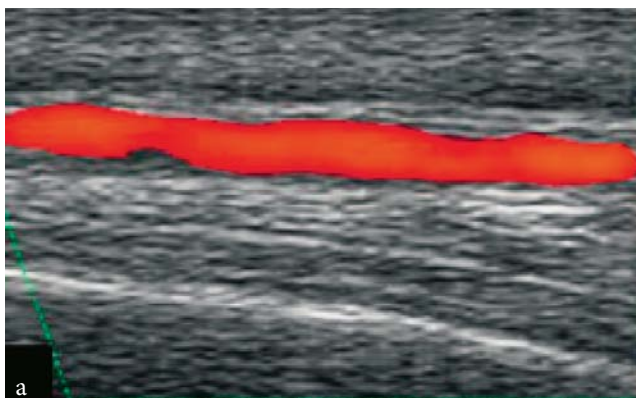
SLIKA 3. Konglomerat tofa u Ahilovoj tetivi bolesnika s uričnim artritismom

FIGURE 3. Tophi in the Achilles tendon of a patient with gout.



SLIKA 4. Subakromijski burzitis u bolesnice s polimialgijom reumatikom

FIGURE 4. Subacromial bursitis in a patient with polymyalgia rheumatica



SLIKA 5. Znak „halo” na temporalnoj arteriji u bolesnika s arteritisom divovskih stanica

FIGURE 5. “Halo” sign of the temporal artery in a patient with giant-cell arteritis

od sistemskog lupusa (SLE) ultrazvukom se mogu otkriti i pratiti sinovitis, supklinička upala, erozije i promjene na tetivama (53). U bolesnika sa sklerodermom (SSc) s pomoću ultrazvuka se mogu mjeriti debljina kože i njezina elastičnost (elastografija) (54, 55).

Schmidt je prvi 1995. godine opisao tamno, hipoehogeno cirkumferentno zadebljanje stijenke krvne žile, tzv. hipoehogeni „halo“ u bolesnika s temporalnim arteritisom (TA) (slika 5.) (56) Važnost takvog nalaza potvrđena je kasnijim istraživanjima (57).

Radna skupina za mjerenje ishoda u reumatologiji (OMERACT) definirala je ultrazvučni nalaz u bolesnika s arteritisom divovskih stanica (GCA) kao:... *homogeno, hipoehogeno zadebljanje stijenka koje je dobro razgraničeno prema luminalnoj strani te vidljivo u uzdužnim i poprečnim presjecima...* (58).

Znak „halo“ na UZ-u pokazao je osjetljivost od 77% i specifičnost od 96% u usporedbi s kliničkom dijagnozom GCA (59). Navedene vrijednosti ostale su stalne u nizu analiza osjetljivosti (59). Postojanost hipoehogene otekline usprkos kompresiji lumena arterije UZ sondom varijanta je znaka „halo“ koja otkriva osjetljivost od 77 do 79% i specifičnost od 100% (60, 61). Detekcija stenozne temporalne arterije ili okluzija nije povećala dijagnostički doprinos u odnosu prema samom znaku „halo“. Lažno pozitivni „halo“ može se povremeno vidjeti i u drugim oblicima vaskulitisa, npr., kod ANCA-pozitivnih vaskulitisa, u infektivnim bolestima ili u bolesnika s (teškom) arteriosklerozom (62). Načelno, pri tumačenju nalaza UZ-a u obzir treba uzeti kliničku sliku i laboratorijske nalaze.

Umjesto zaključka navodimo citat iz rada Kanga, Emeryja i Wakefielda: *Kad bi ultrazvuk bio osoba, mogao bi se smatrati prijelaznom životnom točkom – još nezrelom odraslom osobom, ali s rastom u snazi i samopouzdanju, gledajući prema naprijed i radi života* (32).

IZJAVA O SUKOBU INTERESA: Autorica izjavljuje da nije u sukobu interesa.

CONFLICT OF INTEREST STATEMENT: Author declare no conflict of interest.

LITERATURA

1. Matasović T i sur. Diagnostic ultrasound of locomotor system. Zagreb: Školska knjiga; 1990.
2. Matasović T i sur. Ultrazvučna dijagnostika sustava organa za kretanje. Zagreb: Školska knjiga; 1988.
3. Grassi W, Filippucci E. A brief history of ultrasound in rheumatology: where we were. Clin Exp Rheumatol. 2014;32(Suppl. 80):S3–6.
4. Medicinska enciklopedija. 1970., sv. 6., str. 446.
5. Licul F. Elektrodijagnostika i elektroterapija. Zagreb: Školska knjiga; 1981., str. 355–67.
6. McDonald DG, George RL. Ultrasound B-scanning in the differentiation of Baker's cyst and thrombophlebitis. Br J Radiology. 1972;45:729–32.
7. Cooperberg PL, Tsang I, Truelove L, Knickerbocker WJ. Gray scale ultrasound in the evaluation of rheumatoid arthritis of the knee. Radiology. 1978;126:759–63.
8. Gompels BM, Darlington LG. Septic arthritis in rheumatoid disease causing bilateral shoulder dislocation: diagnosis and treatment assisted by grey scale ultrasonography. Ann Rheum Dis. 1981;40:609–11.
9. Tiliakos N, Morales AR, Wilson CH Jr. Use of ultrasound in identifying tophaceous versus rheumatoid nodules. Arthritis Rheum. 1982;25:478–9.
10. Fam AG, Wilson SR, Holmberg S. Ultrasound evaluation of popliteal cysts on osteoarthritis of the knee. J Rheumatol. 1982;9:428–34.
11. Aisen AM, McCune WJ, MacGuire A i sur. Sonographic evaluation of the cartilage of the knee. Radiology. 1984;153:781–4.
12. Sattler H, Schmidt KL. Status of arthrosonography in rheumatologic diagnosis: examination technic, findings and their interpretation. I. The elbow joint. Z Rheumatol. 1986;45:1–6.
13. Baunin C, Moreno P, Clément JL i sur. Value of ultrasonics in painful hip in children. Chir Pediatr. 1986;27:75–8.
14. Spiegel TM, King W, Weiner SR, Paulus HE. Measuring disease activity: comparison of joint tenderness, swelling, and ultrasonography in rheumatoid arthritis. Arthritis Rheum. 1987;30:1283–8.
15. De Flaviis L, Scaglione P, Nessi R i sur. Ultrasonography of the hand in rheumatoid arthritis. Acta Radiol. 1988;29:457–60.
16. Koski JM. Ultrasonographic evidence of hip synovitis in patients with rheumatoid arthritis. Scand J Rheumatol. 1989;18:127–31.
17. Fornage BD. Soft-tissue changes in the hand in rheumatoid arthritis: evaluation with US. Radiology. 1989;173:735–7.
18. Kellner H, Zoller W, Herzer P. Ultrasound findings in chondrocalcinosis. Z Rheumatol. 1990;49:147–50.
19. Koski JM. Ultrasonography of the metatarsophalangeal and talocrural joints. Clin Exp Rheumatol. 1990;8:347–51.
20. Koski JM. Ultrasonographic evidence of synovitis in axial joints in patients with polymyalgia rheumatica. Br J Rheumatol. 1992;31:201–3.
21. Grassi W, Tittarelli E, Pirani O i sur. Ultrasound examination of metacarpophalangeal joints in rheumatoid arthritis. Scand J Rheumatol. 1993;22:243–7.
22. Martinoli C, Derchi LE, Pastorino C i sur. Analysis of echotexture of tendons with US. Radiology. 1993;186:839–43.
23. Lehtinen A, Taavitsainen M, Leirisalo-Repo M. Sonographic analysis of enthesopathy in the lower extremities of patients with spondyloarthritis. Clin Exp Rheumatol. 1994;12:143–8.
24. Hau M, Schultz H, Tony HP i sur. Evaluation of pannus and vascularization of the metacarpophalangeal and proximal interphalangeal joints in rheumatoid arthritis by high-resolution ultrasound (multidimensional linear array). Arthritis Rheum. 1999;42:2303–8.
25. Kellner H, Liess H, Zoller WG. 3D-ultrasound of soft tissues and joints. Bildgebung. 1994;61:130–4.
26. Wakefield RJ, Gibbon WW, Conaghan PG i sur. The value of sonography in the detection of bone erosions in patients with rheumatoid arthritis: a comparison with conventional radiography. Arthritis Rheum. 2000;43:2762–70.
27. Grassi W, Farina A, Filippucci E, Cervini C. Sonographically guided procedures in rheumatology. Semin Arthritis Rheum. 2001;30:347–53.
28. Qvistgaard E, Kristoffersen H, Terslev L i sur. Guidance by ultrasound of intra-articular injections in the knee and hip joints. Osteoarthritis Cartilage. 2001;9:512–7.
29. Szkudlarek M, Court-Payen M, Strandberg C i sur. Power Doppler ultrasonography for assessment of synovitis in the metacarpophalangeal joints of patients with rheumatoid arthritis: a comparison with dynamic magnetic resonance imaging. Arthritis Rheum. 2001;44:2018–23.
30. Klauser A, Frauscher F, Schirmer M i sur. The value of contrast-enhanced color Doppler ultrasound in the detection of vascu-

- larization of finger joints in patients with rheumatoid arthritis. *Arthritis Rheum.* 2002;46:647–53.
31. Balint PV, Kane D, Wilson H i sur. Ultrasonography of enthesal insertions in the lower limb in spondyloarthropathy. *Ann Rheum Dis.* 2002;61:905–10.
 32. Kang T, Emery P, Wakefield RJ. A brief history of ultrasound in rheumatology: where we are now. *Clin Exp Rheumatol.* 2014; 32(Suppl. 80):S7–11.
 33. Brown AK, O'Connor PJ, Roberts TE i sur. Recommendations for musculoskeletal ultrasonography by rheumatologists: setting global standards for best practice by expert consensus. *Arthritis Rheum.* 2005;53:83–9.
 34. Wakefield RJ, D'Agostino MA, Iagnocco A i sur. The OMERACT Ultrasound Group: status of current activities and research directions. *J Rheumatol.* 2007;34:848–51.
 35. Bruyn GA, Hanova P, Iagnocco A i sur.; on behalf of the OMERACT Ultrasound Task Force. Ultrasound definition of tendon damage in patients with rheumatoid arthritis. Results of an OMERACT consensus-based ultrasound score focusing on the diagnostic reliability. *Ann Rheum Dis.* 2014;73(11): 1929–34.
 36. Wakefield RJ, Green MJ, Marzo-Ortega H i sur. Should oligoarthritis be reclassified? Ultrasound reveals a high prevalence of subclinical disease. *Ann Rheum Dis.* 2004;6:382–5.
 37. Ko CH, Chen JF, Cheng TT, Lai HM, Chen YC. Biological tapering and sonographic flare in rheumatoid arthritis. *J Investig Med.* 2018;66:325–8.
 38. Smolen JS, Landewé R, Breedveld FC i sur. EULAR recommendations for the management of rheumatoid arthritis with synthetic and biological disease-modifying antirheumatic drugs. *Ann Rheum Dis.* 2010;69:964–75.
 39. Lehtinen A, Taavitsainen M, Leirisalo-Repo M i sur. Sonographic analysis of enthesopathy in the lower extremities of patients with spondylarthropathy. *Clin Exp Rheumatol.* 1994; 12:143–8.
 40. Emad Y, Ragab Y, Gheita T i sur. Enthesitis Working Group. Knee enthesitis and synovitis on magnetic resonance imaging in patients with psoriasis without arthritic symptoms. *J Rheumatol.* 2012;39:1979–86.
 41. Bandinelli F, Milla M, Genise S i sur. Ultrasound discloses enthesal involvement in inactive and low active inflammatory bowel disease without clinical signs and symptoms of spondyloarthropathy. *Rheumatology (Oxford).* 2011;50:1275–9.
 42. Alcalde M, Acebes JC, Cruz M i sur. A sonographic enthesitic index of lower limbs is a valuable tool in the assessment of ankylosing spondylitis. *Ann Rheum Dis.* 2007;66:1015–9.
 43. De Miguel E, Cobo T, Munoz-Fernandez S i sur. Validity of enthesitis ultrasound assessment in spondyloarthropathy. *Ann Rheum Dis.* 2009;68:169–74.
 44. Filippucci E, Di Geso L, Grassi W. Tips and tricks to recognize microcrystalline arthritis. *Rheumatology (Oxford).* 2012;51 (Suppl. 7):vii18–21.
 45. Frediani B, Filippou G, Falsetti P i sur. Diagnosis of calcium pyrophosphate dihydrate crystal deposition disease: ultrasonographic criteria proposed. *Ann Rheum Dis.* 2005;64:638–40.
 46. McQueen FM, Doyle A, Dalbeth N. Imaging in gout – What can we learn from MRI, CT, DECT and US? *Arthritis Res Ther.* 2011;13:246.
 47. Ottaviani S, Bardin T, Richette P. Usefulness of ultrasonography for gout. *Joint Bone Spine.* 2012;79:441–5.
 48. Meenagh G, Filippucci E, Iagnocco A i sur. Ultrasound imaging for the rheumatologist VIII. Ultrasound imaging in osteoarthritis. *Clin Exp Rheumatol.* 2007;25:172–5.
 49. Keen HI, Wakefield RJ, Grainger AJ i sur. Can ultrasonography improve on radiographic assessment in osteoarthritis of the hands? A comparison between radiographic and ultrasonographic detected pathology. *Ann Rheum Dis.* 2008;67:1116–20.
 50. Iagnocco A, Coari G, Zoppini A. Sonographic evaluation of femoral condylar cartilage in osteoarthritis and rheumatoid arthritis. *Scand J Rheumatol.* 1992;21:201–3.
 51. Salaffi F, Argalia G, Carotti M i sur. Salivary gland ultrasonography in the evaluation of primary Sjögren's syndrome. Comparison with minor salivary gland biopsy. *J Rheumatol.* 2000; 27:1229–36.
 52. Niemela RK, Takalo R, Paakko E i sur. Ultrasonography of salivary glands in primary Sjögren's syndrome. A comparison with magnetic resonance imaging and magnetic resonance sialography of parotid glands. *Rheumatology (Oxford).* 2004;43:875–9.
 53. Iagnocco A, Ceccarelli, Rizzo C i sur. Ultrasound evaluation of the hand, wrist and foot synovitis in systemic lupus erythematosus. *Rheumatology (Oxford).* 2014;53(3):465–72.
 54. Moore TL, Lunt M, McManus B i sur. Seventeen-point dermal ultrasound scoring system – a reliable measure of skin thickness in patients with systemic sclerosis. *Rheumatology (Oxford).* 2003;42:1559–63.
 55. Iagnocco A, Kaloudi O, Perella C i sur. Ultrasound elastography assessment of skin involvement in systemic sclerosis: lights and shadows. *J Rheumatol.* 2010;37:1688–91.
 56. Schmidt WA, Kraft HE, Volker L i sur. Colour Doppler sonography to diagnose temporal arteritis. *Lancet.* 1995;345:866.
 57. Schmidt WA, Kraft HE, Vorpahl K i sur. Color duplex ultrasonography in the diagnosis of temporal arteritis. *N Engl J Med.* 1997;337:1336–42.
 58. Chrysidis S, Duftner C, Dejaco C i sur. Definitions and reliability assessment of elementary ultrasound lesions in giant cell arteritis: a study from the OMERACT Large Vessel Vasculitis Ultrasound Working Group. *RMD Open.* 2018;4(1):e000598.
 59. Duftner C, Dejaco C, Sepriano A i sur. Imaging in diagnosis, monitoring and outcome prediction of large vessel vasculitis: a systematic literature review and meta-analysis informing the EULAR recommendations. *RMD Open.* 2018;4(1):e000612.
 60. Aschwanden M, Daikeler T, Kesten F i sur. Temporal artery compression sign a novel ultrasound finding for the diagnosis of giant cell arteritis. *Ultraschall Med.* 2013;34:47–50.
 61. Aschwanden M, Imfeld S, Staub D i sur. The ultrasound compression sign to diagnose temporal giant cell arteritis shows an excellent interobserver agreement. *Clin Exp Rheumatol.* 2015; 33(2 Suppl. 89):S113–5.
 62. Neshet G, Shemesh D, Mates Neshet G i sur. The predictive value of the halo sign in color Doppler ultrasonography of the temporal arteries for diagnosing giant cell arteritis. *J Rheumatol.* 2002;29:1224–6.