

STRANA TIJELA ODONTOGENOG PORIJEKLA U MASKILARNOM SINUSU

Čorić, Borna

Master's thesis / Diplomski rad

2019

Degree Grantor / Ustanova koja je dodijelila akademski / stručni stupanj: **University of Rijeka, Faculty of Medicine / Sveučilište u Rijeci, Medicinski fakultet**

Permanent link / Trajna poveznica: <https://um.nsk.hr/um:nbn:hr:184:751759>

Rights / Prava: [In copyright](#) / [Zaštićeno autorskim pravom.](#)

Download date / Datum preuzimanja: **2024-07-23**



Repository / Repozitorij:

[Repository of the University of Rijeka, Faculty of Medicine - FMRI Repository](#)



SVEUČILIŠTE U RIJECI
MEDICINSKI FAKULTET
INTEGRIRANI PREDDIPLOMSKI I DIPLOMSKI
SVEUČILIŠNI STUDIJ DENTALNE MEDICINE

Borna Čorić

STRANA TIJELA ODONTOGENOG PORIJEKLA U MAKSILARNOM SINUSU

Diplomski rad

Rijeka, 2019.

UNIVERSITY OF RIJEKA
MEDICAL FACULTY
INTEGRATED UNDERGRADUATE AND GRADUATE
UNIVERSITY STUDY OF DENTAL MEDICINE

Borna Čorić

FOREIGN BODIES OF ODONTOGENIC ORIGIN IN MAXILLARY SINUS

Graduate thesis

Rijeka, 2019.

Mentor rada: prof. prim. dr. sc. Tomislav Čabov, dr. med. dent., specijalist oralne kirurgije

Diplomski rad obranjen je dana _____ na Medicinskom fakultetu Sveučilišta u Rijeci,
pred povjerenstvom u sastavu:

1. prof. prim. dr. sc. Tomislav Čabov, dr. med. dent., specijalist oralne kirurgije

2. izv.prof.dr.sc. Zoran Kovač, dr.med. dent., specijalist stomatološke protetike

3. prof. dr. sc. Sonja Pezelj-Ribarić, dr.med. dent., specijalist oralni patolog

Lektor hrvatskog jezika: Vilma Lukanović, prof.

Rad sadrži 40 stranica, 12 slika, 59 literaturnih navoda.

SADRŽAJ

1. UVOD	1
2. SVRHA RADA	2
3. ANATOMIJA MAKSILARNOG SINUSA	3
3.1. VASKULARIZACIJA I IRIGACIJA MAKSILARNOG SINUSA	4
4. HISTOLOŠKA OBILJEŽJA PARANAZALNIH SINUSA	5
5. RAST I RAZVOJ MAKSILARNOG SINUSA	5
6. FUNKCIJA MAKSILARNOG SINUSA	6
7. PATOLOŠKE PROMJENE MAKSILARNOG SINUSA	7
7.1. UPALA MASKILARNOG SINUSA	7
7.2. ETIOLOGIJA NASTANKA MAKISLARNOG SINUSITISA ODONTOGENOG PORIJEKLA	9
8. STRANA TIJELA U MAKSILARNOM SINUSU	10
9. MIKROBIOLOGIJA ODONTOGENOG SINUSITISA	15
10. SIMPTOMATOLOGIJA I KLINIČKA SLIKA	16
10.1. OROANTRALNA KOMUNIKACIJA I FISTULA	17
10.1.1. OROANTRALNA KOMUNIKACIJA	17
10.1.2. OROANTRALNA FISTULA	18
11. DIJAGNOSTIKA	19
12. TERAPIJA	21
12.1. KIRURŠKA TERAPIJA	23
12.1.1. CALDWELL-LUCOVA OPERACIJA	23
12.1.2. FUNKCIJSKA ENDOSKOPSKA SINUSNA KIRURGIJA (FESS)	25
12.1.3. FUNKCIONALNA ENDOKSOPSKA DILATACIJSKA SINUSNA KIRURGIJA (FEDS)	26
13. KOMPLIKACIJE	27
13.1. KOMPLIKACIJE STRANOG TIJELA U MASKILARNOM SINUSU	27
13.2. KOMPLIKACIJE ODONTOGENOG MAKSILARNOG SINUSITISA	27
14. RASPRAVA	29
15. ZAKLJUČAK	31
16. SAŽETAK	32

17. SUMMARY **33**

18. LITERATURA **34**

19. ŽIVOTOPIS **40**

POPIS SKRAĆENICA I AKRONIMA

a. - arteria

sup. - superior

post. - posterior

supp. - superiores

antt. - anteriores

n. - nervus

rr. - rami

npr. - na primjer

CT - kompjuterizirana tomografija

CBCT - *cone beam* CT

spp. - species

FESS - funkcijska endoskopska sinusna kirurgija

FEDS - funkcionalna endoskopska dilatacijska sinusna kirurgija

1. UVOD

Strana tijela u paranazalnim sinusima nisu rijetkost. Često ih nalazimo u maksilarnom i frontalnom sinusu, dok su strana tijela u etmoidnom i sfenoidnom sinusu mnogo rjeđa (1). Položaj maksilarnog sinusa između nosne i usne šupljine čini ga najizloženijim, kako utiskivanju stranih tijela, tako i bakterija (2). Anatomski odnos sa zubima gornje čeljusti maksilarni sinus čini najvažnijim sinusom u dentalnoj medicini. Patologija maksilarnog sinusa raznolika je, no u 10 - 12% slučajeva jest odontogena (3). Rano dijagnosticiranje i liječenje patologije sinusa ključno je zbog izbjegavanja izuzetno teških komplikacija i širenja u druga područja glave gdje mogu dovesti do letalnog ishoda (4).

2. SVRHA RADA

Doktori dentalne medicine trebali bi poznavati anatomiju maksilarnog sinusa, biti upućeni u raznolikost oblika maksilarnog sinusa u pojedinca, biti svjesni blizine korjenova zubi gornje čeljusti i maksilarnog sinusa. Nadalje, trebali bi poznavati uzroke patologije maksilarnog sinusa, pravovremeno dijagnosticirati i prepoznati glavne simptome te, s obzirom na dijagnozu, uputiti pacijenta na daljnju obradu i liječenje oralnom, maksilofacijalnom kirurgu ili specijalistu otorinolaringologije. Svrha ovog rada jest da pruži uvid u mogućnost nastanka maksilarne patologije stranim tijelom odontogenog podrijetla, te da ukaže na najčešće simptome koji na nju upućuju. Rad će također opisati dijagnostičke i terapijske metode te komplikacije koje nastaju neliječenjem patologije maksilarnog sinusa odontogenog podrijetla.

3. ANATOMIJA MAKSILARNOG SINUSA

Lubanja sadrži pneumatske šupljine koje nazivamo paranazalni sinusi. Paranazalni sinusi su parna, zrakom ispunjena proširenja respiratornog dijela nosne šupljine. Poznajemo četiri proširenja te ih imenujemo s obzirom na kost u kojoj se nalaze: *sinus maxillaris*, *sinus frontalis*, *sinus sphenoidalis*, *celulae ethmoidales*.

Gornja čeljust je među najvećim kostima splanhokranijuma. Parna je, čini središnji dio lica i predstavlja osnovu skeleta toga područja. Ima oblik tetraedra te se na njoj raspoznaju četiri strane. Gornja stjenka čini dno očne šupljine te se naziva *facies orbitalis*. Medijalna stijenka čini dio lateralne stijenke nosa i naziva se *facies nasalis*. Stražnja stijenka označava se nazivom *facies infratemporalis*, a prednja *facies anterior*. Iz trupa maksile izlaze četiri nastavka. *Processus frontalis* proteže se prema gore i doseže čeonu kost. Lateralni nastavak čini masivni *processus zygomaticus*. Prema dolje se proteže *processus alveolaris* u kojem se nalaze gornji zubi. Četvrti nastavak čini vodoravna ploča koja je usmjerena medijalno te pripada koštanom dijelu nepca, a naziva se *processus palatinus*. Gornja je čeljust pneumatična te se u njoj nalazi maksilarni sinus koji je najčešće najveći paranazalni sinus. Zapremnina maksilarnog sinusa varira između 2 i 25 ml. Poput gornje čeljusti i on ima oblik tetraedra. Maksilarni sinus često se proteže u nastavke maksile te čini *recessus frontalis*, *palatinus*, *alveolaris*, *zygomaticus*. Korijeni maksilarnih zubi, najčešće prvi i drugi kutnjak, vrlo često dopiru do samog dna sinusa i nerijetko proizvode izbočenja na njegovoj stijenci. Osim kutnjaka, to ponekad vrijedi i za dva njima susjedna zuba (5, 6). Koštana pločica koja razdjeljuje korijen i šupljinu sinusa često je tanka pa se upalni procesi šire od zuba prema maksilarnom sinusu ili obratno. Otvor maksilarnog sinusa nalazi se u gornjem dijelu njegove medijalne stijenke te se otvara u srednji nosni hodnik (6, 7).

3.1. VASKULARIZACIJA I IRIGACIJA MAKsilARNOG SINUSA

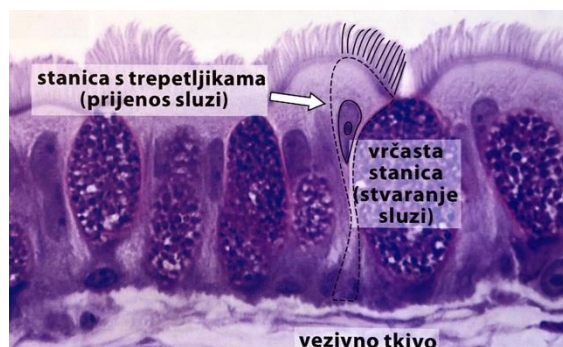Maksilarni sinus uglavnom je opskrbljen krvlju od *a. maxillaris* koja je terminalna grana vanjske karotide. Ulaskom u nosnu šupljinu mijenja ime u *a. sphenopalatina*. *A. maxillaris* u pterigopalatinalnoj jami daje ogranak *a. infraorbitalis* koja je uložena u žlijeb i potom u kanal donje stijenke orbite te daje ogranke u maksilarni sinus *a. alveolaris sup. post.* i *aa. alveolares supp. antt.* Uz navedene, maksilarni sinus krvlju opskrbljuju i *a. ethmoidalis ant.*, te *a. labialis superior* (5, 6, 7).

Dno maksilarnog sinusa opskrbljeno je većim dijelom *a. palatinom descendens* i *a. sphenopalatinom*. Navedene krvne žile prodiru u nepce i granaju se između zidova sinusa. *A. alveolaris sup. post.* ima ogranke koji vrše irigaciju posteriornih i lateralnih zidova maksilarnog sinusa, te anastomozira s *a. infraorbitalis* u lateralnom zidu u lateralnoj stijenci na udaljenosti od oko 19 mm od alveolarnog nastavka gornje čeljusti. Gubitkom zubi i starenjem krvna se mreža smanjuje (7). Vene prate istoimene arterije.

Inervacija proizlazi iz druge od tri grane n. V (*n. trigeminus*) koja se naziva *n. maxillaris*. *N. trigeminus* mješoviti je živac kojem samo treća grana (*n. mandibularis*) ima i motoričku inervaciju, dok ostale dvije (*n. ophthalmicus* i *n. maxillaris*) imaju senzoričku inervaciju. Također dobiva parasimpatička vlakna od n. VII. (*n. facialis*). *N. maxillaris* daje ogranke *rr. alveolares supp. postt.* i *rr. alveolares supp. antt.* (5).

4. HISTOLOŠKA OBILJEŽJA PARANAZALNIH SINUSA

Paranasalni sinusi obloženi su stanjenim respiratornim epitelom koji sadrži malo vrčastih stanica. Ispod epitela nalazi se vezivno tkivo koje sadrži poneku malu žlijezdu te neposredno prelazi u periost. Epitel, vezivno tkivo i periost zajedno čine Schneiderovu membranu (7). Otvor maksilarnog sinusa nalazi se na medijalnoj stijenci te sluz nakupljena u maksilarnom sinusu otječe do otvora pomoću trepetljika na epitelnim stanicama koje oblažu sinus (Slika 1.)(8, 9).



Slika 1. Svjetlosno mikroskopska snimka respiratornog epitela. Preuzeto: (9)

5. RAST I RAZVOJ MAKSILARNOG SINUSA

Maksilarni sinus započinje svoj razvoj urastanjem sluznice nosa u maksilarnu kost u trećem mjesecu intrauterinog života. Otvor sinusa određuje točku u kojoj se sinus počeo razvijati (5). Nastavlja svoj razvoj sve do 12-14 godine života što se podudara s erupcijom trajnih zuba i rastom alveolarnog nastavka gornje čeljusti.

Kontinuirana ekspanzija i pneumatizacija maksilarnog sinusa može perzistirati tijekom života u ozubljenih individualaca, a može pomaknuti dno sinusa prema postraničnim korijenima zuba gornje čeljusti. U bezubih ljudi ekspanzija je još izraženija.

Gornji drugi molari najbliži su dnu maksilarnog sinusa; srednja udaljenost čini 1,97 mm, dok je najudaljeniji bukalni korijen prvog gornjeg molara u iznosu srednje udaljenosti od 7,5 mm (10).

6. FUNKCIJA MAKSILARNOG SINUSA

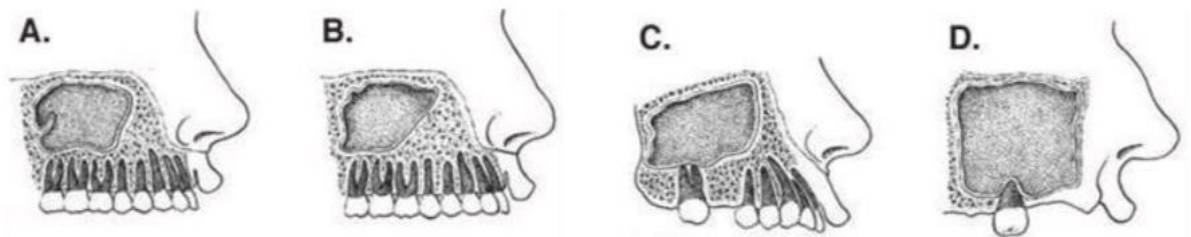
Pitanje funkcije maksilarnog sinusa još nije razjašnjeno u potpunosti. Sinusi zamjenjuju mehanički inaktivnu kost te nastaju na mjestima gdje u statičkom i mehaničkom pogledu predstavljaju "mrtve" prostore lubanje. Oko njih kosti tvore koštane strukture koje podnose mehaničke sile, npr. žvakanja. Skelet glave oblikuje se pod utjecajem više faktora, kao što su npr. mastikatorni aparat i mozak. Smatra se da je pneumatizacija odgovorna za oblikovanje skladne cjeline. Smatra se, također, da je uloga kako maksilarnog, tako i ostalih sinusa da pomaže glavnoj funkciji nosne šupljine u zagrijavanju i vlaženju udahnutog zraka (5).

7. PATOLOŠKE PROMJENE MAKsilARNOG SINUSA

7.1. UPALA MASKILARNOG SINUSA

Upala maksilarnog sinusa pretežno je uzrokovana rinološkim uzročnicima (11). Odontogeni uzročnici uzrok su sinusitisa u 10-12% slučajeva, dok se u novijim publikacijama taj postotak povećava. Učestalost sinusitisa odontogenog porijekla objašnjava se blizinom gornjih zubi i sluznice maksilarnog sinusa, odnosno direktnim širenjem infekcije i patogenih bakterija iz sluznice oralne šupljine na sluznicu maksilarnog sinusa. (3,11,12,13)

Zubi kojima su korijeni najbliži dnu maksilarnog sinusa redoslijedom su sljedeći: drugi gornji molar, prvi gornji molar, treći molar, drugi premolar te, naposljetku, prvi premolar (Slika 2.) (13).



Slika 2. Varijacije u odnosu gornjih zuba i maksilarnog sinusa. Preuzeto: (13)

Širenje je odontogene infekcije u vestibulum usne šupljine je češće. U prilog tomu govori debljina prednje stijenke maksilarnog sinusa koja iznosi 2 do 5 mm. Budući da je dno sinusa građeno od guste kortikalne kosti, to ju čini učinkovitom barijerom koja rjeđe dopušta širenje odontogene infekcije u područje maksilarnog sinusa.

Unatoč tomu odontogena infekcija može drenirati u maksilarni sinus, pogotovo u pojedinaca u kojih je odnos maksilarnih zubi i dna sinusa blizak. Takvo je širenje naročito izraženije u zabilježenih slučajeva u kojima korijen zuba i maksilarni sinus odjeljuje isključivo mukoperiostalna, odnosno Schneiderova membrana (3,4).

Širenje upale *per continuitatem* događa se širenjem u nosnu šupljinu preko otvora, *hiatusa semilunaris*. Isti put omogućava infekciju suprotnog smjera pri rinitisu. Obturacija otvora maksilarnog sinusa uzrokovana je edemom upaljene sluznice te nakupljanjem sadržaja u sinusu. Takvo okruženje, uz istovremeni nedostatak ventilacije, pogoduje nastanku infekcije uzrokovane anaerobnim bakterijama (13,14)

Sinusitis odontogenog podrijetla zahtjeva poseban pristup zbog mikrobioloških uzročnika i patofiziologije koja se razlikuje od sinusne patologije drugog porijekla (11). Odontogeni sinusitis javlja se kada dođe do perforacije Schneiderove membrane (15).

7.2. ETIOLOGIJA NASTANKA MAKISLARNOG SINUSITISA ODONTOGENOG PORIJEKLA

Odontogeni maksilarni sinusitisi najčešće su uzrokovani jatrogeno. Metaanaliza koju je proveo Arias-Irimia potvrđuje tu činjenicu navodeći postotak od 55.97% jatrogeno uzrokovanih maksilarnih sinusitisa (17). Druga studija dolazi do otkrića da je 88% odontogenih maksilarnih sinusitisa uzrokovano jatrogeno: 65% ekstrakcijom gornjih lateralnih zuba, a tek 15% stranim tijelima u sinusu. Daljnja etiologija nastanka jatrogeno odontogenog maksilarnog sinusitisa kao uzrok navodi:

1. pretjeranu instrumentaciju korijenskoga kanala pri endodonskoj obradi korijenskih kanala
2. perforaciju (fr. *fausse-route*) korijena pri obradi zakrivljenih korijenskih kanala
3. prepunjenje korijenskoga kanala s utisnućem materijala za punjenje u periapikalno tkivo
4. perforaciju Schneiderove membrane pri ekstrakciji lateralnih kanala ili parodontološko kirurškoj terapiji
5. potiskivanje dijela korijena ili ponekad cijelog korijena u sinusnu šupljinu tijekom ekstrakcije
6. potisnuti dentalni implantat
7. perforaciju Schneiderove membrane pri podizanju sinusa (13).

Brook navodi da je odontogeni maksilarni sinusitis rezultat zubnog karijesa koji vodi do pulpitisa i periapiklanog apscesa.(3,4) Nadalje, kao uzrok odontogenog maksilarnog sinusitisa navodi parodontitis, pogotovo onaj akutne i brzo progredirajuće prirode (13,16). Arias-Irimia potkrepljuje tu činjenicu navodeći postotak od 40,38% progresije parodontitisa u odontogeni maksilarni parodontitis (17).

Folikularna cista neizniklog zuba te perikoronitis gornjeg trećeg kutnjaka smatraju se također uzrokom odontogenog maksilarnog sinusitisa. (13,16)

8. STRANA TIJELA U MAKSILARNOM SINUSU

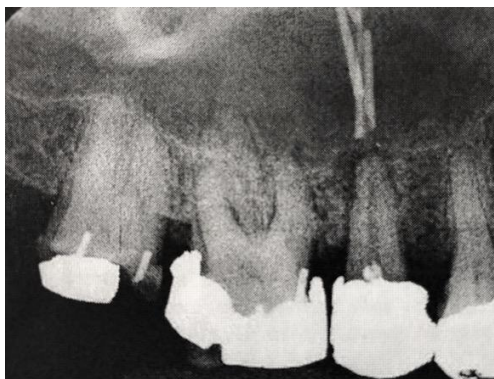Mnogo vrsta stranih tijela nađeno je u maksilarnom sinusu. Mogu biti uzrokovani traumom ili jatrogeno. Strana tijela pronađena nakon traume su metci , komadići stakla, kamenčići ili komadi drva.

Jatrogeni uzroci stranog tijela u maksilarnom sinusu uključuju utiskivanje zuba ili njegovog korijena, cementa, strana tijela utisnuta tijekom punjenja korijenskih kanala, slučajni gubitak igle ili čačkalice, te utiskivanje materijala za otiskivanje u maksilarni sinus kroz oroantralnu fistulu ili komunikaciju (18,19).

Strana tijela mogu kalcificirati, stvarajući antrolite. Antroliti su dobro definirani i imaju pravilnu ili nepravilnu strukturu. U literaturi ih još nazivaju egzogeni antroliti koji se razmatraju kao lažne lezije koje se stvaraju oko stranog tijela, dok su endogeni prave lezije koje se stvaraju oko krvnih ugrušaka, gnoja i mukoznog sekreta. Međutim, patogeneza nastanka antrolita nije u potpunosti razjašnjena. Dugotrajna infekcija, slaba drenaža i prisutnost stranog tijela smatraju se glavnim uzrokom (13).

Kost dna maksilarnog sinusa može biti izuzetno tanka, samim time moguće je utiskivanje materijala za punjenje u antrum maksilarnog sinusa. Treba biti pažljiv pri obradi korijenskih kanala zuba koji se nalaze u blizini maksilarnog sinusa, ali i njegovog proširenja. U suprotnom dolazi do utiskivanja materijala.

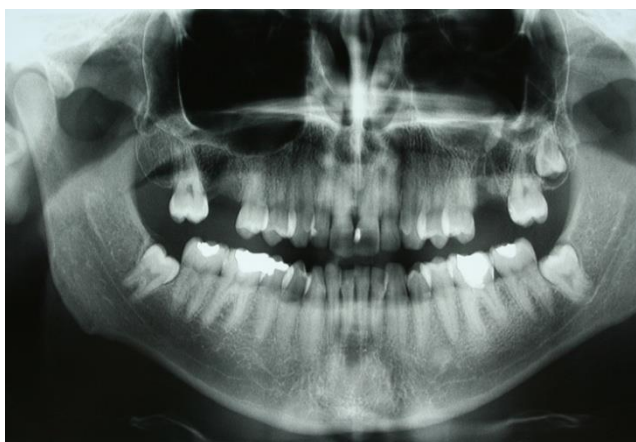Liston smatra da bi se takvo što moglo izbjeći izvodeći engl. *stepback* tehniku obrade korijenskog kanala, pri kojoj se punjenje izvodi hladnom lateralnom kondenzacijom, postavljanjem glavne gutaperke te dodatnih akcesornih gutaperka. Smatra da, koristeći se tom tehnikom obrade i punjenja korijenskog kanala, ne bi trebalo doći do prepunjenja, odnosno utiskivanja materijala u antrum sinusa (Slika 3.) (20,21).



Slika 3. Intraoralna retroalveolarna snimka pokazuje gutaperku u maksilarnom sinusu.

Preuzeto: (20)

Komplikacija vađenja pretkutnjaka i kutnjaka u gornjoj čeljusti slučajno je utiskivanje korijena, ili cijeloga zuba, u maksilarni sinus (22). Utiskivanje korijena u maksilarni sinus događa se ako pri vađenju radno polje nije dovoljno pregledno, pri nekontroliranoj uporabi poluga ili vađenju kliještima koja su aplicirana preko alveolarne kosti te pritom korijen ili zub klizne u maksilarni sinus (Slika 4.) (23).



Slika 4. Utisnuće korijena prvog gornjeg kutnjaka. Ljubaznošću: prof. prim. dr. sc.

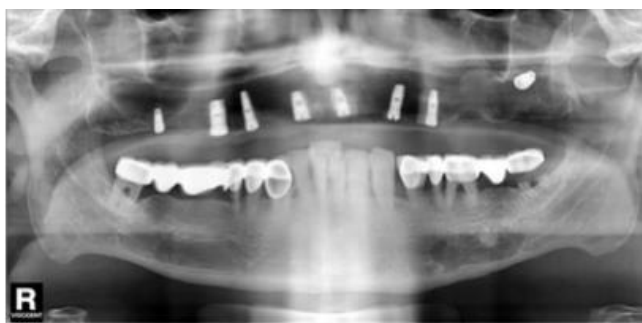
Tomislav Čabov

Utiskivanje korijena često se događa kad je korijen frakturirao. Također utiskivanje se može dogoditi pri kirurškom uklanjanju impaktiranog ili retiniranog prekutnjaka te pri vađenju malog i koničnog gornjeg trećeg kutnjaka.

Ako se utiskivanje zuba dogodi tijekom vađenja zuba, dijagnoza je očita. Iznenadno nestaje korijen i stvara se oroantralna komunikacija. Oroantralna komunikacija postaje vidljiva izvođenjem testa puhanja na nos, odnosno Valsalvinog testa.

Vrlo rijetko se dogodi da korijen bude utisnut ispod periosta ili ispod intaktne Schneiderove membrane. Diferencijalna dijagnoza ovih dviju vrsta utiskivanja putem rendgenske snimke nije jednostavna. Zajednička obilježja vidljiva u oba slučaja nestanak je korijena (obično u višu poziciju), odsutnost lamine dure i gubitak prostora periodontalne membrane. Međutim, oroantralna komunikacija ukazuje na korijen unutar maksilarnog sinusa (12,22,24).

Dentalni implantati za protetsku rehabilitaciju bezube gornje čeljusti postali su rutina u dentalnoj medicini. Postavljanje implantata u gornjoj čeljusti predstavlja rizik od neuspjeha zbog niske gustoće maksilarne kosti i visoke pneumatizacije maksilarnog sinusa (25,26,27). Migracija implantata u maksilarni sinus rijetka je, ali značajna komplikacija (Slika 5.).

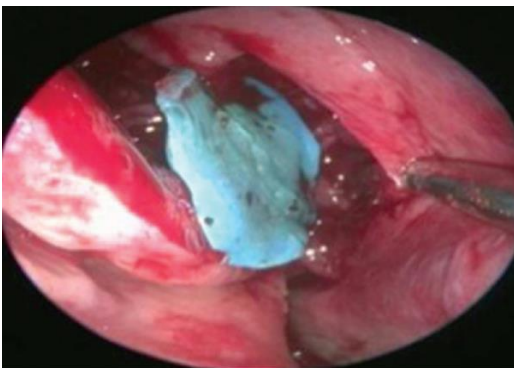


Slika 5. Migrirani dentalni implantat u lijevi maksilarni sinus. Preuzeto: (29)

Uzrok migraciji implantata može biti neočekivana perforacija tijekom postupka podizanja sinusa, uporaba prevelike sile prigodom postavljanja implantata, postavljanje implantata bez

podizanja dna sinusa u visoke pneumatizacije sinusa te, naposljetku, neiskusni operater (28, 29). Migracija implantata u maksilarni sinus uzrok je stvaranju oroantralne fistule i sinusitisa (27). Ako se ovo stanje nepravilno tretira, implantat se može pomaknuti u dublje predijele kraniofacijalnih šupljina, uzrokujući infekcije, nekrozu tkiva, te štetnu reakciju na strano tijelo (29).

Utiskivanje materijala za otiskivanje i podlaganje proteze najčešće se događa u slučaju neprepoznate oroantralne komunikacije ili fistule nastale pri vađenju gornjih prekutnjaka i kutnjaka (12, 30). Ako se nakon vađenja ne provede Valsalvin test, oroantralna komunikacija ostaje nezamijećena. Prilikom cijeljenja oroantralna fistula je mala i ne primjećuje se tijekom otiskivanja ili podlaganja proteze. Otisni materijal i materijal za podlaganje proteza ulaze u sinus u svom plastičnom stanju te nakon stvrdnjavanja postaju strano tijelo unutar maksilarnog sinusa (Slika 6.) (31,32,33).

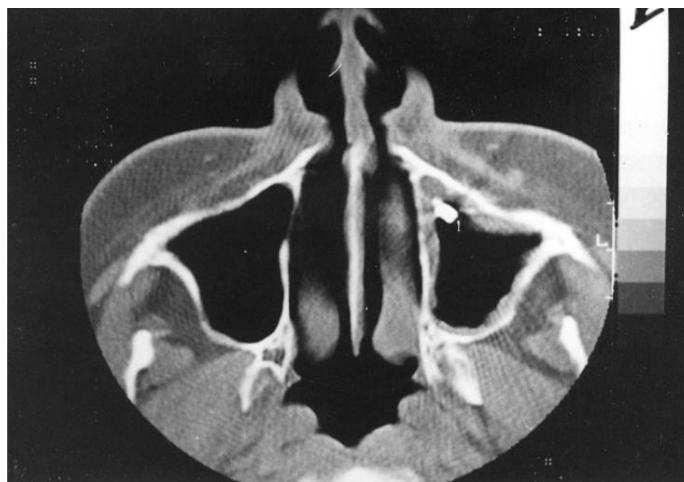

Slika 6. Endoskopska snimka otisnog materijala u maksilarnom sinusu. Preuzeto: (33)

Stvaranje antrolita tijekom utiskivanja materijala za otiskivanje vrlo je rijetko, no nije isključeno (31). Rodrigues naglašava važnost Valsalvinog testa po otiskivanju, neposredno nakon ekstrakcije (30).

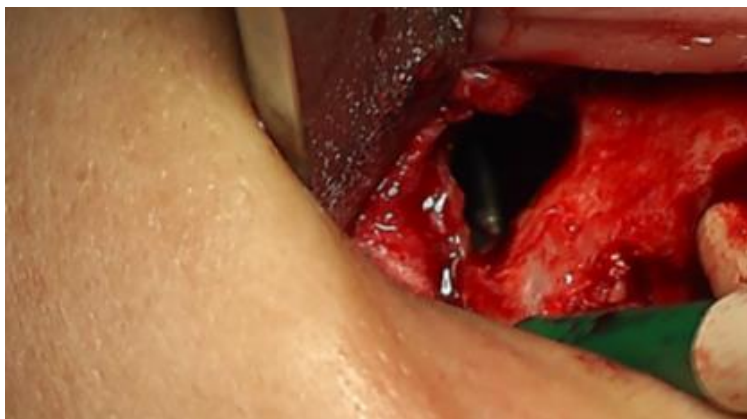Utisnuće dentalnog amalgama u maksilarni sinus može se dogoditi tijekom vađenja gornjih prekutnjaka ili kutnjaka s otvaranjem sinusa koji imaju amalgamski ispun (34,35).

Potencijalni uzrok ulaska amalgama u maksilarni sinus može biti i retrogradno punjenje korijena amalgamom tijekom kirurškog zahvata apikotomije (Slika 7.) (36,37).



Slika 7. Aksijalni CT snimak u razini maksilarnog sinusa pokazuje metalno strano tijelo i reaktivno mukozno zadebljanje. Preuzeto: (34)

Utiskivanje medicinskog instrumenta u maksilarni sinus vrlo je rijetko. Zabilježeno je tek nekoliko slučajeva u kojem je svrdlo nađeno u maksilarnom sinusu. Pretpostavlja se da je uzrok utisnuća svrdla u maksilarni sinus nedostatna retencija svrdla uslijed oštećenja drške instrumenta. Svrdlo se, naime može odvojiti tijekom vrtnje od nasadnog instrumenta tijekom separacije gornjih kutnjaka (Slika 8.) (38, 39, 40, 41, 42).



Slika 8. Svrđlo nađeno u maksilarnom sinusu. Preuzeto: (38)

9. MIKROBIOLOGIJA ODONTOGENOG SINUSITISA

Nash navodi *Streptococcus pneumoniae*, *Haemophilus influenzae* i *Moraxella catarrhalis* kao bakterije izolirane u akutnog sinusitisa (43). Anaerobne bakterije mogu biti izolirane u skoro dvije trećine pacijenata koji imaju kronični sinusitis. Međutim, anaerobi su izolirani u 5 do 10% pacijenata s akutnim sinusitisom kod kojih je došlo do sekundarne infekcije odontogenog porijekla (44, 45, 46).

Brook u svojoj studiji navodi da mikrobiološku floru akutnog odontogenog maksilarnog sinusitisa u 50% ispitanika čini isključivo anaerobna flora, u 10% ispitanika aerobna, a u 40% ispitanika flora je bila miješana. Kod kroničnog sinusitisa izdvojeno je 98 uzročnika, od čega većina anaeroba, čak 77, dok su aerobi bili zastupljeni s 21 uzročnikom .

Brook navodi da su najčešći bili aerobi kao što su alfa-hemolitični streptokoki, mikroaerofilni streptokoki i *Staphilococcus aureus*, dok tipični neodontogeni uzročnici nisu pronađeni. Kao najzastupljenije anaerobe navodi *Peptostreptococcus spp*, *Fusobacterium spp*, *Prevotella spp* i *Porphyromonas spp*, obično prisutne i u parodontnim te endodontskim infekcijama (3).

10. SIMPTOMATOLOGIJA I KLINIČKA SLIKA

Klasični simptomi koji upućuju na odontogeni maksilarni sinusitis jesu unilateralna nazalna opstrukcija, rinoreja i neugodan miris i okus (47).

Brook navodi glavobolju uzrokovanu povećanim tlakom u maksilarnom sinusu (3), zubnu bol koja se manifestira kao jaka pulpitivna i tupu bol te bol na perkusiju zuba uzročnika. Zubna se bol može pojaviti i u neodontogenog sinusitisa, zbog čega nije pouzdan simptom odontogenog maksilarnog sinusitisa (48).

Sinuso-nazalna simptomatologija dominira u pacijenata s odontogenim maksilarnim sinusitisom. Međutim, ni ti simptomi ne isključuju neodontogeni maksilarni sinusitis (47).

Lee i Lee navode da je unilateralna purulentna rinoreja uočena u 66,7% pacijenata s odontogenim maksilarnim sinusitisom koji je u trećine pacijenata praćen istostranim bolnim senzacijama u području obraza. U 26% ovih pacijenata zabilježen je neugodan miris ili okus (11).

Longhini u svojoj studiji navodi unilateralnu nazalnu opstrukciju i bolnost ili pritisak u području lica. Istraživanje kaže da je u 48% takvih pacijenata zabilježen neugodan miris ili okus, a u 29% pacijenata zubobolja (49).

Patel zaključuje da je unilateralna upala sinusa uz neugodan okus jedini pokazatelj koji omogućuje diferencijaciju između odontogenog i neodontogenog maksilarnog sinusitisa (50).

10.1. OROANTRALNA KOMUNIKACIJA I FISTULA

Prigodom ekstrakcije lateralnih zuba gornje čeljusti, zub, korijen ili dio korijena mogu se utisnuti u sinus i pritom izazvati kroničnu upalu maksilarnog sinusa. Komplikacija, a ujedno i klinički znak koji se može dogoditi nakon ekstrakcije s utisnutim stranim tijelom može biti oroantralna komunikacija ili fistula (13, 14).

10.1.1. OROANTRALNA KOMUNIKACIJA

Oroantralna komunikacija relativno je česta komplikacija u oralnoj kirurgiji. U 80% slučajeva uzrokovana je vađenjem lateralnih zuba gornje čeljusti. Uspješnost terapije ovisi o primarnom zatvaranju i adekvatnoj terapiji. Jednom kad je oralna komunikacija dijagnosticirana, treba biti određena njezina veličina. Defekti veličine do 5 mm uglavnom se zatvaraju spontano. Alveola, dovoljno duboka i uska, u mlađih pacijenata omogućuje prirodno zatvaranje komunikacije.

Umetanje želatinske spužvice i šivanje povoljno je za tijek zarastanja sluznice. Oroantralne komunikacije veće od 5 mm indicirano je primarno zatvoriti. Može se ostvariti zatvaranjem sa standardnim kirurškim tehnikama kao što je bukalno pomaknuti režanj, palatalni režanj, režanj pune ili djelomične debljine palatinalnog peteljkastog reznja. Za postizanje boljeg ishoda najvažnije je izvesti rekonstruktivni zahvat dok sinus nije zahvaćen upalom. Izvođenje rekonstruktivnog zahvata oroantralne komunikacije na upaljenom sinusu najvjerojatnije će rezultirati neuspjehom operacije (47).

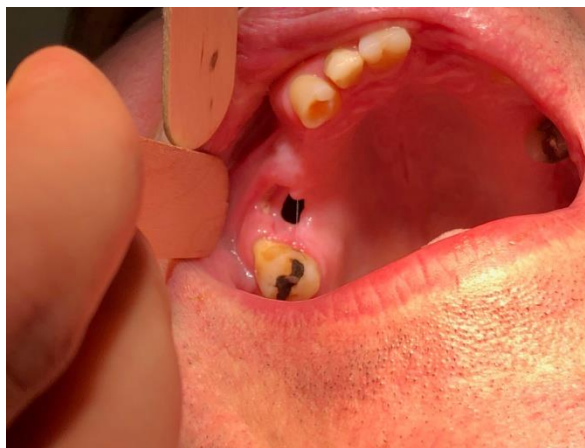10.1.2. OROANTRALNA FISTULA

Oroantralna fistula neprirodna je komunikacija između usne šupljine i sinusa. Oroantralna fistula obložena je epitelom i može biti ispunjena granulacijskim tkivom ili polipima sinusne mukozne membrane. Najčešće nastaje zbog nepravilnog liječenja jatrogeno uzrokovane oralne komunikacije, neliječene ili neprepoznate oroantralne komunikacije. Oroantralna fistula, također, nastaje tijekom ekstrakcije lateralnih zuba gornje čeljusti. Pritom nastaje komunikacija koja ne cijeli uz pomoć ugruška, već se unutar nje stvara granulacijsko tkivo te na rubovima prerasta gingivne epitelne stanice koje nerijetko oblože cijelu komunikaciju ili dio komunikacije, odnosno fistule.

Tijekom izdisaja zrak prolazi iz sinusa alveolom u usnu šupljinu. Pojavom fistule sinus je trajno otvoren, što omogućava prolazak mikrobiološke flore usne šupljine u maksilarni sinus te razvitak upale s pratećim posljedicama.

Simptomi pojave oroantralne fistule jednaki su simptomima oroantralne komunikacije. Gnojni iscjedak može kapati kroz fistulu, što se ne mora uvijek uočiti. Uz to, kada pacijent pije, osjeća da mu dio tekućine ulazi u nos te izlazi kroz nosnicu, uglavnom iste strane.

Valsalvin test može dokazati postojanje oroantralne fistule ili komunikacije. Oroantralna fistula mora se odmah zatvoriti. Ako je došlo do upale maksilarnog sinusa, pristupa se kirurškom zatvaranju oroantralne fistule (Slika 9.) (47).



Slika 9. Oroantralna fistula. Preuzeto: prof. dr. sc. Tomislav Čabov

11. DIJAGNOSTIKA

Dijagnostika odontogenog maksilarnog sinusitisa sastoji se od anamneze, otorinolarigoloških kliničkih testova, intraoralnog i ekstraoralnog pregleda i radiografskih nalaza (34).

U anamnezi treba saznati, uz ostalo, je li bilo nedavnih infekcija zuba i okolnih struktura ili oralno-kirurških zahvata. Intraoralnim i ekstraoralnim pregledom treba utvrditi stanje zuba i mekih tkiva, postojanje oroantralne fistule ili komunikacije (Valsalvin test), učiniti perkusiju zuba i test vitaliteta. Otorinolarigološka testiranja uključuju rinoskopski nalaz, endoskopski nalaz sinusa i nosne šupljine, bris nosne šupljine, alergološka testiranja i radiografski nalaz (13).

Dvodimenzionalne snimke ortopantomogram, Watersova projekcija i laterani kranioigram smatraju se korisnim za dijagnostiku.

Ortopantomogram snimka omogućava prikaz odnosa gornjih lateralnih zuba s maksilarnim sinusom, zadebljanje sluznice maksilarnog sinusa ili eventualna strana tijela.

Watersova projekcija optimalna je za vizualizaciju paranazalnih sinusa. Moguće je uočiti unutarnju anatomiju sinusa, kao i patologiju ili strano tijelo koristeći različite kutove snimanja.

Zadebljanje sluznice maksilarnog sinusa može biti uočljivo, no vrlo često nedostatno za dobru dijagnostiku pa pritom valja posegnuti za drugim radiografskim snimkama.

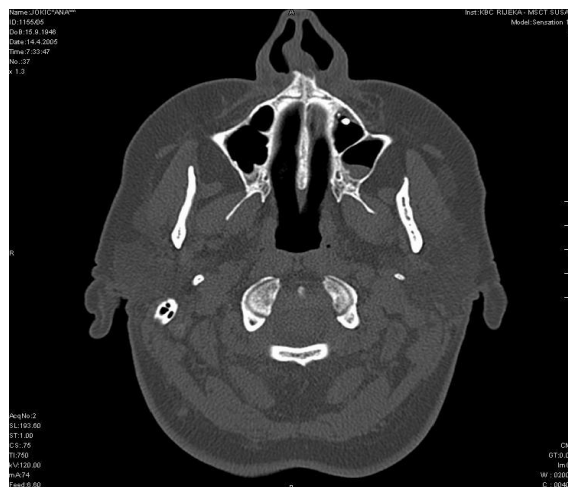
Nova i poboljšana trodimenzionalna dijagnostika predstavila je mnoge prednosti u dentalnoj medicini. Trodimenzionalne snimke omogućavaju prikaz poprečnih presjeka kroz sinuse u različitim ravninama, što olakšava konačnu dijagnozu.

Kompjuterizirana tomografija ili CT omogućava trodimenzionalnu vizualizaciju upalnih promjena u maksilarnom sinusu. Smatra se korisnom metodom za procjenu patoloških stanja maksilarnog sinusa. CT ima nekoliko prednosti nad dvodimenzionalnim, konvencionalnim snimkama. Eliminira superpozicije anatomskih struktura izvan područja interesa, ima visoku kontrastnu rezoluciju koja omogućava razlučivanje razlike između tkiva različitih fizičke gustoće manje od 1%, u usporedbi sa konvencionalnim koja iznosi 10%. Međutim, smatra se da velika doza zračenja čini CT nepodobnim i nepraktičnim za uporabu u dentalnoj medicini (52).

Cone beam CT (CBCT) je relativno nova dijagnostička mogućnost, koja ima mnogobrojne indikacije za uporabu u dentalnoj medicini. CBCT pokazuje visoku prostornu rezoluciju i veliku točnost u otkrivanju zadebljanja sluznice u usporedbi s konvencionalnim dvodimenzionalnim snimkama (Slika 10.). Nedostatak CT-a, tako i CBCT-a manja je mogućnost prikazivanja kontrasta unutar mekih tkiva a, ako se u snimanom dijelu nalazi metal, dolazi do stvaranja metalnih artefakata (53).

Magnetska rezonanca (MR) omogućava sposobnost razlikovanja mekog tkiva, za razliku od CT-a i CBCT-a, a koristi neionizirajuće zračenje (52). Za ovom dijagnostičkom metodom posežemo ako sumnjamo da se u maksilarnom sinusu nalazi strano tijelo organskog podrijetla, no moramo isključiti mogućnost da se radi o metalnom predmetu kako ne bi došlo do njegovog premještanja tijekom izvođenja MR dijagnostike (34).

Informacije o stranom tijelu u maksilarnom sinusu mogu se dobiti izvođenjem endoskopije i biopsije membrane maksilarnog sinusa, a ako to nije učinjeno, potrebno je učiniti eksplorativnu kiruršku operaciju (36).



Slika 10. Strano tijelo u maksilarnom sinusu (CT). Preuzeto: prof. dr. sc. Tomislav Čabov

12. TERAPIJA

Pravilna i pravodobna terapija odontogenog maksilarnog sinusitisa osigurava potpuno izlječenje infekcije i prevenira stvaranje komplikacija.

U liječenju odontogenog maksilarnog sinusitisa valja kombinirati farmakološki i kirurški pristup. Prvi je korak u liječenju odstranjenje izvora infekcije, odnosno ukljanjanje stranog tijela iz maksilarnog sinusa (implantata, korijena, cijelog zuba, amalgama itd.), vađenje ili endodontska terapija zuba uzročnika, zatvaranje komunikacije između sinusa i oralne šupljine ako je veća od 5 mm (3,13).

Brook navodi da utisnuće korijena ili cijelog zuba u sinus zahtijeva vađenje kroz alveolu. Međutim, ako nema perforacije sluznice maksilarnog sinusa, korijen ili cijeli zub nije inficiran i manji je od 3 mm, korijen ili cijeli zub može se ostaviti. Terapija su u takvom slučaju antibiotici i dekonjestivi. Brook također navodi da je vađenje korijena indicirano ako je korijen veći od 3 mm te je inficiran (3).

Mladina vjeruje da metalno strano tijelo uvijek valja odstraniti iz paranazalnih sinusa da bi se prevenirala bilo kakva teorijska ili praktična mogućnost razvitka kronične iritacije ili čak maligne alteracije sluznice maksilarnog sinusa (54).

Farmakološka, odnosno antibiotska terapija kao samostalna terapija vrlo je rijetko dostatna, no vrlo je važna u terapiji ozbiljnijih ili dugotrajnih odontogenih infekcija sinusa (13). Oralna antibiotska terapija koja je efektivna protiv patogena oralne flore i sinusnih patogena provodi se 21 do 28 dana (11). Antibiotsku terapiju valjalo bi provoditi s obzirom na bris sinusnog sekreta, ako je to moguće. Zbog sve veće rezistencije nekadašnji zlatni standard u liječenju odontogenog maksilarnog sinusitisa, penicilin, u nekim slučajevima danas nije učinkovit u liječenju. U slučaju neučinkovitosti, penicilin se kombinira s drugim antimikrobnim lijekom kao što je metronidazol ili se zamjenjuje klindamicinom, cefoxitinom ili karbapenemom (3,11). Uz antibiotsku terapiju uputno je koristiti simptomatsku terapiju koju čine nazalni dekonjestivi i analgetici (3,13).

12.1. KIRURŠKA TERAPIJA

Kirurška terapija uklanjanja stranog tijela iz maksilarnog sinusa može se pokušati izvesti kroz proširenu alveolu ili se vrši osteotomija stjenke maksile uz prethodno odizanje mukoperiostalnog režnja iznad područja gdje se planira osteotomija.

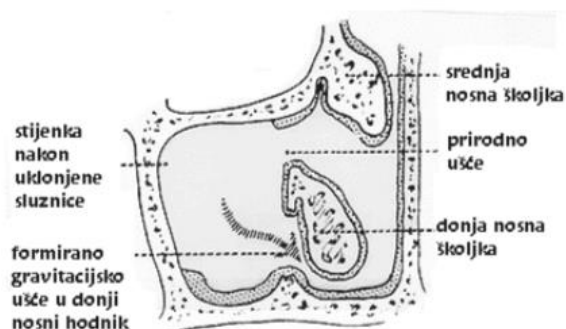
Pristup kroz alveolu ograničen je ako je strano tijelo vrlo maleno zbog smanjene vidljivosti radnoga polja te teške dostupnosti određenih dijelova maksilarnog sinusa (12). Ako se radi o drugom i trećem molaru, uputno je učiniti osteotomiju, jer širenje alveole može dovesti do stvaranja velike oroantralne komunikacije. Ako zahvat nije uspio, valja ga nakon nekog vremena ponoviti endoskopskom metodom na endonazalnom ili *Cardwell-Luc* pristupu. Terapija se može provesti i kombinirano, uz pomoć obiju metoda, pri čemu se prvo endoskopski ukloni strano tijelo pa se potom učini osteoplastični režanj u *fossi canini* i očisti upalno promijenjena sinusna sluznica.

12.1.1. CALDWELL-LUCOVA OPERACIJA

Cardwell-Lucova operacija uključuje intraoralni izravni pristup kroz prednji zid maksilarnog sinusa. Indicirana je kada je strano tijelo velikih dimenzija ili ga je nemoguće dohvatiti pomoću endoskopske metode. Ovaj se pristup može koristiti kada valja ukloniti upalno promijenjenu sluznicu. Mnogo je invazivniji od endoskopske terapije (12).

Operacija se obavlja tako da se ukloni patološki sadržaj sinusa, ako postoje, uklone se ciste u maksili, odstrani aficirana sluznica i kost sinusa te se omogući drenaža sinusa uz što veće očuvanje sluznice (13).

Operacija se odvija u općoj ili lokalnoj anesteziji. Incizija započinje 3 mm iznad mukogingivnog spojišta u području očnjaka te se proteže lateralno 3,5-4 mm paralelno sa zubima. Podiže se periost preko *fosse canine* do infraorbitalnog formena, pritom pazeći da se ne ošteti živac. Otvor se radi na prednjoj stijenci dlijetom i čekićem ili kirurškim svrdlom na nasadniku. Otvor bi trebao biti veličine 1,5-2 mm u promjeru. Sluznica sinusa uklanja se kiretažom i ljuštenjem. Zatim se napravi drugi otvor, na medijalnoj, odnosno nosnoj stijenci maksilarnog sinusa u području donjeg hodnika koji omogućava drenažu nakon operacije. Sinusna šupljina tamponira se gazom natopljenom Betadin mašću, sa slobodnim krajem koji viri u nosnu šupljinu te time pruža adekvatnu hemostazu (Slika 11.) (55).



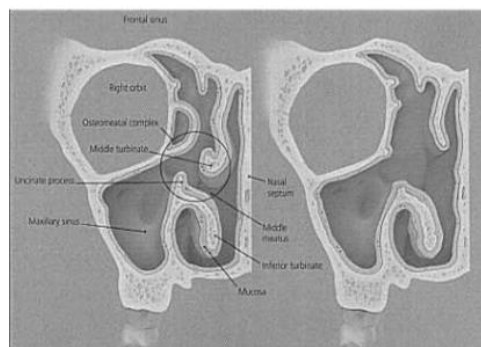
Slika 11. Rezultat Caldwell-Lucove operacije. Preuzeto: (13)

Caldwell-Lucova operacija ima i nedostataka. Izuzetno je traumatska i nosi velik rizik od postoperativnih komplikacija. U toj operaciji dolazi do zamjene trepetljikave cilindrične sluznice s nefunkcionalnom sluznicom. Česte su i intraoperativne, rane postoperativne i kasne postoperativne komplikacije.

12.1.2. FUNKCIJSKA ENDOSKOPSKA SINUSNA KIRURGIJA (FESS)

Funkcijska endoskopska kirurgija visoko je sofisticirana vrsta operacije. Dovala je do revolucije u kirurškom liječenju odontogenog kroničnog sinusitisa (3,56). Kroz nosnice uklanja se ireverzibilno uništeno tkivo, polipi i strana tijela. Smatra se minimalno invazivnom tehnikom jer se ne mora stvarati dodatni otvor između maksilarnog sinusa i oralne šupljine. Do razvoja ove metode došlo je saznanjem da se upaljena sluznica ne mora u potpunosti ukloniti. Smatra se da je dovoljno proširiti prirodni otvor, uspostaviti ventilaciju i normalnu mukocilijarnu drenažu te time omogućiti obnovu sluznice.

Metoda se temelji na optičkim vlaknima koja su dovoljno malog promjera za prolaz kroz *hiatus semilunare* te uz dovoljno vidljivo radno polje od 120 stupnjeva (13). Zahvat se može vršiti i u lokalnoj i općoj anesteziji, manje traumatizira meka i tvrda tkiva, omogućava brži oporavak te smanjuje rizik od postoperativnih komplikacija. Većina studija navodi uspješnost od 80-90%, što daje prednost ovakvom postupku. Komplikacije su vrlo rijetke, a to su otjecanje cerebrospinalnog likvora (0,2%), orbitalni hematoma te stenoza nazo-lakrimalnog kanala (Slika 12) (13).



Slika 12. Rezultat FESS-tehnike. Preuzeto: (13)

12.1.3. FUNKCIONALNA ENDOKSOPSKA DILATACIJSKA SINUSNA KIRURGIJA (FEDS)

Funkcionalna endoskopska dilatacijska sinusna kirurgija nova je tehnika sinusne dilatacije pomoću balona, koja je specifično usmjerena povećanju prohodnosti sinusa bez uklanjanja tvrdog i mekog tkiva. Studije na kadaverima potvrdile su potencijalnu uporabu ove metode u pacijenata sa sinusitisom. Klinička istraživanja u Sjedinjenim Američkim Državama također su pokazala sigurnost i efektivnost ove metode te dokazala manju postoperativnu bol, manji ožiljak i smanjeno krvarenje nego liječenjem ostalim metodama (57).

13. KOMPLIKACIJE

13.1. KOMPLIKACIJE STRANOG TIJELA U MAKILARNOM SINUSU

Ako strano tijelo nije odstranjeno, cilije sluznice maksilarnog sinusa u mukoznom sadržaju mogu ga pomaknuti suprotno od smjera gravitacije do nazalne stijenke maksilarnog sinusa, odnosno *hiatusa semilunaris* u nos . Ako je strano tijelo maleno, to se može dogoditi već unutar 10 minuta. Mala strana tijela mogu biti neprimjetno inhalirana, pogotovo tijekom spavanja. Ako je strano tijelo inhalirano, može uzrokovati upalu pluća, bronhitis ili apsces u plućima (20). Pojedine studije navode i mogućnost maligne alteracije zbog kronične iritacije stranim tijelom (1).

13.2. KOMPLIKACIJE ODONTOGENOG MAKILARNOG SINUSITISA

Odontogeni maksilarni sinusitis koji nije liječen, ili je neadekvatno liječen, može se proširiti *per continuitatem* na preostale paranazalne sinuse. Iz paranazalnih sinusa upala se može proširiti na ostale vitalne strukture, kao što je mozak, i razviti komplikacije opasne po život.

Moždani apsces razvija se rijetko, u okolnostima kao što su virulentni mikroorganizmi, oslabljeni organizam zahvaljujući malnutriciji koja je izazvana početnim stadijima bolesti, te neadekvatno liječenje. Apsces mozga nakupina je gnoja lokalizirana na jednom mjestu u mozgu. Apsces mozga može imati mnogo različitih simptoma, s obzirom na smještaj samog apscesa. Neki su od simptoma glavobolja, mučnina, pospanost, povraćanje, promjene ponašanja i drugi. Dijagnostika se temelji na CT i MRI dijagnostici te biopsiji apscesa. Moždani apsces može ostaviti trajne posljedice na mozgu (58).

Tromboza kavernoznog sinusa također je izuzetno rijetka, ali značajna komplikacija odontogenog maksilarnog sinusitisa. Tromboza kavernoznog sinusa septička je tromboza te zahvaća trabekularne sinuse koji su smješteni na bazi lubanje i koji dovode vensku krv iz vena lica. Simptomi i znakovi koji se navode jesu bol retroorbitalno, egzoftalmus, oftalmoplegija, vrućica, edem papile, a nerijetko je povezano s gubitkom vida. Dijagnoza se temelji na CT i MRI dijagnostici, hemokulturi i lumbalnoj punkciji. U svih bolesnika smrtnost je 30% (59)

14. RASPRAVA

Strana tijela u maksilarnom sinusu najčešće su uzrokovana jatrogeno. Samim time valja obratiti veliku pozornost pri vađenju gornjih lateralnih zubi, postavljanju implantata u području lateralnih zuba, endodontskoj terapiji lateralnih zuba gornje čeljusti i ostalim zahvatima u tom području. Sama anatomska blizina korijenova lateralnih zuba gornje čeljusti maksilarnom sinusu daju dodatan značaj ovoj problematici. Kako bi se izbjegle daljnje komplikacije koje mogu biti neugodne kako za terapeuta tako i za pacijenta, vrlo je važno znati pravilno postupiti u slučaju utiskivanja stranog tijela u maksilarni sinus. Samo zanemarivanje stranog tijela u maksilarnom sinusu dovodi do potrebe za kirurškim liječenjem, koje u nekim slučajevima može narušiti kvalitetu života pacijenta. Sukladno tome prije vađenja zuba u lateralnom segmentu u gornjoj čeljusti uputno je napraviti radiografsku snimku, odrediti odnos korijena zuba prema maksilarnom sinusu te tako spriječiti moguće utiskivanje korijena ili cijelog zuba u maksilarni sinus. Nekad je otvaranje sinusa neminovno. Ako se to i dogodi, važno je postupiti po protokolu. Nakon vađenja zuba treba provesti test puhanja na nos - Valsalvin test. Pozitivan test ukazuje na stvaranje komunikacije između maksilarnog sinusa i oralne šupljine, koju je potrebno zatvoriti ako je ona veća od 5 mm. Neki autori smatraju da nije naodmet i komunikacije manje od 5 mm zatvoriti kako bi se spriječile komplikacije koje nastaju ako se strano tijelo utisne u maksilarni sinus ili ako dođe do prodora mikroorganizama iz usne šupljine.

Strano tijelo može se utisnuti u sinus zbog neprepoznate oroantralne komunikacije, kod imedijatnog uzimanja otisaka ili podlaganja proteze. Također može biti utisnuto i naknadno, nakon razvijanja oroantralne fistule. Valja biti oprezan tijekom endodontske terapije zbog nerijetkih slučajeva utisnuća punjenja u maksilarni sinus pri nepravilnoj instrumentaciji i punjenju korijenskog kanala.

Vrlo često pri utiskivanju stranog tijela i oroantralne komunikacije dolazi do razvoja odontogenog maksilarnog sinusitisa koji uzrokuje specifična mikrobiološka flora. U slučaju utiskivanja stranog tijela u maksilarni sinus, pacijenta valja uputiti oralnom kirurgu, maksilofacijalnom kirurgu ili otorinolaringologu.

Dijagnostički se postupci temelje uglavnom na anamnezi, kliničkoj slici i simptomima te je također potrebno napraviti radiografske snimke kako bi se dokazalo postojanje stranog tijela ili upale maksilarnog sinusa. U današnje vrijeme najpovoljnije je napraviti CBCT koji ima smanjenu dozu zračenja, a trodimenzionalnim prikazom olakšava dijagnostiku i terapiju.

Terapija se zasniva na farmakološkom i kirurškom pristupu. Uz antibiotsku, daje se i simptomatska terapija koju čine analgetici i nazalni dekongestivi. Budući da antibiotska terapija nije dostatna za uklanjanje stranog tijela, potreban je kirurški tretman koji treba biti što manje invanzivan kako bi što manje narušio kvalitetu života pacijenta, a pritom bio učinkovit.

Bitna je promptna i adekvatna terapija, jer ako ona izostane, komplikacije stranog tijela u maksilarnom sinusu i komplikacije odontogenog maksilarnog sinusitisa mogu značajno narušiti kvalitetu života, a u nekim slučajevima mogu biti letalne.

15. ZAKLJUČAK

U literaturi su opisani mnogi slučajevi utisnuća stranog tijela u maksilarni sinus, njihova dijagnostika i terapija. Mnogobrojnom literaturom, odnosno istraživanjima, preglednim radovima i analizama ova je tema izvrsno dokumentirana te je, uz danas dostupne dijagnostičke i terapijske metode, komplikacije moguće prevenirati.

16. SAŽETAK

Strano tijelo odontogenog porijekla u maksilarnom sinusu navodi se u literaturi kao uzrok nastanka odontogenog maksilarnog sinusitisa. Utisnuće stranog tijela u maksilarni sinus nastaje jatrogeno ili traumom. Jatrogeno uzrokovano utisnuće najčešće nastaje pri endodonskoj terapiji gornjih lateralnih zuba, pri postavi implantata, vađenju lateralnih zuba gornje čeljusti, u neprepoznate ili neliječene oroantralne fistule i komunikacije itd.

Položaj maksilarnog sinusa između nosne i usne šupljine čini ga najizloženijim za utisnuće stranog tijela te bakterijsku upalu. Anatomski odnos zuba gornje čeljusti maksilarni sinus čini najbitnijim sinusom u dentalnij medicini. Maksilarni sinusitis odontogene etiologije čini 10 -12% maksilarnih sinusitisa.

Klasični simptomi koji sugeriraju odontogeni maksilarni sinusitis uključuju unilateralnu nazalnu opstrukciju, rinoreju i neugodan miris i okus. Razlike u simptomatologiji između odontogenog maksilarnog sinusitisa i ostalih upala sinusa nisu značajne. Dijagnostika odontogenog maksilarnog sinusitisa sastoji se od anamneze, otorinolarigoloških kliničkih testova, intraoralnih i ekstraoralnog pregleda i radiografskih nalaza (34).

Terapija je višestruka, a uključuje antibiotsku terapiju, dekonjestive, analgetike te kiruršku metodu kao što je *Caldwell Lucova* operacija, FESS tehnika ili novije postupke kao što je FEDS. Komplikacije su rijetke, ali iznimnog značaja.

17. SUMMARY

The foreign body of odontogenic origin in the maxillary sinus is referred in literature to as the cause of the development of odontogenic maxillary sinusitis. Impression of the foreign body in the maxillary sinus is generated by the orthogenesis or trauma. Hypergenesis is usually caused by endodontic therapy of upper lateral teeth, implant placement, removal of lateral upper jaw teeth, unrecognized or untreated oroantral fistula and communication, etc.

The position of the maxillary sinus between the nose and mouth cavities makes it the most complicated for the appearance of a foreign body and the battery inflammation. Anatomy of the upper jaw and maxillary sinus teeth makes it the most important sinus. Maxillary sinusitis of odontogenic etiology makes 10-12% of maxillary sinusitis.

The classic symptoms suggesting odontogenic maxillary sinusitis include unilateral nasal obstruction, youthfulness, and unpleasant odor and taste. Differences in symptomatology between odontogenic maxillary sinusitis and other sinus infections are not significant. The diagnosis of odontogenic maxillary sinusitis consists of anamnesis, otorinolaringologic clinical tests, intraoral and extracorporeal examinations and radiographic findings (34).

Therapy is multiple, including antibiotic therapy, decongestant, analgesic, and a surgical method such as *Caldwell Luc* surgery, FESS technique or later such as FEDS. Complications are rare but of utmost importance..

18. LITERATURA

1. Samaha M, Manoukian JJ, Arthurs B. Sino-orbital foreign body in a child. *International Journal of Pediatric Otorhinolaryngology* 52 (2000) 189.-192.
2. Kretzschmar DP, Kretzschmar JL. Rhinosinusitis: review from a dental perspective. *Oral Surg Oral Med Oral Pathol Oral Radiol Endod* 2003;96:128 –35
3. Brook I. Sinusitis of odontogenic origin. *Otolaryngol Head Neck Surg.* 2006;135(3):349.-55.
4. Mehra P, Caiazzo A, Bestgen S. Odontogenic sinusitis causing orbital cellulitis. *Jam Dent Assoc.* 1999;130(7):1086.-92.
5. Križan Z. Pregled građe glave, vrata i leđa. Zagreb: Školska knjiga; 1978. str 24.-39., 106.-109.
6. Krmpotić Nemanic J, Marušić A. Anatomija čovjeka. Zagreb: Medicinska naklada; 2004. 273.-274.
7. Lindhe J, Lang NP, Karring T. Klinička parodontologija i dentalna implantologija. Zagreb: Nakladni zavod Globus; 2010. 1100.-1.
8. Miše I. Oralna kirurgija. Zagreb: Medicinska naklada. 1991; 17-44, 303.-44.
9. Junqueira LC, Carneiro J. Osnove histologije. Zagreb: Školska knjiga; 2005;353.
10. Kelley HC, Kay LW. The maxillary sinus and its dental implications. *Dental practice handbook.* Bristol (UK): John Wright and Sons; 1975;1.–13.
11. Lee KC, Lee SJ. Clinical features and treatments of odontogenic Sinusitis. *Yonsei Med J* 51(6):932.-937.

12. Tsutomu S, Kazuhiko T, Chie N, Kazuhiro M, Yumiko M, Satoshi H., et al
Chronic Maxillary sinusitis caused by dentures lining material, *The Open Dentistry Journal*,
2016, 10, 261.-267.
13. Hrelja I, Kologjera L. Odontogeni maksilarni sinusitis, *Sonda* 2007;8(14-15):93.-6.
14. Racić A, Dotlić J, Janosević Lj. Oral surgery as risk factor of odontogenic maxillary
sinusitis, 2006.; *Srpski arhiv za celokupno lekarstvo*, 134.(5.-6.):191.
15. Kretschmar DP, Kretschmar JL. Rhinosinusitis: review from a dental perspective. *Oral
Surg Oral Med Oral Pathol Oral Radiol Endod* 2003;96:128.-35.
16. Racić A, Janošević Lj, Stosić-Divjak S, Djukić V, Radulović R. Babić D, Janosević-Dotlić
S. Clinical study of routes of onset of inflammatory diseases in the maxillary sinuses, 2004.
Acta Chirurgica Iugoslavica. 51.(1.):113.-7.
17. Arias-Irimia O, Barona-Dorado C, Santos-Marino JA, Martinez-Rodriguez N, Martinez-
Gonzalez JM. Meta-analysis of the etiology of odontogenic maxillary sinusitis. *Med Oral
Patol Oral Cir Bucal* 2010;15:e70.-3.
18. Gupta AC, Murthy DP, Pulotu ML. Unusual type of foreign body in maxillary sinus. *J
Laryngol Otol*. 1990;104(9):718.-9.
19. Sandu KB, Shah MV, Kirtane MV. Foreign body in the maxillary antrum. A case report.
Int. J: Oral Maxillofac. Surg. 1997;26:110.-111.
20. Liston PN, Walters RF. Foreign bodies in maxillary antrum: A case report. *Aust Dent
J.* 2002;47(4):344.-6.
21. Minkow B, Laufer D, Gutman D. Acute maxillary sinusitis caused by a guttapercha point.
Refuat Hapeh Vahashinayim 1977; 23:33.-34.
22. Barklaz JK. Root in the maxillary sinus. *Oral surg. oral. pathol.* 1987;64:162.-4.

23. Čabov T. Oralno kirurški priručnik. Zagreb: Medicinska naklada; 2009. 86.
24. Perić B, Macan D, Kobler P. Sinusitis uzrokovan stranim tijelom maksilarnog sinusa. *Acta Stomalog. Croat.* 1995; 29: 185.-189.
25. Atef M, Hakam MM, El Faramawey MI, Abou-El Fetouh A, Ekram M. Nongrafted sinus floor elevation with a spacemaintaining titanium mesh: case series study on four patients. *Clin Implant Dent Relat Res* 2014;16:893.-903.
26. Kim JH, Kim YK, Bae JH. Retrospective clinical study on sinus bone graft and tapered body implant placement. *J Korean Assoc Oral Maxillofac Surg* 2013;39:77.-84.
27. Iida S, Kogo M, Matsuya T. Migration of a dental implant into the maxillary sinus. A case report. *Int. J. Oral Maxillofac. Surg.* 2000; 29:358.-359.
28. Galindo-Moreno P, Padiál-Molina M, Sánchez-Fernández E, Hernández-Cortés P, Wang HL, O'Valle F. Dental implant migration in grafted maxillary sinus. *Implant Dent* 2011;20:400.-5.
29. Damlar I. Disapperance of dental implant after migration in to the maxillary sinus: an unusual case. *J Korean Assoc. Oral Maxillofac. Surg.* 2015;41:278.-280.
30. Rodrigues MTV, Munhoz EA, Cardrdoso CL, Freitas CA, Damante JH. Chronic maxillary sinusitis associated with dental impresion material. *Med. Oral. Patol. Oral. Cir. Bucal.* 2009;14(4):E163.-6.
31. Valsalva A. M. De aur humana tractatus. Bologna: 1th ed, Pisarii C; 1704.
32. Deniz Y, Zengin AZ, Karli R. An unusual foreign body in the maxillary sinus: Dental impression material. *Niger J Clin Pract* 2016,19:298.-300.
33. Sanghai S. Maxillary sinus and its disorders. In: *A Concise Textbook of Oral and Maxillofacial Surgery.* New Delhi, India: Jaypee; 2009. 171.-9.

34. Macan D, Čabov T, Kobler P, Bumer Ž. Inflammatory reaction to foreign body (amalgam) in the maxillary sinus misdiagnosed as an ethmoid tumor. *Dento maxilla Facial Radiology*. ;2006;35(4):303.-6.
35. Scorticati MC, Raina G, Federico M. Cluster like headache associated to a foreign body in the maxillary sinus. *Neurology* 2002; 59: 643.-644.
36. Raman V, Padgham N. A case of tooth filling antral rhinolithiasis presenting with blockage of the osteomeatal complex. *Br J Radiol*: 2007;960:299.-300.
37. Scorticati MC, Raina G, Federico M. Cluste -like headache associated to a foreign body in the maxillary sinus. *Neurology* 2002;59;643.
38. Kayvas D, Kapsalas A. Dental bur into the maxillary sinus: a case report. *OHDM*. 2017; 16(1):1.-3.
39. Donlon WC. Reamer in the maxillary antrum: A complication of periapical surgery. *Oral Surgery, Oral Medicine, Oral Pathology, Oral Radiology*. 1989; 68: 122.-123.
40. Abe K, Beppu K, Shinohara M, Oka M. An iatrogenic foreign body (dental bur) in the maxillary antrum: A report of two cases. *British Dental Journal*. 1992; 173: 63.-65.
41. Murata H, Kida S, Miura K, et al. A foreign body in the maxillary sinus; report of three cases. *Japan Journal of Oral Surgery*. 1987; 33: 1024.
42. Kim YJ, Barg da Silva AM, Ayala Perez MD, Marao HF, Pallos D. Removal of dental surgical bur from maxillary sinus: a case report: *BJOS* 2018; 17.
43. Nash D, Wald E. Sinusitis. *Pediatr Rev* 2001;22:111.-7.
44. Nord CE. The role of anaerobic bacteria in recurrent episodes of sinusitis and tonsillitis. *Clin Infect Dis* 1995;20:1512.-24.

45. Brook I. Bacteriology of chronic maxillary sinusitis in adults. *Ann Otol Rhinol Laryngol* 1989;98:426.-8.
46. Brook I. Microbiology of acute and chronic maxillary sinusitis associated with an odontogenic origin. *Laryngoscope* 2005;115:823.-5.
47. Regimantas S, Ričardas K, Saulius V. Odontogenic maxillary sinusitis: A review. *Baltic Dental and Maxillofacial Journal* 2014;16:39.-43.
48. Arias-Irimia O, Barona-Dorado C, Santos-Marino JA, Martinez-Rodriguez N, Martinez-Gonzalez JM. Meta-analysis of the etiology of odontogenic maxillary sinusitis. *Med Oral Patol Oral Cir Bucal* 2010;15:e70.-3.
49. Longhini AB, Ferguson BJ. Clinical aspects of odontogenic maxillary sinusitis: a case series. *Int Forum Allergy Rhinol* 2011;1:409.-15.
50. Patel NA, Ferguson BJ. Odontogenic sinusitis: an ancient but under appreciated cause of maxillary sinusitis. *Curr Opin Otolaryngol Head Neck Surg* 2012;20:24.-8.
51. Bagatin M, Krmpotić I. Korijen u maksilarnom sinusu. *Acta stomatologica Croatica* 1982;17(3):233.-238.
52. Shahbazian M, Jacobs R. Diagnostic value of 2D and 3D imaging in odontogenic maxillary sinusitis: a review of literature. *Journal of Oral Rehabilitation* 2012; 39;294.-300.
53. Ludlow JB, Ivanovic M. Comparative dosimetry of dental CBCT devices and 64-slice CT for oral and maxillofacial radiology. *Oral Surg Oral Med Oral Pathol Oral Radiol Endod.* 2008;106:106.-114.
54. Mladina R. Endoscopic sinus surgery: A metallic foreign body at the sphenoidal

- junction. *J Laryngol Otol* 1992; 106: 998.-999.
55. Datta K, Viswanatha B, Shree Harsha M. Cardwell Luc Surgery: Revisited. *Indian J Otolaryngol Head Neck Surg* 2016.68(1):90.-93.
56. Al-Mujaini A, Wali U, Alkhabori M. Fuctional Endoscopic Sinus Surgery: Indications and Complications in the Ophthalmic Field. *Oman Med J* 2009; 24(2); 70.-80.
57. Achar P, Duvvi S, Kumar BN. Endoscopic dilatation sinus surgery (FEDS) versus functional endoscopic sinus surgery (FESS) for treatment od chronic rhinosinusitis: a pilot study. *Acta Otorhionoralygol Ital* 2012; 32(5)
58. Onisor-Glingor F, Lung T, Pintea B, Muresasn O, Pop PB, Juncar M. Maxillary odontogenic sinusitis, complicated with cerebral abscess- case report. *Chirurgia* 2012; 107 (1): 256.-259.
59. Ogundiya DA; Keith DA, Mirowski J. Cavernous Sinus Thrombosis and Blindness as Complications of an Odontogenic Infection: Report of Case and Review of Literature. *J Oral Maxillofac Surg* 1989; 47:1317.-1321.

19. ŽIVOTOPIS

Borna Čorić rođen je 6. ožujka 1995. godine u Rijeci, Republika Hrvatska. Živi u Poreču gdje upisuje i pohađa Osnovnu školu Poreč. Godine 2009. upisuje opću gimnaziju u Srednjoj školi „Mate Balota“ u Poreču koju završava 2013. godine. Iste godine upisuje integrirani preddiplomski i diplomski sveučilišni studij dentalne medicine na Medicinskom fakultetu Sveučilišta u Rijeci. Dobitnik je dekanovih nagrada za najboljeg studenta Studija dentalne medicine za akademske godine 2015./2016., 2016./2017. i 2017./2018.