

Macula lutea ili žuta pjega - najnovije u borbi protiv propadanja centra jasnog vida

Čaljkušić-Mance, Tea; Kovačević, Damir

Source / Izvornik: **Medicina Fluminensis : Medicina Fluminensis, 2019, 55, 116 - 120**

Journal article, Published version

Rad u časopisu, Objavljena verzija rada (izdavačev PDF)

Permanent link / Trajna poveznica: <https://um.nsk.hr/um:nbn:hr:184:694669>

Rights / Prava: [Attribution 4.0 International](#)/[Imenovanje 4.0 međunarodna](#)

Download date / Datum preuzimanja: **2025-03-22**



Repository / Repozitorij:

[Repository of the University of Rijeka, Faculty of Medicine - FMRI Repository](#)



Macula lutea ili žuta pjega – najnovije u borbi protiv propadanja centra jasnog vida

Macula lutea or macula – up-to-date fighting decline of clear vision center

MACULA LUTEA

Žuta pjega, makula (lat. *macula lutea*) najvažniji je dio oka, odnosno mrežnice ili retine, u kojem se stvara centralni dio slike koju gledamo¹. Neophodna je i za stvaranje perifernog vida, raspoznavanje boja te mogućnost percepcije slike u različitim uvjetima osvjetljenja. Makula je središnje ovalno područje na mrežnici oka, veličine oko 5,5 mm, smještena unutar areala ograničenog tijekom glavnih temporalnih ogranaka retinalne arterije i vene (arkadama), građena od deset složenih slojeva stanica i njihovih veza. Tamnija pigmentiranost makule uzrokovana je visokim stanicama retinalnog pigmentnog epitela (RPE, engl. *retinal pigment epithelium*) koje sadrže više ili veće melanosome nego što je slučaj kod RPE-a na periferiji mrežnice. Unutar područja makule nalazi se *fovea centralis* (fovea) koja predstavlja centralnu retinalnu depresiju i čiji promjer iznosi 1 DD (disk dijаметar). Foveolarna avaskularna zona (FAZ, engl. *foveal avascular zone*) nalazi se unutar fovee, promjer joj je između 0.4 i 0.5 mm te se opskrbljuje isključivo iz podležćih slojeva koriokapilarisa.

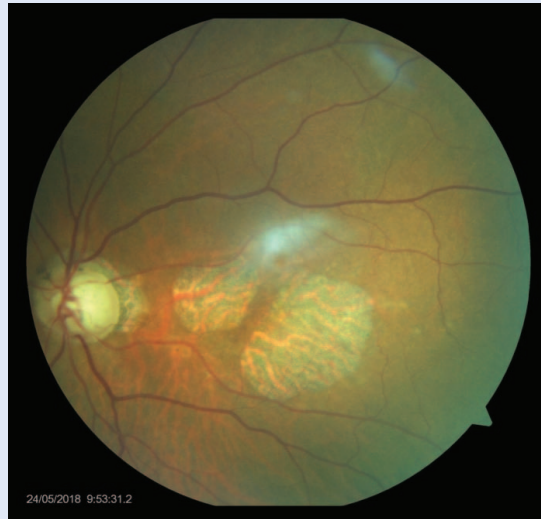Sama mrežnica embriološki je dio središnjeg živčanog sustava pa je tako makula zona u kojoj je najveća gustoća fotoreceptorskih stanica – čunjića i štapića, koje su osjetljive na svjetlosni podražaj. Ove stanice vrlo složenim biokemijskim procesima svjetlost pretvaraju u kemijski signal koji dalje vidnim putem dolazi u centar za vid u mozgu. Foveola, ekskavirani centar fovee, mjesto je gdje je mrežnica najtanja, a promjer iznosi 0.35 mm. Sadrži isključivo čunjiće te je odgovorna za centralnu vidnu oštrinu, kolorni i fotopički vid (vid pri dnevnom svjetlu)².

Zdravlje makule, a samim time i njezina ispravna funkcija, neophodna je za kvalitetno obavljanje poslova i zadataka suvremenog čovjeka kao što su vožnja automobila, rad na osobnom računalu (PC, engl. *personal computer*), čitanje, pisanje, prepoznavanje lica i slično. Sve navedeno razlog je što smo makuli, najčešćim oboljenjima makule, interakciji s drugim dijelovima oka te suvremenim dijagnostičkim i terapijskim metodama, kao i novim istraživanjima na tom polju, odlučili posvetiti ovaj tematski broj.

VRSTE PROMJENA NA ŽUTOJ PJEZI

Patološke promjene u makuli bezbolne su i, ovisno o tome jesu li u centru (foveoli) ili periferiji, razlikuju se po simptomima na koje se pacijent žali. Najčešće su obostrano prisutne, ali ne moraju biti u istoj fazi razvoja na oba oka. U današnje vrijeme su staračke (senilne) degenerativne promjene u žutoj pjezi najčešći uzrok nepovratnog smanjenja centralne vidne oštine kod osoba starijih od 50 godina. Ostali najčešći uzroci makularnih promjena su: dijabetički makularni edem, makularni edem kod retinalnih venskih okluzija, centralna serozna korioretinopatija, cistoidni makularni edem nakon operacije katarakte, makularne promjene kod nekih vrsta *uveitisa*, upale srednje očne ovojnice te kod nekih heredodegenerativnih oboljenja. Promjene u makuli mogu biti involutivnog tipa, odnosno posljedica fiziološkog procesa starenja, što treba dobro razlikovati od patoloških promjena staračkih degeneracija u makuli. Starenjem se prirodno smanjuje broj fotoreceptora i ostalih živčanih stanica koje izgrađuju makulu, a sloj stanica ispod razgrađuje odumrle stanice. To je jedna od njihovih osnovnih funkcija, no sposobnost za „zbrinjavanje otpada“ sa životnom dobi se smanjuje, te se nastali višak materijala taloži između staničnih slojeva u obliku druzi. Tako stvoreni depoziti još više ometaju normalan transport između sloja živčanih i osjetnih stanica i žilnice – sloja oka koji omogućava prehranu ovog osjetljivog dijela mrežnice. Kada ovakve promjene nastanu u žutoj pjezi govorimo o postojanju suhog oblika staračke degeneracije makule³. Daljnje propadanje slojeva stanica vodi u atrofiju, što je uznapredovali, teški oblik suhe degeneracije (slika 1).

Zbog biokemijskih promjena, prvenstveno slabe oksigenacije tkiva, stvaraju se signali za žilnicu koja počinje stvarati nove krvne žile, horoidalne neovaskularizacije (CNV, engl. *choroidal neovascularization*) kojima se nastoji prokrviti dio oka s degenerativnim promjenama. Takve novonastale krvne žile prodiru u slojeve stanica putevima koji nisu prije postojali, čime se narušava arhitektura slojeva. Krhke i nedovoljno kvalitetne stjenke novotvorina razlog su da iz njih istječe tekućina, zbog čega dolazi do odizanja i razdvajanja pojedinih slojeva. Ovi procesi dovode do vlažnog oblika



Slika 1. Atrofične promjene u makuli – fundus fotografija

makularne degeneracije. Sljedeći korak su krvarenja iz novonastalih krvnih žila te stvaranje ožiljaka odnosno tkiva koje nema nikakvu funkciju. Osim staračkih promjena u makuli, sklonost stvaranja nekvalitetnih krvnih žila u centru za vid imaju oči kod visoko kratkovidnih osoba i oči kod dijabetičara.

Makula također može biti zahvaćena u nekim rjeđim bolestima i stanjima od kojih smo neke naveli i u ovom tematskom broju.

SIMPTOMI

Promjene u makuli potpuno su bezbolne i u svom početku dovode do vrlo diskretnih promjena u vidu koje se najčešće i ne primijete kod binokularnog gledanja, tako da pacijent često primijeti promjene tek u podmakloj fazi.

Patološke promjene u žutoj pjezi uvijek dovode do poremećaja u centralnom vidu, a periferni dio vida ostaje najčešće dobro očuvan. Histopatološki, dolazi do promjena u arhitektonskim odnosima slojeva stanica i međusobno u pojedinim slojevima, što rezultira promjenom u veličini slike (mikro-makropsija) te iskrivljenjem slike ili dijela slike (mefamofopsija). Dođe li do potpunog razaranja fotoreceptora u nekom dijelu makule, dolazi do gubitka slike u odgovarajućem dijelu vidnog polja (centralni ili paracentralni skotom). U ovakvim oštećenjima vida korekcija naočalama uglavnom ne pomaže. U manjoj mjeri mogu po-

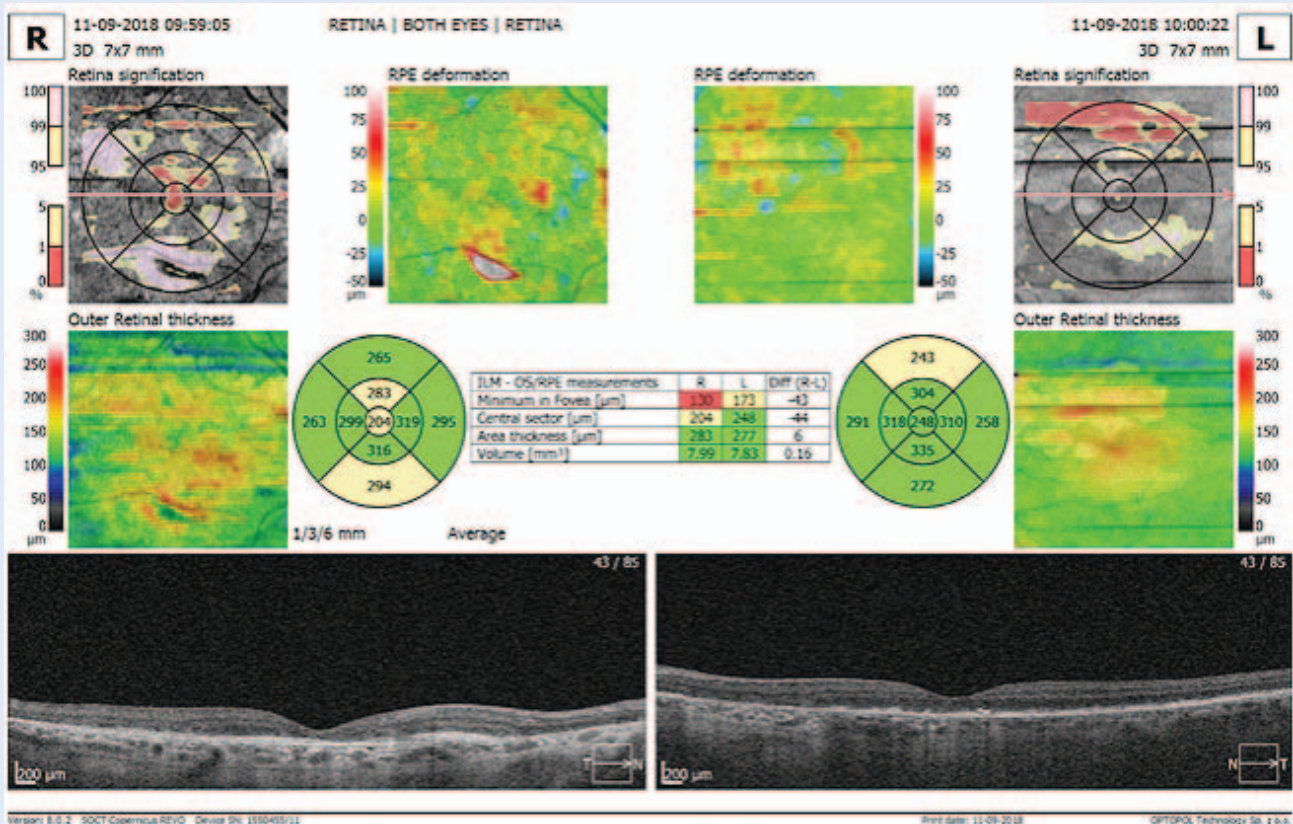
moći povećala, hiperkorigirane naočale i specijalne teleskopske naočale za slabovidne. S ovim pomagala uvećava se slika koju pacijenti onda gledaju s eventualno očuvanim dijelovima makule. Uz detaljnu anamnezu i opis smetnji u oftalmološkom pregledu mogu se izvesti neki testovi kojima se potkrjepljuje sumnja da se radi o patološkoj promjeni u makuli. Uz ispitivanje vidne oštine na standardni način i postojanja metamorfopsije i centralnog skotoma, koristi se testiranje Amslerovom mrežicom za svako oko pojedinačno. Ovaj test je brz i vrlo jednostavan te može poslužiti kao samokontrola za eventualno napredovanje promjena u pacijenta kod kuće. U svrhu detektiranja i definiranja promjena u žutoj pjezi ispituje se i kolorni vid, centralno i periferno vidno polje te se provode elektrofiziološki testovi.

DIJAGNOSTICIRANJE

Kao i kod svih očnih bolesti simptomi su važan čimbenik u postavljanju dijagnoze, no detaljan pregled je od presudne važnosti. Osim gore nave-

denih funkcionalnih pretraga, napredovanje bolesti ili pak poboljšanje stanja nakon terapije potvrđuje se pretragama koje otkrivaju strukturalne promjene u tkivu. Pregled se vrši najčešće korištenjem specijalnih lupu s jakim povećanjima uz maksimalno proširenu zjenicu. Nadalje se u definiranju vrste promjena i određivanju stadija bolesti koriste pretrage fluoresceinska angiografija (FAG, engl. *fluorescein angiography*), fundus autofluorescencija (FAF, engl. *fundus autofluorescence*), optička koherentna tomografija (OCT, engl. *optical coherence tomography*) i angiografija indocijaninom (ICG, engl. *indocyanine green angiography*)⁴⁻¹⁰.

Napredna tehnologija je OCT pretragom omogućila trodimenzionalan prikaz promijenjenog dijela makule i prikaz brojčanim vrijednostima, što je vrlo vrijedno u praćenju napredovanja bolesti, odnosno poboljšanju kod primjene terapije (slika 2). Ovim pretragama moguće je detektirati bolest u vrlo ranim fazama, kada simptomi još nisu izraženi.



Slika 2. Nalaz – optička koherentna tomografija (OCT) prikaz makule

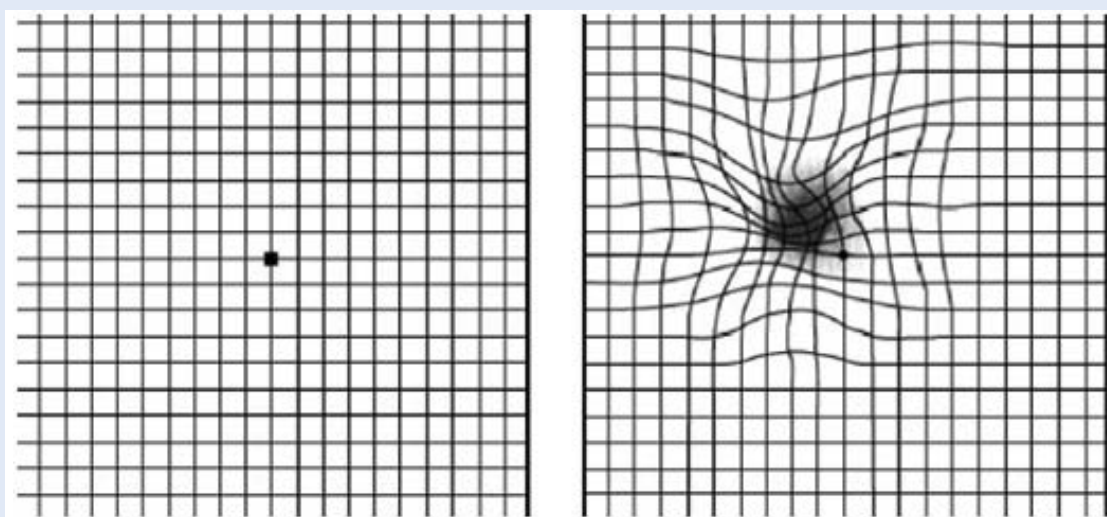
LIJEČENJE

Do sada nije pronađena definitivno uspješna specifična terapija za suhi oblik senilne makularne degeneracije. Smatra se da smanjenje rizičnih faktora kao što je pušenje, hipertenzija i izlaganje „lošem” svjetlu smanjuje rizik od oboljenja. Savjetuje se uzimanje pripravaka koji poboljšavaju cirkulaciju općenito, pa tako i u tom dijelu oka. Osmišljeni su kompleksi tvari i vitamina koji su prisutni u metabolizmu osjetnih i ostalih stanica makule, a to su: omega-3 masne kiseline, zeaksantin važan za pigmentne stanice, lutein, cink, bakar, vitamini C i E. Na tržištu su prisutni u obliku tableta ili kapsula koje se preporučuju pacijentima s promjenama u makuli^{11,12}.

Poseban je interes na novim mogućnostima i istraživanjima kao što su: terapija matičnim stanicama, nanočesticama, modulatorima vidnog ciklusa, protuupalnim lijekovima, inhibitorima komplementa, antiamiloidnim lijekovima, neuroprotektivnim lijekovima, pojačivačima koroidalne perfuzije i antilipidnim lijekovima, kao i prvi ohrabrujući rezultati tretmana s ispodpražnim i mikropulsnim laserom. Sadašnje novo područje istraživanja predstavlja veza između vitaminskih dodataka prehrani i genetskog profila. Zasniva se na dokazima koji pokazuju da genetski profil pacijenta može utjecati na korist od uzimanja vitaminskih dodataka prehrani¹³.

Vlažnom obliku degeneracije u makuli pristupa se s nekoliko terapijskih modusa čiji je zajednički cilj uništenje novonastalih krvnih žila koje urastaju i iz kojih se sadržaj cijedi u okolne strukture. Moguće je provoditi fotodinamsku terapiju čija je svrha ciljano uništenje žilica s poštedom okolnog tkiva. Isti cilj ima i laserska fotokoagulacija koja koristi laserske zrake aplicirane direktno na neovaskularizaciju, stvara male opekline, a time potiče stvaranje mikroožiljaka i uništenje novonastale žilice. Ove su metode uglavnom napuštene kao slabije uspješne u korist lijekova koji se daju injekcijama intravitrealno, a svojim djelovanjem usporavaju ili sprječavaju bujanje novih krvnih žila i omogućavaju „sušenje” već stvorenih. To su inhibitori vaskularnih endotelijalnih faktora rasta koji su iz dana u dan napredniji i „pametniji” lijekovi, tako da djeluju strogo selektivno i pošteno za ostale dijelove oka. Neki od njih su bevacizumab, ranibizumab i aflibercept. Ponekad je za postizanje odgovarajućeg učinka ili njegovo pojačanje potrebno ponavljati neki od tretmana ili kombinirati više modusa.

Inhibitori vaskularnih endotelijalnih faktora rasta koriste se i za liječenje dijabetičkog makularnog edema te makularnog edema u sklopu venskih okluzivnih bolesti mrežnice, sami ili u kombinaciji s nekom vrstom laserske fotokoagulacije mrežnice. Svakako treba spomenuti ispodpražni i mikropulсни način laserske fotokoagulacije koji bi po dosa-



Slika 3. Korištenje Amslerove mrežice za testiranje promjena u makuli. (Lijevo – kako mrežicu vidi zdravo oko, desno – kako mrežicu vidi oko s promijenjenom makulom)

dašnjim rezultatima trebao, a što je bitno poboljšanje u odnosu na dosadašnje laserske mogućnosti, revitalizirati tkivo, a ne izazvati nastajanje ožiljka¹⁴. Makularni edem u sklopu *uveitisa* liječi se kombinacijom lokalne i sistemne terapije, ovisno o uzroku (lokalni i sistemni kortikosteroidi, antibiotika, antivirusna i antifungalna terapija te imunomodulatorna terapija).

Za potpuno devastiranu makulu zbog svih navedenih procesa nadu pruža razvoj terapije matičnim stanicama i bioničkog oka¹⁵⁻¹⁷.

UMJESTO ZAKLJUČKA

Patološki procesi koji zahvaćaju makulu dovode do slabljenja centralne vidne oštrine, promjena u obliku i veličini slike te promjena u raspoznavanju boja. Ako je pacijent izložen rizičnim faktorima, a još nema nikakve smetnje vida koje upućuju na problem u makuli, preporučuju se preventivni pregledi svakih šest do 12 mjeseci. Ako promjene već postoje, za njihovo praćenje potrebne su mnogo češće kontrole, naročito kod vlažnog oblika degeneracije, a preporučuje se samotestiranje i kod kuće, uz pomoć Amslerove mrežice (slika 3).

doc. dr. sc. Tea Čaljkušić-Mance, dr. med.
prof. dr. sc. Damir Kovačević, dr. med.
Klinika za oftalmologiju,
Klinički bolnički centar Rijeka, Rijeka

LITERATURA

1. Frank R. Macular Edema. In: Besharse J, Dana R, Dartt D (eds). Encyclopedia of the Eye. Massachusetts: Academic Press, 2010;1-12.
2. Remington LA. Clinical Anatomy and Physiology of the Visual System. 3rd Edition. United States, Philadelphia, New York: Elsevier Health Sciences, 2012;61-92.
3. Taskintuna I, Elsayed MA, Schatz P. Update on clinical trials in dry age-related macular degeneration. Middle East Afr J Ophthalmol 2016;23:13-26.
4. Holz FG, Bellman C, Staudt S, Schütt F, Völcker HE. Fundus autofluorescence and development of geographic atrophy in age-related macular degeneration. Invest Ophthalmol Vis Sci 2001;42:1051-6.
5. Schuman SG, Koreishi AF, Farsiu S, Jung SH, Izatt JA, Toth CA. Photoreceptor layer thinning over drusen in eyes with age-related macular degeneration imaged in vivo with spectral-domain optical coherence tomography. Ophthalmology 2009;116:488-96.e2.
6. Leuschen JN, Schuman SG, Winter KP, McCall MN, Wong WT, Chew EY et al. Spectral-domain optical coherence tomography characteristics of intermediate age-related macular degeneration. Ophthalmology 2013;120:140-50.
7. Christenbury JG, Folgar FA, O'Connell RV, Chiu SJ, Farsiu S, Toth CA. Progression of intermediate age-related macular degeneration with proliferation and inner retinal migration of hyperreflective foci. Ophthalmology 2013;120:1038-45.
8. Yehoshua Z, Rosenfeld PJ, Gregori G, Feuer WJ, Falcão M, Lujan BJ et al. Progression of geographic atrophy in age-related macular degeneration imaged with spectral domain optical coherence tomography. Ophthalmology 2011;118:679-86.
9. Shuman JS, Puliafito CA, Fujimoto JG. Optical Coherence Tomography of Ocular Diseases. 2nd Edition. New Jersey: Slack Incorporated, 2004;235-67.
10. Bearely S, Chau FY, Koreishi A, Stinnett SS, Izatt JA, Toth CA. Spectral domain optical coherence tomography imaging of geographic atrophy margins. Ophthalmology 2009;116:1762-9.
11. Clemons TE, Milton RC, Klein R, Seddon JM, Ferris FL III; Age-Related Eye Disease Study Research Group. Risk factors for the incidence of Advanced Age-Related Macular Degeneration in the Age-Related Eye Disease Study (AREDS) AREDS report no. 19. Ophthalmology 2005;112:533-9.
12. Age-Related Eye Disease Study 2 Research Group. Lutein + zeaxanthin and omega-3 fatty acids for age-related macular degeneration: the Age-Related Eye Disease Study 2 (AREDS2) randomized clinical trial. JAMA 2013;309:2005-15.
13. Ho E, Beaver LM, Williams DE, Dashwood RH. Dietary factors and epigenetic regulation for prostate cancer prevention. Adv Nutr 2011;2:497-510.
14. Querques G, Cicinelli MV, Rabiolo A, de Vitis L, Sacconi R, Querques L et al. Laser photocoagulation as treatment of non-exudative age-related macular degeneration: state-of-the-art and future perspectives. Graefes Arch Clin Exp Ophthalmol 2018;256:1-9.
15. Cho MS, Kim SJ, Ku SY, Park JH, Lee H, Yoo DH et al. Generation of retinal pigment epithelial cells from human embryonic stem cell-derived spherical neural masses. Stem Cell Res 2012;9:101-9.
16. Buchholz DE, Hikita ST, Rowland TJ, Friedrich AM, Hinman CR, Johnson LV. Derivation of functional retinal pigmented epithelium from induced pluripotent stem cells. Stem Cells 2009;27:2427-34.
17. Buschini E, Fea AM, Lavia CA, Nassisi M, Pignata G, Zola M et al. Recent developments in the management of dry age-related macular degeneration. Clin Ophthalmol 2015;9:563-74.