

Transplantacija podijeljenoga potkovičastog bubrega - prikaz bolesnika

Markić, Dean; Oguić, Romano; Krpina, Kristian; Gršković, Antun;
Rahelić, Dražen; Rubinić, Nino; Materljan, Mauro; Vukelić, Ivan; Rački,
Sanjin; Španjol, Josip

Source / Izvornik: **Liječnički vjesnik, 2019, 141, 24 - 28**

Journal article, Published version

Rad u časopisu, Objavljena verzija rada (izdavačev PDF)

<https://doi.org/10.26800/LV-141-1-2-4>

Permanent link / Trajna poveznica: <https://urn.nsk.hr/urn:nbn:hr:184:947362>

Rights / Prava: [Attribution-NonCommercial-NoDerivatives 4.0 International/Imenovanje-Nekomercijalno-Bez prerada 4.0 međunarodna](#)

Download date / Datum preuzimanja: **2024-12-22**



Repository / Repozitorij:

[Repository of the University of Rijeka, Faculty of
Medicine - FMRI Repository](#)





Kliničko zapažanje | Clinical observation

Transplantacija podijeljenoga potkovičastog bubrega – prikaz bolesnika

Kidney transplantation using split horseshoe kidney – a case report

Dean Markić¹✉, Romano Oguić¹, Kristijan Krpina¹, Antun Gršković¹, Dražen Rahelić¹, Nino Rubinić¹, Mauro Materljan¹, Ivan Vukelić¹, Sanjin Rački², Josip Španjol¹

¹Klinika za urologiju Medicinskog fakulteta Sveučilišta u Rijeci, KBC Rijeka

²Zavod za nefrologiju, dijalizu i transplantaciju, Klinika za internu medicinu Medicinskog fakulteta Sveučilišta u Rijeci, KBC Rijeka

Deskriptori

BUBREG – anomalije, kirurgija;
TRANSPLANTACIJA BUBREGA – metode;
ZAVRŠNI STADIJ KRONIČNE BUBREŽNE BOLESTI
– kirurgija; DARIVATELJI ORGANA; MRTVO TIJELO;
PREŽIVLJENJE PRESATKA

Descriptors

KIDNEY – abnormalities, surgery;
KIDNEY TRANSPLANTATION – methods;
KIDNEY FAILURE, CHRONIC – surgery; TISSUE DONORS;
CADAVER; GRAFT SURVIVAL

SAŽETAK. Potkovičasti bubreg najčešća je fuzijska anomalija bubrega. Darivatelji koji imaju potkovičasti bubreg smatraju se suboptimalnima zbog čestih vaskularnih i uroloških anomalija. Prikazat ćemo transplantaciju potkovičastog bubrega mladoga kadaveričnog darivatelja. Nakon učinjene eksplantacije *en bloc* bubreg je uz adekvatno prepariranje krvnih žila i uretera razdvojen na dva dijela. Oba dijela potkovičastog bubrega uspješno su transplantirana u dva različita bolesnika u terminalnom stadiju kronične bubrežne insuficijencije. Poslijeoperacijski tijek bio je uredan i oba bolesnika 18 mjeseci nakon transplantacije imaju normalnu bubrežnu funkciju. Transplantacija potkovičastog bubrega zbog anatomskih je razloga zahtjevnija, ali s obzirom na to da su njezini rezultati podjednaki onima u standardnoj transplantacijskoj populaciji, trebalo bi potaknuti transplantacijske kirurge da iskoriste bubrege s ovom anomalijom.

SUMMARY. Horseshoe kidney is the most common fusion anomaly of the kidney. Donors with horseshoe kidneys are considered suboptimal because of concomitant vascular and urologic abnormalities. We present a young cadaveric donor with a horseshoe kidney. After *en-bloc* explantation of the kidney, its vasculature and ureter were properly prepared and kidney was transected into two parts. Both moieties were successfully transplanted in two patients with endstage renal disease. Postoperative course was uneventful and both patients have normal kidney function 18 months after transplantation. Transplantation of horseshoe kidney is demanding due to complex anatomy but its results are equal when compared to standard transplant population. The transplant surgeon must be aware that horseshoe kidneys can safely be utilised.

Transplantacija bubrega najbolja je metoda nadomjesnog liječenja bubrežne funkcije. Od samih početaka transplantacije bubrega pa do današnjeg dana broj potencijalnih primatelja premašuje broj darivatelja.¹ Brojne su mogućnosti povećanja broja darivatelja: veća uporaba živih donora, prihvaćanje darivatelja prema proširenim kriterijima („marginalni darivatelji“), onih s nekucajućim srcem (engl. *Non-heart-beating donors* – NHBD), kao i darivatelja s promijenjenom anatomijom bubrega, a u budućnosti možda i ksenotransplantacija.^{2–4}

U ovom članku prikazat ćemo transplantaciju potkovičastog bubrega koja je prvi put u Republici Hrvatskoj učinjena u našem transplantacijskom centru.

Prikaz bolesnika

Naš je transplantacijski centar putem Eurotransplanta dobio ponudu za kadaveričnu transplantaciju bubrega. Darivatelj bubrega bio je 17-godišnji muškarac kod kojega je došlo do intrakranijalnog krvarenja iz arteriovenske malformacije mozga s posljedičnom smrtnom mozga. Darivatelj dotad nije imao zdravstvenih

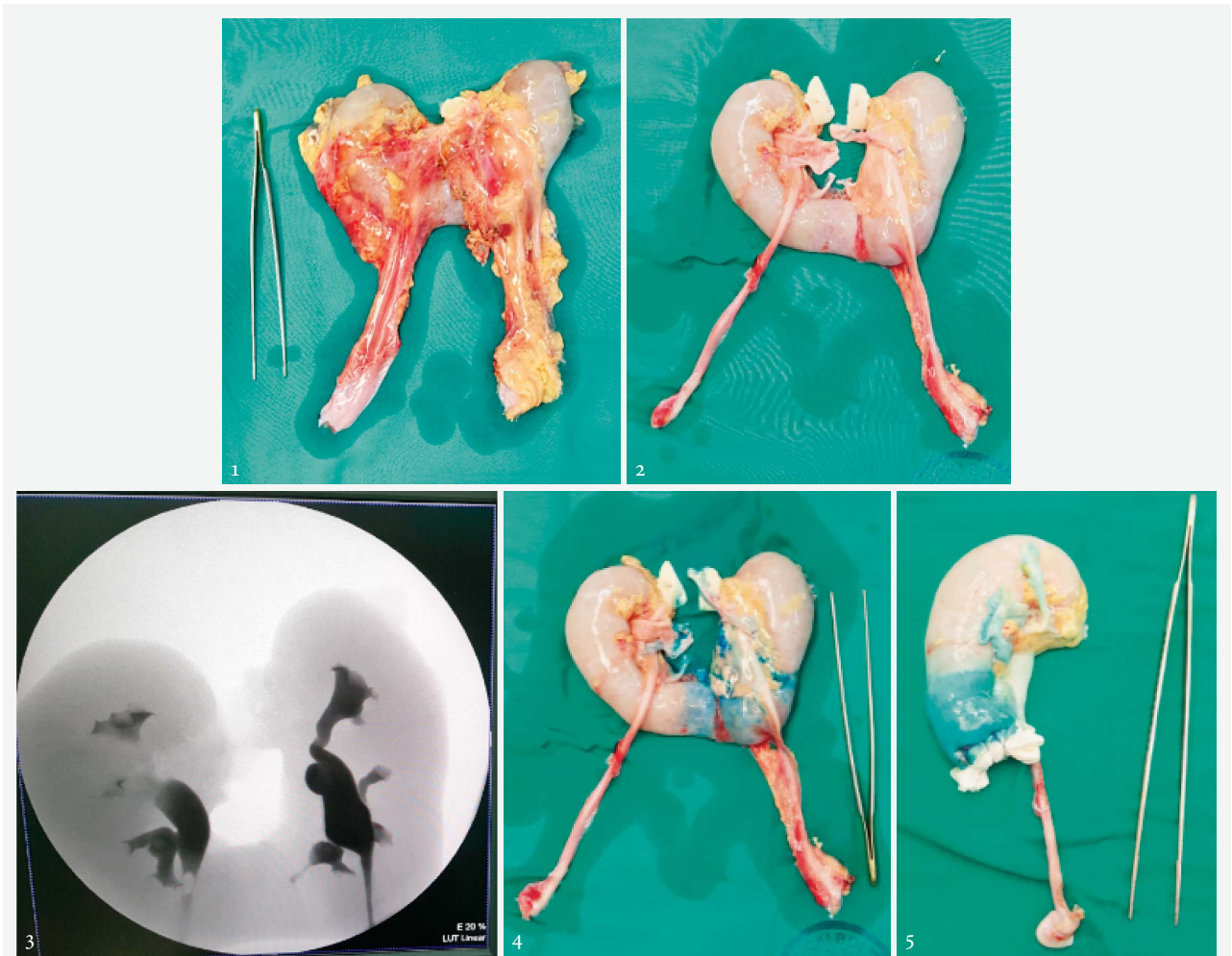
smetnja, a laboratorijski nalazi bili su mu u granicama normale (ureja 5,3 mmol/l, kreatinin 86 μmol/l). Prije eksplantacije obavljen je ultrazvuk abdomena koji nije pokazivao nikakve anomalije parenhimatoznih organa. Pri samoj eksplantaciji utvrđeno je da darivatelj ima potkovičasti bubreg koji je eksplantiran *en bloc*, u cjelini s pripadajućim dijelom aorte i donje šuplje vene (slika 1.).

Potkovičasti bubreg pažljivo je isprepariran na pomoćnom stoliću (engl. *back table surgery*). Najprije je odvojeno priležeće masno tkivo. Postupno je ispreparirana njegova vaskularna opskrba. Oba dijela bubrega imala su po jednu glavnu renalnu arteriju i jednu manju koja je opskrbljivala donji pol bubrega i istmus. Obje renalne arterije ostavljene su na *patchu* aorte radi kasnijega lakšeg anastomoziranja. S lijeve strane bila je

✉ Adresa za dopisivanje:

Doc. dr. sc. D. Markić, <https://orcid.org/0000-0001-5696-0850>
Klinika za urologiju Medicinskog fakulteta Sveučilišta u Rijeci, KBC Rijeka,
Tome Stričića 3, 51000 Rijeka; e-mail: dean.markic@ri.htnet.hr

Primljeno 29. srpnja 2018., prihvaćeno 3. prosinca 2018.



SLIKA 1. POTKOVIČASTI BUBREG EKSPANTIRAN EN BLOC

FIGURE 1. EN-BLOC EXPLANTED HORSESHOE KIDNEY

SLIKA 2. PRIKAZ POTKOVIČASTOG BUBREGA S OSNOVNIM HILARNIM VASKULARNIM STRUKTURAMA I URETEROM, A NAKON ŠTO JE OSLOBOĐEN OD PRILEŽEĆEGA MASNOG TKIVA. DESNA POLOVICA BUBREGA IMA JEDNU GLAVNU I JEDNU DONJU POLARNU ARTERIJU, DVIJE VENE NA VENSOM *PATCHU* (DONJA ŠUPLJA VENA) I JEDAN URETER. LIJEVA POLOVICA IMA JEDNU GLAVNU I DONJU POLARNU ARTERIJU, JEDNU VENU I URETER

FIGURE 2. HORSESHOE KIDNEY WITH BASIC VASCULAR HILAR STRUCTURES AND URETER AFTER DETACHMENT FROM SURROUNDING ADIPOSE TISSUE. RIGHT MOIETY HAS ONE MAIN RENAL ARTERY, ONE LOWER POLAR ARTERY, TWO RENAL VEINS ON VENOUS PATCH (INFERIOR VENA CAVA) AND ONE URETER. THE LEFT MOIETY HAS ONE MAIN RENAL ARTERY, ONE LOWER POLAR ARTERY, ONE RENAL VEIN AND ONE URETER

SLIKA 3. PRIKAZ *EX-VIVO* URETERA I KANALNOG SUSTAVA POTKOVIČASTOG BUBREGA (RETROGRADNA URETEROPIJELOGRAFIJA)

FIGURE 3. *EX-VIVO* DELINEATION OF URETER AND PYELOCALICEAL SYSTEM OF HORSESHOE KIDNEY (RETROGRADE URETEROPYELOGRAPHY)

SLIKA 4. ODREĐIVANJE MJESTA PRESIJECANJA ISTMUSA INJICIRANJEM METILENSKOG PAVILA U DONJU LIJEVU POLARNU RENALNU ARTERIJU

FIGURE 4. DETERMINATION OF ISTHMUS TRANSECTION POINT USING INJECTED METHYLENE BLUE IN THE LOWER LEFT POLAR RENAL ARTERY

SLIKA 5. POLOVICA POTKOVIČASTOG BUBREGA POTPUNO PRIPREMLJENA ZA TRANSPLANTACIJU. DONJI DIO PARENHIMA OBOJEN JE METILENSKIM PAVILOM, A ISTMUS JE PREŠIVEN UZ POSTAVLJENU HEMOSTATSKU SPUŽVICU

FIGURE 5. COMPLETELY PREPARED ONE MOIETY OF HORSESHOE KIDNEY FOR TRANSPLANTATION. LOWER PART OF RENAL PARENCHYMA IS STAINED WITH METHYLENE BLUE AND ISTHMUS WAS OVERSEWN WITH ADDITION OF THE HAEMOSTATIC SPONGE

jedna renalna vena, a s desne su bile dvije, jedna do druge, tako da su ostavljene na zajedničkom *patchu* donje šuplje vene (slika 2.). U hilusu potkovičastog bu-

brega pažljivo su podvezane limfne žile kako bi se snizio rizik od nastanka limfocele. Nakon toga su prikazana i oba uretera. Preko uretera retrogradnim je

putem apliciran kontrast te smo tako radiografski prikazali kanalni sustav obaju dijelova bubrega i isključili njihovu međusobnu komunikaciju u području istmusa (slika 3.).

Mjesto incizije istmusa i odvajanja bubrega odredili smo aplikacijom metilenskog plavila u donje polarne arterije. Tako smo odredili polje irigacije pojedine donje renalne arterije (slika 4.). Na osnovi prikaza arterijske irigacije i radiografskog prikaza kanalnog sustava odredili smo mjesto incizije. Istmus, koji je bio parenhimski, prerezali smo oštro skalpelom. Nakon toga su intraparenhimske žile prešivene polipropilenskim pojedinačnim šavovima. Na reznu plohu stavili smo zatim hemostatik (oksidirana regenerirana celuloza – Surgicel) i prešli mjesto incizije resorptivnim parenhimskim šavovima (slika 5.). Kada smo bubreg razdvojili, ponovo smo pogledali njegovu anatomiju. Hilarne strukture desnog bubrega bile su pozicionirane kao i kod standardnog bubrega tako da smo ga predvidjeli za transplantaciju u lijevu ilijakalnu jamu. Na lijevom bubregu pijelon je bio antepioniran u odnosu prema vaskularnim strukturama tako da je i on bio pogodniji za ljevostranu implantaciju.

Alokacija prvog primatelja obavljena je putem Eurotransplanta koji se suglasio da, bude li podjela potkovičastog bubrega uspješna, i drugi primatelj može biti iz našega transplantacijskog centra. Transplantacije u primatelje izvodili smo paralelno. Uzrok bubrežnom zatajenju prvog primatelja, u dobi od 36 godina, bila je Fabryjeva bolest. Desni dio potkovičastog bubrega transplantiran je u lijevu ilijakalnu jamu. Napravljene su dvije arterijske anastomoze i jedna venska. Ureter je implantiran u mokraćni mjehur prema modificiranoj Lich-Grégoirovoj metodi uz zaštitnu endoprotezu. Hladna ishemija trajala je 14 sati i 15 minuta, a operacija 155 minuta. Bolesnik je bio hospitaliziran 13 dana. Poslijeoperacijskih komplikacija nije bilo. S obzirom na osnovnu bolest, bolesnik dobiva svaka 2 tjedna nadomjesnu enzimsku terapiju (agalzidaza beta). Imunosupresija se sastoji od mikofenolat mofetila, kortikosteroida i takrolimusa. Osamnaest mjeseci nakon transplantacije funkcija bubrežnog presatka stabilna je (ureja 5,4 mmol/l, kreatinin 89 μmol/l).

Uzrok bubrežnog zatajenja drugog primatelja, u dobi od 39 godina, bio je difuzni mezangioproliferativni glomerulonefritis. Lijevi dio potkovičastog bubrega transplantiran je u lijevu ilijakalnu jamu. Napravljene su dvije arterijske anastomoze i jedna venska. Ureter je implantiran istovjetno kao kod prvog primatelja. Hladna ishemija trajala je 14 sati i 50 minuta, a operacija 160 minuta. Duljina hospitalizacije iznosila je 13 dana. Poslijeoperacijskih komplikacija nije bilo. Imunosupresivna terapija sastoji se od mikofenolat mofetila, kortikosteroida i takrolimusa. Osam-

naest mjeseci nakon transplantacije funkcija bubrežnog presatka također je stabilna (ureja 5,4 mmol/l, kreatinin 134 μmol/l).

Rasprava

Potkovičasti bubreg najčešća je fuzijska anomalija bubrega. Prvi je put opisana 1522. godine.⁵ Njezina učestalost iznosi 0,25% u cijeloj populaciji, odnosno 1 : 400 djece.⁶ Javlja se dvostruko češće u muškaraca.⁷ Karakterizirana je spajanjem donjih dijelova bubrega tijekom njihova uspinjanja u embrionalnom razdoblju (obično između 4. i 6. tjedna) iz zdjelice u normalni definitivni položaj u lumbalnoj regiji. Njihov spoj (istmus) može biti parenhimski ili fibrozni most.⁸ Potkovičasti bubreg karakteriziran je vaskularnim anomalijama te anomalijama uretera i kanalnog sustava bubrega. Vaskularna anatomija potkovičastog bubrega najčešće je složena i obično uključuje multiple renalne vene i arterije. Samo otprilike trećina potkovičastih bubrega ima jednu renalnu arteriju obostrano.⁶ Oko 30% bolesnika s potkovičastim bubregom ima pridružene i druge kongenitalne anomalije, a najčešće one pripadaju koštanom, središnjemu živčanom i kardiovaskularnomu sustavu (naš darivatelj imao je AV malformaciju mozga).⁶

Prvu transplantaciju potkovičastog bubrega izveo je Politano 1963. godine. Bubreg je funkcionirao 8 mjeseci, a primatelj je umro zbog hepatitisa, ali s djelujućim presatkom.⁹ Dosad je opisano manje od stotinu transplantacija potkovičastog bubrega. Potkovičasti bubreg može biti transplantiran kao cjelina (*en bloc*) u jednog primatelja ili se može, kao u našem slučaju, razdijeliti i transplantirati u dva primatelja. Znatno je veći broj transplantacija gdje je bubreg podijeljen od onih gdje je transplantiran *en bloc*. U oko 10% bolesnika nakon što je bubreg podijeljen, transplantirana je samo jedna njegova polovica jer je preostali dio imao iznimno složenu anatomiju krvnih žila.¹⁰

U većine bolesnika potkovičasti se bubreg ne otkrije prije eksplantacije, pogotovo ako se radi ocjene parenhimatoznih organa abdomena radi samo ultrazvuk. Analiza 34-ju bolesnika s potkovičastim bubregom pokazala je da je ultrazvukom u samo njih 10 (29%) postavljena dijagnoza ove fuzijske anomalije. U ostalih je dijagnoza postavljena na osnovi kompjutorizirane tomografije i/ili intravenske urografije.¹¹ Pri eksplantaciji potkovičasti se bubreg uvijek mora izvaditi *en bloc* s pripadajućim dijelom aorte i donje šuplje vene, i to radi očuvanja multiplih i/ili anomalnih renalnih krvnih žila.¹² No, u određenog se broja bolesnika unatoč očuvanju aorte i vene kave nađu krvne žile koje su višestruke i polaze iz ostalih izvora (ilijakalne krvne žile, epigastrične žile). Kod takvih anomalija redovito se ne uspijeva izvesti transplantacija *en bloc*, nego se pokušava pripremiti barem jedna polovica bubrega za tran-

splanciju.¹³ U krajnjim slučajevima cijeli bubreg može biti nepogodan za transplantaciju pa se mora odbaciti.

Pri transplantaciji potkovičastog bubrega u obzir treba uzeti nekoliko čimbenika. To su ukupna nefronska masa, postojanje vaskularnih i uroloških anomalija te procjena istmusa. Na osnovi tih informacija odlučujemo hoćemo li pristupiti transplantaciji *en bloc* ili ćemo bubreg razdvojiti na dvije jedinice koje se zasebno transplantiraju. Samo trećina bolesnika s potkovičastim bubregom ima jednu renalnu arteriju.¹⁰ S obzirom na to da su bubrežne arterije terminalne, jasno je da pri multiplim arterijama lezija ili ligiranje jedne može dovesti do ishemije i gubitka bubrežnog parenhima pripadajućega za tu arteriju. Također, kod multiplih arterija i vena nužno je prije same transplantacije pripremiti krvne žile za transplantaciju, što najčešće znači njihovo remodeliranje da bi se smanjio broj anastomoza, a time i mogućnost vaskularnih komplikacija. S obzirom na to da to iziskuje određeno vrijeme i produžuje hladnu ishemiju, neki autori preporučuju lokalnu alokaciju potkovičastog bubrega.¹⁴ U drugim slučajevima uspješno je upotrijebljen aparat za perfuziju organa te je tako transplantacija potkovičastog bubrega uspješno izvedena nakon 59 odnosno 61 sata hladne ishemije.¹⁵ Rudimentarne vene i manje renalne vene mogu se podvezati bez ikakvih posljedica.

Posebnu pozornost treba posvetiti i istmusu. On može biti deblji (tada je najčešće parenhimski) ili tanji (najčešće fibrozni). Uzzo i sur. predlažu da se pri debljem istmusu potkovičasti bubreg transplantira *en bloc*, a ako je tanji, razdjeli se na dva dijela.¹⁶ No, određivanje debljine istmusa ostavljeno je prosudbi kirurga. U bolesnika kod kojih se odlučimo na razdvajanje potkovičastog bubrega nakon presijecanja istmusa potrebno je opskrbiti presječene dijelove. To možemo učiniti prešivanjem apsorbirajućim šavovima (primijenjeno kod našeg darivatelja) ili presijecanje i prešivanje izvedemo s pomoću vaskularnog staplera (vaskularni stapler GIA).^{17,18} Za vrijeme odjeljivanja bubrega, kako bi se spriječilo oštećenje parenhima, preporučuje se istmus presjeći, ali i konusno modelirati. Time se olakšava spajanje rubova presječenih dijelova, što smanjuje mogućnost krvarenja i/ili nastajanja urinarnе fistule.¹³ Naime, opisan je bolesnik kod kojega je nakon podvezivanja manje arterije koja je opskrbljivala istmus došlo do poslijeoperacijske ishemije istmičnog područja i razvoja urinarnе fistule što je nalogala operacijsko liječenje.¹⁹ Također se, kao što je učinjeno u našem darivatelja, preporučuje injicirati metilensko plavilo u renalnu arteriju radi određivanja granice između dvaju dijelova bubrega.^{13,20}

U većini transplantacijskih centara, pa tako i u našem, nastoji se da pijelon bude najpovršnija struktura hilusa radi lakšeg pristupa ureteru ili pijelону pri raz-

voju ureteralnih komplikacija i/ili komplikacija kanalnog sustava bubrega. Zbog toga je nužno bubreg okrenuti te se redovito desni bubreg transplantira u lijevu ilijakalnu jamu i obrnuto. No, kod potkovičastog je bubrega kanalni sustav bio malrotiran te smo oba bubrega implantirali na istu stranu. Razlog tomu jest što se u 95% bolesnika spajanje donjih dijelova bubrega dogodi prije rotacije bubrega oko njegove duže osi.¹⁰ Zato su u većine bolesnika s potkovičastim bubregom pijelon i ureteri smješteni anteriorno i prelaze s ventralne strane preko istmusa. Zbog svega prije spomenutoga mislimo da je stranu transplantacije kod potkovičastog bubrega najbolje odrediti kada se bubrezi odijele.

U našeg darivatelja kanalni sustav svake bubrežne podjedinice nije prelazio na drugu stranu niti je međusobno komunicirao, što nam je i olakšalo odluku o tipu transplantacije. Kanalni sustav potkovičastog bubrega iznimno rijetko prelazi istmus. No, da bismo bili potpuno sigurni, pogotovo ako se radi o debljem istmusu, preporučuje se prijeoperacijski obaviti kontrastno radiografsko snimanje kako bi se dobio točan uvid u anatomiju kanalnog sustava. Prelazi li kanalni sustav preko istmusa, preporučuje se izvesti transplantacija *en bloc*.²¹ Ako se kirurg ipak odluči za razdjeljivanje bubrega, nužno je prešiti kanalni sustav bubrega.

Stroosma i suradnici analizirali su 2001. godine transplantacije potkovičastih bubrega u okviru Eurotransplanta.²² Od 1983. do 2000. godine transplantirana su ukupno 34 takva bubrega. Od toga je njih 8 transplantirano *en bloc*, a ostalih 26 podijeljeno je i transplantirano u 47 primatelja. Dobiveni rezultati u obje grupe uspoređivani su sa standardnom populacijom (110 bolesnika) te nije nađena nikakva razlika u kratkoročnim ili dugoročnim rezultatima transplantacije uključujući preživljenje i komplikacije.²²

Dosad je u nekoliko bolesnika za transplantaciju iskorišten dio potkovičastog bubrega živog darivatelja.^{20,23,24} Eksplantacijski pristup bio je medijana laparotomija, odnosno standardni lumbotomijski pristup. Dinckan i suradnici prikazali su da tijekom evaluacije živog darivatelja donorski bubreg nije identificiran kao potkovičasti, već su smatrali da se radi o nešto niže položenom bubregu s anomalijom rotacije.²⁴ Dokumentirana je i urinarna fistula nastala u području istmusa koja je bila zbrinuta dugotrajnom derivacijom s pomoću nefrostomije.²³

Broj bolesnika koji čeka transplantaciju bubrega relativno je velik. U srpnju 2018. godine na Eurotransplantovoj listi čekanja za transplantaciju bubrega, čiji je Hrvatska punopravni član od 2007. godine, bilo je 10.425 bolesnika.²⁵ Organi koji su se u počecima transplantacije smatrali nepogodnima danas se pokušava-

vaju iskoristiti kako bi se ljudima u terminalnom stadiju bubrežnog zatajenja pružio dulji i kvalitetniji život. Takvi su organi izazov za kirurga, ali i ostale zdravstvene djelatnike uključene u transplantaciju bubrega. Još postoji određena rezerva u prihvaćanju ovih organa. Analiza prihvaćanja i transplantacije potkovičastih bubrega u okviru Eurotransplanta pokazala je da je odbijeno 27% bubrega, a njih 9,6% odbačeno je nakon prepariranja. Većina odbijenih ili odbačenih bubrega imala je složenu vaskularnu anatomiju ili oštećenje urinarnog sustava.²² No, ponovo moramo naglasiti da su broj komplikacija te preživljenje i bolesnika i presatka istovjetni onima u standardnoj populaciji.^{10,15,18,22,24,26,27}

Zaključno, transplantacija potkovičastog bubrega, osobito s kirurške strane, zahtjevna je procedura, ali njezini dobri rezultati trebali bi ohrabriti transplantacijske kirurge da češće prihvaćaju i transplantiraju bubreg s ovom fuzijskom anomalijom.

LITERATURA

1. Markić D, Valenčić M, Maričić A, Španjol J, Rački S, Fučkar Ž. Transplantacija bubrega – 110-godišnja uspješna priča. *Acta Med Croat* 2012;66:59–63.
2. Kaštelan Ž, Hudolin T. Kirurški principi nefrektomije kod umrlog darovatelja bubrega. U: Bašić-Jukić N, Kaštelan Ž (ur.). *Transplantacija bubrega*. Zagreb: Medicinska naklada; 2016, str. 92–102.
3. Orlić P, Maričić A, Velčić G i sur. Kidney transplantation from non-heart-beating donor using perfusion in situ. *Med Vjesn* 2005;37:43–6.
4. Markić D, Valenčić M, Maričić A i sur. Dual kidney transplantation. *Medicina Fluminensis* 2011;47:316–20.
5. Berengario Da Carpi J. *Isagogae breves per lucide ac uberrime in anatomiam humani corporis*. Bologna, Woodcut. National Library of Medicine, 1535.
6. Shapiro E, Telegrafi S. Anomalies of the upper urinary tract. U: Wein AJ, Kavoussi LR (ur.). *Campbell-Walsh Urology*. 11. izd. Philadelphia: Elsevier; 2016, str. 2975–3005.
7. Weizer AZ, Silverstein AD, Auge BK i sur. Determining the incidence of horseshoe kidney from radiographic data at a single institution. *J Urol* 2003;170:1722–6.
8. Natsis K, Piagkou M, Skotsimara A, Protogerou V, Tsitouridis I, Skandalakis P. Horseshoe kidney: a review of anatomy and pathology. *Surg Radiol Anat* 2014;36:517–26.
9. Nelson RP, Palmer JM. Use of horseshoe kidney in renal transplantation: technical aspects. *Urology* 1975;6:357–9.
10. Pontinen T, Khanmoradi K, Kumar A i sur. Horseshoe kidneys: an underutilized resource in kidney transplant. *Exp Clin Transplant* 2010;8:74–8.
11. Strauss S, Dushnitsky T, Peer A, Manor H, Libson E, Lebensart PD. Sonographic features of horseshoe kidney: review of 34 patients. *J Ultrasound Med* 2000;19:27–31.
12. Ratner LE, Zibari G. Strategies for the successful transplantation of the horseshoe kidney. *J Urol* 1993;150:958–60.
13. Yun S, Woo HD, Doo SW, Kwon SH, Noh H, Song D. Transplantation of a horseshoe kidney found during harvest operation of a cadaveric donor: a case report. *J Korean Med Sci* 2014;29:1166–9.
14. Königsrainer I, Knubben K, Thiel C, Steurer W, Königsrainer A. Successful transplantation to two recipients after splitting a large horseshoe kidney with complicated anatomy. *Transpl Int* 2006;19:521–2.
15. Stroosma OB, Scheltinga MR, van der Akker LH, Rizvi SA, Naqvi SA, Kootstra G. Successful transplantation of a divided horse-shoe kidney following prolonged donor hypotension and long-distance transportation. *Transpl Int* 2001;14:56–7.
16. Uzzo RG, Hsu TH, Goldfarb DA, Taylor RJ, Novick AC, Gill IS. Strategies for transplantation of cadaveric kidneys with congenital fusion anomalies. *J Urol* 2001;165:761–5.
17. Tan HP, Samaniego MD, Montgomery RA i sur. Donor horseshoe kidneys for transplantation. *Transplantation* 2001;72:869–73.
18. Butler-Peres K, Scalea JR. Horseshoe kidney in a deceased organ donor: a rare glimpse at an uncommon finding. *Lancet* 2018;391:2028.
19. Foster JT, Morrissey PE. Segmental renal ischemia following transplantation of horseshoe kidney as separate allografts. *Case Rep Transplant* 2013;2013:852127.
20. Goyal A, Gaitonde K, Sagade SN, Shah BV, Kamat MH. Transplantation of horseshoe kidney from living-related donors: report of two cases. *Transplant Proc* 2003;35:32–4.
21. Stroosma OB, Schurink GW, Smits JM, Kootstra G. Transplanting horseshoe kidneys: a worldwide survey. *J Urol* 2001;166:2039–42.
22. Stroosma OB, Smits JM, Schurink GW, de Boer J, Persijn GG, Kootstra G. Horseshoe kidney transplantation within the eurotransplant region: a case control study. *Transplantation* 2001;72:1930–3.
23. Inoue S, Imai K, Kuzuhara K, Ootubo O, Yamada A. Use of horseshoe kidney as renal transplant from living donor: its surgical feasibility and pitfalls. *Transplant Proc* 2000;32:1586–8.
24. Dinckan A, Tekin A, Turkyilmaz S i sur. Horseshoe kidney for transplant: report of 3 cases. *Exp Clin Transplant* 2007;5:716–9.
25. Eurotransplant. Statistics Report Library. Dostupno na: https://members.eurotransplant.org/cms/index.php?page=statistics_members. Pristupljeno: 8. 7. 2018.
26. Salehipour M, Bahador A, Salahi H i sur. Transplantation of horseshoe kidney. *Arch Iran Med* 2007;10:239–41.
27. Guarrera JV, Arrington B, Birkhoff JD i sur. Back-bench split of a deceased-donor horseshoe kidney for two transplant recipients. *Kidney Int* 2009;76:1012.