

# KONTROLA KVALITETE U KOLPOSKOPIJI

---

Grljušić, Filipa

Master's thesis / Diplomski rad

2018

Degree Grantor / Ustanova koja je dodijelila akademski / stručni stupanj: **University of Rijeka, Faculty of Medicine / Sveučilište u Rijeci, Medicinski fakultet**

Permanent link / Trajna poveznica: <https://um.nsk.hr/um:nbn:hr:184:165242>

Rights / Prava: [In copyright](#)

Download date / Datum preuzimanja: **2021-09-21**



Repository / Repozitorij:

[Repository of the University of Rijeka, Faculty of Medicine - FMRI Repository](#)



SVEUČILIŠTE U RIJECI

MEDICINSKI FAKULTET

INTEGRIRANI PREDDIPLOMSKI I DIPLOMSKI

SVEUČILIŠNI STUDIJ MEDICINE

Filipa Grljušić

KONTROLA KVALITETE U KOLPOSKOPIJI

Diplomski rad

Rijeka, 2018.

SVEUČILIŠTE U RIJECI

MEDICINSKI FAKULTET

INTEGRIRANI PREDDIPLOMSKI I DIPLOMSKI

SVEUČILIŠNI STUDIJ MEDICINE

Filipa Grljušić

KONTROLA KVALITETE U KOLPOSKOPIJI

Diplomski rad

Rijeka, 2018.

Mentor rada: Prof. dr. sc., Herman Haller, dr. med.

Diplomski rad ocjenjen je dana \_\_\_\_\_ u/na \_\_\_\_\_

\_\_\_\_\_, pred povjerenstvom u sastavu:

1. \_\_\_\_\_

2. \_\_\_\_\_

3. \_\_\_\_\_

Rad sadrži 35 stranica, 11 slika, 6 tablica, 22 literaturna navoda.

**Zahvaljujem,**

**Svima.**

## POPIS SKRAĆENICA

AIS – adenokarcinom in situ (engl. *Adenocarcinoma in situ*)

ASC – atipične skvamozne stanice

ASC-H – atipične skvamozne stanice - ne može se isključiti HSIL (engl. *Atypical squamous cell – cannot exclude HSIL*)

ASC-US – atipične skvamozne stanice neodređenog značenja (engl. *Atypical squamous cells of undetermined significance* )

CIN – cervikalna intraepitelna neoplazija (engl. *Cervical intraepithelial neoplasia*)

CIS – karcinom in situ (engl. *Carcinoma in situ*)

G – gradus

G1 – kolposkopski gradus 1 (engl. *Minor changes, Low grade colposcopy*)

G2 – kolposkopski gradus 2 (engl. *Maior changes, High grade colposcopy*)

HSIL – skvamozna intraepitelna lezija visokog stupnja (engl. *Squamous intraepithelial lesion – High grade*)

KBC Rijeka – Klinički bolnički centar Rijeka

LSIL – skvamozna intraepitelna lezija niskog stupnja (engl. *Squamous intraepithelial lesion – Low grade*)

PAPA test – Papanicolaou test

PH – patohistološki

PHD – patohistološka dijagnoza (engl. *Pathohistologic diagnosis*)

SIL – skvamozna intraepitelna lezija (engl. *Squamous intraepithelial lesion*)

SKG – skvamokolumnarna granica

TZ – transformacijska zona





# Sadržaj

<b>UVOD</b> .....	1
<b>SVRHA RADA</b> .....	5
<b>ISPITANICI I POSTUPCI</b> .....	6
<b>REZULTATI</b> .....	8
<b>RAZDIOBA PACIJENTICA OBZIROM NA ŽIVOTNU DOB</b> .....	8
<b>RAZDIOBA PACIJENTICA OBZIROM NA PARITET</b> .....	9
<b>RAZDIOBA PACIJENTICA OBZIROM NA CITOLOŠKI NALAZ</b> .....	10
<b>RAZDIOBA PACIJENTICA OBZIROM NA LOKALIZACIJU KOLPOSKOPSKE PROMJENE</b> .....	12
<b>RAZDIOBA PACIJENTICA OBZIROM NA VIDLJIVOST TRANSFORMACIJSKE ZONE</b> .....	13
<b>RAZDIOBA PACIJENTICA OBZIROM NA KOLPOSKOPSKI NALAZ I GRADUS KOLPOSKOPSKE LEZIJE</b>	14
<b>RAZDIOBA PACIJENTICA OBZIROM NA PATOHISTOLOŠKU DIJAGNOZU</b> .....	16
<b>USPOREDBA CITOLOŠKOG I KOLPOSKOPSKOG NALAZA</b> .....	18
<b>USPOREDBA KOLPOSKOPSKOG NALAZA I PHD-a</b> .....	19
<b>USPOREDBA CITOLOŠKOG NALAZA I PHD-a</b> .....	21
<b>RASPRAVA</b> .....	23
<b>ZAKLJUČAK</b> .....	29
<b>SAŽETAK</b> .....	30
<b>SUMMARY</b> .....	31
<b>LITERATURA</b> .....	32
<b>ŽIVOTOPIS</b> .....	35

## UVOD

Rak vrata maternice zloćudna je novotvorina ženskog reproduktivnog sustava. Zauzima treće mjesto po pojavnosti malignih oboljenja ženskoga spolnoga sustava, kako u Hrvatskoj, tako i u svijetu, netom iza karcinoma endometrija i jajnika. Razlozi se ogledaju u socioekonomskoj snazi pojedine države, kao i u spolnim navikama te utjecaju religije na društvo u cjelini [1]. Unatoč poznatim činjenicama o uspješnoj prevenciji bolesti, trend morbiditeta i mortaliteta za rak vrata maternice, još uvijek je visok [2]. U Hrvatskoj rak vrata maternice zauzima deseto mjesto na ljestvici incidencije, a deveto mjesto na ljestvici smrtnosti od malignoma u žena. Prema podacima Registra za rak Hrvatskog zavoda za javno zdravstvo, incidencija za rak vrata maternice u Hrvatskoj iznosi 13,8/100 000 žena godišnje, te je 2014. godine zabilježeno 307 novooboljelih žena, dok je 130 žena umrlo od te zloćudne bolesti [3]. Važnost ovoga problema proizlazi iz činjenice da je rak vrata maternice, spram novotvorina drugih ginekoloških sijela, bolest žena generativne dobi, koja se u potpunosti može prevenirati zdravstvenim odgojem i redovitim ginekološkim kontrolama, a u slučaju pojavnosti bolesti, pravovremeno otkriti te učinkovito liječiti [4]. Dva su osnovna načina provođenja probira, oportunistički i nacionalni. Oportunistički se probir obavlja na zahtjev pojedinca prema preporuci liječnika primarne zdravstvene zaštite [2]. U Hrvatskoj se od 50-ih godina XX. stoljeća provodi oportunistički probir za rak vrata maternice, dakle uzorak za PAPA test uzima se prilikom pacijentičinoga posjeta ginekologu. Takav se način pokazao prilično neuspješnim, jer je obuhvaćeni udio žena tek 25 – 30%. Nadalje, problem je i uzastopnog testiranja istih pacijentica, dok većina žena ne odlazi redovito na ginekološke preglede ili nikada [5]. S druge pak strane, organizirani probir na nacionalnoj razini odlikuje se unaprijed definiranim mjerama provedbe, poput edukacije, obavještanja, intervencija i

praćenja ciljne populacije u svrhu sprječavanja bolesti, smanjenja mortaliteta te poboljšanja kvalitete života obuhvaćajući pritom oko 80% ciljne populacije. Nacionalni program ranog otkrivanja raka vrata maternice u Hrvatskoj se provodi od studenoga 2012. godine s ciljem pravovremenog (ranog) otkrivanja i smanjenjem rizika za nastanak raka vrata maternice, ali i održavanje zdravlja te poboljšanje kvalitete života žena. Ciljna je skupina obuhvaćena Nacionalnim programom žene u dobi od 25 do 64 godine, kojih prema popisu stanovništva iz 2011. godine u Hrvatskoj ima oko 1 200 000. Budući da je interval probira svake tri godine, godišnji obuhvat ciljne populacije iznosi oko 400 000 [2].

Najprimjenjeniji test, koji se koristi kako u okviru oportunističkog, tako i nacionalnog probira za rak vrata maternice, je konvencionalni PAPA test. To je morfološki test probira za rak vrata maternice, koji analizom osobina stanica vrata maternice promatranih pod svjetlosnim mikroskopom u asimptomatskih žena, otkriva preinvazivne i rane invazivne stadije raka vrata maternice [5]. Utemeljitelj PAPA testa i otac cervikovaginalne citologije, grčki je liječnik George N. Papanicolaou, prema kojemu i test nosi naziv. Godine 1928. otkrio je tumorske stanice u obojenom razmazu stanica vrata maternice te objasnio njihovo značenje u nastanku raka. Na taj način utkao je put suvremenom najraširenijem pristupu u detekciji ranih oblika raka vrata maternice [6]. Ukoliko se konvencionalnom citologijom po Papanicolaou otkrije abnormalan nalaz, slijedi kolposkopija s ciljanom biopsijom te na koncu konačna potvrda patohistološkom dijagnozom [7, 8].

Kolposkopija je dijagnostička metoda, koja uz pomoć kolposkopa, binokularnog mikroskopa s različitim povećanjima od 3,5 do 50 puta i jakim izvorom svjetla,

omogućava stereoskopsku vizualizaciju vrata maternice, rodnice i stidnice. Za bolju vizualizaciju krvnih žila, koristi se zeleni filter [9]. Počeci kolposkopije sežu u 1924. godinu, kada je njemački ginekolog iz Hamburga, Hans Hinselman, tragajući za jednim malim mjestom invazivnog karcinoma, smatrajući pritom kako svaki klinički karcinom vrata maternice započinje kao mali tumor, odnosno ulkus, shvatio da je za otkrivanje najmanjeg nepalpabilnog karcinoma cervixa, nužno određeno povećanje. Primjenjujući čeonu lampu von Eickena i Leitzovo povećalo, Hinselman je 1925. godine izumio kolposkop, nedugo zatim, u suradnji s Leitzom, razvija binokularni mikroskop na pokretnom stativu s izvorom svjetla, te proučava razne promjene stidnice, rodnice i vrata maternice [10]. Od tada pa do danas, način izvođenja kolposkopije i sami kolposkopi, nisu se značajnije modificirali, osim što se moderni kolposkopi mogu sjediniti s informatičkom opremom u svrhu pohrane kolposkopskih slika i razmjene informacija [9]. Kolposkopski pregled započinje uvođenjem Cusco spekuluma u vaginu s ciljem prikazivanja vrata maternice u cijelosti, koji se potom očisti od sluzi pamučnim tupferom natopljenim fiziološkom otopinom. Vrat maternice, kao i svodovi rodnice, pregledavaju se najprije crvenim, a potom zelenim svjetlom, u svrhu bolje vizualizacije vaskularnoga crteža sluznice. Slijedi premazivanje vrata maternice pamučnim tupferima natopljenima u 3 – 5% otopinu octene kiseline u trajanju od najmanje 30 sekundi. Octena kiselina izaziva koagulaciju proteina u jezgrama i citoplazmi, stoga tkivo s većom staničnom aktivnošću, kao što je nezreli, metaplastični i displastični epitel, poprima bijelu boju već nakon 1 do 2 minute od trenutka primjene otopine octene kiseline. Intenzitet bijele boje direktno je proporcionalan uznapređovalosti promjena. Moguće je kolposkopski pregled nadopuniti premazivanjem vrata maternice otopinom lugol joda, tzv. Shillerov test. Naime, jod boji glikogen u pravilnom mnogoslojnom pločastom epitelu u tamnosmeđu

boju, dok displastične promjene ostaju nebojene, jer ne sadrže glikogen. Adekvatna se kolposkopija smatra prikazivanjem sekundarne SKG, odnosno kada je transformacijska zona u cijelosti vidljiva [11]. Za interpretaciju vidljivih promjena, koristi se pojednostavljena i standardizirana kolposkopska terminologija, „2011 International Federation for Cervical Pathology and Colposcopy Nomenclature“ revidirana 2011. godine na svjetskom kongresu u Rio de Janeirou [12], budući da je kolposkopija subjektivna metoda, koja u najvećoj mjeri ovisi o iskustvu kolposkopičara [13].

Nakon utvrđenog abnormalnog PAPA nalaza, kolposkopija ima zadaću lokalizirati izvor abnormalnih stanica, procijenti opsežnost vidljivih promjena te odrediti najrepresentativnija mjesta, kako bi histološka dijagnoza najjače promjene bila zadovoljena. Premda su citologija i vizualizacija vrata maternice kolposkopom, relativno pouzdane metode procjene premalignih i malignih lezija vrata maternice, sigurna dijagnoza postavlja se isključivo patohistološkom analizom tkiva dobivenoga biopsijom vrata maternice. Ispravno postavljena histološka dijagnoza preduvjet je uspješnog planiranja liječenja. Stoga se patohistološka dijagnoza smatra zlatnim standardom kontrole kvalitete citologije i kolposkopije [9].

## **SVRHA RADA**

Svrha rada bila je procijenti kvalitetu rezultata rada kolposkopske jedinice KBC Rijeka uspoređujući međusobno kolposkopiju s citološkim nalazom i patohistološkom dijagnozom.

## ISPITANICI I POSTUPCI

U ovom retrospektivnom istraživanju analizirani su podaci pacijentica koje su, zbog abnormalnog citološkog nalaza PAPA testom, bile podvrgnute kolposkopskom pregledu u ambulanti za kolposkopiju Klinike za ginekologiju i porodništvo KBC Rijeka u razdoblju od 1. ožujka do 1. lipnja 2018. godine. Podaci su prikupljeni korištenjem bolničkog informatičkog sustava IBIS, odnosno pretraživanjem Povijesti bolesti pacijentica.

Od 71 nasumično odabrane pacijentice, evidentirane o učinjenom kolposkopskom pregledu u ambulanti za kolposkopiju u razdoblju od 1. ožujka do 1. lipnja 2018. godine, ukupno tri su isključene iz istraživanja. Dvije pacijentice zbog neadekvatnog kolposkopskog nalaza, uzrokovanog konglutiniranim ušćem vrata maternice te jedna pacijentica zbog nedostatnog materijala za histološku analizu. Na koncu, u istraživanje je uključeno 68 pacijentica.

Prosječna životna dob ispitanica iznosila je 35,7 godina, a raspon dobi pacijentica je 21 – 72 godine.

Analiza je uključivala podatke o: životnoj dobi, paritetu, PAPA nalazu, lokalizaciji kolposkopske promjene unutar ili izvan TZ, potom vidljivost TZ, kolposkopskom nalazu u smislu urednog nalaza ili abnormalnoga nalaza s minor (G1) promjenama ili maior (G2) promjenama te u konačnici PHD na osnovi biopsije i/ili ekskohleacije.

U periodu prikupljanja podataka i izrade statistike, poštovala se anonimnost pacijentica i zaštita podataka identifikacijske naravi u skladu s principima Helsinške deklaracije te uz suglasnost mentora i odobrenje Etičkoga povjerenstva KBC Rijeka za provedbu analize podataka ispitanica u svrhu diplomskog rada.

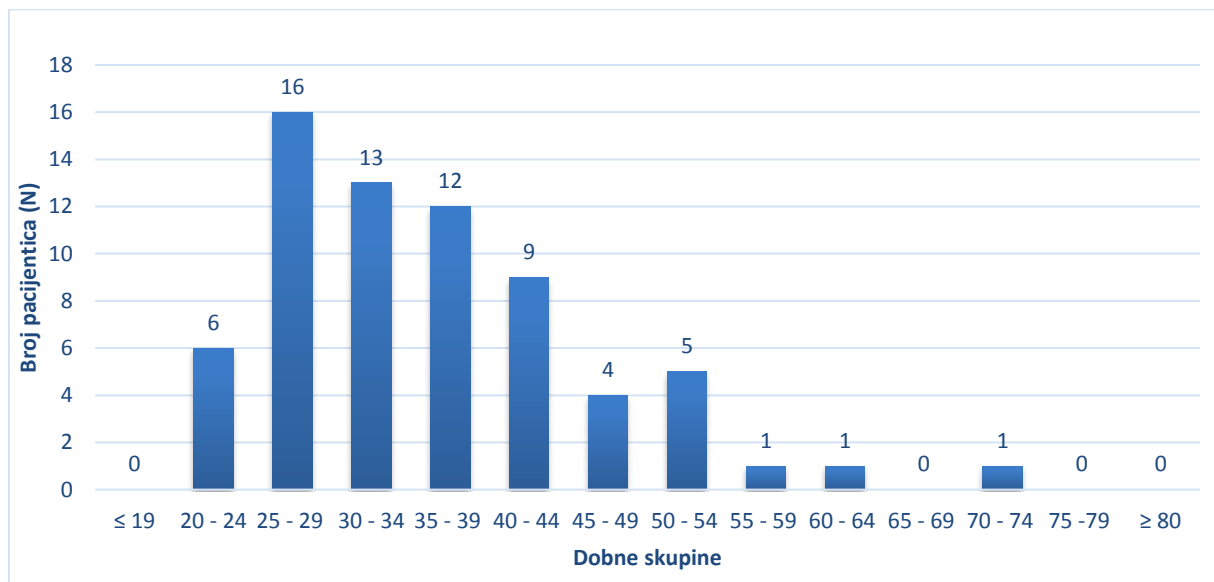
Statističkom su analizom obuhvaćene sve varijable dobivene ovim istraživanjem. Za prikaz kategorijskih varijabli korištene su apsolutne i relativne frekvencije. Statistička obrada kategorijskih varijabli provedena je uz pomoć Hi-kvadrat testa uz određivanje statističke značajnosti prema  $p < 0,05$ . Spearmanov test korelacije upotrijebljen je za utvrđivanje povezanosti među varijablama. Podaci su obrađeni u programima STATISTICA Stat Softver 12 te Microsoft Excel 2010 i Microsoft Excel 2016.



## REZULTATI

### RAZDIOBA PACIJENTICA OBZIROM NA ŽIVOTNU DOB

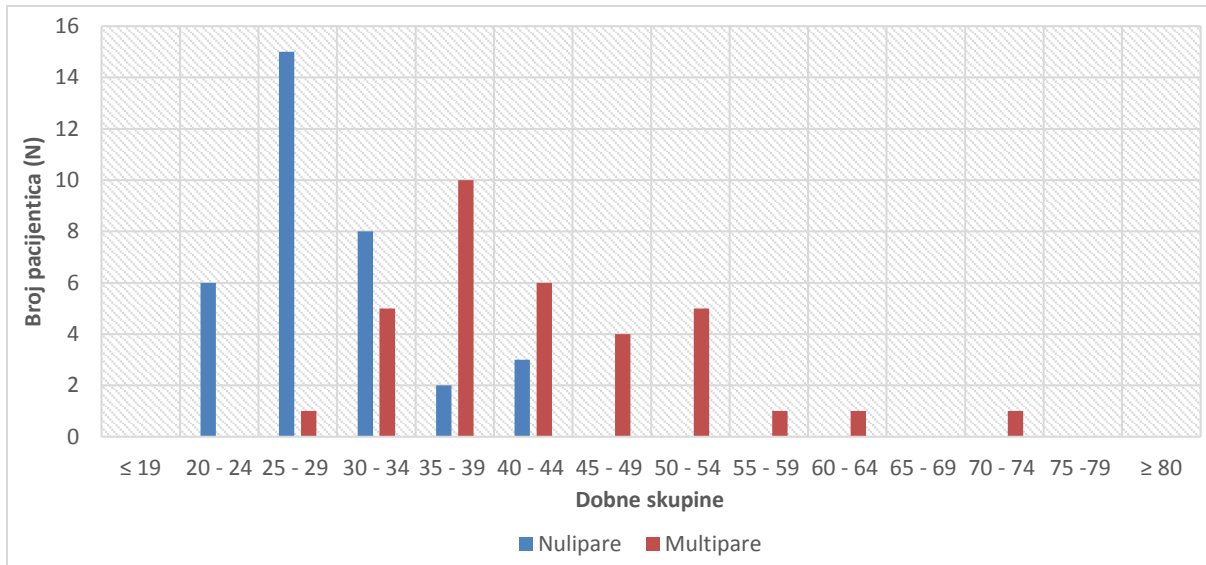
U istraživanje je bilo uključeno 68 pacijentica životne dobi od 21 do 72 godine. S obzirom na veliki broj varijabli, pacijentice su grupirane prema životnoj dobi u 14 kategorija, od kojih u kategorijama  $\leq 19$ , 65 – 69, 75 – 79 te  $\geq 80$  godina, nije bilo niti jedne pacijentice. Najviše je ispitanica, njih 16 (23,5%) bilo u kategoriji 25 -29 godina, potom 13 (19,1%) pacijentica u dobnoj skupini 30 – 34 godina, 12 (17,6%) žena u skupini 35 – 39 godina, u kategoriji 40 – 44 godine bilo je 9 ispitanica (13,2%). Ostale su dobne skupine bile manje zastupljene pa tako u kategoriji 20 – 24 godina ima 6 ispitanica (8,8%), 5 žena (7,4%) u skupini 50 – 54 godine, 4 su pacijentice (5,9%) u skupini 45 – 49 godina. Na koncu, 1 (1,5%) ispitanica u kategoriji 55 – 59 godina, 1 (1,5%) žena u skupini 60 – 64 godine te 1 (1,5%) pacijentica u dobnoj skupini 70 – 74 godine - SLIKA 1.



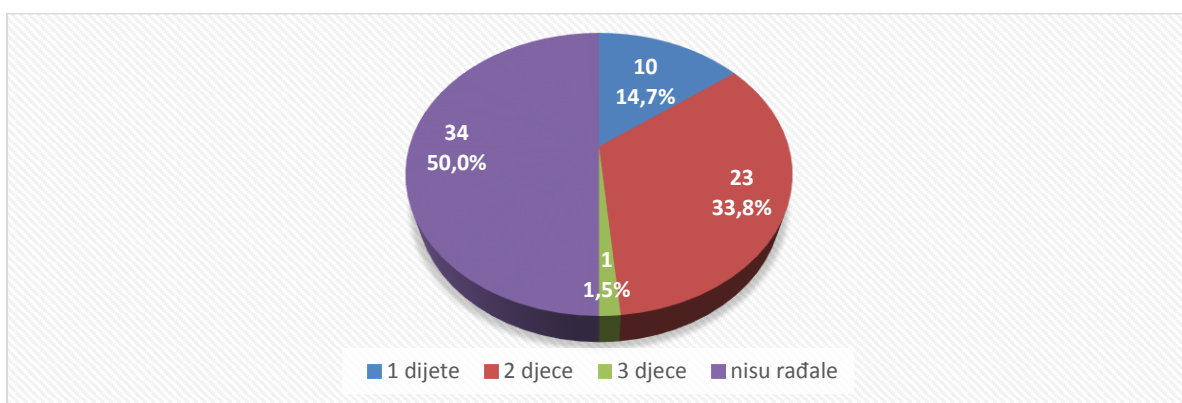
Slika 1. Distribucija pacijentica s obzirom na životnu dob (n = 68).

## RAZDIOBA PACIJENTICA OBZIROM NA PARITET

Od 68 pacijentica, 34 (50%) pacijentice su rodile (multipare), dok 34 (50%) njih nikada nije rodilo (nulipare) – SLIKA 2. Od onih koje su rađale - 34 (50%), 10 ispitanica je rodilo jedno dijete (14,7%), 23 su žene rodile dvoje djece (33,8%), a samo 1 je troje djece (1,5%) – SLIKA 3.



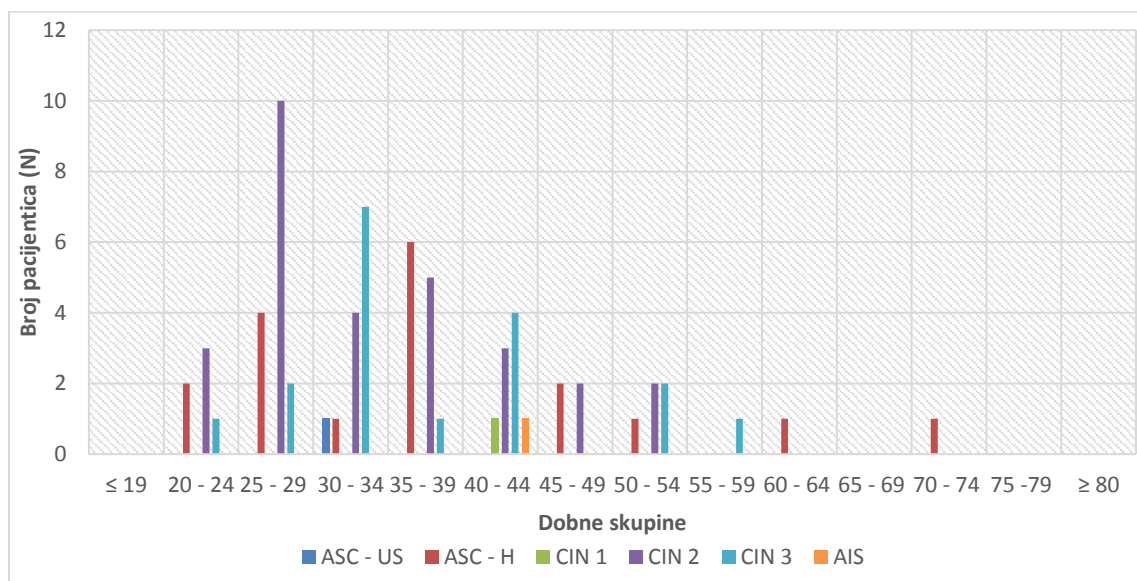
Slika 2. Grafički prikaz pacijentica koje su rađale (multipare) i koje nisu rađale (nulipare) svrstane u kategorije prema životnoj dobi (n = 68).



Slika 3. Udio pacijentica s obzirom na broj rođene djece (n=68). 0 – nisu rađale, 1 dijete, 2 djece, 3 djece.

## RAZDIOBA PACIJENTICA OBZIROM NA CITOLOŠKI NALAZ

Od 68 pacijentica, 1 je ispitanica imala ASC-US (1,5%), 18 je pacijentica imalo ASC-H (26,5%). CIN 1 imala je samo 1 pacijentica (1,5%), najveći broj ispitanica, njih 29 imalo je CIN 2 (42,6%), CIN 3 je imalo 18 pacijentica (26,5%), dok je samo 1 žena imala AIS (1,5%) – SLIKA 4. i 5.



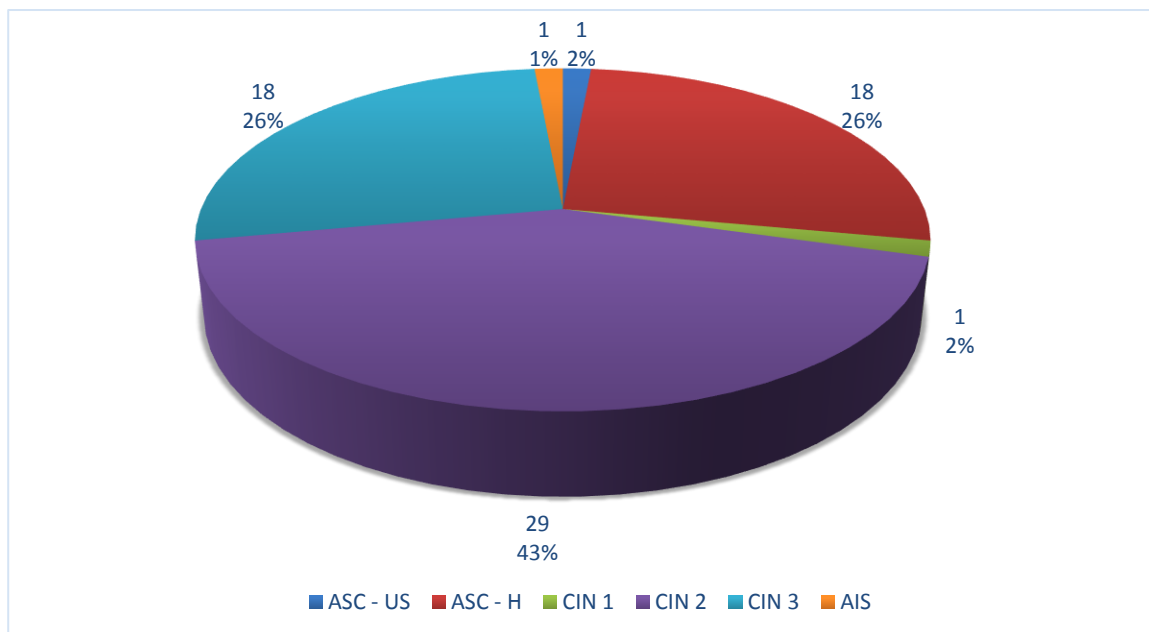
Slika 4. Zastupljenost citoloških dijagnoza prema dobnoj strukturi pacijentica (N).

\*ASC – US = Atipične skvamozne stanice neodređenog značenja

\*ASC – H = Atipične skvamozne stanice – ne može se isključiti HSIL

\*CIN = Cervikalna intraepitelna neoplazija

\*AIS = Adenokarcinom in situ



Slika 5. Udio pojedinih citoloških dijagnoza u ukupnom broju pacijentica (n =68 (100%)).

\*ASC – US = Atipične skvamozne stanice neodređenog značenja

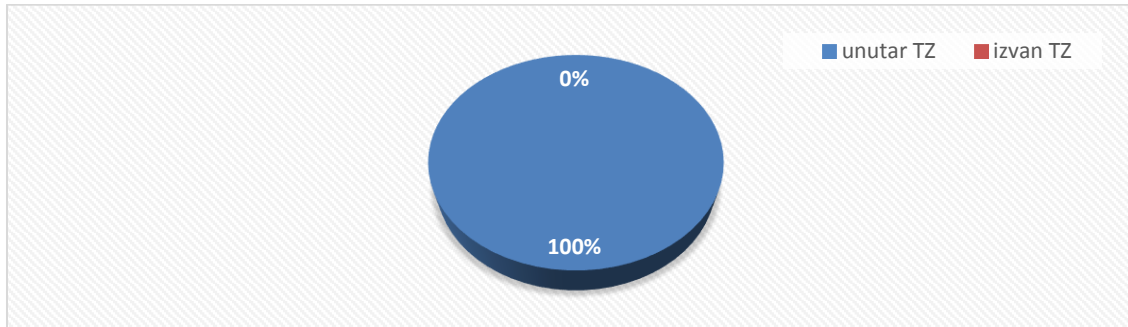
\*ASC – H = Atipične skvamozne stanice – ne može se isključiti HSIL

\*CIN = Cervikalna intraepitelna neoplazija

\*AIS = Adenokarcinom in situ

## RAZDIOBA PACIJENTICA OBZIROM NA LOKALIZACIJU KOLPOSKOPSKE PROMJENE

Od 68 pacijentica, svih 68 žena imalo je kolposkopsku promjenu unutar TZ (100%), nijedna nije imala kolposkopsku promjenu izvan TZ (0%) – SLIKA 6.

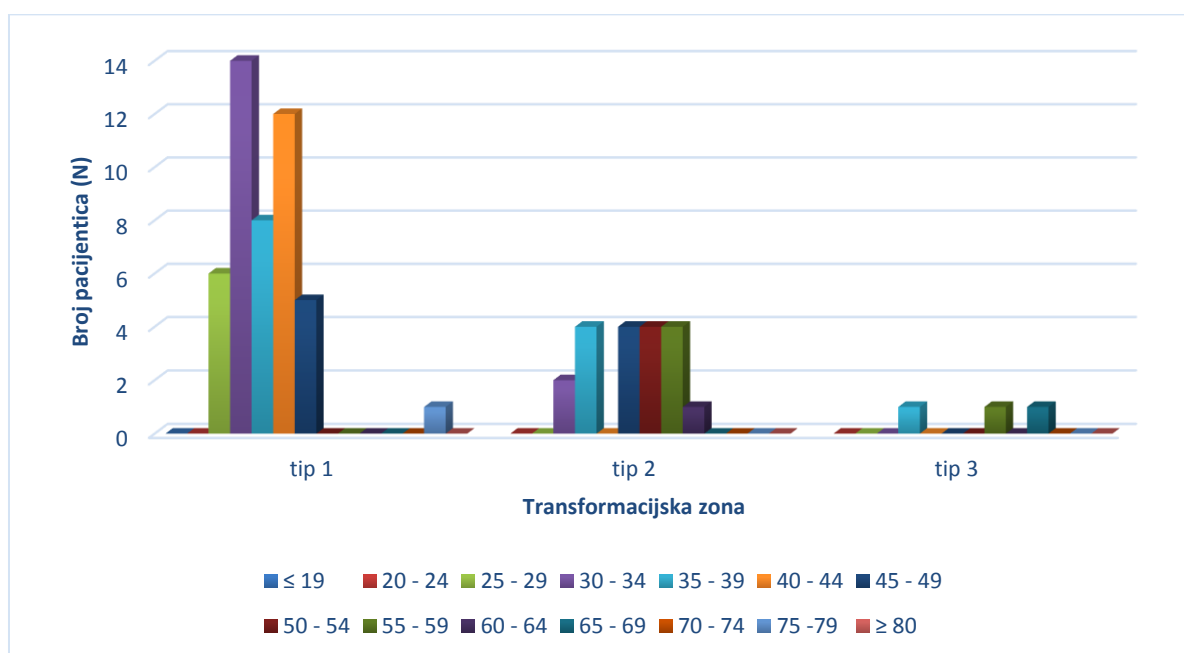


Slika 6. Udio pacijentica s obzirom na lokalizaciju kolposkopske promjene unutar ili izvan TZ (n =68 (100%)).

\*TZ = transformacijska zona

## RAZDIOBA PACIJENTICA OBZIROM NA VIDLJIVOST TRANSFORMACIJSKE ZONE

Od ukupno 68 pacijentica, TZ tip 1 (vidljiva u cijelosti) imalo je 46 (68%) pacijentica, TZ tip 2 (vidljiva uz pomoć instrumenta) bila je zastupljena kod 19 (28%) bolesnica, a samo 3 (4%) pacijentice imale su TZ tip 3 (nije vidljiva u cijelosti) – SLIKA 7.

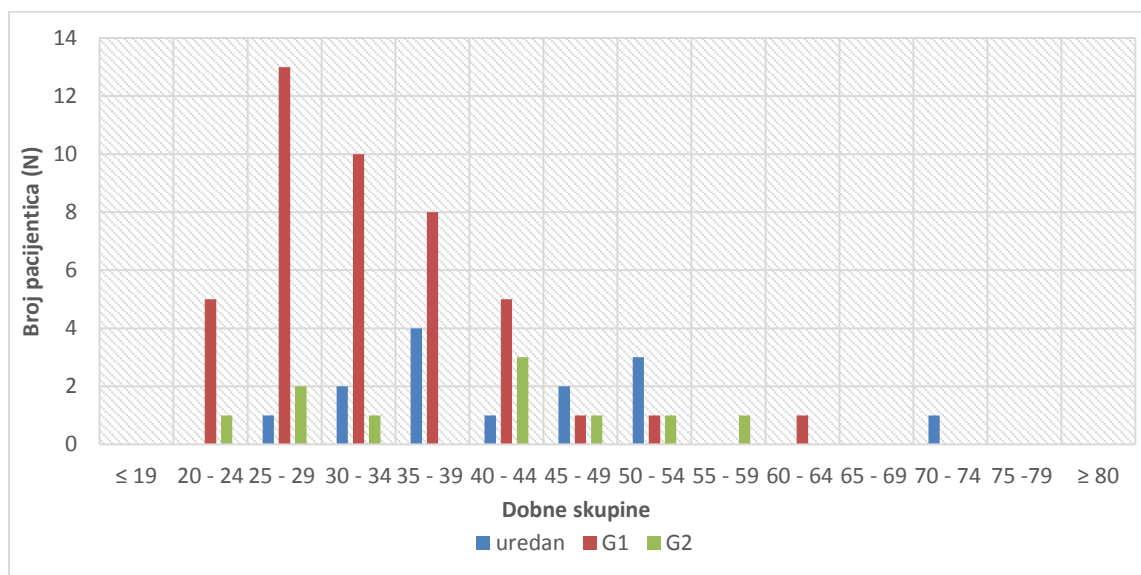


Slika 7. Grafički prikaz tipova transformacijske zone prema opsegu vidljivosti kod pacijentica na kolposkopiji svrstanih prema dobnoj pripadnosti u dobne skupine (n =68).

## RAZDIOBA PACIJENTICA OBZIROM NA KOLPOSKOPSKI NALAZ I GRADUS

### KOLPOSKOPSKE LEZIJE

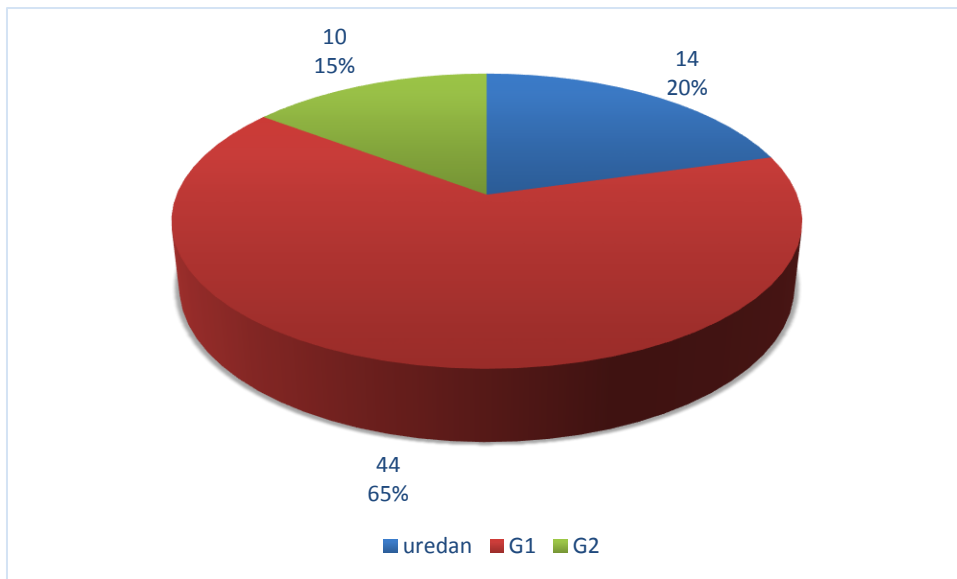
Od 68 pacijentica, 14 žena imalo je uredan kolposkopski nalaz (20%), dok je 54 njih imalo abnormalan kolposkopski nalaz (80%). Od 54 pacijentica s abnormalnim kolposkopskim nalazom, u 44 (81,5%) žena zastupljen je bio G1 kolposkopski gradus, dok je G2 kolposkopski gradus pronađen u 10 (18,5%) bolesnica – SLIKA 8.



Slika 8. Distribucija pacijentica prema kolposkopskom nalazu u pripadajuću dobnu kategoriju (n = 68).

\*G1 = kolposkopski gradus G1 („minor changes“, „low grade“ kolposkopija)

\*G2 = kolposkopski gradus G2 („maior changes“, „high grade“ kolposkopija)



Slika 9. Zastupljenost pojedinog kolposkopskog nalaza u pacijentica prema vidljivim promjenama tijekom kolposkopskog pregleda.

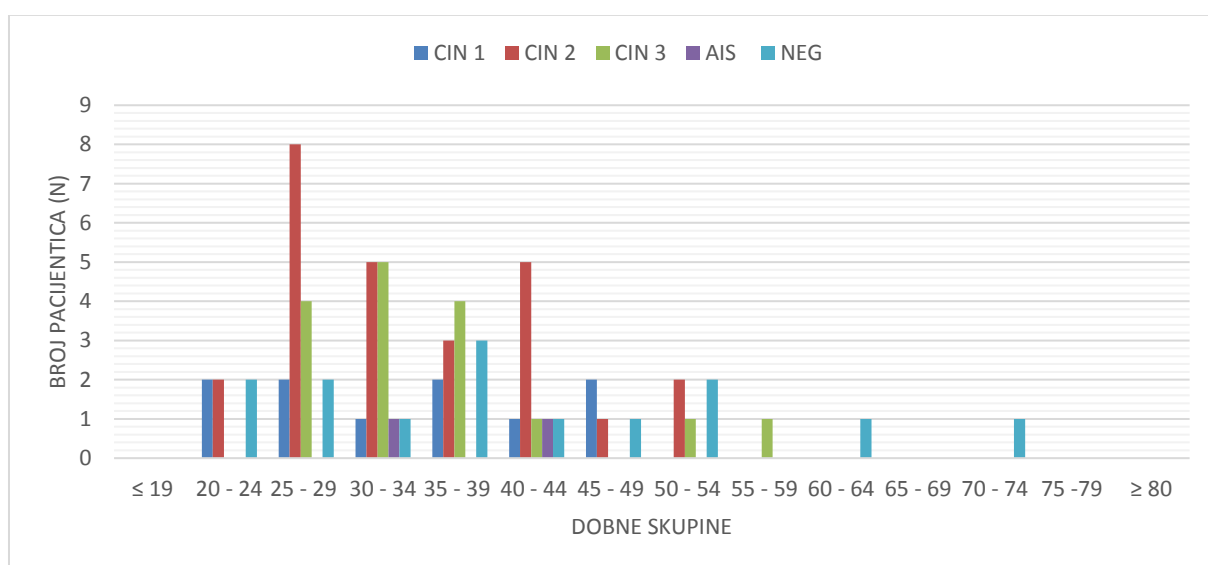
\*G1 = kolposkopski gradus G1 („*minor changes*“, „*low grade*“ kolposkopija)

\*G2 = kolposkopski gradus G2 („*maior changes*“, „*high grade*“ kolposkopija)



## RAZDIOBA PACIJENTICA OBZIROM NA PATOHISTOLOŠKU DIJAGNOZU

Od 68 pacijentica, CIN 1 imalo je 10 žena (15%), CIN 2 nađen je kod 26 pacijentica (38%), CIN 3 imalo je 16 žena (24%), AIS je dijagnosticiran kod 2 pacijentice (3%), 14 žena je bilo NEG (20%) na PHD-u, odnosno nisu nađene displastične promjene u materijalu – SLIKA 10. i 11.

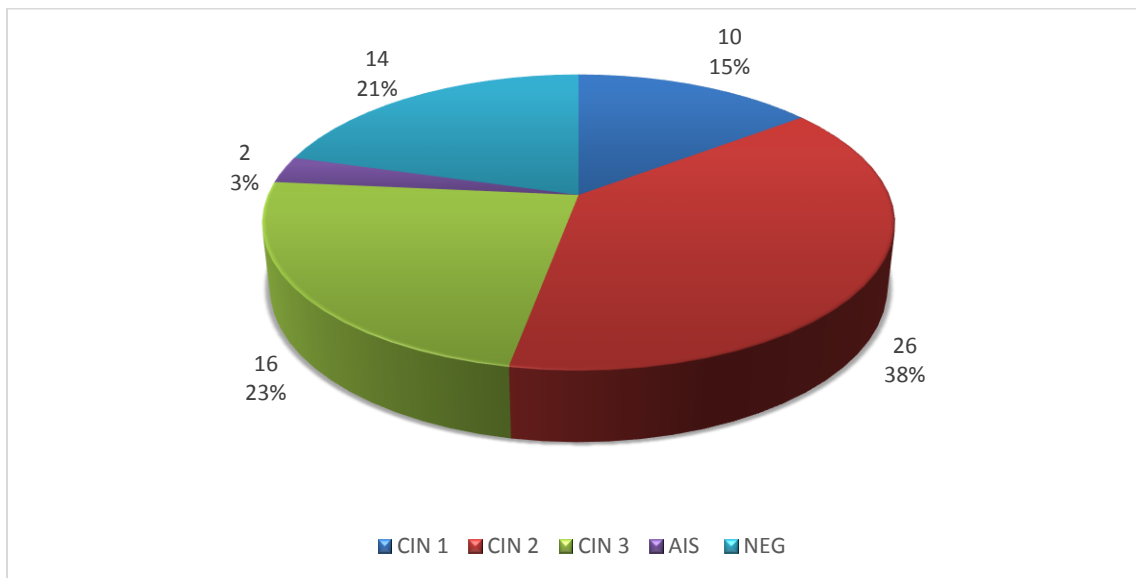


Slika 10. Distribucija patohistoloških dijagnoza prema životnoj dobi pacijentica (n =68).

\*CIN = Cervikalna intraepitelna neoplazija

\*AIS = Adenokarcinom in situ

\*NEG = Negativan nalaz



Slika 11. Udio pojedinih patohistoloških dijagnoza u ukupnom boju pacijentica (n = 68 (100%)).

\*CIN = Cervikalna intraepitelna neoplazija

\*AIS = Adenokarcinom in situ

\*NEG = Negativan nalaz

## USPOREDBA CITOLOŠKOG I KOLPOSKOPSKOG NALAZA

Rezultati PAPA testa uspoređivani su s vidljivim kolposkopskim promjena. Nije utvrđena statistički značajna razlika među ovim dvjema metodama (Hi kvadrat = 15,0; kritična vrijednost = 18,3;  $p > 0,05$ ). Najveći je broj kolposkopskih promjena bilo gradusa 1 (G1), dok je PAPA testom najviše otkriveno CIN 2, CIN 3 i ASC – H. Kao uredan kolposkopski nalaz, ukupno 14, pokazao se prethodno citološki dijagnosticiran 1 CIN 1 (7,1%), potom 8 nalaza CIN 2 (57,1%), 1 CIN 3 (7,1%) i 4 ASC – H (28,6%) – TABLICA 1.

Tablica 1. Razdioba citoloških nalaza dobivenih PAPA testom s obzirom na kolposkopske nalaze pacijentica (n = 68). N(%)

Kolposkopski nalaz	PAPA test						ukupno
	CIN 1	CIN 2	CIN 3	AIS	ASC-H	ASC-US	
uredan	1	8	1	0	4	0	14(20%)
G1	0	19	13	0	11	1	44(65%)
G2	0	2	4	1	3	0	10(15%)
ukupno	1 (1,5%)	29 (42,6%)	18 (26,5%)	1 (1,5%)	18 (26,5%)	1 (1,5%)	68 (100%)

Citološki je nalaz uspoređivan s vidljivim promjena na kolposkopiji. Koristeći „Bethesda“ klasifikaciju, uočena je jaka korelacija između HSIL citološkog nalaza i G1 kolposkopskih promjena (63%). AIS u citološkom nalazu, na kolposkopskom se pregledu očitovao G2 promjenama. Kolposkopski urednim nalazom, ukupno 14, proglašeno je 13 HSIL (92,9%) i 1 LSIL (7,1%) dobivenih PAPA testom. Od ukupno 10 utvrđenih G2 promjena na kolposkopiji prethodno je bilo 9 HSIL (90%) i 1 AIS (10%) utvrđenih PAPA testom – TABLICA 2.

Tablica 2. Razdioba citoloških nalaza dobivenih PAPA testom prema „Bethesda“ klasifikaciji s obzirom na kolposkopske nalaze pacijentica (n = 68). N(%)

Kolposkopski nalaz	PAPA test			ukupno
	LSIL	HSIL	AIS	
uredan	1	13	0	14 (20%)
G1	1	43	0	44 (65%)
G2	0	9	1	10 (15%)
ukupno	2 (3,0%)	65 (95,5%)	1(1,5%)	68 (100%)

### USPOREDBA KOLPOSKOPSKOG NALAZA I PHD-a

PHD uspoređivana je s kolposkopskim nalazom pojedine ispitanice te nije pronađena statistički značajna razlika između ove dvije dijagnostičke metode ( $\chi^2 = 8,4$ ; kritična vrijednost = 15,5;  $p > 0,05$ ). O ukupno 14 kolposkopski urednih i PH NEG nalaza, podudarnost je u 5 slučajeva (35,7%). Kolposkopski nalaz G1 promjena, ukupno 44, očituje se u najvećem broju patohistološkim dijagnozama CIN 2 (43,2%) i CIN 3 (27,3%) – TABLICA 3.

Tablica 3. Razdioba PHD – a s obzirom na kolposkopske nalaze pacijentica prema CIN sustavu

(n = 68). N(%)

Kolposkopski nalaz	Patohistološka dijagnoza					ukupno
	NEG	CIN 1	CIN 2	CIN 3	AIS	
uredan	5	3	5	1	0	14 (20%)
G1	7	5	19	12	1	44 (65%)
G2	2	2	2	3	1	10 (15%)
ukupno	14 (20%)	10 (15%)	26 (38%)	16 (24%)	2 (3%)	68 (100%)

Uspoređujući nalaze dobivene kolposkopijom i patohistologijom, u 31 ispitanice (70,5%), od ukupno 44, G1 kolposkopske promjene potvrđene su HSIL dijagnozom na patohistologiji –

TABLICA 4.

Tablica 4. Razdioba PHD – a s obzirom na kolposkopski nalaz promjena u pacijentica prema „Bethesda“ klasifikaciji (n = 68). N (%)

Kolposkopski nalaz	Patohistološka dijagnoza				ukupno
	NEG	LSIL	HSIL	AIS	
uredan	5	3	6	0	14 (20%)
G1	7	5	31	1	44 (65%)
G2	2	2	5	1	10 (15%)
ukupno	14 (20%)	10 (15%)	42 (62%)	2 (3%)	68 (100%)

## USPOREDBA CITOLOŠKOG NALAZA I PHD-a

Korelacijom PAPA testa s PHD – om nađena je statistički značajna razlika ( $\chi^2 = 70,7$ ; kritična vrijednost = 31,4;  $p < 0,05$ ). 1 ASC –US (1,5%) u citološkom nalazu pokazao se kao CIN 1 na patohistologiji. Spearmanov test korelacije pokazao je pozitivnu relativno slabu povezanost ( $r=0,4$ ;  $p < 0,05$ ). PAPA testom detektiran je 1 AIS (1,5%), dok su PHD – om dokazana 2 slučaja AIS (3%). U citološkom je nalazu ASC – H bio zastupljen u 18 ispitanica (26.25%), a patohistološki je od 18 ASC – H dijagnosticirano 1 CIN 1 (5,6%), 3 CIN 2 (16,7%), 5 CIN 3 (27,8%) te je 9 (50%) nalaza došlo NEGATIVNO, odnosno nisu pronađene displastične promjene u materijalu – TABLICA 5.

Tablica 5. Razdioba PHD – nalaza obzirom na abnormalnosti stanica pronađene PAPA testom u pacijentica prema modificiranoj „Bethesda“ klasifikaciji – „Zagreb 2002“ (n = 68). N(%)

PAPA test	Patohistološka dijagnoza					ukupno
	CIN 1	CIN2	CIN3	AIS	NEG	
CIN 1	0	1	0	0	0	1 (1,5%)
CIN 2	8	14	2	1	4	29 (42,6%)
CIN 3	0	8	9	0	1	18 (26,5%)
ASC-H	1	3	5	0	9	18 (26,5%)
ASC-US	1	0	0	0	0	1 (1,5%)
AIS	0	0	0	1	0	1 (1,5%)
ukupno	10 (15%)	26 (38%)	16 (24%)	2 (3%)	14 (20%)	68 (100%)

Od 65 citoloških nalaza HSIL – a otkrivena PAPA testom, patohistološki je potvrđen HSIL u 41 ispitanice (63,1%), dok je u preostale 24 (36,9%) pacijentice patohistološkom dijagnozom utvrđeno 9 LSIL (13,8%) nalaza, 1 AIS (1,5%) te je 14 patohistoloških materijala proglašeno negativno (21,5%), odnosno bez displazije. Ukupno su 2 pacijentice s citološkom dijagnozom CIN 1 bile podvrgnute patohistološkoj analizi, od kojih je jednoj (50%) dijagnosticiran HSIL, dok je drugoj ispitanici (50%) potvrđen LSIL nalaz – TABLICA 6.

Tablica 6. Razdioba PHD nalaza obzirom na abnormalan nalaz u pacijentica detektiran PAPA testom prema „Bethesda“ klasifikaciji (n = 68). N(%)

PAPA	Patohistološka dijagnoza				ukupno
	LSIL	HSIL	AIS	NEG	
LSIL	1	1	0	0	2 (3,0%)
HSIL	9	41	1	14	65 (95,5%)
AIS	0	0	1	0	1 (1,5%)
ukupno	10 (15%)	42 (62%)	2 (3%)	14 (20%)	68 (100%)

## RASPRAVA

U provedenom su istraživanju obrađivani podaci 68 ispitanica, koje su zbog abnormalnog citološkog nalaza zahtijevale kolposkopski pregled. Analizirani su materijali dobiveni PAPA testom, potom kolposkopijom s ciljanom biopsijom i ekskohleacijom cerviksa za patohistološku dijagnozu (PHD), koja predstavlja konačnu dijagnozu. PAPA test predstavlja uzorak eksfolijacijske citodijagnostike, jer se njime dobiju odljuštene stanice vagine, cerviksa i endocerviksa te se analiziraju njihove jezgre i citoplazme, koje pružaju informacije o staničnome podrijetlu, diferenciranosti i statusu same stanice u smislu normalne, upalno promijenjene, hiperplastične, abnormalne ili neoplastične [6]. Kad se PAPA testom pronađu abnormalnosti u citološkom nalazu koje sugeriraju na premaligne i maligne lezije cerviksa, slijedi kolposkopija s ciljanom biopsijom i ekskohleacijom, koja je vizualna klinička metoda nužna za uspješnu i ispravnu patohistološku dijagnozu. Međutim, kolposkopija je, kao i druge vizualne metode, subjektivna te direktno ovisna o iskustvu kolposkopičara [14]. Za ispravno postavljenu dijagnozu, važno je da sve tri karike lanca kvalitetno funkcioniraju, jer su u međusobnoj ovisnosti.

Prosječna dob ispitanica, podvrgnutih kolposkopiji na temelju abnormalnog citološkog nalaza, u provedenom istraživanju iznosi 35,7 godina, što je u skladu sa središnjom dobi ispitanica u literaturi [14].

Karcinom vrata maternice razvija se iz premalignih promjena, predominantno skvamozne intraepitelne lezije (SIL), odnosno cervikalne intraepitelne neoplazije (CIN) te je zbog toga, kao i latentnosti nastanka karcinoma kroz duži niz godina, mogućnost detekcije i intervencije u preinvazivnim stadijima vrlo velika. Činjenica da se takve lezije javljaju kod žena u ranim



tridesetim godinama prilično je zabrinjavajuće, no još je veći problem što se trend javljanja premalignih lezija pomiče u sve mlađu životnu dob, u rane dvadesete [15, 16, 17]. Iz samog je istraživanja vidljivo kako je najveći broj ispitanica bio u dobnoj skupini 25 – 29 godina, potom 30 – 34 godine, što reflektira trend nastajanja cervikalne intraepitelne neoplazije u mlađoj dobi.

Paritetna struktura pokazuje jednak udio pacijentica koje su rodile i koje nisu. Od onih koje jesu rađale, najveći je broj ispitanica s dvoje djece, dok je najmanji udio pacijentica s rođenih troje djece. Navedeni podaci odstupaju od navoda iz literature, koja tvrdi kako rizik za razvoj karcinoma vrata maternice raste s povećanjem broja poroda pa tako žene koje su rodile jedno ili dvoje djece, u odnosu na žene koje nisu rađale, imaju 1,8 puta veći rizik za nastanak raka vrata maternice, dok se kod žena koje su imale 3 – 6 poroda, taj rizik penje na 2,7 puta [18].

Podaci o PAPA testu pacijentica u provedenom istraživanju otkrivaju predominantnost cervikalne intraepitelne neoplazije gradusa 2 (CIN 2) u citološkim nalazima, potom slijede, s jednakom zastupljenošću, cervikalna neoplazija gradusa 3 (CIN 3) i atipične skvamozne stanice kod kojih se ne može isključiti skvamozna intraepitelna lezija visokog stupnja (ASC - H). Prema PAPA testu, po jedna je ispitanica imala citološku dijagnozu adenokarcinoma in situ (AIS), atipičnih skvamoznih stanica neodređenog značenja (ASC – US) i cervikalne intraepitelne neoplazije gradusa 1 (CIN 1), no nipošto ne valja zanemariti značaj tih dijagnoza. Evidentno je iz istraživanja najveći broj CIN 2 citoloških dijagnoza u skupini 25 – 29 godina te CIN 3 u kategoriji 30 – 34 godine, dok je pik ASC –H dijagnoza u skupini 35 – 39 godina. Cervikalna je intraepitelna neoplazija (CIN), odnosno skvamozna intraepitelna lezija (SIL), bolest prvenstveno spolno aktivnih žena, a tendencija sve ranijeg stupanja u spolni

odnos, uz sve ostale dobro poznate čimbenike, dovodi do razvoja skvamoznih intraepitelnih lezija visokog stupnja (HSIL) u mlađim dobnim skupinama [9].

Cerviks oblažu tri vrste epitela. Neurožnjeli mnogoslojni pločasti epitel oblaže egzocerviks i vaginu. Cilindrični (žljezdani) epitel oblaže endocerviks, odnosno endocervikalni kanal i pripadajuće žlijezde. Metaplastični pločasti epitel označava areal novostvorenog pločastog epitela, nastao proliferacijom, hiperplazijom i sazrijevanjem rezervnih stanica endocervikalnog cilindričnog epitela, koji je izašao na područje egzocerviksa čineći tako prijelaznu zonu, odnosno zonu transformacije (TZ), koja je ujedno, sa skvamokolumnarnom granicom (SKG), glavno mjesto nastanka premalignih i malignih lezija vrata maternice. Mjesto na kojem mnogoslojni neurožnjeli pločasti epitel prelazi u cilindrični, naziva se skvamokolumnarnom granicom (SKG). Zbog utjecaja ženskih spolnih hormona, estrogena i progesterona, položaj se SKG – e mijenja tijekom reproduktivnog života žene. Početna je pozicija točno na mjestu egzocerviksa, no tijekom puberteta cerviks mijenja oblik te cilindrični epitel endocerviksa izlazi na područje vanjskoga ušća, stoga je kod žena koje su rodile SKG vidljiva već golim okom na egzocervikalnom dijelu. Tijekom života, SKG ponovno se povlači u endocervikalni kanal te ju u postmenopauzi obično više nije moguće zamijetiti golim okom [6]. Pacijentice, čiji su podaci obrađivani ovim istraživanjem, imale su sa stopostotnim udjelom kolposkopske promjene unutar TZ, jer nijednoj ispitanici nije pronađeno mjesto lezije izvan TZ, što dakako odgovara podacima iz literature. Tijekom kolposkopije od osobite je važnosti pretražiti TZ, jer je ondje CIN najčešći. Premda, normalna TZ daje karakterističnu sliku na kolposkopiji, moguće su brojne varijacije obzirom na paritet, upale, hormonski status, zrelost metaplastičnog epitela itd [9]. Obzirom da su u istraživanju bile mahom pacijentice mlađe dobi, za očekivati je da će imati transformacijsku zonu vidljivu u cijelosti (TZ tip 1), kao i da će ispitanice starije reproduktivne dobi imati transformacijsku

zonu vidljivu uz pomoć instrumenta (TZ tip 2) ili transformacijsku zonu koja nije vidljiva u cijelosti (TZ tip 3). Međutim, bilo je i mlađih pacijentica koje su imale tip 2 ili 3 TZ, kao i ispitanica starije životne dobi, koje su imale TZ vidljivu u cijelosti, što je potkrijepljeno podacima iz literature o utjecaju raznih čimbenika na prikaz i izgled TZ tijekom životnog ciklusa žene. Prigodom kolposkopije, područja su CIN - a vidljiva kao veći ili manji areali acidobijelog epitela, odnosno epitela koji pod djelovanjem otopine octene kiseline poprimi bijelu boju, udruženi s tipičnim krvožilnim crtežom punktacija i mozaika [9]. Punktacije se ističu kao crvene točke, sitnije ili krupnije, na bijeloj podlozi, koje potječu od vrhova dilatiranih kapilarnih petlji, dok kolposkopsku sliku mozaika, nalik na pčelinje saće, predstavljaju mala poligonalna polja bjeličastoga epitela, omeđena kapilarama koje teku usporedno s površinom epitela. Atipične su krvne žile bizarne u svojem tijeku i izgledu te najčešće upućuju na invazivni karcinom cerviksa maternice (ICC). Lekoplakija je vrlo nespecifičan znak, jer nastaje u stanicama pločastog epitela koje u površinskim slojevima sadrže povećanu količinu keratina te se na kolposkopiji prikazuje kao bijeli plak i bez upotrijebljene otopine octene kiseline [9]. Ovisno o tome je li acidobijeli epitel gusti, netransparentni ili nježni, semitransparentni, jesu li punktacije nježne ili pak grube, što jednako vrijedi i za mozak, potom je li leukoplakija tanka ili debela te postoje li atipične krvne žile, razlikuje se kolposkopski gradus 1 (G1 – minor changes, low grade kolposkopija) od kolposkopskog gradusa 2 (G2 – maior changes, high grade kolposkopija), što je od važnosti u predikciji ispravne dijagnoze [9]. Većina ispitanica u provedenom istraživanju prezentirala se sa slabim (G1) kolposkopskim promjenama, dok je jake (G2) promjene imao najmanji broj ispitanica. Pacijentice s G1 kolposkopskim promjenama pripadaju mlađim dobnim skupinama te su u korelaciji s citološkim dijagnozama CIN 2, CIN 3 i ASC – H, što odstupa od navoda iz literature, u kojoj stoji da G1 promjene u kolposkopskom nalazu prate skvamozne

intraepitelne lezije visokog stupnja (HSIL), odnosno CIN 2, CIN 3 i CIS [19]. Međutim, u skladu s literaturom, adenokarcinom in situ (AIS) detektiran PAPA testom, na kolposkopiji se očitovao G2 promjenama. Statističkom analizom provedenom usporedbom citološkog s kolposkopskim nalazom, nije utvrđena signifikantna razlika te se može interpretirati kao dobra međusobna povezanost dviju dijagnostičkih metoda. Ciljevi su kolposkopije pružiti informaciju o lokalizaciji citološki utvrđene abnormalnosti epitela, ako je uopće kolposkopski vidljiva, potom veličini površine koju zahvaća i širi li se na endocervikalni kanal, multicentričnosti i/ili multilokularnosti promjene te je li moguće u cijelosti prikazati promjenu i je li suspektno na invazivni proces. Stoga se kod kolposkopski vidljivih promjena učini ciljana biopsija i/ili ekskohleacija te se materijal, odnosno tkivo šalje patologu, koji je jedini u timu, sastavljenom od citologa, ginekologa – kolposkopičara i patologa, u mogućnosti verificirati opseg promjene. Ukoliko je uzorak tkiva reprezentativne kvalitete, patohistološka se dijagnoza smatra konačnom dijagnozom[9]. Najčešća dijagnoza preinvazivnih promjena u ispitanica ovoga istraživanja, dobivena patohistološki (PH), bila je cervikalna intraepitelna neoplazija gradusa 2 (CIN 2) s najvećom zastupljenošću u skupini pacijentica 25 – 29 godina, potom s jednakim udjelom ispitanica u dobnim skupinama 30 – 34 i 40 – 44 godine. Sljedeća je po učestalosti patohistološka dijagnoza (PHD) bila CIN 3 s pikom pojavnosti u dobnoj skupini 30 – 34 godina te u nešto manjem broju kod ispitanica u dobnim kategorijama 25 – 30 i 35 – 39 godina. Patohistološki su dijagnosticirana 2 slučaja adenokarcinoma in situ (AIS), od kojih je samo jedan bio utvrđen PAPA testom, dok su kolposkopskim nalazom u jednom slučaju utvrđene G1 promjene, a u drugom G2 promjene. Od ukupno jednog CIN 1 nalaza na citologiji, patohistološki je verificiran CIN 2, dok je kolposkopski nalaz bio uredan. Znatno je broj citoloških dijagnoza CIN 2, opovrgnuto patohistološkom analizom te je proglašen negativan nalaz (bez displastičnih promjena) ili je

dijagnosticiran CIN 1, istovremeno je na kolposkopiji ustanovljen uredan nalaz ili pak G1 promjene. Statistički značajna razlika nije pronađena usporedbom kolposkopskog nalaza s patohistološkom dijagnozom (PHD), međutim statistički značajna razlika postoji između citološkog nalaza i patohistološke dijagnoze, dakle postoji značajno odstupanje u postavljanju dijagnoze te je relativno slaba pozitivna korelacija između potonjih. U većini je slučajeva citološka dijagnoza bila teža spram patohistološke, no ono što zabrinjava su slučajevi koje je citologija podcijenila u odnosu na PHD. Dakle, najčešća dijagnoza na citologiji dobivena PAPA testom bila je CIN 2, na kolposkopiji su daleko najčešće uočene G1 promjene, dok je patohistološki najzastupljenija dijagnoza u ispitanica ovoga istraživanja bila CIN 2. Naočigled dobra korelacija, statistički ne daje takav rezultat, jer kada se uđe u srž podataka pacijentica, nailazi se na diskrepanciju, ponajprije CIN 1 i 2, dijagnoza dobivenih PAPA testom i PHD – om. Razlozi mogu biti razni, od neadekvatnog uzorkovanja brisa vrata maternice za PAPA test, preko pogrešne interpretacije citologa i pogrešno uzete ciljane biopsije, do nereprezentativnog materijala za histološku analizu i krive interpretacije patologa. Takvo je stanje odavno poznato te je razlog težnji za standardizacijom i objektivizacijom ovog dijagnostičkog trijasa, budući da sve tri metode zavise jedna o drugoj, a izuzetno su subjektivne [20, 21, 22].

## ZAKLJUČAK

Cervikalna je intraepitelna neoplazija prvenstveno bolest žena generativne dobi, koja se najčešće otkriva metodama probira za rak vrata maternice, PAPA testom i kolposkopskim pregledom. S obzirom da blaže intraepitelne promjene ne pokazuju karakterističan makroskopski izgled za konačnu verifikaciju promjena potrebno je kolposkopijom s ciljanom biopsijom i/ili ekskohleacijom dobiti reprezentativan uzorak za patohistološku analizu kako bi se ispravno postavila konačna dijagnoza. PAPA test, kolposkopija s ciljanom biopsijom i patohistološka dijagnostika predstavljaju dijagnostički trijas u detekciji i verifikaciji preinvazivnih i ranih invazivnih promjena genitalnog trakta. Manjkavost je ovoga trijasa subjektivnost, što dovodi do pogrešne dijagnoze, a samo ukoliko postoji dijagnoza, moguće je i liječenje. Provedbom istraživanja nije uočena statistički značajna razlika u identifikaciji abnormalnog epitela između kolposkopije i PAPA testa te kolposkopije i patohistološke dijagnostike, no statistički značajna razlika postoji između dijagnoze postavljene citološkim nalazom dobivene PAPA testom i patohistološke dijagnoze dobivene patohistološkom analizom uzorka tkiva. Shodno tomu, relativno je slaba pozitivna korelacija PAPA testa i patohistološke dijagnoze. Važno je naglasiti kako je od 44 pacijentice s vidljivim G1 kolposkopskim promjenama 7 (16%) njih imalo patohistološki negativan nalaz. Kolposkopski pak utvrđenih pacijentica s G2 promjenama bilo je 10, od kojih su 2 imale negativan patohistološki nalaz (20%). Dakle, brojevi ukazuju na nešto više od predviđenog rezultata negativnih nalaza prema smjernicama.

## SAŽETAK

**UVOD:** Kolposkopija je dijagnostička vizualna metoda, koja se izvodi nakon abnormalnog citološkog nalaza dobivenog PAPA testom, u svrhu identifikacije izvora abnormalnih stanica.

Kolposkopija s ciljanom biopsijom i/ili ekskohleacijom omogućuje postavljanje ispravne patohistološke dijagnoze.

**SVRHA RADA:** Procijeniti kvalitetu rada kolposkopske jedinice KBC Rijeka računajući podudarnost kolposkopskog nalaza s citološkim nalazom i patohistološkom dijagnozom.

**ISPITANICI I METODE:** U istraživanje je uključeno 68 nasumično odabranih pacijentica, koje su bile podvrgnute kolposkopiji u razdoblju od 1. ožujka do 1. lipnja 2018. godine. Učinjena je deskriptivna analiza podataka vezanih uz životnu dob, paritet, PAPA test, lokalizaciju lezije s obzirom na transformacijsku zonu i tip transformacijske zone prema opsegu vidljivosti, kolposkopski nalaz te patohistološku dijagnozu.

**REZULTATI:** Najveći je broj ispitanica s citološkom (42,6%) i patohistološkom (38%) dijagnozom cervikalne intraepitelne neoplazije gradusa 2, dok su G1 promjene (65%) najzastupljenije u kolposkopskim nalazima. Nije postojala statistički značajna razlika u postavljenoj dijagnozi među citološkim i kolposkopskim nalazima, kao i među kolposkopskim i patohistološkim nalazima, ali statistički značajna razlika postojala je između dijagnoze dobivene PAPA testom i patohistološkom analizom.

**ZAKLJUČAK:** Potrebno je daljnje unaprjeđivanje u standardizaciji vizualnih parametara dijagnostičkog trijasa s ciljem eliminacije pogrešnih dijagnoza.

**KLJUČNE RIJEČI:** kolposkopija, PAPA test, patohistološka dijagnoza, cervikalna intraepitelna neoplazija, procjena kvalitete.

## SUMMARY

Quality control in colposcopy.

**INTRODUCTION:** Today, colposcopy is well established in the clinical gynaecological practice for defining cytologically or clinically detected lesions of the cervix. The method aims at detecting the macroscopic changes in the cervix with the patients who have abnormal cervical smears.

**OBJECTIVE:** To evaluate the quality of the results of the colposcopic unit in KBC Rijeka by comparing colposcopic findings with cytological and pathohistological diagnosis.

**MATERIALS AND METHODS:** The study involved 68 patients who underwent a complete colposcopic assessment during the period from March 1 to June 1, 2018. Descriptive analysis of data relates to the age, parity, Pap test, localization with regards to the transformation zone and the type of transformation zone, colposcopy findings and pathohistological diagnosis.

**RESULTS:** The largest number of patients had cytological and pathohistological diagnosis of cervical intraepithelial neoplasia 2, while low grade colposcopic changes were the most presented at colposcopy. There was no statistically significant difference in the diagnosis based on the Pap test and colposcopy as well as colposcopy and pathohistologic analysis, while there was statistically significant difference in the diagnosis based on the Pap test and pathohistologic analysis.

**CONCLUSION:** Further improvement in the standardization of the visual parameters of the diagnostic triangle is needed in order to eliminate the false diagnosis.

**KEY WORDS:** colposcopy, Pap test, pathohistologic diagnosis, cervical intraepithelial lesion, quality assessment.



## LITERATURA

1. Ljubojević N. Dobročudne promjene vrata maternice. U: Šimunić V i sur. Ginekologija. 1. izd. Zagreb: Naklada Ljevak; 2001;408-432.
2. Antoljak N, Jelavić M, Šupe Parun A. Nacionalni program ranog otkrivanja raka u Hrvatskoj. Medix 2013;104/105:86-88.
3. Incidencija raka u Hrvatskoj 2014. Bilten br. 39. Zagreb: Hrvatski zavod za javno zdravstvo, 2016.
4. Glibotić Kresina H, Janković S, Kresina S, Gašparović Babić S, Benčević Striehl H, Vlah N. Rano otkrivanje raka vrata maternice u žena Primorsko – goranske županije u 2009. godini – prikaz programa. Acta Med Croatica. 2010;64:469-475.
5. Vrdoljak Mozetič D. Papa test danas – nova „Bethesda“ klasifikacija. Medix. 2005;11:85-9.
6. Štemberger – Papić S, Vrdoljak – Mozetič D, Verša – Ostojić D, Rubeša – Mihaljević R, Dinter M. Citologija vrata maternice (Papa test) – terminologija i značaj u probiru za rak vrata maternice. Medicina fluminensis 2016;52(3):324-36.
7. Staf A. Colposcopy. Cancer 1976;38:432-35.
8. Staf A, Mattingly RF. Colposcopic diagnosis of cervical neoplasia. Obstet Gynecol 1973;41:168.
9. Ljubojević N, Babić S. Preinvazivne promjene vrata maternice. U: Ćorušić A, Babić D, Šamija M, Šobat H. Ginekološka onkologija. Zagreb: Medicinska naklada 2005;18:162-181.
10. Ljubojević N, Babić S, Audy – Jurković S, Ovanin- Rakić A, Jukić S, Grubišić G, Dražančić A, Ljubojević – Grgec D. Dijagnostičko terapijski postupnik za premaligne promjene vrata maternice. Gynaecol Perinatol 2001;10(2):85-89.

11. Barišić D. Biopsija u ginekologiji (dijagnostika). U: Šimunić V i sur. Ginekologija. 1. izd. Zagreb: Naklada Ljevak; 2001;129-135.
12. Bornstein J, Bentley J, Bosze P, Girardy F, Haefner H, Menton M, Perrotta M, Prendiville W, Russell P, Sideri M, Strander B, Tome A, Walker P. 2011 IFCCP Colposcopic Nomenclature. *Obstet Gynecol* 2012;120(1):166-72.
13. Shingelton HM, Orr JW. *Cancer of the Cervix*. J. B. Lippincott Company 1995;17-57.
14. Sideri M, Schettino F, Spinaci L, Spolti N, Crosignani P. Operator Variability in Disease Detection and Grading by Colposcopy in Patients with Mild Dysplastic Smears. *Cancer* 1995;76(9):1601-1605.
15. Vitković L, Mijović M, Trajković G, Jakovljević S. Histološko – citološka korelacija nalaza i pouzdanost papanicolaou testa u otkrivanju premalignih i malignih promena na grliću maternice. *Praxis Medica*. 2015;44:23-31.
16. Sobic GM,, Babic G, Dimitrijevic A, Mitrovic S, Varjadic M. Correlation between cervical cytology and histopathological cervical biopsy findings according to the Bethesda system. *Ser J Exp Clin Res* 2014;15:205-6.
17. Gupta S, Sodhani P. Why is high grade squamous intraepithelial neoplasia under – diagnosed on cytology in a quarter of cases? Analysis of smear characteristics in discrepant cases. *Indian J Cancer* 2004;41:1048.
18. Skegg DCG. Oral contraceptives, parity and cervical cancer. *Lancet* 2002;359(9312):1080-1.
19. National Health Service Cervical Screening Programme. *Colposcopy and Programme Management: Guidelines for the NHS Cervical Screening Programme*. 2nd ed. Sheffield, UK: Public Health England; 2010.

20. Chenoy R, Manohar S, Redman WE, Luesley DM. Cervical cytologic abnormalities and negative colposcopy: histologic assessment. *Int J Gynecol Cancer* 1994;4:348-351.
21. Petry KU, Nieminen PJ, Leeson SC, Bergeron COMA, Redman CWE. 2017 update of European Federation for Colposcopy (EFC) performance standards for the practice of colposcopy. *European Journal of Obstetrics & Gynecology and Reproductive Biology* 2018;224:137-141.
22. Tamiolakis D, Kalloniadou M, Lambropoulou M, Kambanieris M, Tsopelas A, Daskalakis G, Nikolaidou S, Venizelos I, Papadopoulos N. Contribution of combined colposcopy and cytology in cervical pathology. *Arch Gynecol Obstet* 2005;273:39-42.

## ŽIVOTOPIS

Filipa Grljušić rođena je 31. ožujka 1994. godine u Slavonskom Brodu. Od 2000. do 2008. godine pohađala je Osnovnu školu „Mijat Stojanović“ u Babinoj Gredi. Opću gimnaziju u Županji upisala je 2008. godine, a završila 2012. godine, kada je upisana na Medicinski fakultet Sveučilišta u Rijeci, integrirani preddiplomski i diplomski sveučilišni studij Medicina.