

KIRURŠKO LIJEČENJE GLAUKOMA

Dragičević, Petra

Master's thesis / Diplomski rad

2018

Degree Grantor / Ustanova koja je dodijelila akademski / stručni stupanj: **University of Rijeka, Faculty of Medicine / Sveučilište u Rijeci, Medicinski fakultet**

Permanent link / Trajna poveznica: <https://um.nsk.hr/um:nbn:hr:184:471220>

Rights / Prava: [In copyright](#)/[Zaštićeno autorskim pravom.](#)

Download date / Datum preuzimanja: **2024-10-02**



Repository / Repozitorij:

[Repository of the University of Rijeka, Faculty of Medicine - FMRI Repository](#)



SVEUČILIŠTE U RIJECI

MEDICINSKI FAKULTET

INTEGRIRANI PREDDIPLOMSKI I DIPLOMSKI

SVEUČILIŠNI STUDIJ MEDICINE

Petra Dragičević

KIRURŠKO LIJEČENJE GLAUKOMA

Diplomski rad

Rijeka, 2018.

SVEUČILIŠTE U RIJECI

MEDICINSKI FAKULTET

INTEGRIRANI PREDDIPLOMSKI I DIPLOMSKI

SVEUČILIŠNI STUDIJ MEDICINE

Petra Dragičević

KIRURŠKO LIJEČENJE GLAUKOMA

Diplomski rad

Rijeka, 2018.

Mentor rada: doc.dr.sc. Goran Pelčić, dr.med.

Diplomski rad ocijenjen je dana 2. srpnja 2018. godine na Klinici za oftalmologiju Kliničko bolničkog centra Rijeka pri Medicinskom fakultetu Sveučilišta u Rijeci, pred povjerenstvom u sastavu:

1. Doc.dr.sc. Tea Mance, prim.dr.med.
2. Prof.dr.sc. Gordana Brumini
3. Prod.dr.sc. Damir Kovačević, dr.med.

Rad sadrži 49 stranica, 11 slika, 146 literaturnih navoda.

Z a h v a l a

Prije svega, sretna sam jer imam prigodu zahvaliti, a još više jer imam na čemu. Osjećam se zahvalnom (i uvijek dužnom) mojim roditeljima, sestri, čitavoj obitelji, svim prijateljima i onima koji su bili uz mene na cijelom proputovanju medicinskim fakultetom i nemedicinskom dijelom života koji me jednako toliko usmjerio i doveo do ovog životnog stadija. Zahvaljujem doc.dr.sc. Pelčiću, Medicinskom fakultetu Sveučilišta u Rijeci i svima koji su na mom putu bili učitelji, asistenti, profesori i kolege.

Svi ovdje spomenuti (kao i svi slučajno izostavljeni) naučili su me kako gledati i mijenjati način na koji koristim svoje zjenice. Stoga im na tome neizmjereno hvala!

Petra Dragičević

Saper vedere!

Leonardo da Vinci

S a d r Ź a j r a d a

Zahvala	
Popis skraćenica i akronima	
1. Uvod	1
2. Svrha rada	2
3. Pregled literature na zadanu temu	3
4. Općenito o glaukomu	4
4.1. Fiziologija stvaranja, protoka i otjecanja očne vodice	4
4.2. Epidemiologija glaukoma	5
4.3. Dijagnostika glaukoma	6
4.3.1. Tonometrija	6
4.3.2. Gonioskopija	7
4.3.3. Pregled očne pozadine	7
4.3.4. Perimetrija	9
4.4. Podjela glaukoma	10
4.4.1. Primarni kongenitalni oblici i glaukomi dječje dobi	10
4.4.2. Glaukomi primarno otvorenog kuta	11
4.4.3. Sekundarni glaukomi	12
4.4.4. Glaukomi primarno zatvorenog kuta	13
4.4.5. Glaukomi sekundarno zatvorenog kuta	14
4.5. Medikamentno liječenje	15
4.6. Liječenje laserom	19
5. Kirurško liječenje	23
5.1. Uvod u kirurško liječenje glaukoma	23
5.2. Povijest kirurškog liječenja glaukoma	24
5.3. Penetrirajuće operacije glaukoma	24
5.3.1. Trabekulektomija	24
5.3.1.1. Tehnika trabekulotomije	26
5.3.2. Trabekulotomija	27
5.3.3. Antimetaboliti kao prevencija cikatrizacije	28
5.3.4. Postoperativne komplikacije penetrirajućih operacija	29

5.3.4.1.	Plitka prednja očna sobica	29
5.3.4.2.	Neuspješna filtracija	30
5.3.4.3.	Istjecanje očne vodice iz filtracijskog mjehurića	30
5.3.4.4.	Blebitis i endoftalmitis	31
5.4.	Nepenetrirajuće operacije glaukoma	32
5.4.1.	Duboka sklerotomija	32
5.4.2.	Viskokanalostomija	32
5.4.3.	Kanaloplastika	33
5.4.4.	Trabektomija	33
5.5.	Drenažni implantati	34
5.5.1.	Premosnice s episklernalnim eksplantatima	34
5.5.2.	Mini-premosnice	35
5.6.	Operacija katarakte i glaukoma	36
6.	Zaključci	37
7.	Sažetak	38
8.	Summary	39
	Literatura	40
	Životopis	41

P o p i s s k r a ć e n i c a i a k r o n i m a

5-FU – 5-flourouracil

ALT – *argon laser trabeculoplasty* (argonska laserska trabekuloplastika)

EGS – *European Glaucoma Society* (Europsko glaukomsko društvo)

FDA – *Food and Drug Administration* (Agencija za hranu i lijekove)

GSS – *Glaucoma Staging System* (sustav stupnjevanja glaukoma)

IOT – intraokularni tlak

IOP – *intraocular pressure*

KOPB – kronična opstruktivna plućna bolest

MMC – mitomicin C

Nd:YAG – *neodymium-doped yttrium aluminium garnet* (neodimium yag laser)

OCT – *optical coherence tomography* (optička koherentna tomografija)

OSD – *ocular surface disease* (bolest površine oka)

PNO – *papilla nervi optici* (papila vidnog živca)

POAG – *primary open angle glaucoma* (glaukom primarno otvorenog kuta)

PACG – *primary angle-closure glaucoma* (glaukom primarno zatvorenog kuta)

RNFL – *retinal nerve fibre layer* (sloj živčanih vlakana mrežnice)

SAP – standardna automatizirana perimetrija

SLT – *selective laser trabeculoplasty* (selektivna laserska trabekuloplastika)

VEGF – *vascular endothelial growth factor* (čimbenik rasta vaskularnog endotela)

XFG – *exfoliative glaucoma* (eksfolijativni glaukom)

1 . U v o d

Glaukom je široko proširena bolest oka, od velikog značaja ne samo za specijaliste oftalmologije već i brojne druge grane počevši od obiteljske medicine. Glaukom najjednostavnije definiramo kao bolest vidnog živca. Ne postoji jedan klinički entitet bolesti već uslijed oboljenja vidnog živca nastupaju razne strukturne promjene progresivnog karaktera koje vode k deficitu vida s ispadima u vidnom polju i napose gubitkom vidne funkcije[1]. Vidni živac propada ireverzibilno zajedno sa živčanim segmentom oka u mrežnici, a najčešće se u pozadini kao čimbenik rizika i uzrok nalazi povišeni intraokularni tlak (IOT)[2].

S obzirom na to da je glaukom jedan od glavnih uzroka sljepoće, svakako se treba posvetiti dijagnostici i liječenju čimbenika rizika ove podmukle bolesti.[2] Dijagnostika i klinička slika ovise o tipu i brzini nastupa same bolesti. Uopćeno, razlikujemo glaukom otvorenog kuta i glaukom zatvorenog kuta. Klinička slika kod primarnog glaukoma otvorenog kuta često je neupadljiva, oko je bezbolno, a dijagnosticira se aktivnim traženjem bolesti (tonometrijom, pregledom fundusa ili ispitivanjem vidnog polja). Akutni glaukom zatvorenog kuta prezentira se jasnije, bolesnik uz smanjenu vidnu oštrinu navodi bol, a u kliničkom nalazu vidimo crvenilo oka.[1]

Bolest se liječi radi očuvanja vidnog polja (kasnije i vidne oštrine) i smanjenja reperkusija lošijeg vida na kvalitetu života, kao i radi očuvanja njegova integriteta. Osnovni principi liječenja su topički lijekovi u kapima za snižavanje povišenog intraokularnog tlak. Ako je klasična medikamentozna terapija nedostatna ili postoji neki problem s njenom primjenom (suradljivost, nuspojave i sl.) prelazi se na liječenje laserom ili kirurško liječenje glaukoma.

2 . S v r h a r a d a

Cilj ovog rada je prikaz mogućnosti kirurškog pristupa liječenju glaukoma, komparacija učinkovitosti navedenog liječenja u odnosu na medikamentnu terapiju. S obzirom na to da se radi o bolesti s vrlo visokom prevalencijom i da je čest uzrok invaliditeta uzrokovanog sljepoćom, smatram da je nužna edukacija stručnog kadra i opće populacije u primarnoj i sekundarnoj zaštiti i prevenciji komplikacija ako do bolesti dođe. Unatoč eri kvalitetnih lijekova i vrlo proširenog laserskog tretiranja brojnih patologija oka pa tako i glaukoma, kirurgija ulazi na vrata nešto sporije, prvenstveno zbog visoke cijene. Doduše, nerijetko se događa situacija u kojoj su mogućnosti konzervativnih neinvazivnih metoda iscrpljene ili ne daju adekvatne rezultate. Također, ne smijemo zaboraviti kontraindikacije pacijenata koji s komorbiditetima, a kirurški pristup je u ovim slučajevima opravdan radi izbjegavanja nuspojava lijekova. Dugoročno se u postoperativnom tijeku očekuje bolja kvaliteta života, a odnos pacijent-liječnik je kvalitetniji zbog lakše suradljivosti koja može biti narušena svakodnevnom potrebom za medikamentnom terapijom. Napose, neki oblici glaukoma se nužno liječe kirurški, a tek iznimno drugačije. Zaključno, svrha ovog rada proizlazi iz svega navedenog i iz želje za napretkom terapijskog pristupa u liječenju glaukomatoznih bolesnika te uvođenjem kirurškog pristupa liječenja u široku bolničku primjenu.

3 . P r e g l e d l i t e r a t u r e n a z a d a n u t e m u

Literatura na temu glaukoma ili liječenja glaukoma (pa tako i kirurškog liječenja) je moglo bi se reći neiscrpna, ma kojeg dijela svijeta se dotakli. Prvenstveno sam krenula od stručne obavezne literature za kolegij Oftalmologija što uključuje knjigu *Seminaria ophthalmologica* (autori: Bušić M., Kuzmanović Elabjer B., Bosnar D.) i knjigu *Oftalmologija-udžbenik za studente medicine* (autori: Cerovski B. i sur.). Europsko glaukomsko društvo je u svibnju 2016. godine izdalo 4. izdanje knjige *Terminologija i smjernice za glaukom* koja mi je u pisanju bila oslonac jer sumira sva najnovija znanja i upute o temi o kojoj pišem i koja su prihvaćena na razini cijele Europe. Uz navedene, koristila sam i 8. izdanje knjige *Kanski's Clinical Ophthalmology* (autor: Kanski J. J.). U potrazi za stručnim znanstvenim radovima pretežno sam koristila Internet domenu PubMed i tražilicu MeSH, kao i Portal hrvatskih znanstvenih časopisa Republike Hrvatske Hrčak. Ovdje moram zahvaliti doc.dr.sc. Peličiću i knjižnici Medicinskog fakulteta u Rijeci na ustupljenim knjigama i savjetima oko literature.

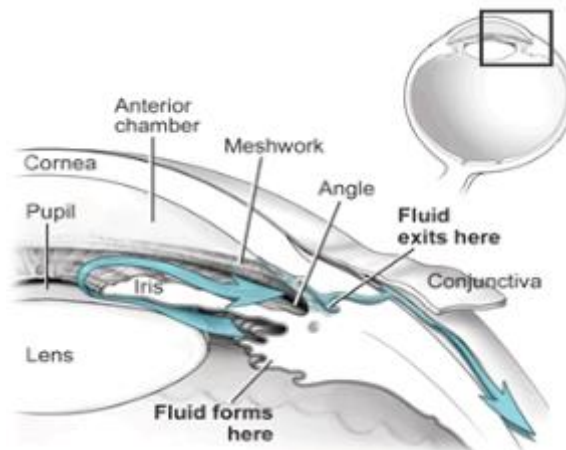
4. Općenito o glaukomu

Prema Europskom glaukopskom društvu (engl. *European glaucoma society*, EGS) razlikujemo osnovnih 5 tipova glaukoma koji su razgraničeni prema etiologiji, mehanizmu i dobi u kojoj se oni javljaju. Prvi od njih je skupina glaukoma dječje dobi koje dijelimo u tri podvrste. Adultni glaukomi su oni primarno otvorenog kuta, sekundarni glaukomi, glaukomi primarno i sekundarno zatvorenog kuta.[3] Većina fiziologije i patofiziologije vezane uz glaukopsku bolest svodi se na cirkulaciju očne vodice te ako se ona ošteti postoji izvjesna mogućnost oštećenju i propadanju živčevlja.

4.1. Fiziologija stvaranja, protoka i otjecanja očne vodice

Očna se vodica proizvodi na nastavcima zrakastog tijela, dakle u predjelu stražnje očne sobice, gdje se zapravo krv ultrafiltrira (neke čestice i tvari difundiraju i prenose se aktivnim transportom[4]) i stvara se tekućina poznatija pod ovim nazivom. Njena proizvodnja pod direktnim je utjecajem simpatikusa, pri čemu se posredstvom β 2-receptora potiče, a preko α 2-receptora inhibira sinteza očne vodice. Također, karboanhidraza igra ključnu ulogu u njezinu stvaranju, što je važno poznavati s obzirom na kasnije objašnjenu medikamentnu terapiju.[5] Stvorena očna vodica od zrakastog tijela protječe prema prednjoj očnoj sobici cirkulirajući kroz tjesnac između stražnje površine zjenice i prednje površine leće. Očna vodica kratko cirkulira u prednjoj sobici te dolazi u područje sobičnog kuta gdje otječe kroz trabekulum u Schlemmov kanal prema episkleralnim venama (trabekularni put kojim se odvodi 70% očne vodice[5]) ili može utjecati u samo cilijarno tijelo te se otuda dalje odvoditi venama. Iz ovog je zaključivo kako jedino iznimno precizan odnos proizvodnje, cirkulacije i otjecanja jest fiziološki, a svako pa i najmanje odstupanje na nekim od ovih etapa utječe na

poremećen tonus (tlak) očne jabučice što u oftalmologiji nazivamo intraokularnim tlakom (IOT).[2]



Slika 1: Cirkulacija očne vodice. (izvor: <https://www.medicalopedia.org/3183/aqueous-humour-anatomy-physiology/>)

4.2. Epidemiologija glaukoma

Glaukom je široko prošireno oboljenje. Razlika na svjetskoj razini u incidenciji i prevalenciji u pravilu nema, a ako postoje smatra se da je uzrok tome postotak nedijagnosticiranih slučajeva.

Prema statistici, jedna od 40 osoba starijih od 40 godina boluje od glaukoma s ispadom vida. To znači da u svijetu oko 60 milijuna ljudi ima glaukom, a čak 8.4 milijuna ljudi ima bilateralnu sljepoću uslijed progresije ove bolesti.[6]


Glaukom kao uzrok sljepoće zauzima treće mjesto (prva dva uzroka su katarakta i senilna makularna degeneracija). U Istočnoj Europi je 1990. činio 13.83% svih uzroka sljepoće, a sličan udio čini i 2015. (14.08%). Prema projekcijama za 2020. godinu nema značajnijih promjena u odnosu na današnju statistiku.[7]

4.3. Dijagnostika glaukoma

Procijenjeno je da je čak 50% glaukoma nedijagnosticirano, što vrijedi i za dobro razvijene i medicinski napredne zemlje.[6] Za dijagnostiku i pregled bolesnika važno je evaluirati intraokularni tlak, pregledati iridokornealni kut, pregledati vidni živac i vidno polje.

4.3.1. Tonometrija

Intraokularni tlak je jedan od najvažnijih dijelova pregleda pri dijagnosticiranju glaukoma s obzirom da je često (ali ne i uvijek) glavni faktor rizika razvoja bolesti. Srednje vrijednosti IOT-a u općoj populaciji su oko 15-16 mmHg, a okvirne granice normale kreću se između 10 i 21 mmHg. Pri tom ne govorimo o preciznim vrijednostima te ih je nužno korigirati s obzirom na dob i debljinu rožnice.[2] Unatoč tome, neki pacijenti razviju glaukom s vrijednostima IOT-a manjima od 21 mmHg, što govori u prilog važnosti promatranja i drugih kliničkih znakova. Diurnalne varijacije su normalne te je tlak najviši ujutro, a nešto niži u popodnevnim i večernjim satima.[5] Metoda mjerenja intraokularnog tlaka se naziva tonometrijom. Uglavnom se bazira na izjednačavanju vanjske sile uzrokovane tonometrom i intraokularne sile uzrokovane tlakom očne vodice, debljinom (od 490 do 570 μ m) i elastičnošću rožnice. Najčešće se koristi Goldmannov aplanacijski tonometar koji je postavljen na biomikroskopu (njem. *špalt*). Mjeri se tako što se rožnica anestetizira, ukapa se fluorescein iza čega ispitivač pod kobaltno plavim svjetlom prisloni dvolomac na prednju površinu rožnice te posebnim vijkom namješta pozicije dvije polukružne fluoresceinske linije sve dok ne dođu u poziciju u kojoj se dodiruju svojim unutrašnjim rubom. Kada se polukružne linije namjeste u položaj rubnog dodirivanja, očitava se vrijednost IOT-a u oku.[3,5] Ne smijemo zaboraviti kako je potrebno korigirati dobivenu vrijednost očnog tlaka mjerenjem centralne debljine rožnice pahimetrom.[2]



Slika 2: Goldmannova aplanacijska tonometrija. Fluoresceinske linije dobivene ukapavanjem fluoresceina i promatranjem pod kobaltno plavim svjetlom. (izvor: <https://www.eyecademy.com/goldmann-applanation-tonometry/>)

4.3.2. Gonioskopija

Gonioskopija je metoda pregleda iridokornealnog kuta, a obavlja se pomoću gonioskopa, posebnih lupa koje se postavljaju na površinu rožnice (iako osim direktne postoji i indirektna metoda) te pomoću kojih se na biomikroskopu promatraju, prepoznaju i analiziraju anatomske sastavnice kuta, njihov oblik, širina kuta, stupanj trabekularne pigmentacije i eventualne apozicije ili sinehije.[3] Dinamička indentacijska metoda gonioskopije koristi se kod zatvorenog kuta kako bi se razlikovalo radi li se o apozicijskom ili onom uzrokovanom sinehijama.[8] Naposljetku se vrši stupnjevanje otvorenosti kuta, što se najčešće određuje Schafferovom metodom.[5] Ono se također može odrediti tijekom pritiskanja dinamičkom gonioskopijom po Spaethovom sustavu[9] ili Van Herickovom metodom[10,11].

4.3.3. Pregled očne pozadine

Pod pregledom očne pozadine najčešće podrazumijevamo detaljni pregled glave vidnog živca (lat. *papilla nervi optici*, PNO) i sloja živčanih vlakana mrežnice (engl. *retinal nerve fibre layer*, RNFL). Ovakav pregled najbolje se vrši na midrijatičnim zjenicama uz pomoć indirektnih nekontaktnih i direktnih kontaktnih lupa na biomikroskopu.[3]

U pregledu je kvalitativno nužno procijeniti neuroretinalni rub, sloj živčanih vlakana mrežnice, krvarenja na glavi vidnog živca, krvne žile na glavi vidnog živca, parapapilarnu

atrofiju i oblik glave vidnog živca. On se određuje prema „ISNT“ pravilu pri čemu je najširi u inferiornom, nešto uži u superiornom, još uži u nazalnom i najuži u temporalnom kvadrantu.[12] U ranim stadijima glaukoma ovaj inače najuži temporalni segment se dodatno stanjuje u svom superiornom ili inferiornom dijelu. Neuroretinalni rub se također progresivno stanjuje u glaukomoj bolesti.[13-17] Sloj živčanih vlakana se najbolje promatra pod zelenim filtrom u predjelima očne pozadine gdje slojevi mrežnice prelaze preko krvnih žila. U zdravih osoba će na ovom mjestu živci na području krvne žile stvoriti srebrnkasto prosijavanje u vidu linija. Ako su pruge tamne i oštre a pozadina je bez sjaja govorimo o kliničkom nalazu stanjenih živčanih vlakana mrežnice.[18-20] Na rubu glave vidnog živca ponekad ćemo u glaukomoj bolesti naći „splinter“ krvarenja, a krvne žile se na ovom području nerijetko savijaju u oblik bajonete („znak bajonete“).[5] Parapapilarna atrofija retinalnog pigmentnog epitela temporalnog segmenta predstavlja korioretinalnu atrofiju i skleru koja prosijava s vidljivim velikim krvnim žilama žilnice tik do lateralnog ruba glave vidnog živca, no ovakav nalaz nije rijedak u zdrave populacije te nije dijagnostički kriterij već ga treba uklopiti uz ostale nalaze. Sve ove kliničke nalaze treba pratiti kroz vrijeme i napredovanje bolesti.[3]

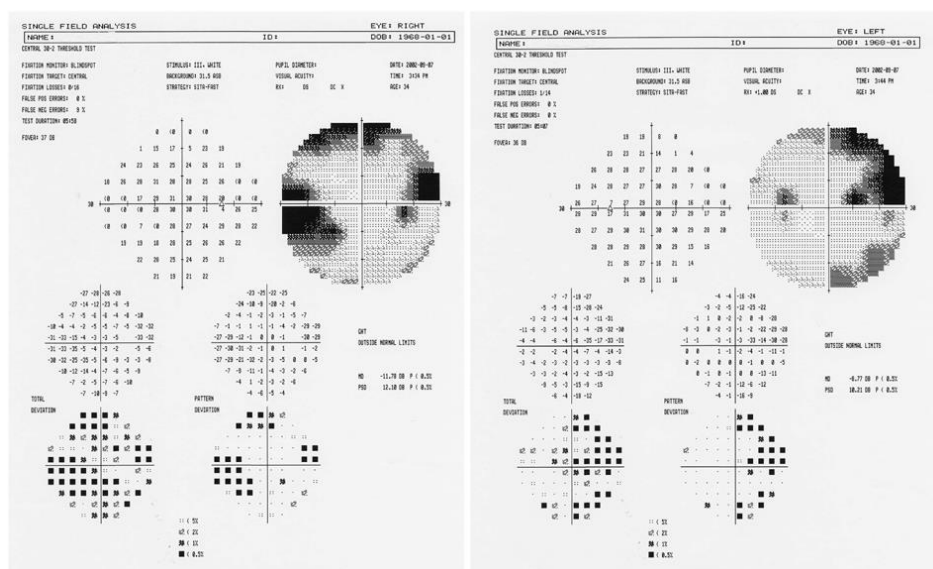
Kvantitativno mjerimo vertikalni promjer veličine glave vidnog živca i omjer ekskavacije i promjera papile vidnog živca. Iako vertikalni promjer nije konstanta, najčešće iznosi oko 1,5mm.[21] Omjer ekskavacije i promjera papile vidnog živca poznat je pod nazivom *cup/disc ratio* s kraticom c/d-omjer. Ako je on veći od 0,6 ili postoji asimetrija između dva oka veća od 0,2 znak je oštećenja uzrokovanog glaukomom.[2]

Svakako je potrebno snimiti izgled glave vidnog živca kako bi se uz prethodni nalaz mogla postaviti sumnja ili dijagnoza i po potrebi pratiti tijek bolesti. Koristi se stereoskopska

fotografija, optička koherentna tomografija (engl. *optical coherence tomography*, OCT) i skenirajući laserski oftalmoskop ili polarimetar.[3,5]

4.3.4. Perimetrija

Perimetrija je metoda testiranja vidnog polja i definiranja ispada vidnog polja, a važna je jednako za dijagnosticiranje i praćenje bolesti. Mogućnosti dijagnosticiranja su putem statičke, dinamičke i manualne perimetrije. Sve češće se koristi standardna automatizirana perimetrija (SAP) uz standardizirane algoritamske programe (Humphrey i Octopus perimetri).[3,5] Ako je vidno polje suženo, a promjene su primijećene i na pregledu fundusa jasno postavljamo dijagnozu. Kod pozitivnog rezultata perimetra u smislu ispada vidnog polja i nejasnog nalaza očne pozadine potrebno je ponoviti perimetriju uz pažljiviju edukaciju prije samog izvođenja testa. Važno je praćenje progresije nalaza kroz vrijeme. Prema modificiranoj Hodapp-Parishovoj klasifikaciji[22] određuje se stadij glaukomske bolesti (engl. *glaucoma staging system*, GSS) na rano, umjereno i uznapredovalo glaukomsko oštećenje.[23]



Slika 3: Ispadi vidnog polja dijagnosticirani pomoću Humphrey perimetra. (izvor: <http://www.skouraseyeandcosmetic.com/advanced-glaucoma-imaging>)

4.4. Podjela glaukoma

Prema EGS glaukome klasificiramo i dijelimo na primarne kongenitalne oblike odnosno glaukome dječje dobi, glaukome primarno otvorenog kuta, sekundarne glaukome i glaukome primarno i sekundarno zatvorenog kuta.[3]

4.4.1. Primarni kongenitalni oblici i glaukomi dječje dobi

Primarni kongenitalni glaukomi su rijetki (1:10000), ali je unatoč tome od presudne važnosti njihovo poznavanje, rana dijagnostika i terapija kako se ne bi trajno oštetila vidna funkcija i razvila slabovidnost.[5,24,25] Najčešće nastaju radi disgeneze iridokornealnog kuta i trabekularne mreže zbog čega se neadekvatno otplavljuje očna vodica i stvara povišeni IOT. Ovdje se preporučuje kirurško liječenje najčešće u smislu goniotomije ili trabekulotomije.[3,5]

Rani juvenilni glaukom nastupa za druge godine života kod kojeg je za razliku od prethodnog riječ o povišenom IOT s otvorenim kutom, a ne nalaze se anomalije očne jabučice zbog pritiska te često ostaju neprepoznati sve do značajnog gubitka vidnog polja.

Sekundarni glaukomi dječje dobi naposljetku predstavljaju skupinu u koju ubrajamo one uzrokovane nestečenim anomalijama oka (Axenfeld-Riegerova anomalija, Petersova anomalija, ektropij uveje, kongenitalna hipoplazija šarenice, aniridija, itd.), nestečenim sistemskim bolestima ili sindromima (Downov sindrom, Marfanov sindrom, homocisteinurija, neurofibromatoze i dr.) te stečenim stanjima poput uveitisa, traume, tumora, terapije steroidima.[3] Nerijetko nastupaju nakon operacije katarakte u ranoj dojenačkoj dobi.[26,27] U prijelaznom se periodu liječe neinvazivnim metodama do odluke za kirurški zahvat.[3]

4.4.2. *Glaukomi primarno otvorenog kuta*

Glaukomi primarno otvorenog kuta su progresivni kronični glaukomi bez prisustva drugih očnih bolesti i/ili kongenitalnih anomalija. Prema definiciji EGS-a glaukom primarno otvorenog kuta (engl. *primary open angle glaucoma*, POAG) radi se o progresivnoj optičkoj neuropatiji s karakterističnim popratnim morfološkim promjenama, a važno je isključiti druge očne bolesti i stanja. Ovakav oblik glaukoma je rijedak u osoba mlađih od 50 godina uz najčešći bilateralni razvoj.[3,5] Etiologija je nepoznata, a čimbenici rizika su dob (prevalencija značajno raste s dobi)[3], intraokularni tlak (1 mmHg povećava šansu za razvoj bolesti za 12%)[40,41], rasa/etnička pripadnost (nekoliko puta češće u Afroamerikanaca nego u bijelaca)[32], pozitivna obiteljska anamneza[40,42], prisutnost pseudoeksfolijacije[33-38], tanka centralna debljina rožnice[42], kratkovidnost veća od -3,00 DS[43], niski perfuzijski tlak oka[34], diabetes mellitus, hormonska oralna kontracepcija, vaskularna bolest i drugi.[5] U praksi se liječi lijekovima, laserom ili incizijskom kirurgijom.

S obzirom na očni tlak, dijelimo ga na hipertenzivni i normotenzivni glaukom primarno otvorenog kuta. Progresija povećanja IOT-a **hipertenzivnog glaukoma** zapravo počinje od rane dobi te najčešće ostaje neprepoznat sve do stadija u kojem dolazi do apoptoze živčanih vlakana optikusa radi pritiska i ishemije što uzrokuje oštećenje vidnog polja.[3]

Kod **normotenzivnog glaukoma** ne nalazimo povišeni IOT na 24-satnoj krivulji mjerenja. Smatra se da je niski perfuzijski tlak posebice tijekom noći uzrok oštećenju aksona.[2] Studije su pokazale kako unatoč normalnom IOT-u treba pristupiti liječenju i sniziti ga za oko 30% od početnih vrijednosti, kako bi se povećao perfuzijski tlak i usporila progresija gubitka vidnog polja.

Primarni juvenilni glaukom je glaukom primarno otvorenog kuta kod kojega je nedostatna resorpcija očne vodice, a sve ostale karakteristike slične su ostalima u ovoj kategoriji.

Ako postoji izolirana **očna hipertenzija** s blago povišenim vrijednostima IOT-a nije potrebno liječenje već redovite kontrole. Kod viših vrijednosti IOT-a ili jasnih čimbenika rizika za nastup glaukoma, odmah se pristupa liječenju.[3]

4.4.3. Sekundarni glaukomi

Kod ove skupine stanja nalazimo povišeni IOT, a do njega dolazi uslijed raznih patofizioloških mehanizama koji su ponekad kombinacija mehanizama otvorenog i zatvorenog kuta.

Eksfolijativni (pseudoeksfolijativni) glaukom (engl. *exfoliative glaucoma*, XFG) nastaje kod osoba koje imaju eksfolijativni (pseudoeksfolijativni) sindrom. Sindrom karakterizira proizvodnja i nakupljanje fibrilarnog ekstracelularnog materijala s posljedičnom blokadom trabekularnog otjecanja očne vodice. Tijek ovakvog glaukoma je često agresivan.

Pigmentni glaukom se javlja u osoba koje imaju pigmentni sindrom, najčešće mlađi muškarci s miopijom. Nastaje tako što se pigmentni epitel šarenice trlja o zonule leće te se pritom pigment oslobađa, a zrnca melanina nakupljaju se na trabekularnoj mreži čime usporavaju i onemogućavaju otjecanje očne vodice, što vodi u povišeni IOT.[1]

Materijal leće uslijed fakolize, traumatske ozljede leće, upale i drugih stanja se također može nakupljati na trabekularnoj mreži i uzrokovati glaukom.[44] Osim toga, ako nastupi intraokularno krvarenje, eritrociti i makrofazi će se nakupljati na području koji bi trebao odvoditi očnu vodicu. Ponekad materijal mogu biti upalne stanice uslijed raznoraznih uveitisa. Nerijetko se stvaraju sekundarni ožiljci, neovaskularizacije i sinehije koje vode u apozicijsko zatvaranje kuta.[45] Poremećaj cirkulacije očne vodice može nastupiti i uslijed

primarnog ili sekundarnog intraokularnog tumora.[46] Iako ablacija mrežnice vodi u niži IOT, razvije se neovaskularizacija zbog čega se može dogoditi opstrukcija, a tlak bude povišen i uslijed terapije silikonskim uljem ili plinom.[47] Ako nastupi trauma oka, glaukom možemo očekivati radi procesa ožiljkavanja, krvnih stanica, kao i zbog konkretnog oštećenja struktura čiji ispad funkcije vodi u povišenje IOT.[48] Ijatrogeno se glaukom sekundarno otvorenog kuta može uzrokovati uslijed duže uporabe kortikosteroida ili po kirurškim i laserskim zahvatima na oku.[49,50] Nakon lokalne primjene kortikosteroidnih kapi duže od tri tjedna dolazi do nakupljanja glikoproteina u trabekularnoj mreži.[1] Kirurški zahvati uzrokuju povišenje IOT-a uslijed krvarenja, upale, traume, raspadanja pigmenta ili dijelova leće i slično. Kod povećanog episklernalnog tlaka (uslijed lokalne ili sistemske bolesti) smanjena je razlika tlakova i manja mogućnost otjecanja očne vodice što također omogućuje progresiju u glaukomsku bolest.[3]

4.4.4. Glaukomi primarno zatvorenog kuta

Zatvoreni kut definiramo ako postoji iridotrabekularni kontakt. On može biti apozicijski i sinehijski, a ako nastupi optička neuropatija govorimo o **glaukomu primarno zatvorenog kuta** (engl. *primary angle-closure glaucoma*, PACG). Metoda određivanja i evaluacije iridotrabekularnog kontakta je gonioskopija, a potrebno je isključiti stanja zbog kojih bi on bio sekundarne prirode.[3]

Zatvaranje kuta može se javiti akutno prislanjanjem šarenice uz rožnicu ili kronično u cijelom opsegu ili segmentalno (parcijalno) zbog priraslica. Najčešće nastaje uslijed relativnog pupilarnog bloka pri čemu je onemogućen protok očne vodice između leće i stražnje površine šarenice, zbog čega se povisuje tlak u stražnjoj očnoj sobici, periferno se izbočuje

šarenica i utiskuje u trabekularnu mrežu. Relativnom pupilarnom bloku podložniji su hipermetropi.[1]

Ako ovo stanje nastupi akutno govorimo o **akutnom glaukomu zatvorenog kuta** što smatramo hitnim stanjem u oftalmologiji. Dolazi do naglog povećanja IOT s vrlo visokim vrijednostima do čak 80 mmHg. Ostali simptomi i znakovi su smanjena vidna oštrina, haloi, bolnost, glavobolja, mučnina, povraćanje, edem rožnice, plitka prednja očna sobica, nereaktivna zjenica u midrijazi, cilijarna injekcija, bradikardija, aritmija i dr.[1] Medikamentni terapijski pristup je usmjeren smanjenju stvaranja očne vodice, otvaranju kuta i smanjenju upale. Ako se liječi kirurški ili laserski (kako bi se prekinuo pupilarni blok i otvorio iridokornealni kut) radi se iridotomija ili iridektomija, a leća se uklanja. Zbog velikog rizika od nastupa akutnog glaukoma zatvorenog kuta i na drugom oku, profilaktički se radi iridotomija.[3]

4.4.5. Glaukomi sekundarno zatvorenog kuta

Ovi glaukomi nastaju uslijed zatvaranja iridokornealnog kuta koje je sekundarne prirode i uzrokovano najčešće mrenom, traumatskom dislokacijom leće, stražnjim sinehijama, mikrosferofakijom ili protruzijom silikonskom ulja koje se stavlja po vitrektomiji.

Osim navedenog, može se raditi i o **neovaskularnom glaukomu** koji može biti i prirode glaukoma otvorenog kuta. Neovaskularizacija nastupa kod stanja kod kojih se pojačano luči faktor rasta vaskularnog endotela (engl. *vascular endothelial growth factor*, VEGF) kao što su diabetes mellitus, okluzija centralne retinalne vene, ishemični sindrom oka, iridokornealni sindrom, intraokularni tumori i dr. Stvaraju se razgranane mreže novostvorenih krvnih žila, membrana i vezivnog tkiva koje uzrokuju povećani IOT i dovode do sekundarnog glaukoma otvorenog kuta ili sekundarnog glaukoma zatvorenog kuta bez pupilarnog bloka.[3]

4.5. **Medikamentno liječenje**

Ovdje smatram shodnim navesti opća načela liječenja prema EGS. Cilj je ponajprije sačuvati vidnu oštrinu i vidno polje kako se ne bi ugrozila kvaliteta života bolesnika. To svakako iziskuje individualiziran pristup liječenju. Stupanj neuroprotekcije i vrijeme početka terapije ovisi o stadiju bolesti, izraženosti simptoma i broju čimbenika rizika. Treba imati i na umu kako manifestna bolest u zapadnim zemljama nije dijagnosticirana u oko polovice bolesnika, što otežava pravovremenu neuroprotekciju.

Terapija snižavanja IOT-a često nosi svoje komplikacije te treba pažljivo izvagati opravdanost i opsežnost njene primjene u odnosu na neophodno smanjenje rizika od gubitka/slabljenja vidnih funkcija. Pri tome uzimamo u obzir štetne posljedice liječenja, opsežnost glaukomskeg oštećenja prilikom postavljanja dijagnoze, brzinu progresije bolesti, očekivani životni vijek, dodatne čimbenike rizika i komorbiditeta, stanje drugog oka i svakako bolesnikove želje kao i suradljivost pojedinca. U pravilu se većina glaukoma otvorenog i zatvorenog kuta počinje liječiti topički ili sistemno peroralnom primjenom lijekova kako bi se smanjilo stvaranje očne vodice i/ili potakla njenu apsorpciju.[3]

Lijekovi prve linije za snižavanje IOT-a su analozi prostaglandina, antagonisti β -adrenergičnih receptora (β -blokatori), inhibitori karboanhidraze i α 2-selektivni adrenergični agonisti.

Analozi prostaglandina povećavaju otjecanje očne vodice uveoskleralnim putem. Primjenjuju se jednom dnevno (navečer).[2] Predstavnicima skupine su latanoprost, tafluprost i travoprost, a uz navedene treba spomenuti i podgrupu prostamida čiji je predstavnik bimatoprost. Blage lokalne nuspojave ovih lijekova su hiperemija spojnice, osjećaj stranog tijela, nelagoda uz žarenje, pečenje, svrbež, hiperpigmentacija kože vjeđa i šarenice, povećan

rast i gustoća trepavica, atrofija periorbitalnog masnog tkiva, a one ozbiljnije su cistoidni makularni edem, reaktivacija herpetičnog keratitisa i uveitisi. Sistemne komplikacije koje treba imati na umu su dispneja, anginozna bol, bol u leđima, egzacerbacija astme i sl.

Antagonisti β -receptora smanjuju stvaranje očne vodice. Razlikujemo neselektivne čiji su predstavnici timolol, levobunolol, metipralol, karteolol i befunolol te β 1-selektivne kao što je betaksolol. Pri propisivanju ovakve terapije treba poznavati zdravstveno stanje pacijenta jer ih nije uputno primjenjivati kod onih koji boluju od astme, kronične opstruktivne plućne bolesti (KOPB), sinusne bradikardije, srčanog bloka ili srčane insuficijencije. Nuspojave su brojne, a ponekad i vrlo ozbiljne. Lokalne su pretežno hiperemija spojnice, keratitis i točkaste epitelne erozije, sindrom suhog oka, alergijski blefarokonjuktivitis i dr. Sistemske nuspojave su bradikardija, aritmija i druge srčane bolesti, sinkopa, bronhospazam, opstrukcija dišnih putova, edemi, hipotenzija, depresija, seksualna (erektilna) disfunkcija, a kod primjene β 1-selektivnih blokatora kardiorespiratorne nuspojave su još više izražene.[3]

Iduća skupina antiglaukomskih lijekova su **inhibitori karboanhidraze** koji smanjuju stvaranje očne vodice, a mogu se primjenjivati topički ili sistemno za brzo snižavanje visokog IOT-a.[2] Predstavnici topičkih inhibitora karboanhidraze su brinzolamid i dorzolamid, a sistemski su acetazolamid, metozolamid i diklorfenamid. Ovi potonji su kontraindicirani kod niskih vrijednosti elektrolita Na^+ i K^+ u krvi, kod bubrežnih i jetrenih bolesti, zatajenja nadbubrežne žlijezde i kod hiperkloremične acidoze. Lokalne nuspojave topičkih su pečenje, žarenje, zamagljenje vida i suzenje, a može nastupiti površinski točkasti keratitis i edem rožnice. Sistemske nuspojave topičkih su gorak okus u ustima, glavobolja, astenija, omaglica, parestezije, prolazna miopija i alergijske reakcije u smislu urtikarije, svrbeža i angioedema.[3] Dugotrajna primjena sistemskih inhibitora karboanhidraze nije uputna radi nuspojava kao

što su alergija na sulfonamide, hipokalijemija, gastrointestinalne tegobe (gubitak apetita, promjena okusa, mučnina, proljev, povraćanje), aplastična anemija[2], a mogu se javiti i parestezije, smetnje sluha, tinitus, depresija, smanjenje libida, bubrežni kamenci, metabolička acidoza i sl.

α 2-selektivni adrenergični agonisti su apraklonidin, brimonidin i klonidin od kojih svi djeluju tako da smanjuju stvaranje očne vodice dok brimonidin uz to i povećava njezino otjecanje. Od ova je tri najpotentniji apraklonidin, a primjena lijekova iz skupine kontraindicirana uz paralelnu primjenu inhibitora monoaminske oksidaze, kod djece i mršavih pojedinaca. Lokalne nuspojave su retrakcija vjeđa, smanjenje konjuktivalne hiperemije, ograničena midrijaza, alergijski blefarokonjuktivitis kao glavna nuspojava, periokularni kontaktni dermatitis te druge reakcije preosjetljivosti, a sistemske su suhoća ustiju i nosa, hipotenzija, bradikardija, umor i pospanost.[3]

Kao antiglaukomijski lijekovi druge linije koriste se neselektivni adrenergični agonisti, parasimpatomimetici (miotici) i osmotici.

Neselektivni adrenergični agonisti su epinefrin i dipivefrin. Oni smanjuju stvaranje očne vodice, a mogu i povećati njeno otjecanje. Zbog sistemskih nuspojava (hipertenzija, glavobolja, anksioznost, konfuzno stanje, bol u prsima uz kratkoću daha, tahikardija i znojenje) uz neke lokalne (hiperemija i pigmentacije spojnice, pečenje, žarenje, bol u oku, mutan vid, edem makule) pogurani su na listu sekundarnih lijekova, a kontraindicirano ih je primjenjivati kod iridokornealnog kuta koji je sklon zatvaranju i kod afakije.

Idući su **parasimpatomimetici** odnosno kolinergični lijekovi koji stimuliraju otjecanje očne vodice tako što uzrokuju kontrakciju cilijarnog tijela i sfinktera pupile preko muskarinskih receptora uz paralelno rastezanje trabekularnih prostora.[2] Pilokarpin i karbakol djeluju

izravno, dok demekarium bromid, ekotiofat jodid i diizopropil flouorofosfat imaju neizravno djelovanje. Iako je pilokarpin prvi lijek koji se koristio u terapiji glaukoma, danas se slabo primjenjuju zbog nuspojava od kojih su lokalne mioza, akomodacijska miopija, hiperemija spojnice, ablacija retine, katarakta i ciste šarenice. Sistemne nuspojave se svode na gastrointestinalne grčeve, bronhospazam i glavobolje. Zbog mehanizma djelovanja ovih lijekova kontraindicirano ih je primjenjivati kod postoperativne upale, neovaskularnog glaukoma s uveitisom, kod osoba s povećanim rizikom od ablacije retine, kod gastrointestinalnih smetnji, peptičkog ulkusa, bradikardnih i hipotenznih pacijenata, nedavno preboljelog infarkta miokarda, epilepsije i parkinsonizma.[3]

Osmotski lijekovi (**osmotici**) mogu se primjenjivati peroralno (glicerol, izosorbid, alkohol) i intravenski (manitol, urea). Djeluju tako što povećavaju osmotski gradijent između krvi i staklovine, koja se dehidrira čime se smanjuje njezin volumen. Radi manjeg volumena staklovine povlače se šarenica i leća prema straga i time se otvara iridokornealni kut. Intraokularni tlak se tako snižava ne samo smanjenim volumenom staklovine već i povećanim otjecanjem očne vodice. Osmotike je kontraindicirano primjenjivati kod zatajenja srca ili bubrega jer uzrokuju kardiovaskularno preopterećenje i retenciju urina, a ostale nuspojave su mučnina, povraćanje, dehidracija, hiponatrijemija, povišenje glukoze u krvi, povećanje diureze sve do akutnog oliguričnog zatajenja bubrega te reakcije preosjetljivosti.[3]

Kronična primjena topikalnih kapi istovremeno znači kroničnu iritaciju spojnice konzervansima (npr. benzalkonij klorid).[2] Benzalkonij klorid može uzrokovati nastanak ili progresiju bolesti površine oka (engl. *ocular surface disease*, OSD).[51] Ako se razvije OSD trebaju se koristiti kapi koje ne sadrže konzervanse (benzalkonij klorid).[52]

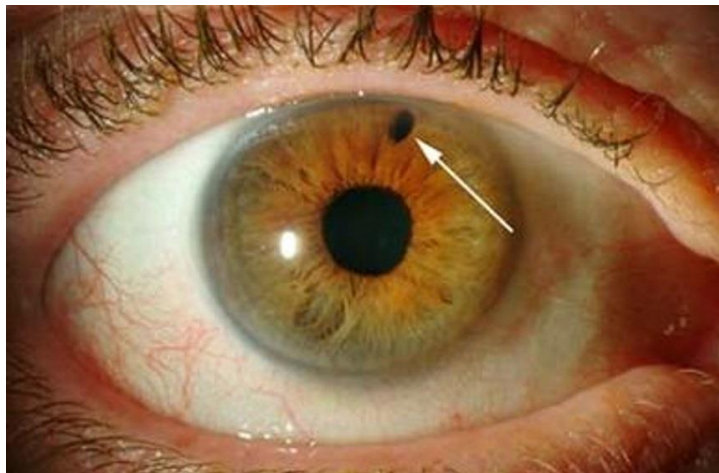
Od posebnih stanja i situacija vezanih uz primjenu antiglaukopskih lijekova, ističe se liječenje za vrijeme trudnoće i dojenja. Najrizičniji period za primjenu ovih lijekova je prvi trimestar jer su neki lijekovi teratogeni, a brojni od njih prema Agenciji za hranu i lijekove (engl *Food and Drug Administration*, FDA) spadaju u skupinu C koja označava kako je na životinjama utvrđeno štetno djelovanje ili se rizik ne može isključiti uslijed nedostatnog broja podataka.[53] Kao najsigurniji među antiglaukopskim lijekovima navodi se α 2-selektivni adrenergični agonist brimonidin iako može uzrokovati produljeni porođaj i hipotoniju maternice. U istoj skupini rizičnosti (skupina B) nalazi se i betaksolol te niske doze timolola. Kada je moguće pribjegava se laserskoj trabekuloplastici.[54]

Zaključno, kada govorimo o medikamentnoj terapiji treba uskladiti lijek s eventualnim sistemskim kontraindikacijama (alergije, astma, aritmija, itd.) te evaluirati stanje oka u smislu njegove površine (konzervansi pogoršavaju stanje) i pratećih očnih bolesti. Sukladno tome, najčešće su prvi lijekovi analozi prostaglandina i β -blokatori, a iza njih slijede α 2-agonisti, inhibitori karboanhidraze i ostali. U pravilu počinjemo s monoterapijom, a kada je potrebno primjenjivati više lijekova pribjegava se fiksnim kombinacijama radi bolje suradljivosti.[3]

4.6. Liječenje laserom

Od laserskih zahvata se najčešće rade laserska iridotomija[55-58], laserska trabekuloplastika[55,59-65], laserska iridoplastika[66,67] i ciklofotokoagulacija[68-70]. Osim navedenih, mogu se izvoditi laserska sklerostomija, laserska hijaloidektomija/hijaloidotomija/vitreoliza (terapija malignog glaukoma), laserska trabekularna ablacija odnosno trabekulopunktura, laserska gioniopunktura i druge varijacije.[71]

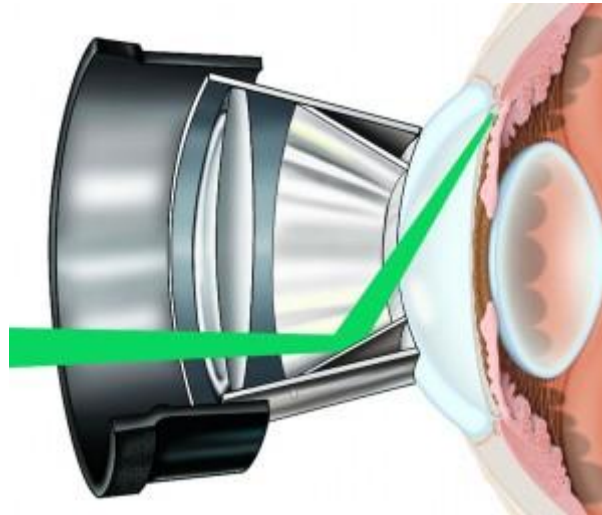
Laserska iridotomija je metoda kojom se stvara mali otvor na periferiji šarenice čime se izjednačava tlak između prednje i stražnje očne sobice. Time se omogućuje odvajanje šarenice od iridokornealnog kuta i poboljšava otjecanje očne vodice. Glavne indikacije za primjenu ove terapijske metode su razni oblici glaukoma zatvorenog kuta s pupilarnim blokom, a ponekad se radi profilaktički.[55,71-78] Kontraindikacije (osim nepostojanja pupilarnog bloka) su neadekvatna vizualizacija mete, vrlo plitka prednja očna sobica, potpuno zatvoreni kut prednje očne sobice, zatvorenost iridokornealnog kuta uzrokovana sinehijama i slaba kooperacija pacijenta.[55,73,75,79,80] Danas se (radi manjeg broja postoperativnih komplikacija, veće brzine, manje potrebite energije, manje ovisnosti o boji šarenice, itd) najčešće koristi Nd:YAG (engl. *neodymium-doped yttrium aluminium garnet*) laser. Nakon izvršene procedure očekuje se brzo smanjenje IOT-a.[71]



Slika 4: Stanje po laserskoj iridotomiji pomoću Nd:YAG lasera. (izvor: <http://oftalmoruiz.com/iridectomia-con-yag-laser/>)

Laserska trabekuloplastika izvodi se za snižavanje IOT-a kod glaukoma primarno otvorenog kuta, pseudoekfolijativnog i pigmentnog glaukoma te ponekad kao preventivna mjera razvoja glaukoma u izraženoj očnoj hipertenziji s visokim rizikom od progresije. Razlikujemo dvije vrste laserske trabekuloplastike (ovisno o tipu korištenog lasera). Prva je argonska laserska trabekuloplastika (ALT) kod koje koristimo argonski kontinuirani laser (zeleno-plavi,

488-514nm), a druga je selektivna laserska trabekuloplastika (SLT) s uporabom „*Q-switched*“ kratkopulsirajućeg Nd:YAG-lasera (532nm) udvostručene frekvencije.[3] Kontraindikacije za ovakvo liječenje su nekooperativnost pacijenta i neadekvatna vizualizacija trabekularne mreže (zbog edema, zamućenja, sinehija i upale).[71] Važno je napomenuti kako učinak nije trajan (kod ALT-a oko 6 mjeseci), a kod ponavljanja trabekuloplastike preferira se SLT.[2]



Slika 5: Shematski prikaz argon laserske trabekuloplastike. (izvor: <http://glaucomaassociates.com/laser-treatment-for-glaucoma/selective-laser-trabeculoplasty-for-glaucoma/>)

Laserska iridoplastika (laserska gonioplastika ili laserska periferna iridoplastika) je metoda kojom se otvara apozicijsko zatvoreni kut onda kada se ne može izvršiti laserska iridotomija ili kada ona ne pruži zadovoljavajuće rezultate.[79,81-85] Laserska se iridoplastika radi tako što se laserom izazivaju opekline na periferiji šarenice koje uzrokuju kontrakciju šarenice i njezino navlačenje suprotno od iridokornealnog kuta, što omogućuje otjecanje očne vodice i smanjenje IOT-a.[84,85] Glavna je indikacija sindrom iris-plato koji može nastati nakon iridotomije, pa se ovom procedurom širi kut i smanjuje rizik od njegova zatvaranja sinehijama.[3] Ostale su indikacije glaukom zatvorenog kuta koji ne odgovara na medikamentnu terapiju ili koji je nastao zbog neodgovarajuće pozicije ili veličine leće, nanoftalmus, retinopatija nedonoščadi i dr.[71] Kao i kod laserske trabekuloplastike, mogu

se koristiti razni tipovi lasera, počevši od argonskih, diodnih, sve do Nd:YAG-lasera udvostručene frekvencije.[3] Među kontraindikacijama navodi se značajan edem rožnice i zamućenje iste, plitka prednja očna sobica i kut zatvoren uslijed brojnih sinehija.[71]

Ciklofotokoagulacija je termalna metoda razaranja dijela cilijarnog tijela čime se povećava otjecanje očne vodice, a time i snižava IOT.[71] Koriste se diodni i argonski laser koji se mogu primijeniti transkleralno, endoskopski ili transpupilarno. Ultrazvučna ciklodestrukcija je ona za koju se koriste ultrazvučni valovi. Ciklofotokoagulacija je indicirana kod glaukoma refrakternih na filtracijsku operaciju ili ugradnju implantata, kod očekivanog neuspjeha takve operacije ili nemogućnosti njenog izvođenja te kao alternativa drenažnim implantatima. Kontraindikacije su uveitis, nekooperativnost, blefarospazam, deformacija limbusa, stanjena rožnica i sl.[3,75,86]

5 . Kirurško liječenje

5.1. Uvod u kirurško liječenje glaukoma

Kirurško se liječenje radi onda kada se lokalno medikamentna terapije pokaže neuspješnom. Pristup ovom terapijskom obliku kao i odabir konkretne metode ovisi o nekoliko čimbenika, od kojih među društveno-sociološkim faktorima treba istaknuti individualne potrebe bolesnika, dob, suradljivost pri primjeni medikamentne terapije, očekivanja i razmišljanja pacijenta kao i očekivanu postoperativnu suradljivost.[1] U obzir se uzima i stadij bolesti, povijest bolesti (dosadašnje operacije, lijekovi, stupanj oštećenja vidnog polja), individualno procijenjena ciljna vrijednost IOT-a, rizičnost (monokulus, zanimanja, refraktivne greške) i drugo. Operacijom se prevenira oštećenje vidnog polja pa ona ne mora i ne treba biti posljednji terapijski pristup kada već dođe do značajnije progresije glaukomske bolesti. Primarni terapijski pristup glaukomima zatvorenog kuta je laserskom iridotomijom ili kirurški perifernom iridektomijom. Također, prvotni kirurški pristup terapija je primarnog kongenitalnog glaukoma (trabekulotomijom, goniotomijom ili filtracijskim operacijama).[3] Treba imati na umu kako se kirurgija oka može vršiti u svih oblika glaukoma.[1]

Glaukomskom operacijom pokušava se postići takva vrijednost IOT-a kojom bi se izbjegla potreba za postoperativnom medikamentnom terapijom. Naravno, ako postoperativne vrijednosti IOT-a ne zadovoljavaju ciljne, dodaje se topikalna terapija. Za određivanje uspješnosti određene kirurške metode kvantitativno evaluira se konačno sniženje IOT-a, postoperativna potreba za lijekovima, stopa postoperativnih komplikacija i funkcionalni ishod.

5.2. Povijest kirurškog liječenja glaukoma

Početak kirurškog liječenja glaukoma postavio je von Graefe kada je 1856. godine otkrio kako se iridektomijom može kvalitetno liječiti stanje akutnog glaukoma. De Wecker je samo dvije godine poslije prezentirao sklerotomiju kao tretman liječenja kroničnog glaukoma. Ciklodijaliza je otkrivena 1900. godine, a 1932. prezentirana je ciklostrukcija. I danas se dobar dio kirurgije oka u smislu liječenja glaukoma temelji na prvotnim postavkama, a oko 60-ih godina prošlog stoljeća osmišljene su trabekulektomija, nepenetrirajuće operacije i okviri i obrisi današnje kirurgije. Iza 1995. godine počinje korištenje modernih implantabilnih uređaja, kakve susrećemo i danas, a njihov razvoj kao i razvoj novih tehnika zasigurno čeka nove uzlete i otkrića, kako medicinska tako još više i tehnološka.[87]

5.3. Penetrirajuće operacije glaukoma

5.3.1. Trabekulektomija

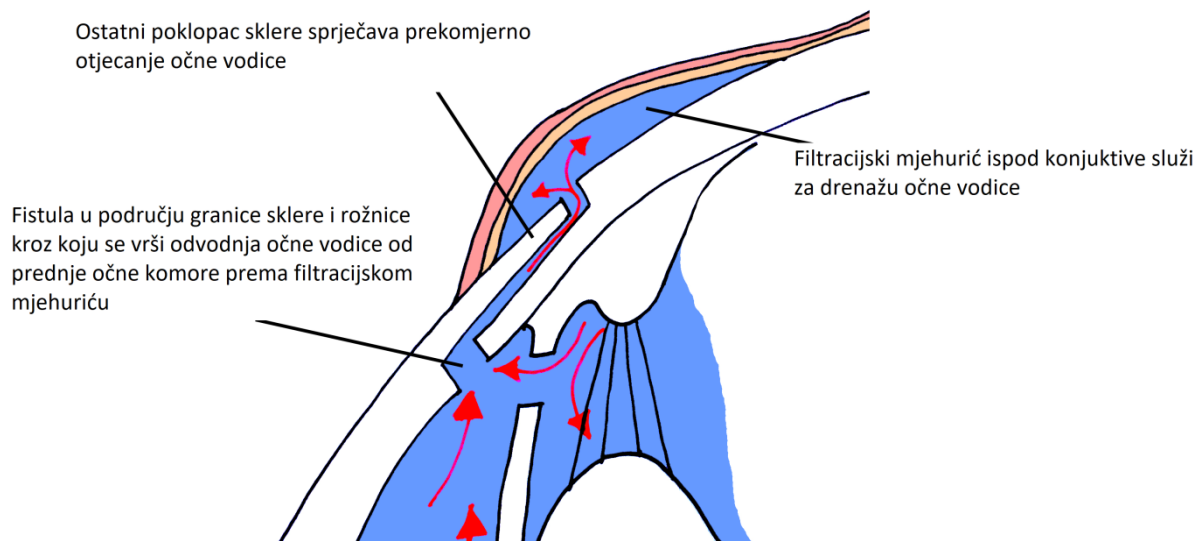
Trabekulektomija je filtracijska operacija glaukoma kojom se kreira trajna fistula između stražnje i prednje očne sobice i subkonjuktivalnog prostora. Time se omogućuje odvodnja očne vodice preko fistule u subkonjuktivalni prostor u kojem se formira filtracijski mjehurić. Tako se snižava IOT, a fistula ostaje zaštićena skleralnim poklopcem.[1,2,5,88,89] To je najčešća operacija kada govorimo o operacijama glaukoma otvorenog kuta, a za operaciju se služi operacijskim mikroskopom.[1] Iako je originalna metoda i ideja predstavljena pred više od 50 godina, danas je značajno modificirana uslijed novih tehnologija, boljih operacijskih mikroskopa, instrumenata i konaca za šivanje. Jedna od modernih dopuna trabekulektomiji su antifibrotski agensi (mitomicin C i 5-fluorouracil) koji smanjuju neuspjeh procedure uzrokovan ožiljkavanjem.[90] Osim ovih antimetabolita, operacije se mogu modificirati i razvijati temeljem promjene veličine, oblika i položaja skleralnog poklopca ili promjenom

vrste šavova (fiksirajući, otpuštajući ili prilagodljivi).[91,92] Kriterije uspješnosti operacije najčešće svodimo na postoperativnu potrebu za antiglaukomskim lijekovima, broj i težinu komplikacija i dugoročni uspjeh operacije, a uspješnost obično varira oko 90% uspješnosti ako govorimo o prvoj operaciji oka.[88] Ponekad je postoperativno potrebno dodati medikamentnu terapiju za bolju kontrolu IOT-a, a nekad se pristupa i reoperaciji.[88,93,94]

Indikacije za operaciju su neuspjeh konzervativne terapije održavanju željenog IOT-a, izbjegavanje polipragmazije, progresivno propadanje vidnog polja unatoč urednom IOT-u na kontrolama (što uključuje i slabu suradljivost bolesnika), kao primarna terapija kod uznapredovale bolesti pogotovo kod mlađih te ako se radi o želji pacijenta za izbjegavanjem potrebe za dugotrajnom (trajnom) kroničnom terapijom.[3,5] Iako se prije mislilo drugačije, nove studije pokazuju da nema razlike u stopi progresije oštećenja vidnog polja između primarno operiranih trabekulektomijom i primarnog medikamentnog pristupa.[95,96] Iako će o tome kasnije biti pisano, valja napomenuti kako se liječenju glaukoma primarno otvorenog kuta može pristupiti i drugim operacijama, kao što su nepenetrirajuće operacije i one s ugradnjom drenažnih implantata.[97-104]

Trabekulektomija kao takva nosi dugoročni rizik od ubrzane progresije senilne katarakte.[105,106] Od **komplikacija** moguća je upala u smislu upale filtracijskog mjehurića (blebitis) ili endoftalmitis koji se očituje crvenilom, suženjem i smanjenom vidnom oštrinom, što zahtjeva hitnu intervenciju oftalmologa.[1,107] Također, postoji izvjesni rizik od postoperativne hipotonije.[3] Upala je češća kod primjene antimetabolita na malom operativnom području ili kod operacije koja se radi u punoj debljini bjeloočnice, a savjetuje se ugradnja drenažnih implantata kada nije moguće pozicionirati filtracijski mjehurić ispod površine gornje vjeđe.[3]

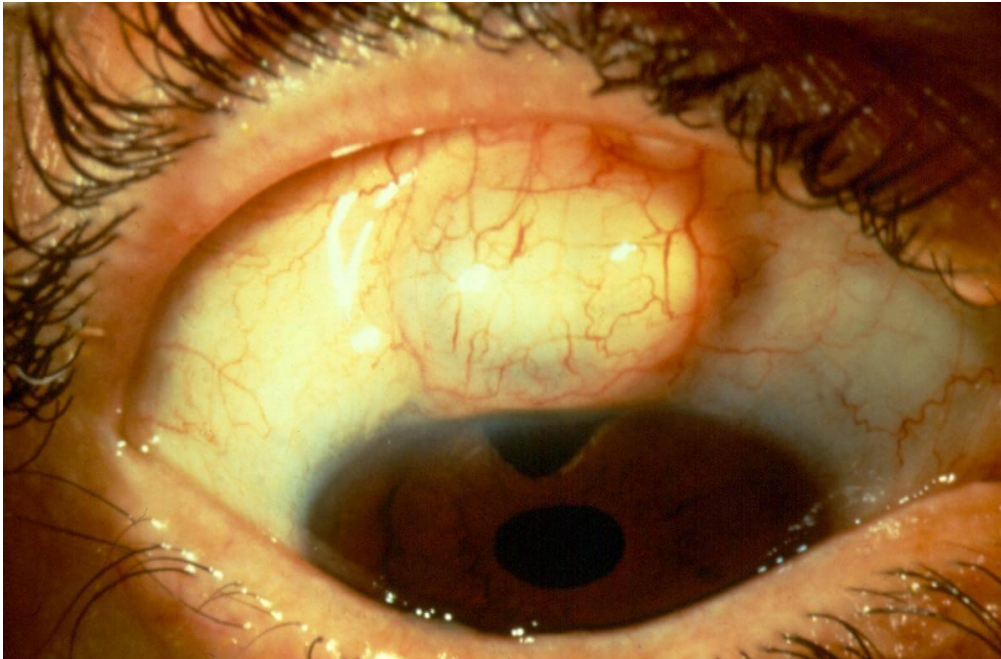
5.3.1.1. Tehnika trabekulektomije



Slika 6: Skicirana tehnika trabekulektomije. (izvor: <http://www.ngsglaucoma.com/glaucomatrab.html>, prilagođeno)

Iako su brojne modifikacije moguće sve operativne procedure imaju zajedničke pretpostavke. Preoperativno se postiže pupilarna mioza 2%-nim pilokarpinom, te se uvodi uzdeni šav. Potom se superiorno oblikuje poklopac (konjunktive ili forniksa) sastavljen od konjunktive Tenonove kapsule. Episkleralno tkivo koje se otkrije se čisti, a veće žile se kauteriziraju. Vršiti se incizija sklere do 50% njene debljine kako bi se otvorila vrata za lamelarni „flap“ sklere, koji se disecira prema naprijed do nivoa rožnice. U perifernom temporalnom dijelu se učini paracenteza, a prednjoj očnoj sobici pristupi se kroz najširi ulazni dio. Tada se izreže blok dubokog dijela sklere. Može se učiniti i periferna iridektomija kako bi se izbjegla mogućnost bloka unutarnjeg protoka očne vodice, a za perifernom iridektomijom nema potrebe kod pseudofakičnih očiju ili onih s dubokom prednjom očnom sobicom. Površinski rožnični poklopac se potom šije u stražnjim uglovima kako bi se smanjila opasnost od postoperativnog curenja očne vodice. Na kraju se instilira balansirana tekućina kako bi se produbila prednja očna sobica i provjerila funkcionalnost fistule i šije se konjunktivalni „flap“. Instilira se kap 1% atropina, a pod unutrašnjost donje konjunktive

injektiraju se steroidi i antibiotik. Također, kao postoperativna terapija, kapaju se kortikosteroidne kapi u trajanju do 12 tjedana uz antibiotske kapi prvih 14 dana.[5]



Slika 7: Stanje po trabekulektomiji. Prikaz filtracijskog mjehurića. (izvor: <http://new-glaucoma-treatments.com/trabeculectomy-complications/>)

5.3.2. Trabekulotomija

Ponekad se trabekulotomija može raditi samostalno ili u kombinaciji s trabekulektomijom. Ovakav pristup opravdan je kod kongenitalnog glaukoma i za liječenje glaukoma dječje dobi. Za liječenje glaukoma u odraslih nije opravdana njena primjena radi slabije dugoročne uspješnosti.[108-110] Ovakva operacija smanjuje učestalost ili odgađa daljnje operacije glaukoma i ugradnju drenažnih implantata.[215] Razvijaju se i nove tehnike trabekulotomije s unutarnjim pristupom trabekularnoj mreži.[112-114]

5.3.3. Antimetaboliti kao prevencija cikatrizacije

Iako se antimetaboliti i druge mjere opreza mogu koristiti za sve operacije oka kojima se stvara filtracijski mjehurići, ovdje će biti detaljnije opisana njihova primjena. Dodani antimetaboliti usporavaju i inhibiraju prirodno zarastanje, čime se ponekad u oftalmologiji osigurava učinak operacije, a prekomjerno cijeljenje dovodi do pojave ožiljka spojnice.[3] Njihova primjena svakako nosi rizik od potencijalnih komplikacija, no smatra se kako niska doza antimetabolita u nekomplikiranih glaukoma pomaže dugotrajnu regulaciju IOT-a. Visokorizični čimbenici za pojačanu cikatrizaciju spojnice su neovaskularni glaukom, prethodne neuspješne trabekulektomije ili ugrađeni drenažni implantati i sekundarni glaukom. Čimbenici umjerenog i niskog rizika uključuju pacijente s topikalnom terapijom (posebice simpatomimetičkom) u trajanju duljem od 3 godine, prethodne operacije katarakte ili konjunktive, pripadnost afroameričkom rasnom identitetu ili dob ispod 40 godina.[5]

5-fluorouracil (5-FU) inhibira proliferaciju fibroblasta usporavajući sintezu fibroblasta.[5] Manje je agresivan od mitomicina C, ali može dovesti do postoperativnih komplikacija u smislu defekta epitela ili curenja tekućine iz filtracijskog mjehurića. Primjenjuje se intraoperativno na filter-papiru ili spužvi i postoperativno injekcijom u blizinu jastučića.[3,5]

Mitomicin C (MMC) je alkilirajući agens koji djeluje tako što inhibira proliferaciju fibroblasta i zaustavlja urastanje novostvorenih krvnih žila u tkivo. Potentniji je od 5-FU i koristi se također na spužvi intraoperativno ili injekcijom blizu jastučića.[3,5] Također, nužno je spriječiti refluks ovih antimetabolita i njihovo prelijevanje po površini oka jer samo male količine mogu dovesti do nepovratnog oštećenja rožnice.[3,115]

5.3.4. Postoperativne komplikacije penetrirajućih operacija

5.3.4.1. Plitka prednja očna sobica

Iza trabekulektomije može doći do nastupa pupilarnog bloka, pretjerane filtracije ili malignog glaukoma, a u pravilu ove komplikacije ne uzrokuju značajno stanjenje prednje očne sobice i ona se najčešće spontano produbi. No ako spontano vraćanje prednje očne sobice u prirodno stanje ne nastupi, ono može rezultirati ozbiljnim komplikacijama kao što su prednje periferne sinehije, oštećenje rožničnog endotela i katarakta.

Pupilarni blok može nastupiti u onih u kojih nije učinjena periferna iridektomija, a znaci su visok IOT s ravnim filtracijskim mjehurićem, negativan Seidelov test i iris-bomba. Liječi se laserski iridotomijom.

Prekomjerna filtracija događa se kada je nedovoljan otpor otjecanju očne tekućine, ali još češće ako dođe do ruptуре filtracijskog mjehurića ili kod neadekvatno zatvorene konjunktive i Tenonove čahure. Očituje se niskim IOT-om. Ovisno o tome događa li se curenje vodice na razini filtracijskog mjehurića ili konjunktive, mjehurić može biti zaravnjen odnosno dobro formiran, a mjesto istjecanja može se provjeriti Seidelovim testom koji je pozitivan kod ruptуре filtracijskog mjehurića. Descemetova membrana može biti nabrana uslijed hipotonije rožnice. Prekomjerna filtracija se liječi ovisno o stupnju promjene. Ako je ona blaga, moguće je opservirati ili učiniti tamponadu konjunktive kako bi se potaklo spontano cijeljenje. Koriste se kontaktne leće velikog promjera, štitnici od kolagena i „Simmonove školjke“ koje smanjuju daljnje otjecanje očne vodice i potiču zarastanje. Definitivno liječenje uključuje dodatne konjunktivalne šave.

Maligni glaukom je rijetka, ali ozbiljna postoperativna komplikacija. Nastaje uslijed prednje rotacije cilijarnih izdanaka i korijena irisa što uzrokuje blok protoka očne vodice prema

prednjoj očnoj sobici. U kliničkom ćemo nalazu naći visok IOT, prazan filtracijski mjehurić i negativan Seidelov test. Lijeći se midrijaticima kako bi se cilijarni prsten dilatirao i udaljio od ekvatora leće. Od medikamentne terapije, mođe se primijeniti i manitol. Nd:YAG laserom se mođe učiniti iridektomija, u pseudofakićnog oka strađnja laserska kapsulotomija, a ako laserska terapija zakađe, radi se pars plana vitrektomija.[5]

5.3.4.2. Neuspješna filtracija

Funkcionalni filtracijski mjehurić treba biti blago eleviran i slabo vaskulariziran, a na površini se treba prikazivati superficijalna mikrocista. Ako je nefunkcionalan, IOT je povišen, a mjehurić je ravan bez vaskularizacije, vaskulariziran zbog episkleralne fibroze ili inkapsuliran. Stanje se mođe poboljšati digitalnom masađom oka, a ostali terapijski pristupi ukljućuju manipulaciju šavova, bušenje cistićnog mjehurića i subkonjuktivalnu injekciju 5-FU.[5]

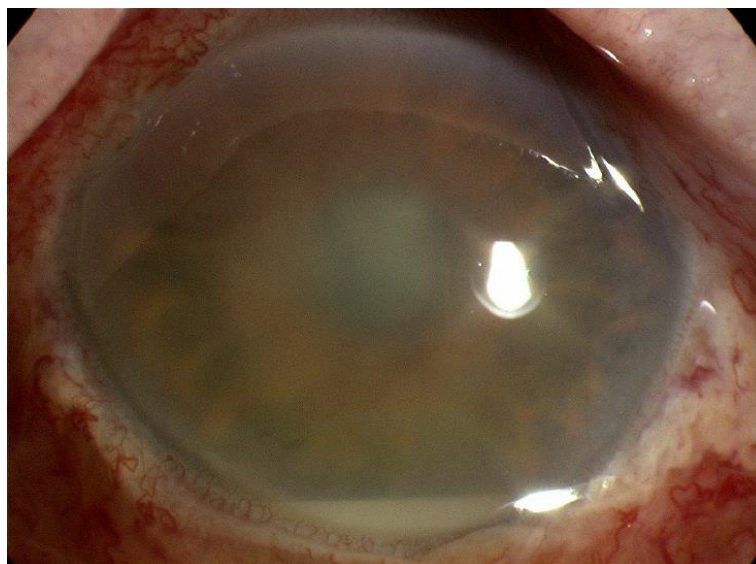5.3.4.3. Istjecanje oćne vodice iz filtracijskog mjehurića

Ako dođe do dezintegracije konjunktive koja se nalazi iznad sklerotomiranog dijela (posebice po primjeni antimetabolita) dolazi do istjecanja oćne vodice. Mođe doći i do nekroze epitela, a ako se ne lijeći uzrokuje infekcije i hipotonijsku makulopatiju. Osim niskog IOT-a i avaskularnog mjehurića, Seidelov test mođe biti pozitivan i negativan, a prednja oćna sobica je plitka. Inicijalno lijećenje je slićno onom kod prekomjerne filtracije. Postoji mogućnost injektiranja autologne krvi u mjehurić, postavljanja kompresijskih šavova, a ponekad je potrebna kirurška revizija.[5]

5.3.4.4. Blebitis i endoftalmitis

Blebitis označava upalu filtracijskog mjehurića, a njegova incidencija poslije trabekulektomije s mitomicinom iznosi 5% godišnje. Kasne su infekcije isto tako moguće. Simptomi upale su crvenilo, osjećaj ljepljivosti, fotofobija i/ili zamućenje vida. Najčešći patogeni su *Haemophilus influenzae*, *Streptococcus spp.* i *Staphylococcus spp.* Kod blebitisa se vidi upalni materijal u samom mjehuriću. Uzima se bris konjunktive te se propisuju antibiotske kapi širokog spektra (npr. fluorokinoloni i cefalosporini) koje se kapaju svakih sat vremena. Peroralno se daje koamoksiklav s ciprofloksacinom ili azitromicin.

Endoftalmitis koji se odnosi na upalu fistule ima vrlo lošu prognozu, a može dovesti do sljepoće ili gubitka oka. Simptomi su ozbiljniji, prisutna je jaka injekcija oka s mliječno bijelim mjehurićem i znakom hipopijona kod prednjeg uveitisa te crvenim refleksom ako je inficirana staklovina. Uzima se uzorak staklovine i očne vodice. Topikalna i sistemna terapija je ista kao i za blebitis uz dodatak intravitrealnih antibiotika.[5]



Slika 8: Postoperativni infektivni konjuktivitis s upalom prednje očne sobice i hipopijonom.
(izvor: https://www.researchgate.net/figure/Marked-anterior-chamber-inflammation-and-hypopyon-in-a-patient-with-infective_fig2_236942530)

5.4. Nepenetrirajuće operacije glaukoma

U nepenetrirajućim filtracijskim operacijama, za razliku od penetrirajućih, nema ulaska u prednju očnu sobicu, a trabekularna mreža ostaje sačuvana. Iz tog su razloga rjeđe sekvele poput postoperativne hipotonije. U operaciji se oblikuje lamelarni skleralni „flap“ iza čega se izrezuje dublji poklopac. Između prednje očne sobice i subkonjuktivalnog prostora tako ostaje samo tanka membrana sastavljena od trabekula i Descemetove membrane preko koje difundira očna vodica. Glavna indikacija za **nepenetrirajuće** operacije je primarni glaukom otvorenog kuta. Postoperativni IOT iza ovakve operacije je viši nego kod trabekulektomije zbog čega je često nužna dodatna topikalna medikamentna terapija.[5]

5.4.1. Duboka sklerotomija

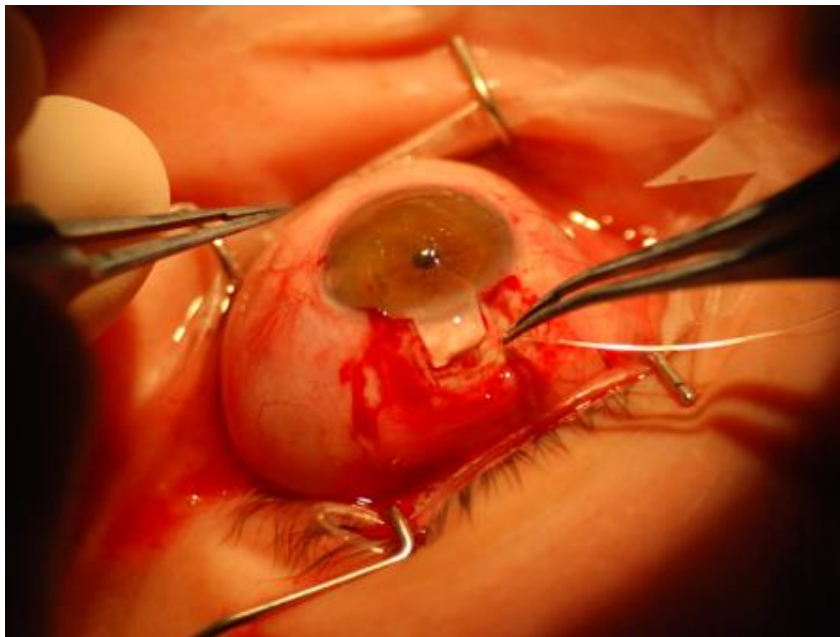
U ovoj se operaciji otvara Schlemmov kanal uz stvaranje prozora u Descemetovoj membrani. Iza operacije očna vodica difundira iz prednje očne sobice kroz poroznu trabekularnu mrežu koja je ostaje puna mikroperforacija. Nakon što se vrati poklopac sklere, stvara se tzv. „skleralno jezerce“. Kako bi se održao protok ugrađuju se kolageni implantati ili implantati s hijaluronskom kiselinom, a može se raditi i goniopunktura.[5,116-126]

5.4.2. Viskokanalostomija

Viskokanalostomija je nepenetrirajuća operacija glaukoma kod koje se vrši injekcija gustog viskoelastika (hijaluronske kiseline) u Schlemmov kanal koji se time dilatira. Time se također omogućava pojačana difuzija preko „skleralnog jezera“. [5,127-129]

5.4.3. Kanaloplastika

Kanaloplastika je varijanta viskokanalostomije kod koje se mikrokaterom kanulira cijela cirkumferencija Schlemmovog kanala.[5] Unutar samog Schlemmovog kanala postavlja se tanki propilenski šav kako bi se rastegnuo njegov unutarnji zid i prevenirao kolaps kanala.[127,130-133] Indikacije za kanaloplastiku su glaukom primarno otvorenog kuta, pigmentni i pseudoekfolijativni glaukom, a kontraindikacije su glaukom primarno ili sekundarno zatvorenog kuta i neovaskularni glaukom.[3] Intraoperativne i postoperativne komplikacije kanaloplastike su znatno rjeđe od onih koje se dogode kod trabekulektomije.[134-137]



Slika 9: Kanaloplastika. Na slici se vidi uvođenje mikrokatereta. (izvor: <http://www.medivacationindia.com/treatment.php?group=eye>)

5.4.4. Trabektomija

Trabektomija je moderna mikroelektrokirurška operacija uz pomoć posebnog uređaja trabektoma koji pristupa iridokornealnom kutu iznutra uz izravno praćenje preko gonioskopskih leća. Takav pristup omogućava uklanjanje dijela trabekularne mreže i

unutarnjeg Schlemmovog kanala što inače nazivamo trabekulektomijom. Iako je nakon trabektomije nešto slabije snižen IOT, svakako čini razliku značajno manjim rizikom od mogućih postoperativnih komplikacija.[5] Valja napomenuti kako sve nepenetrirajuće operacije slabije snižavaju IOT u odnosu na trabekulektomiju.[138-141]

5.5. Drenažni implantati

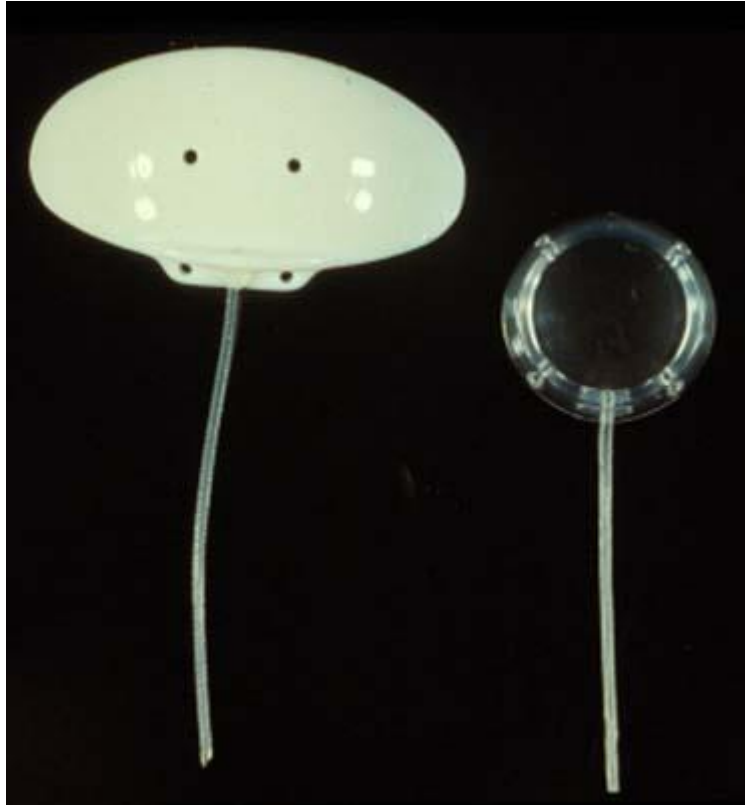Radi se o implantatima koji se ugrađuju kako bi se pomogla odvodnja očne vodice, a razlikujemo premosnice koji se odводе u episkleralne rezervoare i mini-premosnice.[1,2]

5.5.1. Premosnice s episkleralnim eksplantatima

Kod ovakvih se premosnica ugrađuje silikonska cjevčica koja omogućuje komunikaciju između prednje očne sobice i subtenonovog prostora. Neki implantati sadrže valvule kojima se regulira IOT. Najčešće govorimo o tri drenažna implantata, a to su Molteno, Baerveldt i Ahmed. Posljednji sadrži valvularni mehanizam pomoću kojega se smanjuje učestalost rane postoperativne hipotonije.

Implantacija ovih uređaja indicirana je kod ožiljno promijenjene konjunktive, nekontroliranih glaukoma usprkos prethodnoj trabekulektomiji s antimetabolitima, sekundarnih glaukoma kod kojih se ne očekuje uspjeh po trabekulektomiji, nekih kongenitalnih glaukoma i sličnih stanja.

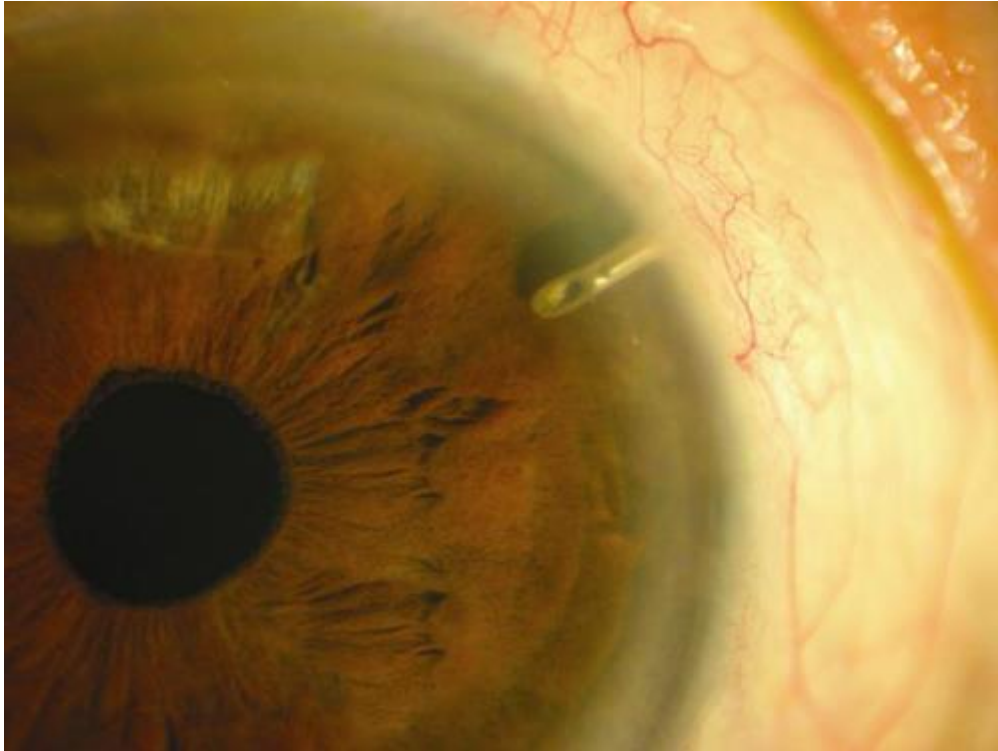
Svakako moguće su komplikacije, a njihova je učestalost jednaka onoj kod trabekulektomije s primjenom antimetabolita. Komplikacije mogu biti pretjerana drenaža očne vodice s hipotonijom i plitkom prednjom očnom sobicom, malpozicija implantata (može dovesti do oštećenja rožnice, katarakte i sl.), dvostruka slika, erozija cjevčice i neuspješna drenaža.[5]



Slika 10: Prikaz Baerveldt i Molteno premosnica. (izvor: http://www.djo.harvard.edu/site.php?url=/physicians/kr/467&page=KR_AN)

5.5.2. Mini-premosnice

Ex-Press™ mini-premosnica je nevalvularni stent građen od titana koji se postavlja ispod skleralnog poklopca tijekom modificirane trabekulektomije kako bi se pojačala drenaža. Postavlja se u prednju očnu sobicu iglom, bez periferne iridektomije, a završni rezultat iako uz manje komplikacija nalikuje onom kod trabekulektomije. Osim toga, razlikujemo iStent® koji se postavlja *ab interno* u Schlemmov kanal sve do trabekularne mreže za koju se hvata kukicama i osigurava pojačani protok očne vodice u blagim do umjerenim oblicima glaukoma.[5]



Slika 11: Ex-Press™ premosnica *in situ*. (izvor: <http://www.mdalert.com/article/longterm-data-on-express-shunt-for-uncontrolled-glaucoma-are-very-promising>)

5.6. Operacija katarakte i glaukoma

Ako bolesnik na istom oku ima i glaukom i kataraktu, a planira se operativni zahvat, ove dvije operacije se mogu izvršiti u jednom aktu. Tako se katarakta operira malim rezom, a glaukom se može operirati trabekulektomijom, ugradnjom drenažnih implantata ili dubokom sklerotomijom.[3,104,142-144] Neke od metoda kao što su ciklofotokoagulacija, ugradnja premosnica, *ab interno* trabekulektomija i kanaloplastika mogu se izvoditi u kombinaciji s fakoemulzifikacijom.[145] Svakako treba imati na umu kako se po operaciji glaukoma može očekivati nastanak i/ili progresija prethodno dijagnosticirane katarakte, a vrijednosti IOT-a mogu biti lošije ako se katarakta operira nakon operacije glaukoma.[105,146] Odluka o tome hoće li se operacije izvršiti u jednom ili u dva akta donosi se individualno, a prema EGS-u ne postoje sigurni dokazi za prednost kombinirane pred pojedinačnim operacijama i obrnuto.[3]

Z a k l j u č c i

Intraokularni tlak (IOT) predstavlja homeostazu koja se balansira između adekvatne proizvodnje očne vodice i njenog otplavlivanja pretežno putem trabekularne mreže. Po dijagnostičiranom oštećenju vidnog živca i posljedičnom smanjenju vidnog polja, postavljamo dijagnozu glaukoma. Liječenje je najčešće primarno topikalno (i sistemski), ali u svakom slučaju medikamentno. S obzirom da se radi o lijekovima koji mogu imati značajne nuspojave, njihova je primjena katkad ograničena. Također, terapija lijekovima može biti nedovoljno učinkovita za daljnju progresiju glaukoma. Tada se odlučuje za lasersko ili kirurško liječenje. Laserska terapija uključuje iridotomiju, trabekuloplastiku, iridoplastiku i ciklofotokoagulaciju. Kada govorimo o kirurgiji glaukoma otvorenog kuta, najčešće se izvodi trabekulektomija kao glavna predstavница penetrirajućih operacija. Mogućnost neadekvatne filtracije smanjena je uvođenjem antimetabolita, a postoperativne komplikacije se mogu smanjiti iskustvom operatera, postoperativnim praćenjem i individualiziranim pristupom kako u odabiru kirurške tehnike tako i u cijelom operativnom i postoperativnom tijeku. Nešto blaže komplikacije, ali i manje sniženje IOT-a nude nepenetrirajuće operacije kao što su duboka sklerotomija, viskokanalostomija, kanaloplastika i trabektomija. Ove će potonje ipak često iziskivati dodatnu topikalnu terapiju za postizanje ciljnih vrijednosti IOT-a. Novije tehnologije omogućavaju ugradnju drenažnih implantata koje dijelimo u premosnice s episklernalnim rezervoarima i mini-premosnice, a potrebu za njihovom ugradnjom treba razmotriti za svakog pacijenta ponaosob, razmatrajući njihovu cijenu i opravdanost. Naposljetku, ponekad se pokaže potreba za istovremenom operacijom katarakte i glaukoma. Svaki od ovih pristupa ima za cilj što bolju regulaciju IOT-a kako bi se propadanje vidnog polja usporilo (možda i izbjeglo) i kako ne bi nastao invaliditet uzrokovan sljepoćom.

S a ž e t a k

Glaukom je bolest vidnog živca do koje najčešće dolazi zbog povišenog intraokularnog tlaka (IOT). Uslijed propadanja vidnog živca i mrežnice nastaju ireverzibilni ispadi u vidnom polju koji mogu progredirati sve do sljepoće. Povišeni IOT najčešće je rezultat pretjeranog stvaranja ili nedovoljne reapsorpcije očne vodice. Glaukom se dijagnosticira mjerenjem IOT-a, pregledom iridokornealnog kuta, vidnog živca i vidnog polja. Klasifikacija ove bolesti postavljena je prema etiologiji i dobi. Osim primarnih kongenitalnih oblika i glaukoma dječje dobi razlikujemo glaukome otvorenog i zatvorenog kuta, a ova dva posljednja još dijelimo prema tome jesu li nastali primarno ili su sekundarizam neke druge patologije. Prvotna terapija je najčešće medikamentna, a glavni lijekovi za snižavanje IOT-a su analozi prostaglandina, β -blokatori, inhibitori karboanhidraze i α 2-selektivni adrenergični antagonisti. Laserski zahvati koji su u primjeni su laserska iridotomija, trabekuloplastika, iridoplastika i ciklofotokoagulacija. Glaukom se kirurški može liječiti penetrirajućim i nepenetrirajućim operacijama. Trabekulektomija je najčešće korištena metoda, a osim nje u skupinu penetrirajućih pripada i trabekulotomija. U navedenima je ponekad opravdano koristiti antimetabolite kako bi se prevenirala nepoželjna cikatrizacija. Treba imati na umu moguće komplikacije kao što su pupilarni blok, prekomjerna filtracija, maligni glaukom, neuspješna filtracija, istjecanje očne vodice iz filtracijskog mjehurića i upale (blebitis i endoftalmitis). Unatoč navedenima, trabekulektomija najčešće vodi adekvatnoj regulaciji IOT-a. Nepenetrirajuće operacije su duboka sklerotomija, viskokanalostomija, kanaloplastika i trabektomija. Katkad kirurgija glaukoma uključuje implantaciju premosnica ili mini-premosnica koje smanjuju učestalost nekih postoperativnih komplikacija. Kako bi se izbjegla operacija u dva akta, ponekad je opravdano istodobno operirati glaukom i kataraktu.

Summary

Glaucoma is the disease of the optic nerve, which is mostly caused by the elevated intraocular pressure (IOP). An irreversible damage to the visual field, which can eventually result in blindness, occurs due to deterioration of the optic nerve and retina. Elevated IOP is most often the result of either the increased production or decreased outflow of aqueous humour. Glaucoma is diagnosed by measuring the IOP and examining the iridocorneal angle, the optic nerve and the visual field. The disease is classified according to etiology and age. In addition to primary congenital forms and infantile glaucoma, primary angle closure glaucoma and primary open-angle glaucoma are differentiated, including a subdivision of the latter two according to whether they have occurred as a primary disease or whether they are a secondary occurrence of another pathology. Usually, the initial therapy includes medication and the main medicines for lowering the IOP are prostaglandin analogs, β -blockers, carbonic anhydrase inhibitors and α 2-selective adrenergic antagonists. Laser surgeries that are in use include laser iridotomy, trabeculoplasty, iridoplasty and cyclophotocoagulation. Glaucoma can be surgically treated by penetrating and non-penetrating procedures. In addition to trabeculectomy, which is the most commonly used method, trabeculotomy is also a penetrating procedure. When using them, it is sometimes justified to use antimetabolites to prevent undesired cicatrization. However, possible complications such as pupillary block, excessive filtration, malignant glaucoma, unsuccessful filtration, leakage of aqueous humour from the filtering bleb bubble and inflammations (blebitis and endophthalmitis) should be borne in mind. Nonetheless, trabeculectomy usually leads to adequate IOP regulation. Non-penetrating procedures are deep sclerotomy, viscocanalostomy, canaloplasty and trabectome surgery.

L i t e r a t u r a

1. Cerovski B, Jukić T, Juratovac Z, Juri J, Kalauz M, Katušić D et al. *Oftalmologija*. 1. izdanje. Zagreb: Stega tisak, 2012.
2. Bušić M, Kuzmanović Elabjer B, Bosnar D. *Seminaria Ophthalmologica*. 2. izdanje. Osijek: Cerovski d.o.o., 2012.
3. Europsko glaukomsko društvo. *Terminologija i smjernice za glaukom*. 4. izdanje. Genova: PubliComm, 2016.
4. Krupin T, Civan MM. *Physiologic basis of aqueous humor formation*. 2. izdanje, vol.1. St. Louis: Mosby-Year Book, 1996.
5. Bowling B. *Kanski's Clinical Ophthalmology: a systematic approach*. 8. izdanje, Edinburgh: Butterworth-Heinemann/Elsevier, 2016
6. Quigley HA. *Glaucoma*. Lancet 2011;377:1367-77.
7. Bourne RRA, Jonas JB, Bron AM, Cicinelli MV, Das A, Flaxman SR et al. *Prevalence and causes of vision loss in high-income countries and in Eastern and Central Europe in 2015: magnitude, temporal trends and projections*. Br J Ophthalmol 2018;102:575-85.
8. Forbes M. *Gonioscopy with corneal indentation. A method for distinguishing between appositional closure and synechial closure*. Arch Ophthalmol 1966;76:488-92.
9. Spaeth GL. *The normal development of the human anterior chamber angle: a new system of descriptive grading*. Trans Ophthalmol Soc U K 1971;91:709-39.
10. Scheie HG. *Width and pigmentation of the angle of the anterior chamber; a system of grading by gonioscopy*. AMA Arch Ophthalmol 1957;58:510-2.
11. Congdon NG, Spaeth GL, Augsburger J, Klancnik J Jr, Patel K, Hunter DG. *A proposed simple method for measurement in the anterior chamber angle: biometric gonioscopy*. Ophthalmology 1999;106:2161-7.
12. Jonas JB, Gusek GC, Naumann GO. *Optic disc morphometry in chronic primary open-angle glaucoma. I. Morphometric intrapapillary characteristics*. Graefes Arch Clin Exp Ophthalmol 1988;226:522-30.
13. Tuulonen A, Airaksinen PJ. *Initial glaucomatous optic disk and retinal nerve fiber layer abnormalities and their progression*. Am J Ophthalmol 1991;111:485-90.
14. Pederson JE, Anderson DR. *The mode of progressive disc cupping in ocular hypertension and glaucoma*. Arch Ophthalmol 1980;98:490-5.
15. Zeyen TG, Caprioli J. *Progression of disc and field damage in early glaucoma*. Arch Ophthalmol 1993;111:62-5.
16. Varma R, Spaeth GL. *The optic nerve in glaucoma*. 1. izdanje. Philadelphia: J.B. Lippincott, 1993.
17. Airaksinen PJ, Tuulonen A, Alanko HI. *Rate and pattern of neuroretinal rim area decrease in ocular hypertension and glaucoma*. Arch Ophthalmol 1992;110:206-10.

18. Hoyt WF, Frisen L, Newman NM. *Fundoscopy of nerve fiber layer defects in glaucoma*. Invest Ophthalmol 1973;12:814-29.
19. Jonas JB, Nguyen NX, Naumann GO. *The retinal nerve fiber layer in normal eyes*. Ophthalmology 1989;96:627-32.
20. Airaksinen PJ, Deance SM, Douglas GR, Schulzer M, Wijsman K. *Visual field and retinal nerve fiber layer comparisons in glaucoma*. Arch Ophthalmol 1985;103:205-7.
21. Healey PR, Mitchell P, Smith W, Wang JJ. *Relationship between cup-disc ratio and optic disc diameter: the Blue Mountains Eye Study*. Aust N Z J Ophthalmol 1997;25:99-101.
22. Hodapp E, Parrish R, Anderson DR. *Clinical decisions in glaucoma*. 1. izdanje. St Louis: The CV Mosby Co, 1993.
23. Mills RP, Budenz DL, Lee PP, Noecker RJ, Walt JG, Siegartel LR et al. *Categorizing the stage of glaucoma from pre-diagnosis to end-stage disease*. Am J Ophthalmol 2006;141:24-30.
24. Papadopoulos M, Khaw PT. *Advances in the management of pediatric glaucoma*. Eye(Lond) 2007;21:1319-25.
25. Weinreb RN, Papadopoulos M. *Consensus on Childhood glaucoma*. 9. izdanje. Amsterdam: Kugel publications, 2013.
26. Rabiah PK. *Frequency and predictors of glaucoma after pediatric cataract surgery*. Am J Ophthalmol 2004;137:30-7.
27. Swamy BN, Bilson F, Martin F, Donaldson C, Hing S, Smith JEH, et al. *Secondary glaucoma after paediatric cataract surgery*. Br J Ophthalmol 2007;91:1627-30.
28. Tielsch JM, Katz J, Singh K, Quigley HA, Gottsch JD, Javitt J, et al. *A population-based evaluation of glaucoma screening: the Baltimore Eye Survey*. Am J Ophthalmol 1991;134:1102-10.
29. Klein BE, Klein R, Sponsel WE, Franke T, Cantor LB, Martone J, et al. *Prevalence of glaucoma. The Beaver Dam Eye Study*. Ophthalmology 1992;99:1499-504.
30. Dielemas I, Vingerling JR, Wolfs RC, Hofman A, Grobbee DE, de Jong PT. *The prevalence of primary open-angle glaucoma in a population-based study in The Netherlands. The Rotterdam Study*. Ophthalmology 1994;101:1851-5.
31. Mitchell P, Smith W, Attebo K, Healey PR. *Prevalence of open-angle glaucoma in Australia. The Blue Mountains Eye Study*. Ophthalmology 1996;103:1661-9.
32. Leske MC, Connell AM; Schachat AP, Hyman L. *The Barbados Eye Study. Prevalence of open angle glaucoma*. Arch Ophthalmol 1994;112:821-9.
33. Weih LM, Nanjan M, McCarty CA, Taylor HR. *Prevalence and predictors of open-angle glaucoma: results from the visual impairment project*. Ophthalmology 2001;108:1966-72.
34. Quigley HA, West SK, Rodriguez J, Munoz B, Klein R, Snyder R. *The prevalence of glaucoma in a population-based study of Hispanic subjects: Proyecto VER*. Arch Ophthalmol 2001;119:1819-26.

35. Dandona L, Dandona R, Srinivas M, Mandal P, John RK, McCarty CA, et al. *Open-angle glaucoma in an urban population in Southern India: the Andhra Pradesh eye disease study*. *Ophthalmology* 2000;107:1702-9.
36. Iwase A, Suzuki Y, Araie M, Yamamoto T, Abe H, Shirato S. *The prevalence of primary open-angle glaucoma in Japanese: the Tajimi Study*. *Ophthalmology* 2004;111:1641-8.
37. Varma R, Ying-Lai M, Francis BA, Nguyen BB, Deneen J, Wilson MR. *Prevalence of open-angle glaucoma and ocular hypertension in Latinos: the Los Angeles Latino Eye Study*. *Ophthalmology* 2004;111:1439-48.
38. Topouzis F, Wilson MR, Harris A, Anastasopoulos E, Yu F, Mavroudis L, et al. *Prevalence of open-angle glaucoma in Greece: the Thessaloniki Eye Study*. *Am J Ophthalmol* 2007;144:511-9.
39. Shen SY, Wong TY, Foster PJ, Loo JL, Rosman M, Loon SC. *The prevalence and types of glaucoma in malay people: the Singapore Malay eye study*. *Invest Ophthalmol Vis Sci* 2008;49:3846-51.
40. Le A, Mukesh BN, McCarty CA, Taylor HR. *Risk factors associated with the incidence of open-angle glaucoma: the visual impairment project*. *Invest Ophthalmol Vis Sci* 2003;44:3783-9.
41. Czumowska MA, Ramdas WD, Wolfs RC, Hofman A, De Jong PT, Vingerling JR, et al. *Incidence of glaucomatous visual field loss: a ten-year follow-up from the Rotterdam Study*. *Ophthalmology* 2010;117:1705-12.
42. Leske MC, Wu SY, Hennis A, Honkanen R, Nemesure B. *Risk factors for incident open-angle glaucoma: the Barbados Eye Study*. *Ophthalmology* 2008;115:85-93.
43. Topouzis F, Wilson MR, Harris A, Founti P, Yu F, Anastasopoulos E, et al. *Risk factors for primary open-angle glaucoma and pseudoexfoliative glaucoma in the Thessaloniki eye study*. *Am J Ophthalmol* 2011;152:219-28.
44. Papaconstantinou D, Georgalas I, Kourtis N, Krassas A, Diagourtas A, Koutsandrea C, et al. *Lens-induced glaucoma in the elderly*. *Clin Interv Aging* 2009;4:331-6.
45. Siddique SS, Suelves AM, Baheti U, Foster CS. *Glaucoma and uveitisa*. *Surv Ophthalmol* 2013;58:1-10.
46. Radcliffe NM, Finger PT. *Eye cancer related glaucoma: current concepts*. *Surv Ophthalmol* 2009;54:47-73.
47. Gedde SJ. *Management of glaucoma after reinal detachment surgery*. *Curr Opin Ophthalmol* 2002;13:103-9.
48. Bai HQ, Yao L, Wang DB, Jin R, Wang YX. *Causes and treatments of traumatic secondary glaucoma*. *Eur J Ophthalmol* 2009;19:201-6.
49. Detry-Morel M, Escarmelle A, Hermans I. *Refractory ocular hypertension secondary to intravitreal injection of triamcolone acetone*. *Bull Soc Belge Ophthalmol* 2004;45-51.

50. Mangouritsas G, Mourtzoukos S, Portaliou DM, Georgopoulos VI, Dimpoulou A, Feretis E. *Glaucoma associated with the management of rhegmatogenous retinal detachment*. Clin Ophthalmol 2013;7:727-34.
51. Baudouin C, Labbe A, Liang H, Pauly A, Brignole-Baudouin F. *Preservatives in eyedrops: the good, the bad and the ugly*. Prog Retin Eye Res 2010;29:312-34.
52. Pisella PJ, Pouliquen P, Baudouin C. *Prevalence of ocular symptoms and signs with preserved and preservative free glaucoma medication*. Br J Ophthalmol 2002;86:418-23.
53. FDA Classification of Drugs for Teratogenic Risk. Teratology society public affairs committee. Teratology 1994;46:446-7.
54. Park MH, Moon J-I. *Selective Laser Trabeculoplasty in Fertile Women with Open Angle Glaucoma or Ocular Hypertension*. J Korean Ophthalmol Soc 2007;48:1494-9.
55. Ritch R, Shields MB. *The Glaucomas*. St. Louis: Mosby, 1996.
56. He M, Friedman DS, Ge J, Huang W, Jin C, Lee PS et al. *Laser peripheral iridotomy in primary angle-closure suspects: biometric and gonioscopic outcomes: The Liwan Eye Study*. Ophthalmology 2007;114:494-500.
57. He M, Friedman DS, Ge J, Huans W, Jin C, Cai X et al. *Laser peripheral iridotomy in eyes with narrow drainage angles: ultrasound biomicroscopy outcomes: The Liwan Eye Study*. Ophthalmology 2007;114:1513-9.
58. Fleck BW. *How large must an iridotomy be?* Br J Ophthalmol 1990;74:583-8.
59. Migdal C, Gregory W, Hitchings R. *Long-term functional outcome after early surgery compared with laser and medicine in open-angle glaucoma*. Ophthalmology 1994;101:1651-6.
60. The Glaucoma Laser Trial (GLT). 2. *Results of argon laser trabeculoplasty versus topical medicines*. The Glaucoma Laser Trial Research Group. Ophthalmology 1990;97:1403-13.
61. The Advanced Glaucoma Intervention Study (AGIS). 4. *Comparison of treatment outcomes within race. Seven-year results*. Ophthalmology 1998;105:1146-64.
62. The Advanced Glaucoma Intervention Study (AGIS). 9. *Comparison of glaucoma outcomes in black and white patients within treatment groups*. Am J Ophthalmol 2001;132:311-20.
63. Rolim de Moura C, Paranhos A Jr., Wormald R. *Laser trabeculoplasty for open angle glaucoma*. Cochrane Database Syst Rev 2007:CD003919.
64. Samples JR, Singh K, Lin SC, Francis BA, Hodapp E, Jampel HD, et al. *Laser trabeculoplasty for open-angle glaucoma: a report by the American academy of ophthalmology*. Ophthalmology 2011;118:2296-302.
65. Latina MA, Sibayan SA, Shin DH, Noecker RJ, Marcellino G. *Q-switched 532-nm Nd:YAG laser trabeculoplasty (selective laser trabeculoplasty): a multicenter, pilot, clinical study*. Ophthalmology 1998;105:2082-8.
66. Ritch R, Tham CC, Lam DS. *Argon laser peripheral iridoplasty (APLI): an update*. Surv Ophthalmol 2007;52:279-88.

67. Ng WS, Ang GS, Awuara-Blanco A. *Laser peripheral iridoplasty for angle closure*. Cochrane Database Syst Rev 2012;2:CD006746.
68. Bloom PA, Tsai JC, Sharma K, Miller MH, Rice NS, Hitchings RA, et al. "Cyclodiode". *Trans-scleral diode laser cyclophotocoagulation in the treatment of advanced refractory glaucoma*. Ophthalmology 1997;104:1508-19.
69. Ishida K. *Update on results and complications of cyclophotocoagulation*. Curr Opin Ophthalmol 2013;24:102-10.
70. Lin SC. *Endoscopic and transscleral cyclophotocoagulation for the treatment of refractory glaucoma*. J Glaucoma 2008;17:238-47.
71. Wormington CM. *Ophthalmic Lasers*. Philadelphia: Butterworth Heinemann, 2003.
72. American Academy of Ophthalmology. *Laser peripheral iridotomy for papillary-block glaucoma*. Ophthalmology 1994;101:1749-58.
73. Liebmann JM, Ritch R. *Laser iridotomy*. Ophthalmic Surg Lasers 1996;27:209-27.
74. Ritch R. *Definitive signs and gonioscopic visualization of appositional angle closure are indications for prophylactic laser iridectomy*. Surv Ophthalmol 1996;41:33-6.
75. Epstein DL, Allingham RR, Schuman JS. *Chandler and Grant's glaucoma*. Baltimore: Williams & Wilkins, 1997;56:472-94.
76. Tomey KF, Traverso CE, Shammam IV. *Neodymium-YAG laser iridotomy in the treatment and prevention of angle closure glaucoma*. Arch Ophthalmol 1987;105:476-81.
77. Werner E. *Laser iridotomy [letter]*. Ophthalmology 1995;102:859.
78. Wilensky JT. *Narrow angles accompanied by slit-lamp and gonioscopic evidence of risk are indications for prophylactic laser iridectomy*. Surv Ophthalmol 1996;41:31-2.
79. Belcher CD III, Thomas JV, Simmons RJ. *Photocoagulation in glaucoma and anterior segment disease*. Baltimore: Williams & Wilkins, 1984;6:87-140.
80. Belcher CD II, Schuman JS. *Laser iridectomy-1992*. Seminars in Ophthalmology 1992;7:152-62.
81. Chew PTK, Yeo LMW. *Argon laser iridoplasty in chronic angle closure glaucoma*. Int Ophthalmol 1995;16:67-70.
82. Lim SM, Tan A, Chew P, Seah S, Min G, Yee T, et al. *Laser iridoplasty in the treatment of severe acute angle closure glaucoma*. Int Ophthalmol 1993;17:33-6.
83. Ritch R. *Argon laser treatment for medically unresponsive attacks of angle-closure glaucoma*. Am J Ophthalmol 1982;94:197-204.
84. Ritch R. *Argon laser peripheral iridoplasty: an overview*. J Glaucoma 1992;1:206-13.
85. Ritch R, Liebmann JM. *Argon laser peripheral iridoplasty*. Ophthalmic Surg Lasers 1996;27:289-300.
86. Samples JR. *Laser cyclophotocoagulation for refractory glaucomas*. Ophthalmol Clin North Am 1995;8:401-11.
87. Razeghinejad MR, Spaeth GL. *A history of the surgical management of glaucoma*. Optom Vis Sci 2011;88:39-47.

88. Landers J, Martin K, Sarkies N, Bourne R, Watson P. *A twenty-year follow-up study of trabeculectomy: risk factors and outcomes*. *Ophtalmology* 2012;119:694-702.
89. Cairns JE. *Trabeculectomy. Preliminary report of a new method*. *Am J Ophtalmol* 1968;66:673-9.
90. Khaw PT, Chiang M, Shah P, Sii F, Lockwood A, Khalili A. *Enhanced trabeculectomy: the Moorfields Safer Surgery System*. *Dev Ophtalmol* 2012;50:1-28.
91. Solus JF, Jampel HD, Tracey PA, Gilbert DL, Loyd TL, Jefferys, et al. *Comparison of limbus-based and fornix-based trabeculectomy: success, bleb-related complications, and bleb morphology*. *Ophtalmology* 2012;119:703-11.
92. Salim S. *Current variations of glaucoma filtration surgery*. *Curr Opin Ophtalmol* 2012;23:89-95.
93. Palanca-Capistrano AM, Hall J, Cantor LB, Morgan L, Hoop J, WuDunn D. *Long-term outcomes of intraoperative 5-fluorouracil versus intraoperative mitomycin C in primary trabeculectomy surgery*. *Ophtalmology* 2009;116:185-90.
94. Reibaldi A, Uva MG, Longo A. *Nine-year follow-up of trabeculectomy with or without low-dosage mitomycin-c in primary open-angle glaucoma*. *Br J Ophtalmol* 2008;92:1666-70.
95. Burr J, Azuara-Blanco A, Avenell A, Tuulonen A. *Medicaln versus surgical interventions for open angle glaucoma*. *Cochrane Database Syst Rev* 2012;9:CD004399.
96. Musch DC, Gillespie BW, Lichter PR, Niziol LM, Janz NK, CIGTS Study Investigators. *Visual field progression in the Collaborative Initial Glaucoma Treatment Study the impact of treatment and other baseline factors*. *Ophtalmology* 2009;116:200-7.
97. De Feo F, Bagnis A, Bricola G, Scotto R, Traverso CE. *Efficacy and safety of a steel drainage device implanted under a sclera flap*. *Can J Ophtalmol* 2009;44:457-62.
98. Salim S. *The role of the Ex-PRESS glaucoma filtration device in glaucoma surgery*. *Semin Ophtalmol* 2013;28:180-4.
99. Buys YM. *Trabeculectomy with ExPRESS: weighing the benefits and cost*. *Curr Opin Ophtalmol* 2013;24:111-8.
100. Saheb H, Ahmed II. *Micro-invasive glaucoma surgery: current perspectives and future directions*. *Curr Ophtalmol* 2012;23:96-104.
101. Razeghinejad MR, Fudenberg SJ, Spaeh GL. *The changing conceptual basis of trabeculectomy: a review of past and current surgical techniques*. *Surv Ophtalmol* 2012;57:1-25.
102. Carassa RG. *Surgical alternative to trabeculectomy*. *Prog Brain Res* 2008;173:255-61.
103. Zhou J, Smedley GT. *Trabecular bypass: effect of schlemm canal and collector channel dilation*. *J Glaucoma* 2006;15:446-55.
104. Traverso CE, De Feo F, Messas-Kaplan A, Denis P, Levartovsky S, Sellem E, et al. *Long term effect on IOP of a stainless steel glaucoma drainage implant (Ex-PRESS) in combined surgery with phacoemulsification*. *Br J Ophtalmol* 2005;89:425-9.

105. Patel HY, Danesh-Meyer HV. *Incidence and management of cataract after glaucoma surgery.* Curr Opin Ophthalmol 2013;24:15-20.
106. Mathew RG, Murdoch IE. *The silent enemy: a review of cataract in relation to glaucoma and trabeculectomy surgery.* Br J Ophthalmol 2011;95:1350-4.
107. Ang GS, Varga Z, Shaarawy T. *Postoperative infection in penetrating versus non-penetrating glaucoma surgery.* Br J Ophthalmol 2010;94:1571-6.
108. Jalil A, Au L, Khan I, Ashworth J, Lloyd IC, Biswas S. *Combined trabulotomy-trabeculectomy augmented with 5-fluorouracil in paediatric glaucoma.* Clin Experiment Ophthalmol 2011;39:207-14.
109. Yalvac IS, Satana B, Suveren A, Eksioglu U, Duman S. *Success of trabeculotomy in patients with congenital glaucoma operated on within 3 months of birth.* Eye (Lond) 2007;21:459-64.
110. Khan AQ. *Trabeculotomy versus trabeculotomy-trabeculectomy for congenital glaucoma.* Br J Ophthalmol 2006;90:125.
111. Bothun ED, Guo Y, Christiansen SP, Summers CG, Anderson JS, Wright MM, et al. *Outcome of angle surgery in children with aphatic glaucoma.* J AAPOS 2010;14:235-9.
112. Francis BA, Singh K, Lin SC, Hodapp E, Jampel HD, Samples JR, et al. *Novel glaucoma procedures: a report by the American Academy of Ophthalmology* 2011;118:1466-80.
113. Maeda M, Watanabe M, Ichikawa K. *Evaluation of trabectome in open-angle glaucoma.* J Glaucoma 2013;22:205-8.
114. Vold SD. *Ab interno trabeculotomy with the trabectome system: what does the data tell us?* Int Ophthalmol Clin 2011;51:65-81.
115. Traverso CE, Facino M, Murialdo U, Corazza M, Gandolfo E, Calabria G. *Decreased corneal complications after no-reflux, low-dose 5 fluorouracil subconjunctival injection following trabeculectomy.* Int Ophthalmol 1994;18:247-50.
116. Roy S, Mermoud A. *Deep sclerectomy.* Dev Ophthalmol 2012;50:29-36.
117. Cheng JW, Cheng SW, Cai JP, Li Y, Wei RL. *Systematic overview of the efficacy of nonpenetrating glaucoma surgery in the treatment of open angle glaucoma.* Med Sci Monit 2011;17:155-63.
118. Rekas M, Lewczuk K, Fuksinska B, Rudowicz J, Pawlik R, Stankiewicz A. *Combined surgery for cataract and glaucoma: PDS with absorbable SK-gel implant compared with PDS with non-absorbable T-flux implant - medium-term results.* Curr Med Res Opin 2010;26:1131-7.
119. Guedes RA, Guedes VM, Chaoubah A. *Does phacoemulsification affect the long-term success of non-penetrating deep sclerectomy?* Ophthalmic Surg Lasers Imaging 2010;41:228-35.
120. Hondur A, Onol M, Hasanreisoglu B. *Nonpenetrating glaucoma surgery: meta-analysis of recent results.* J Glaucoma 2008;17:139-46.

121. Wiermann A, Zetiz O, Jochim E, Matthiessen ET, Wagenfeld L, Galambos P, et al. *[A comparison between absorbable and non-resorbable sclera implants in deep sclerectomy (T-flux and SK-Gel)]*. *Ophthalmologie* 2007;104:409-14.
122. Khairy HA, Green FD, Nassar MK, Azuara-Blanco A. *Control of intraocular pressure after deep sclerectomy*. *Eye (Lond)* 2006;20:336-40.
123. Chiselita D. *Non-penetrating deep sclerectomy versus trabeculectomy in primary open-angle glaucoma surgery*. *Eye (Lond)* 2001;15:197-201.
124. Tan JC, Hitchings RA. *Non-penetrating glaucoma surgery: the state of play*. *Br J Ophthalmol* 2001;85:234-7.
125. Netland PA. *Nonpenetrating glaucoma surgery*. *Ophthalmology* 2001;108:416-21.
126. Johnson DH, Johnson M. *How does nonpenetrating glaucoma surgery work? Aqueous outflow resistance and glaucoma surgery*. *J Glaucoma* 2001;10:55-67.
127. Kobayashi H, Kobayashi K. *Randomized comparison of the intraocular pressure-lowering effect of phacoviscocanalostomy and phacotrabeulectomy*. *Ophthalmology* 2007;114:909-14.
128. Greishaber MC. *Ab externo Schlemm's canal surgery: viscocanalostomy and canaloplasty*. *Dev Ophthalmol* 2012;50:109-24.
129. Jonescu-Cuypers C, Jacobi P, Konen W, Keriglstein G. *Primary viscocanalostomy versus trabeculectomy in white patients with open-angle glaucoma: A randomized clinical trial*. *Ophthalmology* 2001;108:254-8.
130. Mastropasqua L, Agnifili L, Salvatat ML, Ciancaglini M, Fasanella V, Nubile M, et al. *In vivo analysis of conjunctiva in canaloplasty for glaucoma*. *Br J Ophthalmol* 2012;96:634-9.
131. Lewis RA, von Wolff K, Tetz M, Koerber N, Kearney JR, Shinleton BJ, et al. *Canaloplasty: Three-year results of circumferential viscodilatation and tensioning of Schlemm canal using a microcatheter to treat open-angle glaucoma*. *J Cataract Refract Surg* 2011;37:682-90.
132. Greishaber MC, Pienaar A, Olivier J, Stegmann R. *Comparing two tensioning suture sizes for 360 degrees viscocanalostomy (canaloplasty): a randomized controlled trial*. *Eye (Lond)* 2010;24:1220-6.
133. Grieshaber MC, Pienaar A, Olivier J, Stegmann R. *Clinical evaluation of the aqueous outflow system in primary open-angle glaucoma for canaloplasty*. *Invest Ophthalmol Vis Sci* 2010;51:1498-504.
134. Bull H, von Wolff K, Koerber N, Tetz M. *Three-year canaloplasty outcomes for the treatment of open-angle glaucoma: European study results*. *Graefes Arch Clin Exp Ophthalmol* 2011;249:1537-45.
135. Matthaei M, Steinberg J, Wiermann A, Richard G, Klemm M. *[Canaloplasty : a new alternative in non penetrating glaucoma surgery]*. *Ophthalmologie* 2011;108:637-43.
136. Grieshaber MC, Fraenkl S, Schoetzau A, Flammer J, Orgul S. *Circumferential viscocanalostomy and suture canal distension (canaloplasty) for whites with open-angle glaucoma*. *J Glaucoma* 2011;20:298-302.

137. Grieshaber MC, Pienaar A, Olivier J, Stegmann R. *Canaloplasty for primary open-angle glaucoma: long-term outcome*. Br J Ophthalmol 2010;94:1478-82.
138. Gilmour DF, Manners TD, Devonport H, Varga Z, Solebo AL, Miles J. *Viscocanalostomy versus trabeculectomy for primary open angle glaucoma: 4-year prospective randomized clinical trial*. Eye (Lond) 2009;23:1802-7.
139. Yalvac IS, Sahin M, Eksioglu U, Midillioglu IK, Aslan BS, Duman S. *Primary viscocanalostomy versus trabeculectomy for primary open-angle glaucoma: three-year prospective randomized clinical trial*. J Cataract Refract Surg 2004;30:2050-7.
140. O'brart DP, Shiew M, Edmunds B. *A randomized, prospective study comparing trabeculectomy with viscocanalostomy with adjunctive antimetabolite usage for the management of open angle glaucoma uncontrolled by medical therapy*. Br J Ophthalmol 2004;88:1012-7.
141. Carassa RG, Bettin P, Fiori M, Brancato R. *Viscocanalostomy versus trabeculectomy in white adults affected by open-angle glaucoma: a 2-year randomized, controlled trial*. Ophthalmology 2003;110:882-7.
142. Kanner EM, Netland PA, Sarkisian SR, Jr., Du H. *Ex-PRESS miniature glaucoma device implanted under a sclera flap alone or combined with phacoemulsification cataract surgery*. J Glaucoma 2009;18:488-91.
143. Tzu JH, Shah CT, Galor A, Junk AK, Sastry A, Wellik SR. *Refractive outcomes of combined cataract and glaucoma surgery*. J Glaucoma 2015;24:161-4.
144. Bilgin G, Karakurt A, Saricaoglu MS. *Combined non-penetrating deep sclerectomy with phacoemulsification versus non-penetrating deep sclerectomy alone*. Semin Ophthalmol 2014;29:146-50.
145. Budenz DL, Gedde SJ. *New options for combined cataract and glaucoma surgery*. Curr Opin Ophthalmol 2014;25:141-7.
146. Nguyen DQ, Niyadurupola N, Tapp RJ, O'Connell RA, Coote MA, Crowston JG. *Effect of phacoemulsification on trabeculectomy function*. Clin Experiment Ophthalmol 2014;42:433-9.

Ž i v o t o p i s

Petra Dragičević je rođena 28. siječnja 1994. godine u Sisku. Gotovo cijeli život živi u Bakru, gdje pohađa Osnovnu školu Bakar. Kasnije pohađa Prvu sušačku hrvatsku gimnaziju u Rijeci. Upisuje Medicinski fakultet Sveučilišta u Rijeci u srpnju 2012. godine kao izraz želje koja se razvijala još od djetinjstva. Aktivno sudjeluje na „2. Kongresu hitne medicine“, gdje joj je objavljen sažetak preglednog rada u knjižici sažetaka. Također, sudjeluje na edukaciji „Kako napisati dobar prikaz slučaja?“ iza čega piše rad koji će biti objavljen u prosincu 2018. godine u časopisu *Medicina fluminensis*. U dva navrata odlazi na studentsku razmjenu (1 profesionalnu i 1 znanstvenu) gdje volontira na odjelu kardiologije u *Vilniaus universiteto ligoninė Santaros klinikos* u Litvi i na odjelu pulmologije u *Centro Hospitalar e Universitário de Coimbra* u Portugalu. Osim toga, volontira u klinici „Svjetlost“. Za vrijeme studiranja obnaša dužnost demonstratora iz kolegija „Klinička propedeutika“, kreira i organizira tjedan umjetnosti i kulture „Remedium“, suorganizira „9. koncert hrvatskih studenata medicine u humanitarne svrhe“. Pjeva u zboru Medicinskog fakulteta „Axis“, bavi se glazbom, piše poeziju i kratke priče.