

PATOGENEZA I MOLEKULARNA PATOLOGIJA KARCINOMA JAJNIKA I NJIHOV KLINIČKI ZNAČAJ

Perin, Ena

Master's thesis / Diplomski rad

2018

Degree Grantor / Ustanova koja je dodijelila akademski / stručni stupanj: **University of Rijeka, Faculty of Medicine / Sveučilište u Rijeci, Medicinski fakultet**

Permanent link / Trajna poveznica: <https://um.nsk.hr/um:nbn:hr:184:788167>

Rights / Prava: [In copyright](#) / [Zaštićeno autorskim pravom.](#)

Download date / Datum preuzimanja: **2025-02-21**



Repository / Repozitorij:

[Repository of the University of Rijeka, Faculty of Medicine - FMRI Repository](#)



SVEUČILIŠTE U RIJECI

MEDICINSKI FAKULTET

INTEGRIRANI PREDDIPLOMSKI I DIPLOMSKI

SVEUČILIŠNI STUDIJ MEDICINE

Ena Perin

PATOGENEZA I MOLEKULARNA PATOLOGIJA KARCINOMA

JAJNIKA I NJIHOV KLINIČKI ZNAČAJ

Diplomski rad

Rijeka, 2018.

SVEUČILIŠTE U RIJECI
MEDICINSKI FAKULTET
INTEGRIRANI PREDDIPLOMSKI I DIPLOMSKI
SVEUČILIŠNI STUDIJ MEDICINE

Ena Perin

**PATOGENEZA I MOLEKULARNA PATOLOGIJA KARCINOMA
JAJNIKA I NJIHOV KLINIČKI ZNAČAJ**

Diplomski rad

Rijeka, 2018.

Mentor rada: Doc.dr.sc. Emina Babarović, dr.med.

Diplomski rad ocjenjen je dana _____ u/na _____

_____, pred povjerenstvom u sastavu:

1. Izv. prof.dr.sc. Senija Eminović, dr.med
2. Doc.dr.sc. Alemka Brnčić Fischer dr.med.
3. Doc.dr.sc. Ita Hadžisejdić, dr.med.

Rad sadrži 41 stranicu, 9 slika, 2 tablice i 56 literaturnih navoda.

Popis skraćenica:

APMT - atipično proliferirajući mucinozni tumor jajnika

APST - atipično proliferirajući serozni tumor jajnika

BRCA – gen karcinoma dojke (engl. breast cancer gene)

BRAF -serin/treonin protein kinaza B-Raf

CA125 – karcinom antigen 125

CTNNB1 – gen β 1 katenin-kadherin udruženog proteina (engl. Catenin Cadherin-Associated

Protein Beta 1)

DNA – deoksiribonukleinska kiselina (engl. deoxyribonucleic acid)

ER – estrogenski receptor

FIGO – Međunarodno udruženje ginekologa i opstetričara (franc. Fédération Internationale de

Gynécologie et d'Obstétrique)

HER2 – receptor 2 za humani epidermalni čimbenik rasta (engl. human epidermal growth

factor receptor 2)

HE –hemalaun-eozin bojanje

HZZO – Hrvatski zavod za zdravstveno osiguranje

K ras – G-proetin vezan za membranu

MAPK – proteinske kinaze aktivirane mitogenima (engl. mitogen activated protein kinase)

MPSC - mikropapilarni serozni karcinom (engl. micropapillary serous carcinoma)

p53 – protein 53

PIK3CA - fosfatidilinozitol-4,5-bifosfat 3-kinazna katalitička podjedinica alfa (engl. phosphatidylinositol-4,5-bisphosphate 3-kinase catalytic subunit alpha)

PR-progesteronski receptor

PTEN –tumor supresorski gen (engl. phosphatase and tensin homolog deleted on chromosome ten)

SAD - Sjedinjene Američke Države

STIC - serozni intraepitelni karcinom jajovoda (engl. serous tubal intrepithelial carcinoma)

SZO – Svjetska zdravstvena organizacija

TP53 – gen tumor supresorskog proteina 53

WT 1 – protein Wilmsovog tumora 1 (engl. Wilms' tumour-1 protein)

Sadržaj

1. UVOD	1
1.1. EMBRIOLOGIJA JAJNIKA.....	1
1.2. ANATOMIJA, FIZIOLOGIJA I HISTOLOGIJA JAJNIKA.....	2
1.3. TUMORI JAJNIKA	5
1.3.1. Tumori površinskog epitela	6
1.3.2. Tumori spolnih stanica.....	7
1.3.3. Tumori specijalizirane strome jajnika.....	8
2. SVRHA RADA	9
3. PREGLED LITERATURE NA ZADANU TEMU	10
3.1. EPIDEMIOLOGIJA KARCINOMA JAJNIKA	10
3.2. ETIOLOGIJA I FAKTORI RIZIKA	11
3.3. PATOGENEZA KARCINOMA JANIKA.....	14
3.4. NOVI MODEL PATOGENEZE KARCINOMA JAJNIKA	15
3.5. MORFOLOŠKA I MOLEKULARNA PATOGENEZA	18
3.5.1. Serozni karcinom niskog gradusa	19
3.5.2.Serozni karcinom visokog gradusa	22
3.5.3.Mucinozni karcinom	25
3.5.4. Endometroidni karcinom	27
3.5.5. Klarocelularni karcinom	29
4. RASPRAVA.....	31
5. ZAKLJUČAK	33
6. SAŽETAK.....	34
7. SUMMARY	35
8. LITERATURA.....	36
9. ŽIVOTOPIS	41

PRELIMINARNE STRANICE

Broj preliminarnih stranica (7)

1. UVOD

Karcinom jajnika vodeći je uzrok smrti među svim zloćudnim novotvorinama ženskog spolnog sustava¹. Unatoč svim naporima i provedenim istraživanjima ukupno preživljenje oboljelih žena se u posljednjih 50 godina nije značajno promijenilo. Naime, pokušaji razvoja programa probira s ciljem ranog otkrivanja bolesti kao ni novi terapijski pristupi nisu značajnije smanjili mortalitet¹⁻³. Ovaj neuspjeh svakako počiva na činjenici slabog razumijevanja patogeneze karcinoma jajnika, mogućeg mjesta nastanka i prepoznavanja matične stanice čijom malignom transformacijom karcinom jajnika nastaje. Isto tako karcinom jajnika nije jedinstvena bolest; uključuje različite histološke tipove, različite stupnjeve zrelosti, različite rizične faktore, genske ili faktore okoliša, različite molekularne promjene za vrijeme onkogeneze, različite odgovore na standardno liječenje kemoterapijom i u konačnici različite ishode bolesti.

1.1. EMBRIOLOGIJA JAJNIKA

Embriologija jajnika je važna, između ostalog i za razumijevanje patogeneze karcinoma jajnika. Razvoj i diferencijacija spolnog sustava, pa tako i jajnika, je složen proces pa ćemo se osvrnuti samo na ključne razvojne događaje koji mogu biti značajni za razvoj karcinoma jajnika. Osnovu za razvoj jajnika čine spolni nabori koji se nalaze iznad mezonefrosa. Spolni nabori nastaju iz epitela celoma i mezenhima. Tijekom razvoja ljudskih embrija, otprilike 3 tjedna nakon oplodnje spolne prastanice migriraju iz žumanjčane vreće smještaju se i urastaju unutar celomskog (zametnog) epitela spolnog nabora te čine primitivne spolne tračke. Nakon otprilike 6. tjedna trudnoće spolne stanice putuju ameboidnim gibanjem iz žumanjčane vreće duž hvatišta mezenterija prema gonadama. Od drugog do ranog trećeg tromjesečja stanice se dijele u male skupine razgraničene nitima stromalnog tkiva koje se protežu od medule do

korteksa. Male skupine stanica dalje se dijele na primordijalne folikule građene od pojedinačnih spolnih stanica okruženih slojem primitivnih granulosa stanica. Tijekom razvoja jajnika, u 2. mjesecu trudnoće, primitivni spolni tračci nestaju, spolne prastanice u celomskom epitelu ponovno se iseljavaju i tvore kortikalne tračke koji se potom razvijaju u osnove folikula jajnika. Mezonefričke i spolne stanice ostaju tijesno povezane i tvore spolne tračke jajnika unutar primitivnog mezenhima. Celomski epitel ostaje na periferiji i čini površinu jajnika u razvitku.

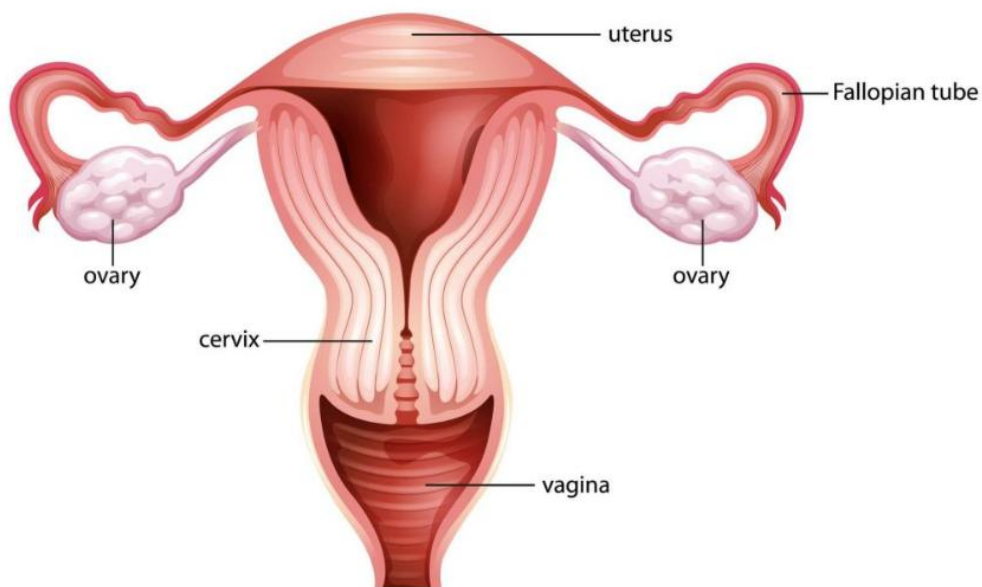
Različite histološke vrste tumora koji nastaju u jajniku povezane su s različitim tipovima stanica i tkiva koji su prisutni u ovoj fazi embrionalnog razvitka, a to su: celomski epitel, mezenhim, mezonefros i spolne stanice⁴.

1.2. ANATOMIJA, FIZIOLOGIJA I HISTOLOGIJA JAJNIKA

Jajnici su primarni ženski spolni organi. Kao glavni organi ženske spolnosti imaju brojne funkcije, od kojih su najvažnije proizvodnja i lučenje spolnih hormona, estrogena i progesterona, te oogeneza⁵. Hormoni jajnika izlučuju se ciklički te su bitni za razvoj primarnih i sekundarnih spolnih obilježja. Osim toga, funkcija svih drugih spolnih organa ovisna je o funkciji jajnika. Jajnici su pod utjecajem središnje hipotalamičko – pituitarne osovine.

Jajnici odrasle žene su ovalnog oblika i čvrste konzistencije, dimenzija otprilike 3 – 5 cm dužine, 1,5 – 3 cm širine te 0,6 – 1,5 cm visine, a teže oko 8 grama. Njihova veličina i težina znatno varira i ovisi o životnom razdoblju žene i fazi mesntraucijskog ciklusa. U ranom reproduktivnom životu obično su glatki ružičasto bijele boje, a kasnije postaju naborani, neravne vanjske površine. Nakon menopauze, njihova veličina se smanjuje i to otprilike na polovinu veličine tijekom reproduktivnog razdoblja. Smješteni su lateralno od maternice blizu

bočnog zida zdjelice, a kaudalno od širokog ligamenta i jajovoda s kojim su u bliskom kontaktu. Jajnici su prekriveni peritoneumom koji ih oblaže gotovo sa svih strana osim uzduž prednjeg brida u području hilusa gdje su dvostrukim naborom peritoneuma, tj. mezoovarijem pričvršćeni na stražnji dio širokog ligamenta. Medijalni pol jajnika je pomoću ligamenta jajnika vezan na ipsilateralni rog maternice, a lateralni pol jajnika je infundibulopelvičnim ligamentom vezan za lateralni zid zdjelice.



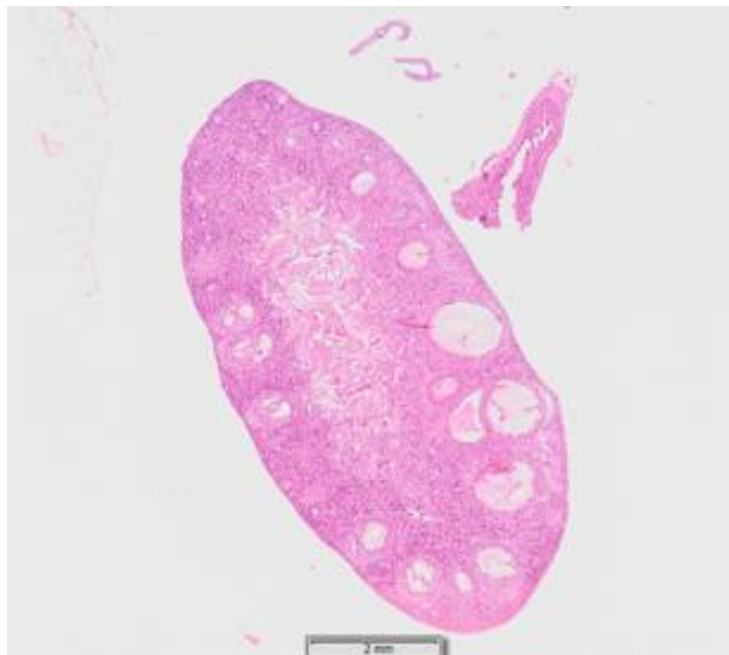
Slika 1. Jajnici u reproduktivnom sustavu žene

(preuzeto s: <http://www.biologynoteshelp.com/female-reproductive-system-female-reproductive-organ-function-ovaries/>)

Jajnik se opskrbljuje krvlju preko anastomoze koju čine arterija jajnika, grana aorte i jajni ogranak arterije uterusa. Desetak arterijskih grana prodire kroz hilus jajnika granajući se u meduli. Dvostruko pritjecanje krvi omogućava normalnu opskrbu hranjivim tvarima, kisikom i hormonima, a istovremeno predstavlja zaštitni mehanizam jajnika od ishemije. Dvostruki

krvotok važan je i s funkcionalnog stajališta jer omogućava povećano pritjecanje krvi tijekom raznih faza menstrualnog ciklusa i trudnoće. Vene unutar jajnika prate arterije i postaju velike i kružne u meduli. Vene se spajaju u hilusu, tvoreći pleksus koji se spušta u vene jajnika⁶.

Na reznoj plohi jajnika vidljive su tri slabo definirane zone: vanjski korteks (kora), unutarnja medula (srž) i hilus. Folikularne strukture (cistični folikuli, corpus luteum i corpus albicans) obično su vidljivi u korteksu i meduli⁷. Folikularne strukture su cistične formacije tankih stjenki ispunjene tekućinom, a veći cistično prošireni folikuli i žuto tijelo mogu se vidjeti i izvana.



Slika 2. Histološki preparat jajnika obojan hemalaun eozinom (HE) povećanje 10x

(preuzeto s: [http:// histomed.uniri.hr/jajnik.html](http://histomed.uniri.hr/jajnik.html))

Korteks je na površini obložen mezotelom, koji se sastoji od jednog sloja niskih kubičnih ili spljoštenih mezotelnih stanica. Mezotel obnavlja površinu jajnika nakon ovulacije. Taj epitel

potječe od celomskog epitela od kojeg se invaginacijom razvio i epitel jajovoda, maternice i endocerviksa. Budući da svaki od tih epitela ima specifične morfološke značajke, njihovo zajedničko podrijetlo ukazuje na pluripotentnost celomskog epitela što je važno za razumijevanje patologije epitelnih tumora jajnika⁷. Ispod mezotela nalazi se vezivna ovojnica (tunica albuginea) koja se isprepliće u dubini sa ostalim vezivnim dijelovima korteksa i medule jajnika. Tunica albuginea je građena od fibroblasta i ekstracelularnog matriksa u kojem dominira kolagen. Medula jajnika građena je prvenstveno od vezivnog tkiva i krvnih žila. Unutar medule nalaze se i male skupine hormonski aktivnih stanica tzv. Leydigovih hilusnih stanica koje su izvor malene količine muških spolnih hormona koje jajnik izlučuje u normalnim uvjetima tijekom života.

1.3. TUMORI JAJNIKA

Tumori jajnika su histogenetski, histološki i klinički vrlo heterogena skupina. Stoga je važno da se svaki tumor jajnika ispravno histološki klasificira te da se histološka dijagnoza usporedi s ostalim kliničkim, laboratorijskim i hormonskim nalazima⁵.

Klasifikacija tumora jajnika prema Svjetskoj zdravstvenoj organizaciji (SZO)⁸ temelji se na pretpostavci da određeni tumori jajnika potječu od pojedinih struktura jajnika. Tri najveće skupine tumora jajnika potječu iz:

1. površinskog epitela – 65-70%
2. spolnih stanica – 15-20%
3. specijalizirane strome jajnika 5-10%

1.3.1. Tumori površinskog epitela

Epitelni tumori, neovisno o svom histološkom tipu svrstavaju se u tri skupine: dobroćudni, atipično proliferirajući (tzv. granični) i zloćudni tumori. Kako bi se što točnije klasificirao tumor neophodno je histološki pregledati više uzoraka tumorskog tkiva jajnika. Točna klasifikacija i dijagnoza važna je za terapijski pristup svakoj bolesnici.

Pokrovni epitel jajnika (modificirani mezotel) se ontogenetski razvija iz epitela primitivne abdominalne šupljine fetusa ili celomskog epitela. Kako smo već ranije napomenuli, invaginacijom celomskog epitela razvijaju se Müllerovi kanalići koji su osnova za razvitak jajovoda i maternice. Histološka raznovrsnost tumora površnog epitela jajnika objašnjava se sposobnošću metaplazije pokrovnog epitela u različite histološke tipove koji morfološki nalikuju epitelu jajovoda, endometrija, endocerviksa, gastrointestinalnog trakta ili urotelu⁹. Primjerice, tako tijekom nastanka tumora diferencijacijom epitela u kubični ili cilindrični epitel nalik epitelu jajovoda nastaju serozni tumori jajnika, diferencijacijom epitela u cilindrični epitel nalik epitelu endometrija nastaju endometrioidni tumori, a diferencijacijom epitela u onaj nalik epitelu u gastrointestinalnom traktu ili epitelu endocerviksa nastaju mucinozni tumori jajnika¹⁰. Važno je napomenuti da različiti histološki tipovi epitelno-stromalnih tumora jajnika imaju i različite kliničke karakteristike, a o kojima će više riječi biti kasnije. Zloćudni tumori površinskog epitela jajnika karakteristično, prvenstveno metastaziraju implantacijom po površini trbušne šupljine, pa nakon toga limfogeno i hematogeno. Stoga se metastaze najčešće nalaze na peritoneumu zdjelice i zdjeličnih organa, kao i omentumu i peritoneumu trbušne šupljine. Popratna pojava je razvoj ascitesa u kojem se citološki može dokazati prisutnost malignih stanica¹³. Klinički stadij bolesti je najvažniji prognostički parametar, a kliničko stupnjevanje određuje se prema klasifikaciji Međunarodnog udruženja ginekologa i opstetričara FIGO (od franc. Fédération Internationale de Gynécologie et d'Obstétrique; Tablica 1).

Tablica 1. Kliničko stupnjevanje karcinoma jajnika prema FIGO klasifikaciji¹⁴

FIGO stadij	Opis
I	Tumor ograničen na jedan ili oba jajnika
II	Tumor jajnika sa širenjem na zdjelični peritoneum ili organe zdjelice
III	Tumor jajnika sa peritonealnim metastazama izvan zdjelice i/ili pozitivnim regionalnim limfnim čvorovima
IV	Tumor jajnika s udaljenim metastazama uz isključivanje metastaza na peritoneumu

1.3.2. Tumori spolnih stanica

Tumori spolnih stanica jajnika čine skupinu histološki različitih vrsta tumora koji nastaju iz primitivne spolne stanice. Ovi tumori jajnika odgovaraju tumorima koji nastaju iz muških spolnih stanica u testisu. Jednako podrijetlo ovih tumora objašnjava se činjenicom da su u početku diferencijacije spolne prastanice još uvijek nediferencirane sve dok se migracijom ne nasele u gonade⁴. Tijekom embrionalnog razvoja neke spolne stanice mogu zaostati na putu

migracije između žumanjčane vreće i gonada, te se tumori spolnih stanica mogu razviti i izvan gonada.

Tumori spolnih stanica pojavljuju se u svim dobnim skupinama, no najčešće od 1. do 6. desetljeća života. U djece i adolescentica više od 60% tumora jajnika čine tumori spolnih stanica od kojih je trećina u ovoj dobnoj skupini zloćudno. U odrasloj dobi daleko najčešći tumori spolnih stanica su dobroćudni, zreli cistični teratomi.

1.3.3. Tumori specijalizirane strome jajnika

U tumore ove skupine ubrajamo tumore jajnika koji sadrže granuloza stanice, fibroblaste, teka stanice (i njihove luteinizirane oblike), Sertolijeve stanice i Leydigove stanice pojedinačno ili u različitim kombinacijama, te u različitim stupnjevima diferencijacije. Ova skupina tumora čini oko 8 % svih tumora jajnika. Najčešći benigni tumori u ovoj skupini su fibromi, a najčešći maligni granuloza-stanični tumori. Klinički ovi tumori su često hormonski aktivni, a većina ih izlučuje estrogene pa mogu uzrokovati hiperplaziju i karcinom endometrija, te se bolesnice često prezentiraju s nepravilnim vaginalnim krvarenjem.

2. SVRHA RADA

Karcinom jajnika čini svega 4 % zloćudnih bolesti žena, no vodeći je uzrok smrti među svim zloćudnim novotvorinama ženskog spolnog sustava. Unatoč naporima i provedenim istraživanjima ukupno preživljenje oboljelih žena se u posljednjih 50 godina nije značajno promijenilo. Smrtnost je velika jer žene tipično dolaze u kasnom stadiju bolesti. Naime, karakteristika karcinoma jajnika je nedostatak simptoma u ranoj fazi bolesti, ali i nedostatak specifičnih biomarkera koji bi nam pomogli u razvoju programa probira za rano otkrivanje bolesti. Razlog neuspjeha detektiranja karcinoma jajnika u ranoj fazi možemo tražiti u do danas, relativno nepoznatoj patogenezi karcinoma jajnika te slabog razumijevanja mogućeg mjesta nastanka i prepoznavanja matične stanice čijom malignom transformacijom karcinom jajnika nastaje.

Osim toga, danas znamo da karcinom jajnika nije jedinstvena bolest; uključuje različite histološke tipove, različite stupnjeve zrelosti, različite rizične faktore, genske ili faktore okoliša, različite molekularne promjene za vrijeme onkogeneze, različite odgovore na standardno liječenje kemoterapijom i u konačnici različite ishode bolesti.

Kroz ovaj rad namjera je dati pregled novijih spoznaja vezanih uz patogenezu i molekularnu patologiju karcinoma jajnika kao mali korak u razumijevanju ove heterogene bolesti. U literaturi bi se istražio i klinički i prognostički značaj različitih histoloških tipova karcinoma jajnika kao i njihovih specifičnih molekularnih promjena. Istraživanje i razumijevanje somatskih mutacija gena koji kodiraju specifične protein kinaze i druge signalne molekule u različitim histološkim tipovima karcinoma jajnika vodilo bi ka novim potencijalnim metama lijekova i prema individualiziranoj, ciljanoj terapiji oboljelih žena.

3. PREGLED LITERATURE NA ZADANU TEMU

Karcinom jajnika je maligna bolest koja nastaje u jajniku, a kao i kod drugih karcinoma, čine ju maligne stanice sa somatskim mutacijama i promijenjenom ekspresijom gena koje imaju sposobnost rasta i diseminacije na okolna i udaljena tkiva i organe. Kada govorimo o karcinomu jajnika govorimo o zloćudnim epitelno - stromalnim tumorima površnog epitela koji čine više od 85% svih zloćudnih tumora jajnika. Ranije smo opisali veliku sposobnost metaplazije pokrovnog epitela u različite histološke tipove, a stroma je uključena u terminologiju ovih tumora jer je prisutna u različitoj količini, može lučiti steroidne hormone i čini tumorski element.

Budući da jajnici nisu lako dostupni pregledu, a karcinom jajnika se najčešće dijagnosticira u uznapređovalom stadiju bolesti, istraživanje prekanceroznih promjena je otežano. Ukoliko su neke morfološke promjene koje prethode karcinomu i bile prisutne do faze dijagnoze tumorsko tkivo ih u potpunosti prerasta, te ih učini neprepoznatljivim.

3.1. EPIDEMIOLOGIJA KARCINOMA JAJNIKA

Prema podacima Međunarodne agencije za istraživanje karcinoma (International Agency for Research on Cancer) Svjetske zdravstvene organizacije, rak jajnika je šesti najčešći karcinom kod žena i sedmi najčešći uzrok smrti od karcinoma. Registrira se oko 204.000 novih slučajeva i 125.000 smrtnih slučajeva godišnje. Dobno standardizirane stope incidencije kreću se od 4,8% oboljelih na 100 000 žena u Africi i Kini, 5,56% u Indiji, 7,4% u Centralnoj i Južnoj Americi i Japanu, 7,5% u Kanadi, 7,95% u Oceaniji. Prema istom izvoru Hrvatska je među zemljama s najvećom stopom incidencije karcinoma jajnika kod žena u Europi i svijetu (12,1%). Od Europskih zemalja, veću stopu od Hrvatske imaju: Latvija (14,2%), Litva (13,3%), Ujedinjeno kraljevstvo (12,8%), Bugarska (12,6%) i Češka (12,5%)². Prema

Američkom društvu za rak u 2017. godini u Sjedinjenim Američkim Državama (SAD) registrirano je 22 400 novooboljelih te 14 080 umrlih od karcinoma jajnika. Isti izvor navodi kako se zadnja dva desetljeća stopa pobola smanjuje za otprilike 1% godišnje kod žena bijele rase te 0,4% godišnje kod žena crne rase, dok se stopa smrtnosti kod žena bijele rase smanjuje za oko 2% godišnje, a kod žena crne rase za oko 1%³.

Rizik nastanka karcinoma jajnika povisuje se sa starosnom dobi, a najviše žena obolijeva nakon menopauze i to u dobi od 50 do 80 godina starosti. Broj slučajeva je ipak najviši u dobi od 60 do 70 godina starosti sa prosjekom dobi od 61 godine².

Prema podacima Hrvatskog zavoda za javno zdravstvo u Hrvatskoj je u 2016. godini registrirano 1176 novooboljelih od karcinoma jajnika, što čini 3,3% od ukupno registriranih zloćudnih novotvorina kod žena¹².

3.2. ETIOLOGIJA I FAKTORI RIZIKA

Stope karcinoma jajnika se povećavaju s dobi. Tako, na primjer, u SAD-u godišnja incidencija kod žena od 30 godina iznosi 3 na 100 000 žena, dok je u dobnoj skupini od 75 do 79 godina incidencija 54 na 100 000 žena. Srednja dob kod dijagnoze iznosi 63 godine, a kod umrlih 71 godinu³.

Iako mnoge studije sugeriraju da je dob nezavisni prognostički čimbenik, teško je odvojiti i druge interakcijske faktore koji su uključeni u samu dob. Tako starije osobe općenito imaju lošije zdravstveno stanje, više komorbidnih stanja i manju vjerojatnost povoljnog odgovara na terapiju. Naime, terapijski pristup starijim osobama sa značajnim komorbiditetom je drugačiji u odnosu na mlađe žene⁵.

Pokazano je da su reproduktivni faktori važni čimbenici rizika za nastanak karcinoma jajnika.

Kao značajni čimbenici rizika nalaze se rana menarha i kasna menopauza. Visoki socioekonomski status povezan je s povećanim rizikom od nastanka karcinoma jajnika, a što se povezuje i s nižim paritetom u ovoj skupini žena. Nekoliko nedavnih meta analiza pokazuje povezanost hormonske nadomjesne terapije sa razvojem karcinoma jajnika. Zaštitni učinak povećanog broja trudnoća i upotrebe oralnih kontraceptiva odnosi se samo na ne mucinozne karcinome⁵.

Kirurški zaštitni čimbenici uključuju povezivanje jajovoda i bilateralnu salpingo-oophorektomiju.

Za patogenezu karcinoma jajnika identificirani su endokrini čimbenici, čimbenici okoline te genetički čimbenici.

Iako trenutno nema jasnih endokrinih uzročno posljedičnih veza za patogenezu karcinoma jajnika kao hormonalni mehanizmi koji bi mogli biti važni u etiologiji karcinoma jajnika najčešće se navode broj ovulacija, razina gonadotropina i razina androgena.

Pretpostavlja se da ovulacija opetovano traumatizira površinu jajnika te tako na neki način potpomaže njegovu malignu transformaciju¹⁵. Ovu povezanost podupiru i epidemiološka promatranja koja nalaze izravnu vezu između broja ovulacija, odnosno dužine reproduktivnog razdoblja neprekinutog trudnoćama ili kontraceptivima i karcinoma jajnika. Većina istraživanja pokazuje zaštitni učinak oralnih kontraceptiva koji raste s dužinom korištenja. Što se tiče gonadotropina, smatra se da visoka razina cirkulirajućih gonadotropina povećava rizik od karcinoma jajnika bilo izravno kroz mijenjanje razine estrogena ili preko mehanizama koji uzrokuju disfunkciju jajnika. Prema nekim drugim pretpostavkama, važna je i razina androgena⁵.

Pretpostavlja se da i upalni procesi imaju značajnu ulogu u patogenezi karcinoma jajnika.

Kao drugi potencijalni čimbenici rizika navode se i indeks tjelesne mase, dob rođenja prvog djeteta, dojenje, prehrana, pušenje, određene vrste virusnih infekcija u djetinjstvu, izlaganje ionizirajućem zračenju i sl. međutim za sada nema dokaza za njihovu direktnu povezanost s karcinomom jajnika.

Navode se tri familijarna sindroma koja su povezana s povećanim rizikom od karcinoma jajnika:

1. Nasljedni, po sijelu specifični karcinom jajnika
2. Nasljedni karcinomski sindrom jajnik (mutacija tumor supresorskih gena BRCA 1 i BRCA 2)
3. Lynch II obiteljski sindrom povećane učestalosti karcinoma (karakterističan po pojavi između ostalog i karcinoma jajnika).

Nasljedni, po sijelu specifični karcinom jajnika prepoznat je u obiteljima u kojima dvije ili više bliskih srodnica (u prvom i drugom koljenu) imaju karcinom jajnika. Rizik od karcinoma jajnika je približno tri puta veći u ovim obiteljima nego u općoj populaciji.

BRCA 1 i BRCA 2 su klasificirani kao tumor supresorski geni. Njihova uloga u popravku oštećene DNA i kontroli staničnog ciklusa je kompleksna i još uvijek nedovoljno istražena. Oba gena kodiraju proteine koji sudjeluju u popravku oštećene DNA. Mutacija BRCA gena uzrokuje disfunkcionalnost alela u složenim mehanizmima popravka oštećene DNA. Stoga je u takvim uvjetima stanica prisiljena tražiti druge mehanizme za popravak DNA što stvara nestabilnost i povećanu osjetljivost na učinke različitih tvari koje oštećuju DNA uz povećani rizik novih mutacija. Studije pokazuju da mjesto mutacije unutar BRCA gena može biti povezano s rizikom nastanka raka jajnika. Smatra se da je više od 10% karcinoma jajnika povezano s nasljednom mutacijom tumor supresorskih gena BRCA 1 i BRCA 2. Tako primjerice, u SAD –u rizik za razvoj karcinoma jajnika iznosi 1,8%, a mutacija gena BRCA 1

i BRCA 2 povećava taj rizik za 20 – 50%. Kod nositelja mutacije BRCA 1 rizik za karcinom jajnika prije 40-te godine iznosi 2 – 3%, dok kod nositelja BRCA 2 mutacije ne postoji ozbiljan rizik za razvoj bolesti prije 50 –te godine. Prepoznavanje rizičnih skupina može biti od ključne važnosti za prevenciju, praćenje žena i liječenje bolesnica¹⁵⁻¹⁶.

Zabilježen je i porast rizika za razvoj karcinoma jajnika u osoba s Lynch II obiteljskim sindromom. U ovom sindromu tumori nastaju zbog mutacije gena koji kodiraju proteine uključene u popravak pogrešno sparenih baza DNA, a očituju se mikrosatelitskom nestabilnošću. Ovaj autosomno dominantni sindrom je povezan s povišenim rizikom nastanka obiteljskog nepolipoznog karcinoma debelog crijeva (HNPCC, od engl. hereditary nonpolyposis colorectal cancer), karcinoma endometrija, a rjeđe i sklonošću razvoja karcinoma drugih organa među koje ubrajamo i jajnik.

3.3. PATOGENEZA KARCINOMA JANIKA

Do nedavno se karcinom jajnika promatrao kao jedinstvena bolest, a bolesnice su praćene i liječene na isti način. Naime, prema tradicionalnoj pretpostavci patogeneze tumora jajnika tzv. „teoriji ovulacije“ ishodište bolesti je jajnik. Prema toj teoriji karcinom jajnika nastaje iz pokrovnog epitela jajnika koji je modificiran celomski epitel. Prilikom ovulacija kod ponovljenih trauma dolazi do invaginacije pokrovnog epitela u stromu jajnika. Zatvaranjem invaginacija nastaju inkluzione ciste a proliferacijom njihovog epitela do razvoja epitelnih tumora jajnika¹⁷⁻¹⁸. Prema toj teoriji, epitelni tumori jajnika se, bez obzira na tip epitela, razvijaju postepeno od benignih preko atipično proliferirajućih tzv. „graničnih“ u maligne. Maligni tumori infiltriraju kapsulu jajnika, a nakon toga se šire po peritoneumu zdjelice i trbušne šupljine, potom metastaziraju u limfne čvorove, a zatim hematogeno i u druge organe.

Ovakva pretpostavka prema novijim istraživanjima nije točna. Provedene su brojne morfološke studije koje nisu uspjele dokazati prekursorsku promjenu u jajniku ili površinskom epitelu jajnika koja bi potvrdila gore navedenu teoriju i kasnije pretpostavljeni slijed događaja u tumorogenezi. Jednako tako, rezultati kliničko-patoloških studija su pokazali da tumori kliničkog stadija I u pravilu nisu seroznog histološkog tipa, dok su tumori kliničkog stadija III uglavnom serozni karcinomi visokog gradusa. Osim toga, rezultati kliničko-patoloških studija ukazivali su na to da su rani i kasni stadij karcinoma jajnika u osnovi različite bolesti. Svi ovi rezultati potaknuli su istraživače na razmišljanje i postavljanje novih koncepata u promišljanju o patogenezi karcinoma jajnika.

3.4. NOVI MODEL PATOGENEZE KARCINOMA JAJNIKA

Dakle, „teorija ovulacije,, nije mogla objasniti heterogenost ove bolesti koja se razlikuje ne samo po svojim različitim histološkim tipovima, nego i po kliničkopatološkim i molekularnim karakteristikama, te biološkom ponašanju. Unatoč brojnim morfološkim studijama¹⁹⁻²³ koje su vrlo pedantno pregledavale jajnike s ciljem pronalaska prekursorskih lezija one u pravilu nisu našle što je rezultiralo prijedlogom da se karcinom jajnika razvija de novo²⁴, ali i velikom dozom skepse i novim kliničkopatološkim studijama čiji rezultati su pokazali da je jedan od glavnih problema tradicionalnog pristupa razrješavanja patogeneze karcinoma jajnika upravo u postulatu da se radi o jednoj bolesti. Naime, rezultati kliničkopatoloških studija koje su uspoređivale bolesnice s karcinomom jajnika u kliničkom stadiju bolesti I u odnosu na bolesnice s uznapredovalom bolesti (klinički stadij III) pokazali su da se radi o vrlo heterogenoj bolesti koju čine različiti histološki tipovi tumora koji se po svojim kliničkopatološkim karakteristikama i biološkom ponašanju jako razlikuju. Temeljem toga, posljednjih godina učinjen je znatan napredak u razumijevanju molekularne biologije tumora jajnika, a brojne morfološke studije u korelaciji s molekularnom biologijom i genetikom

rezultirale su novim spoznajama koje su dovele do pretpostavke novog modela patogeneze karcinoma jajnika koji danas ima vrlo važan klinički i terapijski značaj^{17-18, 25}. Prema tom modelu epitelni tumori jajnika su na temelju kliničkopatoloških karakteristika te molekularnih i genetičkih promjena podijeljeni u dvije velike kategorije: Tip 1 i Tip 2 tumora (Tablica 2).

Tablica 2. Podjela epitelnih tumora jajnika prema patogenezi na tip 1 i tip 2 tumore te njihove razlike u poznatim prekursorskim lezijama i najčešćim molekularnim i genetskim promjenama. Preuzeto i izmjenjeno prema Kurman i sur⁵.

Tip tumora	Prekursorska lezija (a)	Najčešće mutacije gena	Kromosomska nestabilnost (c)
Tip 1 tumori			
Serozni karcinomi niskog gradusa	APST, MPSC	KRAS, BRAF	niska
Endometrioidni karcinomi niskog gradusa	endometrioza	CTNNB1, PTEN	niska
Klarocelularni karcinomi	endometrioza	PIK3CA	niska
Mucinozni	APMT	KRAS	niska
Tip 2 tumori			
Serozni karcinomi visokog gradusa	nepoznata (STIC)(b)	TP53	visoka
Endometrioidni karcinomi visokog gradusa	nepoznata	TP53	visoka
Nediferencirani karcinomi	nepoznata	nepoznato	nepoznato
Karcinosarkom	nepoznata	TP53	visoka
a) objašnjenja kratica: APST = Atipično proliferirajući serozni tumor jajnika; MPSC = Neinvazivni mikropapilarni serozni karcinom; APMT = Atipično proliferirajući mucinozni tumor jajnika.			
b) Neki serozni karcinomi visokog gradusa povezani su sa seroznim intraepitelnim karcinomom jajovoda (engl. Serous Tubal Intrethelial Carcinoma; STIC).			
c) Niska naspram visokoj, kromosomska nestabilnost odnosi se na usporedbu tumora niskog i visokog gradusa istog histološkog tipa.			

Novi model patogeneze karcinoma jajnika pokušava pomiriti različite odnose između graničnih i malignih tumora. Prema ovom modelu tumori površinskog epitela dijele se u dvije široke kategorije tip 1 i tip 2 koje se razlikuju obzirom na kliničke i patološke značajke i karakteristične molekularne promjene. Tako se u tumore tipa 1 ubrajaju serozni karcinom niskog gradusa, endometrioidni karcinom niskog gradusa i mucinozni karcinom. Njima najčešće prethode neka stanja kao što su endometrioza, atipično proliferirajući serozni tumor jajnika (APST), atipično proliferirajući mucinozni tumor jajnika (APMT). Tip 1 tumori često imaju somatske mutacije gena koji kodiraju protein kinaze, uključujući KRAS, BRAF, PIK3CA i HER-2, kao i druge signalne molekule uključujući PTEN i CTNNB1 (β -katenin) te pokazuju nisku kromosomsku nestabilnost. Nasuprot tome, tumori tipa 2, od kojih su većina serozni karcinomi visokog gradusa, pokazuju mutaciju TP53 gena te visoku kromosomsku nestabilnost⁵. Tumori tipa 2 su vrlo agresivni tumori, visokog gradusa koji se gotovo uvijek prezentiraju u uznapredovalom kliničkom stadiju bolesti. Do nedavno nisu bila utvrđena stanja ili morfološke promjene koje im prethode. Noviji podaci pokazuju da se većina tumora tip 2 razvija iz seroznog intraepitelnog karcinoma jajovoda (STIC, od engl. serous tubal intraepithelial carcinoma).

Rezultati kliničko-patoloških studija koje su uspoređivale bolesnice s ranim stadijem karcinoma jajnika (FIGO stadij I) u odnosu na bolesnice sa uznapredovalim stadijem ove bolesti (FIGO stadij III) pokazali su da su tumori FIGO stadija I uglavnom tipa 1 i ne seroznog histološkog tipa, dok su tumori FIGO stadija III uglavnom tipa 2 i najčešće serozni karcinomi visokog gradusa. Tumori tipa 2 su odgovorni za veliku većinu smrtnih slučajeva kod karcinoma jajnika. Većina ih je već prilikom postavljanja dijagnoze široko rasprostranjena u trbušnoj šupljini, a nekada i izvan nje (FIGO stadij III i IV) s najvećim volumenom tumora izvan jajnika. Osim toga, recentne studije ukazuju na to da su rani i kasni

stadij karcinoma jajnika u osnovi različite bolesti, a ne puko širenje odnosno progresija iste bolesti.

3.5. MORFOLOŠKA I MOLEKULARNA PATOGENEZA

O molekularnoj biologiji i genetici karcinoma jajnika izvještava se tek od nedavno. Tijekom posljednjih godina u nizu istraživanja karcinoma jajnika pronađene su različite genske promjene kao što su točkaste mutacije, amplifikacije, delecije i translokacije. Studije tako pokazuju da su određene genske promjene osobito karakteristične za specifične histološke tipove karcinoma jajnika. Za karcinome sa seroznom ili endometrioidnom diferencijacijom, specifične genetske promjene razlikuju karcinome niskog i visokog gradusa. Identificiranje zajedničkih genskih promjena u nekim histološkim tipovima karcinoma jajnika i njihovim pretpostavljenim prethodnim lezijama pružilo je korisne uvide u patogenetske puteve koji dovode do karcinoma jajnika⁵.

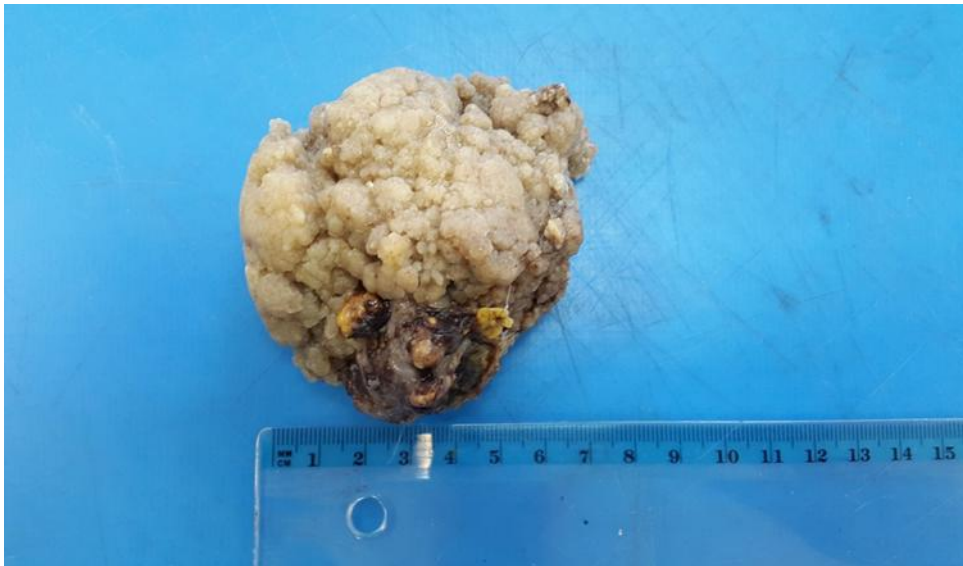Patogeneza karcinoma jajnika najšire se može podijeliti na malignu transformaciju i peritonealnu diseminaciju. Do nedavno je vladalo mišljenje da benigni tumori jajnika odražavaju sekvencijalne korake u malignoj transformaciji, bez obzira na njihov histološki tip. Tradicionalno se smatralo da karcinom jajnika započinje u jajniku, prolazi progresivnu diferencijaciju te se širi kroz peritonealnu šupljinu prije metastaziranja na udaljena mjesta. Novija istraživanja pobijaju ove postavke, te većina novijih studija pokazuje da je izvorište karcinoma jajnika u najvećem broju slučajeva u jajovodu⁵. Histološki i molekularni nalazi ukazuju da glavnina karcinoma jajnika potječe iz jajovoda, odnosno od STIC-a, te da u stvari predstavljaju metastaze. Taj koncept je baziran na slijedećem: 1) nema uvjerljivih dokaza da postoji prethodni stadij seroznog karcinoma visokog gradusa odnosno nije razjašnjeno iz čega se razvija; 2) prisutnost STIC –a (uključujući TP53 mutacije) u odsutnosti karcinoma jajnika bez obzira na genetsku predispoziciju za karcinom jajnika; 3) u uzorcima preventivnih

salpingo-ooforektomija okultni karcinom je češći u jajovodu nego u jajnicima; 4) STIC je gotovo ekskluzivno povezan sa seroznim karcinomom visokog gradusa, ali ne i s drugim histološkim tipovima; 5) fimbrije jajovoda su najčešće (i prema nekim autorima jedino) mjesto nastanka STIC –a, a one su u bliskoj vezi s površinom jajnika; 6) visoka učestalost STIC –a povezana je s karcinomom jajovoda, jajnika i peritoneuma; 7) visoka učestalost identičnih TP53 mutacija sa STIC-om i p53 potpisom i sinhronih seroznih karcinoma visokog gradusa jajnika i peritoneuma; 8) nalazi displazije epitela u jajovodu odvojeno pokazuju aneusomiju za višestruke kromosome; 9) značajna razlika u dužini telomera između STIC – a i podudarnog seroznog karcinoma jajnika visokog gradusa; 10) profil ekspresije gena karcinoma jajnika i jajovoda je isti te 11) uzorci ekspresije gena kod seroznog karcinoma jajnika je sličniji normalnoj sluznici jajovoda nego površinskom epitelu jajnika²⁶.

Nove spoznaje u razumijevanju molekularne biologije tumora jajnika dovele su do usavršavanja dijagnostičkih kriterija za histološke tipove karcinoma jajnika koje je izdala Svjetska zdravstvena organizacija 2014. godine⁸.

3.5.1. Serozni karcinom niskog gradusa

Serozni karcinom niskog gradusa invazivni je karcinom seroznog tipa epitela koji čini oko 5% svih seroznih karcinoma. Javlja se obično u ranijoj dobi nego serozni karcinom visokog gradusa, otprilike 10–tak godina ranije²⁷. Makroskopski, obično su to cistični tumori, s jednom ili više šupljina čije stijenke su obložene resičastim sivkastim tkivom. Na prerezu se mogu naći solidnija područja, žarišta krvarenja, kalcifikata i nekroze.



Slika 3. Makroskop serozni karcinom niskog gradusa

(Slikano: Zavod za patologiju Medicinskog fakulteta Sveučilišta u Rijeci)

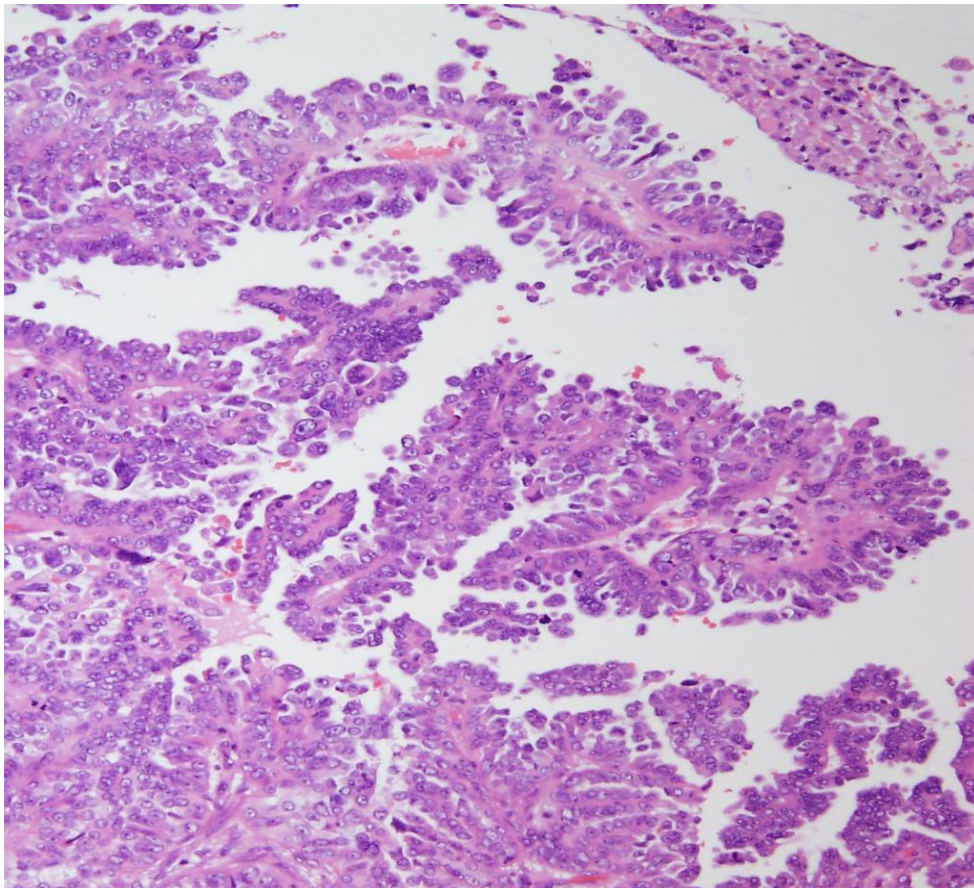
Histološki građeni su od cilindričnih ili kubičnih stanica koje oblažu šupljine, ali ujedno tvore i brojne mikroskopske papile. Stanice pokazuju blagu do umjerenu atipiju i mogu sadržavati jedan istaknuti nukleol²⁷⁻²⁹. Tumorsko tkivo je karakteristično građeno od ujednačene populacije malih stanica s ograničenim nuklearnim pleomorfizmom i niskim mitotskim indeksom. Uz blagu do umjerenu citološku atipiju histološki kriterij za postavljanje dijagnoze seroznog karcinoma niskog gradusa je broj mitoza manji od 12 na 10 velikih vidnih polja. Jedno od histoloških obilježja seroznog karcinoma jesu psamomska tjelešca, odnosno koncentrični kalcifikati. Imunohistokemijski profil je gotovo identičan seroznom graničnom tumoru osim niže ekspresije progesteronskih receptora (PR) koja je vidljiva u oko 50% slučajeva³⁰. Ki-67 proliferacijski indeks je tipično niži u usporedbi sa seroznim karcinomom visokog gradusa, što je i logično obzirom da je broj mitoza dijagnostički kriterij za razlikovanje seroznih karcinoma niskog i visokog gradusa. Jednako tako, u ovih tumora p53 pokazuje ne-mutirajući tip imunohistokemijske ekspresije za razliku od seroznih karcinoma

visokog gradusa koji imaju visoku učestalost TP53 mutacija, pa prema tome i karakteristično pokazuju mutirajući tip imunohistokemijske ekspresije.

U približno 50 do 60% slučajeva seroznih karcinoma niskog gradusa nađene su somatske mutacije, najčešće su to KRAS, BRAF i HER-2 mutacije³¹⁻³² U odnosu na druge tipove karcinoma jajnika učestalost somatskih mutacija je niža. Uočeno je da uznapredovali stadiji seroznog karcinoma niskog gradusa imaju manju učestalost BRAF mutacija.

Serozni karcinom niskog gradusa je prototip tumora jajnika tip 1. S kliničkog kuta gledišta ovi tumori sporije i postepeno rastu, te su dostupniji pregledu. Transvaginalnim ultrazvučnim pregledom i mjerenjima serumske koncentracije CA 125 mogu se dijagnosticirati u ranoj fazi bolesti kada je tumor ograničen na jajnik.

Liječenje ovog tipa karcinoma jajnika je prvenstveno kirurško. Ukoliko je tumor ograničen na jajnik kirurška terapija je dovoljna, no ovi tumori se mogu prezentirati i u uznapredovalom stadiju kada je uz kirurško liječenje potrebna i dodatna primjena kemoterapije citotoksičnim lijekovima. Nažalost, konvencionalna kemoterapija nije djelotvorna na sporo proliferirajuće tumore kakav je serozni karcinom niskog gradusa. Ranije smo spomenuli da više od polovice ovih tumora ima specifične somatske mutacije gena koji kodiraju protein kinaze i druge signalne molekule, a čime postaju dostupni za ciljanu terapiju, kao što su primjerice BRAF inhibitori i inhibitori MAPK kinaze. Usprkos tome, prognoza je relativno dobra, petogodišnje preživljavanje bolesnica je oko 85%³³⁻³⁴.



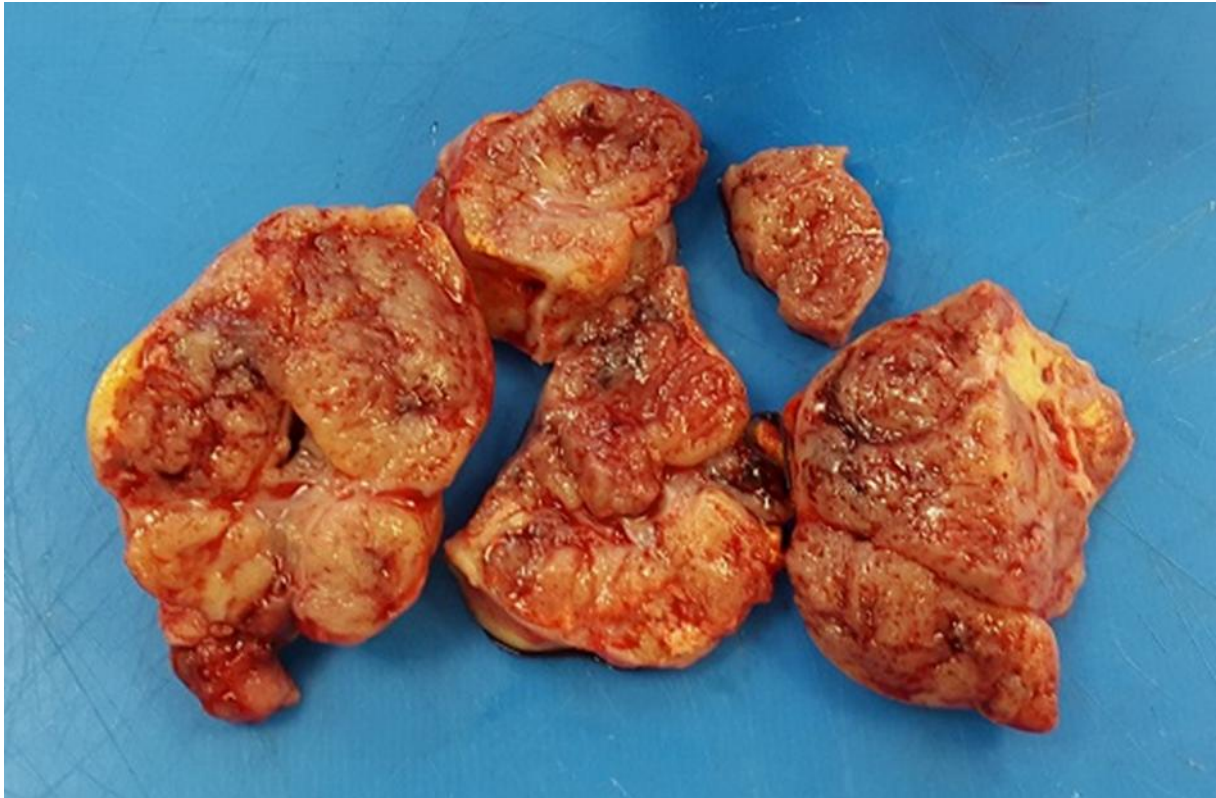
Slika 4. Serozni karcinom niskog gradusa

(Slikano: Zavod za patologiju Medicinskog fakulteta Sveučilišta u Rijeci)

3.5.2. Serozni karcinom visokog gradusa

Serozni karcinom visokog gradusa daleko je najčešći histološki tip i čini 70% svih karcinoma jajnika. Prototip je tip 2 tumora jajnika i odgovoran je za 90% smrti od ove bolesti. Najčešće se javlja u 6. i 7. desetljeću života, a srednja dob oboljelih je oko 63 godine. Simptomi su netipični, uključuju gastrointestinalne tegobe, smetnje mokrenja i vaginalno krvarenje. No, najčešći simptom prilikom postavljanja dijagnoze je abdominalna distenzija i pojava ascitesa³⁵. Manje od 1% ovih tumora je u trenutku dijagnoze ograničeno na jajnik, a više od 80% bolesnica prezentira se u uznapredovalom stadiju bolesti (najčešće FIGO IIIC) kada je petogodišnje preživljavanje bolesnica samo 5 do 36%.

Makroskopski, ovi tumori su najčešće cistično-solidni. Cistični dio tumorskog tkiva je najčešće multilokularan, obično sa više solidnih čvorova u stjenkama šupljih tvorbi. Na prerezu se često nalaze veća područja nekroze i krvarenja. Često su bilateralni, a vrlo često se nalaze solidni tumorski čvorovi i na omentumu, te drugim dijelovima peritoneuma zdjelice i trbušne šupljine.

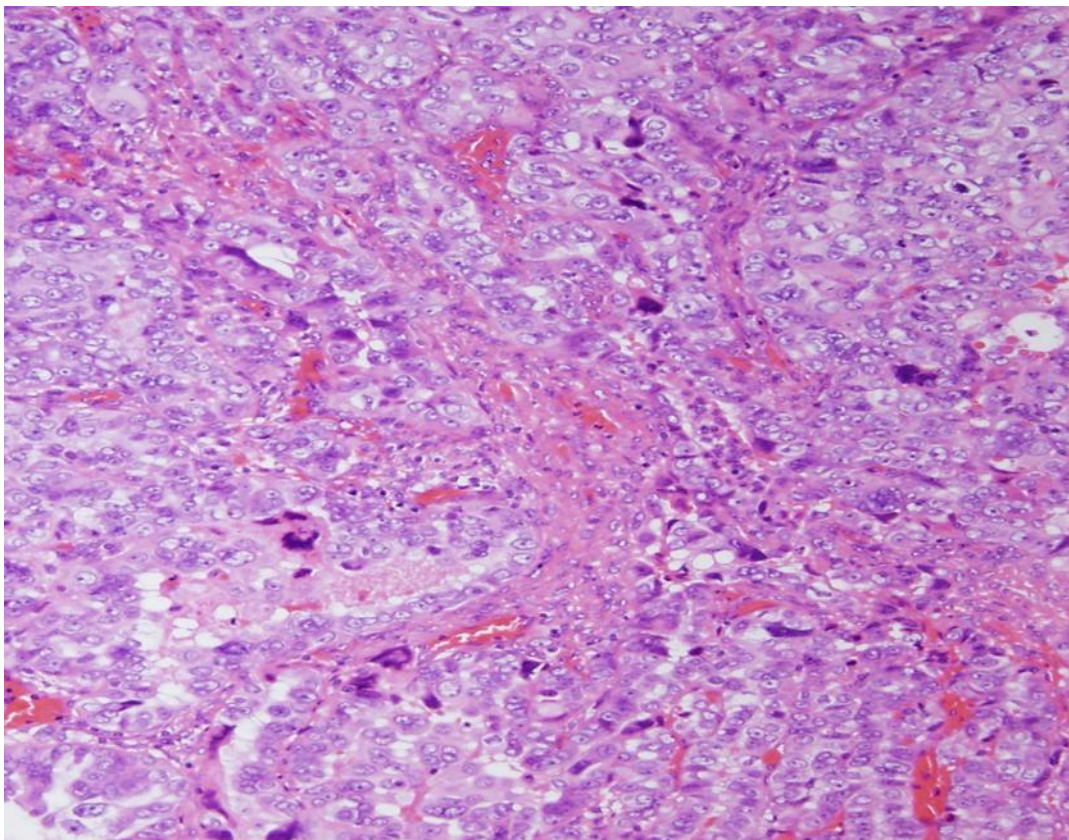


Slika 5. Makroskop serozni karcinom visokog gradusa

(Slikano: Zavod za patologiju Medicinskog fakulteta Sveučilišta u Rijeci)

Histološki su građeni od atipičnih epitelnih stanica seroznog tipa epitela koje mogu pokazivati papilarni, žljezdani i solidni način rasta. Atipične epitelne stanice pokazuju visok stupanj citološke atipije uz visok mitotski indeks. Naime, za dijagnozu je potrebna teška citološka atipija i broj mitozu viši od 12 na 10 velikih vidnih polja, no u ovim tumorima je mitotski indeks često puno viši, pa se nalazi i više od 30 mitozu na 10 velikih vidnih polja. Nekroza je česta. Jezgre su velike, hiperkromatske i pleomorfne, često s velikim bizarnim ili

multinuklearnim oblicima. Imunohistokemijska ekspresija WT1 se smatra korisnim markerom za dijagnostiku seroznog karcinoma visokog gradusa. Imunohistokemijska ekspresija p53 može pokazati dva različita uzorka koja koreliraju s TP53 mutacijom te se stoga nazivaju mutirajućim tipom ekspresije. Češće se u ovih tumora vidi difuzno snažno nuklearno bojenje u više od 80% tumorskih stanica, a drugi mutirajući oblik imunohistokemijske ekspresije je potpuna odsutnost bojenja, koja se naziva null-tipom ekspresije.



Slika 6. Serozni karcinom visokog gradusa

(Slikano: Zavod za patologiju Medicinskog fakulteta Sveučilišta u Rijeci)

Najznačajnije molekularne promjene uključuju vrlo visoku učestalost TP53 mutacije, dok su mutacije tumor supresorskih gena BRCA1 ili BRCA2 prisutne u 30-45% slučajeva³⁶. Studije su također, pokazale visoku razinu kromosomske nestabilnosti u ovih tumora, što se očituje istaknutim promjenama broja DNA kopija. Najčešće amplificirane regije DNA u ovih tumora

sadrže lokuse poznatih onkogeno kao što su CCNE1 (kodira Ciklin E1), NOTCH3, RSF1, PIK3CA i AKT.

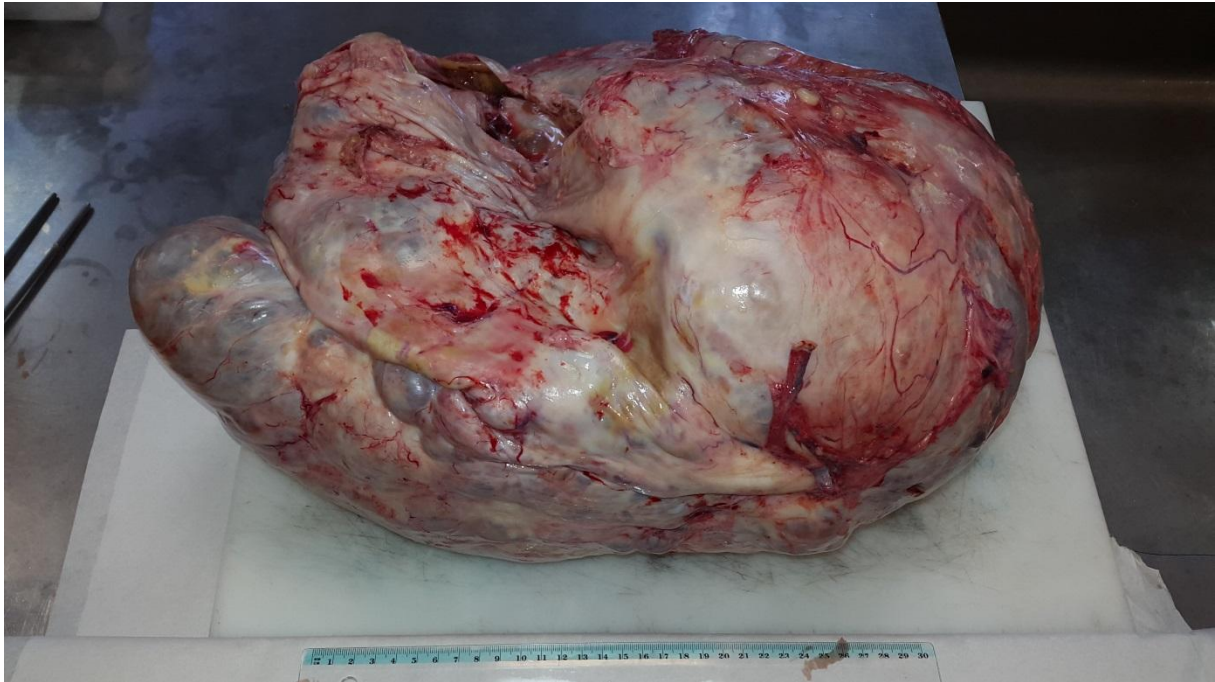Terapijski pristup bolesnicama sa seroznim karcinomom visokog gradusa je kirurško liječenje nakon kojega je potrebna primjena kemoterapije. Najvažniji prognostički faktor je klinički stadij bolesti. Bolesnice se obično javljaju u uznapredovalom stadiju bolesti kada je cilj kirurškog liječenja ukloniti kompletno tumorsko tkivo iz zdjelice i trbušne šupljine, kada god je to moguće. Prognostički važan čimbenik je i rezidualna tumorska masa „0“ nakon kirurškog zahvata.³⁷ Konvencionalna kemoterapija se temelji na kombinaciji karboplatine i paklitaksela. Za razliku od žena sa seroznim karcinomom niskog gradusa žene sa tumorima tipa 2 najčešće vrlo dobro odgovore na kemoterapiju. Naime, serozni karcinomi visokog gradusa su tumori koji se iznimno brzo dijele te su zbog toga podložniji citotoksičnim lijekovima. Na žalost nakon dobrog odgovora na terapiju, recidivi su česti, a s recidivima tumori postaju rezistentni na lijekove, pa ove žene često imaju više recidiva i na kraju umiru od svoje bolesti.

Studije su pokazale da žene s BRCA1/2 mutacijama imaju bolju prognozu u odnosu na žene sa seroznim karcinomom visokog gradusa bez ovih mutacija. Osim toga, nedavno su u kliničku praksu uvedeni novi lijekovi, PARP inhibitori koji su nova opcija za individualiziranu terapiju bolesnica sa seroznim karcinomom visokog gradusa sa BRCA 1 ili BRCA 2 mutacijom.

3.5.3. Mucinozni karcinom

Mucinozni karcinom je invazivni karcinom građen od stanica gastrointestinalnog tipa epitela koji sadrže intracitoplazmatsku sluz. Čini oko 2– 3% svih primarnih karcinoma jajnika. Makroskopski ovi tumori su obično jako veliki, unilateralni i karakteristično multilokularne

šuplje tvorbe ispunjene sa sluzi. To su tumori jajnika tipa 1 pa često u istom jajniku imamo sve prijelaze od benignog mucinoznog cistadenoma, preko APMT do žarišta invazivnog mucinoznog karcinoma. Često se prezentiraju u ranom stadiju bolesti kada je tumor ograničen na jajnik.



Slika 7. Makroskop mucinozmi karcinom

(Slikano: Zavod za patologiju Medicinskog fakulteta Sveučilišta u Rijeci)

Invazivni mucinozni karcinom jajnika se na temelju načina invazije dijeli u dva tipa: ekspanzivni način invazije i infiltrativni (destruktivni) način invazije. Njihovo razlikovanje je prognostički vrlo bitno. Destruktivna stromalna invazija se prepoznaje po nepravilnim žlijezdama, gnijezdima i pojedinačnim atipičnim epitelnim stanicama koje infiltriraju okolnu dezmodoplastičnu stromu. Ovaj tip invazije je prognostički nepovoljan. Naime bolesnice sa primarnim mucinoznim karcinomom jajnika i ekspanzivnim tipom invazije su najčešće u

stadiju I bolesti i imaju petogodišnje preživljenje više od 90%, dok bolesnice sa infiltrativnim tipom invazije imaju znatno niže preživljenje.

Najkonzistentnije molekularne genetske promjene su somatske KRAS mutacije koje se mogu naći u do 75% mucinoznih karcinoma jajnika³⁸⁻⁴¹. Amplifikacija HER2 se vidi u 15-20% tumora, a većina takvih tumora nema mutaciju KRAS⁴².

Kako je ranije spomenuto ove bolesnice obično imaju vrlo dobro prognozu. Razlog tome je prezentacija u ranoj fazi bolesti kada je kirurško liječenje dovoljno. No u bolesnica koje se prezentiraju u višim stadijima bolesti uz kirurški zahvat potrebno je i dodatno liječenje kemoterapijom. Konvencionalna kemoterapija koja se temelji na kombinaciji karboplatine i paklitaksela u bolesnica sa primarnim mucinoznim karcinomom jajnika nije djelotvorna, pa su stoga potrebni novi ciljani lijekovi za liječenje ovih bolesnica.

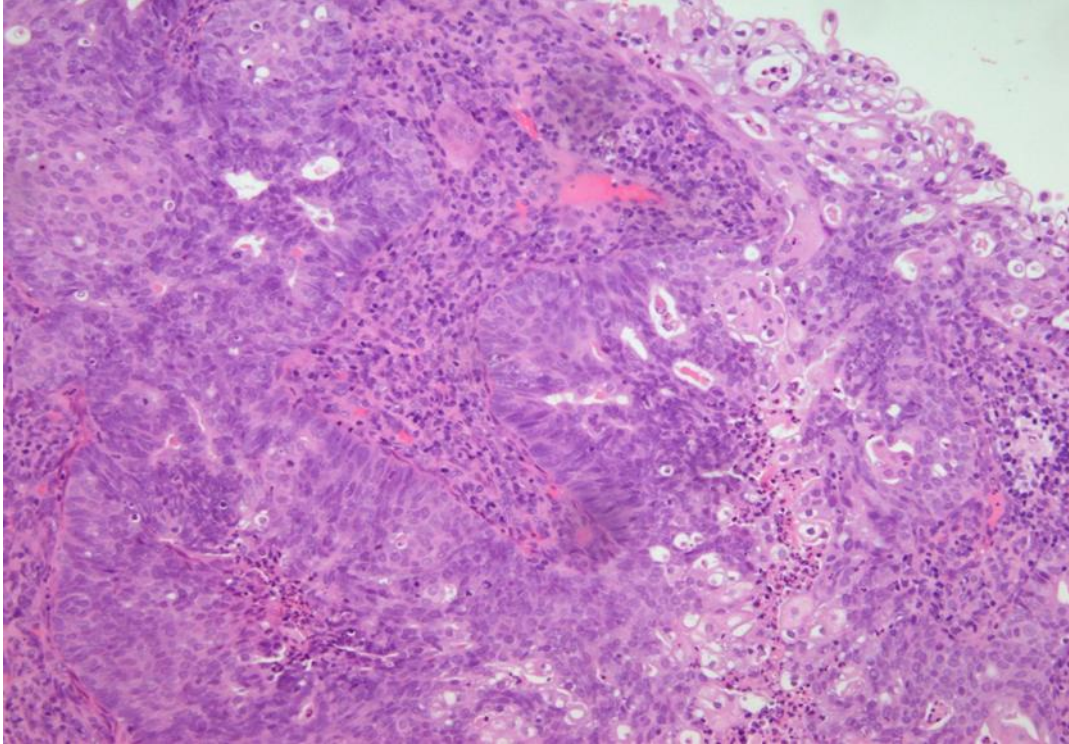
3.5.4. Endometroidni karcinom

Endometrioidni karcinom je invazivni karcinom endometrioidnog tipa epitela koji predstavlja drugi najčešći histološki tip i čini 10 – 15 % svih karcinoma jajnika. Najčešće se javlja u 5. i 6. desetljeću života, a srednja dob oboljelih žena je 55 godina. Endometrioza peritoneuma zdjelice, istog ili drugog jajnika može se naći u 15-20% žena s endometrioidnim karcinomom jajnika⁴³⁻⁴⁴. Razina serumskog CA125 je povišena u više od 80% žena⁴⁵.

Makroskopski vanjska površina ovih tumora je obično glatke, na prerezu tumorsko tkivo je najčešće solidno-cistično sa cistama koje mogu biti ispunjene krvnim ugrušcima i prhkim, sivkastim tkivom, mekše konzistencije.

Histološki građeni su od žljezdanih formacija obloženih endometrioidnim tipom epitela. Pločasta diferencijacija javlja se u 30-50% slučajeva, najčešće u obliku morula.⁴⁶ Endometrioidni karcinomi jajnika gradiraju se na temelju arhitekture u 3 gradusa. Gradus 1 su

tumori građeni od dominantno žljezdanih formacija uz manje od 5% solidnih područja. Gradus 2 tumori su građeni od žljezdanih formacija uz 5-50% solidnih područja, a gradus 3 tumori imaju više od 50% solidnih područja. Citološka atipija se također uzima u obzir, pa ukoliko je ona teška arhitekturni gradus se podiže za jedan stupanj.



Slika 8. Histološka slika endometrioidnog karcinoma, gradus 2 sa žarištima pločaste diferencijacije

(Slikano: Zavod za patologiju Medicinskog fakulteta Sveučilišta u Rijeci)

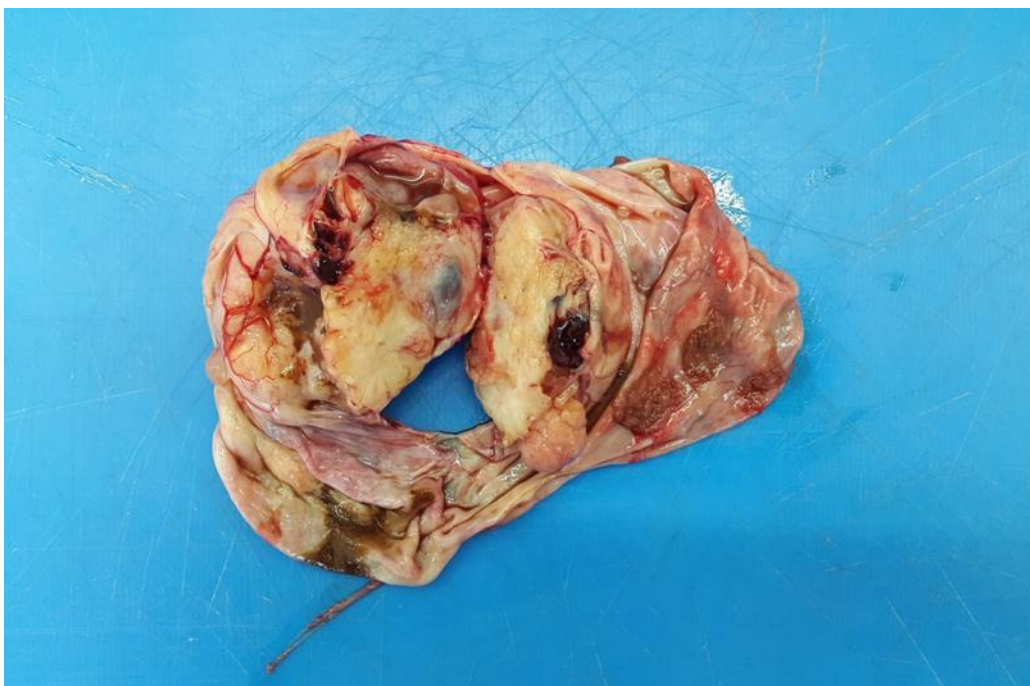Imunohistokemijski endometrioidni karcinomi su najčešće ER i PR pozitivni, a WT1 negativni. WT1 je koristan marker u diferencijalnoj dijagnozi prema seroznom karcinomu jajnika koji je, kako smo ranije napomenuli karakteristično WT1 pozitivan.

Endometrioidni karcinomi jajnika niskog gradusa pokazuju odstupanja u Wnt signalnom putu sa zahvaćanjem somatske mutacije gena CTNNB1 koji kodira β -catenin, PTEN i PIK3CA. Mutacije TP53 bilježe se u više od 60% endometrioidnih karcinoma jajnika, no one su

najčešće u tumorima visokog gradusa. Međutim, novije studije upućuju na to da u mnogim slučajevima gdje su tumori jajnika dijagnosticirani kao endometrioidni karcinom visokog gradusa nedostaju mutacije karakteristične za endometrioidni karcinom niskog gradusa te da se genska ekspresija ne razlikuje od seroznog karcinoma visokog gradusa⁴⁷⁻⁴⁸. Stoga neki autori sugeriraju da su ranije mnogi tumori pogrešno dijagnosticirani kao endometrioidni karcinomi visokog gradusa, a u stvari se radilo o seroznim karcinoma visokog gradusa⁴⁹⁻⁵¹. Uz današnje dijagnostičke kriterije i pomoć imunohistokemijskih markera većina endometrioidnih karcinoma jajnika je dobro diferencirana ili umjereno diferencirana (gradus 1 ili 2), a slabo diferencirani tumori su najčešće serozni karcinomi visokog gradusa.

3.5.5. Klarocelularni karcinom

Klarocelularni karcinom je najčešće, od svih histoloških tipova karcinoma jajnika udružen sa trombotičkim vaskularnim događajima (18-46% bolesnica) i s pojavom paraneoplastične hiperkalcemije (2-10% bolesnica). Nadalje, ovaj histološki tip najjače je povezan sa endometriozaom. Neke studije su pokazale da se razvija iz endometrioze u 50 -70 % slučajeva. Najčešće se javlja u 5. i 6. desetljeću života, a srednja dob oboljelih žena je 53 godine. Oko 35-60% žena sa klarocelularnim karcinomom jajnika prezentira se u FIGO stadiju I bolesti. Ovi tumori su tipično unilateralni. Makroskopski tumori mogu biti solidni ili češće cistično-solidni. Kako je već prije rečeno većina tumora nastaje iz endometrioze pa se često može vidjeti dio koji odgovara endometrioidnoj cisti, glatke stjenke obložene smečkasto i dio solidnog žućkastog nodularnog tkiva koje čini tumor.



Slika 9. Makroskop klarocelularni karcinom jajnika nastao na bazi endometrioidne ciste

(Slikano: Zavod za patologiju Medicinskog fakulteta Sveučilišta u Rijeci)

Histološki tumorsko tkivo karakteristično pokazuje nekoliko različitih načina rasta, papilarni, tubulocistični i solidni, a građno je od poligonalnih do kubičnih atipičnih epitelnih stanica obilnije svijetle ili eozinofilne citoplazme⁵²⁻⁵³. Većina tumora također sadrži karakteristične stanice s apikalno smještenim hiperkromatskim jezgrama koje se nazivaju hobnail stanice. Citološka atipija unutar tumorskog tkiva varira, postoje žarišta sa naizgled monomrfnim stanicama, ali i žarišta s teškom atipijom hiperkromatskim jezgrama i istaknutim nukleolima. Mitoze su u pravilu relativno rijetke u ovim tumorima. Ovi tumori se ne gradiraju, nego se u startu smatraju tumorima visokog gradusa. Suprotno prethodno spomenutom, klarocelularni karcinomi se ubrajaju u tumore jajnika tipa 1. Naime, molekularne studije su pokazale da većina ovih tumora pokazuje somatske mutacije koje su sličnije tumorima tipa 1, uz to ovi tumori imaju jasno definiranu prekursorsku promjenu (endometrioza) i najčešće se prezentiraju u stadiju I bolesti što su sve karakteristike tumora jajnika tipa 1.

Klarocelularni karcinomi su jedinstveni po tome što pokazuju visok postotak mutacija ARID1A (46-57%), PIK3CA aktivacijsku mutaciju (40%) i PTEN mutaciju (8,3%)⁵⁴⁻⁵⁶.

4. RASPRAVA

U svijetu, godišnje od karcinoma oboli oko 11 milijuna ljudi, a umre oko 7 milijuna. Ovaj trend je u porastu, pa se očekuje da će u 2020. godini u svijetu od različitih karcinoma oboljeti oko 15 milijuna ljudi⁴. Prema podacima SZO karcinom jajnika je trenutno šesti najčešći karcinom kod žena i vodeći uzrok smrti među svim zloćudnim novotvorinama ženskog spolnog sustava².

Karcinom jajnika čine maligne stanice sa somatskim mutacijama i promijenjenom ekspresijom gena koje imaju sposobnost rasta i diseminacije na okolna i udaljena tkiva i organe. Za razumijevanje patogeneze karcinoma jajnika važno je poznavanje embriologije jajnika obzirom da su različiti histološki tipovi ove bolesti povezani s različitim vrstama stanica i tkiva prisutnih u embrionalnoj fazi⁹⁻¹¹. Zloćudni tumori površinskog epitela jajnika najčešće metastaziraju implantacijom po seroznim ovojnicama zdjelice i trbušne šupljine, pa nakon toga limfogeno i hematogeno. Stoga se metastaze najčešće nalaze na peritoneumu zdjelice i zdjeličnih organa, kao i omentumu i peritoneumu trbušne šupljine, te je popratna pojava razvoj ascitesa u kojem se citološki može dokazati prisutnost malignih stanica. Za liječenje i eventualnu prevenciju bolesti od velike je važnosti otkrivanje samih početaka bolesti, odnosno prekanceroznih promjena. No međutim, kod karcinoma jajnika otkrivanje prekanceroznih promjena je uglavnom otežano jer se ova bolest najčešće dijagnosticira u uznapredovalom stadiju kada tumorsko tkivo u potpunosti preraste moguće prekancerozne morfološke promjene te ih učini neprepoznatljivim. Teorije prema kojima je karcinom jajnika jedinstvena bolest koja nastaje iz pokrovnog epitela jajnika te se razvija postepeno od benignih preko atipično proliferirajućih tzv. "graničnih" tumora u maligne opovrgle su brojne

morfološke studije, kao i rezultati kliničko – patoloških studija koje nisu uspjele dokazati pretpostavljeni slijed događaja u tumorogenezi¹⁹⁻²⁵. Stoga je napušteno stajalište da se radi o jednoj bolesti, a samim time se mijenja i klinički i terapijski pristup bolesti. Prema novom modelu patogeneze tumori površinskog epitela jajnika dijele se u dvije široke kategorije tip 1 i tip 2 koje se razlikuju obzirom na kliničke i patološke značajke i karakteristične molekularne promjene⁵.

Tumori jajnika tipa 1 najčešće rastu sporije i postepeno, te su dostupniji pregledu. Transvaginalnim ultrazvučnim pregledom i mjerenjem serumske koncentracije CA 125 obično se mogu dijagnosticirati u ranoj fazi bolesti kada je tumor ograničen na jajnik. Liječenje ovog tipa tumora jajnika je prvenstveno kirurško. Ukoliko je tumor ograničen na jajnik kirurška terapija je dovoljna, no ovi tumori se mogu prezentirati i u uznapredovalom stadiju kada je uz kirurško liječenje potrebna i dodatna primjena kemoterapije²⁷⁻³⁴.

Tumori tipa 2 se obično javljaju u starijoj dobi uz netipične simptome koji uključuju gastrointestinalne tegobe, smetnje mokrenja i rjeđe vaginalno krvarenje. Manje od 1% ovih tumora je u trenutku dijagnoze ograničeno na jajnik, a više od 80% bolesnica prezentira se u uznapredovalom stadiju bolesti. Terapijski pristup najčešće uključuje kirurško liječenje nakon kojega je potrebna primjena kemoterapije. Odgovor na kemoterapiju je najčešće dobar, ali su recidivi vrlo česti, a s recidivima tumori postaju rezistentni na lijekove³⁵⁻³⁷.

Unutar ova dva tipa tumora nalazi se više histoloških podtipova karcinoma jajnika, svaki sa svojim specifičnostima, te je stoga od iznimne važnosti da se svaki tumor jajnika ispravno klasificira te da se histološka dijagnoza usporedi s ostalim kliničkim, laboratorijskim i hormonskim nalazima. Točna klasifikacija i dijagnoza važna je, osim za opću znanstvenu svrhu, za bolje razumijevanje bolesti i adekvatan ciljani terapijski pristup svakoj bolesnici.

5. ZAKLJUČAK

Do nedavno se karcinom jajnika promatrao kao jedinstvena bolest kojoj je ishodište u jajniku te su se sukladno tome sve bolesnice pratile i liječile na isti način. Nove spoznaje u razumijevanju patogeneze i molekularne patologije tumora jajnika pokazuju da to nije tako te da postoje barem dva različita tipa tumora jajnika, odnosno različitih bolesti kojima je potreban drugačiji klinički i terapijski pristup. Klinički stadij bolesti je najvažniji prognostički parametar, a kliničko stupnjevanje određuje se prema FIGO klasifikaciji.

Dijagnostički postupci trebaju uključivati kako kliničke, laboratorijske i hormonske nalaze tako i patološku dijagnostiku i klasifikaciju. Naime, za optimalan klinički i terapijski pristup svakoj bolesnici osobito je važna točna dijagnostika te histološka klasifikacija karcinoma jajnika.

6. SAŽETAK

Jajnici kao primarni ženski spolni organi imaju brojne funkcije, od kojih su najvažnije proizvodnja i lučenje spolnih hormona, estrogena i progesterona, te oogeneza. Karcinom jajnika vodeći je uzrok smrti među svim zloćudnim novotvorinama ženskog spolnog sustava. Najčešći zloćudni tumori jajnika su epitelno- stromalni tumori površnog epitela jajnika koji čine više od 85% svih zloćudnih tumora jajnika. Unatoč brojnim istraživačkim naporima koji se poduzimaju kako bi se karcinom dijagnosticirao što ranije te kako bi se identificirala patogeneza i tumorigeneza, a time i poboljšao terapijski pristup u posljednjih 50 godina stopa smrtnosti se nije značajno promijenila. Do nedavno se smatralo da je karcinom jajnika jedinstvena bolest, a sukladno tome se i liječila. Danas je poznato da karcinom jajnika nije jedinstvena bolest te da uključuje različite histološke tipove, stupnjeve zrelosti, rizične faktore kao i odgovore na standardno liječenje i u konačnici različite ishode bolesti. Prema danas priznatom modelu patogeneze tumori površinskog epitela jajnika dijele se u dvije široke kategorije tip 1 i tip 2 tumori. Oni se razlikuju obzirom na kliničke i patološke značajke, te karakteristične molekularne promjene. Nove spoznaje doprinijele su drugačijem pristupu dijagnostici koja uključuje morfološku i dodatnu molekularnu analizu, a sve s ciljem individualiziranog terapijskog pristupa svakoj bolesnici.

Ključne riječi: karcinom jajnika, patogeneza, molekularna patologija, terapija

7. SUMMARY

Ovaries as the primary female reproductive organs have many functions. The most important functions of ovary are production and secretion of female reproductive hormones as well as oogenesis. Ovarian cancer is the most lethal malignant neoplasms of the female reproductive system. Ovarian surface epithelial tumors are the most common ovarian tumors and account for more than 85% of all malignant tumors. Despite numerous studies being undertaken to resolve the pathogenesis and tumorigenesis of ovarian cancer which would help to develop screening methods and assist in diagnosing early stage disease, the mortality rate from this disease has not been changed in the last 50 years. Until recently it was considered that ovarian cancer is a single disease and was treated according to that knowledge. Recent studies have shown that ovarian cancer is heterogeneous disease that involves various histological types of tumors that differs in degrees of maturity, clinicopathologic, molecular features and responses to treatment. Based on results of these studies the new model of ovarian cancer pathogenesis has been proposed. According to that surface epithelial tumors of the ovary are classified into two broad categories: type 1 and type 2, based on their clinicopathologic features and characteristic molecular changes. These new insights have contributed to a different approach in diagnosing of ovarian cancer involving morphological and additional molecular analysis, all with the aim of individualized therapeutic approach to each patient.

Key words: ovarian cancer, pathogenesis, molecular pathology, therapy

8. LITERATURA

1. Gurung A, Hung T, Morin J & Gilks B. Molecular abnormalities in ovarian carcinoma: clinical, morphological and therapeutic correlates. *Histopathology*. 2013; 62:59-70. DOI: 10.1111/his.12033.
2. Forman D, Bray F, Brewster DH, Gombe Mbalawa C, et al. (Ed): *Cancer Incidence in Five Continents Volume X IARC Scientific Publication No. 164*, International Agency for Research on Cancer, Lyon, France; 2014.
3. American Cancer Society. *Cancer Facts & Figures 2017*. Atlanta: American Cancer Society; 2017.
4. Chen VW, Ruiz B, Killeen JL, Coté TR, Wu XC, Correa CN. Pathology and classification of ovarian tumors. *Cancer*. 2003; 97 (10 Suppl): 2631-42.
5. Kurman RJ, Hedrick Ellenson L., Ronnett BM. (eds.), *Blaustein's Pathology of the Female Genital Tract (6th ed.)*, DOI 10.1007/978-1-4419-0489-8_14, Springer Science+Business Media LLC 2011.
6. Reeves G. Specific stroma in the cortex and medulla of the ovary. Cell types and vascular supply in relation to follicular apparatus and ovulation. *Obstet Gynecol*. 1971; 37:832–844.
7. Clement PB Ovary. In: Mills SE (ed) *Histology for pathologists*. 3rd ed. Philadelphia: Lippincott Williams and Wilkins; 2007: 1663–1694.
8. Kurman RJ, Carcangiu ML, Herrington CS, Young RH editors. *World Health Organization Classification of Tumours of Female Reproductive Organs*. 4th Edition. Geneva (Switzerland): IARC Press; 2014.
9. Sadler TM. *Langmanova medicinska embriologija*. Zagreb: Školska knjiga; 2009: 293-303.
10. Di Saia PJ, Creasman WT. *Clinical Gynecologic Oncology*. 5th. Edition. Mosby, St. Louis, 1997; 253-593.
11. Shafi M, Bolton H, & Gajjar K. (Eds.). *Gynaecological Oncology for the MRCOG*, Cambridge: Cambridge University Press; 2018.
12. *Hrvatski zdravstveno-statistički ljetopis za 2016. godinu.*, Hrvatski zavod za javno zdravstvo: Zagreb; 2017.
13. Folkins AK & Longacre TA. Hereditary gynaecological malignancies: advances in screening and treatment. *Histopathology* 2013; 62. 2 – 30; DOI: 10.1111/his.12028.
14. Prat J, FIGO Committee on Gynecologic Oncology. FIGO Guidelines. Staging classification for cancer of the ovary, fallopian tube, and peritoneum. *Int J Gynaecol Obstet*. 2014 Jan. 124 (1):1-5.

15. Fathalla MF. Incessant ovulation--a factor in ovarian neoplasia? *Lancet* 1971; 2:163.
16. Gilks CB. Subclassification of ovarian surface epithelial tumors based on correlation of histologic and molecular pathologic data. *Int J Gynecol Pathol* 2004;23:200-5.
17. Shih IeM, Kurman RJ. Molecular pathogenesis of ovarian borderline tumors: new insights and old challenges. *Clin Cancer Res* 2005;15;11:7273-9.
18. Kurman RJ, Shih IeM. Pathogenesis of ovarian cancer: lessons from morphology and molecular biology and their clinical implications. *Int J Gynecol Pathol* 2008;27: 151-60.
19. Cramer DW, Welch WR. Determinants of ovarian cancer risk. II. Inferences regarding pathogenesis. *J Natl Cancer Inst* 1983;71:717-21.14.
20. Purdie DM, Bain CJ, Siskind V, Webb PM, Green AC. Ovulation and risk of epithelial ovarian cancer. *Int J Cancer* 2003;104:228-32.
21. Sherman ME, Lee JS, Burks RT, Struewing JP, Kurman RJ, Hartge P. Histopathologic features of ovaries at increased risk for carcinoma. A case-control analysis. *Int J Gynecol Pathol* 1999;18:151-7.
22. Deligdisch L, Gil J, Kerner H, Wu HS, Beck D, Gershoni-Baruch R. Ovarian dysplasia in prophylactic oophorectomy specimens: cytogenetic and morphometric correlations. *Cancer* 1999; 86:1544-50.
23. Salazar H, Godwin AK, Daly MB, Laub PB, Hogan WM, Rosenblum N et al. Microscopic benign and invasive malignant neoplasms and a cancer-prone phenotype in prophylactic oophorectomies. *J Natl Cancer Inst* 1996; 18:1810-20.
24. Bell DA, Scully RE. Early de novo ovarian carcinoma. A study of fourteen cases. *Cancer* 1994;73:1859-64.
25. Shih IeM, Kurman RJ. Ovarian tumorigenesis: a proposed model based on morphological and molecular genetic analysis. *Am J Pathol* 2004;164:1511-8.
26. Vang R, Le – Ming S and Kurman R.J. Fallopian tube precursors of ovarian low and high – grade serous neoplasms, *Histopathology*. 2013; 62:44-58: DOI:10.1111/his.12046.
27. Vang R, Shih I, Kurman RJ. Ovarian low-grade and high-grade serous carcinoma: pathogenesis, clinicopathologic and molecular biologic features, and diagnostic problems. *Adv Anat Pathol*. 2009; 16: 267-282.
28. Malpica A, Deavers MT, Lu K, Bodurka DC, Atkinson EN, Gershenson DM, Silva EG. Grading ovarian serous carcinoma using a two-tier system. *Am J Surg Pathol*. 2004;28: 496-504.

29. Malpica A, Deavers MT, Tornos C, Kurman RJ et.al. Interobserver and intraobserver variability of a two-tier system for grading ovarian serous carcinoma. *Am J Surg Pathol.* 2007;31: 1168-1174
30. Escobar J, Klimowicz AC, Dean M, Chu P, Nation JG, Nelson GS, Ghatage P, Kalloger SE, Köbel M. Quantification of ER/PR expression in ovarian low-grade serous carcinoma. *Gynecol Oncol.* 2013;128: 371-376.
31. Sieben NL, Macropoulos P, Roemen GM, et.al. In ovarian neoplasms, BRAF, but not KRAS, mutations are restricted to low-grade serous tumours. *J Pathol.* 2004; 202: 336-340.
32. Singer G, Oldt R, III, Cohen Y, Wang BG, Sidransky D, Kurman RJ, Shih I. Mutations in BRAF and KRAS characterize the development of low-grade ovarian serous carcinoma. *J Natl Cancer Inst.* 2003; 95: 484-486.
33. Gershenson DM, Sun CC, Bodurka D, Coleman RL, Lu KH, Sood AK, Deavers M, Malpica AL, Kavanagh JJ. Recurrent low-grade serous ovarian carcinoma is relatively chemoresistant. *Gynecol Oncol.* 2009;114: 48-52.
34. Heintz AP, Odicino F, Maisonneuve P, Beller U, Benedet JL, Creasman WT, Ngan HY, Pecorelli S. Carcinoma of the ovary. *Int J Gynaecol Obstet.* 2003;83 Suppl 1: 135-166.
35. Goff BA, Mandel LS, Melancon CH, Muntz HG. Frequency of symptoms of ovarian cancer in women presenting to primary care clinics. *JAMA.* 2004; 291: 2705-2712.
36. Cancer Genome Atlas Research Network. Integrated genomic analyses of ovarian carcinoma. *Nature.* 2011;474: 609-615.
37. Bookman MA. First-line chemotherapy in epithelial ovarian cancer. *Clin Obstet Gynecol.* 2012; 55: 96-113.
38. Cuatrecasas M, Villanueva A, Matias-Guiu X, Prat J. K-ras mutations in mucinous ovarian tumors: a clinicopathologic and molecular study of 95 cases. *Cancer.* 1997;79: 1581-1586.
39. Garrett AP, Lee KR, Colitti CR, Muto MG, Berkowitz RS, Mok SC. K-ras mutation may be an early event in mucinous ovarian tumori genesis. *Int J Gynecol Pathol.* 2001; 20:244-251.
40. Ichikawa Y, Nishida M, Suzuki H, Yoshida S, Tsunoda H, Kubo T, Uchida K, Miwa M. Mutation of K-ras protooncogene is associated with histological subtypes in human mucinous ovarian tumors. *Cancer Res.* 1994;54: 33-35.
41. Mok SC, Bell DA, Knapp RC, Fishbaugh PM, Welch WR, Muto MG, Berkowitz RS, Tsao SW. Mutation of K-ras protooncogene in human ovarian epithelial tumors of borderline malignancy. *Cancer Res.* 1993;53: 1489-1492.

42. Anglesio MS, Kommoss S, Tolcher MC et.al.. Molecular characterization of mucinous ovarian tumours supports a stratified treatment approach with HER2 targeting in 19% of carcinomas. *J Pathol.* 2013; 229: 111-120.
43. DePriest PD, Banks ER, Powell DE, van Nagell JR Jr, Gallion HH, Puls LE, Hunter JE, Kryscio RJ, Royalty MB. Endometrioid carcinoma of the ovary and endometriosis: the association in postmenopausal women. *Gynecol Oncol.*1992;47: 71-75.
44. Mostoufi zadeh M, Scully RE. Malignant tumors arising in endometriosis. *Clin Obstet Gynecol.* 1980; 23: 951-963.
45. Leake J, Woolas RP, Daniel J, Oram DH, Brown CL. Immunocytochemical and serological expression of CA 125: a clinicopathological study of 40 malignant ovarian epithelial tumours. *Histopathology.* 1994; 24: 57-64.
46. Tornos C, Silva EG, Ordonez NG, Gershenson DM, Young RH, Scully RE. Endometrioid carcinoma of the ovary with a prominent spindle-cell component, a source of diagnostic confusion. A report of 14 cases. *Am J Surg Pathol.* 1995; 19: 1343-1353.
47. Schwartz DR, Kardia SL, Shedden KA, Kuick R, et.al.. Gene expression in ovarian cancer reflects both morphology and biological behavior, distinguishing clear cell from other poor-prognosis ovarian carcinomas. *Cancer Res.* 2002; 62: 4722-4729.
48. Wu R, Hendrix-Lucas N, Kuick R, Zhai Y, et.al. Mouse model of human ovarian endometrioid adenocarcinoma based on somatic defects in the Wnt/beta-catenin and PI3K/Pten signaling pathways. *Cancer Cell.* 2007; 11: 321-333.
49. Cho KR. Ovarian cancer update: lessons from morphology, molecules, and mice. *Arch Pathol Lab Med.*2009; 133: 1775-1781.
50. Cho KR, Shih I. Ovarian cancer. *Annu Rev Pathol.*2009; 4: 287-313.
51. McCluggage WG. My approach to and thoughts on the typing of ovarian carcinomas. *J Clin Pathol.*2008; 61: 152-163.
52. DeLair D, Oliva E, Köbel M, Macias A, Gilks CB, Soslow RA. Morphologic spectrum of immunohistochemically characterized clear cell carcinoma of the ovary: a study of 155 cases. *Am J Surg Pathol.* 2011; 35: 36-44.
53. Offman SL, Longacre TA. Clear cell carcinoma of the female genital tract (not everything is as clear as it seems). *Adv Anat Pathol.* 2012; 19: 296-312.
54. Jones S, Wang TL, Shih I, Mao TL, et.al. Frequent mutations of chromatin remodeling gene ARID1A in ovarian clear cell carcinoma. *Science.* 2010; 330: 228-231.

55. Yamamoto S, Tsuda H, Takano M, Iwaya K, Tamai S, Matsubara O. PIK3CA mutation is an early event in the development of endometriosis-associated ovarian clear cell adenocarcinoma. *J Pathol.* 2011; 225: 189-194

56. Sato N, Tsunoda H, Nishida M, Morishita Y, Takimoto Y, Kubo T, Noguchi M. Loss of heterozygosity on 10q23.3 and mutation of the tumor suppressor gene PTEN in benign endometrial cyst of the ovary: possible sequence progression from benign endometrial cyst to endometrioid carcinoma and clear cell carcinoma of the ovary. *Cancer Res.* 2000; 60: 7052-7056.

9. ŽIVOTOPIS

Ena Perin rođena je 9.5.1993. u Zadru gdje je završila osnovnu i srednju školu, gimnaziju općeg smjera. Studij Medicine na Medicinskom fakultetu Sveučilišta u Rijeci upisala je 2012. godine.

Za vrijeme studija bila je demonstratorica na katedri za anatomiju tijekom akademskih godina 2013/14; 2014/15; 2015/16, 2016/17 te 2017/18. Kao aktivni sudionik sudjelovala je na 7. i 8. studentskom kongresu „Prehrana i klinička dijetoterapija“ te 1. Studentskom kongresu zaštite zdravlja – Sanitas 2018. sa radovima: *Pozdreac I, Perin E, Cekinović Đ. Infekcije prenosive s hranom. Rijeka – Opatija, 2016.; Perin E, Sladoljev K, Gobin I. Prirodni pripravci kao pomoć u liječenju urinarnih infekcija. Rijeka 2017. te Viduka I, Šurak A, Perin E, Malatesti N i Gobin I. Ispitivanje fotodinamičke aktivnosti ampifatskog porfirina na ineticilin rezistentnog stafilokoka. Rijeka, 2018.*

U koautorstvu je objavila i jedan znanstveni rad: *Babarović, E., Sladoljev, K., Perin, E., Klarić, M., Karnjuš-Begonja, R., Sinožić, T., Dinter, M., Glavan-Gaćanin, L., Eminović, S. Primary Carcinosarcoma of the Vagina Associated With Differentiated Squamous Intraepithelial Neoplasia in a Patient With Complete Uterine Prolapse: Case Report and Review of the Literature, International Journal of Surgical Pathology, First Published 5 Dec 2017. <https://doi.org/10.1177/1066896917745592>.*