

Posebnosti otiska u implantologiji

Kovač, Zoran; Uhač, Ivone; Šimunović-Šoškić, Marica; Muhvić-Urek, Miranda; Reljić, Vedrana; Kocijan, Willy

Source / Izvornik: **Medicina, 2006, 42, 260 - 263**

Journal article, Published version

Rad u časopisu, Objavljena verzija rada (izdavačev PDF)

Permanent link / Trajna poveznica: <https://um.nsk.hr/um:nbn:hr:184:170807>

Rights / Prava: [Attribution 3.0 Unported/Imenovanje 3.0](#)

Download date / Datum preuzimanja: **2024-11-19**



Repository / Repozitorij:

[Repository of the University of Rijeka, Faculty of Medicine - FMRI Repository](#)



POSEBNOSTI OTISKA U IMPLANTOLOGJI

PARTICULARITIES OF IMPRESSION IN IMPLANTOLOGY

Zoran Kovač¹, Ivone Uhač¹, Marica Šimunović-Šoškić¹, Miranda Muhvić-Urek¹, Vedrana Reljić¹,
Willy Kocijan¹

SAŽETAK

Otisak je reprodukcija u negativu stanja u ozubljenoj ili bezuboj čeljusti, dobiven pomoću materijala koji se u plastičnome stanju unose u usta osobe, te se stvrdnjavaju u dodiru s tkivom. Bitno obilježje otisaka u implantologiji jest da je to pozicijski otisak, te da se tijekom uzimanja otiska koristi jednostruka tehnika s jednim materijalom srednje konzistencije, ili s dvama materijalima različite konzistencije.

S obzirom na otisnu tehniku u implantologiji, postoji tehnika sa zatvorenom žlicom (closed tray – neizravna metoda) i tehnika s otvorenom žlicom (open tray – izravna metoda).

Danas, prevladava mišljenje o tomu da izravna metoda (open tray) u kombinaciji s adicijskim silikonom ili polietrom, daje najbolje rezultate i osigurava točan prijenos položaja implantata u zubotehnički laboratorij.

Cljučne riječi: dentalni implantati, otisni materijali, otisni postupci

SUMMARY

An impression is an imprint or negative likeness of dentulous or edentulous arch, made by placing a semi-fluid material in the mouth and allowing it to set in contact with the tissues.

Important characteristic of implant impressions is that it is a site-impression. Therefore, making such impressions is conducted in one phase only and involves either one material of medium density or two materials of distinct density.

Regarding the impression technique, there are two types of impressions in implant dentistry, closed tray technique (indirect impression) and open tray technique (direct impression).

Nowadays, it is widely accepted that best results are obtained by open tray technique using additive silicones or polyether materials respectively. Such impressions ensure precise transfer of implant positions to the dental laboratory.

Key words: dental implants, dental impression materials, dental impression technique

Otisak je reprodukcija u negativu stanja u ozubljenoj ili bezuboj čeljusti, dobiven pomoću materijala koji se u plastičnome stanju unose u usta osobe, te se stvrdnjavaju u dodiru s tkivom.¹ Izlijevanjem u posebnome gipsu ili kakvu drugome materijalu, dobiva se model koji je vjerna kopija struktura u usnoj šupljini.

Bitno obilježje otisaka u implantologiji jest da je to pozicijski otisak, te da se tijekom uzimanja otiska koristi jednostruka tehnika s jednim materijalom srednje konzistencije, ili s dvama materijalima različite konzistencije.

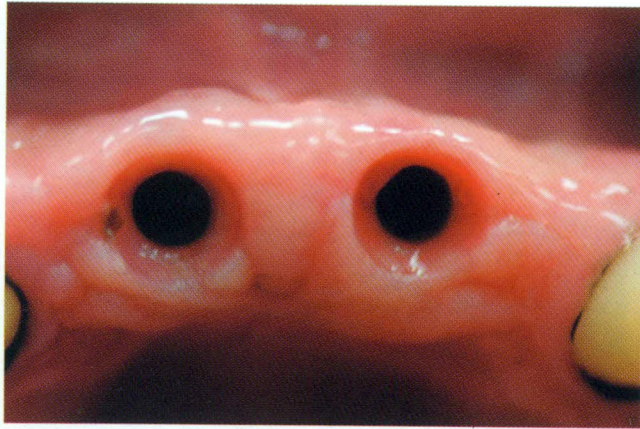
Uzimanje otiska nužno je za prenošenje položaja i oblika implantata ili nadogradnje (abutmenta) na konačni radni model, poradi izrade protetskoga nadomjestka. Cilj je čim točnije prenijeti na model položaj koji implantat ima u zubnome luku. Među mnogobrojnim raspoloživim materijalima, jedini koji imaju većinu obilježja potrebnih za uzimanje otisaka na implantatima, jesu adicijski silikoni ili polivinil-siloksani, primjerice Monopren Transfer-Ketenbach i polieteri, primjerice Impregum – 3M - Espe.^{2,3}

¹Studij stomatologije, Medicinski fakultet Sveučilišta u Rijeci

Prispjelo: 20. 7. 2006.

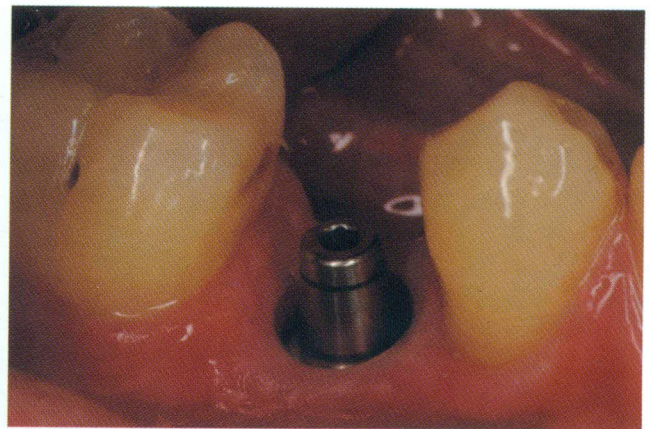
Prihvaćeno: 20. 10. 2006.

Adresa za dopisivanje: Dr. sc. Zoran Kovač, dr. stom., Katedra za stomatološku protetiku, Studij stomatologije, Medicinski fakultet Sveučilišta u Rijeci, Krešimirova 40, 51000 Rijeka, e-mail: zoran.kovac@medri.hr



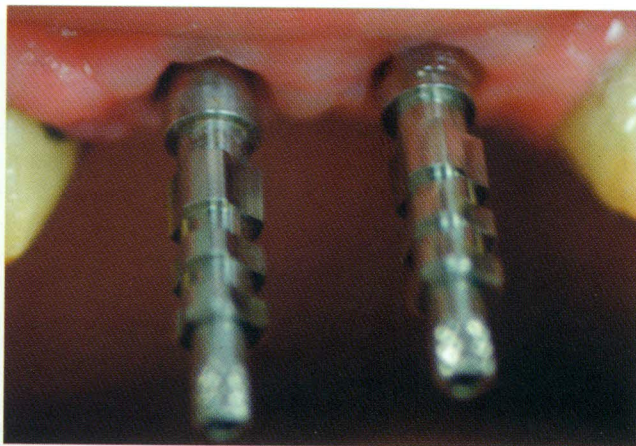
Slika 1. a Okolno tkivo implantata nakon skidanja nadogradnji za cijeljenje

Figure 1 a *Periimplant tissue after healing abutments removing*



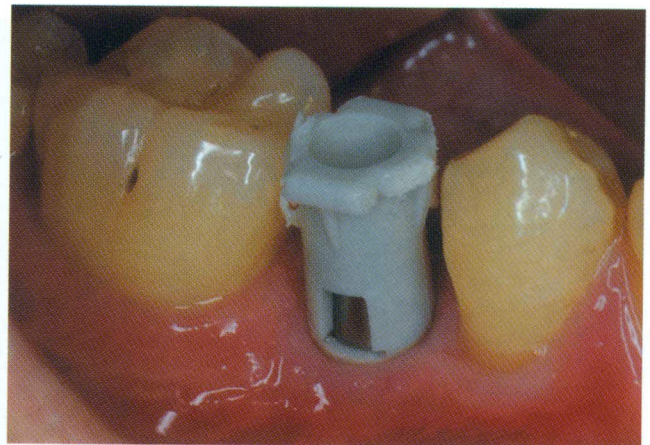
Slika 2. a Nadogradnja pričvršćena u tijelo implantata pomoću vijaka

Figure 2 a *Abutment fixation in implant body using screw*



Slika 1. b Transfer za otiske učvršćen na implantat

Figure 1 b *Impression transfer fixed on implant body*



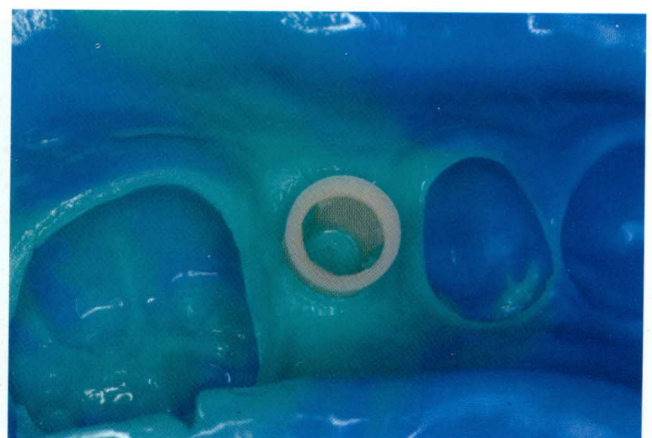Slika 2. b Odgovarajuća otisna kapica na nadogradnji

Figure 2 b *Impression cap on abutment*



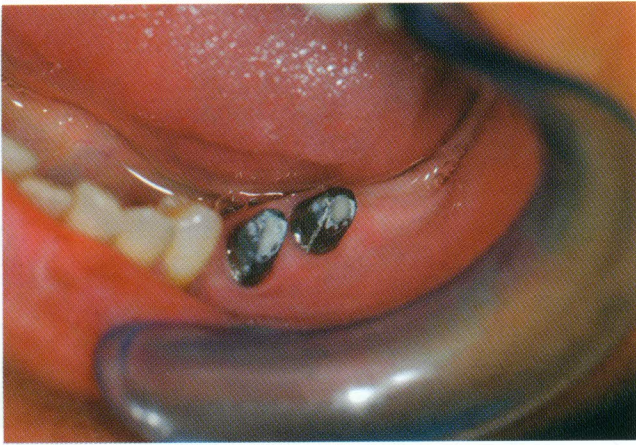
Slika 1. c Nakon stvrdnjavanja otisne mase i odvijanja vijaka koji učvršćuju transfere u implantatu, otisak se vadi iz usta

Figure 1 c *After impression material solidification and transfer fixation screws removing the impression is taking out from the mouth*



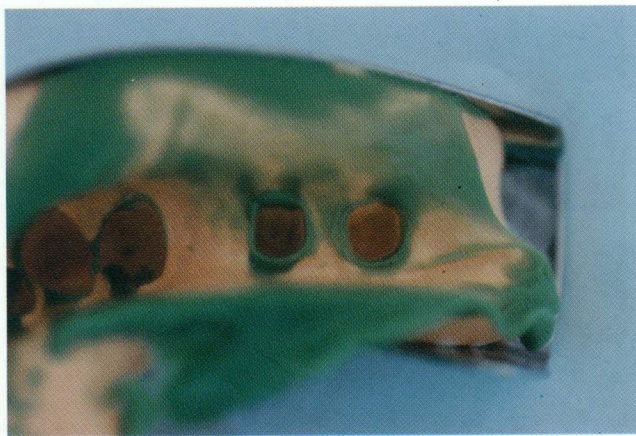Slika 2. c Nakon stvrdnjavanja otisne mase, žlica se vadi iz usta. Otisna kapica mora biti čvrsto fiksirana u otisnoj masi.

Figure 2 c *After impression material solidification the tray is taking out from the mouth. Impression cap must be tight fixed in impression material.*



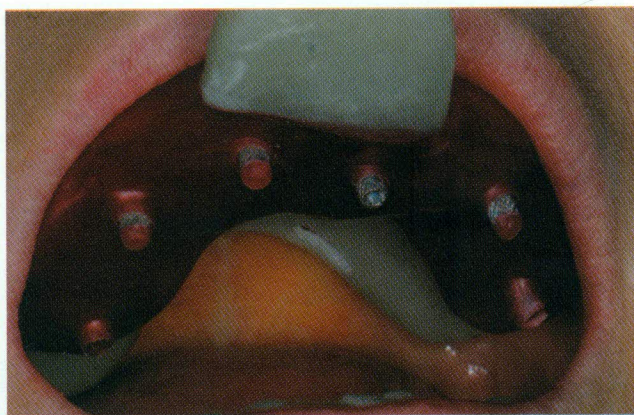
Slika 3. a Nakon fiksiranja protetskih nadogradnji i njihov prilagođavanja, otvori vijaka za fiksaciju prekrivaju se staklo-ionomernim cementom

Figure 3 a After prosthodontic abutments fixation and their adaptation the hole of screws are filling with glass-ionomer cement



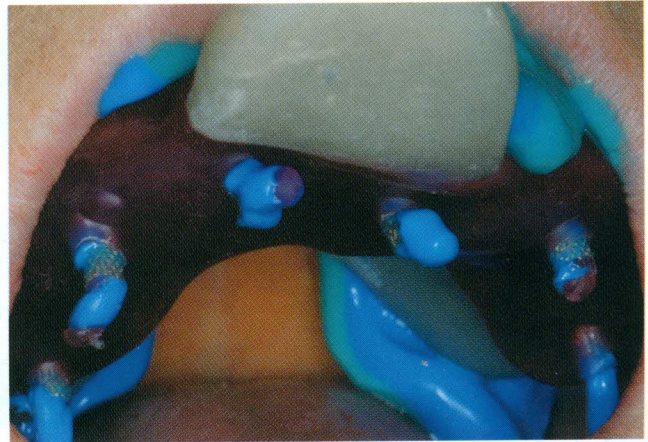
Slika 3. b Otisak protetskih nadogradnji uzet jednostrukom tehnikom otiskivanja (dvostruko istodobno miješanje)

Figure 3 b The impression of prosthodontic abutments with monofase impression technique (two step simultaneously mixing)



Slika 4. Proba individualne žlice u ustima. Vijci kojima su transferi pričvršćeni u tijelo implantata, moraju biti slobodni 2 mm do 3 mm. Vosak sprečava istjecanje otisne mase iz žlice.

Figure 4 Try out of custom tray in the mouth. Transfer fixation screws to implant body have to be free for 2-3 mm. The wax prevent impression material leakage.



Slika 5. Vijci za pričvršćivanje transfera moraju biti izvan otisne mase kako bi se poslije mogli nesmetano odviti

Figure 5 Transfer fixation screws must be out from impression material to ensure later deattachment



Slika 6. Nakon stvrdnjavanja otisne mase, vijci se odvijaju te se otisak vadi iz usta. Brižljivo se provjeri jesu li transferi fiksirani u otisnoj masi.

Figure 6 After impression material solidification screws are deattached and impression is taken out from the mouth. Carefully is checked if transfers are fixed in impression body.

S obzirom na postupak i razinu, otisak u implantologiji možemo podijeliti dvojako.^{4,5}

1. Prema razini otiskivanja:

- otisak na razini implantata, kojim se na model prenosi točan položaj i nagib implantata, kao i usmjerenost navoja ili unutarnjega hexa u implantatu (slike 1. a – 1. c)
- otisak na razini nadogradnje (abutmenta), uzima se nakon što su u implantat trajno pričvršćene nadogradnje (protetski radovi retinirani vijkom, ili zglobnom vezom (slike 2. a – 2. c)
- otisak brušene nadogradnje koji se uzima uobičajenim postupkom, kao kod uzimanja otiska brušenih prirodnih zuba

2. Prema tehnici otiskivanja:

- tehnika sa zatvorenom žlicom (closed tray, neizravni postupak), zasniva se na uzimanju uobičajena otiska i ponovnome ručnome vraćanju transfera u otisni materijal. Taj postupak zahtijeva korištenje elastičnoga otisnoga materijala koji omogućuje repoziciju transfera u otisak.

Kod različitih vrsta transfera mijenja se oblik, ali ne i sam postupak. Svi transferi sastoje se od valjkastoga dijela čiji je jedan dio podudaran s implantatom, i vijka koji učvršćuje transfer u implantat. Transfer za uzimanje otiska uspoređan je, ili blago stožastoga oblika, kako bi se omogućilo lakše vađenje otiska iz usta. Često je gladak, ili s malenim udubljenjima (podminiranim dijelovima), da bi se olakšalo vraćanje i točno repozicioniranje u otisak. Može se koristiti individualna žlica (nužno je korištenje adheziva), ili tvornička žlica. Nakon vađenja otiska iz usta, transferi se vraćaju u ležište u otisnoj masi. Taj postupak zahtijeva točno postavljanje transfera u otisnu masu, što povećava mogućnost nastanka pogreške.⁶ Transferi s analogom mogu se činiti točno postavljenima, no pažljivijim promatranjem uočavaju se nepreciznosti (nepodudarnosti) na spoju otisne mase i transfera. Taj se postupak preporučuje kod većeg broja implantata, cijeloga zubnoga luka, ili za otiske na implantatima i prirodnim zubima istodobno. Na bataljak prirodnoga zuba potrebno je aplicirati retrakcijski konac, kako bi se otisnula granica preparacije i dio bataljka preko ruba preparacije. Kod implantata, taj postupak nije potreban.

- tehnika s otvorenom žlicom (open tray, izravni postupak), postupak je u komu se koristi individualna žlica s otvorima za vijke transfera. Transfer za izravno uzimanje otisaka, sastoji se od šupljega dijela četvrtasta oblika i dugačkoga središnjega vijka kojim se uvijek u implantat. Nakon što se transferi postave na implantate, žlica se isproba u ustima, a otvori se zatvore voskom. Žlica se premaže adhezivom, i potom se uzima otisak. Nakon što se otisna masa stvrdne, vijak se transfera odvija da bi se otisak mogao izvaditi iz usta. Nakon vađenja otiska u komu su ostali transferi, odstrani se vosak i oslobode se vijci transfera, i tada je na njih moguće pričvrstiti analoge. Taj postupak zahtijeva otisnu masu veće čvrstoće, ne zahtijeva repozicioniranje transfera u otisak, i time smanjuje mogućnost nastanka pogreške.⁷ Taj se postupak može primijeniti na bilo kome implantacijskome sustavu.

ZAKLJUČAK

Nema jedinstvena stava o tomu koji je materijal ili postupak najbolji za uzimanje otiska u implantologiji. Odabir ovisi o poznavanju i povjerenju terapeuta u otisnu masu i o kliničkome slučaju s kojim je suočen. Danas, prevladava mišljenje o tomu da izravni postupak (open tray) u kombinaciji s adicijskim silikonom ili polieterom, daje najbolje rezultate i osigurava točan prijenos položaja implantata u zubotehnički laboratorij.

LITERATURA

1. Rosenstiel FS, Land FM, Fujimoto J. Contemporary Fixed Prosthodontics. St. Louis: Mosby 2006.
2. Wee AG. Comparison of impression materials for direct multi-implant impressions. J Prosthet Dent 2000;83:323-31.
3. Lorenzoni M, Pertl C, Penkner K, Polansky R, Sedaj B, Wegscheider WA. Comparison of the transfer precision of three different impression materials in combination with transfer caps for the Frialit-2 system. J Oral Rehabil 2000;27:629-38.
4. Misch CE. Dental implant prosthetics. St. Louis: Mosby 2005.
5. Davarpanah M, Martinez H. Clinical Manual of Implant Dentistry. London: Quintessence Publishing Ltd. 2003.
6. Assuncao WG, Filho HG, Zaniquelli O. Evaluation of transfer impressions for osseointegrated implants at various angulations. Implant Dent 2004;13:358-66.
7. Thongthammachat S, Moore BK, Barco MT 2nd, Hovijitra S, Brown DT, Andres CJ. Dimensional accuracy of dental casts: influence of tray material, impression material, and time. J Prosthodont 2002;11:98-108.

Zahvaljujem tvrtki "Novodent" na potpori, i dr. stom. Damiru Jelušiću na korisnim savjetima tijekom pisanja ovog rada.