

Aneurizma lijenalne arterije

Stanić, Lucija

Master's thesis / Diplomski rad

2017

Degree Grantor / Ustanova koja je dodijelila akademski / stručni stupanj: **University of Rijeka, Faculty of Medicine / Sveučilište u Rijeci, Medicinski fakultet**

Permanent link / Trajna poveznica: <https://um.nsk.hr/um:nbn:hr:184:950922>

Rights / Prava: [In copyright](#)/[Zaštićeno autorskim pravom.](#)

Download date / Datum preuzimanja: **2024-05-28**



Repository / Repozitorij:

[Repository of the University of Rijeka, Faculty of Medicine - FMRI Repository](#)



SVEUČILIŠTE U RIJECI

MEDICINSKI FAKULTET

INTEGRIRANI PREDDIPLOMSKI I DIPLOMSKI

SVEUČILIŠNI STUDIJ MEDICINE

Lucija Stanić

ANEURIZMA LIJENALNE ARTERIJE

Diplomski rad

Rijeka, 2017.

Mentor rada: Prof. dr.sc. Miljenko Kovačević, dr. med.

Diplomski rad ocijenjen je dana _____u/na_____

_____, pred povjerenstvom u sastavu:

1. Doc.dr.sc. Igor Medved, dr. med.

2. Prof. dr. sc. Harry Grbas, dr. med.

3. Prof. dr. sc. Alen Ružić, dr. med.

Rad sadrži _____stranica, _____slika, _____tablica, _____literaturnih navoda.

Zahvala

Zahvaljujem se svom mentoru, prof. dr. sc. Miljenku Kovačeviću, dr. med., na pomoći, savjetima i sugestijama tijekom izrade diplomskog rada.

Iskreno se zahvaljujem svojim roditeljima i obitelji jer su pružali nesebičnu i bezuvjetnu podršku čitavo vrijeme studija.

SADRŽAJ

1. UVOD.....	1
1.1. ANEURIZMA VISCERALNE ARTERIJE.....	1
1.2. EPIDEMIOLOGIJA ANEURIZME LIJENALNE ARTERIJE.....	7
1.3. ETIOLOGIJA ANEURIZME LIJENALNE ARTERIJE.....	7
1.4. KLINIČKA SLIKA ANEURIZME LIJENALNE ARTERIJE.....	8
1.5. DIJAGNOSTIKA ANEURIZME LIJENALNE ARTERIJE.....	10
1.6. LIJEČENJE ANEURIZME LIJENALNE ARTERIJE.....	12
1.6.1. OTVORENI KIRURŠKI ZAHVAT.....	15
1.6.2. ENDOVASKULARNO LIJEČENJE.....	17
1.6.3. ROBOTSKA KIRURGIJA.....	18
2. SVRHA RADA.....	18
3. PREGLED LITERATURE NA ZADANU TEMU.....	18
4. RASPRAVA.....	22
5. ZAKLJUČCI.....	28
6. SAŽETAK.....	29
7. SUMMARY.....	30
8. LITERATURA.....	31
9. ŽIVOTOPIS.....	34

POPIS SKRAĆENICA I AKRONIMA

VAA – aneurizma visceralne arterije (eng. visceral artery aneurysm)

AAA – aneurizma abdominalne aorte (eng. abdominal aortic aneurysm)

SAA – aneurizma lijenalne arterije (eng. splenic artery aneurysm)

CT – kompjuterizirana tomografija (eng. computered tomography)

UZV – ultrazvuk

MR – magnetska rezonancija (eng. magnetic resonance)

HAA – aneurizma jetrene arterije (eng. hepatic artery aneurysm)

DSA – digitalna subtrakcijska angiografija

PMCT – postmortalna kompjuterizirana tomografija (eng. postmortem computed tomography)

PES – postembolizacijski sindrom (eng. postembolization syndrome)

GIT- gastrointestinalni trakt

SAM – segmentalna arterijska medioliza (eng. segmental arterial mediolysis)

VAPA – pseudoaneurizma visceralne arterije (eng. visceral artery pseudoaneurysm)

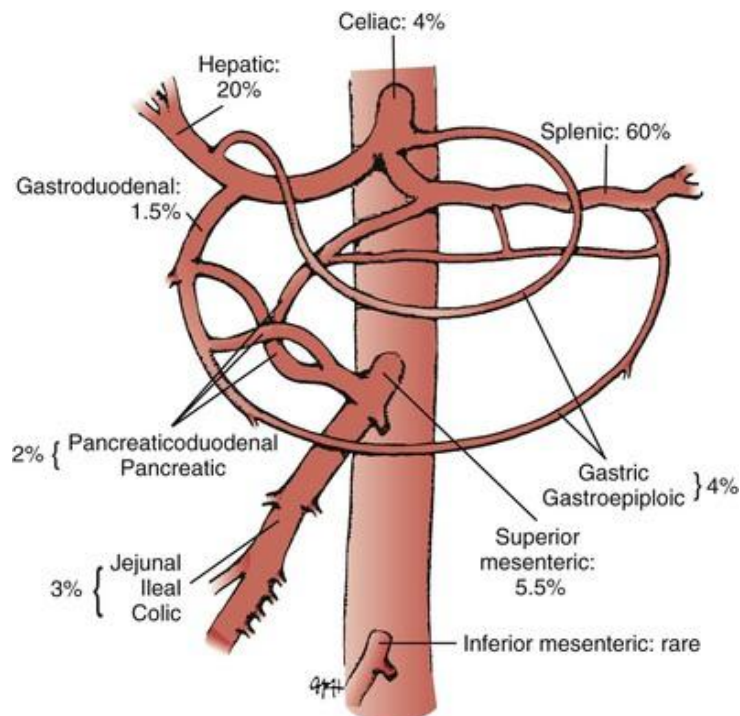
1.UVOD

1.1.ANEURIZMA VISCERALNE ARTERIJE

Aneurizma visceralne arterija je aneurizma koja zahvaća celijačni trunkus, gornju ili donju mezenteričnu arteriju, odnosno njihove grane. Definirana je kao žarišno proširenje krvne žile, najmanje 1.5 puta većeg promjera od normalne širine lumena.

Normalna širina lumena pojedinih visceralnih arterija:

- Trunkus coeliakus: 0.79 ± 0.06 cm
- Arteria hepatica communis: 0.50 ± 0.04 cm
- Arteria hepatica propria: 0.45 ± 0.03 cm
- Arteria lienalis 0.46 ± 0.03 cm(3)



Slika 1: Relativna incidencija aneurizmom zahvaćenih visceralnih arterija (1)

Relativno je rijedak entitet u kliničkoj praksi, incidencije 0.1% -0.2 %, premda stvarna incidencija i nije poznata jer su mnoge asimptomatične. Očigledno je da se incidencija aneurizme visceralne arterija značajno povećava posljednja 2 desetljeća, uvelike zbog naprednih tehnika slikovne dijagnostike. Po život je opasno stanje zbog visoke učestalosti rupture i krvarenja. Zahvaća sve slojeve stjenke koja je stanjena, ali intaktna.

Najčešći uzrok VAA je ateroskleroza(32%), zatim degeneracija/displazija medije(24%), abdominalna trauma(22%), te upalne i infektivne bolesti (10%).(3)

Kliničke značajke simptomatske VAA razlikuju se ovisno o anatomske lokalizaciji i odlikuju se nespecifičnim simptomima i znakovima. Pacijenti koji nemaju dokazanu rupturu, ali imaju simptome najčešće se prezentiraju abdominalnom boli, mučninom, povraćanjem i slabošću. Simptomi koji su povezani s rupturom su različiti, npr. abdominalni bolovi, a od znakova javlja se hemodinamski kolaps zbog slobodnog krvarenja u trbušnu šupljinu. U slučaju VAA veće od 4 cm, može se prezentirati kao palpabilna masa u mršavijih pojedinaca. Laboratorijski nalazi najčešće su nespecifični. Zbog njezine rijetkosti, u pacijenata s abdominalnim bolovima najčešće se inicijalno ne posumnja na VAA, posljedično tome dijagnoza se postavlja tek po rupturi.(3) Ruptura aneurizme visceralne arterije povezana je s jednakim ili čak većim mortalitetom od rupture AAA.(1) Najčešće zahvaća a. lienalis (60%), a. hepaticu propriu (20%) te truncus coelialis i a. mesentericu superior (10%). Patogeneza VAA slabo je opisana.

Neki od faktora rizika VAA:

- Ateroskleroza
- Trudnoća
- Portalna hipertenzija (aneurizma lijenalne arterije)
- Transplantacija jetre (lijenalna arterija)
- Marfan sindrom
- Ehlers-Danlos sindrom
- Osler-Weber-Rendu sindrom
- Fibromuskularna displazija
- Kawasaki bolest
- Hereditarna, hemoragična teleangiektazija
- Infekcija srčanih zalistaka(3)

Multiple visceralne aneurizme često nalazimo udružene sa sistemskim autoimunim bolestima, kao npr. poliarteritis nodosa. SAA možemo naći u oba spola i svim dobnim skupinama, ali klinički ju je najznačajnije prepoznati u žena generativne dobi; udruženu s aneurizmom renalne arterije, što je predisponirajući faktor rupture tijekom trudnoće, kada je ugrožen život i majke i ploda.(1)

S obzirom da je najčešće asimptomatska, VAA se obično nađe kao slučajan nalaz, najčešće na CT-u abdomena ili CT angiografiji. UZV, CT, MR omogućuju točnu dg VAA. Color doppler je važan dijagnostički alat, kojim se može mjeriti protok krvi unutar aneurizmatске vreće, inicijalno se preporučuje u trudnica jer nije invazivan i nema nikakve štetne posljedice po plod. MR valja izbjegavati u prvom trimestru trudnoće. U pacijenata koji se žale na abdominalne bolove potrebno je isključiti druge uzroke boli, prije nego se postavi dijagnoza VAA.

U svrhu smanjenja rizika rupture, u liječenju VAA preporučuje se elektivan zahvat po postavljenoj dijagnozi.(3) Za liječenje VAA ne postoje dogovorene smjernice, već se ono temelji na dostupnim obzervacijskim studijama. Ruptura VAA praćena je visokom stopom morbiditeta i mortaliteta, između 10% i 25% za SAA, te znatno više za aneurizme drugih visceralnih arterija. Pacijenti s VAA niskog rizika mogu se pratiti neko vrijeme i može ih se liječiti endovaskularnim pristupom ukoliko je lezija za to anatomski prikladno lokalizirana.(3) Bez obzira na stalan porast endovaskularnog načina liječenja VAA, kirurški zahvat ostaje optimalna terapijska metoda, osobito u hitnoći. Međutim, endovaskularni pristup je dobar odabir za elektivne zahvate, osobito u niskorizičnih pacijenata.(2) Ruptura se rijetko dešava u VAA promjera manjeg od 2.5 cm, stoga se za niskorizične pacijente preporučuje obzervacija u nekim slučajevima, izuzev HAA koja ima viši rizik rupture(80%) u usporedbi s drugim VAA.(3)

Opće prihvaćene indikacije za zahvat:

- Simptomatska VAA
- Asimptomatska VAA veća od 2 cm u promjeru, bez obzira na anatomsku lokaciju. Preporučuje se elektivan zahvat na temelju studija koje pokazuju da VAA promjera manjeg od 2.5 cm rijetko rupturira.
- Asimptomatska VAA s rastom većim od 0.5 cm godišnje
- Asimptomatska VAA u trudnica i žena generativne dobi
- Asimptomatska VAA u pacijenata podvrgnutih transplantaciji jetre(3)

Prije bilo kakvog zahvata potrebno je učiniti CT ili MR.(3)

Cilj liječenja VAA je isključenje aneurizmatičke vreće iz sistemske cirkulacije uz očuvanje protoka krvi, odnosno, ukoliko to nije moguće, okludirati ju. Jedno i drugo izvedivo je kirurškim zahvatom ili endovaskularnim pristupom. Klinička slika, anatomska lokalizacija aneurizme i faktori rizika uzimaju se u obzir prilikom odabira metode.

- VAA koja zahvaća žilu koja opskrbljuje organ sa drugim dovodima krvi može se ligirati kirurški ili embolizirati perkutano
- VAA koja zahvaća žilu koja terminalno opskrbljuje organ krvlju, pri čemu on nema druge izvore irigacije, dovod krvi mora mu biti osiguran kroz lumen aneurizme, stoga se upotrebljava graft ili stent graft, odnosno kirurška revaskularizacija (eng. bypass). Kod postavljanja stenta, u obzir treba uzeti moguću trombozu ili restenozu okluzijom i moguću ishemijom ciljnog organa.(3)

Endovaskularno liječenje

Metode endovaskularnog liječenja uključuju embolizaciju aneurizme embolizacijskim sredstvom (ljepilo, trombin..) i okluziju žile ili stent odnosno stent- graft kojima je očuvan protok krvi kroz žilu. Uobičajeni pristup endovaskularnog liječenja je kroz femoralnu ili brahijalnu arteriju. Prije odluke o endovaskularnom liječenju ključna je procjena kolateralnog protoka krvi do ciljnog organa, određivanje pristupa, procjena mjesta implantacije stenta, tortuotičnost žile.

- Uvjet za postavljanje stenta je dovoljna dužina žile kako bi se postigla njegova adekvatna fiksacija, barem 5 mm zdrave žile proksimalno i distalno od stenta mora ostati slobodno. Pretjerana tortuotičnost krvne žile je kontraindikacija za njegovu implantaciju.
- Alternativa je postavljanje multilayer fluid modulating (bare) stenta, koji ima prostorni trodimenzionalni dizajn koji usporava i osigurava lamelaran protok krvi unutar aneurizme te dovodi do organizacije tromba. Time se aneurizmataska vreća prirodno trombozira.(2)

Komplikacije endovaskularnog liječenja uključuju probleme u vezi pristupa kao što su hematomi u području prepona, pseudoaneurizme, arterijske tromboze. Komplikacije specifične za proceduru: distalnu tromboemboliju, embolizacija neciljane žile, migracija embolizacijskog sredstva, infarkt organa, intraproceduralna ruptura aneurizme. Trombozu i okluziju stenta također treba uzeti u obzir, pri čemu ne postoje smjernice uporabe antikoagulantne i antitrombotske terapije. Druge komplikacije uključuju višu stopu reintervencija, nepotpunu ekskluziju aneurizme, potrebu za ponovljenim slikovnim pretragama i nepoznato vrijeme trajnosti. (2)

Laparotomija i minimalno invazivna kirurgija

Tradicionalni pristup podrazumijeva laparotomiju, mobilizaciju organa te postavljanje ligature/eksciziju aneurizme sa ili bez vaskularne rekonstrukcije ovisno o kolateralnom protoku krvi, te kada je indicirano, resekciju ciljnog organa (npr. splenektomija). Minimalno invazivan pristup podrazumijeva laparoskopsko klipanje aneurizme. Pristup ovisi o anatomskoj lokalizaciji lezije, prijašnjim operacijskim zahvatima i akutnosti kliničke slike.(2)

1.2. EPIDEMIOLOGIJA ANEURIZME LIJENALNE ARTERIJE

SAA je nakon AAA i aneurizme ilijačne arterije, treća najčešća aneurizma u abdomenu.(4) Najčešća je aneurizma visceralnih arterija (60%). Kao i za svaku drugu aneurizmu visceralnih arterija, klinički značaj povezan joj je s rizikom rupture.

Incidencija u općoj populaciji, temeljena na slučajno otkrivenom nalazu neselektivne angiografije, iznosi 0,78%. U starije populacije učestalost je 0,01%-10,4%. Za razliku od drugih arterijskih aneurizmi, SAA četiri puta češće zahvaća žene. U 80% slučajeva javlja se u pacijenata iznad 50. godine života. U 3% slučajeva javlja se zajedno s aneurizmom drugih visceralnih arterija odnosno renalne arterije(14%). (3)

Prevalencija u žena generativne dobi je manja od 0.1%, dok je primjerice , u pacijenata s cirozom jetre i portalnom hipertenzijom 7%-20%.(3) Najveći broj inicijalno otkrivenih SAAs iznosi oko 2 cm, simptomatske i rupturirane najčešće mjere oko 3 cm u promjeru. Većinom su solitarne, sakularne morfologije, češće smještene u srednjem i distalnom djelu te na bifurkaciji lijenalne arterije(1). Jedna trećina pacijenata s aneurizmom lijenalne arterije ima i aneurizmu drugih visceralnih arterija ili renalne arterije. (3) SAA se 4 puta češće javlja u multipara.(16)

1.3. ETIOLOGIJA ANEURIZME LIJENALNE ARTERIJE

Temeljan patološki proces u nastanku najvećeg broja SAAs najčešće je povezan sa stanjima povećanog protoka krvi kroz lijenalnu arteriju, kao što su: trudnoća, arteriovenske fistule i malformacije, te portalna hipertenzija vezana uz kronične jetrene bolesti(3)(za razliku od akutne portalne hipertenzije npr. vezane uz splenične arteriovenske fistule) (19), što dovodi do ireverzibilnog oštećenja tunike medije, te sekundarno do atrofije mišićnice i stvaranja kalcifikata.(3)

Aterosklerozom, arterijskom fibrodisplazijom i arteritisom također se vežu uz nastanak SAA. Faktori rizika za nastanak SAAs jesu: ženski spol, multiparitet, portalna hipertenzija. Nekoliko studija pokazuje povezanost multipariteta i SAAs, međutim precizne interakcije hormonalnih utjecaja, fibromuskularne displazije i oštećenja stijenki arterije još uvijek nisu u potpunosti razjašnjene.(1) Neka istraživanja pokazuju da skoro 50% žena koje su imale više od 6 trudnoća, boluje od SAAs. Prema nekim drugim istraživanjima 80% žena sa SAAs je prosječno imalo 4.5 trudnoća. (1)

Dokazan je povećan rizik razvoja SAAs u pacijenata s portalnom hipertenzijom, osobito u onih s transplantiranom jetrom. Prema nekim istraživanjima 10%-20% pacijenata s dokazanom portalnom hipertenzijom ili cirozom jetre ima SAAs, dok druga pokazuju da je to i više od 50%.(1) Još se od mogućih uzroka SAA u literaturi navodi pankreatitis i trauma.(8)

1.4. KLINIČKA SLIKA ANEURIZME LIJENALNE ARTERIJE

Prije uvođenja metoda moderne slikovne dijagnostike i njihove svakodnevne uporabe u kliničkoj praksi, procijenjeno je da se više od 10% SAAs dijagnosticira u vremenu rupture.(1) Incidencija rupture je 3%-25%, a stopa mortaliteta nakon rupture je između 25% i 70%.(14) Dijagnoza SAAs se najčešće postavlja metodama slikovne dijagnostike na temelju slučajnog nalaza, na što često upućuju prstenaste kalcificirane sjene vidljive u lijevom gornjem kvadrantu na rengenogramu.(1) Nerupturirana SAA u simptomatičnih pacijenata prezentira se mučninom, povraćanjem, abdominalnim tegobama epigastrično ili u gornjem lijevom kvadrantu, što može biti vezano i uz tegobe ramena i nadražaj dijafragme. Približno polovica pacijenata ima umjerenu splenomegaliju. Relativno malen broj pacijenata se

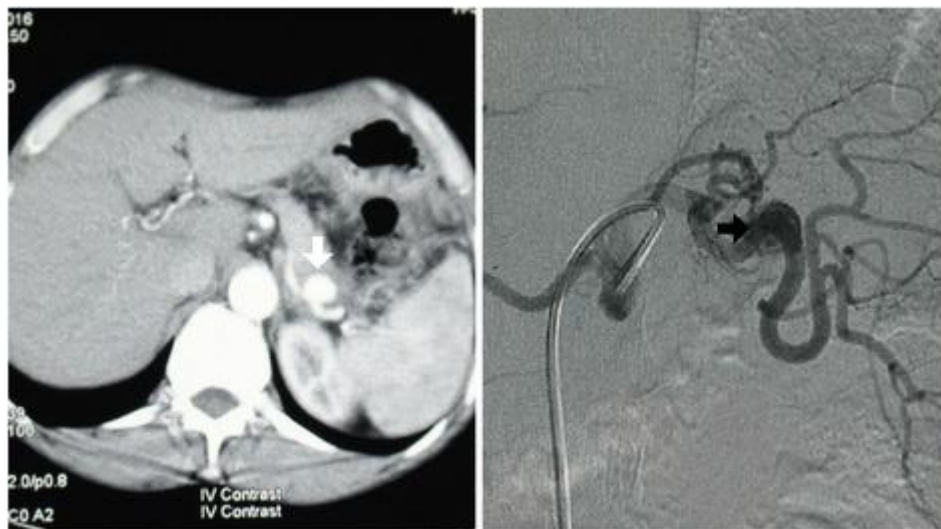
prezentira nespecifičnim abdominalnim bolovima, većina asimptomatičnih ima uredan fizikalni nalaz. Promjer rupturirane SAA najčešće iznosi 3.5 cm (3.2 cm za muškarce, 2.3 cm za žene), dok srednji promjer nerupturirane aneurizme iznosi 2.2 cm.(3)

Studija koja je pratila 79 pacijenata inicijalnog promjera aneurizme 2.1 cm, u njih 11 je evidentirana ekspanzija, a troje od njih je podvrgnuto elektivnom zahvatu. Niti jedna od obzerviranih aneurizmi nije rupturirala u vremenu od 75 mjeseci, koliko ih se pratilo.(3) Hemodinamski kolaps kao posljedica rupture najčešće prati akutna abdominalna bol lokalizirana u lijevom gornjem kvadrantu. Rijetko inicijalna ruptura može biti sadržana u bursi omentalis i omogućiti neinvazivnu dijagnostiku i endovaskularnu intervenciju. Važno je poznavati „double rupture” fenomen koji se javlja nakon inicijalne tamponade lijenalne arterije uslijed krvarenja u bursu omentalis(1) praćene teškom abdominalnom boli i početnom hemodinamskom nestabilnošću nakon čega slijedi latentni period. Ukoliko se ne liječi dolazi do slobodne rupture u peritonealnu šupljinu s reverzibilnom hemodinamskom nestabilnošću.(3) Spomenuti latentni period može trajati i do 4 dana.(1) 10%-25% ruptura SAAs ima letalan ishod.

Trudnoća je značajan faktor rizika i može biti povezana s polovicom svih ruptura te značajnim maternalnim (70%) i fetalnim (90%) mortalitetom. Ruptura se gotovo isključivo dešava u trećem trimestru, zabilježena su samo tri slučaja rupture u prvom trimestru.(1) Ruptura SAA u trudnoći često se pogrešno dijagnosticira jer se nerijetko prezentira identičnim simptomima kao i uobičajene obstetričke hitnoće kao npr. abrupcija posteljice, ruptura uterusa, embolija plodovom vodom, ektopična trudnoća.(16)

Portalna hipertenzija je sljedeći značajan faktor rizika, povezan sa skoro 20% svih ruptura SAAs.

Najčešće bolesti u pacijenata s rupturom SAA koji nemaju ni jedan faktor rizika, niti imaju dijagnosticiranu bolest su: infekcije povezane s hematološkim i nehematološkim neoplazmama. Druga povezana stanja uključuju: amiloidozu, traumu utrobnih organa, reumatološke bolesti. Kolonoskopija je najčešći postupak vezan uz rupturu, a lijekovi koji ju mogu isprovocirati su: antikoagulansi, trombolitici i rekombinantni faktor rasta granulocita.(1)



Slika 2: Lijevo, CT abdomena s kontrastom prikazuje SAA. Desno, DSA prikaz

SAA koja zahvaća srednju trećinu arterije.(18)

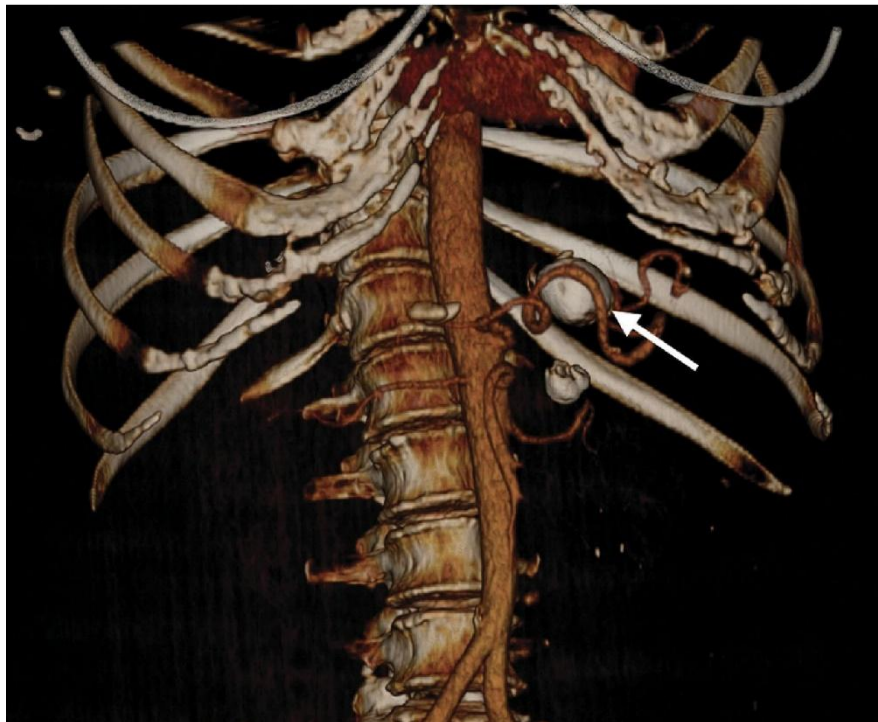
1.5.DIJAGNOSTIKA ANEURIZME LIJENALNE ARTERIJE

SAAs se obično dijagnosticira kao slučajan nalaz, a sumnju često bude cirkularne kalcificirane sjene u gornjem lijevom kvadrantu na rengenogramu abdomena.(6)

Najčešće se dijagnoza postavlja kada aneurizma dosegne veličinu od 1 cm u promjeru.(3) U dijagnostici SAA koristi se ultrazvuk(7), CT, DSA(8) i CT angiografija.(7)

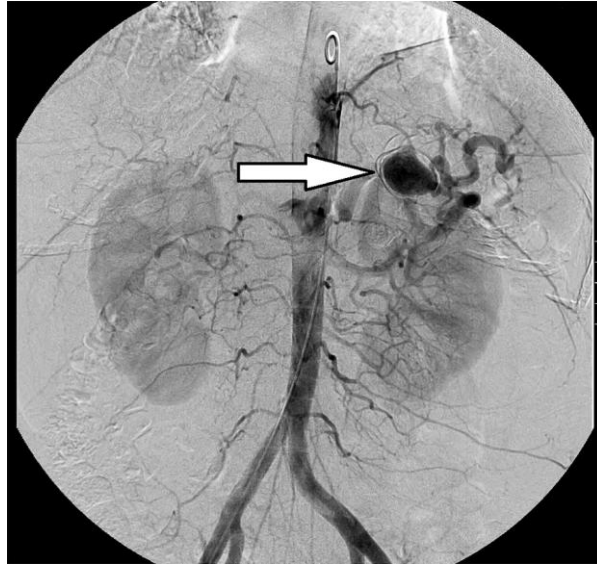
Općenito se dijagnosticira na tri načina:

- Kao slučajan nalaz metodama slikovne dijagnostike, laparotomijom, obdukcijom
- Abdominalnom boli u 20% slučajeva, najčešće epigastrično ili u području gornjeg lijevog kvadranta
- Krvarenjem nakon rupture u 3%-9.6% slučajeva, što je obično vezano uz mortalitet od 36%, odnosno do 70% u trudnoći



Slika 3: Arterijska faza CT-a u trodimenzionalnoj rekonstrukciji prikazuje tortuotičnu lijevalnu arteriju i aneurizmu u srednjoj trećini žile, 2.7 cm u promjeru.(6)

CT arteriografija je zlatni standard za dijagnostiku suspektne nerupturirane aneurizme.(17)



Slika 4: Aneurizma lijenalne arterije promjera 2.7 cm prikazana na angiogramu.(1)

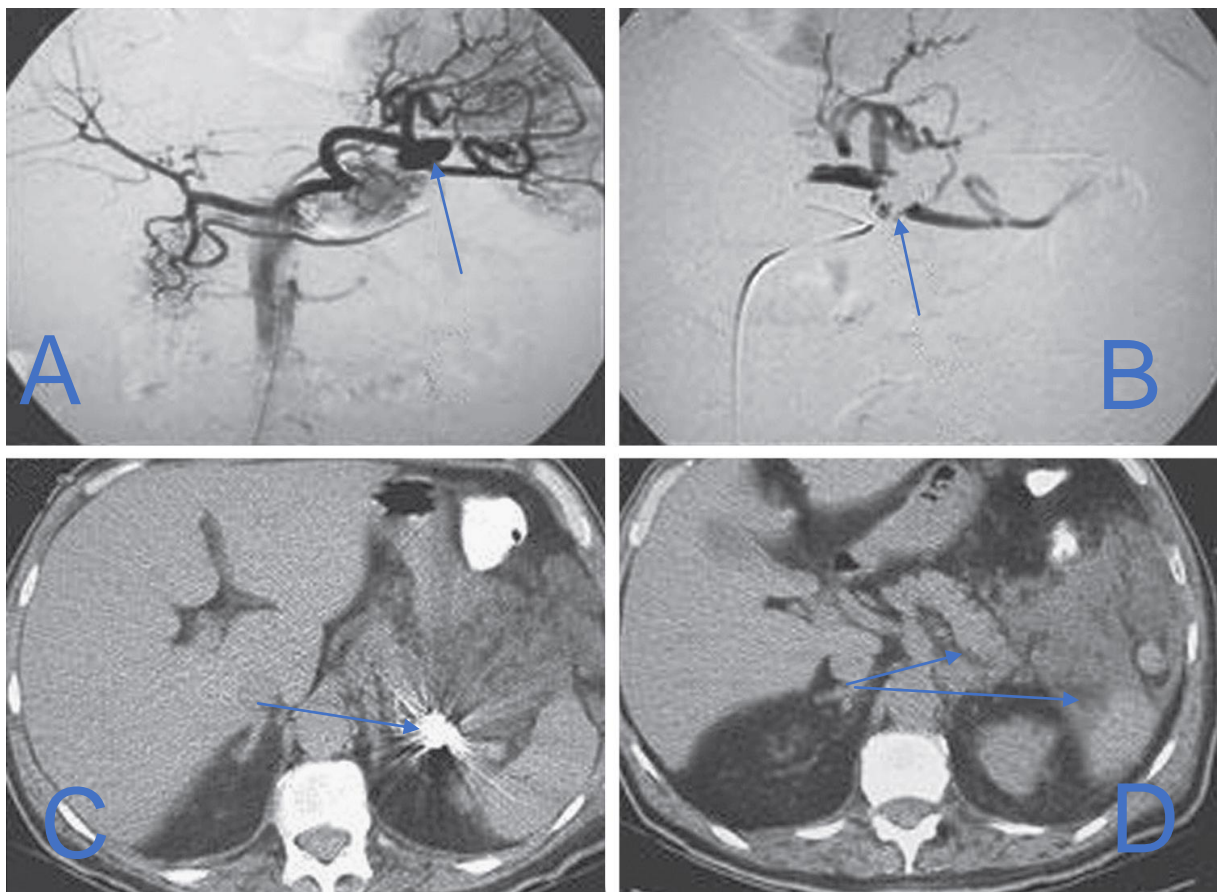
1.6. LIJEČENJE ANEURIZME LIJENALNE ARTERIJE

Indikacije za početak liječenja SAA većinom su temeljene na veličini aneurizme i/ili brzini njezinog rasta. Aneurizme veće od 2 cm u promjeru jesu indikacija za liječenje, pri čemu u obzir uvijek treba uzeti dob i opće stanje pacijenta.(1) Svi pacijenti sa simptomima pripisivanima nerupturiranoj SAA morali bi se podvrgnuti liječenju.(9) Opcije liječenja SAA uključuju operativni zahvat, perkutanu intervenciju s coil embolizacijom ili implantacijom stenta te laparoskopsku eksciziju ili klipanje. Među navedenima perkutana intervencija SAA doživljava rastuću popularnost zbog visoke stope uspješnosti i niske stope komorbiditeta.(2)

Endovaskularni pristup liječenju prvi je izbor, kada je moguć i tehnički izvediv. SAAs su često idealne za coil embolizaciju zbog kolateralnog optoka krvi putem kratkih gastričnih arterija. Uspješnost ove metode liječenja iznosi između 90% i 100%.

Kateterizacija arterije i coil embolizacija aneurizmatске vreće su preporučene metode za pacijente s visokim rizikom rupture.(2) Kod coil embolizacije moguće je direktno

embolizirati aneurizmu ili regiju arterije proksimalno i distalno od aneurizme.(8) Za SAA lokalizirane u proksimalnom i srednjem dijelu žile, može se koristiti stent-graft u svrhu očuvanja protoka, međutim tortuotičnost arterije može komplicirati implantaciju stenta. Komplikacije coil embolizacije SAA uključuju infarkt slezene i reperfuziju aneurizme u 5%-20% pacijenata. Infarkt slezene se uobičajeno događa u pacijenata s portalnom hipertenzijom ili hilarnih SAA. Studije pokazuju da infarkt slezene zahvaća 25%-40% tretiranih pacijenata. U svrhu procijene reperfuzije aneurizme, pacijenti se jednom godišnje prate CT-om ili MR-om. (2)



Slika 5: Coil embolizacija distalne aneurizme lijenalne arterije. A, sakularna aneurizma lijenalne arterije. B, uspješna coil embolizacija bez protoka kroz lumen aneurizme. C, artefakt na CT-u. D, Postembolizacijski CT prikazuje infarkt slezene i pankreatitis. (1)

Kao i kod endovaskularnog liječenja, anatomska lokalizacija aneurizme i klinička slika kojom se prezentira, određuju tip kirurškog zahvata. Resekcija je često metoda izbora, osobito u slučaju kada je SAA lokalizirana u području proksimalnog i srednjeg djela žile, zbog tortuotičnosti i dužine arterije. Time je očuvana slezena.

Splenektomija se mnogo češće izvodi u okolnostima rupture, odnosno aneurizmi smještenih u području hilusa(2) te u distalnom dijelu arterije.(17)

Laparoskopske procedure zbog manje invazivnosti sve se češće koriste, najčešće se postavljaju ligature ili resekcija SAA, u literaturi se opisuje i rekonstrukcija arterije laparoskopski.(9) Zbog manje invazivnosti, ovaj tip liječenja je također metoda izbora i kod trudnica.(16)

U trudnica, preporučan je elektivni zahvat u asimptomatskih žena generativne dobi ili čak tijekom trudnoće, pri čemu je optimalno vrijeme izvođenja kirurškog zahvata iza prvog trimestra kada je završena embriogeneza. Aneurizme lokalizirane u proksimalnoj ili srednjoj trećini lijenalne arterije mogu se tretirati jednostavnom ekscizijom uz proksimalnu i distalnu ligaturu arterije i uz očuvanje slezene kolateralnim protokom krvi kratkim gastričnim žilama. Aneurizme lokalizirane u distalnoj trećini ili u blizini hilusa je bolje resecirati uz splenektomiju.(16)

U ove skupine bolesnica rizik rupture ne korelira s promjerom aneurizme, te u više od polovice slučajeva rupture, aneurizma je manja od 2 cm, pri čemu je najmanja iznosila 0.5 cm.(16)

1.6.1. OTVORENI KIRURŠKI ZAHVAT

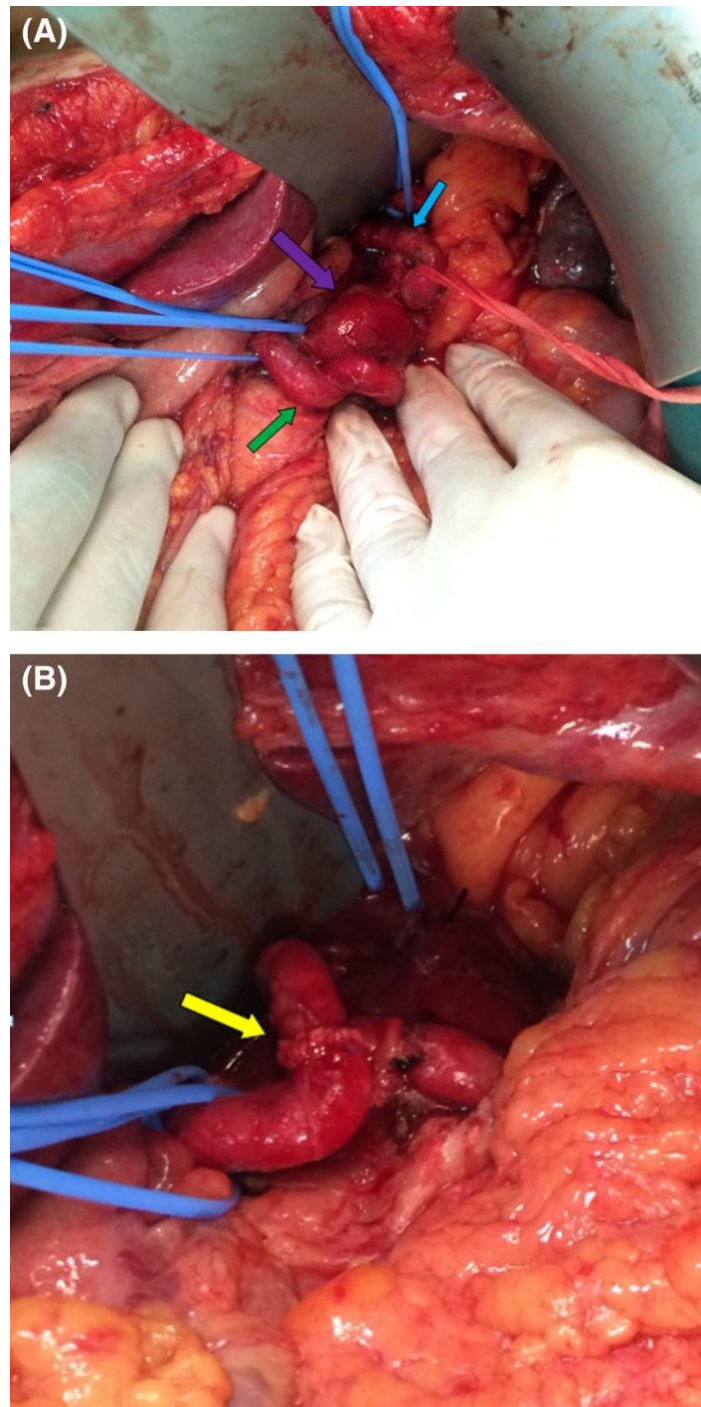
Ovom terapijskom metodom potpuno se resecira aneurizma i učini se splenektomija, proksimalna i distalna ligatura aneurizme ili ligatura s arterijskom rekonstrukcijom.

Splenektomija nije uvijek potrebna zbog toga što malene gastrične žile vrše adekvatnu perfuziju organa nakon podvezivanja lijenalne arterije. Splenektomija se preferira kod lezija lokaliziranih u blizini hilusa ili onih koje zahvaćaju grane arterije u parenhimu. Splenektomija, ligacija ili aneurizmektomija također se rade i laparoskopski.(1)Ova metoda ima dobre postoperativne rezultate s dugoročnim preživljavanjem i niskom stopom komplikacija.

Rezultati s Klinike Mayo dobiveni na temelju uzorka od 49 pacijenata podvrgnutih kirurškom zahvatu, od čega 39 elektivnom, pokazuju intraoperativnu smrtnost od 20% u skupini s rupturiranom SAA, odnosno 5.1% u skupini koja je bila podvrgnuta elektivnom zahvatu. Stopa komplikacija u skupini s nerupturiranom aneurizmom bila je niska, bez recidiva u vremenu od 70 mjeseci, koliko se pratilo pacijente.

Druga studija donosi rezultate operativnog zahvata SAAs na temelju uzorka od 30 pacijenata.U njih 28 aneurizma je u potpunosti resecirana. U 22 pacijenata anastomozom je rekonstruirana lijenalna arterija, dok je u petero, sa distalno lokaliziranom SAA, napravljena splenektomija.Jedan slučaj je završio letalno. (1) Opisan je slučaj SAA 37 mm x38 mm lokalizirane u središnjem djelu arterije, nepristupačne angioembolizaciji i aneurizmektomiji. Pacijent je podvrgnut laparotomiji. Podvezan je proksimalni i distalni kraj aneurizme i učinjena aneurizmotomija, te uočen nenormalan otvor koji je zatvoren šavom i učinjena end-to-end anastomoza. Aneurizme smještene u području hilusa ili distalnog djela žile obično se liječe aneurizmektomijom sa splenektomijom. Proksimalne ili fuziformne

aneurizme smještene u srednjoj trećini arterije mogu se podvezati direktno ili resecirati s nužnom revaskularizacijom.(7)

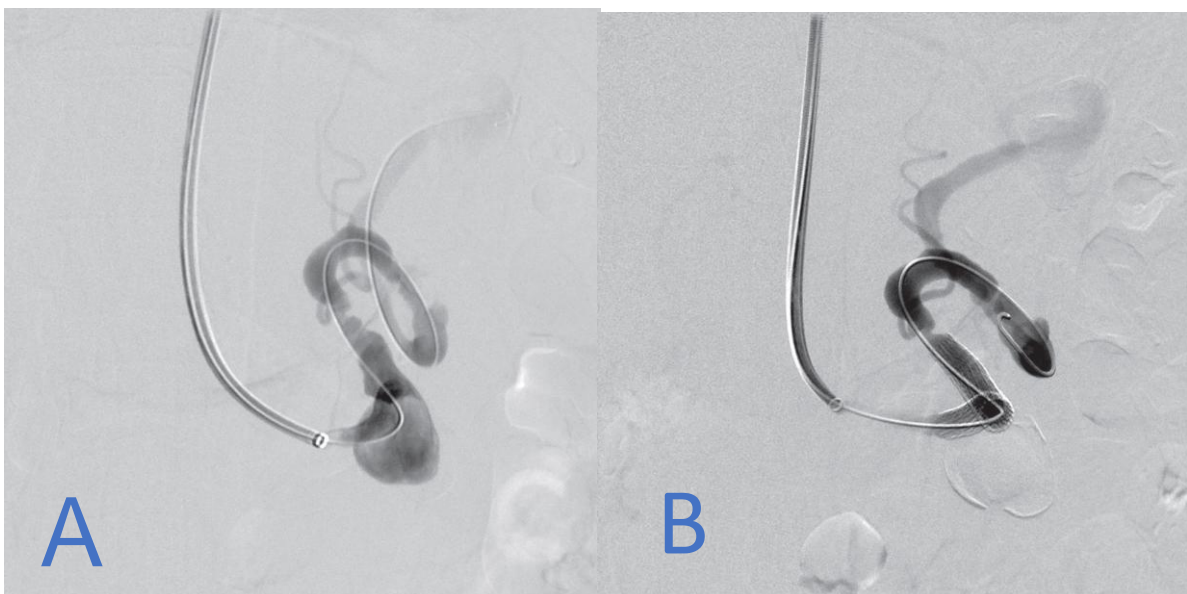


Slika 6: A, SAA, ljubičasta strelica prikazuje aneurizmatsku vreću, zelena proksimalni dio arterije, plava distalni dio arterije. B, Prikaz end-to-end anastomoze. (7)

1.6.2. ENDOVASKULARNO LIJEČENJE

Endovaskularno liječenje je terapijska metoda koja se primjenjuje u liječenju SAA, embolizacijom aneurizmatškog dijela arterije, uporabom ljepila, odnosno kombinacijom jednog i drugog.(1) Transkateterska embolizacija glavna je terapijska metoda u pacijenata s portalnom hipertenzijom. Indicirana kada SAA doseže promjer od 20 mm.(5) Studija provedene na uzorku od 49 pacijenata donosi sljedeće rezultate: u 45 pacijenata rađena je embolizacija, od kojih je u 11 korišteno i ljepilo. Zahvat je uspješno izveden u 96% pacijenata. Od komplikacija javile su se hematoma femoralno, na mjestu pristupa arteriji, te ozljede brahijalne arterije, također na mjestu pristupa. U troje pacijenata nađen je apsces slezene te su podvrgnuti dodatnom tretmanu.(1)

Druge studije također donose slične rezultate sa stopom uspješnosti endovaskularnog liječenja SAA od 90% do 100%. Implantacija stenta je idealna za isključivanje aneurizme iz toka krvi i očuvanje lijenalne arterije, međutim rezervirana je samo za aneurizme smještene na proksimalnom djelu arterije. (1)



Slika 7: A, Aneurizma lijenalne arterije. B, Implantacija stenta uz održan protok.(1)

1.6.3. ROBOTSKA KIRURGIJA

Primjena ove terapijske metode omogućuje iznimno točnu i preciznu resekciju aneurizme. Njezina uporaba u liječenju SAAs još uvijek je jako limitirana. Savladava ograničenja laparoskopije i otvara nove mogućnosti minimalno invazivnih tehnika na polju vaskularne kirurgije.(1)

2.SVRHA RADA

Svrha ovoga rada je pregled znanja o aneurizmi lijenalne arterije. Obrađena je stručna literatura na zadanu temu, te su istaknute različite dijagnostičke i terapijske metode koje stručnjacima iz ovog područja danas stoje na raspolaganju u svrhu pravovremene verifikacije bolesti i što učinkovitijeg načina liječenja, a na zadovoljstvo njima i njihovim pacijentima. Također su navedeni nedostaci pojedinih metoda koji ostavljaju mjesta otkrivanju novih spoznaja i poboljšanja postojećih dijagnostičkih i terapijskih tehnika.

3. PREGLED LITERATURE NA ZADANU TEMU

SAA treća je najčešća aneurizma abdomena (iza AAA i aneurizme ilijačne arterije) i najčešća je aneurizma visceralnih arterija. Uz široku primjenu moderne slikovne dijagnostike (CT, MR, CT angiografija) sve češće se otkriva. Njezin značaj je u riziku rupture i nastanku po život opasnog stanja za pacijenta. Rizik rupture SAA je 2%-3%. Manje od 2 cm asimptomatske SAA mogu biti samo praćene. Aneurizmektomija otvorenim kirurškim pristupom smarta se zlatnim standardom. Otvoreni kirurški pristup je jedina terapija u slučaju velikih SAA, rupturiranih ili kompliciranih nekom

drugom patologijom.(18)Hemoperitoneum proizlazi iz ruptуре SAA. PMCT može strogo odrediti regiju krvarenja u abdomenu. PMCT-om dokazan velik volumen krvi po peritonealnoj šupljini s fokalnom zgrušanom krvi u regiji pankreasa, predstavlja sentinel clot i ukazuje na mogući izvor krvarenja. Ovisno o osobinama slučaja PMCT angiografija definitivno identificira izvor krvarenja.(11) Međutim, do danas nema jednoznačnih i čvrstih smjernica i preporuka liječenja ove bolesti.

Studija koja uključuje pacijente s dijagnozom SAA s Cleveland Clinic, u periodu između siječnja 1996. g i prosinca 2009. g. prikazuje 128 slučajeva SAA. Pre- i postoperativna dijagnostika uključivala je CT, MR, angiografiju. Prosječna dob pacijenata bila je 61 g, 69.5% činile su žene. Veličina SAA u vremenu dijagnoze prosječno je iznosila 2.4 cm \pm 1.4cm. 62 pacijenata s SAAs podvrgnuto je endovaskularnom pristupu liječenja (coil embolizacija, glue embolizacija)(n=49) ili kirurškom zahvatu (SAA resekcija/splenektomija, ligatura ili arterijska rekonstrukcija) (n=13) u slučaju povećane aneurizme ili ruptуре. Zabilježena su 2 smrtna slučaja perioperativno u rupturiranih pacijenata (29%).U slučajevima liječenima endovaskularno nije bilo zabilježenih smrtnih slučajeva. U troje pacijenata zabilježen je absces slezene kao komplikacija endovaskularnog liječenja. U petero pacijenata zabilježen je PES.Tablice prikazuju kliničke i demografske podatke pacijenata s SAA uključenih u ovu studiju te lokalizaciju SAA i rezultate endovaskularnog liječenja.(6)

Lokalizacija	Pacijenti (n=62)	Kirurški liječeni (n=13)	Endovaskularno liječeni (n=49)	Komplikacije slezene (n=17)
Proksimalno	4	1	3	1
Sredina	22	7	15	5
Distalno	25	3	22	10
Hilus	11	2	9	1

Tablica 1: Lokalizacija liječene SAA i komplikacije endovaskularne terapije (apsces slezene, n=3; PES, n=5; infarkt slezene verificiran CT-om, n=9).(6)

Varijable	Svi pacijenti (n=128) (%)	Obzervirani pacijenti (n=66) (%)	Tretirani pacijenti (n=62) (%)
Žene	89 (69.5)	52 (79)	37(60)
Hipertenzija	66 (52)	36 (55)	30 (48)
Dijabetes	11 (9)	5 (8)	6 (10)
Hiperlipidemija	56 (44)	32 (48)	24 (39)
Koronarna bolest	21 (16)	10 (15)	11 (18)
Pušači	36 (28)	17 (26)	19 (31)
Aktualni pušači	14 (11)	3 (5)	11 (18)
Abdominalni simptomi	63 (49)	32 (48)	31 (50)
Srednja dob (godine)	61±11	64±12	58±10
Inicijalna veličina SAA (cm)	2.4±1.4 (n=124)	1.7±0.6	3.1±1.6 (n=58)
Praćenje (godine)	4.9±3	4.6±2.5	5.2±3

Tablica 2: Klinički i demografski podaci pacijenata s SAAs (6)

U literaturi se navodi slučaj prezentacije SAA krvarenjem u gornji GIT.

Gastroskopijom zbog dispeptičnih simptoma i hematemeza detektirana je pulsatilna masa u području male krivine želuca te CT-om dokazana 3 cm x3 cm x2.5 cm SAA u srednjoj trećini arterije. Dan prije planiranog kirurškog zahvata javlja se masivna hematemeza i hemoragijski šok. Zahvatom je uočen prodor aneurizme u želudac.

Na arteriju je postavljena ligatura proksimalno od aneurizme i učinjena splenektomija, defekt želučane stijenke saniran je djelom zdravog tkiva želuca.(18)

Samo dvije studije izvještavaju o 31 slučaju laparoskopskog liječenja SAA. U iskusnih operatera, ta metoda je sigurna, manje je invazivna, ima manje komplikacija i kraću hospitalizaciju u usporedbi s laparotomijom. Laparoskopske tehnike su: jednostavna resekcija, ligatura proksimalno i distalno od aneurizme, resekcija sakularne aneurizme, aneurizmektomija sa splenektomijom ili pankreatektomijom i resekcija s end-to-end anastomozom. Odluka ovisi o lokalizaciji lezije.(9)

Opisan je slučaj multipare,54 sa 5 SAA i segmentalne arterijske mediolize (SAM), kao rijetke vaskulopatije karakterizirane neupalnom degeneracijom stijenke arterije. Najveća aneurizma mjerila je 2.5 cm u promjeru. Inicijalno je liječena endovaskularno, međutim zbog tortuotičnosti žile i 5 aneurizmi učinjena je kompletna resekcija lijenalne arterije sa splenektomijom otvorenim kirurškim zahvatom.(17)

Opisan je slučaj laparoskopske operacije SAA s aneurizmom lijenalne vene i arteriovenske fistule pri čemu u obzir dolazi disekcija SAA i fistule te splenektomija ili perkutana embolizacija.(14)

4.RASPRAVA

Iako se sve VAA mogu liječiti endovaskularno, kirurški pristup i rekonstrukcija ostaju optimalno rješenje za neke VAA, naročito za pacijente koji su hemodinamski nestabilni i zahtijevaju hitan tretman.

Usporedivo s endovaskularnim liječenjem, kirurški pristup ima prednosti u trajnosti, skraćuje period potreban za praćenje pacijenta, a stopa mortaliteta u slučaju elektivnih zahvata je 0.5%. Hitni pacijenti i oni sa značajnim komorbiditetima imaju povećan rizik od razvoja komplikacija i slabije rezultate liječenja. U hitnoći se preferira brzi operativni zahvat, kontrola krvarenja i postavljanje ligatura bez vaskularne rekonstrukcije.

Endovaskularni tretman je opcija za hemodinamski stabilne pacijente, osobito niskorizične pacijente bez značajnijih komorbiditeta, one s priraslicama u abdomenu, ili u slučajevima teško dostupne aneurizme. Neke studije pokazuju da je endovaskularni pristup liječenju VAA povezan sa stopom morbiditeta i do 25%, najčešće tranzitornim postembolizacijskim sindromom i nepotpunom ekskluzijom aneurizme, čiji ostaci imaju rizik rupture.(2)

Studije s klinike Mayo pacijenata podvrgnutih minimalno invazivnim zahvatima pokazuju da su se svi zabilježeni smrtni slučajevi desili među pacijentima podvrgnutih hitnom zahvatu. Takvi rezultati potvrđeni su i drugim velikim studijama, koje pokazuju perioperativan mortalitet od 8,3%, pri čemu su svi smrtni slučajevi zabilježeni među pacijentima podvrgnutim hitnom zahvatu. Niti jedan smrtni slučaj nije zabilježen među pacijentima podvrgnutih elektivnom zahvatu.(2)

Endovaskularno liječenje ima značajnu ulogu u elektivnom tretmanu pri čemu je stopa morbiditeta i mortaliteta niska. S usavršavanjem katetera i uređaja,

endovaskularni pristup se razvija i postaje prvi izbor liječenja za anatomski pogodno lokalizirane VAA.(2) S obzirom da implantacija covered stenta održi protok u lijenalnoj arteriji, smatra se idealnim endovaskularnim tretmanom. Covered stent se obično koristi kod aneurizme lokalizirane u proksimalnom djelu lijenalne arterije. Posljednjih godina, bare-metal stent u kombinaciji s parcijalnomcoil embolizacijom koristi se u terapiji SAA širokog vrata. S obzirom na njegov manji promjer i veću mekoću, njegova implantacija u lijenalnu arteriju je lakša od covered stenta.(8)

Vjeruje se da implantacija stenta daje bolje rezultate od coil embolizacije kod isključenja aneurizme i očuvanja splenične arterije. Međutim, uporaba stenta je ograničena kod proksimalnih aneurizmi, dok nije prikladan za distalne lezije.(9)

Glavne prednosti endovaskularnog pristupa su manja invazivnost, manja postoperativna bolnost, manja stopa komplikacija cijeljenja rane, smanjena dužina boravka u bolnici, brži povratak svakodnevnim aktivnostima i bolja kvaliteta života. Međutim, potrebne su dodatne studije koje bi odredile trajnost endovaskularnog tretmana.(2)

Rezultati liječenja VAA kirurškim zahvatom i endovaskularnim liječenjem.

- Studija koja je uključivala 185 aneurizmi (64 % VAPA i 36% VAA) pri čemu je 46% zahvata izvedeno na temelju krvarenja kao indikacije, pokazuje stopu od 98% uspješnih zahvata koristeći endovaskularni pristup. Ukupna stopa mortaliteta iznosila je 6.2% i 3.4%.
- Druga velika studija izvještava o stopi od 98% uspješnih endovaskularnih zahvata uglavnom uporabom coil embolizacije. Stopa mortaliteta iznosila je 8,3%, pri čemu nije zabilježen niti jedan smrtni slučaj među pacijentima podvrgnutim elektivnom zahvatu.

- Treća komparativna studija koja je uključivala 94 pacijenta s VAA/VAPA, izvještava o 100% uspješnosti zahvata. Morbiditet i mortalitet otvorenim pristupom iznosio je 9.4% i 1.3%. Endovaskularna grupa je imala manji morbiditet(10%) i nije imala mortaliteta. (2)

Brzo šireća, simptomatska ili rupturirana SAA zahtijeva tretman.(6) Prevalencija rupture je 1%, sa visokom stopom mortaliteta od 52%.(11) Međutim, kontroverze postoje u liječenju asimptomatske aneurizme jer ne postoje jedinstveni kriteriji. Ova studija smatra da bi veličina od 2.0 cm-2.5 cm trebala biti razmatrana za terapiju. Pacijente određene za observaciju prati se svakih 6 mjeseci. Jednom kada se utvrdi odsutnost ili slabi rast aneurizme, nastavlja ih se pratiti jednom u 1-2 g.(6)

SAAs može se tretirati endovaskularno ili kirurškim zahvatom.(6) Prednosti otvorenog kirurškog pristupa su kompletna resekcija aneurizme sa splenektomijom, postavljanje ligatura aneurizme proksimalno i distalno ili ligatura sa arterijskom rekonstrukcijom. Ligatura proksimalno i distalno od aneurizme ili aneurizmektomija je opcija kod proksimalnih SAA. Distalne zahtijevaju aneurizmektomiju sa splenektomijom. U slučaju da je aneurizma lokalizirana preblizu pankreasa potrebno je učiniti i pankreatektomiju.(9) Prihvaćen je endoluminalni pristup za veliku većinu SAAs koristeći coil ili glue embolizaciju.Prednosti endovaskularne terapije su niska stopa morbiditeta i kratka hospitalizacija. Uloga endovaskularnog liječenja u hemodinamski nestabilnih pacijenata sa slobodnom rupturom, ostaje nejasna.(6) Komplikacije endovaskularnog liječenja su femoralni hematomi, ozljede arterije, apscesi slezene i PES.(9) Za usporedbu, kirurški zahvat ima 1%-3% stopu mortaliteta te 9%-25% perioperativnih komplikacija.(6)

Rezultati ove studije pokazuju da PES kao komplikacija coil embolizacije ne korelira s infarktom slezene. Neki potpuno asimptomatski pacijenti imaju evidenciju infarkta slezene kasnije u tijeku praćenja. Upotreba ljepila s ili bez coil embolizacije ne korelira s infarktom slezene. Pacijenti s distalnom SAAs imaju veći rizik za PES i ili asimptomatski infarkt slezene. (6)

Sadašnje opće preporuke nalažu da svi simptomatski pacijenti i aneurizme veće od 2 cm u promjeru zahtijevaju tretman, ali nema jasnih smjernica koje indikacije nalažu koji tretman. Sve tri opcije imaju prednosti i nedostatke. Kirurški zahvat ima dobre dugoročne rezultate, ali visok perioperativni mortalitet. Endovaskularni pristup pokazuje nizak morbiditet i mortalitet, ali visoku stopu reintervencija, kao rezultat odgođenih komplikacija. Konzervativan način liječenja ima rastući rizik rupture aneurizme i za život opasnog krvarenja.

Jedna studija opisuje kiruršku intervenciju SAA resekcijom aneurizme i splenektomiju u najvećeg broja pacijenata te rekonstrukciju arterije, te embolizaciju i stent-graft kod endovaskularnog liječenja. Rezultati studije pokazuju da endovaskularno liječenje ima bolje kratkoročne rezultate od kirurškog pristupa. Međutim kirurški pristup ima manje kasnih komplikacije i reintervencije za vrijeme praćenja. Pacijenti liječeni konzervativno pokazuju višu stopu kasnog mortaliteta. Studija uključuje više od 1300 pacijenata. Grupa liječena konzervativno imala je pacijente s manjom aneurizmom(2.1cm) u odnosu na one liječene kirurški(3.1cm) i endovaskularno(3cm), manji broj simptomatskih pacijenata(9.5%vs28.7% u kirurškom zahvatu i 28.8% u endovaskularnom) i manju stopu ruptura(0.2%vs18.4% u kirurškom tretmanu i 8.8% u endovaskularnom). Veći broj ruptura bilježi kirurški pristup nego endovaskularni(18.4%vs8.8%).

Rezultati pokazuju veći mortalitet rupturiranih i nerupturiranih pacijenata u grupu operiranih u odnosu na one liječene endovaskularno. (4)

Endovaskularne tehnike su sigurne i učinkovite za tretman srednje velikih SAAs(ispod 4mm), malo se zna o njihovoj primjenjivosti u liječenju velikih SAAs.

Prikazan je slučaj ogromne SAA(90mm max veličine dokazane CT-om) liječene coil embolizacijom uz potpuno sačuvan distalni protok do slezene. Slučaj nije primjeren liječiti kirurški zbog portalne hipertenzije, a u toku postupka dodatno je kompliciran bakterijskom infekcijom što je zahtijevalo transplantaciju jetre, koja je uspješno izvedena.(5)

Iako je laparoskopaska splenektomija u liječenju SAA preporučena metoda liječenja s niskim postoperativnim mortalitetom i morbiditetom, nosi sa sobom potencijalnu imunodeficijenciju i trombocitozu, infekcije(OPSI), kao najčešću fatalnu komplikaciju splenektomiranih. Studija opisuje slučaj SAA locirane u području hilusa, tretirane laparoskopski aneurizmektomijom i rekonstrukcijom lijenalne arterije distalno od SAA, što nigdje ranije nije opisano. Laparoskopski zahvat je moguć i siguran u određenih pacijenata, tim više što prolaze detaljnu preoperativnu obradu, opreznu operaciju i intenzivnu postoperativnu njegu.(9)

Spontana ruptura SAA u trudnoći je rijetka, ali s katastrofalnim posljedicama, često se pogrešno dijagnosticira i u 70% slučajeva inicijalna dijagnoza je ruptura uterusa. Predisponirajući faktor rupture u trudnoći je povećani protok krvi kroz lijenalnu arteriju. Dijagnoza nerupturirane SAA u trudnoći je teška, tako da se mnoge prepoznaju tek nakon rupture, a i njen razvoj ne pokazuje nikakve kliničke znakove. Degeneracija medije, hormonalni i hemodinamski lokalni faktori i povećan tlak uključeni su u razvoj aneurizme.Međutim točan mehanizam nije poznat.

U usporedbi s drugim visceralnim arterijama, lijenalna je osobito osjetljiva na promjene u trudnoći. Trudnoća je povezana s 20-50% svih ruptura, najčešće u trećem trimestru ili ranom postpartalnom dobu. Mortalitet kod rupture SAA u trudnoći je 75% za majku i 95% za dijete. Rana dg i liječenje rupturirane SAA u trudnoći imperativ su spasa majke i djeteta.(10)

U većine pacijenata (74% -87%) SAA je locirana u distalnoj trećini lijenalne arterije, u 22% u srednjoj trećini, a u ostalih u proksimalnoj trećini. Najveća incidencija rupture je u mladih trudnica.(14)

5.ZAKLJUČCI

- Broj slučajno otkrivenih SAA biti će u stalnom porastu zbog sve češće uporabe moderne slikovne dijagnostike (CT, MRI, CT angiografija)
- Zlatni standard u dijagnostici SAA je CT angiografija
- Najviše asimptomatskih SAAs, manjih od 2 cm, jako kalcificiranih neće značajno rasti s vremenom, mogu se pratiti i imaju neznatan rizik rupture.
- Indikacije za liječenje SAA su simptomatske aneurizme, aneurizma veća od 2 cm i SAA u trudnica ili žena generativne dobi jer imaju visok rizik rupture.
- Iako je kirurški zahvat zlatan standard u liječenju SAA a splenektomijom, ukoliko je lezija lokalizirana u blizini hilusa, ima i nedostatke u vidu visoke stope komplikacija i visoke stope mortaliteta, ali i prednosti pred endovaskularnim liječenjem u vidu niže stope kasnih komplikacija i reintervencija
- Bazirano na niskom morbiditetu i odsutnosti mortaliteta te boljih kratkoročnih rezultata od operacije, endovaskularno liječenje ostaje trajan učinkovit tretman SAAs
- Endovaskularni pristup ima najbolje rezultate i trebao bi biti tretman izbora ako je lijenalna arterija prikladne anatomije za endovaskularni pristup.
- Tretman rupturirane SAAs je obeshrabrujući i ostaje letalan entitet.
- Smjernice u budućnosti moraju nastaviti s fokusom na rizičnim faktorima brzog rasta i daljnje definicije prirode bolesti čime bi se mogli identificirati pacijenti koji imaju koristi od rane profilaktičke intervencije.
- Preporuke za starije i visokorizične pacijente još uvijek nisu jasne.

6.SAŽETAK

Aneurizma visceralne arterije najčešća je aneurizma visceralnih arterija (60%).

Proširenje lijenalne arterije smatra se aneurizmom ukoliko je veće od 1 cm u promjeru. Stijenku aneurizme čine svi slojevi arterije.

Njezinom razvoju pogoduju stanja pojačanog protoka krvi, kao što su trudnoća, arteriovenska fistula i malformacije te portalna hipertenzija.

Iako su aneurizme lijenalne arterije većinom asimptomatske, imaju potencijalan rizik rupture što rezultira po život opasnim komplikacijama. Pacijenti s asimptomatskom aneurizmom prezentiraju se mučninom, povraćanjem, abdominalnim bolovima epigastrično ili u gornjem lijevom kvadrantu trbuha.

Angiografija je zlatni standard dijagnostike i terapije aneurizme lijenalne arterije.

Terapijske mogućnosti liječenja aneurizme lijenalne arterije su operacijski zahvat, perkutana intervencija s coil embolizacijom ili implantacijom stenta, te laparoskopiska ekscizija ili klipanje.

Ključne riječi: aneurizma visceralne arterije, aneurizma lijenalne arterije, CT angiografija

7.SUMMARY

Splenic artery aneurysm(SAA) is the most common visceral artery aneurysm, accounts for 60% of all visceral aneurysm cases. The splenic artery is considered aneurysmal when the size of the artery is \geq 1 cm in diameter. True SAAs are defined as expansions of all wall layers.

True splenic artery aneurysms are associated with conditions of increased flow, such as pregnancy, arterial venous fistulas and malformations and portal hypertension.

Although most SAAs are asymptomatic, they have a potential to rupture, which can result in life-threatening complications. Patients with symptomatic splenic artery aneurysm present with nausea and vague abdominal discomfort in the midepigastic or left upper quadrant.

Angiography is the gold standard diagnostic and therapeutic method.

Treatment options for splenic artery aneurysms (SAAs) include open surgical repair, percutaneous intervention with either embolization coils or covered stents, and laparoscopic excision or clipping.

Key words: visceral artery aneurism, splenic artery aneurism, CT angiography

8. LITERATURA

1. Robert B. Rutherford, MD. Rutherford 's Vascular Surgery. 2014.p 9,141
2. Bauer Sumpio, MD. Treatment of visceral artery aneurysm and pseudoaneurysm.
www.uptodate.com. 30.05.2017.
3. Bauer Sumpio, MD. Overview of visceral artery aneurysm and pseudoaneurysm.
www.uptodate.com. 30.05.2017.
4. Wouter Hoogendoorn, MD, Anthi Lavidia, MBBS, M.G.Myriam Hunink, MD, PhD, Frans L. Moll, MD, PhD, George Geroulakos, MD, PhD, Bart E. Muhs, MD, PhD, and Bauer E. Sumpio, MD, PhD. Open repair, endovascular repair, and conservative management of true splenic artery aneurysms. J Vasc Surg 2014;60:1667-76
5. Marianna Mastroberto, Sonia Berardi, Matteo Renzulli, Caterina Maggioli, Paolo Pianta, Antonio Daniele Pinna, Rita Golfieri, and Claudia Sama.
Transcatheter Embolization for Giant Splenic Artery Aneurysms: Stil an Open Question. Hindawi Publising Corporation. Case Reports in Radiology. Volume 2012
6. Ryan O. Lakin, MD, James F. Bena, MS, Timur P. Sarac, MD, Samir Shah, MD, Leonard P. Krajewski, MD, Sunita D. Strivastava, MD, Daniel G. Clair, MD, and Vikram S. Kashyap MD. The contemporary management of splenic artery aneurysms. J Vasc Surg 2011; 53:958-65.
7. Kamuran Cumhur Deger, Ebubekir Gündes and Ali Fedakar. Surgical menagement of splenic artery aneurysm. Clinical case Reports 2016; 4(5): 524-525
8. Li-jun Guang, MD, Jian-feng Wang, MD, Bao-jie Wei, MD, Kuan Gao, MD, Qiang Huang, MD, and Ren-you Zhai, MD. Endovascular Treatment of Splenic Artery Aneurysm With a Stent-Graft. Medicine Volume 94, Number 52, December 2015.

9. Yuhua Zhang, MD, FACS, Zhenije Liu, MD, PhD, Guoliang Shen, MD, Jungang Zhang, MD, PhD, Carmel Rebecca Assa, BS, Defei Hong, MD, PhD, FACS.

Treatment of distal splenic artery aneurysm by laparoscopic aneurysmectomy with end-to-end anastomosis. *Medicine*(2017) 96:19(e6260)

10. Miao-Xia He, MD, Jian-Ming Zheng, MD, Shu-hui Zhang, MD, Jian-Jun Wang, BS, Wei-Qiang Liu, BS, and Ming-Hua Zhu, MD. Rupture of Splenic Artery Aneurysm in Pregnancy. *Am J Forensic Med Pathol*, Volume 31, Number 1, March 2010.

11. Michael Burke, MB BS, BSc, FRCPA and Chris O'Donnell, MB BS, FRANZCR MMed. Postmortem Computed Tomography Findings in Ruptured Splenic Artery Aneurysm. *Am J Forensic Med Pathol*, Volume 36, Number 3, September 2015.

12. Airazat M. Kazaryan, Joachim Wiborg, Kristin Hauss, Tommy K. Anundsen, Olav J. Flemmen, Thor Erik Holm, Giedrius Lauzikas. Spontaneous non-traumatic massive intraabdominal spleen bleeding in young females: Importance of ATLS principles and trauma alarm. *Am J Case Rep*, 2014; 15: 189-193

13. Seifeldin Hakim, MD, Jared Bortman, MD, Molly Orosey, DO, Mitchell S. Capell, MD, PhD. Case report and systematic literature review of a novel etiology of sinistral portal hypertension presenting with UGI bleeding. *Medicine* (2017) 96:13

14. Umut Barbaros, MD, Ibrahim A. Özemir, MD, Nihat Aksakal, MD, Mustafa Tükenmez, MD, Berkay Kilic, MD, Orhan Agcaoglu, MD, Ahmet Dinccag, PhD, Ridvan Seven, PhD, and Selcuk Mercan, PhD. Laparoscopic Surgery of the Splenic Artery and Vein Aneurysm With Spontaneous Arteriovenous Fistula. *Surg Laparosc Endosc, Percutan Tech*, Volume 23, Number 3, June 2013.

15. Süha AKPINAR, Banu ALICIOGLU. A partially thrombosed dissecting aneurism of the splenic artery wxtending from coeliac origin of the artery. *Marmara Medical Journal* 2014; 27: 138-140
16. Julia Samame, Amit Kaul, Ulises Garza, Angela Echeverria, Carlos Galvani. Laparoscopic aneurysm resection and splenectomy for splenic artery aneurysm in the third trimester of pregnancy. *Surg Endosc* (2013) 27:2988-2991
17. Salah Termos, Ali Tagi, Hussein Hayati, Ameera J.M.S. Alhasan, Mohammad Alali, and Ayman Adi. Segmental arterial mediolysis with 5 splenic artery aneurysm. A rare finding of a rare disease: Case report and literature review. *Int J Surg Dase Rep.* 2017; 33: 158-162
18. W. S. L. De Silva, D.S. Gamlaksha, D.P. Jaayasakera and S.D. Rajamanthri. A splenic artery aneurysm presenting with multiple episodes of upper gastrointestinal bleeding: a case report. De Silva et al. *Journal of Medical Case Reports* (2017) 11:123
19. Arben Rroji, Fatmir Bilaj, Denis Qirinxhi, Ortencia Vucini, Endri Hasimi, Artan Goda. The role of computed tomography in detecting splenic arteriovenous fistula and concomitant atrial myxoma. *Am J Case Rep*, 2014; 15: 176-179

9.ŽIVOTOPIS

Lucija Stanić rođena je 26. srpnja 1990. godine u Zagrebu. Osnovnu školu Šestine u Zagrebu upisuje 1997. godine, a osnovnoškolsko obrazovanje završava 2005. godine kada upisuje VII. Gimnaziju u Zagrebu, koju završava 2009. godine. Integrirani preddiplomski i diplomski sveučilišni studij medicine na Medicinskom fakultetu Sveučilišta u Rijeci upisuje 2010. godine.